ISSN 1029-743X

4 2013
Volume 17

Видається Київським клінічним госпіталем

Український журнал малоінвазивної та ендоскопічної хірургії

International Journal for:

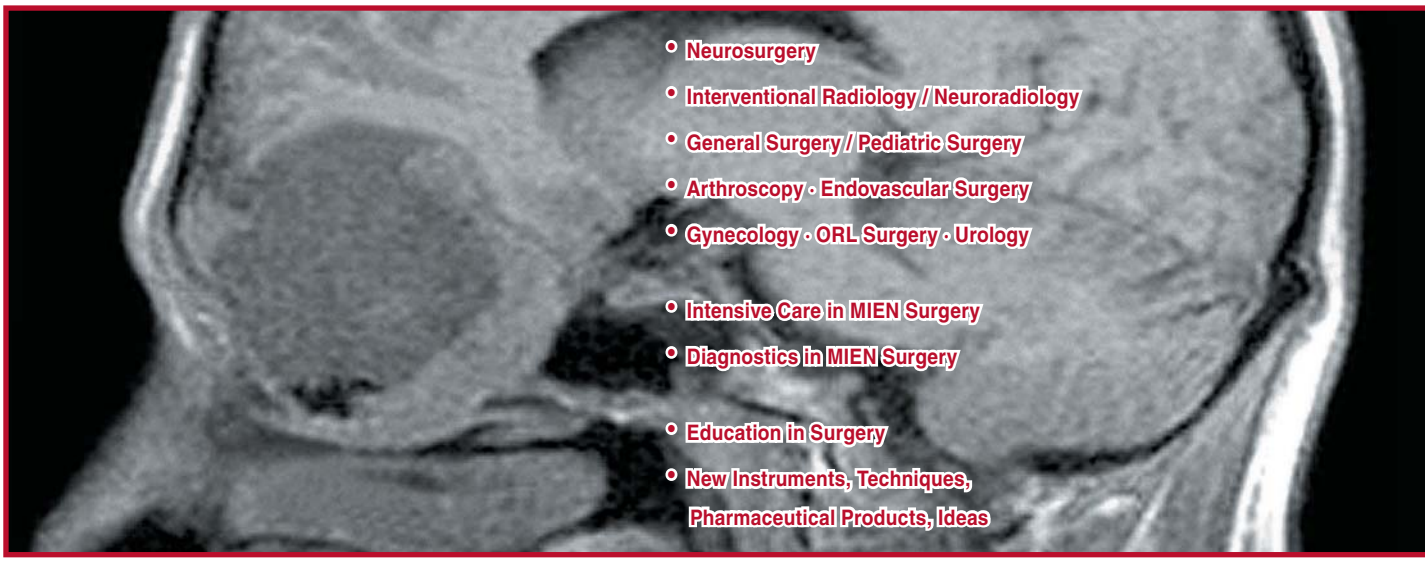

СПЕЦІАЛІЗОВАНИЙ ЖУРНАЛ ГОЛОВНОГО ВІЙСЬКОВО-МЕДИЧНОГО КЛІНІЧНОГО ЦЕНТРУ
"ГОЛОВНИЙ ВІЙСЬКОВИЙ КЛІНІЧНИЙ ГОСПІТАЛЬ" МІНІСТЕРСТВА ОБОРОНИ УКРАЇНИ
ОФІЦІЙНИЙ ЖУРНАЛ УКРАЇНСЬКОЇ АСОЦІАЦІЇ СПЕЦІАЛІСТІВ
ПО МАЛОІНВАЗИВНИМ ЕНДОСКОПІЧНИМ ТА ЛАЗЕРНИМ ТЕХНОЛОГІЯМ
НАУКОВО-ПРАКТИЧНИЙ ЖУРНАЛ АСОЦІАЦІЇ ЛІКАРІВ ЕНДОСКОПІСТІВ УКРАЇНИ

http://www.endoscopy.com.ua
http://www.gvkg.kiev.ua

Журнал цитується у міжнародній наукометричній базі РІНЦ: Російський індекс наукового цитування
http://www.elibrary.ru

Український журнал малоінвазивної та ендоскопічної хірургії

ISSN 1029-743 X

ИЗДАЕТСЯ С 1997 ГОДА

Выходит 4 раза в год. Утверждено ВАК Украины.

Полный охват всех граней
минимальной инвазивной хирургии.

Сверхсовременные хирургические технологии
на основе опыта и эволюции мировой хирургии.

От "key hole" хирургии и нейронавигации
до молекулярной хирургии.

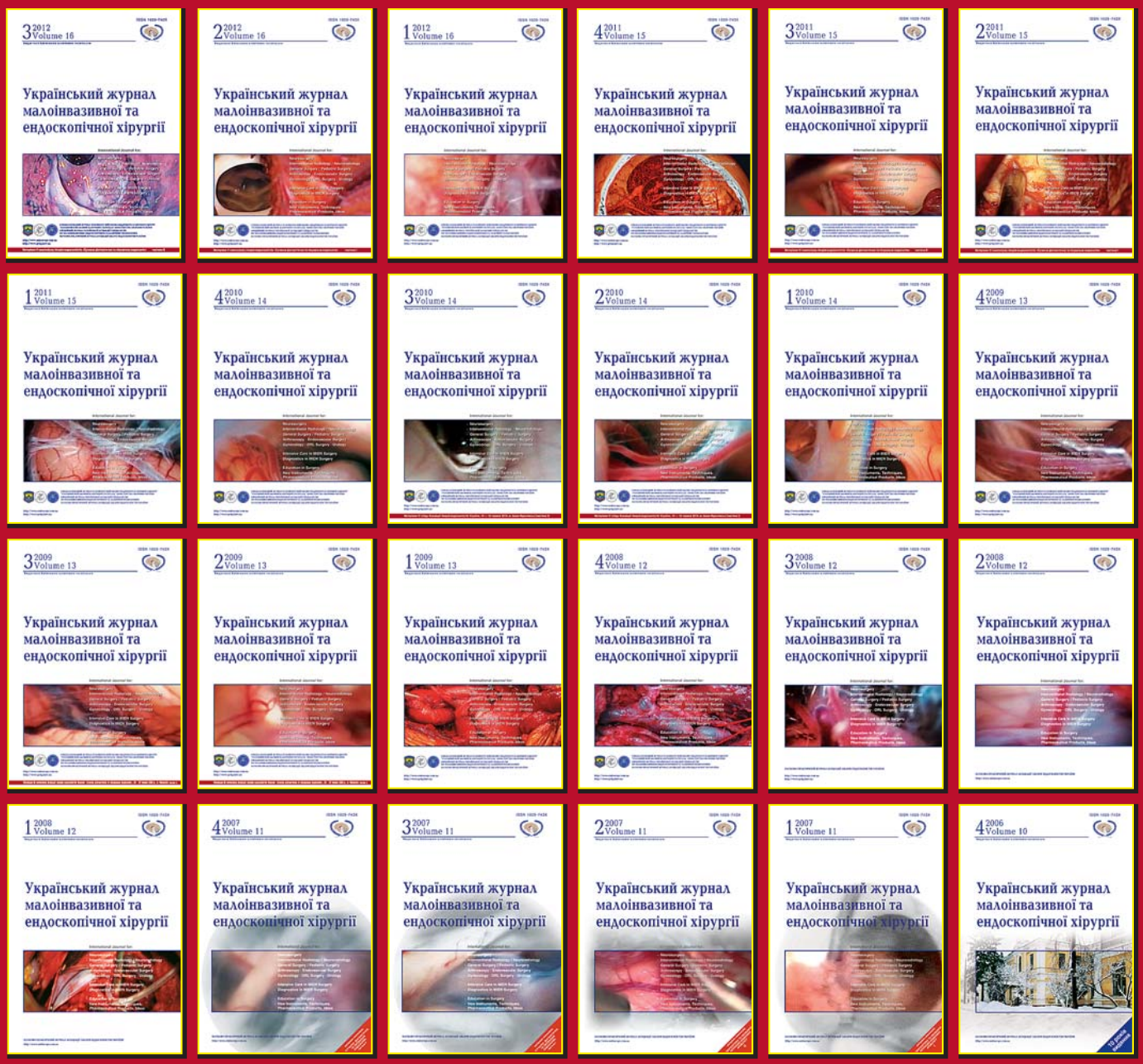

МІНІСТЕРСТВО ОХОРОНИ ЗДОРОВ'Я УКРАЇНИ
ВІЙСЬКОВО-МЕДИЧНЕ УПРАВЛІННЯ МІНІСТЕРСТВА ОБОРОНИ УКРАЇНИ

УКРАЇНСЬКИЙ ФОНД ПІДТРИМКИ ТА РОЗВИТКУ
НЕЙРОЕНДОСКОПІЇ ТА ЕНДОСКОПІЧНОЇ НЕЙРОХІРУРГІЇ

Український журнал малоінвазивної та ендоскопічної хірургії

ISSN 1029-743 X
ВИДАЄТЬСЯ З 1997 РОКУ
Цитується у міжнародній наукометричній базі
РІНЦ: Російський індекс наукового цитування

Volume 17 No 4
2013

СПЕЦІАЛІЗОВАНИЙ ЖУРНАЛ ГОЛОВНОГО ВІЙСЬКОВО-МЕДИЧНОГО КЛІНІЧНОГО ЦЕНТРУ «ГОЛОВНИЙ ВІЙСЬКОВИЙ КЛІНІЧНИЙ ГОСПІТАЛЬ» МІНІСТЕРСТВА ОБОРОНИ УКРАЇНИ

ОФІЦІЙНИЙ ЖУРНАЛ УКРАЇНСЬКОЇ АСОЦІАЦІЇ СПЕЦІАЛІСТІВ ПО МАЛОІНВАЗИВНИМ ЕНДОСКОПІЧНИМ ТА ЛАЗЕРНИМ ТЕХНОЛОГІЯМ

НАУКОВО-ПРАКТИЧНИЙ ЖУРНАЛ АСОЦІАЦІЇ ЛІКАРІВ ЕНДОСКОПІСТІВ УКРАЇНИ

"Український журнал малоінвазивної та ендоскопічної хірургії"
(Укр. ж. малоінвазивної ендоск. хір.) — рецензуємий науково-практичний журнал.

Заснований у 1996 р.

Видається 4 рази на рік.

Затверджено ВАК України
1997 р., 1999 р. та 10.II.2010 постанова №1-05/1

Затверджено
Міжнародним Центром ISSN 5.VII.1998 р.

"Ukrains'kij žurnal maloinvazivnoї ta endoskopičnoї hirurgii"
(Ukr. ž. maloinvazivnoї endosc. hir.)

"Ukrainian Journal of Minimally Invasive and Endoscopic Surgery"
(Ukr. J. Minimally Invasive Endosc. Sur.)

Established in 1996.

Published quarterly.

Засновник
Український фонд підтримки та розвитку нейроендоскопії та ендоскопічної нейрохірургії

Видавник
Київський клінічний госпіталь

Мова видання
українська, російська, англійська.

Сфера розповсюдження
загальнодержавна, зарубіжна.

Свідоцтво про державну реєстрацію
КВ #2301, 23.XII.1996

Передплатний індекс
40719

Підписано до друку
19.XII.2013

Наклад
500 примірників

Адреса редакції
01133, Київ, вул. Госпітальна, 18
тел./факс: (044) 522-8379

Сканування, дизайн та комп'ютерна верстка
Куценко С. О.

www.endoscopy.com.ua
www.gvkg.kiev.ua
www.elibrary.ru

Головний редактор
Данчин О. Г.

Заступник головного редактора
Данчин А. О.

Редактори
Грубнік В. В., Лурін І. А., Нікішаєв В. І.

Редакційна колегія
Возіанов О. Ф.
Венцковський Б. М.
Білий В. Я.
Bauer B. L. ***(Germany)***
Бурий О. М.
Cohen A. R. ***(USA)***
Заболотний Д. І.
Зазірний І. М.
Запорожан В. М.
Зозуля Ю. П.
Зубарев П. М. ***(Росія)***
Grotenhuis J. A. ***(Netherlands)***
Fukushima T. ***(USA)***
Hellwig D. ***(Germany)***
Мамчич В. І.
Ничитайло М. Ю.
Orljansky V. ***(Austria)***
Палієнко Р. К.
Педаченко Є. Г.
Поліщук М. Є.
Радіонов Б. В.
Руденко А. Ю.
Саєнко В. Ф.
Samii M. ***(Germany)***
Shabus R. ***(Austria)***
Sosna A. ***(Чехія)***
Teo Ch. ***(Australia)***
Тімофеєв О. О.
Тофан А. В.
Фомін П. Д.
Цимбалюк В. І.
Щеглов В. І.

Шеф-редактор
Алхазян А. А.

ОРИГІНАЛЬНІ ДОСЛІДЖЕННЯ

4 Топографія краніофаціальних пухлин
Паламар О.І., Гук А.П.

Topography of Craniofacial Tumors
O.I. Palamar, A.P. Guk

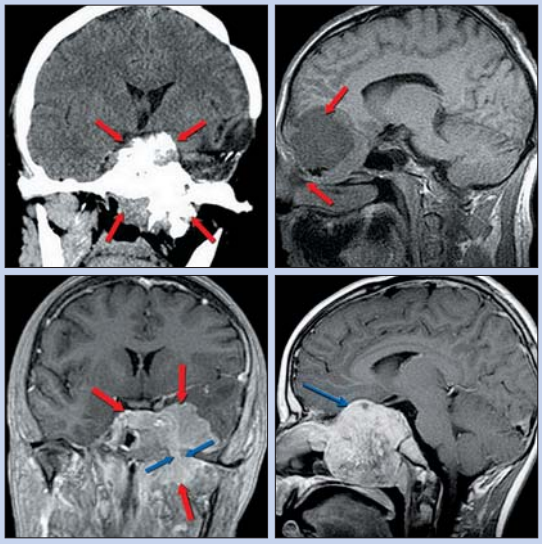

КЛІНІЧНИЙ ДОСВІД

11 Возможности видеоторакоскопических операций в диагностике и лечении экссудативных плевритов неясной этиологии
Шипулин П.П., Мартынюк В.А., Байдан В.В., Байдан В.И., Аграхари А., Кирилюк А.А., Козяр О.Н., Севергин В.Е.

Possibilities of Videothoracoscopic Operations in the Diagnosis and Treatment of Exudative Pleurisies with Unknown Etiology
P.P. Shipulin, V.A. Martinyuk, V.V. Baidan, V.I. Baidan, A. Agrahari, A.A. Kirilyuk, O.N. Kozyar, V.E. Severgin

КЛІНІЧНИЙ ДОСВІД

15 Результати малотравматичного хірургічного лікування хворих на пілонідальну хворобу з використанням методики *Bascom II — «cleft-lift»*
Лурін І.А., Цема Є.В., Якімов Д.Ю., Макаров Г.Г., Грушевський О.Я., Кисельов Ю.О., Опарін О.С.

The Results of Minitraumatic Surgical Treatment of Patients with Chronic Pilonidal Sinus Disease with Using Bascom's Procedure — *Cleft Lift* Procedure
I.A. Lurin, Ie.V. Tsema, D.Yu. Yakimov, H.H. Makaroff, O.Ya. Hrushevskui, Yu.O. Kiselev, O.S.Oparin

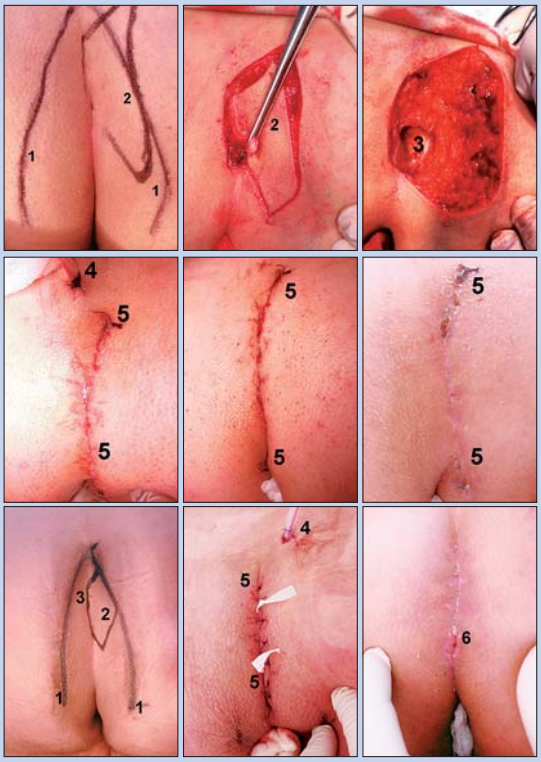

22 Способы выполнения конверсии при лапароскопической холецистэктомии
Юлдашев А.Х.

The Methods of Conversion in Laparoscopic Cholecystectomy
A.Kh. Yuldashev

НАВЧАННЯ В МЕДИЦИНІ

26 Комплексна система симуляційного навчання, тестування та атестації урологів, що навчаються високим відео-хірургічним технікам
Лісовий В.М., Савенков В.І.

Complex System of Simulative Training, Testing and Certification of Urologists That Learn High Videosurgical Techniques
V.M. Lesovoy, V.I. Savenkov

© Український журнал малоінвазивної та ендоскопічної хірургії, 2013
© Український Фонд підтримки та розвитку нейроендоскопії та ендоскопічної нейрохірургії, 2013
© ПАТ "Київський клінічний госпіталь", 2013
Все права защищены. Перепечатка материалов либо их частей в любом виде без письменного согласия держателя авторских прав будет преследоваться в судебном порядке.

© Ukrainian Journal of Minimally Invasive and Endoscopic Surgery, 2013
© Ukrainian Fund of the Support and Development of Neuro-endoscopy and Endoscopic Neurosurgery. All rights reserved.
© Kiev's Clinical Hospital, Medical Corp.

All right reserved.

Вельмишановні автори!
Запрошуємо Вас надсилати статті/рукописи на адресу редакції!

Український журнал малоінвазивної та ендоскопічної хірургії

ISSN 1029-743 X

Редакція "Українського журналу малоінвазивної та ендоскопічної хірургії" **публікує оригінальні** (не комерційні) **статті, та кольорові репродукції до них.**

Редакція приймає статті та рукописи авторів на окремих файлах у форматі Win Word на CD, DVD, флеш накопичувачах, тощо. Рукописи, ілюстрації, диски та ін. не повертаються. Редакція приймає статті на українській, російській та англійській мовах.

Також Ви маєте можливість надіслати статтю/рукопис/ілюстрації на електрону адресу редакції: bomartin@yandex.ru

Відповідальність за коректування наданого авторами власного матеріалу, цитат та посилань несуть автори статей. Однак редакція залишає за собою право представляти отримані роботи для рецензування авторитетним у цій галузі спеціалістам. В таких випадках відгук буде опублікований разом з рецензованою статтею. Редколегія залишає за собою право, в разі особливої потреби, скорочувати та виправляти статті, не змінюючи при цьому їхнього істотного змісту.

Авторські права
Прийняття рукопису до публікації передбачає, що цю роботу відправлено до редакції за згодою усіх авторів установи, де її було виконано; авторські права автоматично переходять від авторів до видавника; рукопис не буде опубліковано де-небудь без згоди власника авторських прав.

Для прискорення роботи редакція журналу звертає увагу авторів на нижче надані інструкції та вимагає готувати рукописи відповідно до слідуючих умов:

1. Рукопис повинен бути надрукований **Times New Roman**, 12, через 1,5 інтервали на аркуші форматом А4 (21×29,7 см).

2. Титульний лист повинен мати на українській (або російській) мові та на англійській мові **назву статті та імена авторів, заклад, клініку, відділення,** в якому виконано роботу, адресу закладу для кореспонденції. Далі, сторінки рукопису повинні бути пронумеровані послідовно.

3. Чітке відокремлення друкованого аркуша — важлива допомога читачам. **Кожна стаття повинна мати:** узагальнення (summary), вступ, матеріали та методи, результати, обговорення, література.

4. Узагальнення (summary) повинно бути на англійській мові, мати короткий огляд основних положень роботи. Його розмір може складати від 1/2 до цілої сторінки. Додайте не більше 4 ключових слів у кінці.

5. Вступ пов'язаний в основному з найбільш важливими питаннями статті. Після ознайомлення зі вступною частиною читачу повинно бути зрозуміло, навіщо було виконано дану роботу, та яка мета автора.

6. В частині **матеріали та методи** повинен бути представлений короткий, але чіткий опис, наприклад, основної методики оперативного втручання, або яким чином виконувався експеримент, яка апаратура та техніка використовувалась, обсяг клінічного матеріалу і його підрозділ, види та кількість експериментів і т.д. Ця частина повинна дозволити читачеві контролювати, повторювати і продовжувати наукову роботу авторів.

7. Результати повинні бути викладені чітко та стисло. Таблиці та графіки бажані в тому випадку, якщо вони скорочують текст і збагачують зміст.

8. В **обговоренні** основні результати повинні бути порівняні з результатами, які є в літературі. Їхнє значення в практичній хірургічній роботі рекомендується виділити.

9. Список літератури (у статті — **Література**) повинен бути представлений в алфавітному порядку, пронумерований та ідентифікований з номерами в тексті.

Згадування журналу повинно включати: прізвище(а) та ініціали автора(ів), рік публікації у округлих дужках, повну назву статті, назву журналу — скорочення відповідно "Index Medicus", номер тому (якщо є), номер журналу, перші та останні номери сторінок.

- Борисов А.П., Григорьев С.Г. (1998) Классификация малоинвазивных хирургических вмешательств. Эндоскопическая хирургия. 4: 30-31
- Fay T., Grant F.C. (1923) Ventriculoscopy and intraventricular photography in internal hydrocephalus. JAMA. 46; 80: 461-463

Посилання на книгу, методичні рекомендації повинно включати: прізвище(а) та ініціали автора(ів), рік публікації в округлих дужках, повну назву книги, місце публікації в округлих дужках, видавництво та кількість сторінок.

- Верещагин Н.В., Брагина Л.К., Вавилов С.Б., Левина Г.Я. (1986) Компьютерная томография мозга. (Москва). "Медицина". 256 с.
- Зозуля Ю.А. (1981) Методические рекомендации по диагностике и лечению травматических внутричерепных гематом у больных различных возрастных групп. (Киев). "Здоровье". 25 с.
- Grossman C.B. (1990) Magnetic resonance imaging and computed tomography of the head and spine. (Baltimore). ***Williams and Wilkins, eds.*** 280 p.

Посилання на дисертацію повинно включати: прізвище та ініціали автора, рік публікації в округлих дужках, повну назву дисертації, науковий ступінь пошукача, місце публікації в округлих дужках, кількість сторінок.

- Бхат А.К. (1987) Диагностика и лечение травматических двусторонних субдуральных гематом. Автореф. дис... канд. мед. наук. (Киев). 18 с.

Посилання на тезиси повинно включати: прізвище(а) та ініціали автора(ів), рік публікації в округлих дужках, повну назву тезисів, назва конференції, місце публікації в округлих дужках, перші та останні номери сторінок.

- Блинов Е.И. (1982) Распознавание и лечение хронических внутричерепных гематом. Тез. докл. ***III Всесоюзного съезда нейрохирургов.*** (Москва). с. 23-24
- Danchin A.G. (1997) Endoscopic assisted microsurgery of lateral herniated lumbar disks. In Abstract Book: ***Third Congress on Minimally Invasive Neurosurgery.*** (France). pp 28-29

10. Ілюстрації мають надаватися окремими файлами, в форматі TIFF або JPEG (maximum quality) з **розподільчою здатністю 300 dpi**, та розміром **не меншим за розмір репродуціювання.** Категорично **не допускається** надання зображень **імпортованих** у програму **MSWord або CorelDraw.**

11. При використанні цифрових джерел отримання ілюстрацій рекомендуємо переконатися, що розміри фінальних файлів відповідають **максимально-можливим розмірам** (розподільчої здатності) вашої технічної бази.

12. При нанесенні на зображення додаткових позначок доцільно передавати обидва файли: **оригінал** зображення та файл на якому накреслені позначки.

13. Схеми і графіки повинні бути розбірливими. При створенні схем або графіків доцільно використовувати програми **векторної графіки.**

14. Будь ласка, додайте **у кінці статті** повні імена, титули та повну адресу всіх авторів, закладів, в яких виконано роботу, країну і місто. Вкажіть: з ким, по якій адресі і по якому телефону редакція буде при необхідності мати контакт.

15. Всі ділові контакти (переговори) та особливо всю кореспонденцію відносно остаточного друку необхідно надсилати прямо на адресу Редакції.

Редакція "Українського журналу малоінвазивної та ендоскопічної хірургії"

Клініка нейрохірургії та неврології
Головний військовий клінічний госпіталь
вул. Госпітальна, 18, Київ, 01133, Україна

Тел./факс: +38 (044) 522-83-79
Тел.: +38 (044) 521-82-87
e-mail: bomartin@yandex.ru

© Український журнал малоінвазивної та ендоскопічної хірургії
(2013) Vol. 17; 4: 4-10

ТОПОГРАФІЯ КРАНІОФАЦІАЛЬНИХ ПУХЛИН

Паламар О.І., Гук А.П.

Інститут отоларингології ім. О.С. Коломійченко НАМН України, Київ
Кафедра нейрохірургії НМАПО ім. П.Л. Шупика, Київ

Topography of Craniofacial Tumors

O.I. Palamar, A.P. Guk

ENT Institution named by O.S. Kolomiychenko of National Medical Academy, Kiev, Ukraine
Chair of Neurosurgery, National Medical Academy of Postgraduate Education, Kiev, Ukraine

Received: October 17, 2013
Accepted: December 4, 2013

Адреса для кореспонденції:
Інститут отоларингології ім. О.С. Коломійченко
вул. Зоологічна, 3, Київ, 01121, Україна
тел.: +38-044-483-02-22
e-mail: p_orest@ukr.net

Summary

We analyzed treatment of 197 patients with benign and malignant craniofacial tumors for a period 2002-2012 years. Our observation proved that benign and malignant craniofacial tumors have some peculiarities depending on their histobiology and the length of disease. We show some clinical observations of patients with different craniofacial tumors, disclosed their stages of growth and intra-extracranial spread.

Key words: benign craniofacial tumors, malignant craniofacial tumors, sino-paranasal tumors, intracranial extension.

Вступ

Топографія краніофаціальних пухлин, їх поширення інтракраніально, а також за межами основи черепа є складною, що і обумовлює складність хірургічного лікування [4, 9, 13, 15]. Невід'ємною ознакою пухлин краніофаціальної локалізації є їх інтра-екстракраніальне поширення одночасно [10, 14, 23]. При цьому, поряд із інтракраніальним простором часто мають місце ураження орбіти [22, 24], дна передньої черепної ямки (ПЧЯ) [18, 19, 20], медіальних відділів [15] і дна середньої черепної ямки (СЧЯ) [1-3, 14, 16], подеколи задньої черепної ямки (ЗЧЯ) [14], ділянки схилу основної кістки і краніо-вертебрального переходу [6, 11], носоглотки, підскроневої і крилопіднебінної ямок [12, 16], приносових пазух носа і носової порожнини [2, 3, 8, 14]. Одночасне поширення інтракраніально та екстракраніально вимагає певних особливостей в плануванні лікування хворих із цими пухлинами. Приймаючи до уваги, що значну частину патології краніофаціальної локалізації складають злоякісні новоутворення — останні характеризуються інфільтративним ростом, ураженням прилеглих частин на віддаленні, включаючи інфільтрацію основи черепа, вмісту орбіти, конусу орбіти, тих ділянок, що вважаються не резекційними. Діагностика краніофаціальних пухлин [2, 6, 15-17, 21, 22] зокрема визначення критеріїв інтракраніальної інвазії є важливим в плануванні хірургічних втручань, особливо на ранніх етапах деструкції основи черепа [5, 7, 13].

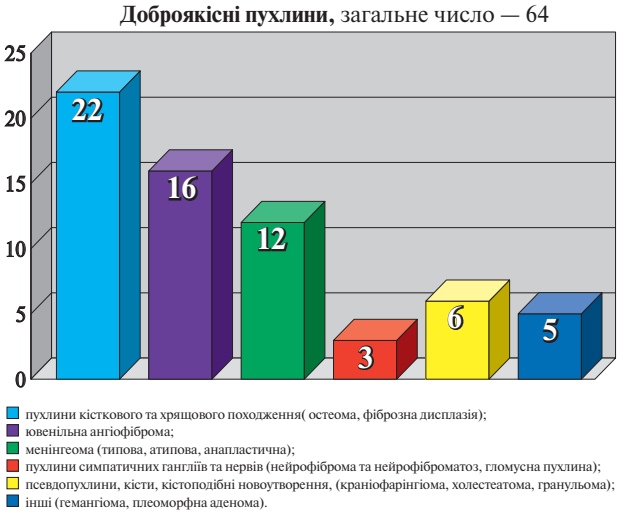

Рис. 1

Гістологічна структура доброякісних краніофаціальних пухлин.

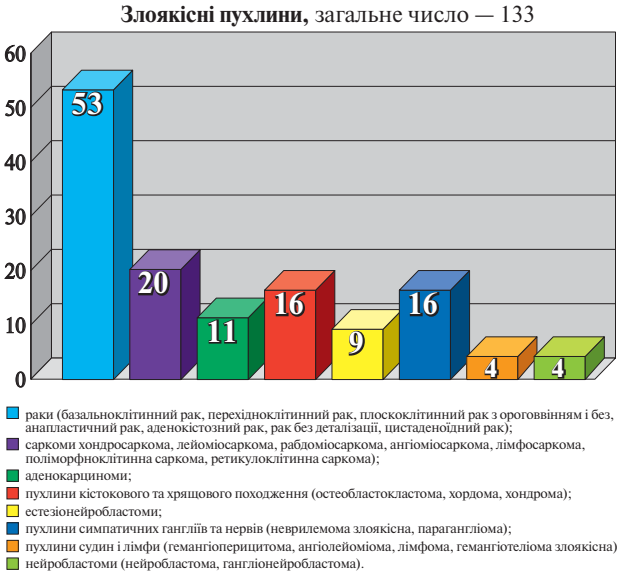

Рис. 2

Гістологічна структура злоякісних краніофаціальних пухлин.

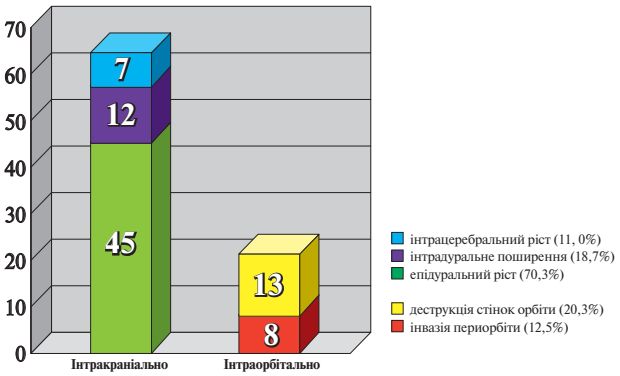

Рис. 3

Характеристика інтракраніальної та інтраорбітальної інвазії доброякісних краніофаціальних новоутворень.

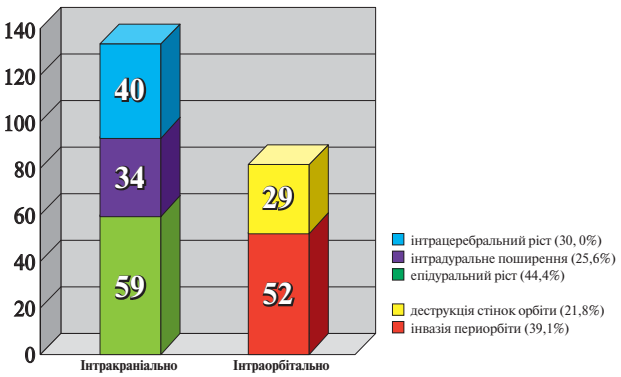

Рис. 4

Характеристика інтракраніальної та інтраорбітальної інвазії злоякісних краніофаціальних пухлин.

Мета дослідження: визначення структури та поширення краніофаціальних пухлин на основі черепа та можливість одномоментно проводити оперативне втручання в різних відділах черепно-лицьового скелету, як інтракраніального так і екстракраніального.

Матеріали і методи

В період за 2002-2012 роки нами проведено 197 оперативних втручань хворим із доброякісними та злоякісними краніофаціальними пухлинами, гістологічна структура яких представлена на рис. 1-2.

Представлено три напрямки поширення краніофаціальних пухлин: первинний інтракраніальний ріст пухлини із подальшим екстракраніальним поширенням характерний для краніофаціальних менінгеом (12 пацієнтів); екстракраніальний первинний ріст пухлин носової порожнини-приносових пазух, крило піднебінної, підскроневої ямок із наступним інтракраніальним поширенням характерний в більшості для злоякісних краніофаціальних новоутворень та первинний ріст пухлин із тканин основи черепа із подальшим поширенням інтракраніально та екстракраніально характерний для остеом, остеобластом, хордом, хондром, хондросарком, фіброзної дисплазії, що набувають краніофаціального росту. Виділено наступні ступені пошарової інвазії тканин основи черепа, (за основу взято проростання наступних тканин основи черепа: *екстракраніальна частина основи черепа → кісткова частина основи черепа → тверда мозкова оболонка → головний мозок*). В залежності від проростання цих

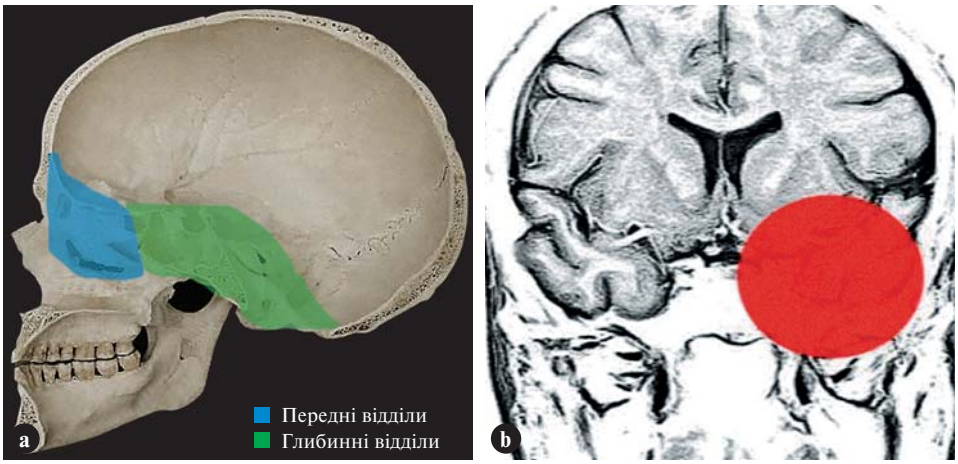

Рис. 5

A. Серединні відділи основи черепа: передній (синій) та глибинний (зелений);
B. Латеральні відділи основи черепа.

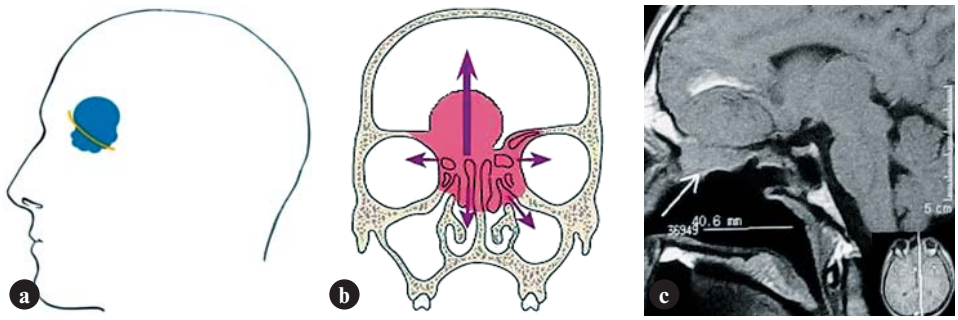

Рис. 6

Поширення аденокарциноми решітчастого лабіринту інтракраніально. Екстра-інтракраніальний, інтрацеребральний ріст по всій площині первинного росту.

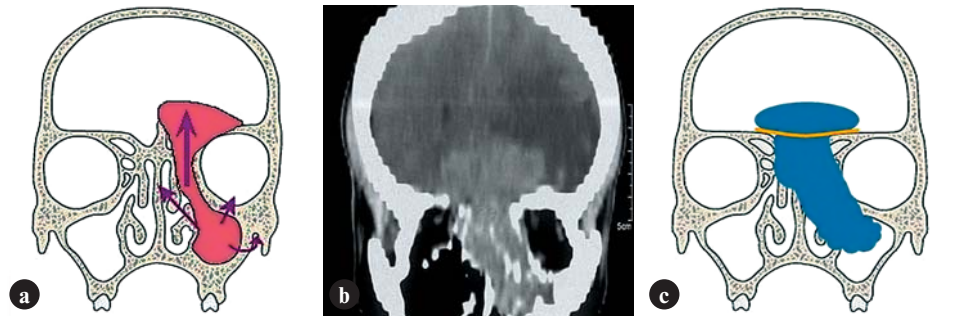

Рис. 7

Інтрацеребральне поширення естезіонейробластоми, "грибоподібний" ріст (первинна локалізація із верхньо-щелепної пазухи). *Хвора Н-ко К.Д., 56 років. Спостереження № 112.*

структур мають місце наступні варіанти поширення краніофаціальних пухлин: *епідуральне* поширення пухлини без зрощення із твердою мозковою оболонкою); *інтрадуральне* поширення пухлини (передбачає епідуральне поширення пухлини із зрощенням з твердою мозковою оболонкою); *субдуральне* поширення із подальшим інтрацеребральним ростом пухлини (передбачає проростання твердої мозкової оболонки із наступним субдуральним поширенням пухлини, можливим інтрацеребральним ростом.

Частота проростання структур основи черепа доброякісними краніофаціальними пухлинами відображена на рис. 3. На цьому ж рисунку відображено варіанти інтраорбітального поширення (за основу взято проростання периорбіти). На рис. 4 відображено інтракраніальне та інтраорбітальне поширення злоякісних краніофаціальних пухлин. Розповсюдження краніофаціальних пухлин виходить далеко за межі первинної точки росту в силу гістобіологічних особливостей пухлини, особливостей будови екстракраніальних відділів основи черепа тривалого безсимптомного перебігу захворювання.

Поширення краніофаціальних пухлин на основі черепа по площині умовно можна поділити на серединне (a — переднє; b — глибинне) та латеральне. Серединне поширення краніофаціальних пухлин (рис. 5а) на основі черепа включає лобну пазуху, ринольфакторну ділянку, решітчастий лабіринт, медіальні стінки орбіт, орбіти, основну пазуху, селлярно-хіазмальну ділянку, схил основної кістки, C_1-C_2 сегменти хребта. Серединні відділи основи черепа поділено на передні та глибинні з метою планування адекватних хірургічних доступів. Латеральне поширення пухлин включає розповсюдження на крило піднебінну та

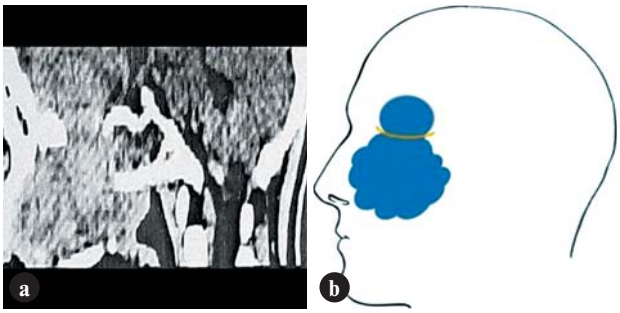

Рис. 8

Інтрацеребральне поширення при недиференційованому раку носової порожнини (екстра-інтракраніальний ріст).

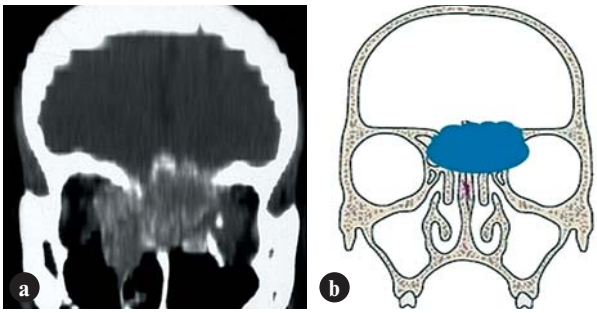

Рис. 9

Інтракраніальне поширення при плоскоклітинному раку, в незначній мірі по всій площі первинного росту.

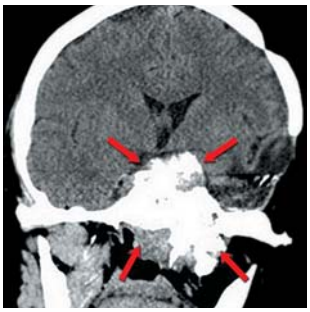

Рис. 10

Стан після неповного інтракраніального видалення менінгеоми крил основної кістки (лобно-скроневий доступ). Продовжений ріст пухлини в центральні та екстракраніальні відділи основи черепа.

Рис. 11

Псамоматозна менінгіома решітчастого лабіринту. Інтра- та екстракарніальне поширення, поширення в орбіту.

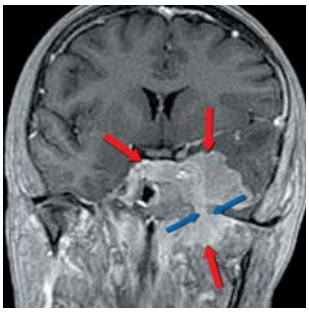

Рис. 12

Менінгеома в середній черепній ямці, решітчастому лабіринті, основній пазусі, кавернозному синусі, крило-піднебінній ямці, інтра-екстракраніальний ріст пухлини здійснюється через природні отвори основи черепа (сині стрілки).

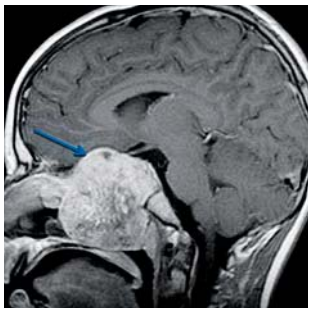

Рис.13

Ангіофіброма основи черепа гігантських розмірів, поширення як на латеральні відділи основи черепа так і на дно передньої черепної ямки.

підскроневу ямку, дно середньої черепної ямки, кавернозний сінус, латеральна стінка орбіти (рис. 5b).

Інтракраніальне поширення краніофаціальних пухлин набуває певної форми і обумовлене гісто-біологічними особливостями пухлини та резистентністю твердої мозкової оболонки. Ми виділяємо наступні форми інтракраніального поширення злоякісних краніофаціальних пухлин: інвазивний ріст по всій площині первинного росту пухлини при якому має місце значне інтракраніальне поширення — у 47 пацієнтів (рис. 6). Даний вид росту характерний для аденокарцином, остеобластокластом, хондросарком, нейробластом, ангіоміосарком, хордом. Тверда мозкова оболонка проростає при цьому на ранніх етапах розвитку пухлини по всій поверхні її первинного росту, інвазивний ріст по типу “грибоподібного” із значним інтракраніальним поширенням — у 16 пацієнтів (рис. 7). Цей вид росту характерний для естезіонейробластом, гемангіоперицитом, параганглiом. При такій формі поширення пухлини тверда мозкова оболонка проростає на більшій площі в порівнянні із площею первинного росту, що обумовлено тривалим епідуральним ростом пухлини. інвазивний ріст на меншій площі в порівнянні із площею первинного росту — у 25 пацієнтів (рис. 8). Ця форма інвазивного росту характерна для низькодиференційованих форм раку, аденокістозному раку та шваном і характеризується проростанням твердої мозкової оболонки та інтракраніальним поширенням на порівняно невеликій площі, інвазивний ріст із незначним інтракраніальним поширенням по всій площі первинного росту пухлини — у 45 пацієнтів (рис. 9). Така форма росту характерна для високодиференційованих форм раку, сарком та лімфом.

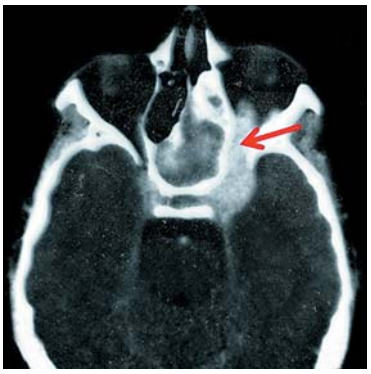

Рис. 14

Поширення ангіофіброми через верхню очну щілину.

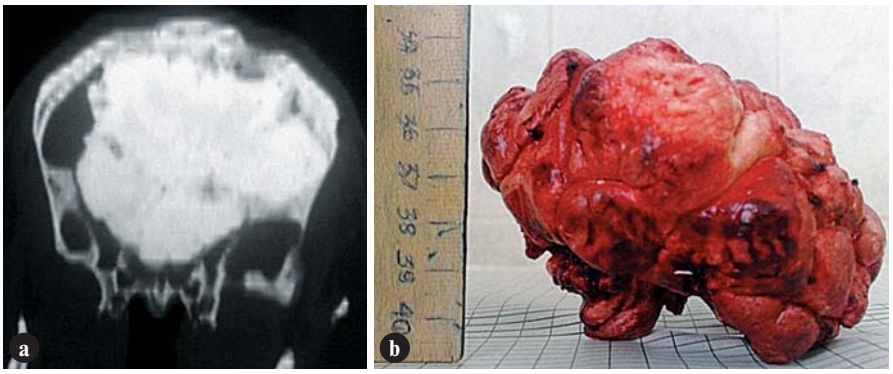

Рис.15

Гігантських розмірів остеома дна передньої черепної ямки, компактна форма. Інтраекстракраніальний ріст, поширення в орбіти, носову порожнину. Характерна бугриста поверхня остеоми внаслідок нерівномірної швидкості росту різних ділянок на цій поверхні.

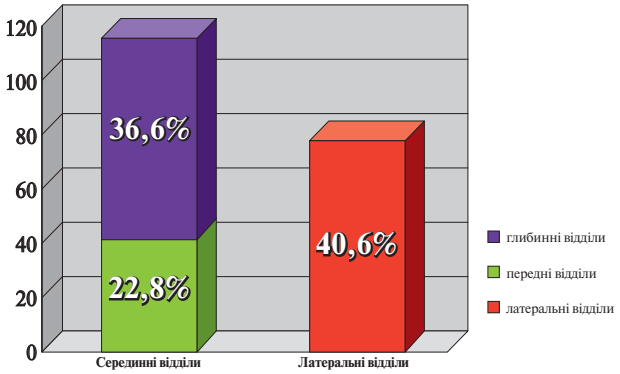

Рис. 16

Частота поширення доброякісних краніофаціальних пухлин в різних відділах основи черепа по площині (по горизонталі).

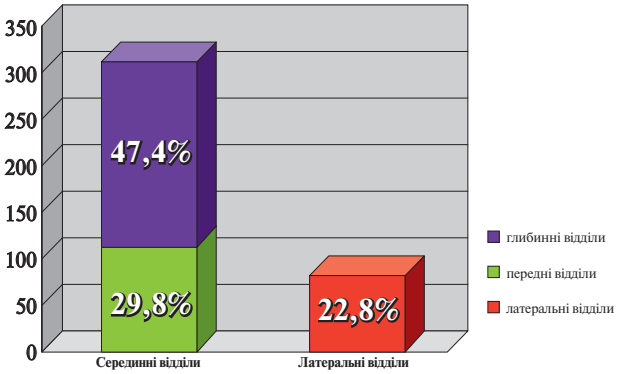

Рис. 17

Частота поширення доброякісних краніофаціальних пухлин в різних відділах основи черепа по площині (по горизонталі).

Краніофаціальною стає пухлина в тих випадках, коли її поширення відбувається як в інтракраніальному так і в екстракраніальному просторах. Доброякісні пухлини основи черепа інтракраніальної локалізації (менінгеоми) можуть набувати екстракраніального поширення. Це може мати місце при нерадикальному видаленні пухлин під час попередніх операцій, коли наявна інфільтрація основи черепа, яка є причиною подальшого екстракраніального росту. В такому випадку поширення пухлини екстракраніально відбувається по площині гіперостозу основи черепа — у 6 пацієнтів (рис. 10). В інших 3 випадках менінгеом мало місце експансивне екстракраніальне поширення з деструкцією основи черепа (рис. 11). У 3 пацієнтів екстракраніальне поширення менінгеом відбувалось через природні отвори (рис. 12).

Екстракраніальні доброякісні краніофаціальні пухлини (ангіофіброма, нейрофіброма, гемангіома, плеоморфна аденома), що мали місце у 31 пацієнта, поширюються в інтракраніальному напрямку двома шляхами: шляхом деструкції кісток основи черепа внаслідок експансивного росту (рис. 13) та шляхом поширення через природні отвори основи черепа (рис. 14). Краніофаціальні пухлини з тканин основи черепа набувають інтра- екстракраніального поширення експансивним ростом — у 21 пацієнта і мають місце серед пацієнтів з остеомами, фіброзною дисплазією, холестеатома, гранульома (рис. 15).

Результати і їх обговорення

Епідуральне поширення доброякісних краніо-фаціальних пухлин було найчастішим — 70,3% (рис. 3). Ангіофіброми носоглотки в своїй більшості випадків мали епідуральний ріст. Інтрадуральний ріст — зрощення із твердою мозковою оболонкою, мав місце у 18,7% хворих із ангіофібромою чи остеомою і був обумовлений повторними хірургічними втручаннями в першому випадку і особливостями росту в другому випадку. В 3 випадках ми спостерігали інтрацеребральне поширення серед ювенільних ангіофібром

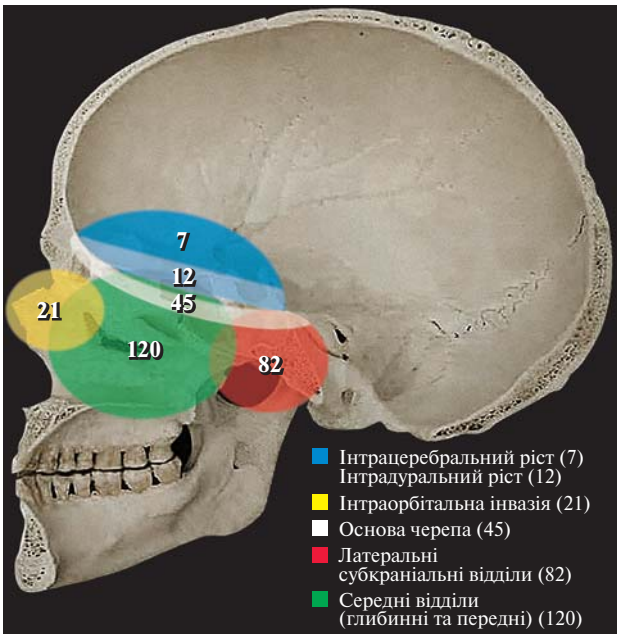

Рис. 18

Частота ураження різних відділів основи черепа, інших ділянок голови та шиї. Анатомо-рентгенологічна картина, схематичне зображення (доброякісні новоутворення).

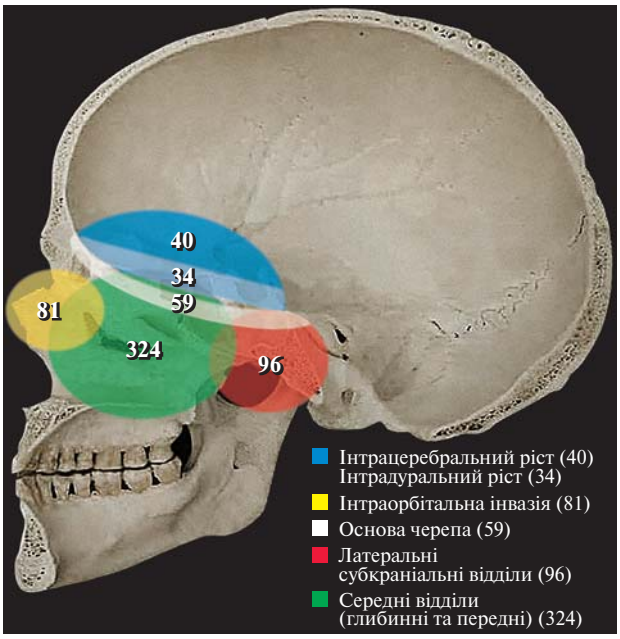

Рис. 19

Частота ураження різних відділів основи черепа, інших ділянок голови та шиї. Анатомо-рентгенологічна картина, схематичне зображення (злоякісні новоутворення).

носоглотки. В анамнезі у цих хворих чисельні хірургічні втручання. Дані МРТ, МР-ангіографії та церебральної ангіографії показали участь інтрацеребральних судин у васкуляризації пухлини у цих хворих, що і було підтверджено даними інтраопераційними.

Зовсім інша картина інтракраніальної інвазії мала місце при злоякісних краніофаціальних пухлинах (рис. 4). Епідуральне поширення злоякісних краніофаціальних пухлин залишається значним, 44,4% випадків, але виростає доля пацієнтів у яких пухлина мала інтрадуральний (25,6%) чи інтрацеребральний ріст (30%). Високодиференційовані форми раків, як правило, мають тривалий період епідурального росту. Інтрадуральне та інтрацеребральне поширення ракових пухлин зустрічається приблизно однаково часто. Причому інтрадуральна та інтрацеребральна інвазія мала місце у хворих із низькодиференційованими формами раку чи більш тривалим анамнезом у хворих із високо-диференційованими формами раку. Саркоми, як правило, мають епідуральний ріст в більшості випадків. Інтрадуральне та інтрацеребральне поширення сарком не є частим. Аденокарциноми та естезіонейробластоми в своїй більшості мають значний інвазивний інтрацеребральний ріст. Злоякісні пухлини кісткового та хрящового походження приблизно однаково часто мали епідуральний та інтрадуральний ріст. Вирішальним фактором було тривалість анамнезу. З часом ці пухлини набували інвазивного росту. Пухлини латеральних відділів основи черепа (злоякісні шваноми, парагангліоми, як правило, мали епідуральне поширення. Що стосується інтраорбітального поширення, то інвазія периорбіти мала місце в 39% випадків при злоякісних новоутвореннях. Тільки деструкція стінки орбіти мала місце в 21,8% випадків.

Доброякісні краніофаціальні пухлини найчастіше локалізовані в латеральних відділах основи черепа — 40,6% і глибинно-серединних відділах — 36,6%. Ураження передньо-серединних відділів не являється частим у випадку доброякісних пухлин і має місце в 22,8% випадків (рис. 16). Первинний ріст та поширення злоякісних краніо-фаціальних пухлин має протилежну в порівнянні із доброякісними пухлинами закономірність, найчастіше зустрічаючись в серединних відділах основи черепа, а саме до 47,4% в глибинно-серединних і 29,8% передньо-серединних. Тільки в 22,8% випадків злоякісні новоутворення краніофаціальної ділянки поширюються на латеральні відділи основи черепа (рис. 17). На рис. 18 та рис. 19 відображено частоту ураження краніофаціальними пухлинами різних відділів, як основи черепа, інтра-екстракраніальних поверхонь основи черепа, так і розповсюдження пухлин на інші структури голови та шиї, що важливо для повної оцінки росту пухлини, її поширення в різні сектори професійного інтересу: нейрохірургічний, захворювання ЛОР органів, щелепно-лицьовий відділ, відділ голови та шиї.

Висновки

Пухлини носової порожнини та при носових пазух при їх подальшому інтракраніальному проростанні набувають ознак одночасного інтра- екстра краніального росту (краніофаціальні пухлини). Інтракраніальні пухлини (менінгеоми) набувають екстра краніального росту шляхом інвазії основи черепа чи поширення через природні отвори. Пухлини носової порожнини, при носових пазух, підскроневої, крило піднебінної ямок поширюються інтракраніально шляхом деструкції основи черепа чи поширенням через природні отвори. Ступінь інтракраніального проростання пухлини її епідуральне, інтрадуральне чи інтрацеребральне поширення визначаються гістобіологічними особливостями новоутворення, тривалістю захворювання. Форма та вид поширення краніофаціальних пухлин на основі черепа визначаються гістобіологічними особливостями пухлини, ступенем її диференціації.

Література

1. Бекяшев А.Х., Черекаев В.А. (2005)Хирургическое лечение инфильтративных менингиом основания черепа, распространяющихся в подвисочную ямку. Материалы Всероссийской научно-практической конференции «Поленовские чтения». (Санкт-Петербург). с. 271
2. Белов А.И., Винокуров А.Г., Цикаришвили В.М., Бекяшев А.Х. (2001) Дефекты основания черепа после удаления краниофациальных опухолей — классификация, пластическое закрытие. Актуальные вопросы нейрохирургии. с. 43-55
3. Белов А.И., Черекаев В.А., Решетов И.В., Капитанов Д.Н., Винокуров А.Г., Зайцев А.М., Бекяшев А.Х. (2001) Пластика дефектов основания черепа после удаления краниофациальных опухолей. Вопросы нейрохирургии им. акад. Н.Н.Бурденко. 4: 5-10
4. Габибов Г.А., Благовещенская Н.С., Корниенко В.Н., Туманова А.А., Егорова В.К., Эбоян К.А. (1993) Менингиомы основания черепа, распространяющиеся в глазницу, околоносовые пазухи и полость носа. Вест. Оториноларингологии. 1: 17-20.
5. Гольбин Д.А. (2010) Эндоскопическая ассистенция в хирургии опухолей краниофациального распространения. Автореферат диссертации. (Москва). 32 с.
6. Заболотний Д.І. , Лукач Е.В., Діхтярюк В.Я., Латишевська Г.В., Сережко Ю.О., Цимбалюк Є.М., Зайцева Н.В., Стрижак В.В., Куценко Л.Б. (2010) Ефективність діагностики та лікування хворих із злоякісними пухлинами порожнинин носа та приносових пазух в Українв в 2002-2004 роках. Журнал вушних, носових і горлових хвороб. 3: 51-55
7. Зайцев А.М. (2004) Краниофациальные блок-резекции при злокачественных опухолях основания черепа. Техника, ближайшие и отдаленные результаты. Автореф. дис. канд. мед. наук. (Москва). 28 с.
8. Зозуля Ю.А., Заболотный Д.И., Паламар О.И., Лукач Э.В., Тимен Г.Э., Гук А.П., Рогожин В.А. (2002) Диагностика и лечение больных с опухолями краниофациальной локализации. Ринологія. 2: 14-23
9. Капитанов Д.Н. (2004) Внутриносовые эндоскопические методики в диагностике и лечении патологии основания черепа. Автореф. дис. д-ра мед. наук. (Москва). 34 с.
10. Махулько-Горбацевич Г.С., Рохлин Л.Л. (1929) Клиника, патоморфология и гистогенез хордом. Украинский медицинский архив. 1-2. 23-54
11. Ольшанский В.О., Сдвижков А.М. (1994) Лечение распространенных злокачественных опухолей слизистой оболочки носа и околоносовых пазух. Российская ринология. 2: 92
12. Сидоркин Д.В. (2009) Хордомы основания черепа: методы хирургического и комбинированного лечения. Автореферат диссертации. (Москва). 28 с.
13. Поліщук М.Є., Лукач Е.В., Опанащенко Г.О., Данацко В.В., Рогожин В.О. (1995) Комбінована етмоїдектомія (зовнішня трансназальна і транскраніальна фронтальна) з приводу злоякісної пухлини пазухи решітчастої кістки. ЖуНГБ. 2: 12-15
14. Усачев Д.Ю. (1998) Тактика хирургического лечения внутричерепных хордом: дис. к-та мед. наук. (Москва). 154 с.
15. Шкарубо А.Н. (2007) Хирургия опухолей основания черепа с использованием трансназального и трансорального доступов с эндоскопическим контролем (аденомы гипофиза, краниофарингиомы, хордомы). Автореферат диссертации. (Москва). 31 с.
16. Abuzayed B., Canbaz B., Sanus G.Z., Aydin S., Cansiz H. (2011) Combined craniofacial resection of anterior skull base tumors: long-term results and experience of single institution. Neurosurg. Rev. 34 (1): 101-113
17. Albu S., Florian I., Szabo I., Băciuț G., Băciuț M., Mitre I. (2011) Craniofacial resection for malignant tumors of the paranasal sinuses. Chirurgia (Bucur). 106 (2): 219-225
18. Arita N., Mori S., Sano M. et al. (1989) Surgical treatment от tumors in the anterior skull base using the transbasal approach. Neurosurgery. 24: 379-384
19. Blitzer A., Post K.D., Conley J. (1989) Craniofacial resection of ossifying fibromas and osteomas of the sinuses. Arch Otolaryng. Head Neck Surg. 115 (9): 1112-1115
20. Cansiz H., Giiven M.G., Sekercioglu N. (2006) Surgical approaches to juvenile nasopharyngeal angiofibroma. J. Craniomaxillofac. Surg. 24: 3-8
21. Cantu G., Solero C.L., Mariani L., Salvatori P., Mattavelli F., Pizzi N., Riggio E. (1999) Anterior craniofacial resection for malignant ethmoid tumors-a series of 91 patients. Head Neck. 21: 185-191
22. Elloumi F., Boujelbene N., Ghorbal L., Boujelbene N., Khanfir K., Mirimanof R.O., Daoud J. (2012) Esthesioneuroblastoma. Bull Cancer. 1: 45-47
23. Kalani M.Y., Kalani M.A., Kalb S., Albuquerque F.C., McDougall C.G., Nakaji P., Spetzler R.F., Porter R.W., Feiz-Erfan I. (2011) Craniofacial approaches to large juvenile angiofibromas. J. Neurosurg. Pediatr. 8 (1): 71-78
24. Suárez C., Lorente J.L., León R., Cabanillas R., Suárez V., López A. (2004) Anterior craniofacial resection: oncologic outcome and complications in a series of 111 cases. Acta Otorrinolaringol. Esp. 55 (1): 27-33

© Український журнал малоінвазивної та ендоскопічної хірургії
(2013) Vol. 17; 4: 11-14

ВОЗМОЖНОСТИ ВИДЕОТОРАКОСКОПИЧЕСКИХ ОПЕРАЦИЙ В ДИАГНОСТИКЕ И ЛЕЧЕНИИ ЭКССУДАТИВНЫХ ПЛЕВРИТОВ НЕЯСНОЙ ЭТИОЛОГИИ

Шипулин П.П., Мартынюк В.А., Байдан В.В., Байдан В.И., Аграхари А., Кирилюк А.А., Козяр О.Н., Севергин В.Е.

Отделение торакальной хирургии, Одесская областная клиническая больница, Украина

Possibilities of Videothoracoscopic Operations in the Diagnosis and Treatment of Exudative Pleurisies with Unknown Etiology

P.P. Shipulin, V.A. Martinyuk, V.V. Baidan, V.I. Baidan, A. Agrahari, A.A. Kirilyuk, O.N. Kozyar, V.E. Severgin

Department of Thoracic Surgery, Odessa Regional Clinical Hospital, Ukraine

Received: October 30, 2013
Accepted: November 24, 2013

Адреса для кореспонденції:
Обласна клінічна лікарня
вул. акад. Заболотного, 26, Одеса, 65117, Україна
тел.: +38-050-731-03-23
e-mail: dr.amitagrahari@gmail.com

Summary

In this work, detail study of the problems of modern methods for the treatment of exudative pleurisy with different etiologies, as well as the metastatic pleurisies, with the use of videothoracoscopy biopsies of parietal pleura and the lungs is performed. This method is used in the treatment of 2454 patients. Details of the method used in the operative intervention have been shown, along with the peculiarities in the post-operative period. Accent attention in the pleurodesis, as aim for the palliative implication in the metastatic pleurisies, impacts with the use of chemical and physical methods, evaluation of their effectiveness, comparative characteristics are given. Lethality in 5 (0.2%) patients were seen.

Key words: exudative pleurisy, metastatic pleurisy, videothoracoscopy, pleural and lung biopsies.

Введение

В современных условиях наиболее достоверную причину плеврального выпота неясной этиологии можно установить в результате биопсии плевры под визуальным контролем проводимой в ходе видеоторакоскопической операции (ВТО) [2,5]. Диагностическая ценность ВТО в дифференциальной диагностике экссудативных плевритов (ЭП) не вызывает сомнений среди торакальных хирургов [3,5], однако не является общепринятой среди врачей общеклинической сети. Накопленный в клинике опыт проведения ВТО для дифференциальной диагностики природы ЭП позволяет поделиться нам в настоящем сообщении.

Материал и методы

В клинике ВТО и при ЭП неясной этиологии проведены у 2454 больных в возрасте от 18 до 82 лет. Среди них было 1718 мужчин и 736 женщин. Проведение общеклинических методов включающих рентгенологические методы, плевральные пункции с цитоло-

гическим и биохимическим исследованием жидкости, не позволяло достоверно оценить природу плеврального выпота. Даже проводимая компьютерная томография, ультразвуковое исследование и фибробронхоскопия не разрешили проблем в дифференциальном диагнозе природы ЭП. Опыта «слепой» биопсии плевры без визуального контроля мы не имели и в дифференциальной диагностике природы плеврального выпота не использовали, т.к. считаем его неприемлемым, поскольку вероятность неинформативного результата очень высока.

В качестве обезболивания при проведении ВТО при ЭП у 2107 (86%) использовалась местная анестезия, у 347 (14%) общее обезболивание с выключением из дыхания легкого с оперируемой стороны. Согласно разработанной методике местной анестезии при ВТО, помимо обезболивания мест введение торакопортов под визуальным контролем через прокол грудной стенки снаружи проводилась инфильтрация анестетиком межреберной и париетальной плевры в зоне предполагаемой биопсии, чем достигалось более эффективное обезболивание.

При использовании наркоза, при проведении ВТО, техника его не отличалась от общепринятой при выполнении этого типа вмешательств [4]. ВТО выполнялись из бокового доступа с использованием 2 либо 3 торакопортов. Стандартными местами введения торакопортов были V-VI межреберья по заднеподмышечной линии для видеокамеры и VII, либо V межреберье по передне-подмышечной линии для введения эндоскопических инструментов. При наличии осумкованного скопления жидкости места введения торакопортов выбирались индивидуально при помощи полипозиционной рентгеноскопии. Если помимо биопсии париетальной плевры и пневмолиза возникла необходимость в дополнительной биопсии легочной ткани, через одну из ран от введения торакопортов в плевральную полость вводился эндостаплер, с помощью которого и продоводилась краевая резекция легкого. Обязательным условием для проведения внутриплевральных манипуляций являлась тщательная аспирация жидкости и коагуляционного дыма из плевральной полости.

Обычно для проведения эндоскопических резекций легкого применяли эндостаплер *Endopath Eshelon 60,* позволяющий осуществлять поэтапное трехкратное прошивание с одновременным рассечением легочной паренхимы, меняя при необходимости угол резекции. Благодаря этому вышеуказанная модель имеет существенные преимущества перед сшивающими аппаратами предыдущих поколений. Резецированный участок легкого легко удалялся через расширенную рану одного из торакопортов.

Биопсия париетальной плевры обычно осуществлялась с помощью биопсийных щипцов, путем отслоения и отрыва необходимого лоскута ткани. Как правило, кровотечения из мест биопсии нет или оно незначительно. В некоторых случаях зону биопсии необходимо коагулировать, что выполняли с помощью электрокоагуляции или излучения АИГ-лазера.

При наличии множественных сращений и отдельных осумкований жидкости осуществляли их разделение с объединением в одну свободную полость. Плевродез выполняли путем электро — или лазерной коагуляции участков висцеральной и париетальной плевры. При установлении опухолевого генеза ЭП в последующем, после расправления легкого производили введение склерозирующих химиотерапевтических препаратов, реже — распыление стерильного талька. В случаях применения химиопрепаратов дренажи перекрывались на 10-12 часов. Все ВТО завершали дренированием плевральной полости двумя дренажами с последующим их подключением к системе активной аспирации на срок от 3 до 5 суток. Дренажи удаляли после прекращения экссудации и полного расправления легкого, подтвержденного рентгенологическим методом.

Результаты и их обсуждение

После проведения ВТО 2429 (98,9%) больных были выписаны из стационара. Летальный исход имел место у 5 (0,2%) крайне тяжелых пациентов. Причиной смерти явилась тяжелая дыхательная недостаточность. У 3 больных ее причиной явилось поражение легких на фоне ВИЧ-инфекции, у 2 — туберкулезное поражение легких.

Средние сроки дренирования плевральной полости не превышали 72 часа, за исключением больных с метастатическим генезом ЭП, где в ряде случаев требовалось повторное внутриплевральное введение химиотерапевтических препаратов. Осложнения ВТО при ЭП наблюдались у 3,4% больных, что соответствует данным других авторов [4,6], и были представлены наличием остаточной полости с негерметичностью легкого, нагноением мест введения троакаров и устранялись консервативным лечением. Средняя длительность пребывания больных в стационаре составила 7,4 дня.

Если ВТО при ЭП выполняется под наркозом, то обязательно необходимо выключение из дыхания оперируемого легкого [1,6-8], хотя отдельные авторы [4] с успехом используют и местную анестезию. Разработанная нами методика местного обезболивания ВТО при ЭП позволяет безболезненно выполнять биопсию плевры, которая является основным вмешательством. Визуальный контроль за проведением анестезии достаточно прост и безопасен и при определенном навыке не создает проблем для пациента и хирурга. Применение местной анестезии особенно актуально у пациентов с тяжелой сопутствующей патологией, выраженной сердечнососудистой недостаточностью. Накопленный опыт позволил осуществлять под этим видом обезболивания даже эндоскопические краевые

Рис. 1
Туберкулезное поражение плевры

Рис. 2
Неспецифический плеврит

Рис. 3
Метастатическое поражение плевры

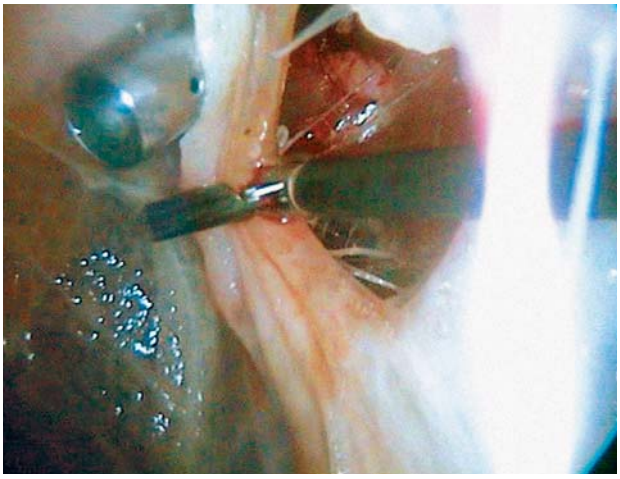

Рис. 4
Эндоскопическое разделение легочно-плевральных сращений

резекции легкого. Кроме того, следует отметить, что разрушение рыхлых внутриплевральных сращений безболезненно и не требует дополнительного обезболивания. Общее обезболивание безусловно показано при ЭП, требующих разрушения массивных внутриплевральных спаек, декортикации легкого и резекции легочной ткани для верификации патологического процесса, а также ограниченной плевроэктомии с созданием плевродеза.

Несмотря на ведущую роль морфологического исследования биоптатов плевры в дифференциальной диагностике ЭП уже визуальный осмотр плевральной полости позволяет с большей вероятностью предположить природу плеврального выпота. На рис. 1 представлена характерная эндоскопическая картина туберкулезного генеза ЭП. Наличие гиперемии с мелкими субплевральными высыпаниями на грудной стенке является характерным признаком специфического поражения плевры [4]. Представленная на рис. 2 эндоскопическая картина обычно соответствует парапневмоническому ЭП. Умеренная гиперемия плевры, насыщенный экссудат с большим количеством фибрина и наличием множества рыхлых плевральных сращений и отдельных осумкований обычно соответствуют неспецифическому воспалительному процессу. При этом поверхность париетальной плевры остается гладкой, без наличия высыпаний и бугорков.

Наиболее типична эндоскопическая картина при ЭП вследствие поражения злокачественной опухолью (рис. 3). Геморрагический характер экссудата с наличием опухолевых разрастаний и отдельных узлов на париетальной и висцеральной плевре обычно является наиболее характерным признаком метастатического поражения, хотя в ряде наблюдений экссудат носит серозный характер, а высыпания и опухолевые узлы на париетальной плевре отсутствуют. Отмечается лишь умеренная гиперемия и утолщение плевры. Подобная картина нередко соответствует поражению при метастатическом раке молочной железы. Несмотря на вышеизложенное, окончательная природа ЭП устанавливалась только на основании гистологического исследования плевральных биоптатов, что достигнуто в 100% случаев и соответствует данным других авторов [1-4]. Результаты патологоанатомических исследований плевральных биоптатов при ЭП представлены в таблице 1.

Таблица 1. *Результаты патологоанатомических исследований плевральных биоптатов*

Этиология	Количество больных
Неспецифические плевриты, в т.ч. метапневмонические	1168 (47,6%)
Туберкулез	718 (29,3%)
Злокачественные плевральные выпоты	504 (20,5%)
Прочие причины	64 (2,6%)
Всего	2454 (100%)

Несоответствие предполагаемого клинического и патологоанатомического диагноза при ЭП, составило 35%. Если отмечались сомнения в информативности биопсии париетальной плевры и несоответствии эндоскопической картины общеклиническим и рентгенологическим обследованиям, то биопсия париетальной плевры дополнялась биопсией легкого. Применение современных эндостаплеров обычно не создает дополнительных технических проблем, но является довольно дорогостоящей методикой и требует общего обезболивания. Накопленный опыт позволил в ряде случаев выполнить эндоскопическую краевую резекцию с помощью местной анестезии.

Помимо высокой диагностической ценности ВТО в дифференциальной диагностике ЭП, они позволяют выполнить целый ряд лечебных манипуляций, направленных на предотвращение рецидива ЭП. При метапневмоническом генезе ЭП наличие множественных рыхлых плевральных спаек и большое количество фибрина приводит к образованию множества осумкований жидкости и развитию многокамерного плеврита. Развитие подобного патологического процесса и несвоевременное удаление экссудата следует рассматривать как начало острой эмпиемы плевры I типа по Г.И. Лукомскому. Дальнейшее инфицирование экссудата может дать развитие тяжелой гнойной эмпиемы плевры. Ввиду сказанного выше эндоскопическое разделение сращений с объединением отдельных полостей в единую полость является крайне важным фактором предотвращения эмпиемы плевры. Этапы эндоскопического разделения спаек представлены на рис. 4.

Паллиативный эффект ВТО с созданием плевродеза и предотвращением рецидива ЭП доказан при злокачественном его генезе [1,6-8]. С целью создания плевродеза используется как введение талька и химиотерапевтических агентов [6-8], так и использование физических (аргоновая коагуляция, электрокоагуляция, лазерное излучение) методов воздействия [1]. Сравнение различных способов воздействия на плевру при разной природе ЭП затруднительно ввиду отсутствия рандомизированных исследований, однако паллиативный эффект этих методов неоспорим [1,6-8]. Физические методы плевродеза в виде коагуляции париетальной плевры, по нашему мнению, эффективны в сочетании с введением химиотерапевтических препаратов. Лазерная коагуляция не имеет существенных клинических преимуществ перед стандартной электрокоагуляцией плевры, однако требует дорогостоящей аппаратуры, а электрохирургический блок включен в стандартный видеоэндоскопический комплекс. Хотя внутриплевральное распыление талька широко применяется для создания плевродеза [7,8], его введение приводит к выраженному болевому синдрому, гипертермии. В наших наблюдениях эффект талькового плевродеза не превосходил воздействие химиотерапевтических агентов, что позволило ограничить его применение.

Непосредственный эффект различных способов плевродеза при злокачественном генезе ЭП был достигнут в 73% наблюдений, хотя у 1/3 пациентов наблюдался рецидив ЭП.

Выводы

1. В дифференциальной диагностике природы плеврального выпота видеоторакоскопическая биопсия плевры является наиболее достоверным методом.
2. Использование местного обезболивания позволяет широко использовать ВТО для диагностики и лечения ЭП.
3. Современный уровень ВТО позволяют сочетать диагностические и лечебные возможности метода при ЭП.

Литература

1. Арсенев А.И., Барчук А.С., Клименко В.Н. и др. (2011) Комбинированное эндоскопическое лечение злокачественных опухолевых поражений плевры, сопровождающихся экссудативным плевритом. Вестник хирургии. 4: 7-20
2. Лищенко В.В., Зайцев Д.А., Волков И.Е. и др. (2010) Возможности торакоскопии в диагностике и лечении синдрома плеврального выпота. Вестник Ивановской медицинской академии. 4: 34-37
3. Опанасенко М.С. (2008) Використання різних інструментальних методів для діагностики плевральних випотів неясної етіології. Український пульмонологічний журнал. 3: 77-78
4. Порханов В.А., Поляков И.С., Кононенко В.Б. и др. (2002) Видеоторакорскопия в диагностике и хирургическом лечении туберкулеза. Хирургия. 6: 14-16
5. Щемелев В.А. (2007) Видеоторакоскопия в комплексной диагностике и лечении экссудативных плевритов неясной этиологии. Автореф. дисс... канд.мед.наук. (СПб). 18 с.
6. Arapis K., Caliandro R., Storn B. et.al. (2006) Thoracoscopic palliative treatment of malignant pleural effusions. Surg. Endosc. 20; 6: 919-923
7. Gossot D., Arapis R., Nana A. et.al. (2006) Surgical thoracoscopy for malignant pleural effusions, results 273 patient. Surg. Endosc. 20; 2: 67
8. Schulze M., Bochle A.S., Kurdow R. et.al. (2001) Effective treatment of malignant invasive thoracic surgery: Thoracoscopic pleurodesis and pleuroperitoneal shunts in 101 patient. Ann Thorac. Surg. 71; 6: 1809-1812

© Український журнал малоінвазивної та ендоскопічної хірургії
(2013) Vol. 17; 4: 15-21

РЕЗУЛЬТАТИ МАЛОТРАВМАТИЧНОГО ХІРУРГІЧНОГО ЛІКУВАННЯ ХВОРИХ НА ПІЛОНІДАЛЬНУ ХВОРОБУ З ВИКОРИСТАННЯМ МЕТОДИКИ *BASCOM II — «CLEFT-LIFT»*

Лурін І.А., Цема Є.В., Якімов Д.Ю., Макаров Г.Г., Грушевський О.Я., Кисельов Ю.О., Опарін О.С.

Центральний госпіталь військово-медичного управління Служби безпеки України, Київ

The Results of Minitraumatic Surgical Treatment of Patients with Chronic Pilonidal Sinus Disease with Using Bascom's Procedure — *Cleft Lift* Procedure

I.A. Lurin, Ie.V. Tsema, D.Yu. Yakimov, H.H. Makaroff, O.Ya. Hrushevskui, Yu.O. Kiselev, O.S.Oparin

Central Hospital, Military-Medical Department of Security Service of Ukraine, Kyiv, Ukraine

Received: October 2, 2013
Accepted: November 24, 2013

Адреса для кореспонденції:
Військово-медичного управління Служби безпеки України
вул. Липська, 11, Київ, 01021, Україна
тел.: +38-044-281-50-73
e-mail: hemorrhoid@ukr.net

Summary

The results of radical surgical treatment of 37 patients with chronic pilonidal disease with secondary fistulas are presented in the article. Patients with pilonidal disease were treated by Bascom's procedure (cleft lift procedure). Patients with pilonidal sinus were operated inpatient treatment with average duration of hospitalization 3.2±0.28 days. Duration of out-patient treatment was 11.7±1.05 days. There was 1 (2.7%) case of wound abscess in the postoperative period. There were 3 (8.1%) cases of wound dehiscence (1 or 2.7% patients has primary wound dehiscence and 2 or 5.4% patients have secondary wound dehiscence) in patients with chronic pilonidal disease, who were treated with cleft lift procedure. In 3 (8.1%) patients was detected wound hematoma. There was 1 case of postoperative recurrent of disease after surgical treatment of pilonidal sinus with follow-up observation from 1 to 3 years. Bascom's procedure (cleft lift procedure) is the minitraumatic radical surgical operation in patients with chronic pilonidal disease with secondary fistulas, which allows eliminates main causes of origin pilonidal disease and grounded on acquired conception of aetiology and pathogenesis this disease.

Key words: pilonidal sinus disease, radical surgical treatment, Bascom's procedure, cleft lift procedure.

Вступ

Методики радикального хірургічного лікування пілонідальних кіст крижово-куприкової ділянки, які використовуються в нашій країні та країнах Європи і Америки принципово відрізняються. Це пов'язано, перш за все, із кардинально різними уявленнями про етіологію та патогенез пілонідальної хвороби [1, 2]. Так, в країнах СНД традиційно вкоренилися уявлення, що пілонідальна кіста або епітеліальний куприковий хід є вродженим захворюванням (порушенням розвитку каудального кінця ембріону), яке потребує проведення широкого висічення усіх елементів пілонідальної кісти в межах здорових тканин. Тоді як, закордонні хірурги притримуються теорії набутого походження пілонідальної хвороби (фолікулярно-ретенційна теорія), з якої випливає можливість проведення малотравматичних тканинозберігаючих оперативних втручань, які спрямовані на усунення лише причини захворювання (глибока міжсіднична

складка та розширені волосяні фолікули на її дні) [1-3, 7-9].

Однією з найбільш поширених малотравматичних місцевопластичних операцій є розроблена J. Bascom методика *«cleft-lift»,* яка по суті є вдосконаленою операцією Karydakis (асиметричне висічення пілонідальної кісти), яка була найбільш популярна серед закордонних хірургів у кінці XX століття [4-6]. Назва методики операції *«cleft lift»* походить від англомовних термінів *«cleft»* — міжсіднична складка (розщілина) та *«lift»* — підйом, оскільки суть цієї операції полягає у вирівнюванні міжсідничної складки за рахунок місцевопластичного перерозподілу м'яких тканин[1]. Нажаль, в Україні та країнах СНД методика *«cleft-lift»* практично не відома, про що свідчить відсутність публікацій про результати лікування хворих за цією методикою і лише поодинокі згадування операції *Bascom II* в оглядах літератури присвячених проблемам хірургічного лікування пілонідальних кіст. Зважаючи на це, хотіли б поділитися власним досвідом та результатами хірургічного лікування пацієнтів з пілонідальною хворобою крижово-куприкової ділянки, ускладненою формуванням вторинних норицевих ходів з використанням операції *Bascom II.*

Мета дослідження — оцінити безпосередні та віддалені результати хірургічного лікування хворих на норицеву форму пілонідальної хвороби крижово-куприкової ділянки з використанням операції *Bascom II («cleft-lift»).*

Матеріали та методи

Прослідковано результати хірургічного лікування 37 хворих на норицеву форму пілонідальної хвороби з використанням операції *Bascom II («cleft-lift»).* Досліджувані пацієнти проходили лікування на базі Центрального госпіталю військово-медичного управління Служби безпеки України. Серед хворих на пілонідальні кісти переважали пацієнти чоловічої статі (31, 83,8% чоловіків). За віковою структурою досліджувані хворі розподілилися наступним чином: 4 (10,8%) хворих були молодшими за 20 років, 17 (45,9%) пацієнтів були у віці від 20 до 30 років та 16 (43,8%) пацієнтів були у віці 31 рік і старше.

Крім загальноклінічного та лабораторного передопераційного обстеження хворим на пілонідальні кісти в обов'язковому порядку проводили проктологічний огляд з ретельним дослідженням крижово-куприкової ділянки та зондуванням норицевих ходів ґудзиковим зондом. За показами проводилася проба з барвником та фістулографія. Обов'язковою умовою діагностики пілонідальної хвороби було виявлення первинних норицевих ходів по серединній лінії на дні міжсідничної складки. Крім первинних норицевих ходів при огляді крижово-куприкової ділянки виявлялися від 1 до 3 вторинних норицевих ходів, як наслідок дренування гострого пілонідального абсцесу збоку від міжсідничної складки.

Всі досліджувані хворі проходили хірургічне лікування в стаціонарних умовах. За відсутності протипоказів оперативне втручання проводилося під спинномозковою анестезією (35 хворих). У пацієнтів з протипоказаннями до провідникової анестезії проводили загальне знеболення (ендотрахеальних наркоз). Усі хворі на норицеву форму пілонідальної хвороби госпіталізувалися за день до оперативного втручання для проведення планового передопераційного обстеження.

Суть методики операції *«cleft-lift»* роз'яснена графічно на рис. 1, де на поперечному до осі тіла зрізі показана схема місцевого зміщення м'яких тканин крижово-куприкової ділянки при операції *Bascom II.* Як видно зі схеми оперативного втручання, методика *Bascom II* передбачає асиметричне висічення шкірного клаптя з однієї із сторін від міжсідничної складки та переміщення на це місце шкірно-підшкірного клаптя, мобілізованого з іншого боку. При цьому, під зміщеними клаптями ушиваються глибокі прошарки підшкірної жирової клітковини з обох боків, за рахунок чого досягається утворення «жирової подушки» в проекції раніше існуючої міжсідничної складки — вирівнювання міжсідничної складки.

В залежності від розповсюдженості пілонідальної хвороби в каудальному напрямку ми використовували дві існуючі модифікації методики *«cleft-lift».* Методика оперативного втручання за першою модифікацією пояснена на рис. 2. Перед проведенням хірургічного лікування проводиться маркування (розмітка) плану місцевопластичного оперативного втручання. Для цього, у пацієнта відмічають лінію природного зіставлення сідниць в положенні стоячи. Ця лінія є основним орієнтиром під час мобілізації шкірно-підшкірних клаптів, в результаті чого досягається відсутність натягу ушитих тканин та відсутність больового синдрому при сидінні та ході пацієнта вже на першу добу після оперативного втручання. Орієнтуючись на позначену лінію природного зіставлення (доторкання) сідниць проводять розмітку клаптя шкіри, що видаляється. Медіальна межа цього клаптя повинна проходити якомога ближче до дна міжсідничної складки, а латеральна — доходити до лінії природного доторкання сідниць.

[1] Римська цифра II після прізвища автора (операція *Bascom II*) зазвичай позначає оперативне втручання за методикою *«cleft-lift»,* на відміну від принципово іншої операції *Bascom I,* яка виконується при гострій пілонідальній хворобі і передбачає економне висічення первинних норицевих ходів пілонідальної кісти з боковим дренуючим розрізом.

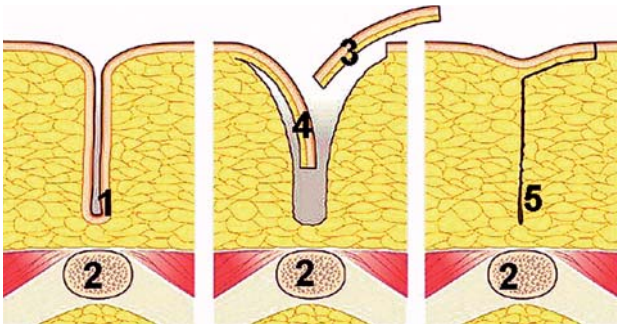

Рис. 1

Схема операції *Bascom II («cleft lift»)* на поперечному до поздовжньої осі тіла зрізі [9]:

1 — міжсіднична складка;
2 — крижова кістка;
3 — шкірно-підшкірний клапоть, що видаляється;
4 — шкірно-підшкірний клапоть, що мобілізується та зміщується;
5 — «підшкірножирова подушка», що утворюється при ушиванні глибоких слоїв підшкірної жирової клітковини та фіксації мобілізованого шкірно-підшкірного клаптя.

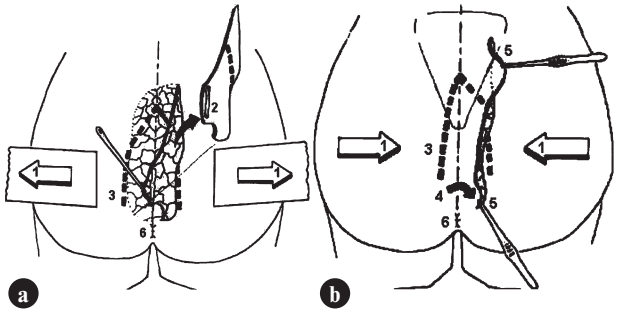

Рис. 2

Схема першої модифікації операції *Bascom II* [4].

A — схема висічення ділянки шкіри над пілонідальною кістою.
B — схема зміщення мобілізованого шкірно-підшкірного клаптя.

1 — напрямок тракції м'яких тканин сідниць;
2 — видалена ділянка шкіри з первинними норицевими отворами над пілонідальною кістою;
3 — лінія природного зіставлення сідниць (пунктирна лінія);
4 — напрямок зміщення («ротації») перианального клаптя шкіри;
5 — шкірно-підшкірний клапоть, що зміщується (тракція пінцетами);
6 — задній прохід.

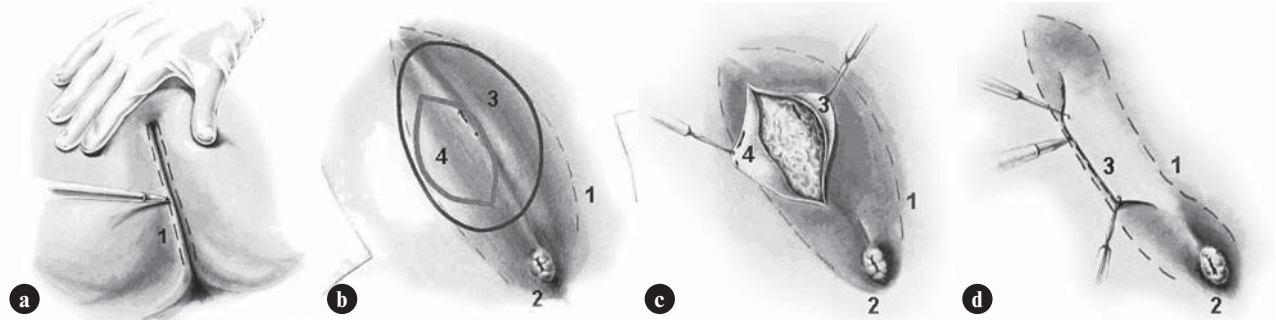

Рис. 3

Схема другої модифікації операції *Bascom II* [3].

A — схема нанесення лінії природного доторкання сідниць (в положенні стоячи).
B — схема меж мобілізації шкірно-підшкірних клаптів (синя лінія) та видалення шкіри (червона лінія) над пілонідальною кістою.
C — відмобілізовані розмічені шкірно-підшкірні клапті.
D — лівий шкірно-підшкірний клапоть видалений, правий — зміщений в протилежному напрямку, вкриваючи оголену ділянку підшкірної жирової клітковини.

1 — лінія природного доторкання сідниць;
2 — задній прохід;
3 — шкірно-підшкірний клапоть, що зміщується (тракція пінцетом);
4 — шкірно-підшкірний клапоть, що видаляється (тракція пінцетом).

Перша модифікація методики *«cleft-lift»* (рис. 2), застосовується при наявності первинних або вторинних норицевих отворів у безпосередній близькості з перианальною ділянкою (в нижній третині міжсідничної складки) та додатково передбачає формування та ротацію округлого перианального клаптя. Тоді як, друга модифікація цієї операції (рис. 3) застосовується при менш поширеному патологічному процесі в крижово-куприкової ділянки та передбачає виконання асиметричного еліптичного висічення шкіри над елементами пілонідальної кісти.

Операція *Bascom II* виконується (за відсутності протипоказів) під спинномозковою анестезією. Першим етапом проводиться обколювання крижово-куприкової ділянки 0,5% розчином новокаїну (100-150 мл) з додаванням 0,10-0,25 мл 0,1% розчину адреналіну гідрохлориду. Ми вважаємо цей етап оперативного втручання принциповим, оскільки інфільтрація периопераційної зони розчином адреноміметику дозволяє звести до мінімуму інтраопераційну кровотечу, а відповідно, і необхідність проведення електрокоагуляції м'яких тканин в рані, що кровоточать. Відсутність коагуляційного струпу в післяопераційній рані, за нашою думкою, є важливою умовою успішного виконання місцевопластичного оперативного втручання з позицій профілактики

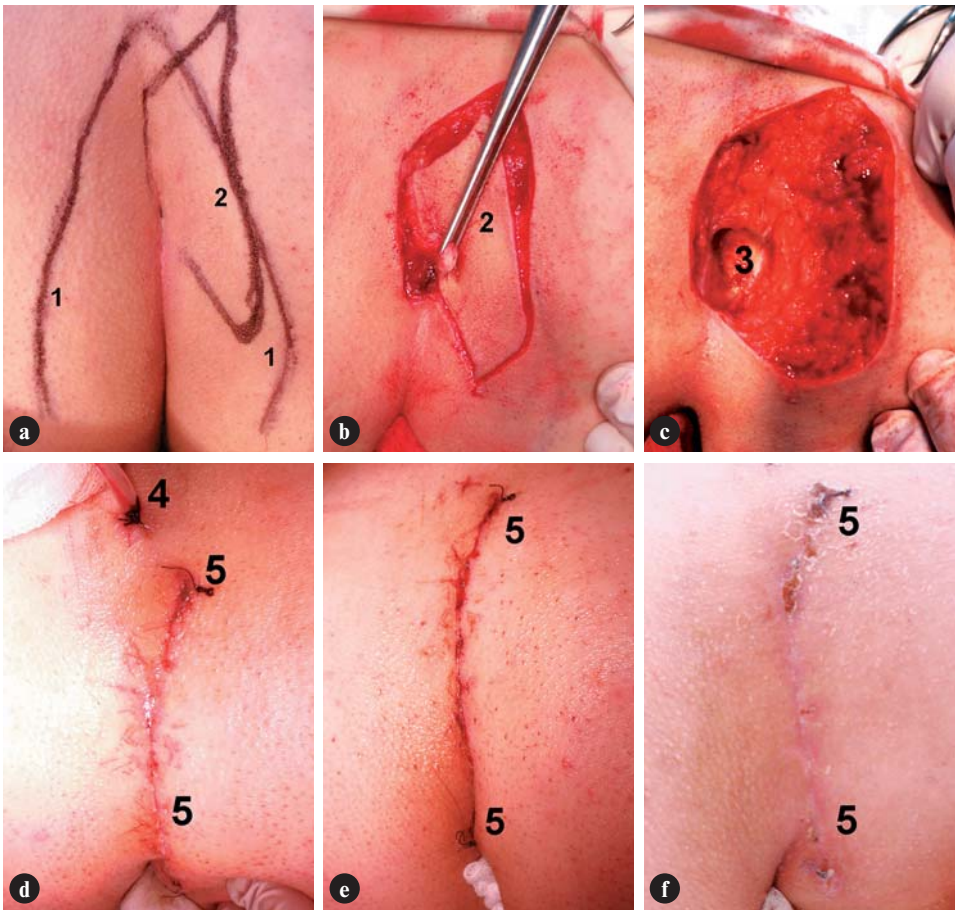

1 — лінія природного доторкання сідниць;
2 — ділянка шкіри над пілонідальною кістою, яка висікається;
3 — фіброзна капсула пілонідальної кісти;
4 — дренаж в післяопераційній рані між глибоким та поверхневим рядом швів;
5 — інтрадермальний неперервний шов за Холстедом.

Рис. 4

Хворий М., 16 років. Діагноз: пілонідальна хвороба крижово-куприкової ділянки, норицева форма. Операція *Bascom II* в першій модифікації з ушиванням шкірної рани неперервним інтрадермальним швом.

A — розмітка місцевопластичної операції.
B — розріз шкіри над пілонідальною кістою.
C — шкіра над пілонідальною кістою висічена, пілонідальна кіста розкрита.
D — вигляд рани після операції.
E — вигляд післяопераційної рани на 7-й день після операції.
F — післяопераційної рани на 14-й день після операції, знятий інтрадермальний шов.

нагноєння післяопераційної рани та загоювання шкірної рани первинним натягом. Так, за рахунок інфільтрації крижово-куприкової ділянки розчином адреналіну в більшій половині виконаних оперативних втручань нам вдалося досягати достатнього інтраопераційного гемостазу взагалі без використання електрокоагуляції.

Наступним етапом виконується розріз шкіри (рис. 4b) в межах заздалегідь промаркованого клаптя, що видаляється (рис. 4a). Окреслену ділянку шкіри за допомогою скальпеля та ножиців видаляють з максимальним збереженням нижче розташованих прошарків підшкірної жирової клітковини. Після видалення зазначеної ділянки шкіри в жировій клітковині крижово-куприкової ділянки відкриваються порожнинні елементи пілонідальної кісти (рис. 4c). Вміст кісти (волосся, грануляційна тканина, ранозвий детрит, ексудат) видаляють марлевими серветками до чіткої візуалізації сполучнотканинної капсули кісти та оточуючої рубцевої тканини (останні не видаляються). Зазначені фіброзні елементи пілонідальної кісти розсікають у поперечному та поздовжньому напрямках до крижово-куприкової фасції. Це забезпечує створення відносної мобільності підлеглих тканин та економить (зберігає) тканини для формування «жирової подушки», за рахунок якої досягається вирівнювання міжсідничної складки.

Після видалення висіченого шкірного клаптя проводять мобілізацію шкірно-підшкірного клаптя з іншого боку операційної рани. Формують шкірно-підшкірний клапоть товщиною 1,5-2,0 см з метою збереження живильних судин, які проходять у поверхневих шарах підшкірної жирової клітковини. При цьому, необхідно постійно контролювати тов-

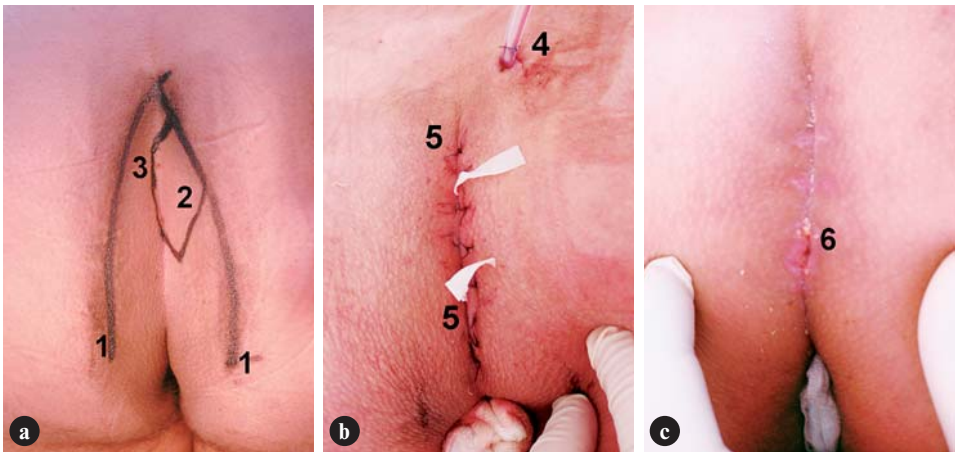

1 — лінія природного доторкання сідниць;
2 — ділянка шкіри над пілонідальною кістою, яка висікається;
3 — первинні норицеві ходи на дні міжсідничної складки;
4 — дренаж в післяопераційній рані між глибоким та поверхневим рядом швів;
5 — шкірна рана ушита вузловими швами, яка відповідає видаленому шкірному клаптю 2;
6 — діастаз країв шкіри в нижній третині рани.

Рис. 5

Хворий Я., 44 роки. Діагноз: пілонідальна хвороба крижово-куприкової ділянки, норицева форма. Операція *Bascom II* в другій модифікації з ушиванням шкірної рани вузловими швами за Донатті.

A — розмітка місцевопластичної операції.
B — вигляд рани після операції.
C — рана на 20-й день після хірургічного лікування.

щину клаптя, що формується для запобігання його надмірного витончення з наступним розвитком ішемії та некрозу тканин зміщеного шкірно-підшкірного клаптя.

Наступним етапом проводять ушивання глибокого шару підшкірної жирової клітковини вузловими швами з використанням атравматичного шовного матеріалу, що розсмоктується. При цьому, в накладені шви лише іноді захоплюють крижово-куприкову фасцію. Після формування «жирової подушки» над ушитими тканинами через контрапертуру у верхній частині рани вводять тонку перфоровану поліхлорвінілову дренажну трубка для проведення активної аспірації ранового вмісту в ранньому післяопераційному періоді (рис. 4d). Мобілізований шкірно-підшкірний клапоть вкладається на сформовану «жирову подушку» і підшивається до протилежного краю рани окремими вузловими субкутанними швами з використанням атравматичного шовного матеріалу 5/0, що розсмоктується. Після накладання таких швів повинна досягатися максимальна коаптація країв операційної рани. Останнім етапом формують неперервний інтрадермальний шов на всьому протязі операційної рани. Дренаж післяопераційної рани встановлюється на активну аспірацію з допомогою шприца на 20 мл з від'ємним тиском.

В перші 5-6 годин після операції прооперованим хворим рекомендують дотримуватися напівпалатного режиму, при чому, хворий у ліжку повинен знаходитися в положення на спині, з метою компресії ранової порожнини та кращої аспірації ранового вмісту через дренажну трубку. Дренаж з післяопераційної рани видаляють на 2-3 добу після операції, орієнтуючись на характер та кількість ранового ексудату. Антибіотикотерапія призначається лише за показами при виникненні запальних ускладнень або гематоми післяопераційної рани. Як правило, пацієнти після операції *Bascom II* потребують одно-двократного знеболення ненаркотичними анальгетиками (кетанов, анальгін) в день операції, наркотичні препарати не призначаються. Прооперовані хворі виписуються зі стаціонару на 2-3 день після операції для продовження амбулаторного доліковування.

Результати та обговорення

У 28 (75,7%) пацієнтів на норицеву форму пілонідальної хвороби проводилося оперативне втручання за методикою *Bascom II* в першій модифікації (рис. 2; рис. 4), оскільки один з первинних або вторинних елементів пілонідальної кісти розташовувалися в нижній третині міжсідничної складки. Решті пацієнтів, в яких усі елементи пілонідальної кісти розташовувалися в межах середньої та верхньої третин міжсідничної складки, проводили хірургічне втручання за другою модифікацією операції *Bascom II* (рис. 3; рис. 5).

В залежності від анамнезу захворювання досліджувані хворі були розподілені наступним чином: 5 (13,5%) пацієнтів вважали себе хворими менше одного року, 11 (29,7%) хворих — від 1 до 3 років, 16 (43,2%) пацієнтів — від 4 до 6 років і 5 (13,5%) хворих страждали на пілонідальну хворобу 7 та більше років. У 17 (45,9%) хворих на дні міжсідничної складки було виявлено лише один первинний норицевий хід, у 18 (48,6%) пацієнтів — від 2 до 3 таких ходів, а у 2 (5,4%) хворих діагностовано 4 та 6 пер-

винних норицевих ходів. Поширеність пілонідальної хвороби в крижово-куприкової ділянки визначали шляхом вимірювання відстані між найбільш віддаленим первинним та вторинним норицевими ходами. Так, у 12 (32,4%) хворих відстань між первинними та вторинними елементами пілонідальної кісти була меншою за 2 см, у 20 (54,1%) пацієнтів — від 2 до 4 см та у 5 (13,5%) хворих зазначена відстань була більшою за 4 см.

Результати хірургічного лікування хворих на хронічну пілонідальну хворобу оцінювали за наступними критеріями:

1. тривалість стаціонарного та амбулаторного лікування;
2. загальна тривалість непрацездатності;
3. частота нагноєння післяопераційної рани;
4. частота незапальних ускладнень з боку післяопераційної рани (первинне та вторинне розходження країв післяопераційної рани, гематома післяопераційної рани);
5. частота післяопераційних рецидивів захворювання.

Середня тривалість стаціонарного етапу лікування у досліджуваних пацієнтів склала 3,2±0,28 днів. В більшості випадків хворі виписувалися зі стаціонару на другий або третій день після хірургічного лікування (на наступний день після видалення дренажу з післяопераційної рани). В післяопераційному періоді виконували щоденні перев'язки, за потреби проводили знеболення ненаркотичними анальгетиками (як правило, було достатньо 1-2 введень ненаркотичного анальгетику). В жодного хворого не було потреби у знеболенні наркотичними анальгетиками. Антибактеріальну терапію після операції призначали лише 4 (10,8%) хворим при виникненні нагноєння або гематоми післяопераційної рани. Рухомий режим після операції обмежувався лише на перші 5-6 годин після операції.

Після виписки зі стаціонару хворі знаходилися під спостереженням проктолога поліклініки. Тривалість амбулаторного лікування у досліджуваних пацієнтів у середньому склала 11,7±1,05 днів. Більшість хворих самостійно виконували перев'язки вдома, які полягали у обробленні спиртом післяопераційної рани та заміні марлевої пов'язки. Два-три рази на тиждень пацієнти приходили на амбулаторний прийом та перев'язувалися за участі лікаря. Обов'язковою умовою ведення раннього післяопераційного періоду є гоління крижово-куприкової ділянки кожні 6-10 днів, в залежності від розвитку волосяного покрову та швидкості відростання волосся у пацієнта. Інтрадермальний шов з післяопераційної рани знімали на 10-14 день після операції, або ж взагалі не видаляли при використанні шовного матеріалу, що самостійно розсмоктується. У випадках, коли шкірна рана ушивалася вузловими швами за Донатті, останні видаляли на 8-13 день після операції.

Використовуючи вищенаведений підхід до ведення прооперованих хворих середні строки загальної непрацездатності після радикального оперативного лікування за методикою *Bascom II* склали 14,9±0,62 днів.

У післяопераційному періоді у 1 (2,7%) хворого виникло нагноєння післяопераційної рани, яке куповано п'ятиденним курсом антибактеріальної терапії (цефтрікасон, метронідазол) та частковим зняттям швів у верхній третині післяопераційної рани з евакуацією гнійного ексудату. Ми вважаємо принциповим зняття швів та проведення ревізії ранової порожнини лише через верхню третину післяопераційної рани, оскільки в цій ділянці рана завжди швидко загоюється та не створює передумови для формування післяопераційного рецидиву захворювання.

У трьох прооперованих пацієнтів в післяопераційному періоді виникло часткове розходження країв післяопераційної рани: у 1 (2,7%) хворого — внаслідок часткового прорізання швів (первинне розходження країв післяопераційної рани) та у 2 (5,4%) пацієнтів зазначене ускладнення виникло після зняття швів з післяопераційної рани внаслідок порушення коаптації країв рани (вторинне розходження країв післяопераційної рани, рис. 5c). В усіх випадках шкірна рана ушивалася з використанням вузлових швів за Донатті в період освоєння методики лікування. У пацієнтів, яким накладався інтрадермальний неперервний шов за Холстедом випадків розходження крав післяопераційної рани не було (рис 4e, 4f). Виникнення первинного розходження країв післяопераційної рани у цих пацієнтів ми пов'язуємо із порушенням методики хірургічного втручання, яке було допущено в період освоєння другої модифікації методики *«cleft-lift»,* внаслідок чого виник натяг на краях післяопераційної рани, що і стало причиною часткового прорізання швів. Виникнення вторинного розходження післяопераційної рани обумовлене порушенням коаптації її країв, яке виникає при ранній «надмірній» активації хворого (хода по сходах, керування автотранспортом, тощо) та пов'язане з підвертанням країв рани, ушитих вузловими швами. Зважаючи на це, ми вважаємо за доцільне проводити ушивання шкірної рани виключно неперервним інтрадермальним швом за Холстедом з використанням шовного матеріалу, що розсмоктується.

У 3 (8,1%) прооперованих хворих в ранньому післяопераційному періоді (на 2-4 день після операції) було діагностовано гематому післяопераційної рани. В усіх випадках діагностувати гематому післяопераційної рани вдалося клінічно за наступними ознаками: дренаж з післяопераційної рани перестає функціонувати через закупорку кров'яними тромбами; післяопераційна пов'язка починає просякати геморагічним ексуда-

том; при пальпації післяопераційної рани виявляється флуктуація. В усіх випадках гематома післяопераційної рани підтверджена ультрасонографічно. В усіх хворих із зазначеним ускладненням евакуацію гематоми проводили пункційно під ультразвуковим контролем. Для повної евакуації гематоми знадобилися 1-2 пункції з інтервалом через день. При ретроспективному аналізі причин виникнення гематоми післяопераційної рани з'ясувалося, що в усіх випадках з тих чи інших причин методика оперативного втручання була порушена і інфільтрацію крижово-куприкової ділянки розчином адреналіну гідрохлориду не проводили, що стало причиною більш вираженої інтраопераційної кровотечі та частішого застосування з гемостатичною метою електрокоагуляції.

Випадків некрозу зміщеного шкірно-підшкірного клаптя, які описуються в літературі, у наших хворих не було. Це пов'язано з ретельним дотриманням однакової товщини мобілізованого зміщеного шкірно-підшкірного клаптя, що забезпечує його адекватне кровопостачання в післяопераційному періоді. Також, можливою причиною некрозу зміщеного клаптя може бути інтрадермальне введення розчину адреноміметику на початку оперативного втручання, що призводить до тромбозу дрібних артеріол та місцевої ішемії шкірного клаптя. Тому важливим моментом операції є інфільтрація розчином адреналіну лише глибоких прошарків підшкірної жирової клітковини, які не відіграють суттєвої ролі в кровопостачанні мобілізованого шкірно-підшкірного клаптя і, разом з тим, значно зменшує інтраопераційну кровотечу та запобігає виникненню гематоми післяопераційної рани.

В строки спостереження від 1 до 3 років післяопераційний рецидив пілонідальної кісти виник у 1 (2,7%) хворого. Причиною рецидиву було утворення діастазу країв післяопераційної рани в її нижній третині внаслідок вищеописаного випадку вторинного розходження країв післяопераційної рани. Це призвело до формування в'ялогранулюючої рани в нижній третині міжсідничної складки, яка на фоні недотримання пацієнтом рекомендацій щодо необхідності гоління крижово-куприкової ділянки стала причиною формування післяопераційного рецидиву захворювання.

Висновки

Операція *Bascom II* є малотравматичним радикальним хірургічним втручанням у хворих з норицевою формою пілонідальної хвороби, яке дозволяє усунути основні причини виникнення пілонідальної кісти виходячи з уявлень про набутий етіопатогенез цього захворювання.

Використання методики *Bascom II* дозволяє провести радикальне хірургічне лікування норицевої форми пілонідальної кісти при середній втраті працездатності на випадок лікування 14,9±0,62 днів та тривалості госпітального лікування 3,2±0,28 днів.

Малотравматичність методики *Bascom II* дозволяє уникнути вираженого післяопераційного больового синдрому, повністю відмовитися від використання наркотичних анальгетиків та забезпечити ранню активацію прооперованих пацієнтів з першого дня післяопераційного періоду.

Найбільш оптимальним способом ушивання шкірної рани при використанні методики *«cleft-lift»* є накладання неперервного інтрадермального шва за Холстедом з використанням шовного матеріалу, що розсмоктується.

З метою профілактики гематоми післяопераційної рани та зменшення інтраопераційної кровотечі обов'язковим елементом операції *Bascom II* є інфільтрація (перед виконанням розрізу шкіри) глибоких шарів підшкірної жирової клітковини розчином адреналіну гідрохлориду.

Література

1. Лурин И.А., Цема Е.В. (2013) Этиология и патогенез пилонидальной болезни. Колопроктология. 3: 35-50
2. Цема Є.В. (2013) Еволюція уявлень про етіопатогенез пілонідальної хвороби. Хірургія України. 2: 9-22
3. Bascom J., Bascom T. (2002) Failed pilonidal surgery: new paradigm and new operation leading to cures. Arch. Surg. 137; 10: 1146—1151
4. Bascom J. (1990) Pilonidal sinus. Current therapy in colon and rectal surgery. (Toronto). B.C. Decker, eds. 32-39
5. Bascom J. (2008) Surgical treatment of pilonidal disease. BMJ. 7649; 336: 842-843
6. Bascom J., Bascom T. (2007) Utility of the cleft lift procedure in refractory pilonidal disease. Am. J. Surg. 193; 5: 606-609
7. Bertelsen C.A., Jorgensen L.N. (2008) Bascom's operation for pilonidal fistula. Ugeskr. Laeger. 170; 26: 2313-2317
8. Nordon I.M., Senapati A., Cripps N.P. (2009) A prospective randomized controlled trial of simple Bascom's technique versus Bascom's cleft closure for the treatment of chronic pilonidal disease. Am. J. Surg. 197; 2: 189-192
9. Thompson M.R., Senapati A., Kitchen R.B. (2010) Pilonidal sinus disease. Anorectal and colonic diseases. A practical guide to their management. Editors: Jean-Claude R. Givel, Neil Mortensen, Bruno Roche. 3rd ed. (Springer). 373-386

© Український журнал малоінвазивної та ендоскопічної хірургії
(2013) Vol. 17; 4: 22-25

СПОСОБЫ ВЫПОЛНЕНИЯ КОНВЕРСИИ ПРИ ЛАПАРОСКОПИЧЕСКОЙ ХОЛЕЦИСТЭКТОМИИ

Юлдашев А.Х.

Отделение абдоминальной хирургии,
Главный военно-медицинский клинический центр «ГВКГ» Министерства обороны Украины, Киев

The Methods of Conversion in Laparoscopic Cholecystectomy

A.Kh. Yuldashev

Department of Abdominal Surgery,
Main Military Medical Clinical Centre "Military Clinical Hospital", Defense Ministry of Ukraine, Kiev

Received: November 11, 2013
Accepted: December 30, 2013

Адреса для кореспонденції:
Відділення абдомінальної хірургії
Головний військовий клінічний госпіталь
вул. Госпітальна, 18, Київ, 01133, Україна
тел.: +38-044-521-85-67
e-mail: iul94@mail.ru

Summary

The aim of the work was the rationale for the choice of access in the performance of conversion in laparoscopic cholecystectomy. In our study, conversion was performed in 34 (2.78%) cases of 1222 laparoscopic cholecystectomies: when the LCE for chronic cholecystitis — 17 (1.6%) cases of 1065, for acute cholecystitis — 17 (10.8%) of 157. The most common access for conversion are oblique access Kocher and upper-middle access. Choice of approach for the implementation of the conversion depends on the cause of the conversion, the type of pathological process, the severity of which developed complications, the planned continuation of volume of transactions.

Key words: laparoscopic cholecystectomy, conversion, laparotomy.

Введение

Несмотря на то, что лапароскопическая холецистэктомия (ЛХЭ) является «золотым стандартом» в лечении желчекаменной болезни, в некоторых случаях приходится прибегать к лапаротомии — конверсии. Переход от ЛХЭ к лапаротомии определяется как предел возможности лапароскопического способа холецистэктомии в конкретной ситуации. Частота конверсии, по данным литературы составляет 1,5-12,2%, в среднем — 5,1% [1,4,11,12,16].

Наиболее частыми причинами перехода на лапаротомию являются трудности в идентификации элементов треугольника Кало, рубцово-склеротические изменения в области шейки пузыря, кровотечение и повреждение гепатикохоледоха. На сегодняшний день нет абсолютных критериев, четко указывающих на необходимость отказа от применения лапароскопии как диагностического метода определения возможности выполнения холецистэктомии лапароскопическим путем [5,8].

Основными факторами при принятии решения о переходе к лапаротомии считают необходимость и благоразумие [2,3,6]. Конверсия вследствие необходимости осуществляется при возникших осложнениях (повреждение трубчатых структур, полых органов,

неостанавливаемое кровотечение и др.), которые невозможно устранить лапароскопическим способом [7,10]. Конверсия по благоразумию выполняется при выявлении сложных анатомо-топографических взаимоотношений на фоне выраженных воспалительных или рубцово-склеротических изменений в зоне операции, когда продолжение операции лапароскопическим способом может привести к тяжелым осложнениям [7,9].

Целью исследования явилось обоснование выбора доступа при выполнении конверсии при ЛХЭ.

Материал и методы

В результате отбора больных к ЛХЭ, последняя планировалась 1222 пациентам: с хроническим калькулезным холециститом было 1065 (87,15%) пациентов, с острым калькулезным холециститом — 157 (12,85%). При выполнении лапароскопической холецистэктомии частота конверсии составила 34 (2,78%) случая: при хроническом холецистите — 17 (1,6%), при остром — 17 (10,8%). Причинами вынужденной конверсии (16 (1,31%) случаев) явились ятрогенные — 13 (1,06%) и неятрогенные осложнения — 3 (0,25%). Профилактическая конверсия (18 случаев — 1,47%) выполнялась при невозможности идентифицировать элементы треугольника Кало — 12 (0,98%) наблюдений, при необходимости дренирования или ревизии холедоха — 6 (0,49%) случаев.

При возникновении ситуаций и осложнений, приводящих к конверсии, применяли следующие способы лапаротомии: косой доступ по Кохеру, верхне-срединная лапаротомия (ВСЛ) и параректальный доступ. В некоторых случаях первые два доступа применяли в виде минимального лапаротомного доступа (длиной 4-6 см). Считали целесообразным использовать минилапаротомию в случаях, когда обработаны элементы треугольника Кало и нет тяжелых осложнений (профузное кровотечение, повреждение холедоха).

Параректальный доступ осуществлялся вертикальным разрезом передней брюшной стенки в правом подреберье длиной 4-6 см на 5-7 см правее средней линии (по краю прямой мышцы живота), начиная от края реберной дуги. После рассечения кожи, подкожной клетчатки и передней стенки влагалища прямой мышцы у ее латерального края, волокна прямой мышцы отводились медиально, обнажая заднюю стенку влагалища прямой мышцы живота. После рассечения задней стенки влагалища прямой мышцы живота с фиксированной к ней париетальной брюшиной лапаротомный доступ проекционно был ориентирован на область гепатодуоденальной связки.

Результаты и их обсуждение

Наиболее распространенными при конверсии доступами к органам билиарной системы являются косой доступ по Кохеру и верхне-срединный доступ. Конверсия с помощью доступа по Кохеру выполнена в 26 (76,47%) случаях (в 3 из них выполнена минилапаротомия), ВСЛ — в 7 (20,59%) случаях (в 1 из них выполнена минилапаротомия), параректальный — в 1 (2,94%) случае (табл. 1).

Минилапаротомный доступ в правом подреберье выполняли длиной 4-6 см, параллельно реберной дуге и отступя от нее 1,5-2,0 см. Проекционно доступ ориентирован на дно и тело желчного пузыря. При необходимости, расширяя разрез латерально и медиально, этот доступ преобразуется в традиционный доступ по Кохеру.

В большинстве случаев кровотечения умеренной и средней интенсивности (в 5 случаях — из ложа желчного пузыря, пузырной артерии) выполнена конверсия из косого доступа, при этом в 3 случаях косой доступ осуществлен с помощью минилапаротомного доступа для остановки кровотечения из ложа желчного пузыря. В этих случаях сама холецистэктомия была, фактически, выполнена лапароскопически, поэтому минимального лапаротомного доступа было достаточно для окончательного гемостаза и извлечения желчного пузыря. При тяжелом интенсивном кровотечении — повреждении воротной вены, для экстренного доступа в брюшную полость, конверсия осуществлена срединным доступом — в 1 случае.

Во всех 9 (0,74%) случаях выраженных воспалительных изменений в области шейки желчного пузыря и треугольника Кало (5 — флегмонозный, 4 — гангренозный холецистит), а также в 2 (0,16%) случаях

Таблица 1. *Виды доступа в случаях конверсии при выполнении ЛХЭ (n=34)*

Причина конверсии	Лапаротомный доступ		
	По Кохеру	ВСЛ	Параректальный
Воспалительно-инфильтративные изменения в зоне шейки желчного пузыря	9	-	-
Рубцово-склеротические изменения в зоне шейки желчного пузыря	2	1	1
Повреждение холедоха	3	1	-
Кровотечение	5	1	-
Повреждение тонкой кишки	-	1	-
Подозрение на холедохолитиаз	4	-	-
Необходимость дренирования холедоха	1	1	-
Новообразование яичника	-	1	-
Компартмент-синдром	2	-	-
Выпадение конкрементов желчного пузыря	-	1	-
Всего	26 (76,5%)	7 (20,6%)	1 (2,9%)

рубцово-склеротических изменений этой зоны выполнена конверсия доступом Кохера. Еще в 2 (0,16%) случаях рубцово-склеротических изменений в шейке желчного пузыря выполнена конверсия срединным доступом, а в 1 (0,08%) случае — параректальным доступом в связи со спаечным процессом в верхнем этаже брюшной полости вследствие перенесенной резекции желудка.

При повреждении холедоха в 3 (0,25%) случаях осуществлен доступ Кохера, в 1 (0,08%) — ВСЛ. При подозрении на холедохолитиаз во всех 4 (0,33%) случаях выполнена конверсия косым доступом. Необходимость дренирования холедоха как причины конверсии встретилась в 2 (0,16%) случаях: доступ Кохера — в одном случае (геморрагический панкреонекроз), срединный доступ — в другом случае (опухоль головки поджелудочной железы).

Такие причины конверсии, как повреждение тонкой кишки (1 наблюдение — 0,08%), разрыв контейнера с выпадением камней (1 наблюдение — 0,08%), подозрение на новообразование яичника (1 наблюдение — 0,08%) потребовали выполнения срединного доступа так, как из косого доступа эти осложнения устранить не представлялось возможным. После коррекции кардио-респираторных нарушений как причины компартмент-синдрома (2 случая — 0,16%), приведшего к конверсии, последнюю осуществляли доступом по Кохеру. Причем в 1 (0,08%) случае косой доступ осуществлен с помощью минилапаротомного разреза (пузырный проток и артерия к моменту конверсии уже были обработаны).

Среди развившихся после конверсии послеоперационных осложнений, напрямую связанное со способом конверсии, было лишь нагноение операционной раны (табл. 2). Нагноение операционной раны отмечено в 2 (0,16%) случаях — после конверсий, связанных с механической желтухой на почве опухоли головки поджелудочной железы и индуративного панкреатита. В обоих случаях произошло нагноение раны косого доступа в правом подреберье, что, по-видимому, было связано с инфицированием гематомы брюшной стенки на фоне нарушения коагуляционных свойств крови вследствие механической желтухи. Кроме того, ближайший послеоперационный период в первом случае осложнился кровотечением из ложа желчного пузыря, во втором случае — подпеченочным абсцессом.

Нагноения срединной лапаротомной раны не было. Однако, существенным недостатком срединного доступа является большая, чем при косом доступе, вероятность образования в послеоперационном периоде грыжевого дефекта. Так, в отдаленном послеоперационном периоде мы наблюдали образование послеоперационной вентральной грыжи у 2 (0,16%) пациентов после срединного доступа в течении ближайших двух лет после операции (табл. 2).

Развитие других послеоперационных осложнений не было связано с выбором того или иного доступа. Нижнедолевая пневмония развилась в 2 (0,16%) случаях — после ВСЛ и косого доступа. В 1 (0,08%) случае после конверсии срединным доступом выполнена минирепаларотомия, вскрытие и дренирование абсцесса, причиной развития которого явилось неадекватное дренирование подпеченочного пространства. По поводу кровотечения из ложа желчного пузыря в 2 (0,16%) случаях выполнена релапаротомия после конверсии в соответствии с имеющимися ранами — доступом Кохера и срединным разрезом.

Летальных исходов после конверсии в ближайшем послеоперационном периоде не было. Сроки послеоперационного лечения пациентов после разных доступов конверсии были равнозначными (сроки лечения достоверно не отличались, $p<0,05$): 8,3±1,5 (доступ Кохера) и 8,7±0,2 койко-дня (ВСЛ). В зависимости от причин конверсии продолжительность послеоперационного койко-дня была разной: после профилактической — 8,5±1,2; после вынужденной — 12,7±0,4. Более короткий послеоперационный койко-день после профилактической конверсии является одним из свидетельств ее преимущества перед вынужденной.

Таблица 2. *Послеоперационные осложнения после различных способов конверсии (χ^2 с интервалом Йетса =6,14, $p<0,05$).*

Вид осложнения	Способ конверсии			Всего
	По Кохеру	ВСЛ	Параректальный	
Внутрибрюшное кровотечение	1	1	-	2 (5,88%)
Подпеченочный абсцесс	-	1	-	1 (2,94%)
Нагноение раны	2	-	-	2 (5,88%)
Пневмония	1	1	-	2 (5,88%)
Послеоперационные грыжи	-	2		2 (5,88%)
Всего	4 (15,38%)	5 (71,43%)	-	7 (20,59%)

Выводы

Сравнительный анализ результатов применения различных доступов при конверсии позволяет говорить о конкурирующей степени эффективности данных видов доступов. Таким образом, выбор способа выполнения конверсии зависит от конкретной ситуации: вида патологического процесса, тяжести развившегося осложнения, планируемого обьема продолжения операции, степени выполнения (завершенности) лапароскопической операции на момент принятия решения о конверсии.

При развитии экстренных ситуаций (кровотечение из крупных сосудов, повреждение полых органов), а также при интраоперационном выявлении небилиарной сопутствующей патологии, наиболее целесообразным считаем применение срединного доступа. При выраженных воспалительных или рубцовых изменениях в зоне операции, подозрении на холедохолитиаз, необходимости наружного дренирования холедоха, кровотечении из ложа желчного пузыря, осложнениях карбоксиперитонеума конверсия выполнялась косым доступом в правом подреберье. Применение параректального доступа целесообразно у пациентов, перенесших операции на органах верхних отделах живота.

При повреждении холедоха выбор доступа для выполнения конверсии зависит от тяжести его повреждения: если планировалось ушивание холедоха на дренаже, то выполнялся косой доступ, если планировалась реконструктивная операция — выполнялась срединная лапаротомия.

Литература

1. Бобров О.Е., Семенюк Ю.С. (2003) О необходимости единых взглядов на классификацию хирургических вмешательств у больных острым холециститом. Хірургія України. 2: 97–99
2. Богданов С.Н., Буткевич А.Ц., Воробьев Ю.А. (2009) Хирургическое лечение ятрогенных повреждений внепеченочных желчных путей. Эндоскопическая хирургия. 15; 1: 40-41
3. Каштальян М.А. (2008) Сравнительная оценка травматичности лапароскопической и открытой холецистэктомии по данным объективных методов исследования. Клінічна хірургія. 9: 20-22
4. Коссович М.А., Бирюков А.Ю., Гоголадзе М.М. (2005) Послеоперационные вентральные грыжи при выполнении лапароскопической холецистэктомии. Эндоскопическая хирургия. 1: 64
5. Кочуков В.П. (2006) Конверсия — способ удачного завершения операции. Эндоскопическая хирургия. 2: 64-65
6. Кравченко С.М. (2006) Причини конверсії та вибір доступу для її завершення при виконанні лапароскопічної холецистектомії: Автореф. дис... канд. мед. наук. (Запоріжжя). 20 с.
7. Подпрятов С.Є. та ін. (2010) Критерії вибору способу виконання холецистектомії. Практична медицина. 16; 4: 104-108
8. Крылов Н.Н., Кашеваров С.Б. (2010) Конверсия доступа при лапароскопической холецистэктомии. Вестник хирургической гастроэнтерологии. 1: 73-79
9. Рабаданова С.Р. (2007) Клинико-функциональная оценка травматичности традиционных, лапароскопического и минилапаротомного доступов при холецистэктомии: дис. ... канд. мед. наук. (Махачкала). 120 с.
10. Таджибаев Ш.А., Номанбеков А.У. (2008) Лапароскопическая холецистэктомия — конверсия проблема выбора доступа. Эндоскопическая хирургия. 4: 15-17
11. Четверіков С.Г., Баязитов М.Р., Олійник О.О. (2010) Травматичність лапароскопічного доступу в хірургії жовчнокам'яної хвороби. Шпитальна хірургія. 3: 51-52
12. Ballal M., David G., Willmott S. et al. (2009) Conversion after laparoscopic cholecystectomy in England. Surg. Endosc. Vol. 23; 10: 2338-2344
13. Malik A.M., Laghari A.A., Talpur A.H., Khan A. (2008) Iatrogenic biliary injuries during laparoscopic cholecystectomy. A continuing threat. Int. J. Surg. Vol. 6; 5: 392-395
14. Livingstone E.N., Rege R.V. (2004) Nationwide study of conversion from laparoscopic to open cholecystectomy. Am. J. Surg. 188: 205-211
15. Litwin D.E., Cahan M.A. (2008) Laparoscopic cholecystectomy. Surg. Clin. North Am. Vol. 88; 6: 1295-1313
16. Shamim M., Memon A.S., Bhutto A.A., Dahri M.M. (2009) Reasons of conversion of laparoscopic to open cholecystectomy in a tertiary care institution. J. Pak. Med. Assoc. Vol. 59; 7: 456-460

ISSN 1029-743 X
ИЗДАЕТСЯ С 1997 ГОДА
Выходит 4 раза в год.
Утверждено ВАК Украины.

ПОДПИСКА 2014

УВАЖАЕМЫЕ ПОДПИСЧИКИ, ЧИТАТЕЛИ, АВТОРЫ ОРИГИНАЛЬНЫХ СТАТЕЙ!

«Украинский журнал малоинвазивной и эндоскопической хирургии»
распространяется непосредственно каждому читателю/учреждению Украины редакцией напрямую.

Для получения журнала в 2014 году Вам/Вашему учреждению необходимо прислать заявку в произвольной форме в адрес редакции.

Прием научных статей к публикации проводится по электронной почте на адрес: **bomartin@yandex.ru**

Статьи должны отвечать всем требованиям **Инструкций для авторов** «Украинского журнала малоинвазивной и эндоскопической хирургии».

© Український журнал малоінвазивної та ендоскопічної хірургії
(2013) Vol. 17; 4: 26-30

КОМПЛЕКСНА СИСТЕМА СИМУЛЯЦІЙНОГО НАВЧАННЯ, ТЕСТУВАННЯ ТА АТЕСТАЦІЇ УРОЛОГІВ, ЩО НАВЧАЮТЬСЯ ВИСОКИМ ВІДЕО-ХІРУРГІЧНИМ ТЕХНІКАМ

Лісовий В.М., Савенков В.І.

Кафедра урології, нефрології та андрології Харківського національного медичного університету,
Обласний клінічний центр урології та нефрології ім. В.І. Шаповала, Харків, Україна

Complex System of Simulative Training, Testing and Certification of Urologists That Learn High Videosurgical Techniques

V.M. Lesovoy, V.I. Savenkov

Department of Urology, Nephrology and Andrology, Kharkiv National Medical University
Regional Clinical Center of Urology and Nephrology named after V.I. Shapoval, Kharkiv, Ukraine

Received: October 1, 2013
Accepted: November 24, 2013

Адреса для кореспонденції:
Обласний клінічний центр урології і нефрології ім. В.І. Шаповала
просп. Московський, 195, Харків, 61037, Україна
тел.: +38-050-301-05-20
e-mail: urologycenter@rambler.ru

Summary

Justified the need of creating a system of simulative training, testing and certification of urologists that learn high video-surgical technologies in Ukraine. Defined the functions of its main center and regional filial branches, which are connected organizational, functional and informational common standards and technology training, testing and certification. Using the proposed system will let to develop, approve and implement standards for objective assessment of acquired skills, abilities and the admission procedure to perform manipulation on the patient; teacher and instructors training programs; certification of doctors.

Key words: urology, system of simulative study, testing and attestation, endovideosurgical technique.

Вступ

Реалізація пріоритетних національних проектів в охороні здоров'я, процеси реформування і модернізації галузі виявили гостру проблему професійної підготовки медичних працівників. Повсюдно, у тому числі в урології відчувається дефіцит спеціалістів високої кваліфікації, що володіють сучасними високотехнологічними методиками, до яких належать ендовідеохірургічні техніки. Прискорений темп життя, право пацієнтів на отримання адекватного малоінвазивного втручання, зростання обсягу необхідних навичок з високотехнологічної хірургії, тиск фінансових показників підвищують вимоги до процесу практичної підготовки урологів.

Навчання малоінвазивної хірургії в розвинених країнах починається в ординатурі (резидентурі), де для хірургів працюють спеціальні атестаційно-симуляційні центри, в яких проводяться курси підвищення кваліфікації з різних вузьких напрямків малоінвазивної хірургії. Однак в Україні за діючими у теперішній час освітніми стандартами післядипломної професійної підготовки спеціалістів-урологів недостатня увага приділяється навчанню малоінвазивним хірургічним технікам, а про необхідність

проходження симуляційного тренінгу не сказано жодного слова. Це пов'язано з необхідністю придбання коштовного обладнання, нестачею відповідних сертифікаційних центрів з єдиною стандартизованою системою навчання, а також оцінки навичок використання лапароскопічної техніки та недостатнім кадровим потенціалом.

Однак численні дослідження наводять докази ефективності навчання високим ендовідеохірургічним технікам в атестаційно-симуляційних центрах. З'ясовано, що проходження тренінгу за спеціальною універсальною комплексною програмою знижує у 2-3 рази рівень помилок при виконанні курсантами їх перших лапароскопічних втручань і скорочує термін операції до 60%; дозволяє мати більш високу точність і швидкість прийняття рішення [5, 14, 16, 19, 20].

Тому актуальним є обгрунтування необхідності створення комплексної системи симуляційного навчання, тестування та атестації для хірургів, що навчаються високим відеохірургічним технікам в Україні, визначення її завдань і очікуваних результатів, що і було метою нашої роботи.

Матеріали та методи

Нами було вивчено концепцію симуляційного навчання в Росії та розвинутих країнах, був проведений аналіз роботи центрів навчання інноваційним технологіям і атестаційно-симуляційних центрів для хірургів, що навчаються ендовідеоскопічним технікам в урології в Україні, у близькому й дальньому зарубіжжі [1, 2, 7, 8, 9, 12, 13, 22].

Результати та їх обговорення

Нами з'ясовано, що навчання хірургів техніці виконання лапароскопічних операцій у розвинутих державах проводиться спеціальними сертифікованими науково-навчальними методичними центрами на базі медичних університетів, профільних кафедр чи відділень наукових центрів. Завданнями цих центрів є розробка, адаптація й впровадження комплексу організаційних заходів, сучасних освітніх медичних симуляційних технологій, що спрямовані на вдосконалення системи післядипломної та додаткової професійної освіти урологів та відповідного середнього медичного персоналу; розробка й застосування нових програм підготовки фахівців з використанням сучасних освітніх симуляційних технологій; проведення навчання медичних працівників на манекенах, муляжах і віртуальних тренажерах професійним практичним навичкам з використанням модельованих лікувально-діагностичних процедур і маніпуляцій, відповідно до розроблених клінічних сценаріїв і програм та їх атестація; інформаційне забезпечення в галузі новітніх досягнень в урології, передового вітчизняного й закордонного досвіду із проблем віртуальної медичної освіти; організація й проведення семінарів, конференцій і майстер-класів, а також наукових досліджень з актуальних проблем віртуальної освіти; поширення передового досвіду та ін. [4].

В Україні на жаль працює один тренінговий центр «Ендофорс», де проводяться курси тематичного удосконалення «Лапароскопічна урологія» на базах ДУ «Інститут урології НАМН України» і тренінг-центру «Johnson&Johnson». В деяких провідних регіональних центрах проводяться курси тематичного удосконалення з ендоурології. Однак зазначені центри на жаль роз'єднані, не мають єдиної програми навчання та стандартів об'єктивної оцінки навичок лапароскопічної техніки, не мають достатнього фінансування для відповідності у повній мірі сучасним світовим вимогам і тому їх ефективність недостатня. Це гальмує широке впровадження прогресивних технологій в Україні, що надає проблемі державного рівня.

Нами виявлено, що необхідність проходження симуляційного тренінгу закріплено нормативними актами. За нормативними актами на симуляційний навчальний тренінг, наприклад у Росії, відводиться в інтернатурі та ординатурі з урології не менше 72 і 108 академічних годин та 36 і 56 годин самостійної роботи відповідно протягом двох років [6]. Складність цієї проблеми в охороні здоров'я і необхідність масштабних реформ характеризує дії російських керівників. У 2012 р. було затверджено Державну програму розвитку охорони здоров'я Російської Федерації (Розпорядження Уряду Російської Федерації №2511-р від 24.12.12), де сформульовані шляхи вдосконалення системи вузівського та післядипломного навчання. З 2013 р. Мінздоровом Російської Федерації проводиться розробка типових програм додаткового професійного навчання, у тому числі лапароскопічній техніці в урології; почалася розробка нових професійних стандартів, корекція навчальних планів з урахуванням сучасних навчальних тенденцій і розробка методичних рекомендацій з підготовки викладацьких кадрів. До 2017 р. передбачається відкрити до 80 симуляційних центрів, починаючи з 2013 р. по 20 центрів щорічно. Центри будуть представляти собою комплекс освітніх установ, що пов'язані між собою і працюють за єдиними стандартами і технологіями навчання. Планується підвищити кількість студентів і курсантів у них. Хотілося, що б в Україні почалися такі глобальні зміни усвідомлення відповідальності у зв'язку з високою технологічністю сучасної медицини і було проведено масштабну її перебудову.

Необхідність симуляційного тренінгу для засвоєння лапароскопічних методів в урології пов'язана зі значними труднощами для хірургів, наприклад обмеженим оглядом зони оперативного втручання, втратою сприйняття глибини, що зумовлено застосуванням двовимірного дисплея, фулькрум-ефектом (вплив точки опори при маніпуляції інструментом), викривлення тактильної чутливості, що пояснюється опосередкованою маніпуляцією за допомогою довгого інструмента та ін. [17, 18].

Використання при навчанні симуляційного тренінгу дозволяє: створити клінічну ситуацію, максимально наближену до реальної та набути майстерності без ризику для пацієнта; проводити необмежену кількість повторів вправ до досягнення належної якісної і кількісної оцінки; не залежати від присутності наставника; отримати об'єктивну оцінку виконання маніпуляцій; бути готовим до екстремальних ситуацій і рідких випадків; навчатися керувати рівнем стресу; знизити поточні фінансові витрати та етичні проблеми порівняно з навчанням на тваринах.

Симуляційний тренінг надає таку освіту, завдяки якій курсант розуміє, чому потрібно робити ті або інші хірургічні дії та як їх виконувати вірно. Численні повтори і створення асоціативних зв'язків дозволяють з уже наявними конструкціями у довгочасній пам'яті переводити отриману нову інформацію в довгочасну, де вона у подальшому може розширюватися. Такий тренінг дозволяє одночасно відпрацьовувати як технічні навички, так і нетехнічні. Наприклад, уміння вирішувати поставлені завдання, проявляти креативність мислення.

На наш погляд, при підготовці урологів в інтернатурі і тим більше в ординатурі, де отриманню первинних навичок лапароскопії як одного з методів сучасної хірургії повинна приділятися достатня увага. Це дозволить розширити майстерність і кругозір, виявити здібних, у тому числі за показниками нервової системи, хірургів і орієнтувати їх на подальшу відповідну освіту, а також рекомендувати у клініці, що мають необхідність у талановитій молоді.

З практичних і етичних причин зростаючу роль у навчальних центрах відіграють хірургічні симулятори та симулятори віртуальної реальності [21]. Проте, достовірна імітація залишається ідеалом. Незважаючи на те, що відпрацьовування навичок на симуляторах з базовим рівнем реалістичності привела до істотного підвищення рівня підготовки, який було продемонстровано в операційній [14], найбільш реалістична симуляція досягається багатосенсорним зворотним зв'язком, що включає в себе тактильну чутливість [5].

Роль тактильної чутливості становить особливий інтерес у хірургії, тому що є критичним чинником при розпізнаванні нормальної й патологічної тканини, ідентифікації органів, а також регуляції моторики. У лапароскопічній хірургії тактильна чутливість значно знижена, тому що дослідження виконується за допомогою ригідного ендоскопа [11].

Тактильна чутливість необхідна при оперативних втручаннях, тому навчально-тренувальний лапароскопічний коробковий тренажер має переваги перед системами віртуальної симуляції реальності при відпрацьовуванні навичок накладення лапароскопічних швів, тому що віртуальні симулятори недостатньо реалістичні й не забезпечують тактильну чутливість повною мірою [10]. Зворотний зв'язок по зусиллю може поліпшити якість роботизованого зав'язування вузлів при накладенні тонкого шва, зменшити прикладені зусилля й кількість випадкових захоплень делікатних структур, а також скоротити строк виконання завдання, зробити шов більш прямим [15]. У провідних країнах на завершальних етапах навчання виконуються операції на мертвих тканинах і хірургічні втручання на живих експериментальних тваринах. Виконання операцій на мертвих тваринах (вбитих за 2 години до операції) практично не відрізняється від втручань на живих тваринах за винятком відсутності інтраопераційної кровотечі. Проводиться виділення всіх “трубчастих” структур перед їх кліпуванням, розділення зрощення, накладаються інтракорпоральні шви з дотриманням усіх правил хірургії. Використання мертвої тварини дозволяє виключити з процесу анестезію і витрати на її проведення. Після закінчення тренінгу утилізація тушки проводиться працівниками м'ясокомбінату [6].

Використання симуляційних центрів дозволить позитивно вирішувати важливу проблему сучасної медицини — дефіцит компетентності чи кадровий голод, що характеризують зниження якості людського ресурсу, коли на фоні надлишку випускників медичних вузів спостерігається дефіцит спеціалістів, що реально вміють працювати. Наявність об'єктивної форми педагогічного контролю дозволить підвищити мотивацію викладачів і курсантів до якісної підготовки. Мотивація до якісного навчання у слухачів буде формуватися за рахунок: цікавого подання навчального матеріалу, відповідальністю за результати справедливого оцінювання навчальної діяльності, можливості вибору індивідуального підходу до освіти. У викладачів створення мотивації можливе за рахунок цікавої роботи, оплати праці, що залежить від результату, наявності управлінського контролю за їх діяльністю. Педагогічний контроль мотивується наявністю стандартів, використанням критеріїв оцінки на відповідні стандарти, документування процедури і результатів педагогічного контролю.

Набуття відповідних навичок формується у ході модульного навчання урологів техніці виконання лапароскопічних операцій, при цьому перехід до наступного модуля здійснюється тільки після

проходження попереднього. Виконання модулів повинно проходити у межах стандартизованої поетапної програми. Нами розроблено комплексну поетапну програму, що включає базовий, просунутий і експертний рівні для оволодіння високими ендовідеохірургічними технологіями. При проходженні модулів цієї програми на базовому рівні використовується як звичайний підрахунок балів за комп'ютерною програмою, так і інтегральна система підрахунку досліджуваних параметрів у штрафних балах. Використання цієї програми включає у тому числі відпрацювання командної взаємодії різних категорій медичного персоналу і визначальної ролі лідера в ній; атестацію на готовність до професіональної діяльності на різних етапах підготовки.

Для ефективної роботи навчальних центрів в Україні, на наш погляд, потрібна розробка та впровадження загальнодержавної системи навчання, тестування та атестація для урологів, що навчаються високотехнологічним методикам. Створені навчальні центри з обов'язковим проходженням симуляційного тренінгу повинні бути пов'язані між собою організаційно, функціонально та інформаційно. Робота центрів має проводитися за єдиними стандартами та технологіями навчання, тестування та атестації, максимально наближеними до відповідних у розвинутих країнах. У світі існує 52 акредитованих центра за єдиною системою, що включає оцінку 1500 параметрів [3]. Передбачено, що така система навчання повинна мати головний центр і регіональні філіали. Головний центр виконує наступні функції: адміністративно-управлінську, організаційно-методичну та інформаційну. На його головному сервері мають розміщуватися стандартні програми, відеотека і дидактичні матеріали, що представлені у відкритий доступ для курсантів. Головний центр володіє базою даних про всіх курсантів; проводить моніторинг і аналіз показників діяльності філіалів; підготовку і атестацію викладачів; добровільну сертифікацію центрів; розробляє матеріали з менеджменту; пропонує варіанти моделей симуляційних центрів різного рівня призначення, їх оснащеність і функціонування; технічне забезпечення і ремонт апаратури. Регіональні філіали — це центри, де проводиться навчання з використанням симуляційного тренінгу і які функціонально і адміністративно пов'язані з головним центром. Саме в них проводиться тестування рівнів практичних навичок курсантів і випускників; проводиться оновлення навчальних програм; збір даних та їх аналіз; самостійна науково-методична робота. Їх завданнями є апробація та впровадження: програм симуляційного навчання; стандартів об'єктивної оцінки набутих навичок; порядку допуску до виконання маніпуляцій на пацієнті; програми підготовки викладачів та інструкторів; проведення сертифікації курсантів.

Нові регіональні центри повинні мати потужну матеріальну базу та розташовуватися на базі клінік, де забезпечено достатній потік хворих і вже впроваджені сучасні лапароскопічні методики, що дозволяють виконувати весь спектр лапароскопічних урологічних втручань, включаючи тяжкі об'ємні та поєднані операції. Тобто навчання повинно проводитися не лише високотеоретично. Тільки така єдина система дозволить досягти урологу заявленого високого рівня майстерності.

Для втілення цієї системи необхідне вирішення таких питань, як великі інвестиційні вкладання в симуляційне обладнання, вибір рівня складності центрів, розробка клінічних сценаріїв. Однак, за даними подібних європейських центрів, ці кошти окупаються [3].

Організація подібної структури в системі вузівської і післявузівської освіти лікарів дозволить систематизувати і оптимізувати навчання урологів високим ендовідеохірургічним технологіям, вести єдиний високий стандарт об'єктивної оцінки навичок, у повному обсязі реалізувати безпечність навчального процесу для пацієнтів і курсантів, підвищити рівень практичної підготовки спеціалістів, а також підготувати викладачів та інструкторів, знизити ризик лікарських помилок і ускладнень і підвищити якість медичної допомоги.

Висновки

1. Оцінка сучасних підходів до навчання урологів високим ендовідеохірургічним технологіям потребує створення в Україні системи симуляційного навчання, тестування та атестації, яка включає навчальні центри з характеристиками, максимально наближеними до акредитованих центрів єдиної мережі розвинутих країн.
2. З'ясовано функції головного навчального центру та його регіональних філіалів зазначеної системи, що дозволяє розробити, апробувати та впровадити стандарти об'єктивної оцінки набутих вмінь і порядок допуску до виконання маніпуляцій у пацієнта; програми підготовки викладачів та інструкторів; проведення сертифікації курсантів.
3. Використання цієї системи збільшить кількість урологів, які володіють лапароскопічною технікою, підвищить рівень їх підготовки і дозволить досягти заявленого високого рівня професійних навичок, наближеного до рівня спеціалістів розвинутих країн і тим самим зменшить ризик появи помилок при освоєнні лапароскопічних технік у клініці, підвищить якість надання медичної допомоги населенню України.

Література

1. Борисов А.Е., Левин Л.А., Митин С.Е., Пешехонов С.И. (2010) Пути совершенствования обучения эндовидеохирургии. Виртуальные технологии в медицине. 1 (3): 22–28
2. Булатов С.А. (2013) Перспективы использования симуляционных центров для компетентностного подхода в подготовке специалистов для практического здравоохранения. Виртуальные технологии в медицине. 1 (9): 13–14
3. Васильева Е.Ю. (2013) Организация и аккредитация симуляционного центра на медицинском факультете: на примере университета Ниццы (Франция). Виртуальные технологии в медицине. 1 (9): 13–14
4. Егорова И.А., Шевченко С.Б., Казаков В.Ф., Турзин П.С. (2013) Медицинский аттестационно-симуляционный центр: от концепции создания до первых результатов функционирования. Виртуальные технологии в медицине. 1 (9): 14–15
5. Жу М., Че С., Деревианко А. и др. (2013) Роль тактильной чувствительности в практическом обучении лапароскопической хирургии. Виртуальные технологии в медицине. 1: 33–38
6. Коссович М.А., Грибков Д.М., Шубина Л.Б., Леонтьев А.В. (2013) Оптимизация модуля Wet Lab в системе обучения хирургов технике выполнения лапароскопических операций. Тез. докл. XVI съезда эндоскопических хирургов России (Москва). с. 234–235
7. Найговзина Н.Б., Филатов В.Б., Горшков М.Д. и др. (2013) Общероссийская система симуляционного обучения, тестирования и аттестации в здравоохранении. Виртуальные технологии в медицине. 1 (9): 8
8. Свистунов А.А., Коссович М.А., Васильев М.В. и др. (2012) Оптимизация обучения лапароскопической хирургии в условиях центра непрерывного профессионального образования. Виртуальные технологии в медицине. 1 (7): 27–34
9. Филимонов В.С., Талибов О.Б., Верткин А.Л. (2010) Эффективность симуляционной технологии обучения врачей по ведению пациентов в критических ситуациях. Врач скорой помощи. 6: 9–19
10. Botden S.M.B.I., Torab F., Buzink S.N., Jakimowicz J.J. (2007) The importance of haptic feedback in laparoscopic suturing training and the additive value of virtual reality simulation. Surg. Endosc. 22: 1214–1222
11. Brydges R., Carnahan H., Dubrowski A. (2005) Surface exploration using laparoscopic surgical instruments: The perception of surface roughness. Ergonomics. 48: 874–894
12. Gallagher A.G., Jordan-Black J.A., O'Sullivan G.C. (2012) Prospective, randomized assessment of the acquisition, maintenance, and loss of laparoscopic skills. Ann. Surg. 256 (2): 387–393
13. Gordon C.J., Buckley T. (2009) The effect of high-fidelity simulation training on medical-surgical graduate nurses' perceived ability to respond to patient clinical emergencies. J. Contin. Educ. Nurs. 40 (11): 491–498
14. Grantcharov T.P., Kristiansen V.B., Bendix J. et al. (2004) Randomized clinical trial of virtual reality simulation for laparoscopic skills training. Brit. J. Surg. 91: 146–150
15. Kitagawa M., Dokko D., Okamura A.M., Yuh D.D. (2005) Effect of sensory substitution on suture manipulation forces for robotic surgical systems. J. Thorac. Cardiov. Surg. 129: 151–158
16. Larsen C.R., Soerensen J.L., Grantcharov T.P. et al. (2009) Effect of virtual reality training on laparoscopic surgery: randomised controlled trial. Br. Med. J. 338: b1802
17. Perreault J.O., Cao C.G.L. (2006) Effects of Vision and Friction on Haptic Perception. Hum. Factors. 48 (3): 574–586
18. Picod G., Jambon A.C., Vinatier D., Dubois P. (2005) What can the operator actually feel when performing a laparoscopy? Surg. Endosc. 19: 95–100
19. Rodgers D.L. (2009) The effect of hi-fi simulation on educational outcomes. Simulation in Healthcare. 4: 200–206
20. Sahu S., Lata I. (2010) Simulation in resuscitation teaching and training, an evidence based practice review. J. Emerg. Trauma Shock. 3 (4): 378–384
21. Sutherland L.M., Middleton P.F., Anthony A. et al. (2006) Surgical simulation — a systematic review. Ann Surg. 243: 291–300
22. Wagner D., Bear M., Sander J. (2009) Turning simulation into reality: increasing student competence and confidence. J. Nurs. Educ. 48 (8): 465–467

ISSN 1029-743 X
ИЗДАЕТСЯ С 1997 ГОДА
Выходит 4 раза в год.
Утверждено ВАК Украины.

ПОДПИСКА 2014

УВАЖАЕМЫЕ ПОДПИСЧИКИ, ЧИТАТЕЛИ, АВТОРЫ ОРИГИНАЛЬНЫХ СТАТЕЙ!

«Украинский журнал малоинвазивной и эндоскопической хирургии»
распространяется непосредственно каждому читателю/учреждению Украины редакцией напрямую.

Для получения журнала в 2014 году Вам/Вашему учреждению необходимо прислать заявку в произвольной форме в адрес редакции.

Прием научных статей к публикации проводится по электронной почте на адрес: **bomartin@yandex.ru**

Статьи должны отвечать всем требованиям **Инструкций для авторов** «Украинского журнала малоинвазивной и эндоскопической хирургии».

Український журнал малоінвазивної та ендоскопічної хірургії

ISSN 1029-743 X

ИЗДАЕТСЯ С 1997 ГОДА

Выходит 4 раза в год.
Утверждено ВАК Украины.

Главный военный клинический госпиталь Министерства обороны Украины

Клиника нейрохирургии и неврологии

Клиника в составе:
- Нейрохирургическое отделение;
- Неврологическое отделение;
- Ангионеврологическое отделение;
- Отделение реанимации и интенсивной терапии для нейрохирургических больных.

Все виды оперативных вмешательств при патологиях центральной и периферической нервной системы:
- Абсцессы головного мозга;
- Аденомы гипофиза;
- Арахноидальные кисты и гидроцефалия;
- Вдавленные переломы черепа;
- Внутримозговые кровоизлияния;
- Глиальные опухоли больших полушарий мозга и мозжечка;
- Грыжи дисков поясничного и шейного отделов позвоночника;
- Менингиомы конвекситальной локализации, фалькс-менингиомы;
- Менингиомы основания передней, средней, задней черепных ямок;
- Метастазы (в т.ч. множественные) в головном мозге;
- Невриномы, менингиомы мосто-мозжечкового угла, краниовертебрального сочленения;
- Невролиз зрительных нервов, периферических нервов;
- Опухоли спинного мозга и позвоночника всех отделов и локализаций;
- Передний спондилодез (корпородез) на всех уровнях позвоночника;
- Травматические интракраниальные кровоизлияния;
- Фронто-базальные повреждения;
- Экстра-интракраниальный анастомоз;
- Эндоскопические операции на желудочковой системе головного мозга.

Оснащение операционного блока:
- Нейрохирургический микроскоп "Carl Zeiss OPMI Vario S 88" (Germany);
- Трехмерное эндоскопическое оборудование "Viking System" (USA) со стереоскопическими шлемами для хирурга и ассистента. Каждый шлем имеет встроенный микрофон с системой распознания индивидуального тембра голоса хирурга — звуковое сопровождение записывается дополнительной дорожкой к dvd-формату на DVD-RAM "Sony-Panasonic" (Japan);
- Эндоскопическое оборудование "Zimmer-Linvatec" (USA);
- Жесткие нейроэндоскопы, вентрикулоскопы "Karl Storz" (Germany) 0° — 120°, с рабочими каналами, сменными тубусами, наружным диаметром 2,8 мм — 6,8 мм, длиной 120 мм — 180 мм;
- Электрический краниотом "Stryker TPS Irrigation System" (USA);
- Коагуляция с системой холодной плазмы "Sering CPC" (Germany);
- Системы цифровой визуализирующей и звуковой записи "NDM Radiance" (USA), просмотра операционных данных в трехмерном изображении.

Послеоперационная радиотерапия:
- Проведение гамма-терапии при новообразованиях головного и спинного мозга на аппарате "Theratron 780C" (Canada);
- Планирование лучевой терапии — "Theraplan — Plus" (Canada).



01133, Украина,
Киев, ул. Госпитальная, 18
тел.: +38 (044) 521 8287
факс: +38 (044) 522 8379

http://www.gvkg.kiev.ua