МІНІСТЕРСТВО ОХОРОНИ ЗДОРОВ'Я УКРАЇНИ
ВІЙСЬКОВО-МЕДИЧНЕ УПРАВЛІННЯ МІНІСТЕРСТВА ОБОРОНИ УКРАЇНИ

Український журнал малоінвазивної та ендоскопічної хірургії

УКРАЇНСЬКИЙ ФОНД ПІДТРИМКИ ТА РОЗВИТКУ
НЕЙРОЕНДОСКОПІЇ ТА ЕНДОСКОПІЧНОЇ НЕЙРОХІРУРГІЇ

ISSN 1029-743 X

Volume 16 No 3
2012

СПЕЦІАЛІЗОВАНИЙ ЖУРНАЛ ГОЛОВНОГО ВІЙСЬКОВО-МЕДИЧНОГО КЛІНІЧНОГО ЦЕНТРУ
«ГОЛОВНИЙ ВІЙСЬКОВИЙ КЛІНІЧНИЙ ГОСПІТАЛЬ» МІНІСТЕРСТВА ОБОРОНИ УКРАЇНИ
ОФІЦІЙНИЙ ЖУРНАЛ УКРАЇНСЬКОЇ АСОЦІАЦІЇ СПЕЦІАЛІСТІВ
ПО МАЛОІНВАЗИВНИМ ЕНДОСКОПІЧНИМ ТА ЛАЗЕРНИМ ТЕХНОЛОГІЯМ
НАУКОВО-ПРАКТИЧНИЙ ЖУРНАЛ АСОЦІАЦІЇ ЛІКАРІВ ЕНДОСКОПІСТІВ УКРАЇНИ

"Український журнал малоінвазивної та ендоскопічної хірургії"
(Укр. ж. малоінвазивної ендоск. хір.) — рецензуємий науково-практичний журнал.

Заснований у 1996 р.

Видається 4 рази на рік.

Затверджено ВАК України
1997 р., 1999 р. та 10.II.2010 постанова №1-05/1

Затверджено
Міжнародним Центром ISSN 5.VII.1998 р.

"Ukrains'kij žurnal maloinvazivnoї ta endoskopičnoї hirurgii"
(Ukr. ž. maloinvazivnoї endosc. hir.)

"Ukrainian Journal of Minimally Invasive and Endoscopic Surgery"
(Ukr. J. Minimally Invasive Endosc. Sur.)

Established in 1996.

Published quarterly.

Засновник
Український фонд підтримки та розвитку нейроендоскопії та ендоскопічної нейрохірургії

Видавник
Київський клінічний госпіталь

Мова видання
українська, російська, англійська.

Сфера розповсюдження
загальнодержавна, зарубіжна.

Свідоцтво про державну реєстрацію
КВ #2301, 23.XII.1996

Підписано до друку
03.V.2011

Наклад
500 примірників

Адреса редакції
01133, Київ, вул. Госпітальна, 18
тел./факс: (044) 522-8379

Сканування, дизайн та комп'ютерна верстка
Куценко С. О.

www.endoscopy.com.ua
www.gvkg.kiev.ua

Головний редактор
Данчин О. Г.

Заступники головного редактора
Бойчак М. П., Данчин А. О.

Редактори
Голік Л. А., Грубнік В. В., Лурін І. А., Шудрак А. А.

Редакційна колегія
Возіанов О. Ф.
Венцковський Б. М.
Білий В. Я.
Bauer B. L. ***(Germany)***
Бурий О. М.
Cohen A. R. ***(USA)***
Заболотний Д. І.
Зазірний І. М.
Запорожан В. М.
Заруцький Я. Л.
Зозуля Ю. П.
Зубарев П. М. ***(Росія)***
Grotenhuis J. A. ***(Netherlands)***
Fukushima T. ***(USA)***
Мамчич В. І.
Нікішаєв В. І.
Ничитайло М. Ю.
Orljansky V. ***(Austria)***
Палієнко Р. К.
Педаченко Є. Г.
Perneczky A. ***(Germany)***
Поліщук М. Є.
Радіонов Б. В.
Руденко А. Ю.
Саєнко В. Ф.
Samii M. ***(Germany)***
Shabus R. ***(Austria)***
Sosna A. ***(Чехія)***
Teo Ch. ***(USA)***
Тімофеєв О. О.
Тофан А. В.
Фомін П. Д.
Цимбалюк В. І.
Щеглов В. І.

НОВІТНІ ТЕХНОЛОГІЇ

5 **Эндоскопическое соединение арахноидальных кист задней черепной ямки с прилегающими цистернами базальной локализации — новая методика двухстороннего дренирования**
Данчин А.Г., Данчин Г.А., Данчин А.А.

Two-Way Endoscopic Connection of Posterior Cranial Fossa Arachnoid Cysts with Basilar Cisterns — a New Method
A.G. Danchin, G.A. Danchin, A.A. Danchin

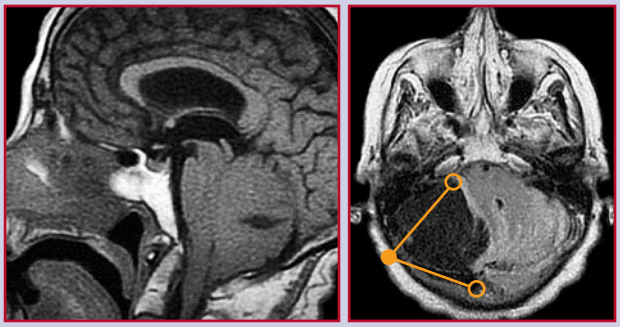

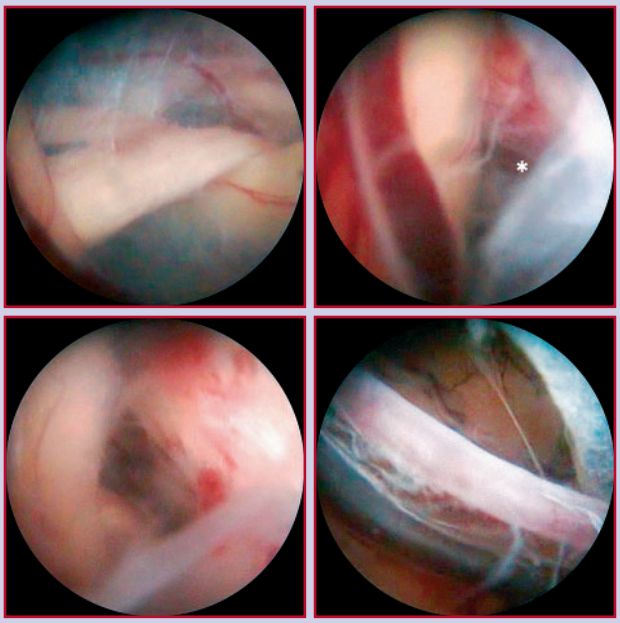

КЛІНІЧНІ ДОСЛІДЖЕННЯ

8 **Порівняння фізикобіологічних властивостей та ранніх функціональних результатів greenlight pv і greenlight hps систем при виконанні фотоселективної вапоризації доброякісної гіперплазії передміхурової залози**
Головко С.В.

The Comparison of Properties and Early Functional Results of Greenlight PV and Greenlight HPS Systems in Fotoselective Vaporisation of Benign Prostatic Hyperplasia
S.V. Golovko

13 **Оцінка ефективності ультразвукової санації в лікуванні гострого абсцесу пілонідальної кісти**
Цема Є.В.

Estimation of Effective Ultrasound Sanitization of Acute Abscess of Pilonidal Sinus
E.V. Tsema

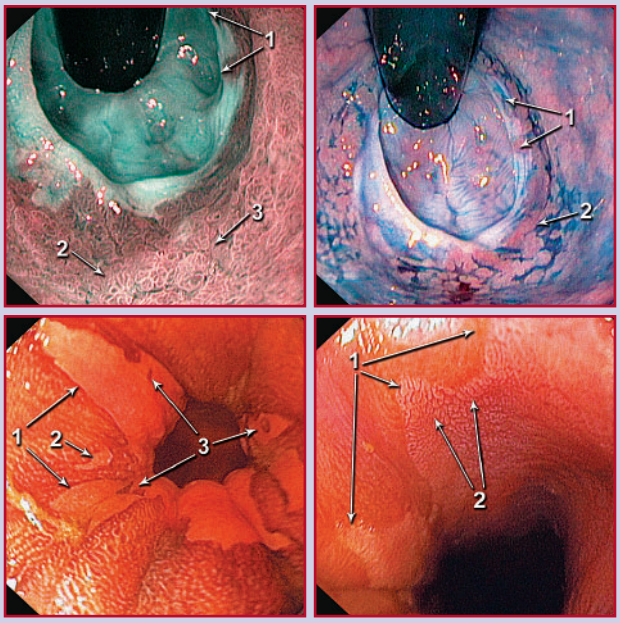

ЕНДОСКОПІЧНА АНАТОМІЯ

17 **Стравохід Барретта**
Яковенко В.О., Курик О.Г.

Barret's Esophagus
V.O. Yakovenko, O.G. Kuryk

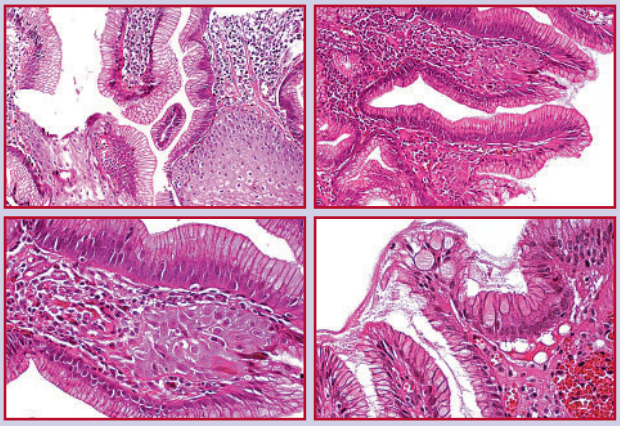

© Український журнал малоінвазивної та ендоскопічної хірургії, 2012
© Український Фонд підтримки та розвитку нейроендоскопії та ендоскопічної нейрохірургії, 2012

© ПАТ "Київський клінічний госпіталь", 2012
Все права защищены. Перепечатка материалов либо их частей в любом виде без письменного согласия держателя авторских прав будет преследоваться в судебном порядке.

МАТЕРІАЛИ V СИМПОЗІУМУ АСОЦІАЦІЇ ЛІКАРІВ-ЕНДОСКОПІСТІВ УКРАЇНИ

24 **Способ извлечения *corpus alienum* из желудка, который привел к кровотечению**
Никишаев В.И.

24 **Шляхи покращення діагностики при колоноскопії**
Нікішаєв В.І., Лазарчук В.М.

25 **Рідкісний випадок опіку шлунковокишкового тракту кухонною сіллю**
Нікішаєв В.І., Садовий В.Ю.

25 **Синдром *Boerhaave***
Никишаев В.И., Задорожний А.М.

28 **Черезшкірна ендоскопічна гастростомія**
Никишаев В.И., Садовий В.Ю.

29 **Безоар з суміши кореню живокосту, прополісу та меду призвівший до синдрому Меллорі-Вейсса**
Никишаев В.И., Задорожний А.М., Садовий В.Ю.

29 **Синдром Бувере — історія та власні спостереження**
Нікішаєв В.І., Садовий В.Ю., Задорожній О.М., Астахов В.В., Болотських М.О.

31 **Ускладнення ендоскопічних транспапілярних втручань на органах панкреатобіліарної системи**
Ничитайло М.Ю., Огородник П.В., Литвиненко О.М., Дейниченко А.Г., Біляєв В.В., Щербина С.І., Христюк Д.І., Бойко О.Г.

32 **Сравнительная оценка лапароскопического дренирования брюшной полости при остром панкреатите**
Новохатний П.В.

33 **Современные подходы к эндоскопической диагностике неходжкинских лимфом желудка**
Разумейко И.В., Тофан А.В., Бойко Г.С., Кротевич М.С., Кузьменко А.П.

34 **Эндоскопические аспекты дифференциальной диагностики воспалительных заболеваний кишечника**
Симонова Е.В., Бойко Т.И.

37 **Лапароскопічна езофагокардіоміотомія при лікуванні ахалазії кардії: результати перших 100 операцій**
Тивончук О.С., Лаврик А.С., Згонник А.Ю.

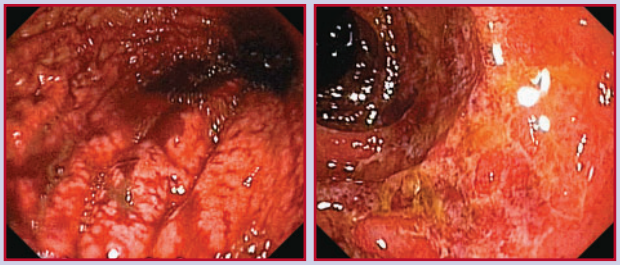

стор. 25

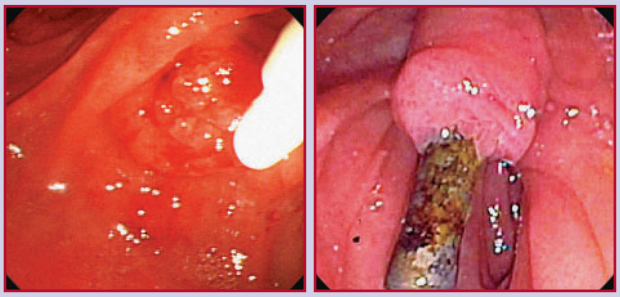

стор. 31

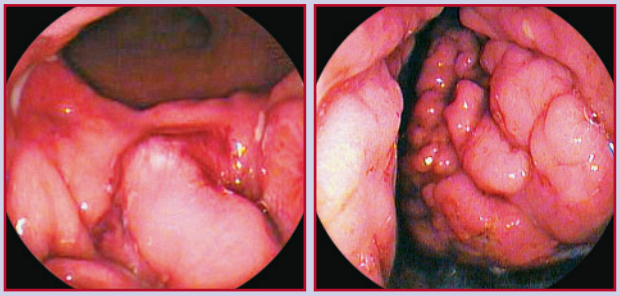

стор. 33

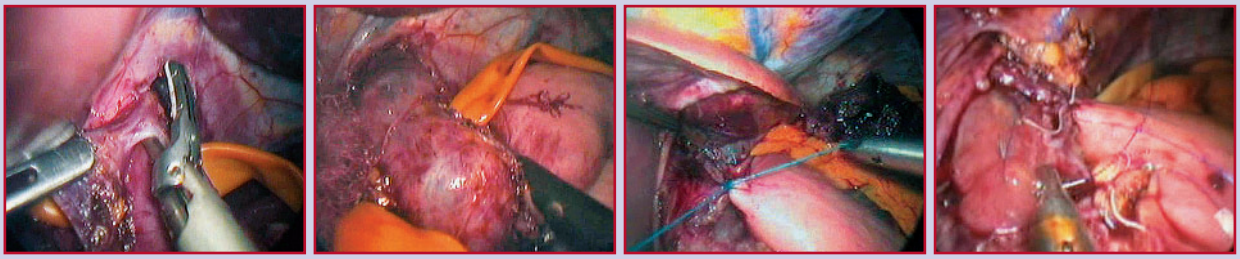

стор. 37

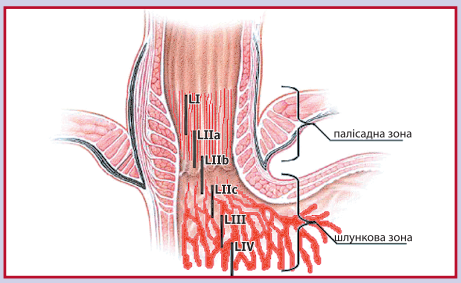

стор. 39

39 **Лечебная тактика при синдроме Меллорі-Вейсса**
Фомин П.Д., Белый В.Я., Никишаев В.И., Задорожний А.М.

40 **Тактика лечения холедохолитиаза, сочетающегося с холецистолитиазом у пациентов с юкстапапиллярными дуоденальными дивертикулами**
Хворостов Е.Д., Захарченко Ю.Б., Томин М.С., Цивенко А.И.

41 **Мініінвазивні хірургічні технології в лікуванні хворих на гострий панкреатит, ускладнений синдромом жовтяниці**
Шевчук І.М., Дзвонковський Т.М., Гедзик С.М.

© Ukrainian Journal of Minimally Invasive and Endoscopic Surgery, 2012
© Ukrainian Fund of the Support and Development of Neuro-endoscopy and Endoscopic Neurosurgery. All rights reserved.
© Kiev's Clinical Hospital, Medical Corp.
All right reserved.

Вельмишановні автори!
Запрошуємо Вас надсилати статті/рукописи на адресу редакції!

Український журнал малоінвазивної та ендоскопічної хірургії

ISSN 1029-743 X

Редакція "Українського журналу малоінвазивної та ендоскопічної хірургії" **публікує оригінальні статті, та кольорові репродукції до них.**

Редакція приймає статті та рукописи авторів на окремих файлах у форматі Win Word на CD або дискетах типу MFD_2 HD. Рукописи, ілюстрації, дискети та ін. не повертаються. Редакція приймає статті на українській, російській та англійській мовах.

Також Ви маєте можливість надіслати статтю/рукопис/ілюстрації на електрону адресу редакції: bomartin@yandex.ru

Відповідальність за коректування наданого авторами власного матеріалу, цитат та посилань несуть автори статей. Однак редакція залишає за собою право представляти отримані роботи для рецензування авторитетним у цій галузі спеціалістам. В таких випадках відгук буде опублікований разом з рецензованою статтею. Редколегія залишає за собою право, в разі особливої потреби, скорочувати та виправляти статті, не змінюючи при цьому їхнього істотного змісту.

Авторські права
Прийняття рукопису до публікації передбачає, що цю роботу відправлено до редакції за згодою усіх авторів установи, де її було виконано; авторські права автоматично переходять від авторів до видавника; рукопис не буде опубліковано де-небудь без згоди власника авторських прав.

Для прискорення роботи авторів дуже просять готувати рукописи відповідно до слідуючих інструкцій:

1. Рукопис повинен бути надрукований **Times New Roman**, 12, через 1,5 інтервали на аркуші форматом А4 (21×29,7 см).

2. Титульний лист повинен мати на українській (або російській) мові та на англійській мові **назву статті та імена авторів, заклад, клініку, відділення,** в якому виконано роботу, адресу закладу для кореспонденції. Далі, сторінки рукопису повинні бути пронумеровані послідовно.

3. Чітке відокремлення друкованого аркуша — важлива допомога читачам. **Кожна стаття повинна мати:** узагальнення (summary), вступ, матеріали та методи, результати, обговорення, література.

4. Узагальнення (summary) повинно бути на англійській мові, мати короткий огляд основних положень роботи. Його розмір може складати від 1/2 до цілої сторінки. Додайте не більше 4 ключових слів у кінці.

5. Вступ пов'язаний в основному з найбільш важливими питаннями статті. Після ознайомлення зі вступною частиною читачу повинно бути зрозуміло, навіщо було виконано дану роботу, та яка мета автора.

6. В частині **матеріали та методи** повинен бути представлений короткий, але чіткий опис, наприклад, основної методики оперативного втручання, або яким чином виконувався експеримент, яка апаратура та техніка використовувалась, обсяг клінічного матеріалу і його підрозділ, види та кількість експериментів і т.д. Ця частина повинна дозволити читачеві контролювати, повторювати і продовжувати наукову роботу авторів.

7. Результати повинні бути викладені чітко та стисло. Таблиці та графіки бажані в тому випадку, якщо вони скорочують текст і збагачують зміст.

8. В **обговоренні** основні результати повинні бути порівняні з результатами, які є в літературі. Їхнє значення в практичній хірургічній роботі рекомендується виділити.

9. Список літератури (у статті — **Література**) повинен бути представлений в алфавітному порядку, пронумерований та ідентифікований з номерами в тексті.

Згадування журналу повинно включати: прізвище(а) та ініціали автора(ів), рік публікації у округлих дужках, повну назву статті, назву журналу — скорочення відповідно "Index Medicus", номер тому (якщо є), номер журналу, перші та останні номери сторінок.

- Борисов А.П., Григорьев С.Г. (1998) Классификация малоинвазивных хирургических вмешательств. Эндоскопическая хирургия. 4: 30-31
- Fay T., Grant F.C. (1923) Ventriculoscopy and intraventricular photography in internal hydrocephalus. JAMA. 46; 80: 461-463

Посилання на книгу, методичні рекомендації повинно включати: прізвище(а) та ініціали автора(ів), рік публікації в округлих дужках, повну назву книги, місце публікації в округлих дужках, видавництво та кількість сторінок.

- Верещагин Н.В., Брагина Л.К., Вавилов С.Б., Левина Г.Я. (1986) Компьютерная томография мозга. (Москва). "Медицина". 256 с.
- Зозуля Ю.А. (1981) Методические рекомендации по диагностике и лечению травматических внутричерепных гематом у больных различных возрастных групп. (Киев). "Здоровье". 25 с.
- Grossman C.B. (1990) Magnetic resonance imaging and computed tomography of the head and spine. (Baltimore). ***Williams and Wilkins, eds.*** 280 p.

Посилання на дисертацію повинно включати: прізвище та ініціали автора, рік публікації в округлих дужках, повну назву дисертації, науковий ступінь пошукача, місце публікації в округлих дужках, кількість сторінок.

- Бхат А.К. (1987) Диагностика и лечение травматических двусторонних субдуральных гематом. Автореф. дис... канд. мед. наук. (Киев). 18 с.

Посилання на тезиси повинно включати: прізвище(а) та ініціали автора(ів), рік публікації в округлих дужках, повну назву тезисів, назва конференції, місце публікації в округлих дужках, перші та останні номери сторінок.

- Блинов Е.И. (1982) Распознавание и лечение хронических внутричерепных гематом. Тез. докл. ***III Всесоюзного съезда нейрохирургов.*** (Москва). с. 23-24
- Danchin A.G. (1997) Endoscopic assisted microsurgery of lateral herniated lumbar disks. In Abstract Book: ***Third Congress on Minimally Invasive Neurosurgery.*** (France). pp 28-29

10. Ілюстрації мають надаватися на окремих файлах, в форматі TIFF або JPEG (maximum quality) з розподільчою здатністю **300 dpi,** та **розміром** не меншим за розмір **репродуціювання**. Категорично **не допускається** надання зображень **імпортованих** у програму **MSWord** або **CorelDraw.**

11. Схеми і графіки повинні бути розбірливими. Доречно виконання графіків або схем за допомогою засобів Microsoft Office, або у кривих.

12. Будь ласка, додайте **у кінці статті** повні імена, титули та повну адресу всіх авторів, закладів, в яких виконано роботу, країну і місто. Вкажіть: з ким, по якій адресі і по якому телефону редакція буде при необхідності мати контакт.

13. Всі ділові контакти (переговори) та особливо всю кореспонденцію відносно остаточного друку необхідно надсилати прямо на адресу Редакції.

Редакція "Українського журналу малоінвазивної та ендоскопічної хірургії"
Клініка нейрохірургії та неврології
Головний військовий клінічний госпіталь
вул. Госпітальна, 18, Київ, 01133, Україна
Тел./факс: +38 (044) 522-83-79
Тел.: +38 (044) 521-82-87
e-mail: bomartin@yandex.ru

© Український журнал малоінвазивної та ендоскопічної хірургії
(2012) Vol. 16; 3: 5-7

ЭНДОСКОПИЧЕСКОЕ СОЕДИНЕНИЕ АРАХНОИДАЛЬНЫХ КИСТ ЗАДНЕЙ ЧЕРЕПНОЙ ЯМКИ С ПРИЛЕГАЮЩИМИ ЦИСТЕРНАМИ БАЗАЛЬНОЙ ЛОКАЛИЗАЦИИ — НОВАЯ МЕТОДИКА ДВУХСТОРОННЕГО ДРЕНИРОВАНИЯ

Данчин А.Г., Данчин Г.А., Данчин А.А.

Клиника нейрохирургии и неврологии Главного военно-медицинского клинического центра «Главный военный клинический госпиталь» МО Украины, Киев

Two-Way Endoscopic Connection of Posterior Cranial Fossa Arachnoid Cysts with Basilar Cisterns — a New Method

A.G. Danchin, G.A. Danchin, A.A. Danchin

Clinic of Neurosurgery and Neurology, Main Military Clinical Hospital of the Defense Ministry, Kiev, Ukraine

Received: February 11, 2012
Accepted: April 14, 2012

Адреса для кореспонденції:
Клініка нейрохірургії та неврології
Головний військовий клінічний госпіталь
вул. Госпітальна, 18, Київ, 01133, Україна
тел./факс: +38-044-522-83-79
e-mail: bomartin@yandex.ru

Summary

We present a new direction in endoscopic surgery of arachnoid cysts (AC) — in the case of posterior fossa AC we offer to connect cyst with pontocerebellar arachnoin cistern and with cerebello-medular cistern. This two-way method can renew the cerebrospinal fluid pathway better then one-way connection. We used it for 76 years female with good result.

Key words: arachnoid cyst, posterior cranial fossa, basilar cisterns, endoscopy.

Введение

Арахноидальные кисты задней черепной ямки встречаются довольно редко, особенно у взрослых, т.к. являясь в основном врожденной особенностью, диагностируются преимущественно в детском и молодом возрасте. По данным Oertel J.M.K. и соавторов (2010), они состовляют менее 10% от всех интракраниальных арахноидальных кист [3]. Проявляясь обычно общемозговыми симптомами, эти объемные образования в ряде случаев достигают значительных размеров и могут вызывать деформацию водопровода мозга, четвертого желудочка, что приводит к развитию вторичных ликвородинамических нарушений. В подобных случаях имеются показания к их хирургическому лечению — выполнению прямых либо паллиативных вмешательств [4].

Цель работы — разработка эндоскопического оперативного вмешательства по эффективному малотравматичному соединению арахноидальных кист задней черепной ямки с субарахноидальными цистернами базальной локализации.

Материалы и методы

В 2011 году под нашим наблюдением находилась пациентка М., 76 лет, поступившая в клинику нейрохирургии и невропатологии Главного военного клини-

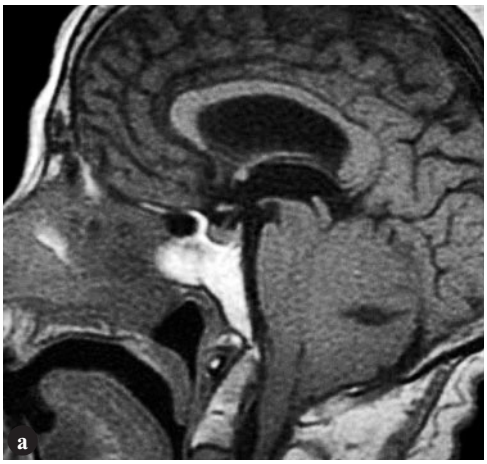

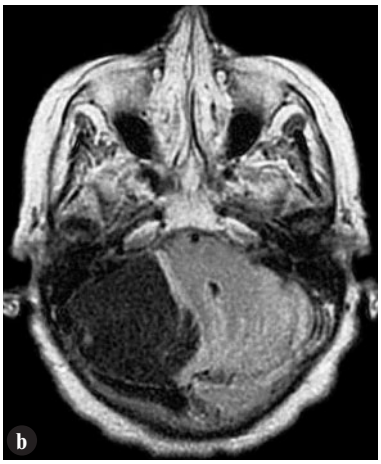

Рис. 1

Магнитно-резонансная томография, пациентка М., 76 лет:

A. *Сагиттальная плоскость* — стома в дне третьего желудочка сохранена, боковые и третий желудочки не увеличены, сброс ликвора осуществляется по передней поверхности моста в базальные субарахноидальные пространства.

B. *Аксиальная плоскость* — в задней черепной ямке имеется значительных размеров арахноидальная киста, прилежащая к цистернам мосто-мозжечковой области и к большой затылочной цистерне. Четвертый желудочек сужен и деформирован.

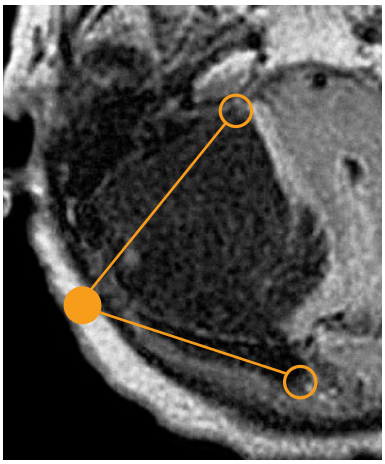

Рис. 2

Схема разработанного нами доступа с одновременным выполнением эндоскопической кистоцистерностомии в области большой затылочной цистерны и в области правой мосто-мозжечковой цистерны.

ческого госпиталя МО Украины с жалобами на постоянное головокружение.

Два года назад (2009) у больной была выявлена гигантская арахноидальная киста задней черепной ямки, располагавшаяся по базальной поверхности правой гемисферы мозжечка, орально достигая области внутреннего слухового прохода, каудально — большой затылочной цистерны. Арахноидальная киста деформировала четвертый желудочек и вызывала умеренную вторичную окклюзионную гидроцефалию. У больной отмечалась выраженная шаткость походки и ей была успешно выполнена паллиативная операция — эндоскопическая вентрикулоцистерностомия, после чего мозжечковая атаксия регрессировала.

При контрольном осмотре в 2011 году по данным МРТ стома в дне третьего желудочка сохранена, проходимость ликвора по передней поверхности моста в базальные субарахноидальные пространства не приводит к расширению желудочков, несмотря на наличие в правом мостомозжечковом углу арахноидальной кисты гигантских размеров, которая деформирует четвертый желудочек (рис. 1). После тщательно анализа данных нейровизуализирующих исследований **нами была разработана принципиально новая операция по одномоментному соединению арахноидальной кисты задней черепной ямки с базальными цистернами в двух областях.** Схематический принцип операции представлен на рисунке 2.

Пациентке эндоскопическим путем киста успешно соединена в каудальной области с большой затылочной цистерной, в оральных отделах — с правой мосто-мозжечковой цистерной (рис. 3). Операция выполнена из одного универсалного доступа.

Результаты

Ранний послеоперационный период протекал без осложнений. Пациентка активизирована с 1 суток. Головокружение регрессировало на протяжении трех дней. Выписана из отделения в удовлетворительном состоянии. Последующее наблюдение за пациенткой в течение 6 месяцев показало наличие стойкой ремиссии и отсутствие ранее имевшихся жалоб.

Обсуждение

Эндоскопические операции при клинически значимых арахноидальных кистах головного мозга различной локализации в настоящее время являются обшепринятым стандартом нейрохирургического лечения [5]. Зачастую соединение арахноидальной кисты с граничащей естественной ликворосодержащей полостью, будь то желудочек или цистерна, приводит к адекватному ликвородренированию кисты [1,2]. Мы же применили двухсторонний вариант кистозного дренирования, когда и передняя и задняя стенки арахноидальной кисты соединены с разными

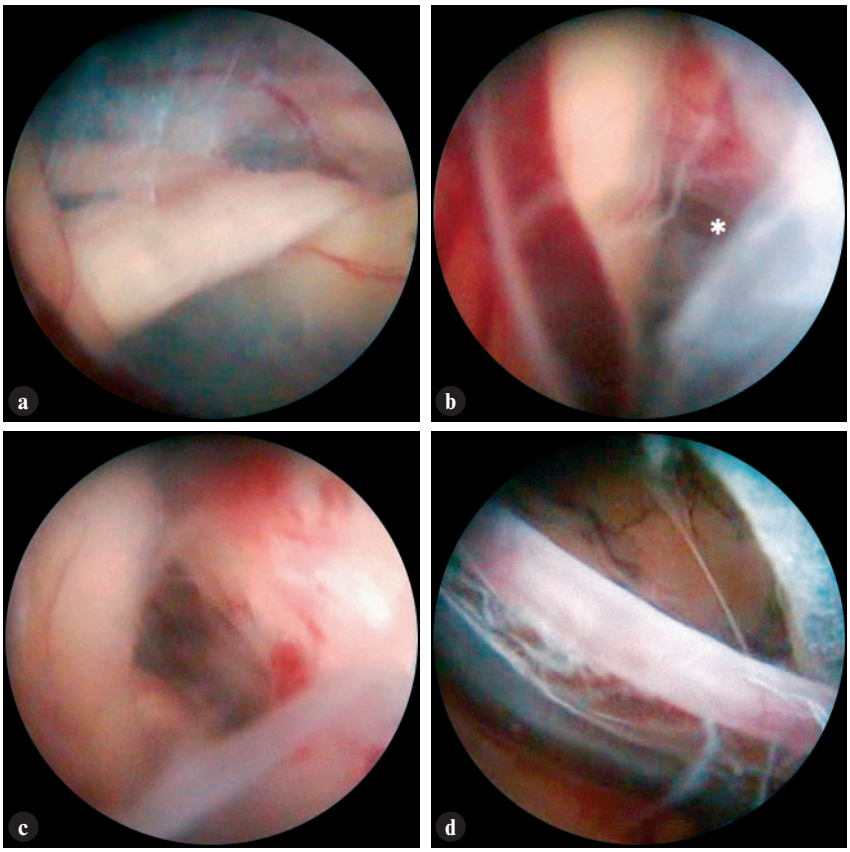

Рис. 3

Этапы эндоскопической кистоцистерностомии:

A. Цистерна правого мосто-мозжечкового угла отграничена от полости кисты массивной арахноидальной оболочкой, под которой видны лицевой и слуховой нервы, артерия лабиринта и внутренний слуховой проход.

B. Сформирована стома с цистерной мосто-мозжечкового угла, визуализируется латеральная поверхность моста и артерия лабиринта (*).

C. Область правого внутреннего слухового прохода — сообщение цистерны мосто-мозжечкового угла с арахноидальной кистой успешно достигнуто.

D. Сформирована стома арахноидальной кисты с большой затылочной цистерной.

субарахноидальными цистернами, что позволило циркулировать ликвору в условиях, наиболее приближенных к физиологическим. Описания подобных вариантов эндоскопической кистоцистерностомии в доступной литературе мы не встретили. Кроме того, выполнение стомы в области мосто-мозжечковой цистерны эндоскопическим путем также не приводится в литературных источниках. Однако очевиден тот факт, что предложенная нами методика не имеет существенных технических ограничений.

Выводы

Арахноидальные кисты задней черепной ямки базальной локализации могут быть одновременно соединены с большой затылочной цистерной и цистерной мосто-мозжечкового угла. Основным анатомическим ориентиром при проведении эндоскопической кистоцистерностомии в мосто-мозжечковой области является внутренний слуховой проход, 7 и 8 краниальные нервы, артерия лабиринта.

Эндоскопическое соединение арахноидальных кист задней черепной ямки с прилегающими субарахноидальными цистернами в двух областях является наиболее физиологичным вариантом проведения эффективного малоинвазивного оперативного вмешательства со стойким положительным эффектом.

Литература

1. Данчин А.А. (2011) Эндоскопическая кистовентрикулостомия в области заднего рога бокового желудочка как методика хирургического лечения гигантских арахноидальных кист теменно-затылочной локализации. Укр. ж. малоінвазивної та ендоск. хір. Vol. 15; 1: 4-10
2. Данчин А.Г., Полищук Н.Е., Данчин А.А. (2008) Эндоскопическая кистоцистерностомия в оптико-каротидном треугольнике при арахноидальных кистах средней черепной ямки третьего типа. Укр. ж. малоінвазивної та ендоск. хір. Vol. 12; 2: 5-16
3. Oertel J.M.K., Wagner W., Mondorf Y., Baldauf J., Shhroeder H.W.S., Gaab M.R. (2010) Endoscopic treatment of arachnoid cysts: a detailed account of surgical techniques and results. Neurosurgery. 67; 3: 824-836
4. Schroeder H.W.S., Oertel J., Gaab M.R. (2007) Endoscopic treatment of cerebrospinal fluid pathway obstructions. Operative Neurosurgery. Vol. 60; 2: 44-52
5. Talamonti G., D`Aliberti G., Picano M., Debernardi A., Collice M. (2011) Intracranial cysts containing cerebrospinal fluid-like fluid: results of endoscopic neurosurgery in a series of 64 consecutive cases. Neurosurgery. 68; 3: 788-803

© Український журнал малоінвазивної та ендоскопічної хірургії
(2012) Vol. 16; 3: 8-12

ПОРІВНЯННЯ ФІЗИКО-БІОЛОГІЧНИХ ВЛАСТИВОСТЕЙ ТА РАННІХ ФУНКЦІОНАЛЬНИХ РЕЗУЛЬТАТІВ *GREENLIGHT PV* І *GREENLIGHT HPS* СИСТЕМ ПРИ ВИКОНАННІ ФОТОСЕЛЕКТИВНОЇ ВАПОРИЗАЦІЇ ДОБРОЯКІСНОЇ ГІПЕРПЛАЗІЇ ПЕРЕДМІХУРОВОЇ ЗАЛОЗИ

Головко С.В.

Клініка урології, Головний військово-медичний клінічний центр
«Головний військовий клінічний госпіталь» МО України, Київ

The Comparison of Properties and Early Functional Results of Greenlight PV and Greenlight HPS Systems in Fotoselective Vaporisation of Benign Prostatic Hyperplasia

S.V. Golovko

Clinic of Urology, Main Military Medical Clinical Center of the Defense Ministry, Kiev, Ukraine

Received: April 13, 2012
Accepted: May 7, 2012

Адреса для кореспонденції:
Клініка урології
Головний військовий клінічний госпіталь
вул. Госпітальна, 18
Київ, 01133, Україна
тел.: +38-044-521-95-97

Summary

There were compared properties and early functional results (1 month) of Greenlight PV and Greenlight of the HPS-systems which was used at implementation of fotoselective vaporisation of benign prostatic hyperplasia in 46 and 29 patients accordingly in article. In the group of patients with application of Greenlight HPS (120 W) the middle volume of prostate made 68.6±4.1 ml, that statistically for certain more than in the group of patients with application of Greenlight PV (80 W) — 56.7±6.3 ml. At the same time operating time and volume of prostate were statistically for certain ($p<0.05$) less (84.5±1.3 min and 29.5±3.6 ml accordingly) in a group with application of Greenlight HPS (120 W), which testifies in behalf of the last.

Key words: photoselective vaporisation of the prostate, benign prostatic hyperplasia.

Вступ

Декілька десятиріч золотим стандартом в лікуванні ДГПЗ вважалась трансуретральна резекція простати (ТУРП). Однак, ускладнення і побічні ефекти ТУРП, що включають резорбцію промивної рідини, електролітний дисбаланс, інтраопераційну і післяопераційну кровотечу, а також неадекватну резекцію, поступово ставлять під сумнів методику ТУРП як хірургічне лікування ДГПЗ першої лінії, особливо на фоні швидкого впровадження інших малоінвазивних технологій. На підставі постійно зростаючого клінічного досвіду, лазерна терапія показала деякі переваги в порівнянні із стандартним ТУРП, включаючи відносну простоту хірургічної техніки і відсутність або зниження таких ускладнень, як інтрооперaційна резорбція промивної рідини, кровотечі, ретроградної еякуляції, імпотенції і нетримання сечі. Лазерна терапія забезпечує більш короткий ліжкодень і швидший термін одужання. Надійний гемостаз і обмеження абсорбції іриганта дозволяє виконувати лазерну простатектомію при гіперплазії великих ромірів і виконувати операції у пацієнтів з високим анестезіологічним ризиком при зменшенні фізіологічного стресу і кількості ускладень [1;2]. Тому зрозуміло,

що останні дослідження показують підвищення кількості практикуючих урологів, що постійно виконують лазерні простатектомії у пацієнтів з симптоматичною ДГПЗ.

Останнім часом відмічається розширення ролі *Greenlight HPS* в хірургічному лікуванні інших урологічних захворювань, що стало можливим завдяки широкому варіюванню потужності енергії. *Greenlight PV* використовується при операціях з приводу новоутворень сечового міхура і стриктурах уретри, про що повідомляє Kaplan S.A. [11]. Взагалі, знижена потужність енергії необхідна при стриктурах уретри з метою профілактики перфорації. Також доцільно виконувати лазерну абляцію з пониженим рівнем коагуляції при наявності високоваскуляризованих пухлин в комбінації з їх високою чутливостью до лазеру, що теж попереджує ненавмисну перфорацію стінки сечового міхура. Однією з лазерних технологій, що досягла широкого застосування протягом останніх п'яти років є високопотужна калій-титанілфосфатна [KTP] (532 нм) фотоселективна лазерна вапоризація ДГПЗ. Ця лазерна технологія впроваджується як *Greenlight PV* фотоселективна лазерна вапоризаційна система *(American Medical Systems, Minnetonka, MN)*.

Слово лазер є фактично абревіатурою, що відображає абревіатуру *«light amplification by stimulated emission of radiation»* — розповсюдження світла, що стимульоване радіаційним випромінюванням. Лазерне світло характеризується розповсюдженням простого монохроматичного когерентного світла з довжиною хвилі 532 нм, що випромінюється лазерним матеріалом, що пропускає електричний струм (напівпровідник, кристали, газ або фарба). Це світло доставляє енергію, яка, абсорбуючись в таргетному хромофорі, перетворюється у тепло. Рівень теплової енергії повинен бути достатнім для вапоризації таргетної ділянки. Протягом хірургічної операції лазерна енергія може формувати два види лазерного впливу на біологічну тканину: коагуляцію, коли нагрівання тканини нижче ніж точка кипіння/вапоризації, але вище порогу денатурації білка; і вапоризацію, що означає нагрівання тканини вище точки кипіння/вапоризації, що приводить до руйнування і вилучення тканини [3].

Швидкість лазерної абляції визначається швидкістю накопичення лазерної енергії в тканині, що в свою чергу залежить від довжини хвилі лазерного світла. При лазерній простатектомії відбувається швидка доставка достатньої кількості енергії в одиницю об'єму тканини, що доводить клітини до температури вапоризації. Якщо клітини отримують тільки температуру коагуляції при низькій енергії, то виникає виключно коагуляція з висушуванням оточуючих тканин, що запобігає виникненню передчасної вапоризації (абляції). Крім того, відміченно, що чим триваліше виконується застосування лазерної світлової енергії з низькою щільністю енергії, тим глибше шар коагуляції. Це може бути потенційною причиною збільшення неконтрольованого перипростатичного пошкодження в більшій мірі ніж утворення гладенького каналу. Таким чином, темп передачі лазерної енергії є важливим фактором. Інтенсивність проведення лазерної вапоризації або коагуляції може впливати на ефективність тканинної абляції, що в свою чергу впливає на виникнення небажаних побічних ефектів (наприклад, дизурії) і тривалості процесів загоєння тканини.

Вказана лазерна система продовжує технічно вдосконалюватись, що покращує первинні та вторинні результати фотоселективної вапоризації. Ми зробили огляд технічних аспектів покращених лазерних систем наступного покоління, таких як нова високопотужна (120 Вт) лазерна система (довжина хвилі — 532 нм) *Greenlight HPS (high-perfomance system)*.

Проспективне мультицентрове дослідження 6 інститутів США повідомляє про сприятливі і стійки результати лікування KTP-лазером протягом 3 років з незначною частотою реоперацій і низьким профілем побічних ефектів [5,6]. Враховуючи гемостатичні властивості, «Зелений лазер» використовується у хворих високого ризику (наприклад у пацієнтів, що отримують такі антикоагулянти як гепарин, варфарін, нестероїдні протизапальні препарати, включаючи аспірин) з відмінним рівнем безпеки і післяопераційними результатами. Середній час операції складав 38,7 хвилин при середньому обємі простати 54,6 мл, що було порівняльним з відповідними даними після проведення ТУРП [4,9].

Однак, існують питання щодо застосування фотоселективної вапоризації простати при гіперплазії передміхурової залози великих розмірів. Наприклад, хоча ФВП, як було показано, є безпечною і ефективною операцією в серії 64 пацієнтів з симптоматичною доброякісною гіперплазією при залозі великих розмірів (середній передопераційний обєм дорівнював 101 см^3), час операції при цьому був достатньо тривалим (середній час дорівнював 121 хвилині) [7]. В результаті зявилась модифікація стандартної техніки вапоризації, що привело до впровадження техніки вапорізаційної інцизії і зменшення, в свою чергу, тривалості операції. Основним фактором темпу вапоризації є кількість тканини, що підлягає абляції, в одиницю часу [8].

Матеріали та методи

Фотоселективна вапоризація простати за допомогою 80-Вт KTP лазерної системи з боковим випромінюванням проміня *(Greenlight PV)* і використанням цистоскопу з постійною промивною системою розмірами 23-F викону-

валась 46 хворим. В якості іриганта застосовувався фізіологічний розчин. *ADD Stat* файбер з боковим світінням має спеціальні маркери на кінчику для зручного і безпечного використання лазерного променя. Операція виконувалась як під спинномозковою, так і під загальною анестезією. Післяопераційна іригація використовувалась нечасто, час перебування катетера звичайно не перевищував 1-2 доби.

Сучасна техніка фотоселективної вапоризації простати з застосуванням *Greenlight PV*-системи описана Малек Р. і співавторами, що використовували торкаючу техніку пензлика з боковим світінням світловоду з подальшими рухами від шийки сечового міхура до рівня сім'яного горбика. Подальші рухи за методом маятника поступово створювали відкриту порожнину. Важливою ознакою ефективності вапоризації було утворення пухирців, які вказували на наявність вапоризації тканин. Відсутність пухирців вказувала на наявність ефекту з переважним коагуляційним некрозом. Для забезпечення світлової енергії до тканини-мішені зберігали 0.5 мл дистанцію (або ще меншу, впритул до незначого контакту) з метою досягнення максимального ефекту вапоризації. Якщо дистанція була більшою, тоді менш ефективна щільність світлової енергії доставлялась до тканини, що в послідуючому призводило до потенційного збільшення коагуляційного некрозу. При застосуванні цієї лазерної системи та техніки, вапоризація гіперплазії передміхурової залози великих розмірів представляла певні складнощі і потребувала тривалого часу внаслідок обмеженої швидкості поступлення енергії в одиницю часу.

Для підвищення ефективності вапоризації були зроблені технічні вдосконалення, що базувались на покращенні деяких характеристик лазерного променя, що призвело до створення нової високопотужної 532-нм лазерної системи *Greenlight HPS,* яка була застосована у 29 пацієнтів. Ця прогресивна лазерна система доставляла таку ж саму 532-нм довжину хвилі з таким же самим коефіцієнтом абсорбції. Однак остання система складалась з лазерних діодів замість аркуатих ламп в якості джерела енергії (на підставі *ND:YAG*), що забезпечувала випромінювання променя з подвійною частотою та 532-нм довжиною хвилі. Це дозволяло системі доставляти 120-Вт квазі-постійну енергію з більш високою потенційною спроможністю вапоризації. Модифікація системи включала подвійний енергетичний блок з двома педалями: 1 для виконання вапоризації з поданням енергії високої потужності (80-120 Вт) і 2-для утворення ефекту коагуляції з низькою енергією (50 Вт). Сучасна *HPS*-система також використовувала покращений файбер з високовідбіваючим покриттям, що обмежує боковий ефект розсіювання, що може призводити до небажаного лазерного впливу на сусідні з тканинами-мішенями ділянки простати. Вказані зміни характеристик лазерного променя, особливості світловоду і підвищення потужності енергії є достатніми не тільки для виконання швидкої лазерної абляції гіперплазії передміхурової залози, а також потенціювали вдосконалення оперативної техники і системи початкового тренінгу, які відрізнялись від техніки і кривої навчання при застосуванні *Greenlight PV*-системи. Враховуючи використання підвищеної енергії і зміну фізичних характеристик лазерного променя, було необхідним застосовувати обережні і ретельні рухи лазерного файберу під час операції. Модіфікації *HPS*-системи дозволяли змінювати величину потужності лазерної енергії в специфічних ситуаціях під час операції, підвищували тривалість «життя» файберу, сприяють варіюванню робочої дистанції вапоризації, швидкості виконання операції і техніки коагуляції, дозволяють виконувати вапоризацію при фіброзних змінах простати і оптимізувати техніку при приближенні до хірургічної капсулі простати.

Результати та їх обговорення

Найбільш важливою модифікацією новітнього *HPS*-лазеру була зміна якостей і деяких характеристик лазерного проміню. Стандартний *Greenlight PV* промінь має максимальний фокус і щільність енергії на відстані 0,5 мм від файберу. При збільшенні дистанції приєднується ефект дивергенції (розсіювання), при якій послідовно зменшується щільність енергії, що доставляється до тканини. Сучасний *Greenlight HPS* має таку якість променя, що забезпечує достатній фокус при незначній дивергенції на відстані 3 мм при обмеженій дивергенції на відстані 5 мм. Це означає, що забезпечуюється достатня щільність енергії на відстані від 3 мм до 5 мм від файберу. Це також означає, що забезпечується ефективна вапоризація при збільшенні дистанції від тканини-мішені (до 3-5 мм), що дозволяє проводити ефективну вапоризацію (таблиця 1).

Другою значною перевагою було підвищення коливання лазерної потужності до рівня 120 Вт, що забезпечила нова *HPS*-система. Це 50% збільшення потужності в порівнянні з стандартним *Greenlight PV*-лазером приводило до підвищення ефективності вапоризації. Однак, із зростанням потужності енергії, що доставляється до тканин, також підвищується хірургічна відповідальність щодо застосування обережної і селективної до різних ділянок простати техніки, тому що вказана система спроможна створювати більш швидкий хірургічний дефект тканини. З іншого боку, *Greenlight HPS*-лазер мав змогу пенетрувати певні анатомічні структури, ефективність абляції яких викликала раніше деякі труднощі (наприклад, вапоризація фіброзних тканин).

Таблиця 1. *Порівняльна характеристика лазерного променя Greenlight PV і Greenlight HPS-системи*

Відстань від тканини до лазеру	PV	HPS
0,5 мм	Оптимальний профіль променя і щільності енергії, забезпечується вапоризація	Небажана відстань
1 мм	Зниження ефекту вапоризації	Оптимальний профіль проміня і щільності енергії, забезпечується вапоризація
3 мм	Дивергенція променя, забезпечується коагуляція	Продовжує забезпечуватись вапоризація
3-5 мм	Зниження ефекту коагуляції	Якість проміня зберігається, незважаючи на збільшення відстані до тканини, забезпечується достатня якість вапоризації

Збільшення якості лазерного променя приводила до більш компактного і більш щільного лазерного профелю при збільшенні дистанції, що дозволяло хірургу працювати на віддаленій дистанції від тканини без втрати ефективності вапоризації. Тому протягом всієї операції використовувалась і підтримувалась безконтактна техніка. Для забезпечення постійної якості дії файберу і обмеження зниження його потужності (що залежить від постійного впливу високої температури) забезпечувалась постійна адекватна іригація та дотримувалась дистанція від тканини, особливо при використанні високої потужності енергії. На відмінну від стандартного *Greenlight PV,* при використанні якого збільшення дистанції від 1 мм до 3 мм може викликати коагуляційний некроз, при застосуванні *Grennliht HPS* на вказаній дистанції зберігається ефект вапоризації. Головною небезпекою при застосуванні цього лазерного профілю, особливо при великій лазерній енергії, є можливість ненавмисного лазерного впливу з глибоким ураженням стінки сечового міхура у випадку, коли файбер просувається за межі шийки сечового міхура. Це може привести до можливої перфорації стінки сечового міхура або пошкодженню вічок сечоводів. Окрім цього треба уникати застосування високої енергії лазеру з недостатньою амплітудою рухів файберу, що може привести до можливості швидкого утворення глибокого небажаного дефекту в області затримкр лазерного променя. Таким чином техніка «пензлика» з постійною іригацією виявилась найкращою.

Можливість використання енергії вапоризації з коливанням потужності вапоризації ві 60 Вт до 120 Вт дозволяло діяти більш гнучко в різноманітних клінічних ситуаціях з відмінними результатами. Головною метою дії лазеру високої потужності з щільним променем є вапоризація і вилучення тканини за менший період часу. Це дозволяло більш ефективно вилучати фіброзну гіперплазію передміхурової залози та викликати абляцію гіперплазії простати великих розмірів за короткий проміжок часу. При застосуванні енергії високої потужності наявність численних пухирців вказує на підвищену ефективність вапоризації. Однак, застосування високопотужної енергії потребувало додаткової уваги, тому що швидка вапоризація може привести до погіршення гемостазу і збільшення деградації файберу (послабленя інтенсивності дії) внаслідок підвищеної продукції теплової енергії.

Взагалі ми використовували таку потужність енергії, яка дозволяла досягти бажаного ефекту вапоризації в конкретному випадку. При всіх розмірах гіперплазії передміхурової залози, початкова потужність енергії складала від 60 Вт до 80 Вт з поступовим підвищенням енергії. Взагалі, потужність 80 Вт була достатньою в більшості операцій для того, щоб виконати ефективну вапоризацію простати. Також важливим є забезпечення достатньої відстані між файбером та лікувальною поверхнею, для того, щоб забезпечити безконтактну техніку при використанні енергії високої потужності. Ці технічні обережності є необхідними для попередження небажаного передчасного зменшення інтенсивності дії файберу внаслідок підвищенного утворення теплової енергії при комбінації високої енергії та компактного лазерного променю. При використанні високопотужної енергії (особливо 120 Вт) та техніки високо потужної вапоризації утворюються теплові пухирці великих розмірів. Тому необхідно уникати безпосереднього контакту між файбером та простатичними тканинами, та витримувати відповідну дистанцію між ними, а також забезпечувати достатню іригацію, для попередження деградації файберу. При використанні високої потужності, також є можливим зберігання кінчику файберу чистим, та вільним від простатичних тканин, тому що адгезія тканин може діяти, як гаряча оболонка (раковина), що сприяє пошкодженню файберу. Високопотужна енергія від 100 Вт до 120 Вт повинна використовуватись дуже обережно і навіть періодично знижуватись до менших показників (для попередження перфорації хірургічної капсули).

Вигідною рисою *Greenlight HPS* системи є наявність педалі подвійної потужності, що дозволяє миттєво знижувати потужність енергії, що використовується, для негайного переходу від режиму вапоризації до режиму коагуляції. Ця особливість дозволяє хірургу швидко контролювати зону кровотечі методом застосування зниженої потужності лазерної енергії і досягати належного гемостазу. При цьому використовується енергія потужностью 20-30 Вт і застосування торкаючої техніки (безконтактної або малоконтактної).

Greenlight HPS система створена з метою забезпечити більші можливості досвідченого хірурга з фотоселективної вапоризації простати при утворенні різноманітних ендоскопічних ситуацій, що можуть зустрічатись при гіперплазії передміхурової залози великих розмірів, коагулопатіях і інших клінічних випадках. Це стало можливим завдяки використанню різних фізичних параметрів, що властиві *HPS*-лазеру. Важливі характеристики, що контролює хірург, є варіювання лазерної потужності (60-120 Вт для вапоризації та 20-40 Вт для коагуляції), зміна робочої дистанції, інтенсивності іригації, а також швидкісті рухів «пензлика».

При гіперплазії передміхурової залози малих (до 40 мл) і середніх розмірів (40-70 см^3) доцільно починати з потужності енергії, що дорівнювала 70 Вт і поступово збільшувати потужність до 80 Вт, за виключенням випадків фіброзних форм гіперплазії. При ДГПЗ великих розмірів (>70см^3)

Таблиця 2. *Основні клінічні і функціональні показники у групах хворих в залежності від методу хірургічного лікування*

Показники	Група хворих із застосуванням Greenlight PV (80 Вт)	Група хворих із застосуванням Greenlight HPS (120 Вт)
Число пацієнтів	46	29
Вік (років)	62,4±2,6	69,3±3,2
Операційний час* (хвилини)	98,5±2,1	84,5±1,3
IPSS*, бали (до операції)	25,8±1,8	21,6±2,3
IPSS*, бали (через 1 місяць)	12,3±2,7	11,8±1,9
Об'єм простати*, мл (до операції)	56,7±6,3	68,6±4,1
Об'єм простати*, мл (через 1 місяць)	39,9±5,4	29,5±3,6
Qmax* (мл/с) (до операції)	9,2±2,6	6,81±2,1
Qmax* (мл/с) (через 1 місяць)	16,57±4,1	18,6±3,4

* різниця статистично достовірна ($p<0,05$).

потужність може поступово підвищуватись до 120 Вт при умові, що хірург дотримується оптимальної робочої дистанції між файбером і тканиною-мішенню. Важливим фактором було також підтримання постійної іригації кризь фіброскоп для постійного охолоджуючого ефекту. Слід прийняти до уваги, що постійне охолодження простатичних тканин за рахунок дії іригації також обмежує формування вторинного коагуляційного некрозу, що виникає внаслідок теплового трансдуктивного впливу від джерела вапоризації.

Належна торкаюча техніка також обмежувала трансдуктивний тепловий ефект внаслідок зменшення глибини коагуляційного некрозу. Вказана техніка не дозволяє файберу затримуватись в одній позиції і вимагає постійних маятникоподібних рухів. Для вапоризації гіперплазії передміхурової залози великих розмірів повинна використовуватись потужність енергії 100-120 Вт, що дозволяє прискорити час операції. Потужність енергії повинна знижуватись до 80 Вт у випадках наближення до хірургічної капсули або у ситуаціях, коли використання високої потужності не є необхідним (наприклад, при роботі в зоні зовнішнього сфінктеру). При ДГПЗ великих розмірів з інтравезикальним ростом була необхідна обережна техніка і додаткова увага при роботі лазера в порожнині сечового міхура, що забезпечується акуратними рухами світловоду для попередження ненавмисного пошкодження стінки сечового міхура і рекомендується використовувати потужність 60-80 Вт. При великих розмірах інтравезікальної частки гіперплазії було доцільним використовувати техніку вапоризаційної інцизії, однак остання може бути рекомендована для застосування хірургом з достатнім досвідом виконання фотоселективної вапоризації простати. У пацієнтів високого ризику, що отримували пероральні антикоагулянти, застосування потужності від 60 до 80 Вт ефективно забезпечує оптимальну комбінацію вапоризації і гемостазу.

Клінічні показники результатів лікування хворих різними лазерними системами з терміном спостереження 1 місяць представлені в таблиці 2. У групі хворих із застосуванням *Greenlight HPS* (120 Вт) середній передопераційний об'єм простати склав 68,6±4,1 мл, що статистично достовірно більше ($p<0,05$) ніж у групі хворих із застосуванням *Greenlight PV* (80 Вт) — 56,7±6,3 мл. Разом з тим операційний час та післяопераційний об'єм простати були статистично достовірно ($p<0,05$) меншими (84,5±1,3 хв та 29,5±3,6 мл відповідно) в групі із застосуванням *Greenlight HPS* (120 Вт), що свідчить на користь останньої.

Висновки

Лазерна простатектомія продовжує постійно розвиватись як шляхом підвищення потужності енергії, так і за рахунок вдосконалення хірургічної техніки. Все це дозволяє досягнути ефективної абляції простатичних тканин при надійному профілю безпеки. Високопотужний (120 Вт) лазер з довжиною хвилі 532 нм дозволяє виконувати ефективну фотоселективну вапоризацію простати з відмінним гемостазом, що продемонстровано багатьма дослідженнями. Технологічний прогрес, що базувався на клінічному досвіді застосування *Greenlight PV*-лазеру, привів до впровадження високо потужного лазеру з покращенним профілем проміня, *Greenlight HPS*. Високопотужний лазер спроможний досягати ефективної абляції простатичних тканин за короткий проміжок часу і забезпечувати хірургічну гнучкість при виконанні лазерної абляції гіперплазії простати різних розмірів. Однак, при збільшенні потужності і наявності великої кількості варіантів проведення операції значно зростає відповідальність хірурга в плані вибору оптимальних параметрів вапоризації з метою збереження профіля безпеки. При відповідному досвіді і застосуванні *Greenlight HPS* хірург має можливість виконати ефективну і швидку лазерну операцію при великих розмірах гіперплазії передміхурової залози і різноманітних анатомічних варіантах її зросту.

Література

1. Santanosa R.P., Te A.E., Kaplan S.A. (1998) Transurethral resection, incision and ablation of the prostate. Glenn`s Urologic Surgery, 5th ed. (Philadelphia). "Lippincott, Williams and Wilkins". pp. 921-931
2. Te A.E. (2004) The development of laser prostatectomy. B. J. U. Int. 93: 262-265
3. Gonzales R.R., Lee R., Sandhu J., Te A.E. (2006) Laser prostatectomy. Atlas of the Prostate. 3rd ed. (Philadelphia). "Current Medicine".
4. Lee R., Gonzales R.R., Te A.E. (2006) The evolution of photoselective vaporization prostatectomy: advancing the surgical traetment of benign prostatic hyperplasia. World J. Urol. 24: 405-409
5. Te A.E., Malloy T.R., Stein B.S. et al. (2004) Photoselective vaporization of the prostate for the treatment of benign prostatic hyperplasia: 12-month results from the first United States multicenter prospective trial. J. Urol. 172: 1404-1408
6. Te A.E., Malloy T.R., Stein B.S. et al. (2006) Impact of prostate-specific antigen level and prostate volume as predictors of efficacy in photoselective vaporization prostatectomy: analysis and results of an ongoing prospective multicentre study at 3 years. B. J. U. Int. 97: 1229-1233
7. Sandhu J.S., Ng C., Vanderbrink B.A. et al. (2004) High-power potassium-titanyl-phosphate photoselective laser vaporization of prostate for treatment of benign prostatic hyperplasia in men with large prostates. Urology. 64: 1155-1159
8. Sandhu J.S., Te A.E. (2006) Photoselective vaporization of the prostate-the vaporization incision techniqe for large volume prostates. J. Urol.173: 366
9. Malek R.S., Kuntzman R.S., Barrett D.M. (2000) High power potassium-titanyl-phosphate laser vaporization prostatectomy. J. Urol. 163: 1730-1733
10. Laserscope (2006) GreenLight HPS product user manual, specifications sheet, and training manual. (San Jose). Laserscope.
11. Kaplan S.A. (2006) Expending the role of photoselective vaporization of the prostate. Rev. Urol. 3; 8: 3-8

© Український журнал малоінвазивної та ендоскопічної хірургії
(2012) Vol. 16; 3: 13-16

ОЦІНКА ЕФЕКТИВНОСТІ УЛЬТРАЗВУКОВОЇ САНАЦІЇ В ЛІКУВАННІ ГОСТРОГО АБСЦЕСУ ПІЛОНІДАЛЬНОЇ КІСТИ

Цема Є.В.

Хірургічне відділення Військово-медичного управління Служби безпеки України, Київ

Estimation of Effective Ultrasound Sanitization of Acute Abscess of Pilonidal Sinus

E.V. Tsema

Surgical Department, Military Medical Department of Security Service of Ukraine, Kiev

Received: February 15, 2012
Accepted: March 17, 2012

Адреса для кореспонденції:
Центральний госпіталь ВМУ СБ України
вул. Липська, 11, Київ, 01021
тел. +38-044-281-58-06
e-mail: hemorrhoid@ukr.net

Summary

The results of estimation of effective ultrasound sanitization of acute abscess of pilonidal sinus are presented in the article. 18 (38.3%) patients consist of the main group which were conducted urgent ultrasound sanitization of abscess' cavity with using apparatus Sonoca (Soring, Germany). 29 (61.7%) patients consist of the control group which were treated by traditional methods. It has proved, that ultrasound sanitization of acute abscess' cavity in patients with pilonidal sinus make it possible to substantially reduce (P=0.002) term of preparing patients to radical operative treatment, to shorten (P<0.002) term of temporary disability, to reduce (P<0.05) of duration of antibacterial therapy.

Key words: pilonidal sinus, surgical treatment, ultrasound sanitization.

Вступ

Серед госпіталізованих до стаціонару пацієнтів з пілонідальною кістою (епітеліальний куприковий хід, дермоїдна кіста куприка) у 65% хворих захворювання маніфестує у вигляді гострого абсцесу (ГА). У структурі невідкладних проктологічних оперативних втручань операції з приводу цієї форми пілонідальної хвороби посідають друге місце, поступаючись лише гострому парапроктиту [1,2,8].

Методи хірургічного лікування ГА пілонідальної кісти (ПК) за об'ємом оперативного втручання традиційно розділяються на радикальні та паліативні операції, а за строками виконання на екстрені, відстрочені та планові оперативні втручання [2,4,6,7]. Паліативні операції виконуються в екстреному порядку і передбачають розкриття та дренування ГА ПК. Ці втручання необхідно розглядати, як підготовчий етап до радикального оперативного лікування. Радикальні операції передбачають видалення всіх елементів ПК (первинні та вторинні норицеві ходи, гнійні порожнини), як морфологічного субстрату хвороби. В залежності від строків виконання радикальні операції можуть проводитися: відразу після поступлення до стаціонару — екстрені первинно-

радикальні операції; після санації ГА ПК, без виписки зі стаціонару — відстрочені радикальні операції; в плановому порядку, при повторній госпіталізації — після повної санації ранової порожнини. У сучасній фаховій літературі існує ціла низка повідомлень, щодо переваг та недоліків того, чи іншого методу лікування ГА ПК. Проте, єдиного загальновизнаного підходу, щодо лікувальної тактики при цій формі пілонідальної хвороби до сьогодні так і не вироблено [1-3, 8].

Останнім часом відмічається тенденція до виконання не лише паліативних, але і радикальних операцій в амбулаторних умовах за рахунок впровадження новітніх хірургічних технологій (лазерне опромінення, ультразвук, електрозварювання, тощо), що значно здешевлює вартість лікування хворого, скорочує його строки та зменшує травматичність хірургічних маніпуляцій [1,5,7]. Зазначений напрямок є перспективним, щодо лікування хворих на ГА ПК та потребує подальшого всебічного наукового вивчення.

Мета дослідження — оцінити ефективність використання ультразвукової санації при лікуванні хворих на гострий абсцес пілонідальної кісти.

Матеріали та методи

В основу проведеного дослідження покладений досвід хірургічного лікування 47 пацієнтів з ГА ПК. У 15 (31,9%) пацієнтів діагностовано первинний абсцес ПК, тоді як у 32 (68,1%) хворих мало місце вторинне абсцедування ПК на фоні хронічного рецидивного перебігу пілонідальної хвороби крижово-куприкової ділянки. У 13 (27,7%) пацієнтів на попередньому етапі лікування проводилося розкриття ГА без радикального висічення патоморфологічного субстрату хвороби (ПК), після чого наступив рецидив хвороби. Пацієнти з рецидивами ПК після радикального хірургічного лікування в представлене дослідження не включалися. В залежності від методики виконання санації ГА ПК досліджуваних хворих розподілили на дві групи: дослідну та контрольну.

Дослідну групу (ДГ) склали 18 (38,3%) пацієнтів, яким в екстреному порядку проводили розкриття ГА ПК, евакуацію гною та ультразвукову санацію (УЗ-санацію) порожнини абсцесу. Вік хворих коливався від 18 до 41 року (середній вік склав 24,8±2,8 років). Серед хворих ДГ було 14 (77,8%) чоловіків та 4 (22,2%) жінки. У 11 (61,1%) пацієнтів захворювання мало рецидивний перебіг, тоді як у 7 (38,9%) хворих захворювання вперше маніфестувало абсцедуванням ПК. У 7 (38,9%) пацієнтів на попередньому етапі лікування було виконано паліативне розкриття ГА ПК, після чого виник рецидив захворювання. У 4 (22,2%) пацієнтів в анамнезі були перенесені ГА крижово-куприкової ділянки, які розкривалися самостійно з формуванням одного чи кількох вторинних норицевих ходів.

Контрольну групу (КГ) хворих склали 29 (61,7%) пацієнтів з ГА ПК. Вік пацієнтів коливався від 17 до 43 років (середній вік склав 22,7±2,4 років). Серед хворих КГ був 21 (72,4%) чоловік та 8 (27,6%) жінок. У 21 (72,4%) пацієнта захворювання мало рецидивний перебіг, тоді як у 8 (27,6%) хворих захворювання вперше маніфестувало гострим нагноєнням ПК. У 8 (27,6%) пацієнтів на попередньому етапі лікування було виконано паліативне розкриття ГА ПК після чого виник рецидив захворювання. У 13 (44,8%) хворих в анамнезі ГА ПК розкрився самостійно з формуванням вторинних норицевих ходів.

УЗ-санацію порожнини ГА ПК у хворих ДГ проводили з допомогою ультразвукового генератору *Sonoca 190* (*Soring,* Німеччина). Безпосереднє озвучування порожнини абсцесу виконували з допомогою UAW-інструменту «копитце» з робочою частотою коливань 25 кГц. Методика УЗ-санації гнійника була наступною. Над місцем запальної інфільтрації виконується місцева інфільтраційна анестезія дерми на протязі 2-3 см. Для проведення місцевої анестезії використовуємо 2% розчин лідокаїну та інсуліновий шприц. В місці знеболення товстою ін'єкційною голкою виконували пункцію абсцесу та евакуацію гнійного ексудату, який відправляють на бактеріологічне дослідження для визначенням чутливості висіяних збудників до антибактеріальних препаратів. Через цю ж саму голку з метою контрастування в порожнину абсцесу вводиться розчин барвника (3% розчин перекису водню та 1% розчин діамантового зеленого). Після контрастування порожнини ГА над місцем знеболення скальпелем виконують лінійний розріз 1-2 см. Як правило, розріз виконували на 1-5 см латеральніше міжсідничної складки. Проводиться евакуація залишків гнійного ексудату. З допомогою монополярного хвилеводу проводиться озвучування порожнину абсцесу. Як проміжне середовище між робочою поверхнею інструменту на біологічними тканинами використовували 0,25% розчин новокаїну зі швидкістю подачі в операційне поле 70-100 крапель на хвилину. Використання розчину місцевого анестетику, як проміжного середовища для поширення ультразвукових коливань, дозволяє проводити ультразвукову обробку рани без додаткового знеболення, тобто під термінальною анестезією. Крім того, подача розчину новокаїну на ранові поверхні між робочою частиною хвилеводи та стінками ГА ПК запобігає перегріванню прилеглих тканин внаслідок термічного ефекту ультразвукових коливань. В залежності від товщини піогенної капсули ГА, кількості ранового детриту та некротичних тканин в рані використовували амплітуду ультразвукових коливань від 10 до 120 мкм. Потужність ультразвукового впливу моделювали у ході УЗ-санації рани в залежності від ступеня її очищення та реакції пацієнта на процедуру. УЗ-санацію рани проводиться шляхом прикладання робочої частини хвилеводу до поверхні стінок абсцесу, при цьому необхідно створювати мінімальний тиск на тканини, щоб не перешкоджати потраплянню розчину анестетику на ранову поверхню. Під час виконання процедури необхідно уникати контакту бокових частин хвилеводу інструменту з краями операційної рани, що може призводити до перегрівання тканин та їх термічної травми.

Принцип реалізації УЗ-санації порожнини абсцесу заснований на наступних механізмах: кавітація, механічне висічення, температурний, бактерицидний та регенеративний механізми. Механізм кавітаційного впливу обумовлюється утворенням в рідинному середовищі мікропухирців, які наповнені газом. При розриві цих пухирців

у внутрішньоклітинній рідині відбувається руйнування тканин. Механічне висічення тканин реалізується за рахунок аксіальної вібрації робочої частини хвилеводу. Механізм температурної дії реалізується за рахунок тертя робочої частини інструменту об біологічні тканини. За рахунок реалізації кавітаційного впливу та механічного висічення тканин досягається ефективна УЗ-санація порожнини абсцесу з видаленням некротичних та нежиттєздатних тканин. Бактерицидний вплив досягається за рахунок механічного руйнування бактеріальних тіл під впливом ультразвукових коливань. Використання низькочастотного ультразвуку спричиняє мікромасаж дна рани та її країв, що дозволяє досягти стимулюючої регенеративної дії. Комбінація зазначених механізмів лікувальної дії низькочастотних ультразвукових коливань, окрім безпосередньої санації рани, дозволяє створити сприятливі умови для її подальшого швидкого загоєння.

Критерієм оцінки ефективності сеансу УЗ-санації стінок ГА ПК є поява дифузної петехіальної кровоточивості з ранових поверхонь, що свідчить про повну десрукцію та механічне видалення некротизованих тканин з поверхні рани. Повноту санації ранової порожнини оцінювали орієнтуючись на попередньо профарбовані розчином барвника тканини стінок ГА та додаткових гнійних ходів і кишень (у випадку їх наявності). УЗ-санація ГА ПК завершували введенням в ранову порожнину мазевих композицій на гідрофільній основі та накладанням асептичної пов'язки. В залежності від поширення гнійного процесу для проведення повноцінної санації ГА ПК було необхідно від 1 до 4 сеансів озвучування рани. Сеанси УЗ-санації ГА ПК проводили щоденно, в амбулаторних умовах.

Хворим КГ виконували екстрене паліативне оперативне втручання в об'ємі розкриття та санації абсцесу традиційним хірургічним способом: під місцевим знеболенням виконували лінійний розріз 2,0-2,5 см по міжсідничній складці, евакуювали гнійний ексудат, рановий детрит, проводили пальцеву ревізію порожнини абсцесу. Паліативне розкриття ГА ПК проводили в амбулаторних умовах. В подальшому рана велася відкритим способом з використанням мазей на гідрофільній основі з щоденними перев'язками до повного очищення рани.

Статистичний аналіз отриманих результатів проводили з використанням як параметричних (t-критерій Ст'юдента), так і непараметричних (критерій відповідності χ^2 Пірсона) методів статистичного аналізу.

Результати та обговорення

У більшості хворих ДГ (12, або 66,7% пацієнтів) УЗ-санацію рани проводили в режимі 60-100%, у 2 (11,1%) пацієнтів — в режимі 40-50%, а у 4 (20,2%) хворих — в режимі 10-30% від максимальної потужності ультразвукового генератора. Виявлена у частини пацієнтів підвищена чутливість до ультразвукових коливань, на нашу думку, обумовлена особливістю барорецепторного апарату дерми, а також, підвищеною емоційною збудливістю.

Тривалість УЗ-санації ГА у хворих ДГ склала від 3,5 до 29 хвилин (в середньому 14,8±2,4 хвилини) і залежала від конфігурації гнійної порожнини, стадії захворювання, індивідуальної чутливості пацієнта до ультразвуку. Так, товщина стінок абсцесу при первинному нагноєнні ПК, як правило, була меншою, порівняно з такою при повторних (рецидивних) нагноєннях ПК. Крім того, у хворих з підвищеною чутливістю до ультразвуку доводилося проводити обробку абсцесу на низькій потужності (10–30%) ультразвукового генератора, що зменшує ефект розсічення та видалення нежиттєздатних тканин з рани, а, отже, збільшує тривалість УЗ-санації.

У 2 (11,1%) хворих ДГ для повної санації ГА необхідний був один сеанс УЗ-санації, у 8 (44,4) — два сеанси, у 5 (27,8%) — три сеанси і у 3 (16,7%) — чотири сеанси. У ДГ хворих середня кількість сеансів УЗ-санації ГА ПК в середньому склала 2,5±0,3 сеансів. Оскільки, у частини хворих, в яких радикальний етап відстроченого оперативного втручання припадав на вихідний чи святковий день, операція переносилася на наступний робочий день, то тривалість амбулаторного лікування до виконання радикального оперативного втручання становила від 1 до 5 діб (у середньому 2,7±0,3 доби).

Радикальне висічення ПК у відстроченому періоді проводили 16 (88,9%) пацієнтам ДГ. У 2 (11,1%) хворих ДГ після трьох сеансів УЗ-санації порожнини ГА в рані не залишилося візуально помітних елементів ПК, тому повторне висічення країв рани вирішено не проводити. Цим хворим проведено накладання вертикальних П-подібних багатостьожкових швів на рану під місцевою інфільтраційною анестезією. Найбільш вірогідно, що під час УЗ-санації рани, разом з рановим детритом та стінками абсцесу видалилися й елементи епітеліального покрову ПК, тобто у цих пацієнтів УЗ-санацію порожнини ГА ПК можна розглядати як «ультразвуковий кюретаж» ПК.

В усіх хворих ДГ від моменту поступлення проводили емпіричну антибіотикотерапію, тривалість якої визначали виходячи із даних місцевого статусу: зникнення гіперемії, перифокального набряку, локальної гіпертермії, підвищення температури тіла. Тривалість антибіотикотерапії у хворих ДГ склала від 5 до 10 діб і в середньому становила 7,2±0,3 доби. У одного хворого після отримання результатів бактеріологічного посіву був змінений антибіотик (ципрофлоксацин на амоксиклав).

У строки спостереження від 3 до 12 місяців у хворих ДГ після радикального хірургічного лікування нагноєння післяопераційної рани не відмічалося. У 2 (11,1%) хворих протягом 5-7 днів після радикальної операції зберігалася субфебрильна температура тіла, яка не потребувала додаткових лікувальних призначень.

Тривалість санації ГА ПК у хворих КГ склала від 3 до 16 хвилин (у середньому 8,7±2,1 хвилини) і залежала від поширеності гнійно-запального процесу та конфігурації гнійника. Перев'язки хворим КГ після розкриття гнійника виконували щоденно протягом перших 6-7 днів, а потім 3 рази на тиждень до повного очищення післяопераційної рани. Планове радикальне оперативне втручання проводилося після повної санації ранової порожнини. До цього часу хворі перебували на амбулаторному лікуванні. У частини хворих, за їх наполяганням, планова радикальна операція була відкладена. Таким хворим лист тимчасової непрацездатності закривався та відкривався, як первинний, при повторній госпіталізації для радикального хірургічного лікування. Санація ГА ПК у хворих КГ тривала від 9 до 24 діб, у середньому 13,7±1,4 доби.

Загальна тривалість тимчасової втрати працездатності при радикальному хірургічному лікуванні ГА ПК у хворих КГ склала від 25 до 41 доби і в середньому становила 34,7±3,6 діб.

Середня тривалість антибіотикотерапії у хворих КГ склала від 7 до 18 діб і в середньому становила 10,4±1,2 доби. У 5 (17,2%) пацієнтів після отримання результатів бактеріологічного посіву був змінений антибактеріальний препарат.

У строки спостереження від 6 до 24 місяців у 2 (6,9%) хворих КГ відмічено нагноєння операційної рани на 4–5 добу після радикального висічення ПК, що потребувало зняття швів та подальшого ведення рани відкритим способом. У 5 (17,2%) пацієнтів протягом 5-10 днів після радикальної операції відімчалося постійне підвищення температури тіла до 38,5°С, що потребувало у 3 (10,3%) хворих проведення другої лінії антибактеріальної терапії.

При статистичному аналізі отриманих результатів лікування хворих на ГА ПК встановлено, що тривалість екстреного оперативного втручання в КГ (традиційна хірургічна санація — 8,7±2,1 хвилини) та ДГ (УЗ-санація — 14,8±2,4 хвилини) суттєво не відрізнялася (t=1,9; P=0,06). Загальна тривалість лікування ГА ПК (включаючи повторні перев'язки) в ДГ (2,7±0,3 доби) була більш ніж у 5 разів меншою (t=3,2; P=0,002), порівняно з КГ хворих (13,7±3,4 доби). Скорочення строків підготовки до відстроченого радикального хірургічного втручання в ДГ хворих стало можливим за рахунок використання ультразвукової обробки порожнини абсцесу. Загальна тривалість періоду непрацездатності у пацієнтів ДГ (18,8±0,6 діб), порівняно з КГ (34,7±3,6 діб), виявилася меншою на 84,6% (t=4,4; P<0,001). Це пояснюється більш швидкою та ефективною УЗ-санацією гнійника, що дозволяє скоротити не лише строки підготовки до радикальної операції, але і зменшити тривалість амбулаторного лікування після її виконання за рахунок зменшення частоти післяопераційних ускладнень. В ДГ хворих тривалість антибактеріальної терапії була на 44,4% меншою (P<0,05), порівняно з КГ. Зменшення тривалості прийому антибіотиків, на нашу думку, пояснюється додатковою бактерицидною дією ультразвуку у вогнищі гнійника.

Через невелику кількість спостережень (n=47) ми не виявили достовірної різниці в КГ та ДГ хворих між кількістю випадків тривалої температурної реакції в післяопераційному періоді (χ^2=0,3; P=0,6) та частотою нагноєння післяопераційної рани (χ^2=1,3; P=0,25) після радикального етапу хірургічного лікування.

Таким чином, використання УЗ-санації у хірургічному лікуванні хворих на ГА ПК має наступні переваги:

- можливість врахування індивідуальних особливостей просторової конфігурації порожнини абсцесу;
- прецизійність техніки, що дозволяє досягти мінімальної травматизації здорових тканин;
- легкодоступність глибоких ділянок операційної рани;
- поєднання в одній процедурі елементів санації (механічне очищення рани від гнійно-некротичного детриту), бактерицидного впливу та стимулювання регенераторних процесів в рані;
- методика виконання ультразвукової обробки рани не вимагає додаткового знеболення;
- разом зі стінками абсцесу руйнуються елементи епітеліального покрову ПК, що створює передумови для можливого використання УЗ-санації ГА ПК, як радикального методу хірургічного лікування («ультразвуковий кюретаж») при певних формах нагноєння ПК.

Висновки

Ультразвукова санація гострого абсцесу пілонідальної кісти є ефективним методом підготовки хворого до радикального хірургічного лікування.

Використання ультразвукової санації порожнини гострого абсцесу пілонідальної кісти дозволяє суттєво скоротити строки підготовки хворого до радикального оперативного втручання (P=0,002), знизити строки тимчасової непрацездатності (P<0,002) та скоротити тривалість проведення антибактеріальної терапії (P<0,05).

Література

1. Захараш М.П., Лишавський О.В., Дубовий В.А. та ін. (2010) Ультрасонографія у діагностиці та виборі лікувальної тактики при епітеліальному куприковому ході. Хірургія України. 2: 66-71
2. Мохаммад С.А. (2005) Шляхи оптимізації місцевого лікування гострого нагноєння епітеліального куприкового ходу. Автореф. дис. ... канд. мед. наук. (Харків). 20 с.
3. Помазкин В.И., Мансуров Ю.В. (2008) Выбор операции для лечения больных с эпителиальным копчиковым ходом. Вестник хирургии имени И.И. Грекова. 167; 1: 85-87
4. Русак О.Б. (2010) Комплексне хірургічне лікування ускладнених форм епітеліальних куприкових ходів. Автореф. дис. ... канд. мед. наук. (Тернопіль). 20 с.
5. Русак О.Б. (2009) Морфологічні особливості епітеліальних куприкових ходів у гострій та хронічній фазах. Шпитальна хірургія. 4: 58-61
6. Bradley L. (2010) Pilonidal sinus disease: a review. Part two. J. Wound Care. 19; 12: 522-530
7. Nesbakken A. (2010) Pilonidal disease — an underprioritized disorder. Tidsskr Nor Laegeforen. 130; 9: 920
8. Müller K., Marti L., Tarantino I. et al. (2011) Prospective analysis of cosmesis, morbidity, and patient satisfaction following Limberg flap for the treatment of sacrococcygeal pilonidal sinus. Dis Colon Rectum. 54; 4: 487-494

© Український журнал малоінвазивної та ендоскопічної хірургії
(2012) Vol. 16; 3: 17-22

СТРАВОХІД БАРРЕТТА

Яковенко В.О., Курик О.Г.

Медичний центр «Універсальна клініка «Оберіг», Київ, Україна
ДУ «Науково-практичний центр профілактичної та клінічної медицини» ДУС, Київ, Україна

Barret's Esophagus

V.O. Yakovenko, O.G. Kuryk

Medical Center «Oberig», Kiev, Ukraine
State Scientific-Practical Center of Prophylactics and Clinical Medicine, Kiev, Ukraine

Received: January 10, 2012
Accepted: February 27, 2012

Адреса для кореспонденції:
Універсальна клініка «Оберіг»
вул. Зоологічна, 3-В
Київ, 03057, Україна
тел.: +38-044-390-03-03
e-mail: o.kuryk@oberigclinic.com

Summary

The article presents the contemporary methods of endoscopic diagnostic of Barret's esophagus: videoendoscopy with high-resolution, high magnifying, Narrow Band Imaging and Chromoedoscopy. The modern endoscopy classification of Barret's esophagus is given. The role of biopsy in the diagnostic of Barret's esophagus and the main types of metaplasia of epithelium of Barret's esophagus — cardial type, fundal type and speciaised intestine metaplasia is shown. The main aspects in the choice of follow-up and treatment of patients with Barret's esophagus are shown.

Key words: Barret's esophagus, endoscopic diagnostic, morphological diagnostic.

Стравохід Барретта (СБ) визначається як ускладнення гастроезофагеальної рефлюксної хвороби, що проявляється метаплазією епітелія стравоходу у відповідь на дію хімічно агресивного шлункового або дуоденального рефлюктату. Метаплазія — це заміщення нормального епітелія, в даному випадку плаского незроговілого епітелію стравоходу, клітинами іншої будови — циліндричним шлунковим або кишковим епітелієм, який більш стійкий до дії кислого або лужного рефлюктата, тобто метаплазія є проявом захисної реакції організму. Основними факторами, що пошкоджують епітелій нижньої третини стравоходу і призводять до метаплазії є як соляна кислота і пепсин, так і компоненти дуоденального вмісту — жовчні кислоти, лізолецитин і трипсин, причому дія головного пошкоджуючого агента — кон'югованих жовчних кислот — реалізується лише в умовах кислого pH. Тому саме поєднання дуоденогастрального і кислотного гастроезофагального рефлюкса призводить до розвитку СБ [10].

СБ асоціюється з підвищеним ризиком розвитку аденокарциноми стравоходу, що спостерігається у 0,5-1% випадків [19].

При СБ гістологічно виділяють три типа залозистого епітелія, який може заміщувати плаский епітелій стравоходу: кардіальний, фундальний і спеціальний стовпчастий епітелій, подібний до кишкового, найбільш схильний до малігнізації. До недавна перші два типи шлункової метаплазія не вважали передра-

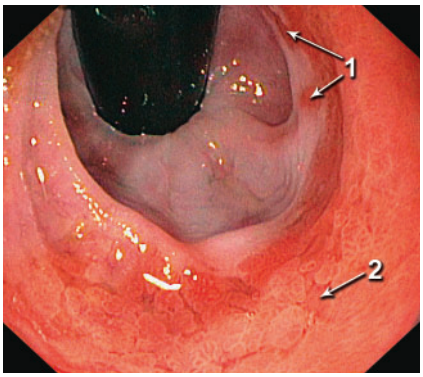

Рис. 1

Грижа стравохідного отвору діафрагми. Стравохід Барретта. Огляд в інверсії. Ендоскопічне дослідження в білому світлі.

Примітки:
1 — язики циліндричної метаплазії;
2 — ділянки депресії з нерегулярним малюнком.

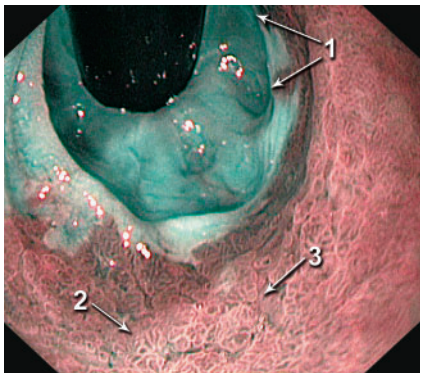

Рис. 2

Грижа стравохідного отвору діафрагми. Стравохід Барретта. Огляд в інверсії. Ендоскопічне дослідження у вузько смуговому спектрі *(NBI)*, з високою роздільною здатністю.

Примітки:
1 — язики циліндричної метаплазії;
2 — ділянки з повздовжніми гребнями;
3 — ділянки депресії з нерегулярним малюнком.

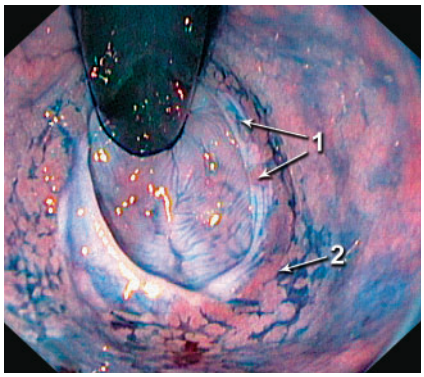

Рис. 3

Грижа стравохідного отвору діафрагми. Стравохід Барретта. Огляд в інверсії. Ендоскопічне дослідження у білому світлі, хромоскопія з 0,2% індигокарміном.

Примітки:
1 — язики циліндричної метаплазії;
2 — ділянки депресії (депонують індигокармін).

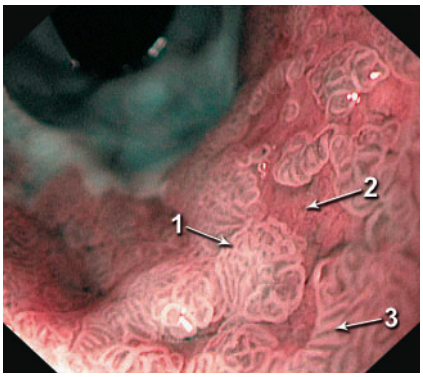

Рис. 4

Грижа стравохідного отвору діафрагми. Стравохід Барретта. Огляд в інверсії. Ендоскопічне дослідження у вузько смуговому спектрі *(NBI)*, з високою роздільною здатністю, ендоскопічна скануюча мікроскопія (×115).

Примітки:
1 — ділянки з мозковидним малюнком;
2 — ділянки депресії з нерегулярним малюнком, ангіонеогенезом;
3 — ділянки з повздовжніми гребнями.

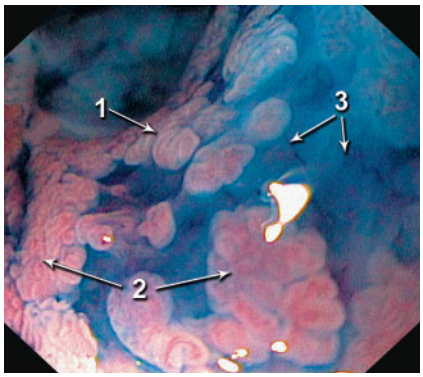

Рис. 5

Грижа стравохідного отвору діафрагми. Стравохід Барретта. Огляд в інверсії. Ендоскопічне дослідження у білому світлі, з високою роздільною здатністю, ендоскопічна скануюча мікроскопія (×115), хромоскопія з 0,2% індигокарміном.

Примітки:
1 — ділянки з повздовжніми гребнями;
2 — ділянки мозковидним малюнком;
3 — ділянки депресії, що депонують індигокармін, з нерегулярним малюнком, ангіонеогенезом.

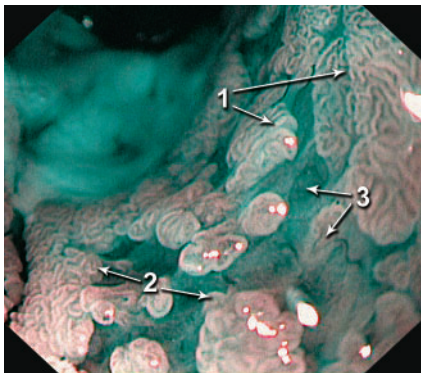

Рис. 6

Грижа стравохідного отвору діафрагми. Стравохід Барретта. Огляд в інверсії. Ендоскопічне дослідження у вузько смуговому спектрі *(NBI)*, з високою роздільною здатністю, ендоскопічна скануюча мікроскопія (×115), хромоскопія з 0,2% індигокарміном.

Примітки:
1 — ділянки з повздовжніми гребнями;
2 — ділянки з мозковидним малюнком;
3 — ділянки депресії з нерегулярним малюнком, ангіонеогенезом.

ковими станами. Однак, в останні роки в літературі з'явились повідомлення, що перші два типи метаплазії стравоходу є перехідною фазою до спеціалізованого циліндричного епітелію [3,5]. При переході шлункового епітелію в кишковий часто виникають порушення процесів диференціювання і детермінування тканин, що призводить до розвитку диспластичних змін, які значно підвищують ризик розвитку аденогенного раку. Тому всі хворі з метаплазією епітелію стравоходу потребують ретельного клінічного спостереження [1].

Ендоскопічна діагностика стравоходу Барретта

Основним методом діагностики СБ є ендоскопія — відеоезофагогастроскопія у білому світлі (рис. 1; рис. 3; рис. 5), у вузькополосному спектрі — *NBI* (рис. 2; рис. 4; рис. 9; рис. 10), збільшуюча ендоскопія, хромоендоскопія (рис. 6-8) з обов'язковою прицільною політопною біопсією [4,9,11-13].

На сьогоднішній день основним і об'єктивним критерієм верифікації СБ є морфологічне заключення після вивчення біоптатів слизової оболонки дис-

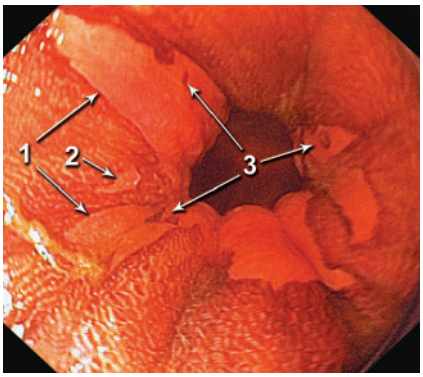

Рис. 7

Стравохід Барретта. Ендоскопічне дослідження у білому світлі, хромоскопія розчином Люголю.

Примітки:
1 — язики циліндричної метаплазії;
2 — острівці циліндричної метаплазії;
3 — острівці плаского епітелію.

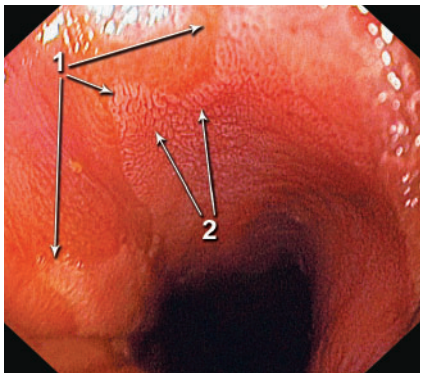

Рис. 8

Стравохід Барретта, спеціалізована кишкова метаплазія. Ендоскопічне дослідження у білому світлі, з високою роздільною здатністю, хромоскопія розчином Люголю і 3% оцтовою кислотою.

Примітки:
1 — язики циліндричної метаплазії;
2 — повздовжні гребні.

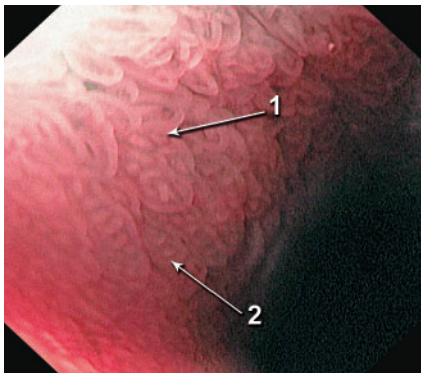

Рис. 9

Стравохід Барретта, шлункова метаплазія. Ендоскопічне дослідження у вузько смуговому спектрі *(NBI)*, з високою роздільною здатністю, ендоскопічна скануюча мікроскопія (×115).

Примітки:
1 — ділянки з овальними ямками;
2 — ділянки з круглими ямками.

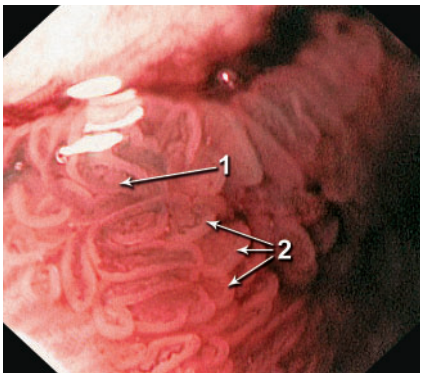

Рис. 10

Стравохід Барретта, спеціалізована кишкова метаплазія. Ендоскопічне дослідження у вузько смуговому спектрі *(NBI)*, з високою роздільною здатністю, ендоскопічна скануюча мікроскопія (×115).

Примітки:
1 — ділянки з мозковидним малюнком;
2 — світло блакитні гребені (LBC).

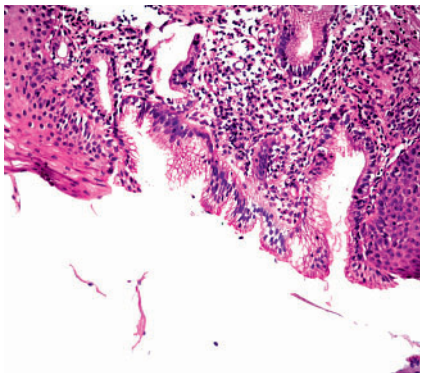

Рис. 11

Кардіальний тип метаплазії епітелію стравоходу. Заб. гематоксиліном-еозином (зб. ×200).

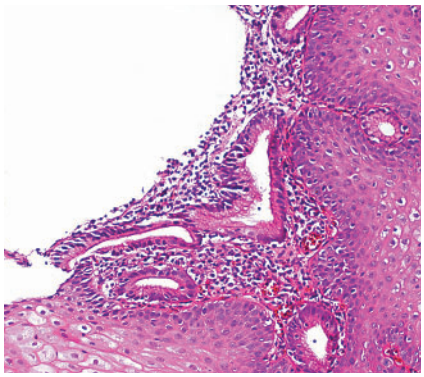

Рис. 12

Фундальний тип метаплазії епітелію стравоходу. Заб. гематоксиліном-еозином (зб. ×200).

тального відділу стравоходу, взятих при ендоскопічному дослідженні. Перед контрольною біопсією пацієнту із СБ повинна бути проведена протизапальна терапія, оскільки, гостре запалення може спричинити клітинну атипію і можливість морфологічної помилки.

Численні клінічні, експериментальні і статистичні дослідження останніх років призвели до розуміння прогностичного значення не лише факту метаплазії слизової оболонки стравоходу, але й поширеності цих змін. Встановлено, що вірогідність розвитку диспластичних порушень і малігнізації прогресивно зростає із збільшенням сумарної площі зони метаплазії, тобто необхідно оцінювати зміни епітелію не лише у вертикальному, але й у поперечному (циркулярному) напрямку. Ця концепція стала основою створення достатньо інформативної і зручної у використанні ендоскопічної класифікації *C&M* (Прага, 2004) [17]. Ця класифікація враховує: критерій С — довжина (вертикальна) кругового сегмента метаплазії (см); критерій М — довжина максимального вертикального сегмента метаплазія (см).

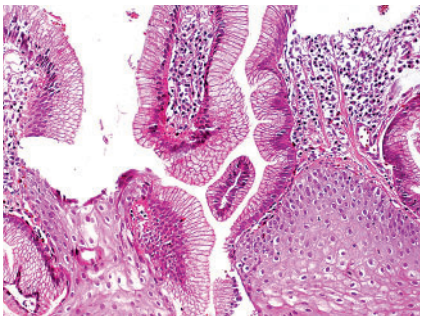

Рис. 13

Спеціалізована стовпчаста кишкова метаплазія епітелію стравоходу. Заб. гематоксиліном-еозином (зб. ×200).

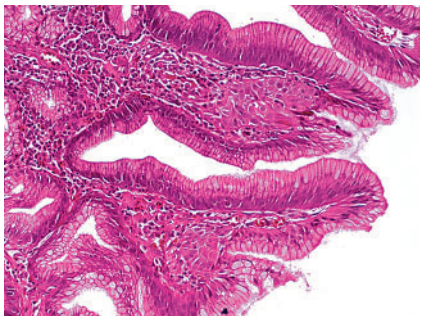

Рис. 14

Спеціалізована стовпчаста кишкова метаплазія епітелію стравоходу. Заб. гематоксиліном-еозином (зб. ×200).

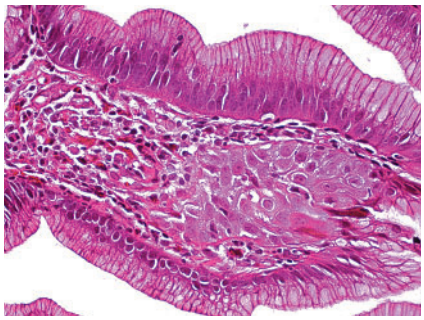

Рис. 15

Спеціалізована стовпчаста кишкова метаплазія епітелію стравоходу. Заб. гематоксиліном-еозином (зб. ×200).

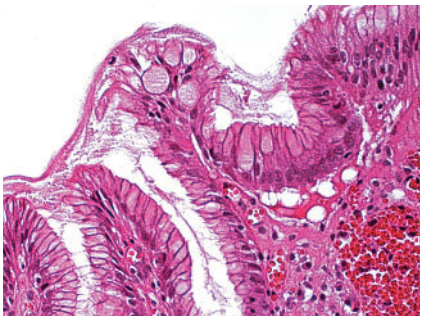

Рис. 16

Спеціалізована стовпчаста кишкова метаплазія епітелію стравоходу. Заб. гематоксиліном-еозином (зб. ×400).

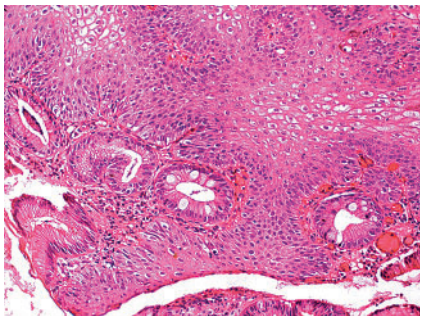

Рис. 17

Повна (тонкокишкова) метаплазія залоз в стравоході Барретта. Заб. гематоксиліном-еозином (зб. ×200).

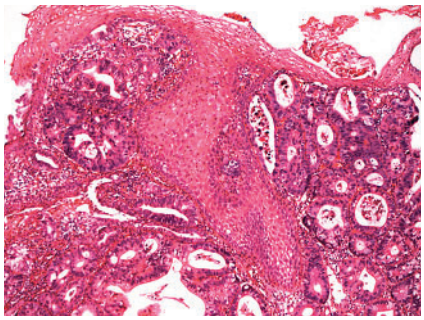

Рис. 18

Аденокарцинома на фоні стравоходу Барретта. Заб. гематоксиліном-еозином (зб. ×100).

На сьогоднішній день в залежності від зміщення Z-лінії відносно стравохідно-шлункового переходу виділяють ультракороткий сегмент СБ (менше 1 см), короткий сегмент (до 3 см) і довгий сегмент СБ (більше 3 см). З урахуванням критеріїв класифікації *C&M* такий підхід дозволяє максимально точно і індивідуально описувати кожен випадок СБ [7].

Впровадження нових ендоскопічних технологій дозволило підвищити ефективність діагностики СБ. Ендоскопічне дослідження в білому світлі може бути доповнене хромоскопією, при якій використовують такі барвники, як розчин Люголя, індигокармін, розчин метиленового синього і розчин оцтової кислоти, генціан-віолет. Розчин Люголя використовують для уточнення границь регенерації епітелія у пацієнтів із СБ. Розчин метиленового синього активно поглинається тканинами тонко- і товстокишкового епітелія, при цьому плаский епітелій стравоходу і залозистий шлунковий епітелій не забарвлюються. Ділянки епітелія з дисплазію або неоплазією виглядають більш світлими на синьому фоні кишкової метаплазії. Розчин оцтової кислоти забезпечує підсилення структури поверхні слизової. При контакті з оцтовою кислотою виникає зворотня денатурація білків слизової оболонки, яка набухає,ділянки метаплазія стають більш контурними. Індигокармін затікає у проміжки між клітинами, в ямки, і підкреслює малюнок слизової оболонки [12].

Ендоскопія з високим збільшенням і вузькосмуговим дослідженням дозволяє з високою вірогідністю припустити тип метаплазії на основі аналізу тонких деталей слизової оболонки і судинного малюнка слизової і підслизової оболонок стравоходу. При застосуванні ендоскопії із системою *ZOOM* для оцінки результатів запропонована класифікація *(Sakaki's classification)*, згідно якої типи шлункового епителія позначаються латинськими буквами (A, AB, B, BC, C, CD, D) і кожному типу відповідає своя поверхнева структура. Типи A, AB и B характерні для епітелія фундального відділу шлунка, BC і C — для пілоричного відділу шлунка, а CD і D — для кишкової метаплазії. За допомогою збільшуючої ендоскопії можливе виявлення безструктурних ділянок епітелія, що вказує на наявність вираженої дисплазії [7].

Вузькоспектральна ендоскопія *(NBI)* дає можливість здійснювати огляд у вузькому спектрі світлової хвилі (415 нм), яка проникає переважно у слизовий і частково в підслизовий шари стінки стравоходу, покращує візуалізацію поверхневих структурних змін слизової оболонки. Також, світлова хвиля краще поглинається гемоглобіном, що дозволяє детально дослідити судини поверхневих шарів стінки і визна-

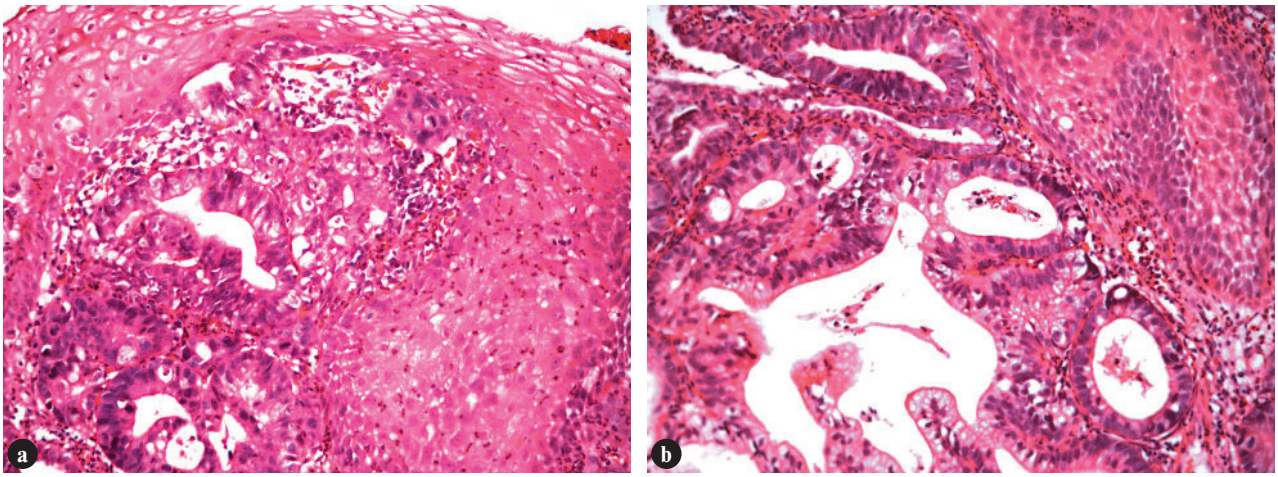

Рис. 19

А-В. Аденокарцинома на фоні стравоходу Барретта. Заб. гематоксиліном-еозином (зб. ×200).

чити ділянки з порушенням судинного малюнка [4,11]. При *NBI* дослідженні виділяють різні типи «ямкового малюнка» слизової оболонки при СБ, характерні для метаплазії по кардіальному типу — округлі овальні ямки; по фундальному типу — прямі овальні ямки; по типу спеціалізованої кишкової метаплазії — видовжені гострокінцеві ямки у вигляді мозкових борозд або ворсин [4]. При великому збільшенні по краю ворсин спостерігається феномен «світло-блакитних гребнів» *(Light blue crest — LBC)*, що відповідає циліндричному епітелію. Відсутність чіткого ямкового малюнка, без структурність може свідчити про наявність дисплазії [20].

Гістологічна діагностика стравоходу Барретта

Згідно класифікації метаплазії при синдромі Барретта виділяють три типи [6]: кардіальний тип епітелію, що має фовеолярну поверхню з наявністю муцин-продукуючих клітин (рис. 11); фундальний тип, при якому окрім муцин-продукуючих клітин наявні специфічні головні і обкладочні клітини (рис. 12); циліндроклітинний тип з муцин-продукуючими клітинами, що утворює ворсинчасті складки з включенням келихоподібних клітин — спеціалізована стовпчаста кишкова метаплазія (рис. 13-16).

При наявності шлункової метаплазії в стравоході існує вірогідність повної і неповної кишкової метаплазії цих шлункових залоз (рис. 17). В останні роки неповна кишкова метаплазія рахується передраковим станом; її ділянки, що містять сульфомуцини, розцінюють як маркери високого ризику малігнізації. Разом з тим, ряд авторів вважають, що роль кишкової метаплазії в канцерогенезі визначається не її типом, а диспластичними змінами метаплазованого епітелія [3,8].

Аденокарцинома на фоні стравоходу Барретта

Більшість патологів вважають, що ризик розвитку аденокарциноми має не лише інтестінальна метаплазія з келихоподібними клітинами, а й циліндричні некелихоподібні клітини, які несуть молекулярні і генетичні ознаки неоплазії [3,8]. Власне спостереження — випадок аденокарциноми на фоні СБ (рис. 18-19).

Тактика ведення хворих із стравоходом Барретта

Результати гістологічного дослідження біоптатів при СБ визначають подальшу тактику ведення хворих. Згідно алгоритму ведення пацієнтів із СБ ЕГДС з чотирьох квадрантною біопсією через кожні 2 см при відсутності дисплазії проводиться 1 раз в 2-3 роки; при дисплазії низького ступеню — 1 раз на рік; при дисплазії високого ступеню — 1 раз в 3-6 місяців [1,20].

В залежності від морфологічної картини при СБ обирають і тактику ендоскопічного лікування. При відсутності дисплазії епітелію стравоходу використовують аргоноплазменну коагуляцію, фотодинамічну терапію, лазерну деструкцію [14,15,18]. При наявності дисплазії епітелія застосовують ендоскопічну резекцію і диссекцію в підслизовому шарі. В комбінованому лікуванні з інгібіторами протонної помпи ці ендоскопічні технології забезпечують реепітелізацію слизової стравоходу пласким епітелієм [2].

Висновки

Основним методом діагностики СБ є ендоскопія з використанням сучасних методів ендоскопічного дослідження — фібро-, відеоезофагогастроскопія у білому світлі, у вузькополосному спектрі *(NBI)*, збільшуюча ендоскопія, хромоендоскопія з обов'язковою прицільною політопною біопсією.

Морфологічне заключення на сьогоднішній день є основним об'єктивним критерієм верифікації СБ, має важливе значення у виборі тактики лікування і певне значення у визначенні прогнозу захворювання.

Література

1. Белова Г.В., Соколов В.В., Будзинский А.А., Мельченко Д.С. (2008) Алгоритм диагностики и лечения пациентов с пищеводом Барретта. Клиническая эндоскопия. 1 (14): 33-39
2. Василевский Д.И., Луфт А.В., Воробьев С.Л. и соавт. (2009) Гастроэзофагеальная рефлюксная болезнь. Комбинированные малоинвазивные хирургические технологии в лечении пищевода Барретта у больных с грыжами пищеводного отверстия диафрагмы. Клиническая эндоскопия. 1: 18; 2-19
3. Зайратьянц О.В., Маев И.В., Смольянникова В.А., Мовтаева П.Р. (2011) Патологическая анатомия пищевода Барретта. Архив патологии. 3: 21-26
4. Захараш М.П., Яковенко В.О., Курик О.Г. (2009) NBI і ендоскопія з високим збільшенням: сучасні можливості ендоскопічної діагностики. Український журнал малоінвазивної та ендоскопічної хірургії. 4: 12-15
5. Курик О.Г., Андрєєв М.Д. (2009) Стравохід Барретта: сучасні морфологічні аспекти. Хірургія України. 4: 32; 105-108
6. Курик О.Г., Соловйова Г.А., Яковенко В.О. (2010) Морфологія гастроезофагеальної рефлюксної хвороби. Сучасна гастроентерологія. 2: 52; 27-32
7. Лукина А.С., Неустроев В.Г. (2008) Эндоскопическая диагностики и классификация пищевода Барретта. Современное состояние и история вопроса. Клин. эндоскопия. 3: 16; 28-37
8. Мельченко Д.С., Белова В.Г. (2006) Пищевод Барретта: клинико-морфологические сопоставления. Мед. визуализация. 5: 74-82
9. Никишаев В.И. (2007) Виртуальная хромоэндоскопия — новая технология для повышения качества эндоскопического осмотра. Український журнал малоінвазивної та ендоскопічної хірургії. 3: 12-16
10. Фомин П.Д., Грубник В.В., Никишаев В.И., Малиновский А.В. (2008) Неопухолевые заболевания пищевода. (Киев). «Бизнесс-Интеллект». 304 с.
11. Чернеховская Н.Е., Андреев В.Г., Черепянцев Д.П., Поваляев А.В. (2008) Эндоскопическая диагностика заболеваний пищевода, желудка и тонкой кишки. (Москва). «МЕДпресс-информ». 192 с.
12. Canto M.I., Ralloo A. (2006) Chromoendoscopy for Barrett's esophagus in twenty-first century: to stain or not to stain. Gastrointest. Endosc. 2: 200-205
13. Canto M.I., Setrakian S., Willis J. et al. (2000) Methylene blue chromoendoscopy for detection of intestinal metaplasia and dysplasia in Barrett's esophagus. Gastrointest. Endoscop. 51: 560-568
14. Fleisher D.E., Overholt B.F., Sharma M.D. et al. (2008) Endoscopic ablation of Barrett's esophagus a multicenter study with 2.5-year follow-up. Gastrointestinal Endoscopy. 5: 867-876
15. Pouw R.E., Gondrie J.J., Sondermeijer C.M. et al. (2008) Eradication of Barrett esophagus with early neoplasia by radiofreguency ablation, with or without endoscopic resection. J. Gastrointest. Surg. 12: 1627-1637
16. Reid B.J., Blount P., Feng Z. et al. (2000) Optimizing endoscopic biopsy detection of early cancer in Barrett's high grade dysplasia. Am. J. Gastroenterol. 95: 3089-3096
17. Sharma P., Dent J., Armstrong D. (2006) The development and validation of an endoscopic grading system for Barrett's esophagus: the Prague C&M criteria. Gastroenterol. 5: 1392-1399
18. Virender K. (2008) Circumferential and focal ablation of Barrett's esophagus containing dysplasia. Am. J. Gastroenterol. 104: 310-317
19. Wang K.K., Sampliner R.E. (2008) Updated guidelines 2008 for the diagnosis, surveillance and therapy of Barrett's esophagus. Am. J. Gastroenterol. 3: 788-797
20. Wani S. (2009) How to manage a barrett's esophagus patient with low-grade dysplasia. Clin. Gastroenterol. Hepatol. 7: 568-572

ПОДПИСКА 2012

Глубокоуважаемые подписчики, читатели, авторы оригинальных статей!

«Украинский журнал малоинвазивной и эндоскопической хирургии» распространяется непосредственно каждому читателю/учреждению Украины редакцией напрямую.

Для получения журнала в 2012 году Вам/Вашему учреждению необходимо прислать заявку в произвольной форме в адрес редакции.

Прием научных статей к публикации проводится по электронной почте на адрес: **bomartin@yandex.ru**
Статьи должны отвечать всем требованиям **Инструкций для авторов** «Украинского журнала малоинвазивной и эндоскопической хирургии».

МІНІСТЕРСТВО ОХОРОНИ ЗДОРОВ'Я УКРАЇНИ
АСОЦІАЦІЯ ЛІКАРІВ ЕНДОСКОПІСТІВ УКРАЇНИ
УКРАЇНСЬКИЙ ФОНД ПІДТРИМКИ ТА РОЗВИТКУ НЕЙРОЕНДОСКОПІЇ ТА ЕНДОСКОПІЧНОЇ НЕЙРОХІРУРГІЇ

V симпозіум
асоціації лікарів-ендоскопістів України

«СУЧАСНА ДІАГНОСТИЧНА ТА ЛІКУВАЛЬНА ЕНДОСКОПІЯ»

м. Скадовськ, Херсонська область, 24 – 25 травня 2012 р.

Частина II

Спонсор видання матеріалів сімпозіуму —
КИЇВСЬКИЙ КЛІНІЧНИЙ ГОСПІТАЛЬ

© Український журнал малоінвазивної та ендоскопічної хірургії
(2012) Vol. 16; 3: 24-42

МАТЕРІАЛИ V СИМПОЗІУМУ АСОЦІАЦІЇ ЛІКАРІВ-ЕНДОСКОПІСТІВ УКРАЇНИ «СУЧАСНА ДІАГНОСТИЧНА ТА ЛІКУВАЛЬНА ЕНДОСКОПІЯ»

24 — 25 травня 2012 р., м. Скадовськ, Херсонська область

СПОСОБ ИЗВЛЕЧЕНИЯ *CORPUS ALIENUM* ИЗ ЖЕЛУДКА, КОТОРЫЙ ПРИВЕЛ К КРОВОТЕЧЕНИЮ

Никишаев В.И.
Киевская городская клиническая больница скорой медицинской помощи, Украина

По данным разных авторов количество заболеваний, приводящих к желудочно-кишечным кровотечением (ЖКК), исчисляется от 32 [2] до 116 [1]. В приведенных источниках присутствуют инородные тела желудочно-кишечного тракта как причина, приведшая к ЖКК.

В основном инородные тела попадают в желудок через рот, значительно реже — через его стенку при проникающих ранениях живота (огнестрельных), при образовании холецистогастрального свища вследствие желчнокаменной болезни или пенетрации язвы желудка в желчный пузырь желчные камни могут попадать в желудок.

Крайне редко в просвете желудка могут остаться инородные тела после хирургических вмешательств на желудке — лигатуры из нерассасывающегося шовного материала, танталовые скобки (оставляемых в связи с особенностями вмешательства) и так называемые «забытые» случайно вследствие небрежности хирурга или особого стечения обстоятельств марлевые тампоны в просвете желудка. Удаление оставленных в желудке во время операции марлевых тампонов («шариков», маленьких салфеток) производится эндоскопическим путем. Обычно подобное вмешательство не представляет значительных технических трудностей. Иногда они выходят естественным путем. В случае больших размеров салфеток, не проходимых через кардию и тонкий кишечник, встает вопрос о повторном оперативном вмешательстве.

У больного К., 58 лет, на третьи сутки после резекции 2/3 желудка с анастомозом по Бильрот II в модификации Гофмейстера-Финстерера по поводу кровоточащей язвы желудка появилась рвота малоизмененной кровью и сгустками. Выполнена экстренная ЭГДС при которой в культе желудка было выявлено образование овальной формы 8×6×6 см, покрытое фибрином и имбибировнное кровью через которую визуализировалась марлевая салфетка. На видимой слизистой желудка отмечались геморрагические эрозии. В просвете желудка измененная кровь и сгустки. Размеры салфетки не позволяли ее удалить, а попытки «развернуть» ее при работе с помощью щипцов и петель ни разрезание ножницами — эффекта не дало. Был вызван консультант, перед которым была поставлена задача попытаться извлечь инородное тело, так как риск повторной операции был крайне высок. При ЭГДС, проводимой под эндотрахеальным наркозом, удалось выявить угол салфетки и частично его отсоединить от образования. Учитывая то, что как бы все традиционные варианты извлечения салфетки были апробированы, а для разворачивания салфетки необходимо применить более сильное воздействие на саму салфетку, поставленную задачу решили следующим образом. Аппарат извлечен. Через инструментальный канал введены щипцы, которые выведены из дистального конца эндоскопа на 1 см. Ниже рабочей части щипцов на них одета и закрыта полипэктомическая петля, располагающаяся параллельно эндоскопу. Вся эта конструкция введена в желудок. Щипцами захвачен угол салфетки. Петля открыта, максимально опушена на салфетку и закрыта. Тем самым была достигнута крепкая фиксация салфетки, а дистальный конец эндоскопа стал использоваться для разворачивания ее путем «вколачивания» его под угол салфетки, фиксированный петлей, с одновременным подтягиванием петли. При этом все воздействие осуществлялось в культе желудка. В течение нескольких минут салфетка была развернута и началось ее извлечение в пищевод. При этом только в центральной части салфетки пришлось приложить некоторое усилие для ее извлечения. После извлечения были измерены размеры салфетки. Они составили 60×60 см. При контрольном осмотре отмечено появление на уровне пищеводно-желудочного перехода несколько продольных разрывов слизистой без кровотечения. В последующем послеоперационное течение было гладким. Выписан на 14 сутки после операции.

Комиссионно были выявлены обстоятельства, при которых было оставлено инородное тело *(corpus alienum)* в желудке. Ими явились: выполнение операции на высоте тяжелого кровотечения у соматически тяжелого больного (что требовало выполнения операции в максимально сжатые сроки) на фоне тяжелого спаечного процесса (после перенесенной СПВ), отказ УКЛ во время прошивания желудка, что привело к вскрытию просвета желудка и выделению из него крови и сгустков, что потребовало введения в желудок большой лапоротомной салфетки, а так же выполнение операции в ночное время. Все это в комплексе привело к дефекту в оказании медицинской помощи, однако эндоскопическое удаление инородного тела позволило избежать повторной операции с непрогнозируемым исходом.

Литература

1. Стручков В.И., Луцевич Э.В., Белов И.Н., Стручков Ю.В. (1976) Желудочно-кишечные кровотечения и фиброэндоскопия. (Москва). «Медицина». 272 с.
2. Karen E.K. (2003) Acute gastrointestinal bleeding: diagnosis and treatment. (Totowa, New Jersey). «Humana Press». 277 pp

ШЛЯХИ ПОКРАЩЕННЯ ДІАГНОСТИКИ ПРИ КОЛОНОСКОПІЇ

Нікішаєв В.І., Лазарчук В.М.*
Київська міська клінічна лікарня швидкої медичної допомоги, Україна
Рівненська обласна клінічна лікарня, Україна*

Відеоколоноскопія (ВКС) — золотий стандарт обстеження товстого кишківника (ТК). Сучасні підходи до проведення ВКС направлені на діагностику передракових змін та ранніх форм раку і передбачають проведення тотальної ВКС та використання спеціальних додаткових уточнюючих методик, що дозволяють виявляти пошкодження слизової оболонки невеликих розмірів. Найбільш ефективним для виявлення і дифдіагностики колоректальних неоплазм є фарбування слизової оболонки (СО) ТК за допомогою 0,2% розчину індігокарміну. Сучасні методики хромоколоноскопії (ХКС) підвищують можливості стандартного ендоскопічного дослідження ТК. Оптимальна підготовка ТК до обстеження має забезпечити швидке і якісне очищення від калових мас без зміни макроскопічної картини і гістологічної структури СО з мінімальною кількістю побічних ефектів.

Мета роботи: оцінити можливості ендоскопічної діагностики пошкоджень ободової кишки за допомогою комплексного огляду в білому світлі та при використанні хромоскопії з 0,2% розчином індігокарміна.

Матеріали і методи

Проаналізовані результати ВКС на протязі першого півріччя 2011 року. Чоловіків було 195 (73,8%), жінок — 69 (26,2%). Вік хворих коливався від 38 до 74 років, в середньому 58±1,3. Пацієнти були розділені на дві групи. У першій — обстеження у всіх пацієнтів проводилось у білому світлі, а потім їм виконувалась тотальна ХКС з розпиленням 0,2% розчину індігокарміну і вони сформували другу групу.

В даній роботі застосували розроблений нами [1] спосіб тотальної ХКС в якому використовується 0,2% розчин індігокарміну, який відрізняється тим, що під час обстеження до купола сліпої огляд слизової йде у білому світлі, далі відбувається виведення колоноскопа із сліпої кишки до печінкового згину з оглядом слизової у білому світлі, потім через канал колоноскопа заводиться катетер в купол сліпої кишки і через нього вводиться до 6,0 мл барвника, після чого залишки повітря відсмоктуються, кишка спадається і барвник розповсюджується від місця його введення до дистальної частини колоноскопа, далі йде повторний огляд частини кишки що забарвлена. Далі сегментарно оглядається кишка в білому світі і забарвлюється барвником по 6,0 мл на кожен сегмент ТК, від печінкового згину до середини поперечно ободової кишки, від середини поперечно ободової кишки до селезінкового згину, від селезінкового згину до низхідної кишки, від низхідної кишки до сигмовидної кишки, від сигмовидної кишки до анального каналу прямої кишки.

У виявлених пошкодженнях реєстрували розмір, анатомічне розміщення і морфологічну будову, а також розподіляли згідно критеріїв Парижської класифікації епітеліальних неоплазій ТК (2002). Пошкодження правої половини ТК — це ті що локалізовані в сліпій, висхідній, поперечно ободовій кишці. Пошкодження лівої половини ТК — це ті що локалізовані в нисхідній, сигмовидній, прямій кишці.

Результати та їх обговорення

В першій групі із 264 хворих пошкодження виявлені в 104 (39,4%), а у 160 (60,6%) хворих змін не виявлено. В другій групі із 264 хворих пошкодження виявлені в 184 (69,7%), а у 80 (30,3%) хворих змін не виявлено.

Колоректальні пошкодження при огляді в білому світлі виявлені в 104 (39,4%) хворих та у 184 (69,7%) хворих при використанні хромоскопії. Таким чином виявлення пошкоджень була статистично достовірно вища в другій групі (p<0,05). Перевага ХКС була очевидною в діагностиці пошкоджень до 5 міліметрів. Пошкодження менші 5 міліметрів статистично частіше виявлялись в другій групі ніж у першій. Але пошкодження розмірами більш 0,5 сантиметрів достовірно не виявлялися частіше при ХКС (p>0,05).

ХКС достовірно (p<0,05) покращувала візуалізацію пошкоджень в правій половині ТК, а в лівій половині ТК ця різниця була не достовірною (p>0,05). Плоскі пошкодження статистично частіше зустрічались в другій групі (p<0,05). Ріст плоских пошкоджень в 89,6% був IIb типу і тільки в 10,4% був IIa типу. Розмір менше 10 міліметрів плоских пошкоджень був у 96%. Неполіпоїдні пошкодження менше видимі ніж поліпоїдні і тому часто пропускаються при огляді в білому світлію. Ускладнень при підготовці та проведенні КС в білому світлі та хромоскапії, а також після обстеження не відмічено.

Висновки

Переваги ХКС були очевидні для виявлення пошкоджень до 5 міліметрів в діаметрі, що може покращити діагностику ранніх форм КРР. ХКС не дорога у застосуванні, безпечна і є інформативним діагностичним методом. Метод ХКС високоефективний в діагностиці плоских пошкоджень.

Література

1. Нікішаєв В.І., Бойко В.В., Лемко І.І., Лазарчук В.М. (2011) Патент на корисну модель №66488. Україна A61B 1/00. Офіційний бюлетень. 1

РІДКІСНИЙ ВИПАДОК ОПІКУ ШЛУНКОВО-КИШКОВОГО ТРАКТУ КУХОННОЮ СІЛЛЮ

Нікішаєв В.І., Садовий В.Ю.
Київська міська клінічна лікарня швидкої медичної допомоги, Україна

Авіценна (Ібн-Сіна) 980-1037 р. *«Все, що нас оточує, — певною мірою отрута, в природі не отруйного немає нічого. І лише від кількості залежить, чи стане якась речовина для нас отрутою чи ні».*

Філіпп Аврелій Теофраст Бомбаст фон Гогенгейм (Парацельс) 1493-1541 р. *«Все є отрута, і ніщо не позбавлене отруйності; одна лише доза робить отруту непомітною».*

Саме ці вислови, давніх вчених, найбільшою мірою характеризують даний випадок, який призвів до серйозних наслідків.

Шлунково-кишкові кровотечі (ШКК) — одна з найбільш частих причин розвитку серйозних ускладнень різних захворювань, шлунково-кишкового тракту, а також є наслідком патології інших органів і систем, які призводять до екстреної госпіталізації в стаціонари хірургічного профілю. Існує більше 200 причин кровотеч з ШКТ. Воно може розвинутися внаслідок порушення цілісності слизової оболонки, що призводить до оголення глибоких судин, їх ерозії; проникнення крові через стінку судин *(per diapedesum)* внаслідок підвищення проникності, порушення згортання крові. В представленому нашому випадку до рідкісних причин виникнення ШКК, можна віднести опіки слизової ШКТ повареною кухонною сіллю.

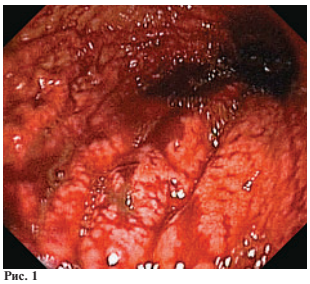

Рис. 1
Ендофото тіла шлунку.

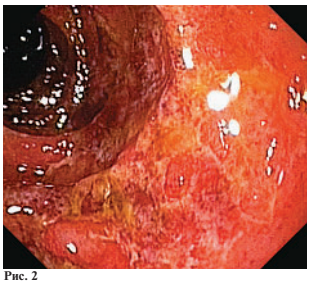

Рис. 2
Ендофото низхідного відділу ДПК.

Хлорид натрію (NaCl, у побуті — «сіль») — тверда, прозора (у чистому вигляді) хімічна сполука з іонною кристалічною граткою, солона на смак. При розчиненні у воді повністю дисоціює на катіони натрію та хлорид-аніони. Сіль використовується дуже широко як в побуті так і на різних виробництвах, люди щорічно споживають цей продукт в середньому близько 5 кг. Хлорид натрію у великих кількостях є отрутою — летальна доза в 100 разів перевищує добову норму споживання і становить 1 грам на 1 кілограм маси тіла, тобто для людини вагою 80 кг смертельною дозою може бути 80 г солі.

Хворий Б., 41 р., 19/04-2011 в 22:10 доставлений в приймальне відділення КМКЛШМД, зі скаргами на загальну слабкість, частий рідкий стілець, нудоту. З анамнезу з'ясовано, що хворий вжив з метою суїциду приблизно 200 гр кухонної солі. Загальний стан на момент поступлення середньої тяжкості, свідомість затьмарена, кволий. Шкіра, видимі слизові покриви, звичайного забарвлення. Зіниці D=S, фото реакція жвава. Ps-76 хв, ритмічний. АТ 110/70 мм рт.ст. Дихання спонтанне, ЧД-18 хв, везикулярне, хрипи відсутні. Живіт симетричний, м'який, помірно болючий в епігастрії. Симптоми подразнення очеревини негативні.

На підставі скарг, анамнезу, клінічних даних було встановлено попередній діагноз: *гостре отруєння хімічною речовиною* (хлоридом натрієм «кухонною сіллю»).

Хворий госпіталізований в токсикологічне відділення, де йому проводилась детоксикаційна терапія, промивання шлунку. В подальшому, декілька раз відмічалось блювання з домішками зміненої крові, на підставі чого призначено ЕГДС.

ЕГДС (20/04-2011 1:00): стравохід вільно прохідний. Хіатус на 40 см. Палісадні судини (-). EGJ-37см. Слизова стравоходу гіперемована. В шлунку малозмінена кров. Видима слизова вкрита множинними ерозіями зливного типу вкриті кров'ю (рис. 1). В астральному відділі слизова набрякла імбібована кров'ю Перистальтика активна. Пілорус овальний, не змикається. Цибулина дванадцятипалої кишки, постбульбарний відділ і низхідний відділ ДПК вільно прохідні, роздувається повітрям добре. Слизова вкрита множинними ерозіями до 0,3 см у діаметрі, місцями зливного типу, вкритими білим нальотом (рис. 2). Заключення: хімічний опік слизової стравоходу шлунка і ДПК (по типу ерозивно-геморагічної гастродуоденопатії. Кила СОД (3 см).

Лабораторних показники крові без значних змін: Hb 141 г/л; L 8,9×10⁹ г/л; загальний білок 63 г/л; альфа амілаза 32,0 г/л; сечовина 6,3 ммоль/л; глюкоза 7,1 ммоль/л.

До основного лікування добавлено, гемостатичну терапію (Тугіна по 1 гр 4 рази внутрішньовенне введення), та препарати інгібіторів протонної помпи. Хворий знаходився під динамічним спостереженням, продовження кровотечі не відмічалось. Вписаний в задовільному стані.

СИНДРОМ *BOERHAAVE*

Никишаев В.И., Задорожний А.М.
Киевская городская клиническая больница скорой медицинской помощи, Украина

Введение

Herman Boerhaave (1668-1738) — врач, анатом, ботаник, химик и педагог, один из клиницистов и преподавателей Голландии XVIII столетия. Бёрграве был последователем Гиппократа — восстановил метод проведения занятий в клинике у постели больного, настаивал на вскрытии трупов, в соответствии чего демонстрировал связь симптомов заболевания с повреждениями внутренних органов. Бёрграве был известен далеко за пределами Европы. Его методы обучения были распространены в большинстве стран Европы. Два руководства Бёрграве — «*Institutiones Medicinae*» (1708) и «*Elementa Chemiae*» (1732) оставались главными учебниками при обучении врачей в течение многих десятилетий.

История случая, названного именем Бёрграве, найдена в его небольшой книге «*Atrocis, nec descripti prius, morbi historia*» (1724). Это описание случая обследования адмирала голландского флота барона Jan Gerrit van Wassenaer [36]. Бёрграве обследовал адмирала, у которого три дня назад появилась резкая мучительная боль в груди после интенсивной рвоты, искусственно вызванной, на фоне алкогольного опьянения и переедания. Бёрграве, так же как и обследовавшие до него врачи, не нашел симптомов какой-либо известной болезни или отравления и не смог выявить причину заболевания. Через несколько дней безуспешного лечения больной умер. Бёрграве провел вскрытие трупа, обнаружив при этом разрыв задне-левой стенки пищевода. В вышеуказанном источнике — [36], не указано направление разрыва. В большинстве работ указывается о продольном направлении разрыва [17,30] но в некоторых работах встречаются данные о поперечном разрыве стенки пищевода [21,23,35]. Соединив результаты клинического осмотра с данными вскрытия, Бёрграве описал этот случай как самостоятельное заболевание.После первого описания разрыва пищевода эту патологию считали редкой, наиболее быстро протекающей и неизбежно фатальной перфорацией желудочно-кишечного тракта. В течение последующих 220 лет в литературе было сообщено приблизительно о 50 подобных случаях, также закончившихся летальным исходом. Лишь в 1941 году Frink N.W. выполнил первую успешную хирургическую операцию разрыва пищевода с дренированием плевральной полости, благодаря чему пациент выздоровел [15]. Затем в 1947 году в литературе появились еще два описания успешного хирургического лечения разрыва пищевода [3,29].

Термин «синдром Бёрграве» *(Boerhaave's syndrome)* впервые в литературе употреблен в 1963 году Bruno M.S. — как полный разрыв всех стенок пищевода, вызванного увеличением внутрибрюшного давления, связанного с беспрерывной рвотой, чаще всего на фоне переедания и алкогольного опьянения [10].

Этиология

Считается, что механизм разрыва стенки пищевода при этом синдроме аналогичен разрыву слизистой эзофагокардиального отдела, который Mallory G.K. и Weiss S. (1929) объясняли следующим образом: во время позыва на рвоту или рвоте привратник закрыт, кардиальный отдел желудка и пищевод дилатированы. Желудочное содержимое, вследствие антиперистальтики и внезапному повышению внутрибрюшного давления, с силой устремляется в желудочно-пищеводное отверстие. Происходит резкое повышение внутрижелудочного давления, перерастяжение кардиального отдела желудка и, как следствие, разрыв его слизистой, а иногда подслизистой и мышечной оболочек.

Такой механизм разрыва стенки пищевода был легко смоделирован на трупах Mackler S.A., который раздувал желудок воздухом при закрытом пищеводе в верхнем отделе, в результате чего получал продольный разрыв в области пищеводно-желудочного соединения [25]. Bodi T. с соавт. (1954) предложена своя теория: он быстро болюсно вводил порцию жидкости через кардию в пищевод, закрытый в верхнем отделе, получая, тем самым, резкое перерастяжение стенки пищевода в его нижнем отделе и полный ее разрыв [11].

В 1961 году Atkinson M.M. с соавторами была установлена сила давления, необходимая для разрыва слизистой оболочки пищеводно-кардиального отдела [2]. Авторы раздували желудок трупа воздухом при закрытом пищеводно-желудочном отверстии, постепенно повышая давление. При давлении 130-150 мм рт.ст. приблизительно в половине случаев происходил разрыв слизистой оболочки кардии, а при давлении 200 мм рт.ст. это происходило во всех случаях и разрывы иногда доходили до мышечного слоя. Эти же авторы установили, что внутрижелудочное давление, создающееся у больных во время рвоты, составляет в среднем 120-150 мм рт.ст., но иногда повышается и до 200 мм рт.ст.

Bellmann B. с соавторами провел подобное исследование [4]. Желудки от трупов людей разного возраста они соединяли в местах перехода в пищевод и двенадцатиперстную кишку с ручным пневматическим устройством и манометром. Постепенно повышали давление до возникновения перфорации. Они установили силу давления, необходимого для разрыва стенки желудка и тот факт, что она зависит от возраста умершего — чем моложе возраст, тем более высокое давление необходимо для разрыва. Так, при среднем возрасте 4,6 года необходимое давление составило больше 217 мм рт.ст., при возрасте 83 года — меньше 60 мм рт.ст. (для перфорации желудков мертворожденных и грудных детей было необходимо давление 300 мм рт.ст., а разрыв желудка от трупа человека 84 лет произошел уже при давлении 40 мм рт.ст.).

Таким образом, разрыв стенки пищевода происходит при резком повышении его внутрипросветного давления (пневматический или гидравлический удар), причиной возникновения которого может быть рвота, фрагментарный спазм без рвоты, но с локальным повышением давления между участками спазма в терминальном отделе пищевода, кашель, травма живота и грудной клетки. Во время рвотных движений происходит одновременное раскрытие эзофагокардиального сфинктера, напряжение мышц брюшного пресса, сокращение диафрагмы и мышечной оболочки желудка, глоточно-пищеводный сфинктер в это время остается закрытым. В результате резко повышается внутрипищеводное давление, вследствие чего происходит разрыв его стенки в наиболее слабом отделе — непосредственно над диафрагмой по задне-левой стенке (в 90% случаев) [23]. Рвота является самой частой причиной разрыва пищевода, но далеко не единственной. Такими причинами могут быть: напряжение при подъеме тяжести, сильный кашель при бронхиальной астме, роды, морская болезнь [23].

За этим состоянием закрепился и другой термин — «спонтанный разрыв пищевода», что по данным большинства авторов и нашим данным связан с неполным сбором анамнеза заболевания, а это приводит к не выявлению причин приведших к возникновения разрыва пищевода. К сожалению, в литературе этот термин довольно часто употребляется как синоним синдрома Бёргаве. Из толкового словаря слово «спонтанный» трактуется как возникающий вследствие внутренних причин без непосредственного воздействия извне, то есть самопроизвольный. Однако тщательно собранный анамнез позволяет выявить причину, которая привела к разрыву пищевода. Поэтому, применение этого термина (спонтанный разрыв пищевода) с нашей точки зрения является не совсем корректным, так как внешняя причина разрыва все же существует. В некоторых случаях, когда пациент не доступен контакту, а сопровождающие его лица не знают что предшествовало возникновению разрыва пищевода и заболевание заканчивается смертью, нельзя говорить о «спонтанном разрыве пищевода», так как много факторов может приводить к его появлению, не говоря уже о ятрогенном повреждении пищевода (хотя это уже другое состояние).

Так, как разрыв слизистой оболочки в области пищеводно-желудочного соединения (синдром Меллори-Вейсса) и полный разрыв стенки пищевода (синдром Бёргаве) имеют подобный механизм возникновения — резкое повышение внутрипищеводного давления (пневматический или гидравлический удар), Bellmann B. (1974) предложил классификацию повреждения стенки пищевода или желудка, не разделяя эти два синдрома. Согласно этой классификации при I стадии происходит разрыв слизистой оболочки, при II — разрыв до подслизистого слоя и при III — разрыв всех слоев стенки желудка или пищевода.

Практического применения эта классификация не нашла, так как визуально определить, какой слой стенки пищевода поврежден, не представляется возможным. Ведущим фактором, способствующим повреждению пищевода, является отсутствие серозной оболочки — упругого защитного барьера, присутствующего в других отделах желудочно-кишечного тракта. Обстоятельствами, предрасполагающими к разрыву пищевода, являются алкогольное опьянение, переедание, неукротимая рвота, попытка сдержать рвоту, наличие грыжи пищеводного отверстия диафрагмы.

Синдром Бёргаве является довольно редкой патологией. В США он встречается с частотой 3 на 100 000 в год, отечественных данных в литературе не имеется. Разрыв пищевода, связанный с увеличением внутрибрюшного давления (как правило, вызванного неукротимой рвотой), встречается от 8% [17] до 16% [27,32,35] среди всех причин перфорации верхних отделов желудочно-кишечного тракта. Чаще всего к повреждению всех стенок пищевода приводят различные медицинские вмешательства (до 65%). Травматическое повреждение (включая послеоперационное) встречается до 11% случаев. Реже всего причиной перфорации пищевода являются его заболевания (опухоли, язвы, химические ожоги, инородные тела) — до 1% [28].

Риск перфорации при диагностической эзофагогастродуоденоскопии чрезвычайно низок (0,03%), он резко увеличивается при выполнении миниинвазивных эндохирургических вмешательств во время эндоскопии. К ним относятся: установка стента в пищевод (5-25%), эндоскопическая лазерная терапия (5%), фотодинамическая терапия (4-6%), склерозирующая терапия варикозно расширенных вен пищевода (1-6%), эндоскопические термические манипуляции (1-2%), бужирование пищевода при ахалазии (1-7%), [17]. Повреждения пищевода в шейном отделе, встречаются в 27%, в грудном — в 54%, и в брюшном — в 19% случаев [27].

Синдром Бёргаве чаще встречается в возрасте от 50 до 70 лет. В 80% случаев он развивается у мужчин [23], однако, в литературе описаны случаи данной патологии и у новорожденных [14,20].

Клиническая картина

Клиническая картина синдрома Бёргаве достаточно разнообразна и чаще скрывается под маской различных заболеваний: спонтанный пневмоторакс, инфаркт миокарда, аневризма аорты, эмболия легочной артерии, перфоративная язва двенадцатиперстной кишки, острый панкреатит, желудочно-кишечное кровотечение. Необходимо отметить, что массивного кровотечения при синдроме Бёргаве, в отличие от синдрома Меллори-Вейсса, не наблюдается [23,26].

Считается, что классической клинической картиной разрыва пищевода является триада Mackler, которая представлена рвотой, болью в груди и подкожной эмфиземой. Однако все эти симптомы наблюдаются приблизительно в половине случаев. У 28-66% пациентов клиническая картина синдрома Бёргаве нетипична, что ведет к более поздней постановке точного диагноза и, как следствие, развитию тяжелых осложнений, часто приводящих к летальному исходу [35].

Ведущим клиническим симптомом синдрома Бёргаве является появление внезапной, интенсивной, режущей боли в груди или в подложечной области во время рвоты или непосредственно после нее (рвота обычно прекращается после разрыва пищевода). Боль может иррадиировать в эпигастральную область, спину, левую надключичную и левую поясничную область. Отмечается бледность кожных покровов, холодный пот, тахикардия, частое, затрудненное, поверхностное дыхание, возникает эмфизема шеи, нарастают боли в груди и кашель при глотании. При разрыве абдоминального отдела пищевода наблюдается картина острого живота. При повреждении медиастинальной плевры возникают симптомы гидро-, пневмоторакса. Характерно вынужденное положение больных — сидячее положение с наклоном туловища вперед.

Диагностика

При подозрении на синдром Бёргаве, самым достоверным и информативным является рентгенологическое исследование с водорастворимым контрастом принятым *per os* большим болюсом. Исследование обязательно проводить в двух проекциях и в двух положениях — стоя и лежа на спине. Это исследование позволяет диагностировать повреждение пищевода в 75-90% случаев [16,19,23,35]. Йодсодержащие водорастворимые соединения (верографин, кардиотраст и др.) легко проникают через небольшие дефекты в стенке пищевода, не вызывают воспалительной реакции окружающей клетчатки, быстро всасываются. Часто этого исследования бывает достаточно для определения локализации и размеров перфоративного отверстия. Применение бариевой взвеси в качестве контраста необходимо избегать, поскольку это вязкая смесь, часто не способна пройти через небольшое перфоративное отверстие, а при его попадании в плевральную полость или средостение возникнет тяжелое воспаление [23,35].

Эндоскопическое исследование противопоказано при подозрении на синдром Бёргаве, поскольку это вмешательство может привести к увеличению размера перфоративного отверстия и, при его наличии, нагнетенный воздух, попав в плевральную полость, приведет к коллапсу легкого, что станет причиной незамедлительного усугубления состояния больного, вплоть до остановки сердца [32]. Однако, при неясной клинической картине, для уточнения диагноза, иногда все же прибегают к эндоскопии, при помощи которой можно визуализировать перфоративное отверстие [16].

В трудных диагностических случаях для постановки диагноза некоторые авторы применяли торакоскопию [34]. Такой нестандартный подход к диагностике данной патологии позволил авторам не только верифицировать диагноз, но и провести лечебные манипуляции (очистить плевральную полость и «заклеить» дефект стенки пищевода викрилом), что позволило пациенту выздороветь, избежав оперативного лечения.

Лечение

Перфорация пищевода остается весьма тяжелой патологией с высоким процентом летальности при отсутствии своевременного адекватного лечения. Она составляет 5-89%, и в основном зависит от времени оказания помощи с момента заболевания. Благоприятный исход лечения при синдроме Бёргаве прямо пропорционален времени, прошедшему от момента его возникновения до установления диагноза и начала лечения. Среди пациентов, не получивших адекватного лечения или поздно обратившихся за медицинской помощью, летальный исход наблюдается при оказании помощи до 12 часов — в 25% случаев, после 24 часов — свыше 65%, а спустя 48 часов с начала заболевания в 75-89% случаев [1,5-10,13,16,18,22,24,31,32].

При подозрении на синдром Бёргаве, до установления окончательного диагноза начинают консервативное лечение (исключают питание через рот, назначают антибиотики широкого спектра действия и т.д.).

Лечение синдрома Бёргаве хирургическое. Синдром Бёргаве, до настоящего времени, имеет наиболее неблагоприятной исход лечения среди всех перфораций желудочно-кишечного тракта. Смертность при этой патологии составляет 30-40% [1,10,23,32].

Причинами неблагоприятного исхода синдрома Бёргаве являются несостоятельность швов с последующими осложнениями (включая медиастинит, перикардит, эмпиему плевры, сепсис), зачастую при несвоевременно начатом лечении.

Собственные наблюдения

Больной С., 44 лет, в 20:50 каретой скорой помощи доставлен в приемное отделение КГКБСМП с жалобами на резкие боли в животе, появившиеся после рвоты пищей возникшей после переедания и употребления алкоголя. Вышеуказанные жалобы появились 3 часа назад. Общее состояние больного тяжелое, Ps-100 уд. в мин., АД 120/70 мм рт.ст., живот резко напряжен, при пальпации резко болезненный во всех его отделах. Симптомы раздражения брюшины положительные. Пациент госпитализирован в хирургическое отделение с предварительным диагнозом: перфорация полого органа брюшной полости? Острый панкреатит? В 21:16, при выполнении рентгенографии органов брюшной полости, свободного газа не выявлено. В 21:30 больному выполнено ЭГДС, при которой в нижней трети пищевода, на 1 см выше вершин желудочных складок (пищеводно-желудочного соединения), выше хиатуса, по левой стенке выявлен продольный разрыв пищевода, длинной до 2,5 см и шириной до 0,5 см с ровными краями без подтекания крови. В желудке значительное количество «кофейной гущи». Видимая слизистая оболочка желудка розовая, слизистая оболочка двенадцатиперстной кишки гиперемирована, отечна. Заключение: синдромом Бёргаве. Больному в ургентном порядке выполнена операция — лапаротомия, диафрагмотомия, ушивание разрыва пищевода, санация и дренирование средостения. Пациент находился в реанимационном отделении. Послеоперационный период протекал тяжело. На 23 сутки по поводу поддиафрагмального абсцесса брюшной полости выполнена повторная операция — лапаротомия, вскрытие гнойника, некрсеквестрэктомия, санация и дренирование брюшной полости. Состояние больного постепенно улучшилось и на 70 сутки в удовлетворительном состоянии он выписан из больницы.

Больной Б., 55 лет, в 7:15 каретой скорой помощи доставлен в приемное отделение КГКБСМП с жалобами на одышку и боли в правом надреберье. Вышеуказанные жалобы появились накануне госпитализации ночью (8 часов назад), когда возникла тошнота, а затем рвота «кофейной гущей», через некоторое время выпил стакан воды, после чего возник повторный эпизод рвоты «кофейной гущей». Общее состояние больного тяжелое, Ps-90 уд. в мин., АД 130/80 мм рт.ст., живот напряжен, при пальпации резко болезненный во всех его отделах. Симптомы раздражения брюшины положительные. Пациент госпитализирован в хирургическое отделение с предварительным диагнозом: перфорация полого органа брюшной полости? В 7:40, при выполнении рентгенографии органов брюшной полости, свободного газа не выявлено. В 10:40 больному выполнено ЭГДС, при которой слизистая пищевода на всем протяжении (от пищеводно-желудочного соединения до верхнего пищеводного сфинктера) покрыта фибрином темного цвета, проксимальнее пищеводно-желудочного соединения (40 см) по правой стенке визуализируется отверстие округлой формы, в диаметре ~ 1,0 см, с ровными краями без подтекания крови. Из отверстия отмечается вытекание жидкости темного цвета (вероятнее всего желудочного содержимого). В желудке значительное количество застойной жидкости темного цвета, видимая слизистая розовая. Желудок увеличен в размерах. Луковица ДПК грубо деформирована, по нижней стенке язва под фибрином 2,0×3,0 см. Заключение: синдромом Бёргаве? Пищеводно-плевральный свищ? Острый некроз слизистой пищевода (черный пищевод). Язва луковицы ДПК. Грубая деформация луковицы ДПК. Больному выполнена рентгенография органов брюшной и грудной полостей, на которых выявлено: отсутствие свободного газа в брюшной полости. Легкое справа поджато воздухом к корню, отмечается горизонтальный уровень жидкости в правой плевральной полости. Наблюдается поступление воздуха в плевральную полость по правому наддиафрагмальному углу. Заключение: правосторонний гидропневмоторакс. Пищеводно-плевральный свищ. Больному выполнена торакотомия справа, при ревизии выявлено над диафрагмой (до 5 см) дефект пищевода 1,5×1,0 см, края раны без некротических изменений, произведено ушивание пищевода, сквозное дренирование плевральной полости. Пациент находился в реанимационном отделении. Послеоперационный период протекал удовлетворительно. На 24 сутки в удовлетворительном состоянии пациент выписан из больницы.

Больная К., 52 лет, в 9:35 каретой скорой помощи доставлена в приемное отделение КГКБСМП с жалобами на боль в правом подреберье, тошноту, рвоту, сухость во рту. Вышеуказанные жалобы появились 24 часа тому назад. Общее состояние средней тяжести, Ps-90 уд. в мин., АД 130/80 мм рт ст. Живот умеренно напряжен, принимает участие

в акте дыхания, вздутый, симметричный, болезненный в правом подреберье. Симптомы раздражения брюшины отрицательные. Пациентка госпитализирована в хирургическое отделение с предварительным диагнозом: острый холецистит? Перфорация полого органа? Основываясь на данных клинического и инструментального обследования (УЗИ), установлен диагноз: желчекаменная болезнь, холедохолитиаз, холангит, острый калькулезный холецистит. На вторые сутки после поступления в стационар выполнена операция: холецистэктомия, удаление камней из холедоха, наружное дренирование холедоха по Пиковскому, дренирование брюшной полости. В послеоперационном периоде отмечалось выделение значительного количества желчи по дренажу. В другом лечебном учреждении выполнена ЭРХПГ: Фатеров сосочек не изменен. Гепатикохоледох диаметром до 1,0 см, содержит конкремент 0,8×0,6 см. С техническими трудностями проведена эндоскопическая пипиллосфинктеротомия (ЭПСТ). Конкремент извлечен в двенадцатиперстную кишку. Отмечается свободный отток желчи. При проведении ЭПСТ отмечалась выраженная двигательная активность больной и активное срыгивание воздуха. Во время одного из эпизодов срыгивания появилась сильная боль в эпигастральной области. Заподозрена микроперфорация, возникшая при ЭПСТ. Выполнено рентгеноскопическое исследование с использованием в качестве контраста — барий. Повреждения внутренних органов не выявлено, и пациентка была отправлена назад в КГКБСМП с диагнозом: желчекаменная болезнь. Постхолецистэктомический синдром. Резидуальный холедохолитиаз. Микроперфорация двенадцатиперстной кишки. Забрюшинная эмфизема. Спустя 4 часа после ЭРХПГ больная была доставлена в КГКБСМП в удовлетворительном состоянии. Боли прошли. Учитывая данные рентгенологического исследования, было решено выполнить ЭГДС. При исследовании в нижней трети пищевода, на 1 см выше вершин желудочных складок (пищеводно-желудочного перехода), ниже хиатуса, на левой стенке выявлен линейный разрыв слизистой оболочки длинной до 1,0 см и шириной до 0,5 см прикрытый маленьким сгустком крови черного цвета. В желудке и двенадцатиперстной кишке скудное количество бария. Фатеров сосок после ЭПСТ со сгустками крови черного цвета над ним. При максимальной инсуфляции воздуха в двенадцатиперстную кишку и желудок боль не появилась. Учитывая подозрение на повреждение двенадцатиперстной кишки и отсутствие продолжающегося кровотечения электрохирургическое воздействие не проводилось. Заключение: Синдром Меллори-Вейсса F IIB. Состояние после ЭПСТ. После эндоскопического исследования выполнено повторное рентгенологическое обследование, при котором был выявлен левосторонний пневмоторакс, подкожная эмфизема шеи. Выполнена операция: торакоцентез слева, дренирование по Бюлау. Общее состояние больной улучшилось. Однако на протяжении длительного времени оставалось средней тяжести. Отмечался субфебрилитет. Незначительный лейкоцитоз. На 24 сутки после ЭПСТ состояние ухудшилось. Была выявлена забрюшинная флегмона справа с переходом в поддиафрагмальное пространство. В связи с этим выполнена операция: вскрытие флегмоны, санация, дренирование поддиафрагмального пространства справа. На 29 сутки после ЭПСТ по дренажу из правого поддиафрагмального пространства начало поступать мутное содержимое. Заподозрена перфорация. Per os дана метиленовая синька которая через 60 минут начала отделяться по дренажу. В связи с клиникой перфорации больная взята в операционную. В связи с неясностью локализации перфорации в условиях операционной под общим обезболиванием выполнено ЭГДС. Пищевод проходим, свободно расправляется воздухом, слизистая оболочка в его нижней трети с небольшим налетом фибрина, отечная, гиперемирована. Дефект слизистой в нижней трети пищевода тех же размеров, под фибрином. Слизистая желудка и двенадцатиперстной кишки без особенностей, форма двенадцатиперстной кишки обычная. Выполнена верхнесрединная лапаротомия. Эндоскоп установлен на уровне дефекта пищевода, при максимальной инсуфляции воздуха через катетер к дефекту подан краситель (бриллиантовый зеленый) после чего в операционной ране отмечено поступление красителя и по передне-левой поверхности абдоминального отдела пищевода выявлено перфоративное отверстие. Произведено ушивание линейной перфорации абдоминального отдела пищевода. Подвесная еюностома. Дренирование брюшной полости. Вторичная хирургическая обработка забрюшинного пространства. Редренирование поддиафрагмального пространства справа. Не смотря на проводимое лечение состояние больной ухудшалось и на 38 сутки после ЭПСТ она умерла. Заключение судебно-медицинского эксперта: смерть наступила от повреждения двенадцатиперстной кишки и брюшного отдела пищевода при проведении эндоскопической папилосфинктеротомии с извлечением конкремента по поводу наличия конкремента во внепеченочных желчных ходах, с последующим образованием обширной правосторонней флегмоны с разрушением жировой клетчатки и формированием абсцесса в области поджелудочной железы, вялотекущего диффузного перитонита, острой язвы тонкого кишечника, двустороннего пневмоторакса, левостороннего плеврита, пневмонии, гнойного лептоменингита, сопровождавшихся интоксикацией организма с развитием диссеминированного внутрисосудистого свертывания крови, легочно-сердечной недостаточности.

Больная К., 20 лет, в 21:50 каретой скорой помощи доставлена в приемное отделение КГКБСМП с жалобами на общую слабость, вздутие и боли в животе, многократную рвоту непереваренной пищей. Вышеуказанные жалобы появились 10 часов тому назад, незадолго до появления которых больная съела огромное количество пищи (имеет психические расстройства — страдает булимией). Общее состояние больной тяжелое, Ps-81 уд. в мин., АД 130/80 мм рт.ст., живот вздут, напряжен, при пальпации болезненный во всех его отделах. Перистальтика усилена. Симптомы раздражения брюшины отрицательные. Предварительный диагноз: кишечная непроходимость? Острый панкреатит. В 22:30 в ургентном порядке выполнена рентгенография органов брюшной полости и органов грудной клетки: свободного газа в брюшной полости не определяется, по правому фланку живота значительно вздуты петли кишечника с неоднородным содержимым и низкими уровнями жидкости. Заключение: кишечная непроходимость. Рентгенограмма грудной клетки без особенностей. В 22:45 в отделении у больной возникла неудержимая рвота непереваренной пищей, после чего ее состояние резко ухудшилось, Ps-62 уд. в мин., нитеобразный, АД 80/40 мм рт.ст., живот вздут, напряжен во всех его отделах. В связи с этим в 23:00 она доставлена в ОРИТ. Состояние больной крайне тяжелое, сознание нарушено до глубокого оглушения (10 баллов по шкале Глазго). Дыхание жесткое, ЧД-26 в мин., выраженная подкожная эмфизема, распространяющаяся с грудной клетки на шею и лицо. Гемодинамика крайне нестабильна Ps-90 уд. в мин., АД 60/0 мм рт.ст., проводятся реанимационные мероприятия. В 23:05 выполнена рентгенография органов грудной клетки: с двух сторон выраженная подкожная эмфизема, легочной рисунок нечетко прослеживается до периферии. Под обеими куполами диафрагмы определяется воздух. В связи с ухудшением состояния в 23:10 больная переведена на ИВЛ. На фоне проводимой инфузионной терапии АД поднялось до 110/80 мм.рт.ст. Ps до 95 уд. в мин. В 23:15 больная осмотрена дежурным хирургом, установлен диагноз: разрыв полого органа (пищевод, желудок)? Перфорация полого органа. Показано оперативное лечение в ургентном порядке. В 23:30 больная доставлена в операционную, где на фоне ИВЛ и интенсивной терапии ее состояние внезапно ухудшилось, АД снизилось до 40/0 мм.рт.ст., Ps до 60 уд. в мин. Проводимые реанимационные мероприятия не дали эффекта. В 0:20 констатирована смерть. При патологоанатомическом вскрытии выявлено: хронический атрофический гастрит в стадии обострения, острое расширение желудка, осложненное перфорацией малой кривизны с переходом на пищевод, разлитой химусный перитонит (600 мл), пневмоперитонеум, подкожная эмфизема верхней половины туловища, признаки острой сердечнососудистой недостаточности, что и явилось непосредственной причиной смерти.

Больной Р., 69 лет, в 19:30 каретой скорой помощи доставлен в приемное отделение КГКБСМП с жалобами на общую слабость, жидкий стул черного цвета. За 4 часа до госпитализации была однократная рвота «кофейной гущей», после чего появилась неинтенсивная боль в эпигастральной области. Общее состояние больного средней степени тяжести, Ps-80 уд. в мин., АД 110/70 мм рт.ст., живот вздут, мягкий, безболезненный при пальпации. Симптомы раздражения брюшины отрицательные. Пациент госпитализирован в хирургическое отделение с предварительным диагнозом: желудочно-кишечное кровотечение? В 20:10 больному выполнено эндоскопическое исследование, при котором выявлено в нижней трети пищевода (36 см) по правой стенке отверстие с ровными, приподнятыми краями, в диаметре ~ 0,5 см, из которого отмечается подтекание вязкого кашицеподобного вещества желтого цвета. В желудке секрет, слизистая его розовая. Луковица ДПК грубо деформирована, по задней стенке язва в диаметре до 1,5 см, глубиной до 1,0 см, покрыта черным налетом. Пищеводно-плевральный свищ? Язва луковицы ДПК, перфорация? Грубая деформация луковицы ДПК. Непосредственно после проведения эндоскопического исследования состояние больного внезапно ухудшилось, АД снизилось до 40/0 мм рт.ст., Ps до 60 уд. в мин. В состоянии клинической смерти больной доставлен в противошоковую палату. Проводимые реанимационные мероприятия не дали эффекта. В 20:40 констатирована смерть. При патологоанатомическом вскрытии выявлено: язвенная болезнь: обострение хронической, пенетрирующей в головку поджелудочной железы язвы 12-перстной кишки, осложненной кровотечением из эрозированного сосуда дна язвы. Желудочно-кишечное кровотечение, подострая язва нижней трети пищевода, осложненная перфорацией, признаки острой сердечнососудистой недостаточности, что и стало непосредственной причиной смерти.

Больная Н., 50 лет, в 16:55 каретой скорой помощи доставлена в приемное отделение КГКБСМП с жалобами на выраженную слабость, боль в эпигастрии, черный стул. 13 суток назад произведена лапаротомия, иссечение язвы ДПК, дуоденопластика, после чего выписана в удовлетворительном состоянии. Больной была нарушена диета, что привело к неукротимой рвоте на протяжении двух суток накануне госпитализации. Общее состояние средней тяжести, Ps-96 уд. в мин., АД 100/60 мм рт ст. Живот мягкий, болезненный при пальпации в эпигастрии, симптомы раздражения брюшины отрицательные. Пациентка госпитализирована в хирургическое отделение с предварительным диагнозом: желудочно-кишечное кровотечение? В 18:00 больной выполнено эндоскопическое исследование, при котором осмотр был затруднен из-за наличия большего количества вязкого, несмываемого содержимого типа «кофейной гущи». В связи с ухудшением состояния больная доставлена в ОРИТ. В 0:40 при повторном эндоскопическом исследовании после промывания желудка выявлено: пищевод покрыт грязно серым налетом, в просвете по прежнему значительное количество вязкой черной массы, что затрудняет осмотр. В нижней трети слизистая пищевода просматривается по левой полуокружности, переходя в дно желудка, по правой стенке пищевода, начиная с 34 см, выявлено нарушение целостности стенки с наличием обширной полости ~ 8×6 см, заполненной черными вязкими массами. Пройти в желудок удалось по передне-левой стенке кардии. Желудок содержал умеренное количество «кофейной гущи», слизистая бледная, перистальтика вялая, привратник умеренно деформирован, в луковице ДПК выраженный отек, виден край язвенного дефекта, лигатуры. Заключение: Разрыв нижней трети пищевода, осложненный кровотечением F II B, F III. Состояние после дуоденопластики, анастомозит. В 1:20 выполнено рентгенологическое исследование ОГК лежа: в базальных отделах легких с обеих сторон снижена прозрачность за счет накопления жидкости в легочной паренхиме, диафрагма не просматривается. Свободного газа в брюшной полости не определяется. Больной выполнено СКТ, при котором выявлено: косвенные КТ признаки нарушения целостности в кардиальном сегменте пищевода с распространением контраста в дупликатурах брюшины, состояние после дуоденопластики. Рекомендовано проведение рентгенологического исследования. В 12:00 выполнено рентгенологическое исследование: рентген-данных за наличие гидроторакса не выявлено, пищевод свободно проходим, контуры его ровные, затеков контрастного вещества за пределы пищевода не определяются. При переходе пищевода в желудок по контуру малой кривизны определяется дивертиколообразное образование, заполненное контрастом. В 13:00 выполнена ЭГДС: пищевод покрыт грязно серым налетом, в нижней трети пищевода по правой полуокружности отмечается дефект стенки образующими полость переходящую в два канала (верхний длинной до 8 см, нижний — до 6 см). Слева открывается вход в желудок, в котором определяется до 1 литра жидкости черного цвета (аспирирована). Отмечается резкое ослабление перистальтики желудка. Пилорус деформирован, луковица ДПК рубцево деформирована, по задней стенке каллезная язва 3×2×2 см с лигатурами. Заключение: Разрыв пищевода с формированием двух полостей (наиболее вероятно под печенью). Черный пищевод. Каллезная язва луковицы ДПК. Функциональное нарушение моторно-эвакуаторной функции желудка. В тощую кишку заведен зонд для энтерального питания. В 19:00-23:15 выполнена операция: лапаротомия, сагиттальная диафрагмотомия, мобилизация абдоминального отдела пищевода, эзофагоеюноанастомоз по Ру, резекция фундального отдела желудка, гастростомия, санация и дренирование брюшной полости. В послеоперационном периоде состояние больной прогрессивно ухудшалось, на 5 сутки на фоне нестабильных показателей гемодинамики было зафиксировано остановку сердечной деятельности, реанимационные мероприятия не эффективны, больная умерла. Во время проведения патологоанатомического вскрытия обнаружено разлитой серозно-фибринозный перитонит, состояние после оперативного вмешательства, действительность швов эзофагоеюноанастомоза, культи желудка, двусторонний экссудативный плеврит. Проанализировав данные истории болезни, результаты секции было установлено, что основным заболеванием является острый гнойно-некротический эзофагит, который осложнился перфорацией нижней трети пищевода (абдоминальной части). Смерть больной обусловлена разлитым серозно-фибринозным перитонитом и перитонеальной интоксикацией.

Результаты и их обсуждение

Больные были госпитализированы через 3-24 часа с жалобами на резкие боли в животе, одышку, слабость после многократной рвоты. Предварительным диагнозом при госпитализации, как правило, была «перфорация полого органа брюшной полости?», «острый панкреатит?», «желудочно-кишечное кровотечение?». Подозрения на перфорацию пищевода ни в одном случае не было. Синдром Бёргаве был установлен после рентгенологического исследования (без контраста) только у одного больного, окончательный диагноз у остальных 5 больных был установлен после выявления перфоративного отверстия в нижней трети пищевода при проведении эндоскопического исследования (хотя это является противопоказанием).

Локализация разрыва — нижняя треть пищевода, правая, задняя или задне-левая стенка, повреждение продольное, длина — от 1 до 4 см. В ургентном порядке были оперированы 4 больных. 2 были госпитализированы через 3 и 8 часов после развития синдрома Бёргаве. Им выполнено ушивание разрыва пищевода, санация и дренирование средостения, что привело к выздоровлению. Продолжительность лечения составила 24 и 70 дней. 2 больных оперированы так же в ургентном порядке, причиной синдрома Бёргаве у одной из них были медицинские вмешательства и, не смотря на проводимое лечение, обе больные умерли.

Умерло 4 больных. Причины смерти: коллапс легкого и острая сердечнососудистая недостаточность непосредственно после эндоскопического исследования, острое расширение желудка, осложненное перфорацией малой кривизны с переходом на пищевод,

повреждение двенадцатиперстной кишки и брюшного отдела пищевода при проведении эндоскопической папилосфинктеротомии, перфорация нижней трети пищевода (абдоминальной части) во время беспрерывной рвоты.

Таким образом, приведя эти данные, мы еще раз говорим о сложности диагностики данной патологии, ненастороженности врачей относительно ее существования, и, соответственно, неправильной тактике ведения больного. Возникновение разрыва пищевода при эндоскопическом вмешательстве на гепатобилиарной системе является ятрогенным, но механизм его возникновения аналогичен синдрому Бёргаве, что дало нам основание описать данный случай.

Выводы

Синдром Бёргаве (разрыв пищевода) является следствием внезапного повышения давления внутри пищевода. Это может произойти в ответ на раздражение стенки пищевода пищей у больных с функциональными расстройствами пищевода, ахалазией кардии; при резком повышении давления после мощного физического усилия; при рвоте вследствие переедания на фоне приема алкоголя; при рвоте во время эндоскопического исследования.

Успех или неудачи в лечении больных с синдромом Бёргаве во многом определяются своевременным обращением за медицинской помощью до развития крайне опасных для жизни осложнений — гнойного медиастинита, тяжелого сепсиса с полиорганной недостаточностью, пневмонии. Основа диагностики — грамотно собранный анамнез и рентгенологическое исследование, которое должно проводиться с использованием водорастворимых контрастов в двух проекциях и двух положениях — стоя и лежа на спине. Эндоскопическое исследование может привести к увеличению размеров разрыва, значительно ухудшить состояние больного.

Единственный способ лечения — хирургический. При отсутствии признаков гнойного медиастинита, выраженных изменений краев разрыва и стенок пищевода показано ушивание дефекта. Дренирование должно обеспечить постоянную полноценную санацию средостения. Обязательно наложение гастростомы для питания больного. Интенсивная терапия должна быть многокомпонентной, полной, строго индивидуальной.

Литература

1. Abbott O.A., Mansour K.A., Logan W.D. et al. (1970) A traumatic so-called «spontaneous» rupture of the esophagus: a review of forty-seven personal cases with comments on a new method of surgical therapy. J. Thorac. Cardiovasc. Surg. 1: 59-67
2. Atkinson M., Bottrill M.B. et al. (1961) Mucosal tears at the oesophagogastric junction (the Mallory-Weiss syndrome). Gut. 2: 1
3. Barrett N.R. (1947) Report of a case of spontaneous perforation of the esophagus successfully treated by operation. Br. J. Surg. 35: 216
4. Bellmann B., Wohlgemuth W., Kothe G. et al. (1974) Об этиологии и патогенезе синдрома Меллори-Вейсса. Хирургия. 2: 14-19
5. Bladergroen M.R., Lowe J.E., Postlethwait R.W. (1986) Diagnosis and recommended management of esophageal perforation and rupture. Ann. Thorac. Surg. 42; 3: 235-239
6. Blichert-Taft M. (1971) spontaneous oesophageal rupture. Scand. J. Thorac. Cardiovasc. Surg. 5: 111
7. Bolooki H., Anderson I., Garcia-Rivera C. et al. (1971) Spontaneous rupture of the esophagus: boerhaave's syndrome. Ann. Surg. 174: 319
8. Bradley S.L., Pairolero P.C., Payne W.S., Gracey D.R. (1981) Spontaneous rupture of the esophagus. Arch. Surg. 116; 6: 755-758
9. Brewer L.A., Carter R., Mulder G.A., Stiles Q.R. (1986) Options in the management of perforations of the esophagus. The American Journal of Surgery. 152: 62-69
10. Bruno M.S., Grier W.R., Ober W.B. (1963) spontaneous laceration and rupture of esophagus and stomach. Mallory-Weiss Syndrome, and Their Varients. Arch. Intern. Med. 112: 574
11. Bodi T., Fanger H., Forsythe T. (1954) Spontaneous rupture of the esophagus. Ann. Int. Med. 41: 553-562
12. Curci J.J., Horman M.J. (1976) Boerhaave's syndrome: the importance of early diagnosis and treatment. Ann. Surg. 183; 4: 401-408
13. Dorsey J.M. et al. (1959) Relationship of peptic esophagitis to spontaneous rupture of the esophagus. Arch. Surg. 78: 878
14. Frink N.W. (1947) Spontaneous rupture of the esophagus: report of a case with recovery. J. Thorac. Surg. 16: 291
15. Gouge T.H., Depan H.J., Spencer F.C. (1989) Experience with the gruo pleural wrap procedure in 18 patients with perforation of the thoracic esophagus. Ann. Surg. 209; 5: 612-617
16. Govil Y. (2004) Esophageal rupture. http://www.emedicine.com/MED/topic2811.htm
17. Henderson J.A., Peloquin A.J. (1989) Boerhaave revisited: spontaneous esophageal perforation as a diagnostic masquerader. Am. J. Med. 86; 5: 559-567
18. Herman S., Shanies H., Singh H., Warshawsky M. (2003) Spontaneous esophageal rupture: Boerhaave's syndrome. Clinical Pulmonary Medicine. 10; 3: 177-182
19. Houck W.S., Griffin J.A. (1981) Spontaneous linear tears of the stomach in the newborn infant. Ann. Surg. 193; 6: 763-767
20. http://www.emedmag.com/html/pre/gic/consults/071505.asp
21. Isaguirre, S.F.S., Haggerty J.T., Eckert G. (1970) Spontaneous rupture of the esophagus. Surgery. 67: 607
22. Joseph J., Curci Marc J. (1976) Boerhaave's syndrome: the importance of early diagnosis and treatment. Ann. Surg. 183; 4: 401-408
23. Kallis P., Belsham P.A., Pepper J.R. (1991) Spontaneous rupture of the oesophagus (Boerhaave's syndrome): conservative versus surgical management. Journal of the Royal Society of Medicine. 84: 690-691
24. Mackler S.A. (1952) Spontaneous rupture of the esophagus; a clinical and experimental study. Surg. Gynecol. & Obstet. 95: 345-356
25. Martin D.W., Watts H.D., Smith L.H. (1974) Complications of vomiting — The Boerhaave and the Mallory-Weiss syndromes — medical staff conference, University of California, San Francisco. West. J. Med. 121: 50-54
26. Mueller D.K. Esophageal rupture. (2011) http://emedicine.medscape.com/article/425410-overview#showall. 2008 Esophageal ruptured.
27. Mueller D.K., Govil Y., Kowalski T.E. (2008) Esophageal Rupture. http://emedicine.medscape.com/ thoracic_surgery#trauma_Esophageal Rupture
28. Olsen A.M., Clagett 0.T. (1947) Spontaneous rupture of esophagus; report of a case with immediate diagnosis and successful surgical repair. Postgrad. Med. 2: 417
29. Praveen K.R. (2006) Boerhaave syndrome. http://www.emedicine.com/med/topic233.htm
30. Richardson J.D., Martin L.F., Borzotta A.P., Polk H.C. (1985) Unifying concepts in treatment of esophageal leaks. Am. J. Surg. 149; 1: 157-162
31. Roy P.K. (2011). http://www.emedicine.com/med/byname/boerhaave-syndrome.htm.
32. Roy P.K., Curci J.J., Horman M.J. (1976) Boerhaave's syndrome: the importance of early diagnosis and treatment. Ann. Surg. 183; 4: 401-408
33. Scott H.J., Rosin R.D. (1995) Thoracoscopic repair of a transmural rupture of the oesophagus (Boerhaave's syndrome). J. R. Soc. Med. 88: 414-415
34. Smith J.W., Gosserand J.L. (2005) Esophageal perforations emerg. Med. 37; 7: 33-37
35. Whonamedit? A dictionary of medical eponyms. http://www.whonamedit.com /doctor.cfm/ 2404.html
36. Wiseman H.J. et al. (1959) Spontaneous rupture of the esophagus in a newborn infant. J. Pediat. 55: 207

ЧЕРЕЗШКІРНА ЕНДОСКОПІЧНА ГАСТРОСТОМІЯ

Никишаев В.И., Садовий В.Ю.

Київська міська клінічна лікарня швидкої медичної допомоги, Україна

Вступ

Втрачена можливість перорального прийому їжі, є звичайним явищем при багатьох гострих і хронічних захворюваннях. В таких випадках відновлення ентерального харчування можна вважати істотним терапевтичним заходом [8]. Адекватне ентеральне харчування, у хворих, прирівнюється до активної терапії, що послаблює метаболічні реакції і благотворно модулює імунну систему [3].

Ентеральне харчування дешевше, ніж парентеральне і в більшості випадків значно поліпшує результати лікування пацієнтів, і впливає на тривалість перебування їх в лікарні. Нові розроблені ендоскопічні методи покращують доступ і ефективність ентерального харчування, що дає можливість розпочати його в ідеальний період 24-48 год., у хворих в критичному стані [3].

В останні роки в клінічну практику впроваджено значну кількість малоінвазивних (ендоскопічні та лапароскопічні) методів гастростомії, серед яких особливої уваги заслуговує *черезшкірна ендоскопічна гастростомія (ЧЕГ)*, яка у хворих з порушеним звичайним прийомом їжі стала альтернативою лапаротомній гастростомії.

ЧЕГ як правило полегшує або відновлює прийом їжі у пацієнтів які мають анатомічні або неврологічні та інші, відхиленнями, що перешкоджають безпечному ковтанню, при цьому знижуючи ризик аспірації. Декілька стандартних технік ендоскопічного розміщення гастростоми, доступні стандартні комплекти для ЧЕГ, можливість довготривалого її використання, призвело до всесвітнього визнання ЧЕГ як переважного методу для хворих які потребують проміжного і довгострокового терміну ентерального харчування. Таким чином ЧЕГ залишається найбільш прийнятним методом формування гастростоми в усьому світі.

При встановленні ЧЕГ, їжа минає ротоглотку і стравохід, та дозволяє вводити поживні речовини і ліки безпосередньо в шлунок. Назогастральні або назоентеральні зонди застосовують не тривалий період, на відміну від ЧЕГ яка використовуються довгостроково. Її встановлють в тих випадках коли прогнозується порушення вживання їжи більше ніж на 3 тижня [7]. Використання назогастрального зонда, для ентерального харчування, просте і легке у виконанні. Однак цей спосіб не прийнятний для довгострокового використання через те що він в порівнянні з ЧЕГ має значно більше ускладнень (запальні процеси в порожнині носа, глотки, стравоходу і легенях [2]. Слід також зазначити що ЧЕГ не усуває ризику аспірації, але в порівняні з назогастральним зондом істотно його знижує [7,8]. Також в літературі є свідчення про безпечний термін використання ЧЕГ, як вважає Lachter J., з співавт. (2006), він становить в середньому 8 місяців, після чого рекомендовано виконати її заміну [4].

В багатьох країнах ЧЕГ є одною з найбільш поширених ендоскопічних операцій, її вважають мало травматичною, безпечною і простою у виконанні, хоча вона як і будь яке оперативне втручання має свої ускладнення і спричинені нею деякі захворювання. В нашій країні стандартні набори для ЧЕГ (Boston Scientific) офіційно зареєстровані тільки 2 роки тому назад, але є дані про те що вже 12 років тому назад ЧЕГ успішно почали застосовуватись деякими фахівцями [1].

Матеріали та методи

Для розміщення ЧЕГ ми використовували стандартні комерційні набори *(Boston Scientific)* з розміром 24 Fr. Всі оперативні втручання проводились під місцевим знеболенням. Операційна бригада складалась з лікаря ендоскопіста, асистента та ендоскопічної медичної сестри. Використовувались як відео-, так і фіброволоконні ендоскопи фірми *«Olympus»*.

У всіх випадках для встановлення ЧЕГ використовували техніку постановки *Pull-Type*. З періоду 2011 по 2012 рік нами проведено 25 операцій по розміщенню ЧЕГ, з них 24 чоловіка і 1 жінка. Переважно оперативні втручання проводились у хворих з тяжкими неврологічними захворюваннями, і більшість з яких перенесли тяжку черепно-мозкову травму.

Результати

Всі операції виконані успішно без ускладнень. У 4 пацієнтів були ускладнення, які спостерігались на 4-5 тижні. З них, у 3 відмічався «бампер» синдром, з потребою перестановки ЧЕГ в сформований гастростомічний канал. В 1 випадку відмічався «бампер» синдром з розвитком флегмони передньої черевної стінки. Слід зазначити що всі ускладнення виникли по причині невідповідного догляду за ЧЕГ (при перев'язці стерильну серветку розміщували під зовнішній фіксуючий валик, таким чином збільшуючи тиск між фіксуючими елементами яке в свою чергу призводило до пошкодження м'яких тканин передньої черевної стінки і передньої стінки шлунка.

Висновки

ЧЕГ має значні переваги в доступі до ентерального харчування в порівнянні з іншими засобами (назогастральний, назоентеральний зонди) і виступає як альтернатива лапаротомній гастростомі. Увага до деталей в техніці виконання, і старанний догляд в післяопераційному періоді, може зробити цю операції безпечною для хворих, які вимагають проміжного і довгострокового доступу до ентерального харчування. ЧЕГ не потребує додаткового вартісного обладнання і може бути виконана в хірургічному стаціонарі будь якого рівня, який має навіть просте ендоскопічне обладнання.

Література

1. Попов А.А., Верба А.И. (2000) Опыт применения перкутанной, ендовкопически контролируемой гастростомии. Український журнал малоінвазивної та ендоскопічної хірургії. 4; 3: 55-56
2. Burghart W., Scheppach W., Hoffman K. (1989) Perkutane endoscopische gastrostomie: erfahrungen mit 124 patienten. Akt. Ernahr. 14: 179-184
3. John C., Fang M.D., Mark H., DeLegge M.D. (2011) enteral feeding in the critically Ill: the role of the gastroenterologist. Am. J. Gastroenterol. 106: 1032-1037
4. Lachter J., Dolinsky R., Peretz D., Reshef R. (2006) Long-term use of percutaneous endoscopic gastrostomies: a survey of duration of use and level of maintenance. The Internet Journal of Gastroenterology. 4: 2
5. Norton B., Homer-Ward M., Donnelly M.T. et al (1996) A randomised prospective comparison of percutaneous endoscopic gastrostomy and nasogastric tube feeding after acute dysphagic stroke. BMJ. 312: 13-16
6. Park R.H., Allison M.C., Lang J. et al. (1992) Randomised comparison of percutaneous endoscopic gastrostomy and nasogastric tube feeding in patients with persisting neurological dysphagia. BMJ. 304: 1406-1409
7. Ponsky J.L., Gauderer W.L. (1989) Percutaneous endoscopic gastrostomy: indications, limitations, techniques and results. World J. Surg. 13: 165-172
8. Westaby D., Young A., O'Toole P. et al. (2010) The provision of a percutaneously placed enteral tube feeding service. Gut. 59: 1592-1605

БЕЗОАР З СУМІШИ КОРЕНЮ ЖИВОКОСТУ, ПРОПОЛІСУ ТА МЕДУ ПРИЗВІВШИЙ ДО СИНДРОМУ МЕЛЛОРІ-ВЕЙССА

Никишаев В.И., Задорожний А.М., Садовий В.Ю.
Київська міська клінічна лікарня швидкої медичної допомоги, Україна

Кількість захворювань, що призводять до шлунково-кишкових кровотеч, нараховується до 116 [1]. В наведених джерелах згадуються і сторонні тіла шлунково-кишкового тракту, до яких відносяться безоари. Це речовини, що потрапили в шлунок з їжею або в результаті шкідливих звичок та, з якихось причин, не перетравлюються або не проходять по шлунково-кишковому тракту, накопичуються, ущільнюються, формуючи конгломерат. В залежності від походження розрізняють фітобезоари, тріхобезоари, себобезоари, шеллакобезоари, піксобезоари [3,5-7], які можуть бути одиничними чи множинними [3,5,7]. До факторів, що сприяють виникненню безоарів відносять неповне перетравлення їжі, порушення моторики шлунка, зміна фізичних параметрів шлункового секрету (збільшення об'єму і в'язкості слизу) [6].

Найчастіше, 70-75% випадків серед всіх різновидностей безоарів, зустрічаються фітобезоари шлунка [3,5-7]. Фітобезоари формуються з рослинної клітковини, на яку не впливає шлунковий сік. Їх виникнення обумовлено вживанням в їжу цитрусових, хурми, фініків, інжиру, винограду, черемхи (ці плоди багаті дубильними речовинами). Тріхобезоари формуються у людей зі звичкою гризти та ковтати волосся, шерсть, і зазвичай зустрічаються у психічно неврівноважених осіб (частіше це жінки молодого віку зі схильністю до істерії) [5,7]. Себобезоари утворюються при частому вживанні тваринного жиру, що призводить до його ущільнення [5]. Шеллакобезоари зустрічаються при частому вживанні спиртового лаку, нітролаку і розчинників [5]. Піксобезоари утворюються у людей зі звичкою жувати і ковтати смолу чи вар [5]. Час утворення безоара обчислюється як кількома днями, так і роками [3,5].

Клінічна картина залежить від різновиду і розмірів безоара, його локалізації (шлунок, дванадцятипала кишка), кількості, тривалості перебування в шлунково-кишковому тракті і наявності ускладнень. Характерними для всіх видів безоарів вважається біль в епігастрії, нудота і блювота, зменшення ваги. При великих розмірах безоара можливе його пальпаторе виявлення у вигляді пухлиноподібного утвору в епігастральній ділянці. Безоар являється стороннім тілом і при довготривалому розташуванні в шлунку призводить до появи ускладнень. Найчастіше зустрічаються виразки слизової (пролежні), кровотеча, перфорація. В деяких випадках безоари спонтанно евакуюються із шлунка, обтруючи просвіт дванадцятипалої або тонкої кишки, що призводить до гострої кишкової непрохідності [3,5,6].

При наявності безоару в шлунку (особливо значних розмірів — більше 5 см в діаметрі) імовірне виникнення багаторазової блювоти, що призводить до постійного травмування, розривів слизової оболонки в області стравохідно-шлункового з'єднання та кровотечі (синдром Меллорі-Вейсса). Саме тому безоари підлягають неодмінному видаленню. Безоари невеликих розмірів (до 2 см в діаметрі) видаляються одним цілим за допомогою петлі чи корзинки. Безоари крупних розмірів (більше 2 см в діаметрі) потребують дроблення на дрібні фрагменти перед видаленням [4,5]. Для цієї мети, як правило, використовується поліпектомічна петля, інколи з використанням електрокоагуляції [4]. Відомий спосіб консервативного методу лікування, що полягає у зрошуванні фітобезоару ферментним препаратом (введеним через катетер в інструментальний канал ендоскопа), який розщеплює клітковину [7]. Нами був розроблений та успішно застосований пристрій для ендоскопічного видалення фітобезоарів шлунка [2].

Приводимо казуїстичний випадок з нашої практики

Хворий С., 73 р., каретою швидкої допомоги доставлений в приймальне відділення КМКЛШМД., зі скаргами на багаторазову блювоту мало зміненою кров'ю, головокружіння, загальну слабкість. Захворів гостро, на протязі 2 годин з появою вище зазначених скарг. З анамнезу: хворіє на артрит кульшових суглобів, з приводу чого на протязі 2 тижнів вживав суміш з перетертого кореню живокосту*, прополісу та меду.

На момент госпіталізації загальний стан хворого середньої тяжкості. Свідомість ясна. Шкірні покриви блідо-рожеві, тургор звичайний. Язик вологий, обкладений білим нальотом. Дихання везикулярне, ЧД 17 за хв., Ps 88 за хв., ритмічний, АТ 140/90 мм рт.ст. Живіт приймає участь в акті дихання, м'який, незначно болючий в епігастрії. Симптоми подразнення очеревини негативні. Per rectum: кал чергного кольору. Пацієнт госпіталізований в хірургічне відділення з попереднім діагнозом: Шлунково-кишкова кровотеча. Виразкова хвороба шлунка?

Хворому виконано ЕГДС: стравохід: вільно прохідний, слизова в нижній третині гіперемована, в області стравохідно-шлункового з'єднання два лінійних дефекта: по передній стінці 1,0×0,4 см з фіксованим згортком крові, з під якого просочується кров; по задній стінці — 0,6×0,3 см з фіксованим згортком крові. Проведено електрокоагуляцію обох дефектів, досягнуто гемостаз. В шлунку значна кількість зміненої крові, огляд затруднений, видима слизова гіперемована. По великій кривизні верхньої і середньої третини тіла шлунка візуалізується стороннє тіло ~ 10,0×8,0 см неправильної форми, темного кольору, який сформован з 8 частин. В області кута шлунка відмічається поверхневий дефект слизової під фібрином 0,5 см в діаметрі. Пілорус та цибулина ДПК без особливостей. Заключення: синдром Меллорі-Вейсса F IB, F IIB,. Фітобезоар шлунка. Виразка шлунка. Виконана електрокоагуляція розривів.

Наступного дня хворому проведено повторну ЕГДС: Дефекти слизової стравоходу під коагуляційним струпом. Безоар фрагментований на 6 шматків, більшість з яких роздроблено на дрібні шматочки при допомозі безоаротриптера [2]. Хворому проводилась геиостатична терапія. Проведено ЕГДС наступного дня: у верхній третині тіла шлунка по великій кривизні 3 фрагмента фітотобезоару, цибулина ДПК обтурована фрагментом, який було виведено в шлунок і фрагментовано на дрібні шматки, частково видалено. Наступного дня 3 фрагменти фітотобезоару шлунка роздроблено і більшу частину найбільших шматків видалено.

Через 2 дні проведено контрольну ЕГДС, що підтвердило відсутність сторонніх тіл на всьому протязі обстежуваних ділянок. На 5 добу пацієнт виписаний в задовільному стані.

Література

1. Стручков В.И., Луцевич Э.В., Белов И.Н., Стручков Ю.В. (1976) Желудочно-кишечные кровотечения и фиброэндоскопия. (Москва). «Медицина». 272 с.
2. Нікішаєв В.І., Задорожній О.М. (2007) Патент. №22869 А Україна А61В 17/00. Ендоскопічний безоаротриптор. Офіційний бюлетень. 5
3. Рузаева Л.А., Белобородова Э.И., Шуталев Л.Б., Егоров И.С. (2001) Случай фитобезоара желудка. Клиническая медицина. 10: 63-64
4. Савельев В.С., Буянов В.М., Лукомский Г.И. (1985) Руководство по клинической эндоскопии. (Москва). «Медицина». 543 с.
5. Черноховская Н.Е. (2004) Современные технологии в эндоскопии. (Москва). 135 с.
6. Classen M., Tytgat G.N.J., Lightdale C.J. (2002) Gastrointestinal endoscopy. (Stuttgart-New York). 777 pp
7. Silvis S.E. (1990) Therapeutic Gastrointestinal Endoscopy. IGA-KU-SHOIN. (New York-Tokyo). 411 pp

* Корень живокосту успішно використовували у лікуванні понад 100 захворювань ще лікарі античного світу — Авіценна і Парацельс. Живокіст дуже популярний в народній медицині. В якості лікарської сировини використовується корінь, на його основі готують відвари, настої, спиртові настоянки, мазі та порошки. Його використовували для лікування виразкової хвороби, для лікування туберкульозу, бронхіту та дизентерії у вигляді компресу із щойно перетертих коренів. Зовнішньо препарат застосовується для лікування трофічних виразок, гнійних ран, запальних захворювань порожнини рота, радикуліту та артриту. Тривалий прийом препарату рослини шкідливий, маючи канцерогенний і мутагенний ефект. Крім медицини, живокіст використовується в косметичній галузі — після його застосування відновлюється епітелій і поліпшується колір шкірних покривів. Ароматичні масла із включенням екстракту живокосту застосовуються для тонізуючих ванн.

СИНДРОМ БУВЕРЕ — ІСТОРІЯ ТА ВЛАСНІ СПОСТЕРЕЖЕННЯ

Нікішаєв В.І., Садовий В.Ю., Задорожній О.М., Астахов В.В., Болотських М.О.
Київська міська клінічна лікарня швидкої медичної допомоги, Україна

Léon Bouveret (1850-1929) французький терапевт. Народився і виріс в маленькому містечку Сен-Жульєн-сюр-Рейссуэв, в 70 км на північ від Ліона [32]. Його батько був лікарем, і з раннього дитинства займався вихованням і навчанням сина. Леон ріс обдарованою дитиною, і вже під час навчання в середній школі, проявив себе, вигравши шкільний академічний конкурс з латинського віршування. Бувере почав свою медичну освіту в Ліоні, і продовжив у Парижі, де він, у 1873 році, зайняв третє місце з поміж сорока кандидатів у конкурсі на інтернатуру в Паризькому шпиталі. У 1878 році у віці 29 років, він отримав ступінь доктора і повернувся до Ліона. Там він став директором нещодавно створеної клініки медичного факультету в Ліоні, якою керував професор Рафаель Лепін, і з часом став лікарем шпиталю [47]. 1880 році Бувере був призначений доцентом. У 1884 році Леон Бувере зі своїми молодими колегами досліджували спалахи епідемії холери в Ардеш, організовувавши обстеження, лікування і загальний догляд за хворими на холеру. Два роки по тому Бувере і Раймонд Тріп'є написали книгу «Лікування тифозної гарячки холодними ваннами», про доволі жорсткий, але ефективний метод лікування, який швидко завоював визнання в Ліоні [26]. Але найбільшим досягненням Бувере став підручник «Лікування хвороб шлунка» яка опублікована в 1893. Ця книга протягом десятиліть, залишалась визнаним медичним підручником. У цій роботі Бувере виявив себе рішучим прихильником хірургічного лікування хвороб шлунка і лікарем-новатором, який з ентузіазмом підтримував нові прогресивні хірургічні методи. З 1882 він став членом редакційного комітету журналу *Lyon médicale*, в якому згодом опублікував багато своїх наукових праць. Усі публікації Бувере були перекладені на німецьку мову. Бувере залишив практичну діяльність в шпиталі в 1900 році. Проте, під час Першої світової війни він декілька разів повертався до своєї роботи в цій установі [26]. Через несприятливі обставини він ніколи не був призначений професором на факультеті. Бувере продовжував свою власну практику, яка з часом набула всесвітнього визнання і значних масштабів, багато його колег і учнів радилися з ним про свої складні випадки з тяжко хворими пацієнтами. Леон Бувере вважався видатним діагностом. Він особисто брав участь у догляді за своїми пацієнтами, сам проводив хімічні та бактеріологічні дослідження.

Клінічна картина, шлункової обструкції, каменем з жовчного міхура, була вперше описана в 1770 році Бейзер (Beaussier). В1896 році Бувере детально описав два випадки гострої обструкції пілородуоденальної області, спричиненою жовчними конкрементами, які мігрували через норицю, між жовчним міхуром і пілородуоденальною ділянкою дванадцятипалої кишки [8,9,14] і згодом цей стан став *синдромом Бувере I* [48] (синдром Бувере II — *Bouveret-Hoffmann syndrome* застарівший термін для, пароксизмальної суправентрикулярної тахікардії [49]). Цей синдром вважається казуїстикою [17,41,45].

Утворення нориці відбуваються в результаті запалення стінки жовчного міхура, і як наслідок формування спайки між жовчним міхуром і стінкою кишечника, в подальшому виникає хронічного запалення, з порушенням артеріального кровопостачання і зменшення венозного відтоку [25]. В цій ділянці виникає некроз тканин, і під тиском створеним жовчним міхуром, в наслідок запалення, конкремент мігрує через сформовану норицю з просвіту міхура в просвіт кишечника, викликаючи кишкову непрохідність [27].

Формування нориці при жовчнокам'яній хворобі, є рідкісним ускладненням, при її наявності, у 85% хворих конкременти проходять спонтанно без клінічних ознак. У решти 15% хворих, або 0,3-0,5% всіх пацієнтів з жовчнокам'яною хворобою, розвиваються клінічні ознаки кишкової непрохідності.

Найчастіше конкременти мігрують в клубову кишку (60%), проксимальний відділ клубової кишки (24%), дистальний відділ худої кишки (9%), товстої кишки (2-4%). Від 1% до 3% випадків, конкремент перекриває просвіт дванадцятипалої кишки, викликаючи обструкцію, яка відома як синдром Бувере [4,13,15,26,27,36,44]. Здебільш число випадків даного ускладнення збільшується до 25% у пацієнтів, середній вік яких становить 68,6 р., і вище переважно у жінок [4,11,13].

Синдром Бувере характеризується такими симптомами як, нудота і блювання (87%), блювання з кров'ю (15%), болі в епігастрії і правому підребер'ї (71%), лихоманка (5%), здуття живота, анорексія (13%), втрата ваги (14%), виразні ознаки зневоднення, і обов'язково анамнез жовч нокам'яної хвороби [2, 31]. Жовтуха, шлунково-кишкова кровотеча, панкреатит, перфорація дванадцятипалої кишки, зустрічаються рідше [11].

Диференціальний діагноз проводять з такими захворюваннями [38,40,43]: запального ґенезу (виразкова хвороба, ерозивна гастропатія, хвороба Крона); злоякісні новоутворення (рак антрального відділу шлунка, рак дванадцятипалої кишки, рак підшлункової залози, рак великого дуоденального сосочка, холангіокарцинома); не пов'язані з захворюванням ДПК (зовнішнє стиснення, пролабування поліпа антрального відділу шлунка, безоар, підшлункові псевдо кісти, стороннє тіло, діабетичний гастропареза (псевдо-обструкція)).

Однак, не завжди відмічаються подібні клінічні ознаки. Усвідомлення того, що жовчні камені можуть бути причиною високої кишкової непрохідності, є найбільш важливим фактором в діагностиці, яка може бути підтверджена за допомогою УЗД, КТ, МРТ, рентгенологічних та ендоскопічних методів [27]. УЗД черевної порожнини або комп'ютерної томографії є інформативним приблизно в 60% випадків [26].

Рентгенографія при даному синдромі включає тріаду симптомів, таку як: непрохідність кишківника, аеробілія і поза міхурове розміщення рентген-контрастного конкре-

менту, яка зустрічається тільки в 30% до 35% випадків [18,33,35]. Комп'ютерна томографія (КТ) має більшу чутливість і специфічність, і переважно, є кращім методом візуалізації, в діагностиці синдрому Бувере. Але потенційним недоліком КТ є те, що в 15-25% випадків конкременти розміщенні поруч з жовчю або іншою рідиною на фоні якої він не візуалізуються. В такій ситуації використовують магнітно-резонансну холангіопанкреатографію (МРХПГ), тому що вона чітко розмежовує рідину від конкременту, яка виглядає, як сигнал порожнечі від високого сигналу рідини. МРХПГ може також виявити холецисто-дуоденальну норицю, за умови, якщо в ній присутня достатня кількість рідини.

Ультразвукову діагностику (УЗД) також використовують, але в цілому вона має свої труднощі, тому, що жовчний міхур, як правило, зливається, з розміщеним в ньому повітрям. Без чіткої візуалізації жовчного міхура, і стінки дванадцятипалої кишки, в присутності злитої картини відлунням конкременту, можна сплутати місце його розміщення, якщо останній знаходиться навкруги довколишньої рідини [18,33].

В перше діагноз синдром Бувере, за допомогою ендоскопії встановив та описав Гров (Grove O.) в 1976 році [21]. Перше успішне ендоскопічне видалення було описано в 1985 році Бедоні (Bedogni G.) з співавторами, а згодом з'явились ряд тематичних доповідей на цю тему [6]. Ендоскопія, вважається одним з основних діагностичних і лікувальних методів в даній ситуації. Під час ендоскопії, візуалізація конкременту і ознаки непрохідності виявляється близько в 69%, ендоскопічне підтвердження нориці спостерігається в 31% випадків [20, 34]. В інших випадках, конкремент візуалізується лише частково, тому що він стискає просвіт кишечника в наслідок запалення, набряк стінки ДПК [20]. В літературі є повідомлення про те що, в минулому смертність при синдромі Бувере була на рівні 33%. В останні роки вона складає 12%, зниження цих показників, ймовірно, залежить від впливу ендоскопічних методів лікування замість операції, а також рання діагностика із з залученням сучасних методів дослідження [11]. Деякі дослідники вважають, що ендоскопічне лікування синдрому Бувере слід вважати першочерговим, особливо для пацієнтів з високим ризиком летальності [5,16,18,29,33,34,42].

Ендоскопічне видалення конкременту і різні методи дроблення (механічна літо-екстракція, лазерна літотрипсія, екстракорпоральна ударно-хвильової літотрипсії та інтракорпоральна електрогідравлічна літотрипсія, аргоноплазмена коагуляція) були прийняті як альтернатива, хірургічному втручанню, і виконуються у хворих з тяжким загальним станом [10,16,18,19,20,22, 23,26,28,37,46]. В літературі зазначене успішне використання всіх цих методів, але слід зазначити що кожен з них має свої недоліки, і не в кожному випадку ця проблема вирішується ендоскопічно [10,27]. Використання цих технологій обмежене, в зв'язку з необхідністю спеціалізованого обладнання, які не є легкодоступними. Недоліки ендоскопічної літотрипсії заключаються в тому що, ця процедура інколи потребує кількох сеансів і має свої ускладнення, такі як кровотеча і перфорація. У більшості випадків, складність ендоскопічної літотрипсії і літо-екстракції, заключається не в розмірі конкременту, а через запалення оточуючих тканин, в зв'язку з чим виникає його защемлення.

В більшості випадків при синдромі Бувере прибігають до хірургічного лікування [10,12,27]. Хірургічна тактика заключається в: ентеротомії з видаленням конкременту, холецистектомія, і ліквідація нориці. В деяких випадках за умови тяжкого стану хворого, для вирішення цієї проблеми схиляються до двох-етапної тактики лікування. Де перший етап, це ендоскопічна літоекстракція, з попереднім його дробленням тим чи іншим методом, або ентеротомія з видаленням конкременту [3]. А другий етап, це хірургічне втручання, в об'ємі холецистектомі, і ліквідація жовчноміхурово-кишкової нориці, за умови стабілізації загального стану пацієнта. Слід зазначити, в тих випадках коли у хворого обтяжений анамнез супутньою патологією, високий ризик оперативного втручання, виникає спірне питання в потребі другого етапу лікування, в цій ситуації воно не проводиться. Дискусійним питанням залишається, і те як повинно проводити оперативне втручання, обираючи одномоментний підхід (дуоденотомією холецистектомією з ліквідацією нориці), чи двохмоментний коли втручання на нориці проводять у відстрочений період, або взагалі не оперують. Деякі дослідники вважають, що холецистодуоденальна норицe закривається часто спонтанно, і вони рекомендують виконання тільки ентеротомії, стверджуючи, що непрохідність викликана жовчним конкрементом, повторюється в менш ніж 5% пацієнтів і лише у 10% хворих потрібна повторна операція на жовчних шляхах. [5,7,12,16,18,29,30,33,34,39,42]. Більш вагомий аргумент на користь виконання ендоскопічної літоекстракції чи ентеротомії, це високі показники післяопераційної летальності, пов'язаної з виконанням радикальної операції. З іншого погляду виникнення таких ускладнень як, холангіт, рецидив кишкової непрохідності викликаною жовчним конкрементом, холецистит, рак жовчного міхура, пов'язаних з норицею, свідчать про необхідність радикального хірургічного втручання [10,37].

Власні спостереження

Випадок 1

Хвора К., 85 років, 03/03-2011 доставлена в приймальне відділення КМК ЛШМД зі скаргами на біль в епігастрії, нудоту, блювання, слабкість, затримку стільця. Хворіла на протязі трьох діб. Захворювання почалось з різкого переймоподібного болю в верхніх відділах живота. З анамнезу, хворіє протягом 15 років жовчнокам'яною хворобою, а також, ішемічна хвороба серця, атеросклеротичний кардіосклероз, гіпертонічна хвороба, серцева недостатність.

На момент поступлення загальний стан хворої важкий, температура тіла 36,6°С. Тургор шкіри знижений, колір звичайний. Склери звичайного забарвлення. Язик сухий, обкладений білим нальотом. Відмічається нудота, з одноразовим блюванням їжею. Дихання везикулярне, вільне, ЧД-18 хв. ЧСС-85 хв. АТ 150/90 мм рт.ст. Живіт м'який незначно піддутий, болючий помірно в епігестрії і правому підребер'ї. Симптоми подразнення очеревини негативні.

УЗД ОЧП: Жовчний міхур визначається в вигляді гетерогенного конгломерату, з нечіткими контурами, загальним розміром 44 28 мм, який містить гіперєхогенні структури. В області шийки жовчного міхура візуалізується конкремент діаметром до 15 мм, який має інтенсивну акустичну тінь. Виразні ознаки гостро-стаза в просвіті шлунка і ДПК визначається значна кількість рідини, також в просвіті ДПК візуалізується гіперєхогенне утворення діаметром 35 мм. — конкремент (?), який дає виражену акустичну тінь. Холедох діаметром 7-8 мм.

КТ органів черевної порожнини з подвійним контрастним підсиленням: на серії томограм: Внутрішні печінкові протоки не розширені. Відмічається дифузне зниження щільності паренхіми печінки відповідно місцю жовчного міхура. В області воріт печінки, в проекції ложа жовчного міхура і цибулини ДПК визначається гетерогенне утворення щільністю 33-45 од.Н при в/в контрастному підсилені має нерівні і не чіткі контури, розміром до 6×6,5 см, ймовірно містить конкременти від 1,3 до 1,5 см, в діаметрі найбільший має 3,0 см. Визначається в проекції деформованій ДПК і оточений кільцем контрастної речовини.

Заключення КТ: признаки утворення гепатохоледоходуоденальної зони, яке обумовлено з найбільшою вірогідністю, запальним інфільтратом на фоні гангренозного калькульозного холециститу, сформована нориця між жовчним міхуром і ДПК, конкремент в просвіті цибулини ДПК, гастростаз, і реактивно-запальні зміни в правій долі печінки.

Лабораторні показники: в біохімічному аналізі крові відмічається підвищення загального білірубіна до 36,4 мкмоль/л за рахунок прямого 14,5 мкмоль/л; глюкоза 8,5 ммоль/л; α-амілаза 56,0 г/г.л.

ЕГДС: цибулина ДПК деформована помірно, не прохідна для ендоскопа так як в просвіті наявний конкремент до 3,5 см в діаметрі овальної форми. По передній стінці візуалізується край нориці, вся видима слизова вкрита точковими ерозіями вкритими білим нальотом При першій спробі захопити конкремент і перемістити його не вдалось. Обстеження закінчилось постановкою зонда для ентерального харчування за місце перепону.

При другій спробі застосувати літотріптер в просвіті цибулини ДПК не вдалося, так як ним неможливо повноцінно захопити конкремент (погане розкриття корзинки). За допомогою петлі, конкремент зміщено в більш пологу позицію, і щільно захоплений, та з незначними труднощами його перемістили в шлунок. Літотриптором конкремент фрагментовано на дрібні частини. Більшість яких видалено. В подальшому з'ясовано що по передній стінці цибулини ДПК наявний дефект слизової (нориця) до 2,0 см, в діаметрі з кратероподібним заглибленням і брудно-сірим нальотом на поверхні. В місці найбільшого заглиблення частково візуалізується діаметром приблизно до 1,5 см, округлої форми, щільний конкремент, останній видалено корзинкою.

Стан хворої протягом доби значно поліпшився. На контрольному ендоскопічному огляді в шлунку, ДПК конкрементів не виявлено. В зоні ДПК та нориці відмічається позитивна динаміка. Хворій проводилась консервативна терапія. Пацієнтка виписана на 11 добу в задовільному стані.

Випадок 2

Хвора М., 88 років, 11/03-2011 доставлена в приймальне відділення КМК ЛШМД зі скаргами на біль в епігастрії, нудоту, блювання, слабкість. Хворіла на протязі 5 діб. Захворювання почалось поступово з болю в верхніх відділах живота, лихоманкою, постійною наростаючою нудотою і блюванням. З анамнезу, хворіє протягом 10 років жовчнокам'яною хворобою, а також, ішемічною хворобою серця, атеросклеротичним кардіосклерозом, гіпертонічною хворобою, серцевою недостатністю, декомпенсованим цукровим діабетом, коксоартрозом обох кульшових суглобів з функціональною контрактурою.

На момент поступлення загальний стан хворої середньої важкості, температура тіла 37,2°С. Тургор шкіри знижений, колір звичайний. Склери звичайного забарвлення. Язик сухий, обкладений білим нальотом. Дихання жорстке, вільне, ЧД-19 хв. ЧСС-90 хв. АТ 170/90 мм рт.ст. Живіт м'який незначно піддутий, помірно болючий в епігестрії і правому підребер'ї. Симптоми подразнення очеревини негативні.

УЗД ОЧП: жовчний міхур візуалізується частково в вигляді гетерогенного конгломерату, з нечіткими, розмитими контурами, приблизний загальний розмір 38×17 мм, який містить гіпоєхогенні структури. Виразні ознаки гастростаза — в просвіті шлунка визначається значна кількість рідини. ДПК візуалізується частково в проекції гіперєхогенне утворення без чітких контурів, який дає розмиту акустичну тінь. Холедох візуалізується частково діаметром 8-9 мм.

Лабораторні показники: в біохімічному аналізі крові відмічається підвищення загального білірубіна до 25,2 мкмоль/л за рахунок прямого 10,5 мкмоль/л; глюкоза 13 ммоль/л; α-амілаза 60,0 г/г.л.

ЕГДС: стравохід вільно прохідний, слизова в нижній третині до EGJ вкрита множинними лінійними ерозіями під білим нальотом. Хіатус на 39 см, EGJ на 37 см, Z на 37 см. Шлунок уміщає значну кількість застійної рідини з їжею. Видима слизова різко гіперемована. Пілорус зімкнутий частково, округлої форми, через який проглядається в просвіті цибулини ДПК конкремент. Повноцінно оглянути цибулину ДПК не можливо. Конкремент захоплено петлею, але вивести його в шлунок не вдалось. За допомогою балона 35 мм, виконано гідродилятацію пілоруса, конкремент захоплено петлею, і переміщено в шлунок. Конкремент діаметром до 3,5 см, неправильної форми, щільний. Виконано літотрипсію з літоекстракцією фрагментів. При подальшому огляді з'ясовано що, цибулина ДПК деформована, прохідна для ендоскопа, слизова застійна з множинними ерозіями на поверхні. По передній стінці цибулини ДПК наявний дефект слизової (нориця) до 1,5 см, в діаметрі з кратероподібним заглибленням і брудно-сірим нальотом на поверхні.

Загальний стан хворої на фоні консервативної терапії протягом двох діб значно поліпшився. На контрольному ендоскопічному огляді в шлунку, ДПК конкрементів не виявлено. В зоні ДПК слизова з позитивною динамікою, гирло нориці звузилось до 0,8 см. В подальшому хворій проводилась консервативна терапія. Пацієнтка виписана на 9 добу в задовільному стані.

Висновки

З вище зазначеного матеріалу можна зробити висновок, що саме клінічна ситуація визначає оптимальний підхід для лікування синдрому Бувере. Як зазначено в оглянутій літературі, підхід до лікування може складатися з початкової спроби ендоскопічного видалення конкременту. В разі успіху, холецистектомія і ліквідація нориці, може бути виконана пізніше, після стабілізації загального стану хворого. Одномоментне радикальне хірургічне лікування (ентеротомія з видаленням конкременту, холецистектомія, і ліквідація нориці), проводиться за умови, якщо дозволяє загальний стан хворого. У пацієнтів з обтяженим анамнезом, для яких спроба ендоскопічного видалення конкременту завершилось невдачею, більшість авторів рекомендують обмежити хірургічне втручання до об'єму дуоденоми чи гастротомії з видаленням конкременту. В наших випадках хворі були виліковані без операції.

Література

1. Герич Д. І., Герич І.Д., Ващук В.В. (2002) Синдром Бувере. Сучасна діагностика і лікування. 3 с.
2. Afzal M., Ghosh D., Leigh T. (2007) Mechanical lithotripsy for Bouveret's syndrome. Gut. 56: 733-740
3. Alsolaiman M.M., Reitz C., Nawras A.T. et al. (2002). Bouveret's syndrome complicated by distal gallstone ileus after laser lithotropsy using Holmium: YAG laser. BMC Gastroenterology. 18: 1-4
4. Andersson A., Zederfeldt B. (1969) Gallstone ileus. Acta Chir. Scand. 135: 713
5. Apel D., Jakobs R., Benz C. et al. (1999) Electrohydraulic lithotripsy treatment of gallstone after disimpaction of the stone from the duodenal bulb (Bouveret's syndrome). Ital. J. Gastroenterol. Hepatol. 31; 9: 876-879
6. Bedogni G., Contini S., Meinero M. et al. (1985) Pyloroduodenal obstruction due to a biliary stone (Bouveret's syndrome) managed by endoscopic extraction. Gastrointestinal Endoscopy. 31; 1: 36-38
7. Bhama J.K., Ogren J.W., Lee T. et al. (2002) Bouveret's syndrome. Surgery. 132; 1: 104-105
8. Bouveret L. (1893) Traite des maladies de l'estomac (Textbook on diseases of the stomach). Paris, Bailliere et Fils
9. Bouveret L. (1896) Stenose du pylore adherent a la vesicule. Rev. Med. Paris. 16: 1-16
10. Cappell M.S., Davis M. (2006) Characterization of Bouveret's syndrome: a comprehensive review of 128 cases. The American Journal of Gastroenterology. 101; 9: 2139-2146
11. Chaiyasate. K., Yoo. S., Jacobs. J.M., Silapaswan. S. (2007) Bouveret's syndrome: a rare complication of gallstones. Published Online. 5
12. Clavien P.A., Richon J., Burgan S. et al. (1990) Gallstone ileus. Br. J. Surg. 77; 7: 737-742
13. Day E.A., Marks C. (1975) Gallstone ileus: review of the literature andpresentation of thirty-four cases. Am. J. Surg. 129: 552
14. De Santis G., Pancotti G. (1988) Sindrome di Boveret. Presentazi-one del un caso. Minerva. Chir. 43; 17: 1403-1405
15. Deckoff S.L. (1955) Gallstone ileus. Ann. Surg. 142: 52
16. Dumonceau J.M., Delhaye M., Deviere J. et al. (1997) Endoscopic treatment of gastric outlet obstruction caused by a gallstone (Bouveret's syndrome) after extracorporeal shock-wave lithotripsy. Endoscopy. 29; 4: 319-321
17. Dzupa B.M. (1989) Akutny uzaver pyloru zlcovym kamenom Rozhl. Chir. 68; 4: 258-260
18. Frattaroli F.M., Reggio D., Guadalaxara A. et al. (1997) Bouveret's syndrome: case report and review of the literature. Hepatogastroenterology. 44; 16: 1019-1022
19. Fujita N., Noda Y., Kobayashi G. et al. (1992) Gallstone ileus treated by electrohydraulic lithotripsy. Gastrointest. Endosc. 38: 617-619

20. Gemmel C., Weickert U., Eickhoff A. et al. (2007) Successful treatment of gallstone ileus (Bouveret's syndrome) by using extracorporal shock wave lithotripsy and argon plasma coagulation. Gastrointest. Endosc. 65: 173-175
21. Grove O. (1976) Acute pyloric obstruction by gallstone: report of a case diagnosed by gastroscopy. Gastrointestinal Endoscopy. 22; 4: 212-213
22. Holl J., Sackmann M., Hoffman R. et al. (1989) Shockwave therapy of gastric outlet syndrome caused by gallstone. Gastroenterology. 97: 472-474
23. Huebner E.S., Du Bois S., Lee S.D., Saunders M.D. (2007) Successful endoscopic treatment of Bouveret's syndrome with intracorporeal electrohydraulic lithotripsy. Gastrointest. Endosc. 66: 183-184
24. Hurlimann R., Enzler M., Binswanger R.O. et al. (1995) Bouveret Syndrome eine seltene. Gallensteinkomplikation. Gastroenterol. 33; 8: 445-448
25. Joshi D., Vosough A., Raymond T.M. et al. (2007) Bouveret's syndrome as an unusual cause of gastric outlet obstruction: a case report. Journal of Medical Case Reports. 1: 73 doi. 186: 1752
26. Kavuturu S., Parithivel V., Cosgrove J. (2008) Bouveret's syndrome: a rare presentation of gallstone disease. OPUS 12 Scientist. 2: 2
27. Langhorst J., Schumacher B., Deselaers T., Neuhaus H. (2000) Intracorporeal laser lithotripsy of a gastric outlet obstruction. Gastrointest. Endosc. 50: 209-213
28. Maiss J., Hochberger J., Hahn E.G. et al. (2004) Successful laserlithotripsy in Bouveret's syndrome using a new frequency doubled doublepulse Nd:YAG laser. Scand. J. Gastroenterol. 39: 791-794
29. Maiss J., Hochberger J., Muehldorfer S. et al. (1999) Successful treatment of Bouveret's syndrome by endoscopic laser lithotripsy. Endoscopy. 31; 2: 4-5
30. Marchall J., Hayton S. (2004) Bouveret's syndrome. The American Journal of Surgery. 187: 547-548
31. Mitchell S.C., Michael D. (2006) Characterization of Bouveret's syndrome: a comprehensive review of 128 cases. Am. J. Gastroenterol. 101: 2139-2146
32. Nielsen S.M., Nielsen P.T. (1983) Gastric retention caused by gallstones (Bouveret's syndrome). Acta Chirurgica Scandinavica. Stockholm. 149: 207-208
33. Pickhardt P.J., Bhalla S., Balfe D.M. (2002) Acquired gastrointestinal fistulas: classification, etiologies, and imaging evaluation. Radiology. 224; 1: 9-23
34. Pickhardt P.J., Friedland J.A., Hruza D.S. et al. (2003) Case report. CT, MR cholangiopancreatography, and endoscopy findings in Bouveret's syndrome. American Journal of Roentgenology. 180; 4: 1033-1035
35. Prachayakul V., Aswakul P., Kachintorn U. (2011) Atypical clinical presentation of Bouveret's syndrome. Endoscopy. 43: 55-56
36. Raf L.E. (1969) Causes of small intestinal obstruction. Acta Chir. Scand. 135: 67
37. Reisner R.M., Cohen J.R. (1994) Gallstone ileus: a review of 1001 reported cases. Am. Surg. 60; 6: 441-446
38. Rigler L.G., Borman C.N., Noble J.F. (1941) Gallstone obstruction. Pathogenesis and roentgen manifestations. JAMA. 117: 1753-1759
39. Rodriguez-Sanjuan J.C., Casado F., Fernandez M.J. et al. (1997) Cholecystectomy and fistula closure versus enterolithotomy alone in gallstone ileus. Br. J. Surg. 84; 5: 634-637
40. Rouanet J.P., Fernet M., Chartier P., Goldlust D. (1976) Une cause rared'obstruction duodenale: la syndrome de Bouveret. J. Radio Electrol. 57: 213-216
41. Santis D.G., Pancotti G. (1988) Sindrome di Boveret. Presentazi-one del un caso Minerva. Chir. 43; 17: 1403-1405
42. Schweiger F., Shinder R. (1997) Duodenal obstruction by a gallstone (Bouveret's syndrome) managed by endoscopic stone extraction: a case report and review. Can. J. Gastroenterol. 11; 6: 493-496
43. Simonian S.J. (1968) Gallstone obstruction of the duodenal bulb. Lancet. 1: 893
44. Torgerson S.A., Greening G.K., Juniper K., Farrell R.L. (1979) Gallstoneobstruction of duodenal cap (Bouveret's syndrome) diagnosedby endoscopy. Am. J. Gastroenterol. 72: 165
45. Vidal O., Seco J.L., Alvarez A. et el. (1994) Sindrome de Bouveret: cinco casos. Revista Esp. Enferme. Dig. 86; 5: 839-844
46. Warren D.J., Peck R.J. (2008) Bouveret's Syndrome: a case report. Gastrointestinal Radiology. 2; 4: 14-17
47. Wickbom G. (1993) Internmedicinaren som stödde kirurgin. Läkartidningen, Stockholm. 90; 3: 162-165
48. Whonamedit? A dictionary of medical eponyms. http://www.whonamedit.com/ doctor.cfm/ 2592.html.
49. Whonamedit? A dictionary of medical eponyms. http://www.whonamedit.com/ synd.cfm/ 3076.html.

УСКЛАДНЕННЯ ЕНДОСКОПІЧНИХ ТРАНСПАПІЛЯРНИХ ВТРУЧАНЬ НА ОРГАНАХ ПАНКРЕАТОБІЛІАРНОЇ СИСТЕМИ

Ничитайло М.Ю., Огородник П.В., Литвиненко О.М., Дейниченко А.Г., Біляєв В.В., Щербина С.І., Христюк Д.І., Бойко О.Г.

Національний інститут хірургії та трансплантології ім. О.О. Шалімова АМН України, Київ

Вступ

Висока діагностична та лікувальна цінність ендоскопічних транспапілярних втручань (ЕТПВ) привела до того, що ці методики зайняли провідне місце в діагностично-лікувальному алгоритмі при патології панкреатобіліарної зони. Однак при всіх своїх перевагах ЕТПВ є інвазивними методами і частота виникнення ускладнень після їх застосування становить 5-10% [1,3]. Серед ускладнень найбільш часто зустрічаються гострий панкреатит, кровотечі з папілотомної рани, обструктивний холангіт, абсцеси печінки та ретродуоденальна перфорація [2,3,5]. Ще однією серйозною проблемою при застосуванні транспапілярних втручань є виникнення в віддаленому періоді таких ускладнень як рецидивний холедохолітаз, регургітаційний холангіт та рестенози папілотомного отвору [2,4].

Матеріали і методи

Нами досліджені результати 10890 ендоскопічних папілосфінктеротомій (ЕПСТ) з подальшими транспапілярними втручаннями, що були виконані в клініці інституту за період з 2000 по 2012 роки. Ендоскопічні втручання виконувались за допомогою дуоденоскопів *Olympus 1T-40, TJF, VCR 150* під контролем рентгенапарату *Televix* та С-дуги *APELEM* з застосуванням ендоскопічних аксесуарів (катетери, папілотоми, кошики для літоекскстракції, механічні літотриптери, діатермічні петлі, балонні дилятатори, провідники, стенти *Olympus* та *Boston Scientific*).

Спектр ендоскопічних втручань був наступний: ЕПСТ з літоекстракцією — 6324 (58,1%) хворих, доповненою механічною літотрипсією — 2780 (25,5%), ЕПСТ з біопсією сосочка при стенозуючому папіліті — 724 (6,6%), супрапапілярна холедоходуоденостомія — 421 (3,9%), ендобіліарне стентування — 387 (3,6%), балонна дилятація доброякісних стриктур жовчних протоків — 32 (0,3%), ЕПСТ при жовчетечах після оперативних втручань на печінці та жовчевивідних шляхах — 195 (1,8%) та ендоскопічна папілектомія — 27 (0,2%) хворих.

Типову канюляційну папілотомію виконували у 6230 (57,2%) хворих, атипові методики застосовували у 4660 (42,8%) пацієнтів. Виконання атипової папілотомії в більшості випадків було зумовлене вираженим вісцероптозом, парафатеральними дивертикулами, вклиненими конкрементами ВСДК, стенозуючим папілітом та периампулярними пухлинами.

Результати та їх обговорення

Ускладнення ЕТПВ виникли у 457 (4,2%) хворих. Кровотечі з папіло томної рани та зони папілектомії спостерігали у 226 (2,1%) пацієнтів. Зупинку кровотечі у 208 хворих виконували ендоскопічно: методом електрокоагуляції — у 114, аргоноплазмової коагуляції — у 76, обколюванням зони кровотечі етиловим спиртом — у 10, та ендокліпуванням кровоточивої судини — у 8 випадках (рис. 1). Слід зауважити, що у 170 хворих спостерігали кровотечу із папілотомної рани, що була клінічно не значимою і не потребувала виконання інтервенційного гемостазу.

Рентгенендоваскулярну оклюзію застосовували у 16 хворих та хірургічне втручання при неефективності ендоскопічного гемостазу — у 2 пацієнтів. Кровотечі після ЕТПВ спостерігали як правило при високих цифрах загального білірубіну крові (більше 350 мкмоль/л) та явищах коагулопатії.

Гострий панкреатит виник у 206 (1,9%) хворих. Причинами виникнення гострого панкреатиту були в більшості випадків тривалі канюляції сосочка з травмуванням вічка головної панкреатичної протоки та надлишкове введення в його просвіт контрастної речовини. У всіх випадках гострий панкреатит купований консервативно або ж з застосуванням мініінвазивних технологій. Дренування парапанкреатичних скопичень рідини під ультразвуковим контролем застосовували у 24 пацієнтів. В комплекс передопераційної підготовки та у випадках розвитку післяопераційного панкреатиту хворим призначали препарати соматостатину (уктреотид, октрестатин).

Вклинення кошика Дорміа з великим конкрементом в дистальному відділі загальної жовчної протоки спостерігали у 19 хворих — виконували традиційну холедохолітотомію в ургентному порядку у 12, та лапароскопічну холедохолітотомію у 7 пацієнтів (рис. 2). Ретродуоденальна перфорація з розвитком заочеревинної флегмони виникла у 6 пацієнтів (рис. 3).

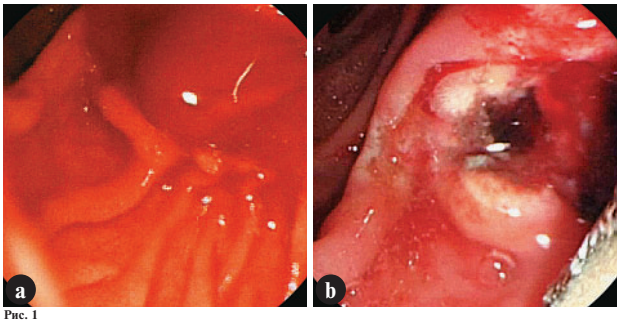

Рис. 1

Дуоденоскопія.
А. Кровотеча з папілотомної рани.
В. Стан після ендоскопічного гемостазу з використанням аргоноплазмової коагуляції.

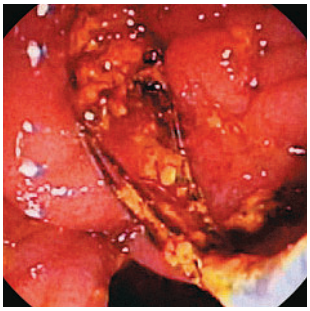

Рис. 4

ЕРХПГ: ендоскопічна літотрипсія при рецидивному холедохолітіазі.

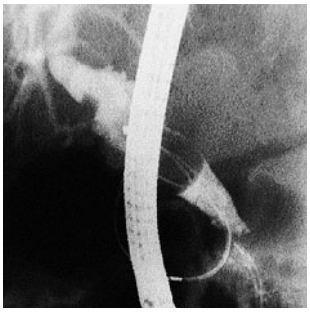

Рис. 2

ЕРХПГ: вклинення кошика Дорміа з конкрементом в інтрапанкреатичний відділ загальноїжовчної протоки.

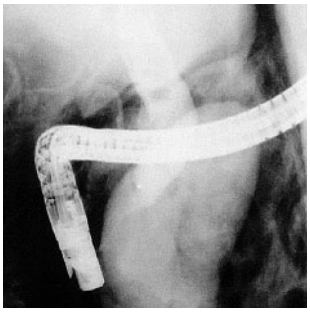

Рис. 3

ЕРХПГ: ретродуоденальна перфорація. Контрастна речовина в позаочеревинному просторі.

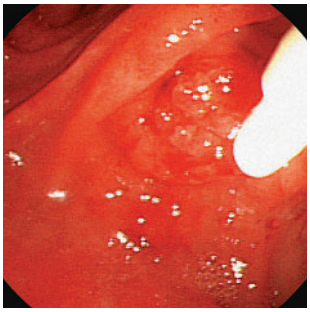

Рис. 5

ЕРХПГ: пухлинний рестеноз ВСДК.

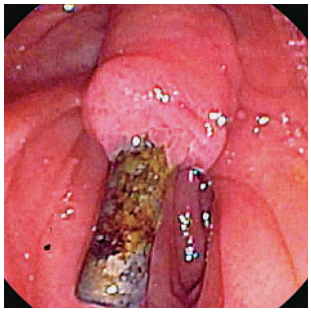

Рис. 6

ЕРХПГ. Обтурація ендобіліарного стенту.

Для ліквідації ускладнень перфорації встановлювали ендобіліарний стент, проводили зонд за зв'язку Трейца для ентерального харчування, виконували дренування заочеревинної флегмони під ультразвуковим контролем та призначали масивну антибіотикотерапію. В 2 випадках виконували хірургічне втручання, що заключалось в дренуванні і санації заочеревинної флегмони з лапароскопічного доступу. Летальних випадків не було. До віддалених ускладнень ЕТПВ відносимо рецидивний холедохолітіаз, пухлинні рестенози папілотомного отвору, хронічний регургітаційний холангіт, рецидиви доброякісних стриктур, обтурації та міграції ендопротезів.

Рецидивний холедохолітіаз в сроки від 2 до 10 років спостерігали у 324 (2,9%) пацієнтів. У всіх випадках виконували повторні транспапілярні літо екстракції з санацією жовчних протоків розчинами антисептиків (рис. 4). Факторами ризику виникнення рецидивного холедохолітіазу вважаємо: неповноцінну літоекстракцію під час первинного втручання, наявність великих парафатеральних дивертикулів, атонію з розширенням жовчної протоки більше 2 см, неадекватні та тотальні ЕПСТ.

Хронічний регургітаційний холангіт після ЕПСТ відмічали у 45 (0,4%) пацієнтів. Хворим виконували транспапілярні санації жовчних протоків, призначали антибактеріальні препарати, а у 12 пацієнтів виконували транс папілярні втручання з метою формування антирефлюксних бар'єрів з слизової оболонки дванадцятипалої кишки. У 5 пацієнтів з стійким рецидивуючим холангітом, що не піддавався консервативному лікуванню виконували гепатікоєюностомію по Ру з лапаротомного доступу. Пухлинні рестенози виявили у 48 хворих в сроки від 6 до 18 місяців після виконання ЕПСТ з приводу стенозуючого папіліту чи після ендоскопічної папілектомії, які в подальшому підлягали оперативному лікуванню чи ендобіліарному стентуванню (рис. 5).

Проксимальні та дистальні міграції нітінолових та тефлонових ендобіліарних стентів спостерігали у 42 пацієнтів, що потребувало виконання повторної ендоскопічної корекції розташування ендопротезу. При обтурації стентів виконували їх інструментальну ревізію і ре каналізацію у 27 випадках, а при неефективності — подальшу заміну стенту, встановлення додаткового ендопротезу — у 39, та втручання «стент в стент» — у 21 пацієнта (рис. 6). Рецидиви доброякісних стриктур після виконання етапних ендоскопічних дилатацій відмічали у 7 хворих, яким в подальшому виконували реконструктивну гепатикоєюностомію по Ру з лапаротомного доступу.

Висновки

1. Кровотеча з країв папілотомної рани є найбільш частим ускладненням ендоскопічних операцій на великому сосочку дванадцятипалої кишки, факторами ризику виникнення якої є висока обтураційна жовтяниця та явища коагулопатії.
2. У 70% пацієнтів кровотеча після ЕПСТ зупиняється спонтанно на фоні консервативної терапії і лише у 30% випадків потребує виконання ендоскопічного гемостазу.
3. Причинами виникнення гострого панкреатиту після транспапілярних ендоскопічних втручань є довготривалі спроби канюляції ВСДК, вірсунготомія або надлишкове введення контрастної речовини в просвіт головної панкреатичної протоки з виконанням паренхімо грами.
4. Вклинення кошика Дорміа з конкрементом в дистальний відділ загальної жовчної протоки або його відрив є показом до невідкладної холедохолітотомії.
5. Факторами ризику виникнення рецидивного холедохолітіазу є: неповноцінна літоекстракція під час первинного втручання, парафатеральні дивертикули, тотальна або неадекватна папілосфінктеротомія та дилатація жовчних протоків більше 20 мм.
6. Обов'язковим елементом ендоскопічного втручання у хворих з стенозуючим папілітом є прицільна пошарова біопсія найбільш змінених ділянок слизової ампули великого сосочка дванадцятипалої кишки з 3 позицій та контрольні ЕРПХГ з біопсією через 3, 6, 12, та 24 місяці після виконання папілотомії, з метою своєчасної діагностики рестенозу та ідентифікації його генезу.

Література

1. Балалыкин А.С., Снегирев Ю.В., Гвоздик В.В. с соавт. (2006) Эндоскопическая папиллотомия и холангиолитиаз — доступы, принципы, эффективность. Клин. эндоскопия. 2; 8: 13-19
2. Борисов А.Е. (2003) Руководство по хирургии печени и желчевыводящих путей. 2: 560
3. Branch S. (2000) ERCP-induced pancreatitis. Gastroenterol. 3; 5: 363-370
4. Maydeo A., Borkar D. (2003) Techniques of selective cannulation and sphincterotomy. Endoscopy. 35; 1: 19-23
5. Robison L.S., Varadarajulu S., Wilcox C.M. (2007) Safety and success of precut biliary sphincterotomy. Is it linked to experience or expertise? World J. Gastroenterol. 13; 15: 2183-2186

СРАВНИТЕЛЬНАЯ ОЦЕНКА ЛАПАРОСКОПИЧЕСКОГО ДРЕНИРОВАНИЯ БРЮШНОЙ ПОЛОСТИ ПРИ ОСТРОМ ПАНКРЕАТИТЕ

Новохатний П.В.

Эндоскопическое отделение, Городская клиническая больница экстренной и скорой медицинской помощи, Запорожье, Украина

Введение

Исторически первые малотравматические вмешательства при ОП вошли в клиническую практику вместе с внедрением ЛС. В неотложной хирургии это исследование впервые было применено Orndorf B. в 1920 году. Он выполнял его в сочетании с рентгенологическим исследованием в неясных случаях внематочной беременности. Впервые показания к ЛС в общем виде сформулировал Korbasch R. в 1921 году, отмечавший что ЛС нужно применять в том случае, если прочие методики не помогают установлению диагноза и можно надеяться с ее помощью увидеть патологические изменения. В 1933 году Henning N. и Stolze M. применили лапароскопическую диагностику уже для верификации острых хирургических заболеваний органов брюшной полости [3].

ЛС позволяет выявить достоверные визуальные признаки острого течения панкреатита: стеатонекрозы, стекловидный отёк печёночно-двенадцатиперстной связки, большого и малого сальника, геморрагический экссудат, геморрагическая имбибиция брыжейки поперечной ободочной кишки и сальника, увеличенный напряжённый желчный пузырь при билиарном панкреатите, инфильтрат в области сальниковой сумки. Информативность метода составляет 72% [6,8]. Кроме того, ЛС носит не только диагностический, но и дифференциально-диагностический, а также лечебный характер, позволяя снизить летальность с 68,9% до 32,3% в сравнении с только консервативной терапией [1,6,9].

Спектр лапароскопических вмешательств определяется авторами в зависимости от выявленной морфологической формы ОП. Широкое применение нашло лапароскопическое дренирование брюшной полости. Однако продолжаются дискуссии в отношении показаний и противопоказаний к его выполнению, длительности стояния дренажей [2,4,5,7].

Материалы и методы

В основу данного исследования положены результаты сравнительного анализа лапаротомного и лапароскопического способов дренирования брюшной полости у 83 больных с тяжелым ОП (согласно международной классификации Атланты 1992 года), поступивших в клинику кафедры общей хирургии Запорожского государственного медицинского университета на базе хирургических отделений Запорожской городской клинической больницы скорой и экстренной медицинской помощи. Неинфицированный ПЗ имел место у 29 (34,9%), инфицированный ПЗ — у 54 (65,1%).

Мужчин было 53, женщин — 30. Возраст пациентов колебался от 22 до 82 лет, в среднем — (50,00±1,42) года. Лапаротомному дренированию брюшной полости подверглось 44 пациента, получавших лечение согласно традиционным схемам и способам в период с 2001 по 2003 гг. (контрольная группа). Лапароскопическое дренирование брюшной полости было выполнено 39 больным, лечившимся с применением миниинвазивных технологий в период с 2007 по 2011 гг. (основная группа).

В обеих группах преобладали мужчины (в основной группе — 55,1%, в контрольной — 56,8%). Наибольшую долю (33,3%) в основной группе составили мужчины в возрасте от 25 до 45 лет. Аналогичная доля (27,3%) контрольной группы была представлена лицами того же пола в возрасте от 25 до 45 лет. Средний возраст в I группе составил (48,84±1,89), во II группе — (51,82±2,12) года ($p<0,05$). Пациенты обеих групп сопоставимы по полу, возрасту, основному заболеванию и сопутствующей патологии.

ЛС проводилась лапароскопом системы *Hopkins* фирмы *Storz* (Германия). Лапароскопическое дренирование брюшной полости при ОП преследовало своей целью обеспечение адекватного оттока патологической жидкости и создание путей введения лекарственных средств. Дренирование брюшной полости проводили из 1-5 точек. Дренажная трубка вводилась через футляр троакара для лапароскопа и через отдельные проколы в области наибольшего скопления жидкости под контролем лапароскопа. Лапароскопическая установка дренажа к сальниковому отверстию проходила при помощи полого манипулятора оригинальной конструкции. Визуальным маркером месторасположения трубчатого дренажа служила шейка желчного пузыря.

Результаты

Продолжительность стояния дренажей в брюшной полости определялась объемом выделяющейся жидкости и динамикой выделения (табл. 1). Характер экссудата зависел от степени тяжести и формы ОП. Сравнительная характеристика результатов дренирования брюшной полости у пациентов основной и контрольной групп приводится ниже в таблице 2.

Таблица 1. *Результаты дренирования брюшной полости при ОП*

Показатель		Лапароскопическое дренирование, (n=39)		Дренирование лапаротомным способом, (n=44)	
		n	%	n	%
Количество дренажей	1	7	17,9	-	-
	2	5	12,8	-	-
	3	8	20,5	-	-
	4	9	23,1	-	-
	5	10	25,6	44	100
Среднесуточный объем выделяющейся жидкости	До 100 мл	30	76,9	28	63,4
	От 100 до 200 мл	6	15,4	8	18,2
	От 200 до 300 мл	1	2,6	3	6,8
	От 300 до 400 мл	1	2,6	2	4,5
	От 400 до 500 мл	-	-	1	2,3
	Свыше 500 мл	1	2,6	2	4,5
Длительность стояния дренажей	До 10 суток	17	43,6	14	31,8
	От 10 до 20 суток	18	46,2	12	27,3
	От 20 до 30 суток	3	7,7	5	11,4
	От 30 до 40 суток	1	2,6	5	11,4
	От 40 до 50 суток	-	-	3	6,8
	Свыше 50 суток	-	-	5	11,4

* — различие статистически достоверно, $p<0,05$.

Обсуждение

Выявлена тесная разнонаправленная взаимосвязь между степенью тяжести ОП, который достоверно детерминировал как временной интервал постановки дренажа, объемом выделяющейся жидкости. Так, для пациентов с инфицированным ПЗ, регистрировалось значимое повышение как объема экссудата (более 80 мл), так и необходимости в пролонгировании дренирования брюшной полости. При неинфицированном ПЗ, напротив, отмечался существенный регресс указанных показателей.

Проанализированы указанные параметры в зависимости от вида лечения. Полученные данные ассоциации динамики 24-часового экссудата в зависимости от длительности стояния дренажей у пациентов с различными формами ОП статистически

Таблица 2. *Результаты дренирования брюшной полости при различных формах ОП*

Способ дренирования	Показатель	Форма ОП	
		Неинфицированный ПЗ	Инфицированный ПЗ
Лапароскопический (n=39)	Среднесуточный объем выделяющейся жидкости (мл)	58,8±12,2	138,3±60,0
	Длительность стояния дренажей (сут.)	9,3±3,2	13,0±1,4
Лапаротомный (n=44)	Среднесуточный объем выделяющейся жидкости (мл)	90,0±23,5	115,8±25,2
	Длительность стояния дренажей (сут.)	10,2±2,0	26,9±4,2*

* — статистически значимые различия $p<0,05$ при сравнении показателей при лапаротомном способе дренирования брюшной полости.

значимо свидетельствовали о достоверном влиянии вида хирургического вмешательства на результаты дренирования брюшной полости. Так, при лапароскопическом дренировании удавалось достичь большего выделения жидкости при меньшей длительности инвазивной процедуры дренирования.

Таким образом, лечебная ЛС позволяет эвакуировать токсический экссудат из брюшной полости, санировать её, оценить степень локальных изменений ПЖ и является «стартовой» точкой в визуальной оценке динамики морфологических изменений в самой железе и в брюшной полости.

Литература

1. Гетелин С.А., Мищенко Н.В., Петров С.Р. (2003) Применение лапароскопии в диагностике и лечении острого панкреатита. Клінічна хірургія. 1: 15-16
2. Грубник В.В., Андриевский П.Н., Грубник Ю.В. (2003) Лапароскопические операции у больных острым панкреатитом. Клінічна хірургія. 1: 17
3. Дарвин В.В., Онищенко С.В., Ильконич А.Я. (2009) Миниинвазивные технологии в лечении острого панкреатита. Хирургия. 1: 29-32
4. Копчак В.М., Хомяк І.В., Копчак К.В. (2008) Люмботомічна відеоконтрольована санація заочеревинного простору у хворих на гострий панкреатит. Клінічна хірургія. 9: 23-26
5. Кузнецов Н.А., Родоман Г.В., Шалаева Т.И. с соавт. (2009) Лапароскопическое дренирование брюшной полости при стерильном деструктивном панкреатите. Хирургия. 8: 29-33
6. Сажин А.П., Авдовенко А.П., Юрищев В.А. (2002) Лапароскопическая диагностика и лечение острого панкреатита. Хирургия. 11: 34-37
7. Brun A., Agarwal N., Pitchumoni C.S. (2011) Fluid collections in and around the pancreas in acute pancreatitis. J. Clin. Gastroenterol. 45; 7: 614-625
8. Chen K.Y., Xiang G.A., Wang H.N. (2007) Laparoscopy and digital subtraction angiography in the treatment of severe acute pancreatitis. Zhonghua Wai Ke Za Zhi. 45; 11: 750-752
9. Sachin V.W., Roy V.P., Mathur S.K. (2011) minimally invasive approach to pancreatic necrosectomy. Journal of Laparoendoscopic & Advanced Surgical Techniques. 21; 2: 131-136

СОВРЕМЕННЫЕ ПОДХОДЫ К ЭНДОСКОПИЧЕСКОЙ ДИАГНОСТИКЕ НЕХОДЖКИНСКИХ ЛИМФОМ ЖЕЛУДКА

Разумейко И.В., Тофан А.В., Бойко Г.С., Кротевич М.С., Кузьменко А.П.

Отделение эндоскопической диагностики, Национальный институт рака, Киев, Украина

Введение

Неходжкинские лимфомы (НХЛ) — клональные заболевания лимфоидной ткани, возникающие из лимфатических клеток разного уровня дифференцировки, имеющие различную степень злокачественности и локализацию. НХЛ составляют около 5% от всех злокачественных новообразований человека. По данным разных авторов [1,2,13] желудочно-кишечный тракт поражается с наибольшей частотой (15-24%), что составляет 30-45% от всех экстранодальных НХЛ. В последние годы отмечается снижение заболеваемости раком желудка, а НХЛ имеют неизменную тенденцию к росту [1,2,9,10]. Во многих странах, в том числе и в Украине, заболеваемость НХЛ за последние два десятилетия увеличилась более чем на 50%,что можно связать, как с улучшением диагностики, так и с воздействием неблагоприятных факторов окружающей среды [1,2,9,10,13]. В связи с отсутствием четких патогномоничных эндоскопических признаков НХЛ желудка, диагностика только на основании эндоскопической семиотики в большинстве случаев сложна и требует многократного забора биопсийного материала.

В последние годы широко применяются иммуногистохимические исследования для диагностики злокачественных опухолей в том числе и лимфом [3-5,11]. Иммуногистохимическое исследование (ИГХИ) — метод микроскопического исследования тканей, обеспечивающий наиболее специфическое выявление в них искомых веществ и основанный на обработке срезов маркированными специфическими антителами к выявляемому веществу, которое в данной ситуации служит антигеном; позволяет идентифицировать клетки различных типов по их уникальным маркерным признакам а также изучить синтетические и секреторные процессы в клетке.

Для лимфомных клеток характерны следующие маркеры: мембранные иммуноглобулины, CD5, CD10, CD19, CD20, CD22, CD79a, CD23, Bcl2. Эти маркеры используются для верификации диагноза лимфомы, дифференциальной диагностики ее с раком, установления типа лимфомы. Основываясь на этом методе, в 2008 году ВОЗ была предложена классификация лимфом [13].

В желудке встречаются следующие типы НХЛ:

- диффузная В-крупноклеточная лимфома;
- лимфома зоны мантии;
- лимфома Беркитта;
- MALT-лимфома;
- фолликулярная лимфома.

Первые три типа лимфом (диффузная В-крупноклеточная лимфома, лимфома зоны мантии, лимфома Беркитта) наблюдаются чаще в молодом и среднем возрасте; их течение носит агрессивный характер, что требует проведения полихимиотерапии (ПХТ). В подобных случаях необходим постоянный эндоскопический мониторинг в процессе лечения пациентов, что бы при отсутствии или незначительном терапевтическом эффекте вовремя изменить схему ПХТ. MALT — лимфомы или фолликулярные лимфомы, являющиеся индолентными, наблюдаются у пожилых пациентов; их возникновение связано с наличием *Helicobacter pylori* [4,5-8,12]. Клинические проявления НХЛ желудка незначительны и носят торпидный характер.

Цель работы — установить взаимосвязь между эндоскопической картиной НХЛ желудка и ее иммуногистохимическим вариантом.

Материалы и методы

В отделении эндоскопической диагностики Национального института рака МОЗ Украины НХЛ диагностирована у 267 больных в период с 2000 по 2011 г. Из этого числа больных иммуногистохимические исследования были выполнены у 56 (21%) пациентов. Эндоскопические исследования проводилось видеогастроскопами *«Fujinon»* и фиброгастроскопами *«Olymtpus»*.

Таблица 1. *Эндоскопические формы НХЛ желудка*

Эндоскопическая картина	N	%
Экзофитная	2	3,4
Язвенная	19	34
Инфильтративная	8	14,2
Язвенно-инфильтративная	25	45
Смешанная	2	3,4
Всего	**56**	**100**

В исследуемой группе было 31 мужчин (55%) и 25 женщин (45%), возраст варьировал от 30 до 75 лет. Средний возраст составил 58 лет. Мы использовали эндоскопическую классификацию НХЛ по Поддубному Б.К., Машаловому А.А [5,6]. в своей модификации:

- экзофитная;
- язвенная;
- инфильтративная;
- язвенно-инфильтративная;
- смешанная.

Результаты исследования

Эндоскопическая диагностика у пациентов показала, что преимущественно НХЛ локализовались в дистальном отделе и теле желудка. Из данных, представленных в таблице 1 видно, что наиболее часто встречаются язвенно-инфильтративная и язвенная формы НХЛ желудка. У всех обследованных больных диагноз НХЛ гистологически верифицирован на основании изучения биопсийного материала. Однако только в 25% наблюдений морфологическая верификация была получена при изучении биопсийного материала, взятого при первом эндоскопическом исследовании. У 75% больных НХЛ была подтверждена морфологически на основании изучения биопсийного материала, полученного при повторных, во многих случаях, многократных эндоскопиях. Применение иммуногистохимического исследования даже при небольшом, раздробленном биоптате дает возможность установить правильный диагноз.

Установлено, что при диффузной В-крупноклеточной лимфоме эндоскопически выявлялась язвенная и язвенно-инфильтративная форма у 50% пациентов. При лимфомах зоны

Таблица 2. *Иммуногистохимические типы НХЛ желудка*

Диагноз на основании иммуногистохимического исследования	N	%
Диффузная В-крупноклеточная лимфома	8	14,3
Лимфома зоны мантии	1	1,8
Лимфома Беркитта	1	1.8
MALT — лимфома	44	78,5
Фолликулярная лимфома	2	3,6
Всего	**56**	**100**

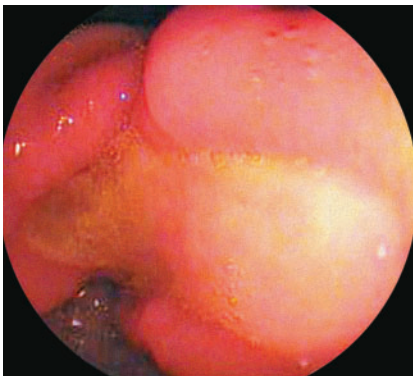

Рис. 1

Язвенная форма НХЛ антрального отдела желудка (язвенный дефект неправильной формы, расположен на большой кривизне, при щипцевой пальпации ткань плотная, при взятии биопсии щипцы скользят по поверхности образования), при ИГХИ — диффузная В-крупноклеточная лимфома.

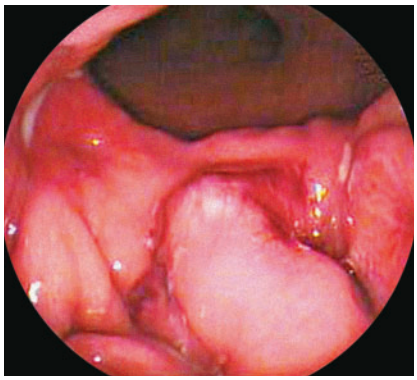

Рис. 2

Язвенно-инфильтративная форма НХЛ н/3 тела желудка(2 язвенных дефекта по передней и задней стенках, по большой кривизне-инфильтрация слизистой, при щипцевой пальпации и биопсии ткань в области язв плотная, в области инфильтрации-рыхлая, легко отрывается), при ИГХИ-MALT-лимфома.

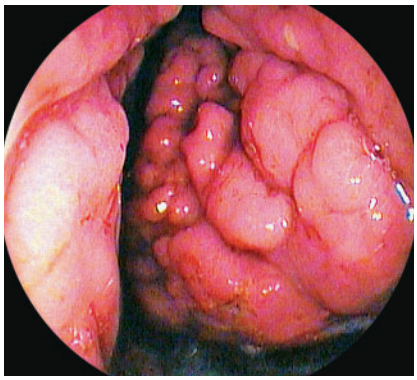

Рис. 3

Инфильтративная форма НХЛ тела желудка (при щипцевой пальпации стенка желудка малоподвижна, при биопсии слизистая плохо тянется за щипцами, легко отрывается), при ИГХИ-MALT- лимфома.

мантии и Беркитта эндоскопическая картина у больных проявлялась в виде язвенной формы (множественные глубокие изъязвления). При MALT — лимфоме наблюдалось язвенно-инфильтративное поражение у 56% больных, а язвенная форма у 30% пациентов (в виде поверхностных множественных изъязвлений). Инфильтративная форма в 9% и смешанная в 5% случаев. При фолликулярной лимфоме выявлялось экзофитное поражение желудка.

Выводы

Эндоскопические исследования дают возможность определить макроскопические типы поражения желудка, что позволяет прогнозировать течение болезни и тактику лечения больного. На основании изученного материала установлено, что при гастроскопии наиболее часто встречаются язвенно-инфильтративная и язвенная формы НХЛ желудка.

При иммуногистохимическом исследовании чаще выявляются MALT-лимфомы и диффузные В-крупноклеточные лимфомы. Иммуногистохимическая верификация лимфом определяет подходы к выбору тактики лечения и последующему эндоскопическому мониторингу пациентов. Такой подход позволяет индивидуализировать и вовремя коррегировать терапию у больных с НХЛ желудка.

Литература

1. Бюлетень Національного канцер-реєстру (2009-2010) Рак в Україні. 12: 75-76
2. Давыдов М.И., Аксель Е.М. (2007) Статистика злокачественных новообразований в России и странах СНГ в 2005 г. Вестник РОНЦ им. Н.Н.Блохина
3. Осинский С.П., Глузман Д.Ф., Клифф Й. с соавт. (2007) Молекулярная диагностика опухолей. (Киев). «DIA». 248 с.
4. Поддубный Б.К., Кувшинов Ю.П., Малихова О.А с соавт. (2004). Трудности дифференциальной диагностики и оценка эффективности лечения MALT-лимфом желудка. Российский журнал гастроэнтерологии, гепатологии, колопроктологии. 23; 10: 140
5. Поддубный Б.К., Кувшинов Ю.П., Малихова О.А., с соавт. (2004) Особенности макроскопических проявлений и трудности дифференциальной диагностики MALT-лимфом желудка. Тезисы VI Российско-Японского симпозиума по эндоскопии пищеварительного тракта. (Москва). с. 15
6. Поддубный Б.К., Кувшинов Ю.П., Малихова О.А., с соавт. (2004) Эндоскопическая семиотика и диагностика MALT-лимфом желудка. Материалы III съезда онкологов СНГ. (Минск). 2: 298
7. An S.K., Han J.K., Kim Y.H. et al. (2007) Gastric mucosa-associated lymphoid tissue lymphoma: spectrum of findingsat double-contrast gastrointestinal examination with pathologic correlation. Radio Graphics. 21: 1491-1504
8. Choi D., Lim H.K., Lee S.J. et al. (2002) Gastric mucosa-associated lymphoid tissue lymphoma: helical CT finding sand pathologic correlation. Am. J. Roentgenol. 178: 1117-1122
9. Crump M., Gospodarowicz M., Shepherd F.A. (1999) Lymphoma of the gastrointestinal tract. Semin. Oncol. 26: 324-337
10. Ghai S., Pattison J., Ghai S. et al. (2007) Primary gastrointestinal lymphoma: spectrum of imaging findings with pathologic correlation. RadioGraphics. 27: 1371-1388
11. Hoffbrand A.V., Pettit J E. (2000) Clinical hematology, III edition, Mosby, An Affiliate of Elsevier Science. 243-252
12. Jaffe E.S., Harris N.L., Stein H., Isaacson P.G. (2008) Classification of lymphoid neoplasms: the microscope as a tool for disease discovery. Blood. 112: 4384-4399
13. Zucca E. (2008) Extranodal lymphoma: a reappraisal. Ann. Oncol. 19; 4: 77-80

ЭНДОСКОПИЧЕСКИЕ АСПЕКТЫ ДИФФЕРЕНЦИАЛЬНОЙ ДИАГНОСТИКИ ВОСПАЛИТЕЛЬНЫХ ЗАБОЛЕВАНИЙ КИШЕЧНИКА

Симонова Е.В., Бойко Т.И.

Институт гастроэнтерологии НАМН Украины, Днепропетровск, Украина

Изучение хронических воспалительных заболеваний кишечника (ВЗК), а именно неспецифического язвенного колита (НЯК) и болезни Крона (БК), приобретает все больший интерес во всем мире. Отмечается тенденция к возрастанию количества тяжелых, резистентных к терапии форм этих болезней, осложнений и оперативных вмешательств, которые часто ведут к инвалидизации пациентов молодого трудоспособного возраста.

НЯК и БК принадлежат к заболеваниям, своевременное распознавание которых нередко вызывает у практических врачей значительные трудности. Решающую роль в диагностике и дифференциальной диагностике неспецифических воспалительных заболеваний толстой кишки (ТК) играет эндоскопический метод. Эндоскопическое исследование позволяет подтвердить или отвергнуть диагноз, определить степень активности процесса и протяженность поражения кишечника, осуществить контроль за течением заболевания и эффективностью проводимого лечения [1,2,4,6]. Изменения слизистой оболочки (СО) ТК при ВЗК эндоскопически проявляются комбинацией различных признаков, при этом каждая патология имеет свои характерные признаки.

НЯК — хроническое воспалительное заболевание неизвестной этиологии, с поражением ТК (с обязательным вовлечением прямой кишки), характеризующееся непрерывным воспалением СО, с рецидивирующим течением и возможностью развития местных и системных осложнений [3]. Заболевание может встречаться в любом возрасте, но отмечают 2 возрастных пика: 15-30 лет и 60-80 лет. Клиническое течение заболевания характеризуется сменой фаз обострения и ремиссии.

Диагностика НЯК базируется на сборе анамнестических данных, анализе клинических проявлений заболевания, результатах объективных методов исследования (эндоскопического, морфологического, рентгенологического, сонографического и общеклинических лабораторных анализов). Ведущая роль в диагностике НЯК принадлежит эндоскопическому исследованию [1,3,18,19,21]. Цель эндоскопии при НЯК — верификация диагноза, определение протяженности процесса в толстой кишке, определение выраженности (активности) воспаления СО ТК.

Поражение начинается с аноректального перехода и распространяется равномерно вверх (аборально). Верхняя граница пораженного участка СО может находиться где угодно: от прямой кишки и до илеоцекального клапана. По литературным данным в 46-70% случаев при язвенном колите имеется изолированное поражение ректосигмоидного отдела, в 15-28% — воспалительные изменения распространяются до селезеночного изгиба (т.н. левосторонний колит), у 15-37% пациентов они захватывают всю толстую кишку (субтотальный и тотальный колиты) [15,19].

Эндоскопические проявления НЯК зависят от фазы заболевания, тяжести процесса, длительности заболевания. Согласно Европейского консенсуса (2008) не существует эндоскопических признаков, специфичных для НЯК. Наиболее существенной эндоскопической характеристикой НЯК является непрерывное, сливное воспаление СО толстой кишки с вовлечением прямой кишки и с четкой границей воспаления [18].

Наиболее типичными признаками НЯК в фазе обострения являются диффузная эритема, рыхлость СО (слизистая имеет бархатистый вид), петехии (геморрагии), исчезновение нормального сосудистого рисунка, поверхностные дефекты различной протяженности и формы, вплоть до десквамации СО (сливающиеся язвы) на большой площади, контактная либо самопроизвольная кровоточивость различной степени выраженности, гнойные и фибринозные наложения. При язвенном колите эрозии и язвы располагаются только в участках воспаленной СО и никогда не встречаются афтоидные изъязвления. В фазе заживления язв и эрозий и при неактивной фазе наблюдается один из характерных признаков НЯК — зернистость СО [13,15,19].

При прогрессировании заболевания гаустры сглаживаются, кишка представляет собой узкую трубу, лишенную складок, может встречаться не резко выраженное сужение просвета ТК. Стриктуры для этого заболевания не характерны, и если наблюдается локализованное сужение просвета кишки, то это должно вызывать подозрение на рак, гранулематозное поражение (болезнь Крона) или ишемическое поражение [1,11]. В фазе ремиссии может произойти полная репарация СО, но остаются признаки, по которым можно ретроспективно установить перенесенный НЯК: СО тусклая, светлая, кажется натянутой на подслизистый слой, поверхность ее мозаичная или мелкозернистая, сосудистый рисунок атипичный (сосуды могут быть причудливо извитыми, с дополнительным петлеобразованием), могут определяться псевдополипы, при длительном течении НЯК исчезает складчатость [3,11]. Отсутствие макроскопических изменений СО прямой кишки при эндоскопическом исследовании практически исключает диагноз «язвенный колит», кроме тех случаев, где недавно проводилось местное лечение препаратами месалазина.

Протяженность НЯК определяет тактику ведения больного, влияет на выбор терапии, путь введения препаратов (оральный, ректальный), схему проведения онкоскрининга у пациентов с данным заболеванием. Поэтому рекомендуется использование классификации НЯК по протяженности поражения ТК. Согласно Монреальской эндоскопической классификация НЯК (2005) выделяют:

- язвенный проктит (ограниченное поражение прямой кишки);
- левосторонний НЯК (поражение до селезеночного изгиба);
- протяженный НЯК (поражение выше селезеночного изгиба, включая панколит) [16].

При панколите может наблюдаться вовлечение аппендикса (до 75%), поражение илеоцекального клапана, что приводит к ригидности и дилятации его отверстия. У 20% больных с панколитом наблюдается вовлечение терминального отдела подвздошной кишки — так называемый ретроградный терминальный илеит *(backwash ileit)*, при котором макроскопически определяются диффузный отек, гиперемия, зернистость СО тонкой кишки, иногда — формирование небольших язв в терминальном отделе подвздошной кишки. Изменения редко распространяются более чем на 12-15 см по тонкой кишке.

При эндоскопическом исследовании больных, перенесших оперативное вмешательство на ТК, в ряде случаев встречается воспаление резервуара тонкой кишки, сформированного в процессе проктоколэктомии, т.н. паучит *(pouchitis)*. Диагноз паучита должен быть подтвержден с помощью эндоскопического и гистологического исследований. Наиболее характерные эндоскопические признаки острого паучита это эритема, отек, рыхлость, петехии, зернистость, контактная кровоточивость, фибринозный налет, эрозии и небольшие изъязвления, сходные с таковыми при НЯК. При длительном течении язвенного колита и значительной протяженности поражения ТК (субтотальное, тотальное) необходимо проявлять онконастороженность, т.к. при длительности анамнеза более 8 лет значительно повышается риск развития колоректального рака и должны проводиться регулярные эндоскопические исследования [2,3,10,13].

Новообразования при язвенном колите ранжируются по значимости от воспалительных псевдополипов до карциномы. При наличии типичных псевдополипов небольших размеров нет необходимости в проведении биопсии; она является необходимой, когда полип превышает 1 см в диаметре, покрыт спонтанно кровоточащей СО, имеет неровную поверхность, неправильную форму, отличается по цвету от других полипов. Основная цель скрининговой колоноскопии — выявление дисплазии. Дисплазия железистого эпителия является наиболее важным и общеизвестным морфологическим фактором риска и маркером рака толстой кишки. Выявить дисплазию в условиях хронического воспаления при активном НЯК и при наличии воспалительных полипов (псевдополипов) крайне сложно. В связи с трудностями диагностики дисплазии при НЯК требуется большое количество биопсийного материала. Различают: дисплазию в плоской слизистой *(dysplasia in flat mucosa)* и приподнятые новообразования с дисплазией *(raised lesion with dysplasia)*. Приподнятые новообразования на фоне НЯК относят к т.н. *«displasia associated lesion or mass» (DALM)*. Эти новообразования могут быть удалены эндоскопически. Для достоверной диагностики дисплазии специалисты рекомендуют взятие множественных биоптатов (по 3-4 биоптата) через каждые 10 см по всей длине толстой кишки. Для улучшения выявления очагов дисплазии показано проведение хромоэндоскопии с метиленовым синим или индигокармином [13,14,17].

Макроскопически карциномы при НЯК чаще всего возвышаются над уровнем СО (полиповидные карциномы), но могут быть представлены бляшкой с утолщением соответствующего участка СО, экзофитно растущей опухолью (в виде цветной капусты), сужением просвета кишки, которое может быть сходно с доброкачественными стриктурами. Почти у четверти пациентов с НЯК, осложненном карциномой, диагностируются множественные (мультифокальные) опухоли.

Болезнь Крона (БК) — хроническое рецидивирующее заболевание, характеризующееся трансмуральным, гранулематозным воспалением с сегментарным поражением различных отделов желудочно-кишечного тракта, с возможными системными и внекишечными осложнениями. БК характеризуется волнообразным течением с чередованием периодов обострений и бессимптомных или малосимптомных ремиссий [2,4,9].

В клинике выделяют кишечные и внекишечные проявления. Кишечные проявления болезни во многом зависят от локализации патологического процесса и проявляются болевым, диспептическим синдромами и нарушением всасывания. Было установлено, что клиническое течение БК имеет ряд особенностей и закономерностей, зависящих от глубины поражения кишечной стенки, локализации очага поражения и активности воспалительного процесса в кишечнике. В последние годы установлено, что имеет значение возраст пациента на момент появления первых симптомов болезни. Так, в Монреальской классификации БК (2005 г.) выделяют группы пациентов, которые заболели в возрасте до 17 лет, с 17 до 40 и после 40 лет [16].

При БК, в отличие от НЯК, может поражаться любой отдел желудочно-кишечного тракта: от ротовой полости до прямой кишки [20]. В зависимости от локализации выделяют следующие формы БК:

1. *энтерит (илеит)* — изолированное поражение тонкой кишки, которое наблюдается в 25-30% случаев; при этом наиболее часто в патологический процесс вовлекается терминальный отдел подвздошной кишки;
2. *илеоколит* — наиболее распространенная форма БК; на долю сочетанного поражения тонкой и толстой кишки, по данным различных авторов, приходится от 40-50 до 65%;
3. *колит* — изолированное поражение толстой кишки при БК отмечается у 15-25% пациентов; правые отделы вовлекаются в патологический процесс чаще, чем левые. Учитывая изолированную и смешанную форму поражения ЖКТ, воспалительные изменения в толстой кишке наблюдаются у 2/3 пациентов с БК. Несмотря на то, что поражение прямой кишки при этой патологии встречается редко (лишь в 11-30% случаев), изменения аноректальной зоны (анальные трещины, парапроктиты, свищи, абсцессы и т.д.) отмечаются у 30-40% больных;
4. верхние отделы ЖКТ, находящиеся выше связки Трейтца (пищевод, желудок, двенадцатиперстная кишка), поражаются в 5-13% случаев [19].

К наиболее характерным эндоскопическим признакам БК относятся: сегментарность (прерывистость) поражения, афтоидные изъязвления, изолированные глубокие линейные язвы, наличие стенозов (стриктур), рельеф СО в виде «булыжной мостовой» *(cobblestone)*. К другим признакам, которые позволяют предположить БК, относятся вовлечение подвздошной кишки, интактная прямая кишка, анальные поражения, полиморфизм воспалительных изменений (одновременное наличие у пациента всех фаз воспалительного процесса) [13,15,20].

Самым ранним и наиболее характерным эндоскопическим признаком БК являются афты, они могут выявляться в любых отделах ЖКТ. Афтоидные язвы — это маленькие (максимальный размер 5 мм) поверхностные дефекты, окруженные характерным узким ободком гиперемии. Они могут быть дискретными, окруженными неизмененной СО, или располагаться группами, могут увеличиваться в размере, сливаться друг с другом и превращаться в крупные глубокие изъязвления.

При БК могут встречаться следующие виды язв: неправильной формы, картоподобные *(map-like)* язвы, которые могут циркулярно охватывать всю окружность кишки, глубокие «колодцеобразные» язвы, глубокие продольные язвы в виде трещин (т.н. змеиные следы — *snail tracks*, «линейные дорожки из язв» или язвы, напоминающие по форме следы грабель, «язвы в виде следа червя»). Язвы при БК зачастую могут быть окружены неизмененной СО [14,17]. За счет отека подслизистого слоя между изъязвлениями формируется картина, известная в литературе как рельеф «булыжной мостовой». У подавляющего большинства пациентов (75-85%) наблюдается прерывистый (сегментарный) характер воспаления, когда в отрезке кишки, расположенном между двумя пораженными сегментами, не выявляется ни макроскопических, ни микроскопических изменений.

Нередкими находками при толстокишечной форме заболевания являются воспалительные полипы (псевдополипы) и мостики из СО. Воспалительные полипы встречаются как при БК, так и при язвенном колите и представляют собой очаги неправильной регенерации ранее воспаленной СО. Псевдополипы могут быть единичными или групповыми. Подмывание воспаленной СО соседними язвами приводит в период заживления к реэпителизации и образованию характерных мостиков из СО.

В период ремиссии эндоскопическая картина БК определяется степенью тяжести имевшегося ранее обострения. Если активность процесса была выражена незначительно, то исследование может не выявить каких-либо изменений. При ремиссии, следующей за тяжелым обострением, эндоскопическими находками могут быть воспалительные полипы, мостики из СО и стриктуры. Стриктуры и протяженные участки стенозов — следствие тяжелой воспалительной активности заболевания и фиброзных изменений, сопровождающих заживление. Стриктуры всегда возникают в зонах тяжелых изъязвлений. Их длина колеблется от 3 до 10 см. Наиболее частая локализация — пилорический канал, илеоцекальный клапан, терминальный отдел подвздошной кишки. Выполнение тотальной колоноскопии при наличии участков стеноза затруднено [13, 14]. Трансмуральный характер поражения кишечной стенки способствует образованию свищей и абсцессов. Однако при колоноскопии отверстия свищевых ходов обнаруживаются редко.

Дифференциальная диагностика НЯК и БК не всегда возможна, в отдельных случаях эти заболевания могут иметь поразительно сходную эндоскопическую картину и зачастую только длительное хроническое течение болезни, появление характерных внекишечных проявлений БК помогает в постановке окончательного диагноза.

Толстокишечная форма БК наблюдается приблизительно в 15-25% случаев, но иногда при этом дифференциальная диагностика БК и НЯК бывает крайне затруднена. Несмотря на то, что прерывистый характер поражения, наличие афтоидных и щелевидных язв, картины булыжной мостовой и стриктур, безусловно, свидетельствуют в пользу толстокишечной формы БК, при диффузном воспалении дифференцировать эти два заболевания удается далеко не сразу. По данным Адлера Г. только у 53% пациентов с окончательным диагнозом БК это заболевание было диагностировано с самого начала. В 15,5% случаев первоначальным диагнозом был язвенный колит [1]. Существуют и классические диагностические ловушки, подстерегающие исследователя. Примером может служить отсутствие при НЯК изменений в ректосигмоидном отделе в результате ранее проводимого лечения местными средствами (клизмами, свечами), которое конвертирует диффузное непрерывное поражение в прерывистое. Эта ситуация может способствовать ошибочному диагнозу БК.

Способствует дифференциальной диагностике проведение эзофагогастродуоденоскопии с биопсией, что позволяет выявить в ряде случаев характерные для болезни Крона макро- и микроскопические повреждения. Следует отметить, что вовлечение верхних отделов ЖКТ при БК, как правило, сочетается с поражением и других участков пищеварительного канала (подвздошной киши, ТК или перианальной зоны). Важное значение имеет изучение биопсий, в которых, даже при отсутствии эндоскопических признаков поражения СО, можно выявить гистологические изменения, характерные для БК. Так, в дуоденальных биоптатах гранулемы, по данным исследователей, выявляются чаще, чем в ТК (40-68%) [2,4]. Основные дифференциально-диагностические признаки НЯК и БК представлены в таблице 1.

Таблица 1. *Дифференциальная диагностика НЯК и болезни Крона по данным эндоскопии*

Эндоскопический признак	Неспецифический язвенный колит	Болезнь Крона
Наружный осмотр п ерианальной области	кожа не изменена или раздражена из-за частого жидкого стула	часто воспаление, свищи, рубцы после заживших свищей
Поражение слизистой	диффузное	сегментарное
Поражение прямой кишки	около 100%	менее 50%
Сосудистый рисунок	стерт или отсутствует	часто без изменений
Контактная диффузная кровоточивость	характерна	редко
Рыхлость	часто	не характерна
Отек	характерен	характерен
«Зернистость»	характерна	менее характерна
«Булыжная мостовая»	отсутствует	характерна
Гиперемия (эритема)	всегда	менее характерна
Сглаженность гаустр	присутствует	присутствует
Точечные кровоизлияния (петехии)	характерно	редко
Характер язвенных дефектов	поверхностные изъязвления без четких границ, при тяжелом течении — крупные, более 1 см	афты (начальная стадия), глубокие продольные или циркулярные язвы с четкими краями
Афтоидные язвы	нет	характерны
Крупные язвы >1 см	в тяжелых случаях	часто
Продолговатые глубокие язвы	редко	часто
Линейные язвы	редко	часто
Змеевидные язвы	редко	часто
Слизистая вокруг язв	изменена	как правило, не изменена
Псевдополипы	характерны	менее характерны
Четкое циркулярное разграничение между пораженной и нормальной СО	есть	нет
Стриктуры (стенозы)	редко	часто
Фистулы (свищи)	редко	часто

У 10-20% пациентов имеет место так называемый неопределенный, **недифференцируемый колит** *(indeterminate colitis)*, при котором отмечаются клинические, эндоскопические, рентгенологические или морфологические признаки и НЯК, и БК толстой кишки, что не позволяет каждый отдельный случай отнести к определенной нозологической форме. Но до сих пор не ясно, является ли недифференцированный колит отдельным заболеванием, либо только отражает невозможность разграничить НЯК и БК. Только длительное динамическое наблюдение за больными позволяет клиницисту отдать предпочтение тому или иному диагнозу. При неопределенных колитах прогноз, как правило, хуже, чем при НЯК: выше риск рецидивирования, частота перианальных осложнений, чаще производятся колэктомии и развивается колоректальный рак [6].

Дифференциальная диагностика ВЗК с другими колитами

Дифференциально-диагностический ряд при ВЗК включает множество других патологий, таких как ишемический колит, солитарная язва прямой кишки, радиационный колит, псевдомембранозный колит, туберкулез желудочно-кишечного тракта, болезнь Бехчета, СПИД, инфекционные колиты, вызванные *Ent. histolitica, Shigella, E. coli, Salmonella, Campylobacter, Yersinia enterocolitica, Clostridium difficile* и др. [2,5,6,8].

Ишемический колит

Обычно наблюдается у пациентов пожилого возраста, имеющих в анамнезе патологию сердечно-сосудистой системы. Характерно острое начало заболевания, появление кровянистого жидкого стула, болей в животе, отсутствие изменений в прямой кишке. Наиболее постоянная локализация патологического процесса — в левом изгибе ТК и в нисходящей ободочной кишке, что обусловлено анатомо-физиологическими особенностями кровоснабжения органа. Наиболее уязвимым местом ТК является левый изгиб, расположенный в зоне смежного кровоснабжения бассейнов двух брыжеечных артерий (верхней и нижней). Ишемический колит может быть острым или хроническим. Выделяют две его формы: обратимую (преходящая ишемия) и необратимую с формированием стриктуры или гангрены стенки кишки. Правильному распознаванию заболевания способствуют рентгенологическое исследование (симптом пальцевых вдавлений, псевдодивертикулы), ангиография, эндоскопия с биопсией. Эндоскопически при остром ишемическом колите определяется сегментарное поражение, СО багрового цвета, с четкой демаркационной линией, отделяющей нормальную СО от измененной с каждой стороны. При хронической ишемии отмечаются бляшковидные изъязвления, которые могут имитировать БК [8,10,17]. Для дифдиагностики является важным взятие множественных биопсий; гистологически выявляют геморрагии, гемосидеринсодержащие макрофаги, тромбированные сосуды. Дифференциальная диагностика ишемического колита с НЯК и БК представлена в таблице 2.

Радиационный (лучевой) колит

Как правило, возникает на фоне или после проведения лучевой терапии заболеваний органов малого таза. Чаще поражается прямая кишка (лучевой проктит), однако в процесс может вовлекаться ободочная и тонкая кишки. У пациента появляются поносы, ректальные кровотечения, тенезмы. Лучевые энтериты клинически проявляются обменными нарушениями, потерей массы тела, симптомами хронической кровопотери. Возможно развитие тяжелых кровотечений, стриктур кишки, реже — образование свищей и абсцессов. При эндоскопическом исследовании выявляют бледность и непрозрачность СО (вследствие подслизистого фиброза), множественные телеангиэктазии, эритему и легкую ранимость СО, грануляции, рыхлость СО в предварительно облученном сегменте ТК. В ряде случаев формируются язвенно-деструктивные изменения, атрофия СО, позже — стриктуры толстой кишки. При морфологическом исследовании выявляют участки гиалиноза в собственной пластинке слизистой, облитерирующий эндартериит в подслизистом слое со скоплением фибробластов [8].

Солитарная язва прямой кишки

Синдром солитарной язвы прямой кишки (ССЯПК) — это недостаточно изученный синдром, описанный впервые в 1969 г. Madigan и Morson. ССЯПК — довольно редкое заболевание (1 случай на 100 тыс. человек в год). У некоторых больных могут выявляться множественные язвы, которые могут локализоваться не только в прямой кишке. Причины заболевания не ясны. Возможно прямое локальное повреждение СО прямой кишки или местная ишемия. Солитарная язва по своему патогенезу может быть стеркоральной (т.е. возникает из-за давления уплотненного кала на стенку прямой кишки, ее растяжения). В патогенезе ССЯПК может играть роль пролапс СО прямой кишки [6, 8].

ССЯПК встречается с равной частотой у мужчин и женщин, часто выявляется у молодых людей. Симптомы могут включать аноректальные кровотечения, чувство давления в прямой кишке, необходимость сильного натуживания при дефекации, запоры или диарею, недержание кала, тенезмы, отхождение слизи с калом, а также чувство неполной дефекации. У 26% пациентов заболевание протекает бессимптомно. Диагноз устанавливается с помощью эндоскопического исследования. Чаще обнаруживают единичную язву неправильной формы с геморрагическим или белым фибринозным налетом на передней стенке прямой кишки в 5-10 см от анального отверстия. К другим эндоскопическим проявлениям ССЯПК относят полиповидные образования, участки гиперемии СО, множественные эрозии и язвы (в 30% случаев). Обнаружение одиночной язвы при эндоскопии может быть симптомом не только ССЯПК, но и инвазивного рака прямой кишки, болезни Крона, проктита, связанного с приемом нестероидных противовоспалительных средств, инфекционных заболеваний, СПИД. Для установления диагноза необходимо проведение биопсии.

Гистологические признаки ССЯПК: деформация желез СО прямой кишки, замещение собственной пластинки фиброзной тканью, диффузное увеличение количества коллагеновых волокон (при специальном окрашивании). Медикаментозное лечение не всегда успешно. В ряде случаев при пролапсе слизистой прямой кишки показано хирургическое лечение (ректопексия).

Псевдомембранозный колит

ПМК (псевдомембранозный колит) — тяжелая клиническая форма антибиотико-ассоциированной диареи, заболевание, вызванное спорообразующим анаэробным микробом *Clostridium difficile (Cd)*, которое впервые было описано в 1978 г. Barlet J.G. et al. Развитию заболевания может способствовать лечение почти всеми антибиотиками. Чаще других ПМК связывают с терапией клиндамицином, линкомицином, гентамицином, ампициллином, амоксициллин-клавунатом, различными цефалоспоринами и др. Ни доза, ни кратность, ни даже способ введения антибиотика не влияют на возможность развития ПМК. По различным данным, частота антибиотикоассоциированной диареи колеблется от 2,6% до 26% [5].

Cd — это спорообразующие микроорганизмы, которые широко распространены в природе, являются постоянными обитателями кишечника многих видов животных (домашних и диких), а также могут обнаруживаться в испражнениях здоровых людей различных возрастных групп. От 3% до 6% здоровых людей являются носителями *Cd*. К факторам риска развития ПМК относятся: возраст старше 65 лет, почечная недостаточность, хронические обструктивные заболевания легких, длительный прием блокаторов Н2 гистаминовых рецепторов и т.д.

В настоящее время это заболевание считают тяжелым, а в некоторых случаях и фатальным. Клинические проявления весьма вариабельны, чаще всего у больных наблюдается длительная диарея, интоксикация, боль в животе, лихорадка, лейкоцитоз, возникающие, как правило, на фоне антибиотикотерапии. Частота стула варьирует от 3-5 до 20-30 раз в сутки и во многом определяет тяжесть течения заболевания и состояние больного. Тяжелые случаи заболевания характеризуются, помимо вышеуказанных проявлений, ректальными кровотечениями и напоминают острые формы ЯК и БК.

Эндоскопическое исследование является достаточно информативным методом диагностики ПМК. Патологические изменения локализуются преимущественно в дистальном отделе ТК, и для их выявления достаточно провести сигмоидоскопию, а зачастую и ректороманоскопию. В то же время около трети больных имеют воспалительные поражения только в проксимальных отделах ТК, что требует проведения колоноскопии. При эндоскопии выявляют очаговую или диффузную гиперемию и отечность СО толстой кишки с утолщением складок, на поверхности СО обнаруживают характерные экссудативные, фибринозные бляшки (псевдомембраны) желтовато-белого цвета диаметром от 2 мм до 2 и более см, покрывающие эрозивно-язвенные дефекты. Эти бляшки могут сливаться, образуя псевдомембранозные поля. В диагностике помогает обнаружение токсинов клостридий в кале, а также наличие сывороточных противоклостридиозных антител. Золотым стандартом для выявления *Clostridium difficile* является анализ на цитотоксичность с использованием тканевых культур.

Туберкулез

Абдоминальный туберкулез (АТБ) — инфекционное заболевание, возбудителем которого являются микобактерии туберкулеза, под влиянием которых в тканях пораженных органов формируются специфические гранулемы, развиваются неспецифические реакции и клинические проявления, которые зависят от стадии. локализации и распространения процесса. Выделяют первичный АТБ, который возникает в месте первичной инвазии микобактерий в стенку кишки, и вторичный, который является следствием распространения микобактерий из существующих в организме очагов туберкулеза (ТБ) спутогенным (при заглатывании слюны, содержащей микобактерии), гематогенным или лимфогенным путем. АТБ — это специфическое поражение органов брюшной полости и малого таза, мезентериальных и забрюшинных лимфатических узлов.

Выделяют ТБ кишечника, брюшины и лимфатических узлов брыжейки. Чаще всего выявляют поражение илеоцекального отдела кишечника (туберкулезный илеотифлит). Специфический воспалительный процесс может локализоваться и в других отделах пищеварительного тракта: в желудке, ДПК, печени, желчном пузыре. По литературным данным ТБ тонкой кишки наблюдали в 41% случаев, илеоцекального отдела — 35%, ободочной кишке — 23,5%, гастродуоденальной зоне — 11,5% [7,12].

Клинические, рентгенологические и эндоскопические проявления сходны с БК. При эндоскопическом исследовании выявляют циркулярные, поперечные язвы, которые расположены на фоне воспалительно измененной СО, увеличение солитарных фолликулов, деформацию слепой кишки и илеоцекального клапана, стриктуры, полиповидные образования, фиброзные рубцы, сегментарность поражения, опухолеподобные образования [7]. В то время, как при БК язвы, как правило, расположены продольно, имеются афтозные язвы, симптом «булыжной мостовой», поражения аноректальной области. У 5,6-73% больных с абдоминальным ТБ имеется активный ТБ легких. По данным КТ органов брюшной полости у 80% пациентов с абдоминальным ТБ отмечают асимметричное утолщение стенки ТК, асцит, изменения брюшины и большого сальника, увеличение и некроз ретроперитонеальных и/или мезентериальных лимфатических узлов.

При АТБ наблюдается продуктивное гранулематозное воспаление в стенке кишки, брыжейке, лимфатических узлах брюшной полости и забрюшинного пространства. Частота выявления гранулем при ТБ составляет от 18% до 74%. Гранулемы при ТБ достаточно больших размеров (диаметром более 200 мкм), склонны к слиянию одна с другой (в 50-60% наблюдений) и в 40% гистологических препаратов — множественные. При ТБ гранулема представлена скоплением эпителиоидных клеток, среди которых выявляют клетки типа Пирогова-Лангханса, в 32-72% наблюдений в центре есть очаг казеозного некроза, по периферии расположены лимфоциты, макрофаги и плазмоциты.

Для БК характерным является продуктивное неспецифическое гранулематозное воспаление. Гранулемы выявляют в 20-60% случаев, в среднем — в 30%. Гранулемы при БК имеют меньшие размеры, чем при ТБ (диаметром до 90 мкм), как правило — единичные, не имеют тенденции к слиянию, представлены в виде скопления эпителиоидных клеток (возможно — клеток типа Пирогова-Лангханса); очаги казеозного некроза не характерны. При БК выявляют микрогранулемы в виде скоплений гистиоцитов и лимфоцитов; эпителиоидных клеток нет. Перспективным специфическим методом диагностики ТБ является полимеразная цепная реакция (ПЦР). Проблема дифференциального диагноза АТБ и БК является актуальной в связи с неуклонным ростом заболеваемости этими болезнями во всем мире, в т.ч. и в Украине, в связи со схожестью их клинических проявлений, отсутствием специфических симптомов.

Таблица 2. *Дифференциальная диагностика НЯК, болезни Крона и ишемического колита (по Фролькис А.В., 2003)*

Признак	Язвенный колит	Болезнь Крона	Ишемический колит
Возраст	Любой (старше 50 лет <10%)	Любой (старше 50 лет <5%)	Старше 50 лет (в 80%)
Начало болезни	Постепенное в большинстве случаев	Постепенное	Острое
Течение болезни	Хроническое в большинстве случаев	Хроническое	Острое, быстро меняющееся
Стул	Смешан с кровью	Смешан с кровью	Кровь на поверхности, темная, в виде сгустков
Ректальное кровотечение	Часто	Редко	Часто
Предшествующие заболевания сердечно-сосудистой системы	Редко	Редко	Часто
Боли в животе	Чаще легкие	Колика	Сильные
Прощупывание в животе опухолевидного образования	Редко	Часто	Нет
Перианальные изменения	20%	75%	Отсутствуют
Ректороманоскопия	Диффузный проктит, контактная кровоточивость	Норма или очаговый проктит, анус часто поражен	Норма, иногда ишемический проктит, анус не поражен
Ирригоскопия	Зубчатость контуров, язвенные ниши, исчезновение гаустр, псевдополипы	Вид «булыжной мостовой», стриктуры	Стриктуры, мешковидные выпячивания, «отпечатки большого пальца руки»
Локализация поражения толстой кишки	Дистальные отделы или тотальное, непрерывное	Часто правосторонние отделы, прерывистое	Сегментарное, селезеночный угол, нисходящая ободочная
Поражение подвздошной кишки	Редко, кишка расширена	Часто, кишка сужена	Отсутствуют
Системные поражения	Поражение глаз, суставов, кожи, печени и др.	Поражение глаз, суставов, кожи, печени и др.	Перемежающаяся хромота, стенокардия, кровоизлияния в мозг
Злокачественное перерождение	При тотальном поражении	Редко	Отсутствуют
Рецидивы после операции	Отсутствуют	Часто (50%)	Отсутствуют

Болезнь Бехчета

Болезнь Бехчета (ББ) — *morbus Behcet; syn.:* синдром *Adamantiades-Behcet,* синдром *Gilbert-Behcet, aphthosis Touraine,* своеобразная клиническая форма системного васкулита, проявляющегося рецидивирующим эрозивно-язвенным поражением СО полости рта и/или гениталий, в сочетании с двумя или несколькими синдромами — кожным, суставным, поражением глаз, желудочно-кишечного тракта и нервной системы. Болезнь названа по имени турецкого дерматолога Behcet H., впервые в 1937 г. описавшего триаду симптомов: изъязвления слизистой оболочки рта, язвы на половых органах и увеит с гипопионом [6,17].

В большинстве случаев заболевание встречается в южных регионах Европы (Средиземноморье, Кавказ, Закавказье) и в Японии, спорадически появляется и на севере: в Великобритании, Скандинавии и др. Зональность распространения болезни может указывать на значение генетических, климатических или еще не выясненных инфекционно-аллергических факторов в развитии процесса.

Этиология заболевания неизвестна. Сам Бехчет считал, что болезнь имеет вирусное происхождение, так как обнаружил внутриклеточные включения в мазках язвенного отделяемого. В последние годы ББ относят к первичным аутоиммунным васкулитам, что определяет системный характер заболевания. В основе патогенеза этого страдания лежит третий тип реакции «антиген-антитело», при котором нефиксированные антитела и антигены встречаются в кровяном русле и, связываясь между собой, образуют иммунные комплексы. Последние оседают на стенках сосудов, вызывая повреждение их эндотелия или организуя конгломераты из форменных элементов крови — развиваются тромбы, грозящие ишемией ткани. В свете этих современных данных представляется наиболее вероятным, что бактериальные, вирусные или какие-то другие факторы дают толчок к развитию болезни, а дальше вступает в силу аутоиммунный механизм при наличии генетической предрасположенности.

К большим клиническим признакам болезни Бехчета относят 4 вида изменений: оральные (в виде глубокого, весьма болезненного афтозного стоматита, гингивита, глоссита, фарингита), глазные (гипопион, хориоретинит, иридоциклит и нередко панувеит с прогрессирующим снижением зрения), некротические генитальные изъязвления с последующим грубым рубцеванием, кожные изменения (характерная узловатая эритема, язвенные поражения, тромбофлебит, пиодермия).

К малым признакам ББ относят суставной синдром в виде асимметричного моноолигоартрита средних суставов без развития деструктивных изменений; эрозивно-язвенное поражение пищеварительного тракта на всем протяжении; тромбофлебит крупных вен (верхней и нижней полых вен), тяжелое поражение ЦНС (менингоэнцефалит, полинейропатия, деменция). Начало может быть острым или постепенным. Существенно, что в детском возрасте от первых симптомов заболевания («немотивированная» лихорадка, головные боли, рецидивирующий стоматит) до развернутой картины ББ может пройти несколько лет (от 1 до 10 лет). Течение ББ весьма вариабельно. Типично волнообразное течение с более частыми рецидивами в первые годы заболевания и редкими обострения после 5-7 лет болезни.

В большинстве случаев при интестинальной форме ББ абдоминальным симптомам предшествует один из основных симптомов заболевания — афтоидный стоматит. Ввиду того, что преимущественной локализацией язв при ББ является илеоцекальная зона, наиболее значимым признаком являются спастические боли в правом нижнем квадранте живота. Интестинальная форма ББ нередко ошибочно принимается за острый аппендицит. Наряду с болями в животе наиболее часто встречаются такие симптомы, как диарея и ректальное кровотечение. Перечень осложнений включает желудочно-кишечное кровотечение, перфорацию, инфильтрат брюшной полости, ректовагинальный свищ и токсический мегаколон.

При эндоскопическом исследовании выявляют множественные изъязвления, которые зачастую локализуются в илеоцекальном регионе. Язвы могут быть поверхностными или глубокими, отдельно расположенными на фоне нормальной слизистой или сливающимися и неправильной формы. В дополнение к поверхностным язвам могут наблюдаться чётко очерченные язвы-трещины по типу «порезов ножом». Для изолированных язв характерны следующие особенности: типичная локализация в илеоцекальной зоне, расположение на противобрыжеечном крае, нередко множественный характер, внешний вид по типу «от пробойника», размер варьирует от 2-3 мм до нескольких сантиметров, разнообразная форма, но, как правило, округлая и овальная, зачастую покрыты плотным струпом. Края язв уплощённые, но у крупных язв могут возвышаться над уровнем визуально нормальной окружающей СО. Интестинальная форма ББ сходна с БК. Оба заболевания характеризуются наличием множественных изолированных язв и зон скачкообразного поражения, вовлечением в процесс тонкой кишки, трансмуральным характером поражения и формированием свищей. Склонность к рецидивированию после оперативного лечения также является их общей чертой.

Поражение толстой кишки при СПИД

Поражения кишечника при СПИД занимают III место после поражений нервной системы и костей. Органы ЖКТ при СПИД по частоте поражаются в следующем порядке: толстая кишка, тонкая кишка, пищевод, печень, желудок, поджелудочная железа, желчевыводящие пути [6,8]. Нередко поражается несколько органов. Поражение обычно вызвано как бактериальными, так и вирусными агентами, грибами, простейшими, ассоциированными со СПИД.

Одним из ведущих симптомов в клинической картине СПИД является диарея; по разным данным она встречается у 50-90% инфицированных. Чаще всего причиной диареи является оппортунистическая инфекция. Речь идет о возбудителях, которые очень редко

являются причиной инфекционных болезней человека, но при определенных обстоятельствах, таких как иммунодефицит, их риск существенно возрастает. В качестве такой инфекции обычно выступают цитомегаловирус (ЦМВ), микобактерии *(M.avium intracellulare)*, криптоспоридиоз, вирус простого герпеса, кандидоз. Реже встречаются гистоплазмоз, токсоплазмоз, пневмоцистная инфекция, ботриомикоз. Кроме того, у пациентов, страдающих СПИД, может развиваться псевдомембранозный колит.

ЦМВ — наиболее частый этиологический фактор развития колита у пациентов со СПИД. Инфицирование ЦМВ обычно происходит при снижении уровня СД4-лимфоцитов ниже 100/мм^3. Инфицированные пациенты жалуются на постоянную или периодическую диарею, кишечные кровотечения, лихорадку, общую слабость, боли в животе, анорексию, потерю массы тела. ЦМВ-колит, кроме кровотечений, может вызывать такие осложнения, как перфорация кишечника, кровотечение, кишечная непроходимость, токсический мегаколон. Эти осложнения являются причиной трети всех оперативных вмешательств у больных СПИД и около половины случаев тяжелых кровотечений из нижних отделов ЖКТ.

ЦМВ при ВИЧ инфекции — частая причина разнообразных поражений различных органов, тканей и систем. Однако, как показали работы последних лет, поражение, обусловленное этим вирусом, никогда не выступает единственным признаком заболевания; оно сочетается с проявлениями других оппортунистических инфекций.

Эндоскопическая картина при ЦМВ-колите вариабельна и определяется степенью тяжести заболевания. При легкой форме изменения имеют неспецифический характер. СО пораженного сегмента бледно-розового цвета, шероховатая, мелкозернистая, с обедненным сосудистым рисунком. Контактная кровоточивость отсутствует. При среднетяжелой форме на фоне рыхлой зернистой СО видны единичные или множественные поверхностные дефекты размерами от 0,2-0,3 см до 0,5-0,6 см, окруженные венчиком гиперемии. Изъязвления не склонны к слиянию. Сосудистый рисунок представлен крупными стволами I-II порядка. Контактная кровоточивость не выражена, однако в некоторых случаях определяются единичные субэпителиальные геморрагии. При тяжелой форме выявляются множественные, глубокие изъязвления округлой формы, размерами до 1 см, язвы имеют вид «штампованных». Окружающая слизистая оболочка рыхлая, зернистая, в некоторых случаях отмечается очаговая умеренная гиперемия с множественными субэпителиальными кровоизлияниями. Контактная кровоточивость выражена слабо.

Восходящая и поперечноободочная кишка поражаются чаще, чем нисходящая кишка, в связи с чем, для диагностики ЦМВ-колита необходимо выполнение колоноскопии в полном объеме. Цитомегаловирусная инфекция поражает преимущественно толстую кишку, особенно слепую, однако в тонкой кишке также возможно возникновение пенетрирующих язв. В ряде случаев при обследовании обнаруживается сочетанное поражение пищевода, желудка и тонкой кишки [8]. Цитомегаловирусная инфекция может и не сопровождаться изъязвлением слизистой и проявляться очаговым или сегментарным продуктивным воспалением, имитирующим болезнь Крона. При колоноскопии биопсию желательно проводить из центра язвы. Микроскопически воспаление часто отсутствует; кишечные крипты в собственной пластинке содержат типичные вирусные включения. Большинство инфицированных вирусом клеток — мезенхимального происхождения. Признаком ЦМВ-колита считают базофильные внутриядерные включения, окруженные ореолом. Это так называемый симптом «совиного глаза».

Необходимо помнить, что ЦМВ инфекция может сочетаться с НЯК и БК, особенно при тяжелом течении на фоне иммуносупрессивной терапии. Диарея у больных СПИД может быть вызвана и микроорганизмами *Clostridium difficile*. В таких случаях она выступает основным клиническим симптомом псевдомембранозного колита, нередко обусловливается частым приемом этими пациентами различных антибиотиков, протекает с выраженной интоксикацией и может сопровождаться высокой летальностью (до 15-30%). Диагноз подтверждается обнаружением при эндоскопическом исследовании характерных псевдомембран на слизистой оболочке кишечника и выявлением токсинов А и В микроорганизмов микробиологическим и иммуноферментным методами.

Аноректальные поражения при СПИДе чаще развиваются у гомосексуалистов. Наиболее распространенной причиной таких поражений является вирус герпеса: он вызывает формирование перианальных язв и развитие проктита. Больные жалуются на тенезмы, лихорадку, боли в прямой кишке и заднем проходе. Подтверждением диагноза является выделение ДНК вируса герпеса. Аноректальные язвы также могут быть вызваны ЦМВ и *histoplasma capsulatum*, а также быть идиопатическими. Больным с аноректальными поражениями обычно показано хирургическое вмешательство.

Вирус простого герпеса способен вызвать у мужчин-гомосексуалистов, страдающих СПИД, явления язвенного проктита и анусита. Эти поражения сопровождаются сильными болями в аноректальной области, тенезмами, выделениями из прямой кишки секрета с примесью крови. Диагноз ставится на основании типичной ректоскопической картины и подтверждается с помощью электронной микроскопии и ПЦР. Лечение проводится ацикловиром в течение 10-14 дней.

Все авторы отмечают сложность диагностики туберкулеза, протекающего на фоне СПИД. Она связана, в первую очередь, с трудностями раннего распознавания туберкулеза из-за сходства клинической симптоматики этих двух заболеваний. Основными клиническими проявлениями туберкулеза на фоне ВИЧ-инфекции являются астения, постоянная или интермиттирующая лихорадка, длительный кашель, значительное снижение массы тела, диарея.

Колит, вызванный приемом нестероидных противовоспалительных препаратов (НПВП-колит)

Последние годы характеризуются ростом частоты этих колитов, что связано со значительным увеличением частоты и длительности приема НПВП. Нри НПВП-колитах обычно поражены правые отделы толстой кишки, в т.ч. илеоцекальная зона. Поражение СО ранжируется от афтоподобных мелких изъязвлений до крупных язв без глубокой инфильтрации стенки.

Таким образом, эндоскопическое обследование является неотъемлемой частью плана диагностических мероприятий при подозрении на ВЗК. Знание критериев диагностики ВЗК (НЯК и БК), правильная интерпретация данных, полученных в результате дополнительных исследований, способствует своевременной постановке диагноза и назначению адекватного лечения.

Литература

1. Адлер Г. (2001) Болезнь Крона и язвенный колит. (Москва). «ГЭОТАР-МЕД». 500 с.
2. Белоусова Е.А. (2002) Язвенный колит и болезнь Крона. (Тверь). «ООО «Издательство Триада». 128 с.
3. Бойко Т.Й., Сімонова О.В. (2009) Неспецифічний виразковий коліт: стандарти діагностики та лікування — метод. рекомендації. (Київ). 43 с.
4. Григорьева Г.А., Мешалкина Н.Ю. (2007) Болезнь Крона. (Москва). «Медицина». 184 с.
5. Дорофеев А.Э. Дядык Е.А., Рассохина О.А. (2011) Псевдомембранозный колит: этиопатогенез, клиника, лечение. Новости медицины и фармации. 375: 5-8
6. Дорофеев А.Э, Звягинцева Т.Д., Харченко Н.В (2010) Заболевания кишечника — руководство для врачей. (Донецк). «Видавництво Ліхтар». 532 с.
7. Захараш М.П., Лукашевич І.В., Дорожкина Р.С. (2011) Диференційна діагностика абдомінального туберкульозу та хвороби Крона. Клінічна хірургія. 4: 63-68
8. Кондратенко П.Г., Губергриц Н.Б., Элин Ф.Э. (2006) Клиническая колопроктология. (Харьков). «Факт». 385
9. Симонова Е.В., Бойко Т.И. (2011) Эндоскопическая диагностика болезни Крона — обзор литературы. Український журнал малоінвазивної та ендоскопічної хірургії. 15; 3: 18-24
10. Сотников В.Н., Разживина А.А., Веселов В.В. (2006) Колоноскопия в диагностике заболеваний толстой кишки. (Москва). 272 с.
11. Халиф И.Л., Лоранская И.Д. (2004) Воспалительные заболевания кишечника — неспецифический язвенный колит и болезнь Крона. Клиника, диагностика и лечение. (Москва). «Миклош». 88 с.
12. Collado C., Stirnemann J., Ganne N. (2005) Gastrointestinal tuberculosis: 17 cases collected in 4 hospitals in the northeastern suburb of Paris. Gastroenterol. Clin. Biol. 29; 4: 419-424
13. Leighton J.A., Shen B., BaronT.H. et al. (2006) ASGE guideline: endoscopy and treatment of inflammatory bowel disease. Gastrointest. Endoscopy. 63; 4: 558-565
14. Messmann H. (2006) Atlas of colonoscopy. (New York) «Thieme». 250
15. Roth M., Bernhardt V. (2001) Inflammatory bowel diseases (revised 3 edition). (Freiburg) «Dr. Falk Pharma GmbH». 87
16. Shatsangi J., Silverberg M.S., Vermeire S., Colombel. J.F. (2006) The Montreal classification of inflammatory bowel disease: controversies, consensus and implications. Gut. 55: 749-753
17. Schiller K.F.R., Cockel R. (2004) Atlas of gastrointestinal endoscopy and related pathology. (Blackwell). «Science». 551 pp
18. Stange E.F.,.Travis S.P.I, Vermeire S. (2008) European evidence-based consensus on the diagnosis and management of ulcerative colitis: definition and diagnosis. Journal of Crohn's & Colitis. 2; 1: 1-23
19. Tromm A., May B. (2004) Inflammatory bowel diseases. Endoscopic diagnostics. (Freiburg). «Falk Foundation». 36 pp
20. Van Asshe G., Dignas A., Panes J. et al. (2010) The second European evidence based consensus on the diagnostic and management of Crohn's disease: definitions and diagnosis. JCC. 4: 7-27
21. Vucelic B. (2009) Inflammatory bowel diseases: controversies in the use of diagnostic procedures. Dig. Dis. 27: 269-277

ЛАПАРОСКОПІЧНА ЕЗОФАГОКАРДІОМІОТОМІЯ ПРИ ЛІКУВАННІ АХАЛАЗІЇ КАРДІЇ: РЕЗУЛЬТАТИ ПЕРШИХ 100 ОПЕРАЦІЙ

Тивончук О.С., Лаврик А.С., Згонник А.Ю.
Національний інститут хірургії та трансплатології ім. О.О. Шалімова НАМН України, Київ

Вступ

Ахалазія кардії (грец. α — заперечувальна приставка, відсутність, *chalasia* — розслаблення) — захворювання, що характеризується порушенням перистальтики стравоходу, відсутністю фізіологічного розкриття нижнього стравохідного сфінктера (НСС) у відповідь на ковток та суттєвим підвищенням залишкового тиску в ділянці НСС. Ахалазія кардії (АК) входить до групи хронічних нейром'язових захворювань стравоходу з частотою виявлення 1 випадок на 100 000 населення на рік [6].

В розвитку АК провідне місце займає прогресуюча запальна дегенерація постгангліонарних рухових нейронів міжм'язового (ауербахівського) сплетіння дистального відділу стравоходу та дефіцит інгібуючих нейротрансмітерів, в першу чергу оксиду азоту (NO), ферменту NO-синтентази та вазоактивного інтестинального пептиду. Імпульси, що проходять по гілкам блукаючих нервів перериваються в інтрамуральних гангліях ауербахівського сплетіння, і кардія втрачає властивість розкриття у відповідь на ковток [5].

На даний час відомо більше 200 способів хірургічного лікування АК, переважна більшість з яких має лише історичне значення [3]. В 1913 році, за ідеєю Gottsteine G., Heller E. вперше виконує позаслизову міотомію як по передній так і по задній стінці стравоходу через абдомінальний доступ [4]. В 1918 році голанський хірург De Bruine-Groeneveldt J.R. пропонує варіант виконання міотомії лише по передній стінці стравоходу і кардії, ідея якого застосовується і в теперішній час [3]. Інші запропоновані численні способи хірургічного лікування АК не підтвердили достатньої ефективності, як і не обґрунтованим виявилось захоплення торакотомним доступом.

З 1991 року розпочався етап застосування лапароскопічної міотомії та фундоплікації для лікування АК (Cuschieri A.) [8]. В Національному інституті хірургії та трансплатології імені О.О. Шалімова НАМНУ лапароскопічна міотомія та фундоплікація впроваджена з 2001 року [1,2,9]. На даний час більшість авторів вважають необхідним виконання фундоплікації після проведення міотомії, але повна фундоплікація призводить до гірших результатів ніж парціальна і найбільш широке застосування дістала передня фундоплікація [7,10,11].

Матеріали і методи

З 2001 по 2011 роки на оперативному лікуванні у відділенні хірургії стравоходу та реконструктивної гастроентерології НІХтаТ імені О.О. Шалімова НАМНУ знаходилось 104 хворих з діагнозом первинна ахалазія кардії, яким була виконана лапароскопічна езофагокардіоміотомія та фундоплікація (ЛЕКМТФ). Середній вік пацієнтів 44,3±13,8 (від 16 до 72) років, жінок було 62 (59,6%), чоловіків — 42 (40,4%). Ахалазія кардії I тип спостерігалась у 98 (94,2%) хворого, у 6 (5,8%) пацієнтів — II тип (S-подібний).

Рис. 1

Положення хворого на операційному столі.

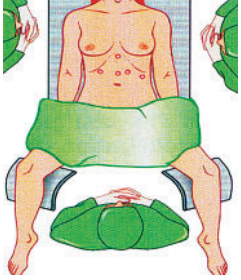

Рис. 2

Точки введення троакарів.

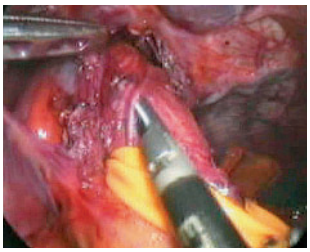

Рис. 3

Мобілізація стравоходу з індефікацією n. vagi anterior.

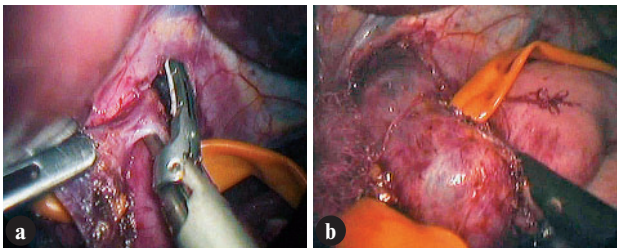

Рис. 4

Етапи виконання лапароскопічної езофагокардіоміотомії.
А. Пересічення м'язового шару. **В.** Проведення проби на герметичність з метиленовим синім.

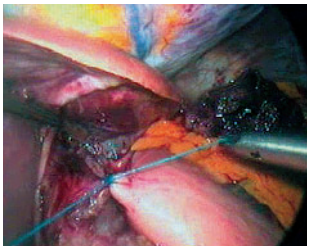

Рис. 5

Етап завершення передньої «розширюючої» фундоплікації.

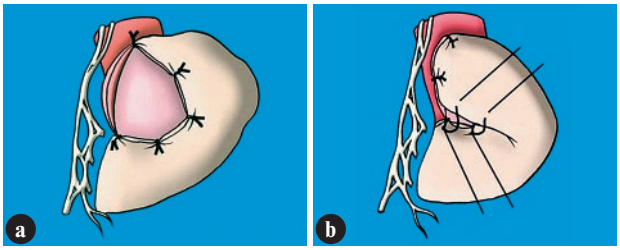

Рис. 6

А,В. Схема виконання передньої «розширюючої» фундоплікації.

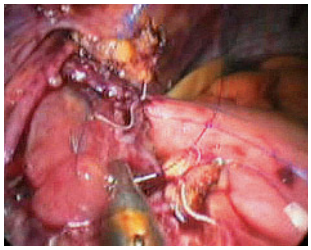

Рис. 7

Лапароскопічне ушивання інтраопераційної перфорації слизової.

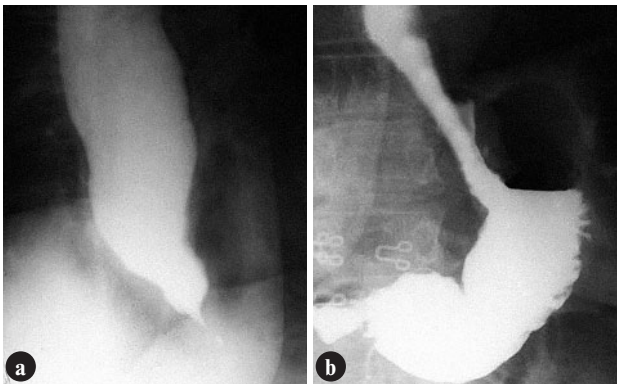

Рис. 8

Рентгенограми хворої Л.: **А** — до операції; **В** — через 12 міс. після ЛЕКМТФ.

У 17% пацієнтів встановлено розширення стравоходу більше 4 см, у 55% — більше 5 см і у 28% — 8 см і більше. 62% пацієнтів мали в анамнезі по два і більше курсів пневмокардіодилятації чи введення ботулотоксина. Симультанні операції виконані 25 хворим (24%): холецистектомія — у 10; задня крурорафія, передня хіатопластика — 13; дивертикулектомія — 1; фенестрація кісти печінки — в 1 пацієнта. Конверсія виконана у 3 (2,9%) хворих.

Техніка операції

При виконані лапароскопічної операції застосовували модифіковану французьку позицію розміщення хворого на операційному столі, при якій фіксація ніг еластичним бинтом в ділянці верхньої третини стегна та паху дозволяла досить безпечно надавати фовлеровське положення (15°-25°) для більш зручного проведення оперативного втручання (рис. 1). Як правило, застосовували 5 (декілька раз 4) троакари. Схему їх розміщення наведено на рис. 2: 10 мм троакар по середній (білій) лінії вводили на 15 см нижче мечоподібного відростку грудини (для астеніків до 20 см); 5 мм в правій підреберній ділянці по середньо-ключичній лінії вище оптичного троакару (робочий); в лівому не нище рівня оптичного троакара: по передній підпаховій лінії 10 мм (робочий), по середньо-ключичній 10-6 мм для тракції шлунка або робочий. Для ретракції лівої долі печінки — 5 мм троакар в епігастральній ділянці і при виконанні операції пелюстки ретрактора не розкривали для уникнення травми печінки, особливо у випадку її збільшення.

При виконанні лапароскопічної позаслизової езофагокарідоміотомії дотримувались наступних основних технічних особливостей: мобілізація стравоходу з взяттям його на трималку та індефікація *nervus vagi anterior* (рис. 3); видалення або зміщення в бік малої кривини шлунка жирового кільця кардії; виконання міотомії по передній стінці стравоходу, довжиною 10-7,5 см, а саме: 8-6 см вище і на 2-1,5 см нижче стравохідно-шлункового з'єднання; обов'язкове проведення проби з метиленовим синім для перевірки герметичності (рис. 4b); виконання фундоплікації (рис. 5).

Міотомію найчастіше виконували знизу верх, основними орієнтирами слугували перша судина шлунка та рівень проведеної трималки стравоходу. Хотілось би зауважити, що травма при проведенні трималки є мінімальною, суттєво меншою чим при відкритій хірургії, не викликає руйнування зв'язкового апарату стравохідно-шлункового переходу і дає неоціненні переваги для індефікації переднього блукаючого нерву, досягнення адекватного виконання верхньої частини міотомії та, особливо, при необхідності низведення стравоходу. Граспер, яким проходили нижче задньої поверхні стравоходу для проведення трималки завжди заводили з боку правої ніжки діафрагми в сторону лівої ніжки. Перед цією маніпуляцією проводилась мобілізація стравоходу в ділянці кута Гіса з відшаруванням його від лівої ніжки. Початок міотомії виконували за допомогою дисектора з приєднаною діатермією, тупим способом намагаючись відшарувати слизову від м'язової оболонки. В складних випадках, особливо після проведення пневмодилятації чи введення ботулотоксину, міотомію розпочинали виконувати на стравоході, а визначивши необхідний шар — опускались на кардію. Міотомію завершували відшаруванням слизової вздовж обох країв міотомного розрізу на третину півкола стравоходу, що робить їх більш рухомими і дозволяє в подальшому більш адекватно розширити. Для виконання міотомії застосовували крючок, монополярні ножиці, на даний момент надаємо перевагу чергуванню дисектора та 5,5 мм *Harmonic Ace long* (*Ethicon Endo-Surgery, LLC*, рис. 4а).

Після завершення міотомії та від'ємної проби з метиленовим синім виконували фундоплікацію наступними способами: у 2 випадках, що супроводжувались інтраопераційною перфорацією виконали повну на 360° фундоплікацію, у 2 пацієнтів передньо-бокову на 270°, у 1 хворого — фундоплікація не виконувалась, у 18 (18,3%) — передню за *Dor* та у решти 81 (77,8%) хворого застосована модифікована фундоплікація на 180° (рис. 5), що максимально наближена до відкритої «розширюючої» або «каркасної» фундоплікації, техніка виконання якої вже попередньо опублікована [8] і відображена на рисунку 6.

На даний час дотримуємось наступних показів для виконання лапароскопічного втручання: ширина стравоходу при АК I типу більше 4 см; відсутність ефекту або швидкий рецидив протягом одного року після 2 курсів ПД чи введення ботулотоксина; пацієнти на АК, що молодші 40 років.

В периопераційному періоді проводили аналіз клінічної симптоматики, рентгенологічне, ендоскопічне, езофагоманометричне (метод відкритого катетера) та pH-метричне дослідження. Оцінку динаміки клінічних проявів дігестивних симптомів проводили за модифікованою оціночною системою *DeMeester* (0-3).

До хорошого або задовільного результату у віддалені строки відносили: відсутність скарг чи наявність окремих скарг (печія, відрижка, дисфагія не більше 1,4 балів), що виникали рідко, не частіше 1-2 разів на тиждень і були, як правило, обумовлені психоемоційним напруженням чи особливостями харчування. При рентгенологічному дослідженні: наявність газового міхура шлунка, повне відновлення прохідності стравохідно-шлункового переходу або незначна затримка контраста (не більше 1 хвилини); скорочення діаметру стравоходу (до 3 см), відсутність клінічно значимих проявів гастроезофагального рефлюкса. Та величиною залишкового тиску в нижній третині стравоходу 1,6-2,0 кПа (12-16 мм рт.ст.)

Результати та їх обговорення

В аналіз ввійшли результати всіх, в тому числі і перших лапароскопічних операцій, що виконувались в період освоєння методу. Строки спостереження від 6 місяців до 10 років. Летальних випадків не було. Інтраопераційні ускладнення спостерігались у 8 (7,7%) хворих після ЛЕКМТФ (табл. 1). Великі ускладнення (перфорація, кровотеча) спостерігались у 4 (3,7%) хворих. У зв'язку з ними виконано 3 (2,8%) конверсії: одна у зв'язку з кровотечою, 2 — через виникнення перфорації. В 1 хворого з інтраопераційною перфорацією слизової операція закінчена лапароскопічно без переходу на конверсію (рис. 7). Спочатку виконано ушивання слизової і після негативного тесту на герметичність здійснена передня-бокова фундоплікація на 270. Карбомедіастінум і супроводжуюча його емфізема підшкірної клітковини верхнього плечового поясу не були клінічно значимими, зникали в першу післяопераційну добу і, очевидно, їх необхідно розглядати як результат вимушеної високої мобілізації стравоходу в наддіафрагмальному просторі, з метою його низведення, особливо при його S-подібному викривленні.

Таблиця 1. *Ранні післяопераційні ускладнення ЛЕКМТФ, n=104*

Ускладнення:	ЛЕКМТФ, n=104	
	N	%
Перфорація слизової	3	2,8
П/оп. Кровотеча	1	0,9
Пневмомедіастінум	3	2,8
Пневмоторакс	1	0,9
ВСЬОГО	**8**	**7,7**

Таблиця 2. *Порівняльний аналіз окремих клінічних та інструментальних даних в периопераційному періоді, n=83*

Показники	Хворі, що перенесли ЛЕКМТФ, n=83			
	АК I тип, n=78		АК II тип, n=5	
	До операції	12 міс. після операції	До операції	12 міс. після операції
Дисфагія, бали (0-3)	2,5±0,4	0,6±0,3	2,7±0,5	1,8±0,4
Регургітація, бали (0-3)	2,3±0,3	0,5±0,2	2,5±0,5	0,8±0,3
Середній діаметер стравоходу, мм	59±15	35±11	60±17	39±10
Середній тиск НСС, мм Hg	43,2±11,7	16,3±2,8	40,1±10,6	22,4±6,7

Таблиця 3. *Віддалені результати хірургічного лікування хворих, n=104*

Назва операції	Хороші та задовільні результати, (%)		Рецидив, (%)		Рефлюкс-езофагіт, (%)	
	N	%	N	%	N	%
ЛЕКМТФ	100	96,2	3	2,9	1	0,9

Середній термін післяопераційного перебування у відділенні пацієнтів був 4,1±1,8 доби. Після проведеного лапароскопічного оперативного втручання лише протягом першої доби виникала необхідність в знеболюванні наркотичними анальгетиками, а 54 (51,9%) хворих не потребували їх застосування. Середня потреба в наркотичних анальгетиках склала при лапароскопічному доступі 0,8±0,4 доби. Операційна кровотрата при лапароскопічному доступі склала 75,5±22,3 мл. Середня тривалість оперативного втручання склала 165,4±41,2 хвилин.

Основні дані клінічних та інструментальних досліджень у хворих представлені в таблиці 2. ЛЕКМТФ виявилась високоефективним втручанням, що достовірно і адекватно знижує рівень основних клінічних проявів захворювання: дисфагії та регургітації. Крім того, відбувалось суттєве і достовірне зниження тиску в області нижнього стравохідного сфінктера та позитивна рентгенологічна динаміка: достовірне звуження діаметру стравоходу разом з адекватним пасажем через стравохідно-шлунковий перехід і нормалізацією його розкриття, а також відновлення газового міхура шлунка (рис. 8). Разом з цим, при аналізі основних даних спостерігались розбіжності між результатами лікування хворих з ахалазією I та II типу.

Як свідчать дані таблиці 2, серед хворих на АК I типу після ЛЕКМТФ спостерігалось: достовірне зниження рівня клінічних проявів дисфагії — в 4,2 рази; регургітації — в 4.6 разів; зменшення тиску НСС — в 2,4 рази ($p<0,05$). Разом з цим відмічена позитивна рентгенологічна динаміка, що включала вірогідне звуження діаметру стравоходу (в 1,7 разів). Результати хірургічного лікування пацієнтів з II типом АК (S-подібне викривлення) виявились менш показовими: зниження рівня клінічних проявів дисфагії — в 1,5 рази; регургітації — в 3,1 рази; зменшення тиску НСС в 1,8 рази.

Віддаленні результати вивченні в строки 12 місяців і більше після ЛЕКМТФ. Після лапароскопічного втручання рецидив ахалазії встановлено в 3 (2,9%), рефлюкс-езофагіт — в 1 (0,9%) хворого, в якого не виконувалась фундоплікація (табл. 3). Необхідно окремо зазначити, що з 6 пацієнтів з II типом АК рецидив наступив у 2 (33%), але жодний з них не погодився на повторне хірургічне лікування, оскільки якість життя їх навіть з рецидивом була незрівнянно кращою чим до оперативного лікування. Хворим з рецидивом АК не виконувались повторні операції, прохідність була відновлена за допомогою ін'єкцій ботулотоксину чи пневмокардіодилятації. Пацієнту з рефлюкс-езофагітом після ЛЕКМТФ цілком достатньо сезонного прийому блокаторів протонової помпи в профілактичних дозах для стійкої ремісії. Завдяки лапароскопічному доступу відбувається більш прецизійна мобілізація стравоходу, що супроводжується суттєво меншим руйнуванням зв'язкового апарату стравоходно-шлункового з'єднання, тому прояви післяопераційного рефлюкс-езофагіту виникають суттєво рідше і мають меншу клінічну значимість.

Отже, хороші та відмінні віддалені результати після ЛЕКМТФ отримані у 100 пацієнтів, що склало 96,2% (табл. 3). Аналіз отриманих результатів сучасного способу хірургічного лікування спонукає певним чином змінити алгоритм вибору методу лікування АК шляхом розширення показів для виконання лапароскопічної міотомії та обгрунтованому певному звуженню показів для виконання пневмодилятації і відкритої міотомії. На даний час не існує єдиного універсального способу лікування хворих з різним ступенем АК, тому ключем для успіху є застосування більш диференційованого вибору уніфікованих способів лікування, що в першу чергу залежить від типу АК, ступеню рентгенологічно-манометричних даних, індивідуалізації основних показників загального стану.

Висновки

Лапароскопічна езофагокардіоміотомія в поєднанні з передньою фундоплікацією — високоефективний і безпечний спосіб хірургічного лікування АК, що дозволяє зберегти всі переваги мініінвазивного доступу та отримати відмінні та хороші віддалені результати у 96,2% хворих. Доповнення лапароскопічної міотомії передньою «розширюючою» фундоплікацією дозволяє уникнути виникнення клінічно значимих проявів післяопераційного рефлюкс-езофагіта. Початковий досвід застосування лапароскопічної езофагокардіоміотомії та передньої фундоплікації для лікування хворих з S-подібним стравоходом свідчить, що хороші і задовільні результати спостерігались у 67,7% хворих.

Література

1. Саенко В.Ф., Тывончук А.С., Андреещев С.А. с соавт. (2003) Первый опыт лапароскопической эзофагокардиомиотомии при ахалазии кардии. Клінічна хірургія. 2: 13-16
2. Усенко О.Ю., Андреещев С.А., Тивончук О.С. з співавт. (2011) Досвід хірургічного лікування ахалазії кардії. Клінічна хірургія. 2: 5-9
3. Черноусов А.Ф., Богопольский П.М., Курбанов Ф.С. (2000) Хирургия пищевода. (Москва). «Медицина». 352 с.
4. Heller E. (1913) extramukose karkioplastic beim chronisken kardiospasmus mit dilatation des oesophagus. Mitt. Grenzgeb. Med. Chir. 27: 141-149
5. Howard J.M., Mongan A.M., Manning B.J. et al. (2010) Outcome in achalasia from a surgical unit where pneumatic dilatation is first-line therapy. Diseases of the Esophagus. 23; 6: 465-472
6. Mayberry J.F. Epidemiology and demographics of achalasia. Gastrointest. Endosc. Clin. N. Am. 11: 235-48
7. Richards W.O., Torquati A., Holzman M.D. et al. (2004) Heller myotomy versus Heller myotomy with Dor fundoplication for achalasia. A prospective randomized doubl-blind clinical trial. Annals of Surgery. 240; 3: 405-415
8. Shimi S., Natahanson L.K., Cuschieri A. (1991) Laparoscopic cardiomiotomy for achalasia. J. R. Coll. Surg. Edinb. 36: 152-154
9. Tyvonchuk A., Lavryk A., Sayenko V. (2005) Innovational minimally invasive technologies in surgery cardioesophageal of area. EAES Abstract 13 International Congress of the European Association for Endoscopic Surgery. 1; 4: 381, 264
10. William O., Torquati A., Holzman D. (2004) Heller myotomy versus Heller myotomy with Dor fundoplication for achalasia. A rospective randomized double-blind clinical trial. Ann. Surg. 240: 405-415
11. Zaninoto G., Costantini M., Portale G. et al. (2002) Etiology, diagnosis, treatment of failures after laparoscopic heller myotomy for achalasia. Annals of Surgery. 235; 2: 186-192

ЛЕЧЕБНАЯ ТАКТИКА ПРИ СИНДРОМЕ МЕЛЛОРИ-ВЕЙССА

Фомин П.Д., Белый В.Я.[*], Никишаев В.И.[**], Задорожний А.М.[**]

Национальный медицинский университет им. А.А. Богомольца, Киев, Украина
Украинская военно-медицинская академия Министерства обороны Украины, Киев[*]
Киевская городская клиническая больница скорой медицинской помощи, Украина[**]

Введение

Несмотря на высокую частоту синдрома Меллори-Вейсса (СМВ) в структуре причин желудочно-кишечных кровотечений (от 6,5% [1] до 16,8% [3, 6]), одного мнения относительно причин его возникновения, лечебной тактики и доныне не выбрано. В опубликованных работах приводятся противоречивые взгляды относительно объема лечебной тактики при СМВ, эффективности различных методов миниинвазивных эндохирургических вмешательств (МЭВ), показаний к хирургическому лечению.

Хотя за последние годы можно отметить существенное уменьшение количества оперативных вмешательств при СМВ, и все же, несмотря на возможности эндоскопических методов в достижении гемостаза и профилактики рецидивов кровотечения (РК), больных с данным заболеванием продолжают оперировать, с хирургической активностью от 6,9% [2,5] до 15,4% [4], с высокой послеоперационной летальностью (от 3,8% [4] до 24,3% [5]) и РК в послеоперационном периоде (11,8% [2] — 13,6% [5]).

Цель исследования — улучшить результаты лечения больных с синдромом Меллори-Вейсса за счет усовершенствования лечебно-диагностической тактики.

Материалы и методы

При выполнении работы нами проведен анализ результатов лечения 1651 больных с СМВ за период с 1982 по 2009 годы. Все больные были разделены на две группы. Сформированные клинические группы соответствовали этапам внедрения и возможностям эндоскопических малоинвазивных технологий в диагностике и лечении больных с желудочно-кишечными кровотечениями, в том числе и с СМВ.

В группе сравнения (с 1982 по 2003 — 1236 человек) изучена эффективность различных методов МЭВ для остановки продолжающегося кровотечения (F IA, F IB) путем применения аппликационных методов, эндоскопической инъекционной терапии (ЭИТ), охлаждающей терапии, электрохирургических методов и клипирования. С целью изучения эффективности различных методов МЭВ для профилактики возникновения РК при эндоскопических стигматах кровотечения F IIA и F IIB в группе сравнения у 151 больного применялись различные способы МЭВ (электрохирургические методы, ЭИТ и комбинацию этих методов в различной последовательности).

В основной клинической группе (с 2004 по 2009 — 415 человек), на основе детального анализа результатов лечения больных группы сравнения, была реализована дифференцированная лечебно-диагностическая тактика. С целью изучения состояния слизистой кардиального, дна, верхней трети тела и антрального отделов желудка, гистологических форм гастритов и инфицирования *Helicobacter pylori* было проведено патогистологическое исследование у 70 больных основной группы. В группу контроля были включены 60 амбулаторных пациентов, которым эндоскопию выполняли по поводу диспепсии. Через 10-14 дней этим же пациентам повторяли исследование для оценки заживления разрывов и состояния слизистой с повторным забором материала для морфологического исследования.

Эндоскопию выполняли эндоскопами ЛОМО, *ACMI, Olympus, Fujinon* с использованием системы *Fujinon EPX-4400.* Для остановки продолжающегося кровотечения, а так же для профилактики его рецидивов нами использовались аппликационные методы, ЭИТ, термические методы (охлаждающая терапия, электрохирургические методы: электрокоагуляция тканей вокруг стигматы, монополярная электрокоагуляция с одновременной подачей 10% раствора NaCl через канал коагуляционного зонда без прижатия электрода к тканям, механическая тампонада кровоточащего сосуда электродом с проведением электрокоагуляции, биполярная электрокоагуляция, радиочастотная коагуляция, аргоноплазменная коагуляция, электрокоагуляция в сочетании с ЭИТ), а также клипирование.

Удельный вес больных с СМВ среди всех находившихся под нашим наблюдением больных с желудочно-кишечными кровотечениями колебался от 3,4 (1987) до 11,6% (2009). Большинство пациентов (84,3%) относились к трудоспособному возрасту — от 20 до 65 лет, значительно преобладали мужчины (84,7%).

Причинами, приведшими к развитию СМВ, в основном была рвота, вызванная употреблением алкоголя (67,8%), перееданием (3,5%), употреблением недоброкачественных пищевых продуктов (1%). У 27,7% больных СМВ развился на фоне сопутствующих заболеваний. У 10,7% больных причинами возникновения внезапного повышения внутрижелудочного давления, что и повлекло развитие СМВ, были икота (54,2%), длительный беспрерывный кашель (23,2%), гипертонический криз (16,4%), физическая нагрузка (6,2%).

Результаты и их обсуждение

В группе сравнения преобладали больные с остановившимся кровотечением — 1009 (81,6%) пациентов: с эндоскопическими стигматами кровотечения F IIC и F III было 597 (48,3%), F IIA и F IIB — 412 (33,3%) больных. С продолжающимся кровотечением (F IA, F IB) было госпитализировано 227 (18,4%) больных.

Основной целью анализа результатов лечения больных в этой клинической группе была оценка эффективности различных методов МЭВ, выполненных с целью остановки продолжающегося кровотечения и профилактики РК. Была установлена полная неэффективность аппликационной и охлаждающей терапии при продолжающемся кровотечении (ни в одном случае не удалось достичь эндоскопического гемостаза). Высокоэффективными при остановке кровотечения оказались клипирование, электрохирургические методы, эндоскопическая инъекционная терапия. Непосредственные результаты были примерно одинаковыми. Более важной для оценки примененных методик

Таблица 1. *Эндоскопические стигматы кровотечения в зависимости от локализации разрывов*

Локализация разрывов		Эндоскопические стигматы кровотечения (%)						Всего (%)
		F IA	F IB	F IIA	F IIB	F IIC	F III	
L_I		-	-	-	-	4 (1)	5 (1,2)	9 (2,2)
L_{II}	L_{IIa}	-	-	-	6 (1,5)	8 (1,9)	44 (10,6)	58 (14)
	L_{IIb}	-	9 (2,2)	17 (4,1)	21 (5)	16 (3,9)	59 (14,2)	122 (29,4)
	L_{IIc}	-	25 (6)	42 (10,1)	49 (11,8)	24 (5,8)	31 (7,5)	171 (41,2)
L_{III}		6 (1,4)	39 (9,4)	6 (1,4)	2 (0,5)	-	-	53 (12,7)
L_{IV}		2 (0,5)	-	-	-	-	-	2 (0,5)
Всего (%)		**8 (1,9)**	**73 (17,6)**	**65 (15,6)**	**78 (18,8)**	**52 (12,6)**	**139 (33,5)**	**415 (100)**

была частота РК: после клипирования их не было, после электрохирургического воздействия они возникли у 8,6% (при этом частота РК достоверно не отличалась между различными методами гемостаза), а после инъекционной терапии — у 42,9% больных. Было отмечено, что в большинстве случаев РК появились после повторной рвоты или икоты.

При определении эффективности применяемых различных методов МЭВ, использованных для профилактики возникновения РК, у больных с самостоятельно остановившимся кровотечением установлена их одинаково высокая эффективность. Определенными преимуществами обладал метод неконтактного воздействия — аргоноплазменная коагуляция. Во время ее проведения мы не наблюдали возобновления кровотечения. Общее число больных с РК в группе было 64 (5,2%).

В группе сравнения был прооперирован 1 (0,08%) больной по поводу кровоточащей язвы луковицы двенадцатиперстной кишки с выявленным до операции СМВ. После вмешательства на язве было обнаружено просачивание крови из разрыва в области пищеводно-желудочного соединения. Выполнена высокая гастротомия с ушиванием разрыва кетгутом. Больной выздоровел. Умерло 7 (0,56%) больных, у которых СМВ развился на фоне тяжелой соматической патологии.

С целью установления частоты локализации разрывов слизистой при СМВ в основной группе нами было разработано эндоскопическое распределение области пищеводно-желудочного соединения на отдельные зоны. Локализация разрывов была нами классифицирована следующим образом:

L_I — на уровне розетки нижнего пищеводного сфинктера (не доходя до пищеводно-желудочного соединения);

L_{II} — в области пищеводно-желудочного соединения:

- L_{IIa} — от розетки нижнего пищеводного сфинктера до пищеводно-желудочного соединения;
- L_{IIb} — на уровне пищеводно-желудочного соединения с частичным переходом на пищевод и кардиальный отдел желудка;
- L_{IIc} — дистальнее пищеводно-желудочного соединения с переходом на кардиальный отдел желудка;

L_{III} — в кардиальном отделе желудка с переходом на верхнюю треть тела желудка;

L_{IV} — в верхней трети тела желудка.

Согласно данных эндоскопического определения зоны пищеводно-желудочного соединения, наибольшее количество разрывов наблюдалось дистальнее пищеводно-желудочного соединения с переходом на кардиальный отдел желудка (L_{IIc}) — 200 (37,5%) у 171 больного. Несколько меньше на уровне пищеводно-желудочного соединения с частичным переходом на пищевод и кардиальный отдел желудка (L_{IIb}) — 146 (27,3%) у 122 больных и в кардиальном отделе с переходом на верхнюю треть тела желудка (L_{III}) — 111 (20,8%) у 53 больных. Наименьшее количество разрывов слизистой было в верхней трети тела желудка (L_{IV}) — 4 (0,7%) у 2 больных.

Кроме того, нами были оценены эндоскопические стигматы кровотечения в зависимости от места локализации разрывов (таблица 1). Проведенный анализ показал прямую сильную корреляционную связь (r=0,89) между эндоскопическими стигматами кровотечения и локализацией разрывов: продолжающееся кровотечение и эндоскопические стигматы недавнего кровотечения с высоким риском возникновения РК (F IIA, F IIB) наблюдались при расположении разрывов дистальнее пищеводно-желудочного соединения (L_{IV}, L_{III}, L_{IIc}), а эндоскопические стигматы недавнего кровотечения с низким риском возникновения РК (F IIC) и разрывы под фибрином (F III) встречались проксимальнее — ближе к розетке нижнего пищеводного сфинктера (L_I, L_{IIa}).

Объяснение полученных данных было найдено нами после сопоставления локализации разрывов слизистой с сосудистыми зонами в области пищеводно-желудочного соединения, что схематично представлено на рисунке 1. При расположении разрывов в более мощной желудочной сосудистой зоне кровотечение носило упорный и выраженный характер с высоким риском возникновения РК. При локализации разрывов в палисадной зоне картина была обратной.

При патогистологическом изучении слизистой нижней части кардии и прилегающих к нему отделов желудка у больных с СМВ и пациентов с диспепсией, у которых наблюдалось интенсивное срыгивание воздуха при обследовании с пролабированием слизистой верхней трети тела желудка в пищевод (11,7%), были выявлены аналогичные изменения. Эти изменения были обратимы, что подтверждает теорию о преимущественно травматической природе повреждения слизистой при СМВ. Частота выявления различных форм гастритов (при контрольном обследовании) и частота обсемененности слизистой желудка *Helicobacter pylori* у больных с СМВ и пациентов, обследованных по поводу диспепсии, достоверно не отличались.

В основной клинической группе лечебная тактика была реализована на основании выводов из анализа материалов группы сравнения. У больных с продолжающимся кровотечением, а также с высокой угрозой его возникновения (224 (54%) пациента) были использованы положительно зарекомендовавшие себя методы МЭВ: электрокоагуляция — у 66, биполярная электрокоагуляция — у 34, радиочастотная коагуляция — у 30, эндоскопическая инъекционная терапия с последующей электрокоагуляцией — у 30, аргоноплазменная коагуляция — у 29, электрокоагуляция с последующей инъекционной терапией — у 34 больных. Всем больным с остановившимся кровотечением (F IIA, F IIB) проведены МЭВ разрывов с целью профилактики РК.

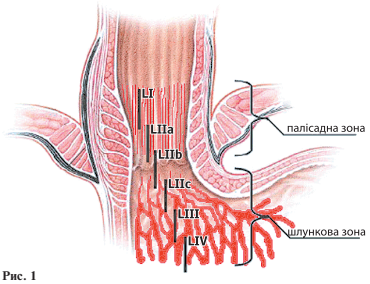

Рис. 1

Сопоставление локализации разрывов с сосудистыми зонами.

Эндоскопические вмешательства проводили по усовершенствованной методике с учетом роли срыгивания воздуха (во время и после исследования) в возобновлении кровотечения. После проведения полного эндоскопического осмотра и проведения МЭВ на других источниках кровотечения эвакуировали воздух из желудка и вмешательство на разрывах выполняли при минимальной инсуффляции воздуха с обязательной полной его эвакуацией после завершения вмешательства. У больных в состоянии алкогольного опьянения, с неадекватным поведением, в состоянии возбуждения использовали тотальную интравенозную анестезию.

У 11 больных (2,6%) возникли РК, причем у 8 (72,7%) больных в кардиальном отделе желудка с переходом на верхнюю треть тела желудка (L_{III}). В верхней трети тела желудка (L_{IV}) — у 2 (18,2%). На уровне пищеводно-желудочного соединения с переходом на кардиальный отдел желудка (L_{IIc}) — у 1 (9,1%). При локализации разрывов в других зонах пищеводно-желудочного соединения (L_I, L_{IIa}, L_{IIb}) РК не было.

Во всех случаях рецидивов при эндоскопии было выявлено продолжающееся кровотечение (F IB). Причина — повторная рвота и икота. Всем больным была проведена повторная эндоскопическая остановка кровотечения под седацией с пролонгированной тотальной внутривенозной анестезией в течении 6-24 часов в условиях отделения интенсивной терапии. РК отмечено не было. Открытых оперативных вмешательств в основной группе не проводили. Умерших не было. Улучшение результатов заключается в уменьшении РК в 1,8 раза ($p<0,05$), уменьшении продолжительности лечения в 1,5 раза ($p<0,05$) и исключении необходимости открытых оперативных вмешательств.

Выводы

1. Тяжесть и интенсивность кровотечения зависят от локализации разрывов, что объясняется их положением относительно сосудистых зон. Наиболее тяжелые случаи наблюдаются у больных с разрывами в проекции сосудов желудочной зоны.
2. СМВ развивается у больных при наличии предрасполагающих и производящих факторов. К первым относятся морфологические изменения стенки органов (атрофия слизистой), ко вторым — рвота, икота, кашель (т.е. резкое повышение внутрибрюшного давления).
3. Морфологические изменения слизистой в области пищеводно-желудочного соединения и их обратимый характер говорят о травматической природе повреждения при СМВ. Частота выявления различных форм гастритов и частота обсемененности слизистой желудка *Helicobacter pylori* у больных с СМВ и пациентов, обследуемых по поводу диспепсии, достоверно не отличалась.
4. Методом выбора для остановки кровотечения и профилактики рецидива являются МЭВ. Наиболее надежные из них — электрохирургические вмешательства, клипирование.
5. Важнейшим методом профилактики возникновения кровотечения во время эндоскопического обследования и профилактики возникновения рецидива в отдаленном периоде является подавление икоты и рвоты.
6. Открытые операции должны быть исключены из перечня лечебных мероприятий при СМВ.

Литература

1. Братусь В.Д. (2001) Новые тенденции в лечении больных с острыми желудочно-кишечными кровотечениями. Укр. журн. малоінвазив. та ендоскоп. хірургії. 5; 1: 5-6
2. Грома В.Г. (2003) Хірургічна тактика і лікування хворих з синдромом Меллорі-Вейсса: автореф. дис. канд. мед. наук. Дніпропетровська державна медична академія.
3. Кондратенко П.Г., Соколов М.В., Смирнов Н.Л. (2007) Организационные вопросы оказания специализированной помощи больным с острыми кровотечениями в просвет пищеварительного канала. Укр. журн. малоінвазив. та ендоскоп. хірургії. 11; 1: 24-25
4. Дужий І.Д., Шевченко В.П., Борисенко О.І. з співавт. (2007) Особливості синдрому Меллорі-Вейсса у жінок. Укр. журн. малоінвазив. та ендоскоп. хірургії. 11; 2: 30-31
5. Трофімов М.В. (2007) Принципи визначення та формування лікувальної тактики у хворих на синдром Меллорі-Вейсса: автореф. дис. канд. мед. Наук. Дніпропетровська державна медична академія.
6. Хаджиев О.Ч., Бабалич А.К., Каракурсаков Н.И. с соавт. (2007) Лечебная тактика при острых желудочно-кишечных кровотечениях. Укр. журн. малоінвазив. та ендоскоп. хірургії. 11; 2: 35-36

ТАКТИКА ЛЕЧЕНИЯ ХОЛЕДОХОЛИТИАЗА, СОЧЕТАЮЩЕГОСЯ С ХОЛЕЦИСТОЛИТИАЗОМ У ПАЦИЕНТОВ С ЮКСТАПАПИЛЛЯРНЫМИ ДУОДЕНАЛЬНЫМИ ДИВЕРТИКУЛАМИ

Хворостов Е.Д., Захарченко Ю.Б., Томин М.С., Цивенко А.И.

Харьковский национальный университет имени В.Н. Каразина, кафедра хирургических болезней, Украина

Введение

В современных стационарах у 84-95% пациентов удаление конкрементов холедоха выполняется посредством дуоденоскопических транспапиллярных вмешательств [1,2,9]. К одному из важных факторов, препятствующему проведению эндоскопической экстракции конкрементов, включая контактную литотрипсию, относят наличие дуоденального дивертикула (ДД) [1,3]. Дуоденоскопические транспапиллярные вмешательства у пациентов с ДД, связаны с риском возникновения осложнений, которые развиваются в 2-6% случаев (панкреонекроз, профузное кровотечение, перфорация двенадцатиперстной кишки в забрюшинное пространство с развитием флегмоны) и летальных исходов (0,5-1,5%) [1,4].

Частота встречаемости ДД в популяции колеблется от 12 до 25% с незначительным преобладанием среди женщин [5,7,10]. Наиболее часто ДД выявляются у лиц 50-60 лет и с возрастом эта тенденция увеличивается [7,10]. Обнаружение ДД зависит от диагностических методов и составляет: при рентгенологическом исследовании с бариевой взвесью — 0,016-6%, эндоскопической ретроградной холангиопанкреатикографии (ЭРХПГ) — 9-25% [10]. По локализации около 95% ДД располагаются на внутренней стенке нисходящей части двенадцатиперстной кишки [10-12,14]. Порядка 70-75% дивертикулов находится в радиусе 2 см от БДС [6,10,11].

По локализации ДД классифицируют на внепросветные, когда слизистый и подслизистый слои выступают через слабые места дуоденальной стенки кнаружи и внутрипросветные, образующиеся полностью внутри просвета и покрытые с обеих сторон слизистым слоем [10]. Среди внепросветных ДД выделяют — ампулярные, которые включают в свой состав БДС или интерстициальную часть холедоха и периампулярные, локализующиеся в радиусе 2 см от БДС, но не вовлекающие его в свой состав. Вместе ампулярные и периампулярные ДД принято называть юкстапапиллярными [6,9,10]. Юкстапапиллярные ДД обычно бессимптомны, но в некоторых случаях могут приводить к смещению/сдавлению просвета холедоха или панкреатического протока вызывая холестаз, желтуху, образование конкрементов и панкреатит. Данное состояние получило название синдрома Леммела *(Lemmel)*. В 1934 г. автор назвал связь между наличием юкстапапиллярного дивертикула и гепатобилиопанкреатических заболеваний «папиллярным синдромом» или синдромом Леммела [7].

Работа выполнена в соответствии с комплексной научно-исследовательской работой кафедры хирургических болезней Харьковского национального университета имени В.Н. Каразина «Разработка малоинвазивных оперативных вмешательств с использованием низких температур в лечении больных желчнокаменной болезнью и язвенной болезнью желудка и двенадцатиперстной кишки», номер регистрации 0100U005308. На

сегодняшний момент определена тактика, согласно которой при наличии соответствующей медицинской аппаратуры, лечение холедохолитиаза у пациентов с сопутствующим холецистолитиазом проводится в два этапа. На первом этапе выполняется дуоденоскопическое транспапиллярное удаление конкрементов холедоха, вторым этапом производят лапароскопическую холецистэктомию. При обнаружении холедохолитиаза в ходе лапароскопической холецистэктомии рекомендуется завершение операции холецистэктомией с последующим дуоденоскопическим транспапиллярным удалением конкрементов холедоха в раннем послеоперационном периоде [1,3,5,9,15].

Нерешенным вопросом является ситуация, когда после перенесенной лапароскопической холецистэктомии дуоденоскопическое транспапиллярное удаление конкрементов холедоха становится невозможным из-за наличия ампулярного или периампулярного ДД, распространяющегося на интрамуральный отдел холедоха по направлению папиллотомного разреза. Это происходит вследствие того, что во время лапароскопической холецистэктомии субоперационная холангиография не позволяет визуализировать юкстапапиллярный ДД. Таким образом, пациент подвергается третьему оперативному вмешательству, что значительно увеличивает риск развития интра- и послеоперационных осложнений. Изучение и разработка стратегии ведения данной категории пациентов с учетом возможности выявления юкстапапиллярного ДД в дооперационном периоде является актуальным.

Цель исследования — ретроспективный анализ результатов удаления конкрементов холедоха, сочетающихся с холецистолитиазом у пациентов с юкстапапиллярными ДД для улучшения исходов лечения и снижения риска осложнений.

Материалы и методы

Ретроспективному анализу было подвергнуто 253 истории болезни пациентов с холедохолитиазом, сочетающимся с холецистолитиазом. Пациенты находились на стационарном лечении в хирургическом отделении дорожной клинической больницы ст. Харьков СТГО «ЮЖД» за период с 2007 по 2012 гг. Мужчин было 86 (34%), женщин — 166 (66%). Возраст больных составил от 46 до 84 лет с преобладанием пациентов пожилого и старческого возраста.

В предоперационном периоде холедохолитиаз был выявлен у 234 (92,49%) пациентов. В 19 (7,5%) случаях холедохолитиаз выявили при субоперационной холангиографии. Из них у 14 (73,68%) пациентов имел место юкстапапиллярный ДД, у 5 (26,32%) пациентов ДД выявлено не было. Юкстапапиллярные ДД были выявлены у 60 (23,7%) пациентов. Из них ампулярный ДД был у 4 (6,7%) пациентов, периампулярный ДД распространяющийся на интрамуральный отдел холедоха по направлению папиллотомного разреза — у 8 (13,3%). В 48 (80%) случаях имели место периампулярные ДД не распространяющиеся на интрамуральный отдел холедоха по направлению папиллотомного разреза.

Диагностическая программа включала в себя выполнение клинико-лабораторных исследований, ультразвукового исследования, эндоскопического исследования верхних отделов желудочно-кишечного тракта и ЭРХПГ. Лечебная тактика включала выполнение дуоденоскопического транспапиллярного удаления конкрементов, а при её невозможности открытой холедохолитотомии. Все транспапиллярные вмешательства заканчивали назобилиарным дренированием, а открытые — наружным дренированием холедоха.

Результаты

Дуоденоскопическое транспапиллярное удаление конкрементов выполнено у 217 (85,77%) пациентов. Из 60 (23,71%) пациентов, у которых имел место юкстапапиллярный ДД, в 39 (65%) случаях первым этапом выполнено дуоденоскопическое транспапиллярное удаление конкрементов. Вторым этапом выполнена лапросокпическая холецистэктомия. У 9 (1,5%) пациентов наличие холедохолитиаза было выявлено во время лапароскопической холецистэктомии при субоперационной холангиографии, поэтому дуоденоскопическое транспапиллярное удаление конкрементов было выполнено вторым этапом в раннем послеоперационном периоде.

12 (20%) пациентам выполнение дуоденоскопического транспапиллярного удаления конкрементов не представилось возможным из-за наличия у них в 4 (33,34%) случаях ампулярного и в 8 (66,66%) периампулярного ДД, распространявшегося на интрамуральный отдел холедоха по направлению папиллотомного разреза. Из них у 7 (58,33%) пациентов полный диагноз был установлен в предоперационном периоде, поэтому сразу выполнили открытое вмешательство с холедохолитотомией.

У 5 (41,67%) пациентов наличие холедохолитиаза было выявлено при субоперационной холангиографии во время лапароскопической холецистэктомии, которым планировалось удаление конкрементов дуоденоскопически транспапиллярно в раннем послеоперационном периоде. Однако, наличие юкстапапиллярного ДД с распространением на интрамуральный отдел холедоха по направлению папилотомного разреза не позволило выполнить планируемое вмешательство и вынудило подвергнуть пациентов открытому вмешательству с холедохолитотомией.

Обсуждение

Тактика по удалению конкрементов холедоха, выявленных впервые при субоперационной холангиографии во время лапароскопической холецистэктомии, представлялась наиболее сложной. Затруднения в предоперационной диагностике холедохолитиаза у данной группы пациентов можно связать с бессимптомным холедохолитиазом и недостаточной диагностической эффективностью используемых методов. Так, чувствительность и специфичность чрезкожного ультразвукового исследования составляет 22-55% и 80-95%, соответственно; эндоскопического ультразвукового исследования — 89-94% и 94-95%, соответственно; ЭРХПГ — 89%-93% и 96-100%, соответственно; компьютерной томографии — 65-88% и 73-97%, соответственно; ядерной магнитно-резонансной томографии — 89-97% и 95-97%, соответственно [6,14].

На основании полученных результатов предложен следующий диагностически-лечебный алгоритм. Всем пациентам, особенно старше 50 лет, у которых частота юкстапапиллярных ДД достигает 25%, с диагнозом холецистолитиаз в комплекс инструментальных методов исследования рекомендуется включение дуоденоскопии с визуализацией БДС, которая позволяет в 100% случаев выявлять юкстапапиллярные ДД. Информация о наличии, локализации и строении юкстапапиллярного ДД позволяет в случае интраоперационного выявления холедохолитиаза определять оптимальную тактику. Так, в случае выявления периампулярного ДД, но без распространения на интрамуральный отдел холедоха по направлению папиллотомного разреза, конкременты холедоха удаляются в послеоперационном периоде дуоденоскопически транспапиллярно. Наличие ампулярного ДД или периампулярного ДД с распространением на интрамуральный отдел холедоха по направлению папиллотомного разреза служит показанием к конверсии на открытую / лапароскопическую холедохолитотомию. Кроме того, при наличии юкстапапиллярного ДД необходимо рассматривать вопрос о формировании билиодигестивного анастомоза, поскольку ДД могут являться причиной холедохолитиаза как проявление синдрома Леммела.

Выводы

1. С целью выявления юкстапапиллярных ДД и планирования тактики лечения пациентов с холецистолитиазом, которым планируется выполнение лапароскопической холецистэктомии, в программу обследования рекомендуется включение дуоденоскопии с визуализацией БДС.
2. У больных с интраоперационно выявленным холедохолитиазом, сочетающимся с ампулярным или периампулярным ДД с распространением на интрамуральный отдел холедоха по направлению папиллотомного разреза показана конверсия на открытую / лапароскопическую холедохолитотомию.
3. Холедохолитиаз, сочетающийся с ампулярным или периампулярным ДД без распространения на интрамуральный отдел холедоха по направлению папиллотомного разреза не является фактором препятствующим выполнению полноценной эндоскопической папиллосфинктеротомии.

Перспективы дальнейших исследований в данном направлении

Полученные результаты показывают перспективность исследования корреляции холедохолитиаза и юкстапапиллярных ДД в рамках синдрома Леммела с целью разработки методов его профилактики и лечения.

Литература

1. Ветшев П.С., Шулутко А. М., Прудков М. И. (2005) Хирургическое лечение холелитиаза: незыблемые принципы, щадящие технологии. Хирургия. Журнал им. Н.И. Пирогова. 8: 83-88
2. Гусев А.В., Покровский Е.Ж., Боровков И.Н. и соавт. (2008) Эндобилиарная баллонная дилатация в лечении желчнокаменной болезни, осложненной механической желтухой. Эндоскопическая хирургия. 5: 29-32
3. Рутенбург Г.М., Румянцев И.П., Протасов А.В. и соавт. (2008) Эффективность применения малоинвазивных оперативных доступов при хирургическом лечении холедохолитиаза. Эндоскопическая хирургия. 1: 3-8
4. Харламов Б.В., Федоров В.Д., Борушко М.В. (2007) Хирургическое лечение большого парафатерального дивертикула, осложненного гипертензией желчных путей и холангитом. Хирургия. Журнал им. Н.И. Пирогова. 10: 55-57
5. Maple J.T., Ben-Menachem T., Andeson M.A. et al. (2010) ASGE standards of practice committee — the role of endoscopy in the evaluation of suspected choledocholithiasis. Gastroinestinal endoscopy. 71; 1: 1-9
6. Chen Q., Zhaodong L., Shengwei L., Xiong D. et al. (2010) Diagnosisand treatment of juxta-ampullary duodenal diverticulum.Clin. Invest. Med. 33; 5: 298-303
7. Erdal K., Gokturk H. S., Turk E. et al. (2010) Obstructive jaundice due to peripapillary diverticulum with enterolith compressing the choledochus. Journal of Medicine and Medical Science. 1; 7: 261-263
8. Limmathurotsakul D., Geratiornsupuk N., Rerknimitr R. (2010) Endoscopic corner. Thai. J. Gastroenterol. 11; 1: 55-57
9. Makiko O., Terumi K., Yuyang T., Naoto E. (2005) MRCP and ERCP in lemmel syndrome. J. Pancreas. 6; 3: 277-278
10. Sanjay K., Rajesh K., Upender K., Jatinder M. et al. (2004) Duodenal diverticulum: review of literature. Indian Journal of Surgery. 66; 3: 140-145
11. Sreelakshmi M., Long R.J. (2011) Juxtapapillary duodenal diverticulum masquerading as a cystic pancreatic neoplasm. J. R. Soc. Med. Sh. Rep. 2; 11: 89
12. Tamaki I., Jun K., Kaoru O. et al. (2008) CT features of juxtapapillary duodenal diverticula with complications. Tokai J. Exp. Clin. Med. 33; 2: 90-94
13. Wiesner W., Beglinger C., Oertli D., Steinbrich W. (2009) Juxtapapillary duodenal diverticula: MDCT findings in 1010 patients and proposal for a new classification. JBR-BTR. 92; 4: 191-194
14. Williams E.J., Green J., Beckingham I., Parks R. (2008) Guidelines on the management of common bile ductstones. Gut. 57: 1004-1021
15. Yucel U., Kemal K., Selim A. (2009) Biliary cannulation facilitated by endoscopic clip assistance in the setting of intradiverticular papilla. Turk. J. Gastroenterol. 20; 4: 279-281

МІНІІНВАЗИВНІ ХІРУРГІЧНІ ТЕХНОЛОГІЇ В ЛІКУВАННІ ХВОРИХ НА ГОСТРИЙ ПАНКРЕАТИТ, УСКЛАДНЕНИЙ СИНДРОМОМ ЖОВТЯНИЦІ

Шевчук І.М., Дзвонковський Т.М., Гедзик С.М.

Кафедра хірургії № 2, Івано-Франківський національний медичний університет, Україна

Вступ

Гострий панкреатит (ГП) залишається однією з актуальних проблем сучасної хірургії [2]. Серед госпіталізованих осіб з ургентною абдомінальною патологією захворювання підшлункової залози (ПЗ) становлять від 1,4% до 18,9%. Летальність при деструктивних формах захворювання коливається від 28% до 80% [5]. Діагностиці і хірургічному лікуванню ГП присвячено багато досліджень, проблема широко обговорюється, однак далека від свого вирішення [7]. Розробка нових мініінвазивних методик оперативного лікування хворих на ГП є важливою і актуальною проблемою сьогодення [1]. За даними ряду авторів, некротичний ГП у 42-50% хворих перебігає з надлишковим накопиченням білірубіну в сироватці крові. На вибір лікувальної тактики в таких пацієнтів суттєво впливає характер жовтяниці [3]. Запровадження в хірургічну практику сучасних інструментальних методів дослідження і мініінвазивних хірургічних технологій, зокрема ендоскопічної ретроградної холагіопанкреатографії (ЕРХПГ) і ендоскопічної папілосфінктеротомії (ЕПСТ), відеолапароскопії, пункційно-дренуючих втручань під контролем УЗД дозволило по новому підійти до лікування хворих на ГП із синдромом жовтяниці [4,6,8].

Матеріал і методи

У період з 2004 по 2011 рр. нами проліковано 489 хворих на ГП. У 194 (39,7%) із них захворювання супроводжувалося синдромом жовтяниці. Гострий біліарний панкреатит діагностовано в 121 (62,4%) хворого, аліментарний — у 73 (37,6%) пацієнтів. Вік хворих від 20 до 80 років, чоловіків було 104 (53,6%), жінок — 90 (46,4%). З метою діагностики ГП із синдромом жовтяниці, крім даних загальноклінічних лабораторних досліджень, широко застосовували ультразвукове дослідження (УЗД), ендоскопічну ретроградну панкреатохолангіографію (ЕРХПГ), комп'ютерну томографію (КТ) з контрастним підсиленням. У 52 (43%) пацієнтів діагностовано біліарний інтерстиціальний ГП, у 69 (57%) встановлено некротичні форми захворювання. Асептичний перебіг панкреонекрозу у хворих на біліарний ГП вдалося забезпечити у 51 (73,9%), інфікований перебіг відзначали у 18 (26,1%) осіб. Аліментарний інтерстиціальний ГП встановлений у 39 (53,4%), некротичний — у 34 (46,6%) осіб. Асептичний перебіг пакреонекрозу у хворих на аліментарний ГП вдалося забезпечити у 25 (73,5%), інфікований — у 9 (26,5%) осіб. У 175 (90,2%) хворих на ГП захворювання супроводжувалось обтураційною, у 19 — паренхіматозною жовтяницею.

Результати та їх обговорення

У 30 (57,7%) із 52 хворих на біліарний інтерстиціальний ГП з холедохолітіазом чи вклиненим конкрементом ВДС ми першим етапом проводили ендоскопічну папілосфінктеротомію (ЕПСТ), яка у 22 (73,3%) осіб завершилася літоекстракцією, ще у 8 пацієнтів конкременти після папілотомії відійшли самостійно. Таким хворим другим етапом на 2-4 добу, за умови зниження рівня білірубінемії, відсутності клінічних та ендоскопічних даних за кровотечу з розсіченої папіли та наявності адекватного пасажу жовчі проводили лапароскопічну холецистектомію (ЛХЕ). Стенозуючий папіліт діагностовано в 9 (18%) хворих. Вказаним особам виконано ЕПСТ та відновлено пасаж жовчі, після чого проведено ЛХЕ. У 9 (18%) хворих на гострий калькульозний деструктивний холецистит з паравезикальним інфільтратом (абсцесом) у першу добу з часу госпіталізації було проведено оперативне втручання. ЛХЕ була виконана у 6 хворих, в одного пацієнта застосовано конверсію. Ще у 2 хворих з перфорацією жовчного міхура, утворенням біляміхурового абсцесу проведено холецистектомію відкритим способом з адекватним дренуванням черевної порожнини. Стриктуру великого дуоденального сосочка (ВДС) діагностовано у 4 (8%) осіб, яким проведено ЕПСТ з подальшою протипанкреатичною терапією в поєднанні з гепатопротекторами. Після покращання загального стану, зменшення вираженості запальних явищ, зниження рівня жовтяниці пацієнтам у плановому порядку виконували ЛХЕ. Всі хворі на інтерстиціальний ГП із синдромом жовтяниці вижили. У 16 (23,2%) хворих на біліарний некротичний ГП, в яких блок жовчних шляхів не вдавалося ліквідувати мініінвазивними методами, виконали ранню лапаротомію. Об'єм операції полягав у холецистектомії, холедохолітотомії, діагностичній субопераційній холангіографії, зовнішньому дренуванні загальної жовчної протоки та сальникової сумки. Всі хворі живі. За наявності розлитого ферментативного перитоніту в 9 (13%) пацієнтів проводили лапароскопічне дренування черевної порожнини. У 7 хворих на калькульозний холецистит за відсутності УЗД даних за розширення загальної жовчної протоки, холедохолітіазу, холангіту одночасно проведено ЛХЕ. Ексудат із черевної порожнини аспірували з біохімічним та бактеріологічним дослідженням. Після операції у 3 пацієнтів впродовж 3-5 днів проведена ЕПСТ. Показанням до її проведення слугувала стійка білірубінемія (рівень загального білірубіну у сироватці крові понад 50 мкмоль/л). При цьому у двох пацієнтів проведено літоекстракцію, в одного — конкремент відійшов самостійно. Внаслідок прогресування поліорганної недостатності після застосування лапароскопічного втручання померло 2 із 9 осіб. Гнійно-септичні ускладнення панкреонекрозу (секвестрування ПЗ, формування заочеревинних флегмон) після лапароскопічного дренування черевної порожнини виникли у 2 пацієнтів, що в подальшому стало причиною для відкритого втручання. У 10 (14,5%) хворих на біліарний некротичний ГП причиною жовтяниці був холедохолітіаз. Таким особам проводили ЕПСТ з літоекстракцією та наступним базовим протипанкреатичним лікуванням у поєднанні з гепатопротекторами. ЛХЕ таким пацієнтам проводили в «холодному» періоді.

На стадії формування парапанкреатичного інфільтрату госпіталізовано 5 (3,7%) осіб. Причиною жовтяниці у чотирьох пацієнтів був холедохолітіаз, у одного — збільшення розмірів голівки ПЗ. Пацієнтам із холедохолітіазом проводили ЕПСТ та консервативне лікування. За такого перебігу захворювання ЛХЕ застосовували через 17-26 днів після повної ліквідації запального інфільтрату в надчеревній ділянці. Гострі рідинні утворення в сальниковій сумці в ділянці голівки ПЗ діагностовано у 21 (30,4%) пацієнта. При виявленні гострих постнекротичних псевдокіст у 16 (76,2%) хворих під контролем УЗД проводили черезшкірну тонкоголкову пункцію. При формуванні абсцесу в сальниковій сумці в 5 (23,8%) хворих провели черезшкірне дренування гнійника під контролем УЗД катетером типу «поросячий хвостик». Гнійно-септичні ускладнення виникли у 8 (11,6%) із 69 хворих на біліарний некротичний ГП. У 4 хворих після проведення КТ з контрастним підсиленням виконали лапаротомію, панкреатосеквестректомію з формуванням замкненої сальникової сумки. У 4 хворих на некротичний ГП діагностовано ізольовані заочеревинні флегмони. Таким пацієнтам проводили дренування заочеревинної флегмони під контролем УЗД стилет-катетерами чи шляхом люмботомії. Після операції померло дві особи внаслідок розвитку поліорганної недостатності (1) та арозивної кровотечі (1). У 34 (87,2%) хворих на інтерстиціальний аліментарний ГП проводилося консервативне лікування. Згідно з даними УЗД розміри ПЗ зменшувалися в середньому за 5-7 діб, у ці ж терміни, за даними ЕГДС, відновлювався адекватний пасаж жовчі, проходила нормалізація показників білірубіну в сироватці крові. У 5 (12,8%) пацієнтів при відсутності пасажу жовчі через ВДС, незважаючи на консервативну терапію, показники білірубіну зростали (рівень загального білірубіну в сироватці крові більше 100мкмоль/л), що було показанням до виконання ЕРХПГ у перші 2-3 доби. Таким пацієнтам з метою декомпресії жовчовивідних шляхів проводили тимчасове ендобіліарне стентування без ЕПСТ. Стенти видаляли на 7-10 добу після змешення набряку голівки ПЗ та нормалізації показників білірубіну в сироватці крові. Всі 39 хворих на інтерстиціальний аліментарний ГП із синдромом жовтяниці вижили.

У 12 (35,3%) хворих на некротичний аліментарний ГП із синдромом жовтяниці при розлитому ферментативному перитоніті використали лапароскопічну санацію та дренування черевної порожнини за допомогою поліхлорвінілових трубок з подальшим проведенням інтермітуючого перитонеального діалізу. Після застосування відеолапароскопії померло двоє з 12 пацієнтів. У стадії формування парапанкреатичного інфільтрату на 6-9 добу захворювання госпіталізовано 9 (26,5%) хворих на некротичний аліментарний ГП. Причиною жовтяниці було збільшення розмірів голівки ПЗ. Таким пацієнтам застосовували тільки інтенсивне консервативне лікування. Гострі рідинні утворення сальникової сумки, розміщені переважно в ділянці голівки ПЗ, були причиною жовтяниці в 13 (38,2%) хворих на некротичний аліментарний ГП. При виявленні гострих постнекротичних псевдокіст у шести хворих проводили черезшкірні пункційні втручання під контролем УЗД. В одного пацієнта ліквідацію гострої постнекротичної кісти в ділянці голівки ПЗ, яка випинала у просвіт дванадцятипалої кишки, проведено шляхом ендоскопічної трансмуральної цистодуоденостомії. У шести осіб при формуванні абсцесу в сальниковій сумці проводили черезшкірне дренування гнійника під контролем УЗД стилет-катетером. У 9 (26,5%) із 34 хворих на аліментарний некротичний ГП після застосування мініінвазивних методів лікування (лапароскопії — у 3, черезшкірного дренування абсцесу під контролем УЗД — у 2 осіб) та консервативного лікування (4 пацієнти) виникли гнійно-септичні ускладнення. У 6 з них після проведення болюсної КТ виконали лапаротомію, панкреатосеквестректомію з формуванням замкненої сальникової сумки. Ізольовані заочеревинні флегмони діагностовано у 3 хворих на некротичний аліментарний ГП. У двох із них проведено дренування заочеревинної флегмони стилет-катетером під контролем УЗД. В одного пацієнта розкриття, санацію та дренування флегмони проведено позаочеревинно через люмботомічний доступ. Після проведення відкритих оперативних втручань померло 4 (11,8%) із 34 хворих на некротичний аліментарний ГП.

Висновки

Мініінвазивні методики, зокрема ЕПСТ, лапароскопія, черезшкірні пункційно-дренуючі втручання під контролем УЗД, тимчасове ендобіліарне стентування загальної жовчної протоки без папілосфінктеротомії в поєднанні з комплексною інтенсивною консервативною терапією залишаються основним методом у лікуванні хворих на гострий панкреатит із сидромом жовтяниці.

Відкриті втручання здійснювали тільки за розвитку септичних ускладнень панкреонекрозу. Вони включали виконання панкреатосеквестректомії з формуванням замкненої сальникової сумки.

Застосування таких підходів дозволило покращити результати лікування хворих на гострий панкреатит із синдромом жовтяниці, зупинити прогресування панкреонекрозу, забезпечити в більшості хворих асептичний характер перебігу некротичного процесу в підшлунковій залозі та уникнути необхідності виконання відкритих операційних втручань.

Література

1. Андриевский П.Н., Грубник Ю.В. (2002) Лапароскопичекие операции у больных с острым панкреатитом. Хірургія України. 2: 25-27
2. Гешелин С.А., Мищенко Н.В., Петров С.Р. с соавт. (2002) Диагностика и лечение больных острым панкреатитом при подозрении на деструкцию. Хірургія України. 3: 20-21
3. Даценко Б.М., Тамм Т.И., Атик А. с соавт. (2003) Влияния характера желтухи на тактику лечения больных острым панкреатитом. Клін. хірургія. 1: 17-18
4. Малярчук В.И., Лебедев Н.В., Хараламбус С. (2000) Папиллотомия. Анналы хирургии. 2: 19-24
5. Мишин В.Ю. (1998) Современные взгляды на роль и место малоинвазивных лечебных и диагностических вмешательств при заболеваниях поджелудочной железы. Анналы хирургии. 1: 23-30
6. Ничитайло М.Є., Крижевський В.В., Малиновський Т.Ю. с соавт. (2000) Лікування некротичного панкреатиту за даними УЗ-пункції та бактеріологічного дослідження. Шпитал. хірургія.4: 29-31
7. Шалимов А.А., Ничитайло М.Е., Крыжевский В.В. (2002) Хирургическое лечение инфицированного некротического панкреатита. Клін. хірургія. 5; 6: 55
8. Apel D., Rimann J.F. (2000) Emergency endoscopy. Canadien J.Gastroenterol. 14: 199-203

ПОДПИСКА 2012

Глубокоуважаемые подписчики, читатели, авторы оригинальных статей!

«Украинский журнал малоинвазивной и эндоскопической хирургии» распространяется непосредственно каждому читателю/учреждению Украины редакцией напрямую.

Для получения журнала в 2012 году Вам/Вашему учреждению необходимо прислать заявку в произвольной форме в адрес редакции.

Прием научных статей к публикации проводится по электронной почте на адрес: **bomartin@yandex.ru**
Статьи должны отвечать всем требованиям **Инструкций для авторов** «Украинского журнала малоинвазивной и эндоскопической хирургии».