МІНІСТЕРСТВО ОХОРОНИ ЗДОРОВ'Я УКРАЇНИ
ВІЙСЬКОВО-МЕДИЧНЕ УПРАВЛІННЯ МІНІСТЕРСТВА ОБОРОНИ УКРАЇНИ

УКРАЇНСЬКИЙ ФОНД ПІДТРИМКИ ТА РОЗВИТКУ
НЕЙРОЕНДОСКОПІЇ ТА ЕНДОСКОПІЧНОЇ НЕЙРОХІРУРГІЇ

Український журнал малоінвазивної та ендоскопічної хірургії

ISSN 1029-743 X

Volume 17 No 2
2013

СПЕЦІАЛІЗОВАНИЙ ЖУРНАЛ ГОЛОВНОГО ВІЙСЬКОВО-МЕДИЧНОГО КЛІНІЧНОГО ЦЕНТРУ
«ГОЛОВНИЙ ВІЙСЬКОВИЙ КЛІНІЧНИЙ ГОСПІТАЛЬ» МІНІСТЕРСТВА ОБОРОНИ УКРАЇНИ
ОФІЦІЙНИЙ ЖУРНАЛ УКРАЇНСЬКОЇ АСОЦІАЦІЇ СПЕЦІАЛІСТІВ
ПО МАЛОІНВАЗИВНИМ ЕНДОСКОПІЧНИМ ТА ЛАЗЕРНИМ ТЕХНОЛОГІЯМ
НАУКОВО-ПРАКТИЧНИЙ ЖУРНАЛ АСОЦІАЦІЇ ЛІКАРІВ ЕНДОСКОПІСТІВ УКРАЇНИ

"Український журнал малоінвазивної та ендоскопічної хірургії"
(Укр. ж. малоінвазивної ендоск. хір.) — рецензуємий науково-практичний журнал.

Заснований у 1996 р.

Видається 4 рази на рік.

Затверджено ВАК України
1997 р., 1999 р. та 10.II.2010 постанова №1-05/1

Затверджено
Міжнародним Центром ISSN 5.VII.1998 р.

"Ukrains'kij žurnal maloinvazivnoї ta endoskopičnoї hirurgii"
(Ukr. ž. maloinvazivnoї endosc. hir.)

"Ukrainian Journal of Minimally Invasive and Endoscopic Surgery"
(Ukr. J. Minimally Invasive Endosc. Sur.)

Established in 1996.

Published quarterly.

Засновник
Український фонд підтримки та розвитку нейроендоскопії та ендоскопічної нейрохірургії

Видавник
Київський клінічний госпіталь

Мова видання
українська, російська, англійська.

Сфера розповсюдження
загальнодержавна, зарубіжна.

Свідоцтво про державну реєстрацію
КВ #2301, 23.XII.1996

Передплатний індекс
40719

Підписано до друку
22.III.2013

Наклад
500 примірників

Адреса редакції
01133, Київ, вул. Госпітальна, 18
тел./факс: (044) 522-8379

Сканування, дизайн та комп'ютерна верстка
Куценко С. О.

www.endoscopy.com.ua
www.gvkg.kiev.ua

Головний редактор
Данчин О. Г.

Заступник головного редактора
Данчин А. О.

Редактори
Грубнік В. В., Лурін І. А., Шудрак А. А.

Редакційна колегія
Возіанов О. Ф.
Венцковський Б. М.
Білий В. Я.
Bauer B. L. *(Germany)*
Бурий О. М.
Cohen A. R. *(USA)*
Заболотний Д. І.
Зазірний І. М.
Запорожан В. М.
Зозуля Ю. П.
Зубарев П. М. *(Росія)*
Grotenhuis J. A. *(Netherlands)*
Fukushima T. *(USA)*
Hellwig D. *(Germany)*
Мамчич В. І.
Нікішаєв В. І.
Ничитайло М. Ю.
Orljansky V. *(Austria)*
Палієнко Р. К.
Педаченко Є. Г.
Поліщук М. Є.
Радіонов Б. В.
Руденко А. Ю.
Саєнко В. Ф.
Samii M. *(Germany)*
Shabus R. *(Austria)*
Sosna A. *(Чехія)*
Teo Ch. *(Australia)*
Тімофеєв О. О.
Тофан А. В.
Фомін П. Д.
Цимбалюк В. І.
Щеглов В. І.

Шеф-редактор
Алхазян А. А.

КЛІНІЧНІ ДОСЛІДЖЕННЯ

5 **Результати хірургічного лікування хворих з вторинною оклюзійною гідроцефалією пухлинного генезу — порівняний аналіз ефективности ендоскопічної вентрикулоцістерностомії та інших хірургічних методів**
Данчин А.О.

The Results of Surgical Treatment in Patients with Obstructive Hydrocephaly Caused by Tumors — Analyze of Effectiveness Endoscopic Third Ventriculostomy and Other Surgical Methods
A.A. Danchin

КЛІНІЧНИЙ ДОСВІД

29 **Досвід застосування черезшкірної пункційної нефростомії в комплексі малоінвазивних лікувальних заходів у хворих на двобічний ускладнений уретеролітіаз**
Валерко Д.О.

Minimally Invasive Treatment of Bilateral Complicated Ureterolitiasis Patients — The Experience of Percutaneous Nephrostomy
D.O. Valerko

33 **Эндоскопическая ассистенция при операциях по поводу дивертикулов пищевода**
Белый В.Я., Чернев В.Н., Гибало Р.В.

The Endoscopic Assistance in Operations for Esophagus Diverticulums
V.Y. Beliy, V.N. Chernev, R.V. Gibalo

СУЧАСНІ ТЕХНОЛОГІЇ

25 **Лапароскопическая пластика гигантских грыж пищеводного отверстия диафрагмы принципиально новым сетчатым трансплантатом**
Грубник В.В., Малиновский А.В.

Laparoscopic Repair of Giant Hiatal Hernias with Fundamentally New Mesh
V.V. Grubnik, A.V. Malynovskyi

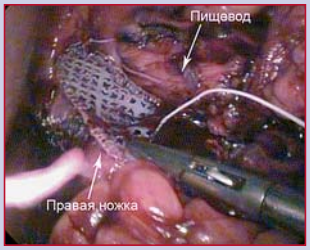

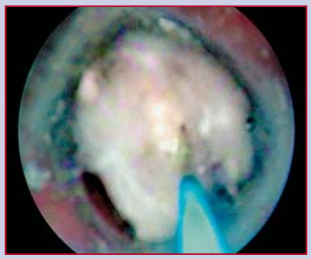

МАТЕРІАЛИ VI СИМПОЗІУМУ АСОЦІАЦІЇ ЛІКАРІВ-ЕНДОСКОПІСТІВ УКРАЇНИ

37 **Порівняльна характеристика використання діагнолу та фортрансу в якості підготовки пацієнтів до колоноскопії**
Болотських М.О., Садовий В.Ю., Задорожній О.М.

38 **Досвід стентування стравоходу**
Бурий О.М., Терешкевич І.С., Мовчан Б.Б., Раздобудько Ю.М., Нежинець Н.В., Атаманський І.М.

39 **Оптимизация хирургического лечения рецидивных паховых грыж**
Грубник В.В., Чорномаз Р.В., Воротынцева К.О.

40 **Актуальные вопросы лапароскопического лечения вентральных грыж**
Грубник В.В., Парфентьев Р.С., Воротынцева К.О.

41 **Целіакіїя у дорослих — 2 клінічні випадки**
Гула Г.В., Подольська З.І., Бісярін Ю.В., Ступницький А.І., Артюшенко М.Є.

43 **Ефективність ендоскопічного стентування і назобіліарного дренування у профілактиці та лікуванні гнійного холангіту після літотрипсії**
Коломійцев В.І., Кушнірук О.І.

44 **Артерио-венозная мальформация — редкая причина скрытого желудочно-кишечного кровотечения**
Крылова Е.А., КутнякВ.Н., Мазур А.В.

стор. 38

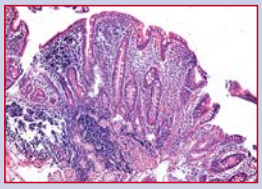

стор. 41

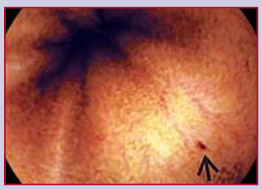

стор. 44

© Український журнал малоінвазивної та ендоскопічної хірургії, 2013
© Український Фонд підтримки та розвитку нейроендоскопії та ендоскопічної нейрохірургії, 2013

© ЗАТ “Київський клінічний госпіталь”, 2013
Все права защищены. Перепечатка материалов либо их частей в любом виде без письменного согласия держателя авторских прав будет преследоваться в судебном порядке.

МАТЕРІАЛИ VI СИМПОЗІУМУ АСОЦІАЦІЇ ЛІКАРІВ-ЕНДОСКОПІСТІВ УКРАЇНИ

45 **Случай редкой локализации аберрантной поджелудочной железы**
Крылова Е.А., Симонова Е.В., Гончар Г.В.

46 **Рецидивирующие кишечные кровотечения у больного с врожденной сосудистой мальформацией тощей кишки: клиника, диагностика, хирургическое лечение**
Лаврик А.С., Манойло Н.В., Доскуч О.А.

46 **Лапароскопическая адреналэктомия**
Литвиненко А.Н., Черный В.В., Гулько О.Н., Лукеча И.И.

48 **Отілоніум бромід (спазмомен) в якості премедикації при колоноскопії**
Нікішаєв В.І., Садовий В.Ю., Болотських М.О. Задорожній О.М.

48 **Рідкісний випадок міграції *corpus alienum***
Нікішаєв В.І., Садовий В.Ю., Болотських М.О.

50 **Эндоскопическое удалении сложных для удаления образований толстого кишечника**
Никишаев В.И.

50 **Эндоскопическая резекция слизистой оболочки и эндоскопическая диссекция подслизистого слоя в лечении больных с интраэпителиальными неоплазиями желудка и толстого кишечника**
Никишаев В.И.

51 **Эндоскопические хирургические вмешательства при различных формах холедохолитиаза**
Огородник П.В., Дейниченко А.Г., Коломийцев В.И., Хрыстюк Д.И.

53 **Пациент-контролируемая дыхательным анальгетиком пентрокс (метоксифлуран) колоноскопия при проведении исследования в амбулаторных условиях**
Пироговский В.Ю., Сорокин Б.В., Задорожний С.П., Тащиев Р.К., Тараненко А.А., Злобенець С.А., Лященко Н.Н., Племяник С.В., Мурга П.Ю., Шетелинец У.И., Ноєс А.Д.

54 **Відеоколоноскопія як оптимальний метод ранньої діагностики колоректального раку**
Пироговський В.Ю., Сорокін Б.В., Задорожній С.П., Тащієв Р.К., Тараненко А.О., Злобенець С.О., Лященко М.М., Плем'яник С.В., Шетелинець У.І., Ноєс А.Д.

55 **Застосування капсульної ендоскопії для діагностики тонкокишкових кровотеч**
Пироговський В.Ю., Сорокін Б.В., Задорожній С.П., Тащієв Р.К., Тараненко А.О., Злобенець С.О., Лященко М.М., Плем'яник С.В., Шетелинець У.І., Ноєс А.Д.

56 **Трансанальні ендоскопічні мікрохірургічні резекції пухлин прямої кишки**
Пироговський В.Ю., Сорокін Б.В., Задорожній С.П., Тащієв Р.К., Тараненко А.О., Злобенець С.О., Лященко М.М., Плем'яник С.В., Шетелинець У.І., Ноєс А.Д.

58 **Гетеротопия слизистой оболочки желудка в пищевод**
Симонова Е.В., Никишаев В.И., Щудро С.А.

59 **Полипы желез тела желудка — клинический случай**
Симонова Е.В., Крылова Е.А., Саусь-Качанова И.А., Гончар Г.В., Цаберябый А.А., Снежинский С.И., Белова Л.И., Поляк Н.В.

61 **Поєднання кровоточивого поліпа прямої кишки та раннього раку сигмовидної кишки**
Ткач В.О., Мартинюк Р.Л., Лазарчук В.М.

61 **Особенности эндоскопической тактики у больных с язвенными желудочно-кишечными кровотечениями**
Трофимов Н.В.

62 **Поєднання синдрому меллорі-вейсса із супутньою гастродуоденальною патологією**
Фомін П.Д., Шепетько Є.М., Пруднікова О.Б., Боярська М.Г.

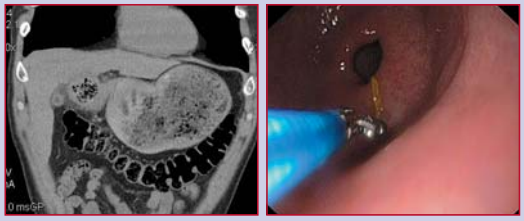
стор. 48

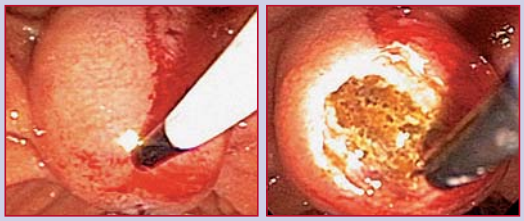
стор. 51

стор. 54

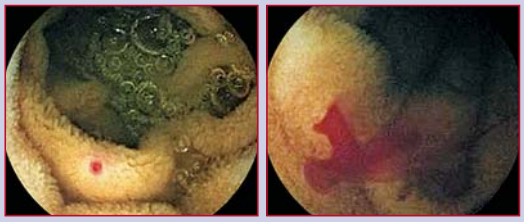
стор. 55

стор. 56

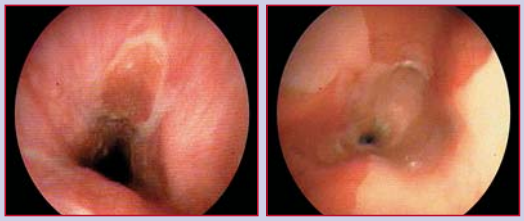
стор. 58

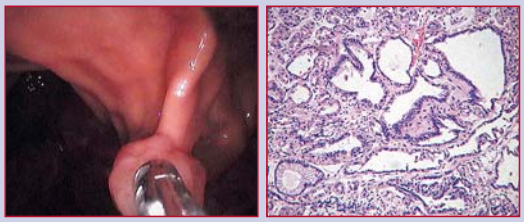
стор. 59

© Ukrainian Journal of Minimally Invasive and Endoscopic Surgery, 2013
© Ukrainian Fund of the Support and Development of Neuro-endoscopy and Endoscopic Neurosurgery. All rights reserved.
© Kiev's Clinical Hospital, Medical Corp.
All right reserved.

Вельмишановні автори!
Запрошуємо Вас надсилати статті/рукописи на адресу редакції!

Український журнал малоінвазивної та ендоскопічної хірургії

ISSN 1029-743 X

Редакція "Українського журналу малоінвазивної та ендоскопічної хірургії" **безкоштовно публікує оригінальні** (не комерційні) **статті, та кольорові репродукції до них.**

Редакція приймає статті та рукописи авторів на окремих файлах у форматі Win Word на CD, DVD, флеш накопичувачах, тощо. Рукописи, ілюстрації, диски та ін. не повертаються. Редакція приймає статті на українській, російській та англійській мовах.

Також Ви маєте можливість надіслати статтю/рукопис/ілюстрації на електрону адресу редакції: bomartin@yandex.ru

Відповідальність за коректування наданого авторами власного матеріалу, цитат та посилань несуть автори статей. Однак редакція залишає за собою право представляти отримані роботи для рецензування авторитетним у цій галузі спеціалістам. В таких випадках відгук буде опублікований разом з рецензованою статтею. Редколегія залишає за собою право, в разі особливої потреби, скорочувати та виправляти статті, не змінюючи при цьому їхнього істотного змісту.

Авторські права
Прийняття рукопису до публікації передбачає, що цю роботу відправлено до редакції за згодою усіх авторів установи, де її було виконано; авторські права автоматично переходять від авторів до видавника; рукопис не буде опубліковано де-небудь без згоди власника авторських прав.

Для прискорення роботи авторів дуже просять готувати рукописи відповідно до слідуючих інструкцій:

1. Рукопис повинен бути надрукований **Times New Roman**, 12, через 1,5 інтервали на аркуші форматом А4 (21×29,7 см).

2. Титульний лист повинен мати на українській (або російській) мові та на англійській мові **назву статті та імена авторів, заклад, клініку, відділення,** в якому виконано роботу, адресу закладу для кореспонденції. Далі, сторінки рукопису повинні бути пронумеровані послідовно.

3. Чітке відокремлення друкованого аркуша — важлива допомога читачам. **Кожна стаття повинна мати:** узагальнення (summary), вступ, матеріали та методи, результати, обговорення, література.

4. Узагальнення (summary) повинно бути на англійській мові, мати короткий огляд основних положень роботи. Його розмір може складати від 1/2 до цілої сторінки. Додайте не більше 4 ключових слів у кінці.

5. Вступ пов'язаний в основному з найбільш важливими питаннями статті. Після ознайомлення зі вступною частиною читачу повинно бути зрозуміло, навіщо було виконано дану роботу, та яка мета автора.

6. В частині **матеріали та методи** повинен бути представлений короткий, але чіткий опис, наприклад, основної методики оперативного втручання, або яким чином виконувався експеримент, яка апаратура та техніка використовувалась, обсяг клінічного матеріалу і його підрозділ, види та кількість експериментів і т.д. Ця частина повинна дозволити читачеві контролювати, повторювати і продовжувати наукову роботу авторів.

7. Результати повинні бути викладені чітко та стисло. Таблиці та графіки бажані в тому випадку, якщо вони скорочують текст і збагачують зміст.

8. В **обговоренні** основні результати повинні бути порівняні з результатами, які є в літературі. Їхнє значення в практичній хірургічній роботі рекомендується виділити.

9. Список літератури (у статті — **Література**) повинен бути представлений в алфавітному порядку, пронумерований та ідентифікований з номерами в тексті.

Згадування журналу повинно включати: прізвище(а) та ініціали автора(ів), рік публікації у округлих дужках, повну назву статті, назву журналу — скорочення відповідно "Index Medicus", номер тому (якщо є), номер журналу, перші та останні номери сторінок.

- Борисов А.П., Григорьев С.Г. (1998) Классификация малоинвазивных хирургических вмешательств. Эндоскопическая хирургия. 4: 30-31
- Fay T., Grant F.C. (1923) Ventriculoscopy and intraventricular photography in internal hydrocephalus. JAMA. 46; 80: 461-463

Посилання на книгу, методичні рекомендації повинно включати: прізвище(а) та ініціали автора(ів), рік публікації в округлих дужках, повну назву книги, місце публікації в округлих дужках, видавництво та кількість сторінок.

- Верещагин Н.В., Брагина Л.К., Вавилов С.Б., Левина Г.Я. (1986) Компьютерная томография мозга. (Москва). "Медицина". 256 с.
- Зозуля Ю.А. (1981) Методические рекомендации по диагностике и лечению травматических внутричерепных гематом у больных различных возрастных групп. (Киев). "Здоровье". 25 с.
- Grossman C.B. (1990) Magnetic resonance imaging and computed tomography of the head and spine. (Baltimore). ***Williams and Wilkins, eds.*** 280 p.

Посилання на дисертацію повинно включати: прізвище та ініціали автора, рік публікації в округлих дужках, повну назву дисертації, науковий ступінь пошукача, місце публікації в округлих дужках, кількість сторінок.

- Бхат А.К. (1987) Диагностика и лечение травматических двусторонних субдуральных гематом. Автореф. дис... канд. мед. наук. (Киев). 18 с.

Посилання на тезиси повинно включати: прізвище(а) та ініціали автора(ів), рік публікації в округлих дужках, повну назву тезисів, назва конференції, місце публікації в округлих дужках, перші та останні номери сторінок.

- Блинов Е.И. (1982) Распознавание и лечение хронических внутричерепных гематом. Тез. докл. ***III Всесоюзного съезда нейрохирургов.*** (Москва). с. 23-24
- Danchin A.G. (1997) Endoscopic assisted microsurgery of lateral herniated lumbar disks. In Abstract Book: ***Third Congress on Minimally Invasive Neurosurgery.*** (France). pp 28-29

10. Ілюстрації мають надаватися на окремих файлах, в форматі TIFF або JPEG (maximum quality) з розподільчою здатністю **300 dpi,** та **розміром** не меншим за розмір **репродуціювання**. Категорично **не допускається** надання зображень **імпортованих** у програму **MSWord** або **CorelDraw.**

11. Схеми і графіки повинні бути розбірливими. Доречно виконання графіків або схем за допомогою засобів Microsoft Office, або у кривих.

12. Будь ласка, додайте **у кінці статті** повні імена, титули та повну адресу всіх авторів, закладів, в яких виконано роботу, країну і місто. Вкажіть: з ким, по якій адресі і по якому телефону редакція буде при необхідності мати контакт.

13. Всі ділові контакти (переговори) та особливо всю кореспонденцію відносно остаточного друку необхідно надсилати прямо на адресу Редакції.

Редакція "Українського журналу малоінвазивної та ендоскопічної хірургії"
Клініка нейрохірургії та неврології
Головний військовий клінічний госпіталь
вул. Госпітальна, 18, Київ, 01133, Україна
Тел./факс: +38 (044) 522-83-79
Тел.: +38 (044) 521-82-87
e-mail: bomartin@yandex.ru

© Український журнал малоінвазивної та ендоскопічної хірургії
(2013) Vol. 17; 2: 5-24

РЕЗУЛЬТАТИ ХІРУРГІЧНОГО ЛІКУВАННЯ ХВОРИХ З ВТОРИННОЮ ОКЛЮЗІЙНОЮ ГІДРОЦЕФАЛІЄЮ ПУХЛИННОГО ГЕНЕЗУ — ПОРІВНЯНИЙ АНАЛІЗ ЕФЕКТИВНОСТИ ЕНДОСКОПІЧНОЇ ВЕНТРИКУЛОЦІСТЕРНОСТОМІЇ ТА ІНШИХ ХІРУРГІЧНИХ МЕТОДІВ

Данчин А.О.

Клініка нейрохірургії та неврології, Головний військово-медичний клінічний центр
«Головний військовий клінічний госпіталь» МО України, Київ

The Results of Surgical Treatment in Patients with Obstructive Hydrocephaly Caused by Tumors — Analyze of Effectiveness Endoscopic Third Ventriculostomy and Other Surgical Methods

A.A. Danchin

Clinic of Neurosurgery and Neurology, Main Military Clinical Hospital of the Defense Ministry, Kiev, Ukraine

Received: February 01, 2013
Accepted: March 11, 2013

Адреса для кореспонденції:
Клініка нейрохірургії та неврології
Головний військовий клінічний госпіталь
вул. Госпітальна, 18, Київ, 01133, Україна
тел./факс: +38-044-522-83-79
e-mail: bomartin@yandex.ru

Summary

We analyzed the results of endoscopic third ventriculostomy and other surgical methods in 137 adult patients with obstructive hydrocephaly caused by tumors. The patients were separated on for groups — 1 grope patients operated by ETV with tumor resection. Second grope — patients operated by classic methods for hydrocephaly with tumor resection. Third grope — patients operated by ETV without tumor resection. Forth grope — patients operated by classic methods for hydrocephaly without tumor resection. In results we think that ETV is the high effective surgical method for obstructive hydrocephaly caused by tumors.

Key words: obstructive hydrocephaly, tumors, ETV.

Вступ

Гідроцефалія — одне з найпоширеніших захворювань нервової системи. Саме оклюзія шляхів для відтоку ліквору у 30-60% випадків стає причиною декомпенсації нейрохірургічних хворих [2, 7-9, 21, 23].

Обструкція ліквoрних просторів, що призводить до оклюзійної гідроцефалії, є результатом як перинатальної, інтранатальної так і постнатальної патології. Вона супроводжує пухлинний процес головного мозку, судинну патологію, інфекційно-запальні захворювання центральної нервової системи, арахноїдальну кісту, часто є наслідком черепно-мозкової травми [3, 6, 12, 16, 21-24].

Запальні захворювання нервової системи зумовлюють розвиток гіпертензіоно-гідроцефального синдрому у 5 — 60 % хворих. Пухлини центральної нервової системи тієї чи іншої локалізації супроводжуються водянкою у 20-96% випадків, що, як правило, визначає важкість стану і подальшу долю пацієнта та вимагає хірургічного втручання [16, 17, 21, 36-38].

Тривалий час лікворошунтувальні втручання вважаються майже універсальним методом лікування гідроцефалії. Вони є ефективними як при гіпорезорбтивній так і при оклюзійній формах гідроцефалії [19, 23]. В останні роки в Україні щорічно виконується

біля 1000 лікворошунтувальних операцій з використанням силіконових клапанних дренажних систем. При цьому частота різноманітних дисфункцій дренажних систем коливається від 30% до 53% [15, 19]. Не дивлячись на стрімкий розвиток в останні десятиріччя лікворошунтувальних технологій, частота ускладнень, що виникають після імплантації системи для шунтування ліквору, не має тенденції до зниження. Більшість небажаних наслідків при використанні цих систем потребують хірургічної корекції, що пояснює високу кількість повторних операцій. Саме ця обставина спонукає фахівців шукати альтернативні методи лікування, які б позбавили хворого від шунта і залежності від нього [7, 10, 11, 13, 18, 20, 26]. Наявність шунтувального приладу в організмі і шунтозалежний стан пацієнта, який протягом життя вимагає багатократних повторних операційних втручань, є великою медико-соціальною і економічною проблемою сучасності. Отже, пошук альтернативних методів лікування гідроцефалії і шунтозалежного стану є актуальним на сьогоднішній день [25, 27, 29].

Одним із основних шляхів для удосконалення операційного лікування уражень головного мозку є розвиток мінімально інвазивної ендоскопічної нейрохірургії, яка, з одного боку, розширює можливості хірурга, а з іншого — суттєво знижує травматизм під час виконання втручання [13, 35]. В останній час в якості альтернативних методів лікування гідроцефалії пропонуються нейроендоскопічні втручання, що направлені на створення обхідних шляхів для відтоку ліквору [1, 4, 8, 11, 36]. Впровадження в клінічну практику хірургічних операцій, направлених на створення альтернативного, близького до природного, шляху відтоку ліквору, зумовило прогрес у лікуванні пацієнтів з водянкою головного мозку. Результати подібних втручань, у основній масі, є обнадійливими і сприяють розвитку цього напрямку нейрохірургії [4, 5, 10]. Ендоскопічна перфорація дна третього шлуночка — або ендоскопічна тривентрикулоцистерностомія (ЕТВС), знайшла широке застосування в практиці нейрохірургів і складає біля 80% нейроендоскопічних втручань при гідроцефалії. На сьогоднішній день використання нейроендоскопічних технологій при лікуванні гідроцефалії стало пріоритетним направленням у світовій практичній нейрохірургії [1, 18, 33, 35, 38, 39].

Впровадження нових технологій зазвичай ставить чимало питань, пов'язаних з показаннями і протипоказаннями до їх застосування, оцінкою результатів і співставлення їх можливостей із традиційними прийомами і методами. В останніх наукових роботах з'явились повідомлення про ефективність ендоскопічної тривентрикулоцистерностомії у порівнянні з традиційними методами корекції вентрикуломегалії [4, 5, 18]. Однак, більшість проведених досліджень обмежено розглядом проблеми лікування гідроцефалії у дітей. Також залишаються спірними питання щодо хірургічної тактики при оклюзійній гідроцефалії, що розвинулась на фоні пухлинного процесу, арахноїдальної кісти, супроводжує запальний процес оболонок мозку чи є його наслідком. У більшості клінічних ситуацій можливості і нюанси застосування ендоскопічних технологій при цих патологічних станах поки ще не вивчені. Відсутність до теперішнього часу чітких рекомендацій щодо показань та вибору методу лікування пацієнтів з оклюзійною гідроцефалією, різночитання при оцінці ефективності різних методик побудили нас провести дане дослідження.

Мета роботи

1. вивчити клінічну ефективність застосування ендоскопічної тривентрикулостомії при оклюзійній гідроцефалії пухлинної етіології в комбінації з мікрохірургічним видаленням новоутворення головного мозку і порівняти її з результатами традиційного методу хірургічного лікування зазначеної патології у дорослих пацієнтів;
2. провести клінічну оцінку результатів ендоскопічних паліативних втручань при оклюзійній гідроцефалії пухлинної етіології у дорослих хворих в порівнянні з результатами лікворошунтувальних операцій.

Матеріали і методи

Під нашим спостереженням знаходилось 137 хворих (середній вік — 42,6±1,5 роки), в яких мала місце вторинна оклюзійна гідроцефалії, що виникла в наслідок розвитку пухлин головного мозку. Вони були розділені на 4 групи. В основну групу №1 увійшли 43 пацієнти, яким мікрохірургічне видалення пухлини головного мозку виконувалось одразу після проведення ЕТВС. Першу контрольну групу склали 43 хворих, якім виконувались мікрохірургічне видалення пухлини і ліквідація оклюзійної гідроцефалії без використання нейроендоскопічної технології. Основну групу №2 склали 26 хворих, яким з метою ліквідації вторинної гідроцефалії була виконана тільки ЕТВС,в контрольну групу №2 увійшли 25 пацієнтів, яким в комплексному лікуванні застосовувалось вентрикуло-перитонеальне шунтування (ВПШ).

Серед хворих них переважали чоловіки, їх було 81 (59,1%), жінок — 56 (40,9%) ($p \leq 0{,}01$; $\chi^2=7{,}72$). Всі пацієнти були комплексно обстежені. Обстеження включало загально-клінічний та неврологічний огляд, проведення загально-клінічних, біохімічних аналізів крові та сечі, офтальмологічне обстеження, краніографію у 2 проекціях, КТ чи МРТ. За необхідності дослідження доповнювались магнітно-резонансною ангіографією судин головного мозку.

Клінічна характеристика хворих на вторинну оклюзійну гідроцефалію пухлинного ґенезу, яким в комплексному лікуванні виконана ліквідація оклюзійної гідроцефалії та одночасне видалення новоутворення головного мозку

Переважна більшість хворих в обох групах для порівняння була молодого і середнього віку. Хворі основної групи №1 і контрольної групи №1 за віком і за віковими групами не відрізнялись і були статистично рівнозначними (p>0,05). Серед досліджуваних хворих дещо переважали чоловіки, але ця різниця недостовірна (p>0,05; χ^2=2,33). Основна №1 і контрольна №1 групи щодо розподілу хворих за статтю статистично не відрізнялись (p>0,05).

В основній групі №1 було 6 (14%) хворих, яким попередньо вже виконувались операційні втручання з приводу пухлини головного мозку: двом було виконане ВПШ, і в них виникла дисфункції вентрикуло-перитонеального шунта (після попередньої операції пройшло 1 і 4 роки відповідно); 1 хворий, у якого розвинулась дисфункція шунта через 9 місяців після вентрикуло-цистернального шунтування за Торкильдсеном; 1 хворий після видалення пухлини мозочка 4 роки потому в комбінації з ВПШ, у якого відзначена дисфункція встановленого шунта; 1 хворий, якому 4 роки потому була видалена пухлина 4 шлуночка; 1 хворий, якому була видалена пухлина мозочка в комбінації з ЕТВС 3 роки потому. Ще одному хворому 4 роки потому була видалена епендіома кінського хвоста. Також в цій групі було 2 пацієнти, які мали метастатичні ураження головного мозку після попередніх операційних втручань з приводу раку прямої кишки (після операцій пройшло 5 і 54 місяці відповідно), а також 1 хворий, який отримав 20 місяців потому курс радіотерапії з приводу пухлини головного мозку.

В контрольній групі №1 був один пацієнт, якому 9 місяців потому видалялось об'ємне утворення головного мозку, а також 1 хворий, який 5 років потому переніс операцію з приводу раку прямої кішки. Локалізація пухлини найчастішою була у мозочку, черв'яку мозочка та ММК, які також мали розповсюдження у сусідні анатомічні утворення. Ці локалізації були виявлені в 77 (89,5%) випадках.

В клініччній картині у хворих були такі симптоми як загальна слабкість, головний біль, запаморочення, хитання. У більшості пацієнтів були виявлені явища застою на очному дні (86,1%). Помірне оглушення при оцінці свідомості виявлене у 5 хворих основної групи №1 і у 1 пацієнта контрольної групи №1. У зазначених хворих виявлялись такі вогнищеві симптоми як мозочкова атаксія (96,5%), звуження полів зору (74,4%), ністагм (62,8%) та розлади функції краніальних нервів (38,4%).

У всіх хворих основної групи №1 і контрольної групи №1 гідроцефалія була тривентрикулярна, пов'язана із блоком ліквороциркуляції за рахунок розповсюдження пухлини в III шлуночку, оклюзії чи стиснення сільвієвого водопроводу, оклюзії на рівні IV шлуночку.

До операційного втручання у хворих основної групи №1 виражене розширення бокових і III шлуночка відзначене у 18 (41,8%) пацієнтів, помірне — у 24 (55,9%), незначне — у 1 (2,3%). В контрольній групі №1 виражене розширення бокових і III шлуночка виявлене у 15 (34,9%) хворих, помірне — у 26 (60,5%), незначне у 2 (4,6%). Було виявлено, що ступінь розширення бокових і III шлуночку не залежить від статі (p>0,05). У більшості хворих в зазначених групах відзначене помірне розширення шлуночкової системи (57%).

За розподілом хворих в залежності від вікової групи та ступня виразності розширення шлуночкової системи групи для порівняння були ідентичні. До лікування задовільний стан в основній групі №1 був у 20 пацієнтів (46,5%), середньої важкості — у 15 (34,9%), важкий — у 8 (18,6%). В контрольній групі №1 задовільний стан був у 25 (58,1%) хворих, середньої важкості — у 13 (30,3%), важкий — у 5 (11,6%).

Для оцінки стану хворих до лікування ми застосовували шкалу коми Глазго, проводили оцінку виразності гідроцефалії за Гамбурзькою шкалою клінічних проявів гідроцефалії. Дане дослідження виконували до операційного втручання і на 8-10 добу післяопераційного періоду.

При вивченні КТ і МРТ головного мозку у хворих визначали локалізацію патологічного процесу, його розміри, анатомічні структури, з якими він межує, наявність зміщення серединних структур головного мозку. Також оцінювали наявність деформацій, зміщень IV шлуночку та водопроводу головного мозку.

Оцінку ступеня розширення шлуночків головного мозку оцінювали за діаметром III шлуночку. Також розраховували показники індексу Хакмана-Цаля, шлуночкового індексу та індексу Ширеманна. КТ і МРТ-дослідження виконували всім хворим до лікування та на 8-11 добу після операційного втручання.

Клінічна характеристика хворих на вторинну оклюзійну гідроцефалію пухлинного ґенезу, яким в комплексному лікуванні виконана ліквідація оклюзійної гідроцефалії без видалення новоутворення головного мозку

Хворі із вторинною оклюзійною гідроцефалією, що розвинулась в наслідок пухлинного процесу головного мозку, і яким в комплексному лікуванні було виконане втручання з метою ліквідації гідроцефалії без видалення новоутворення, були розділені на

основну групу №2 і контрольну групу №2. В основну групу №2 увійшли 26 (17 (65,4%) — чоловіки, 9 (34,6%) — жінки; середній вік — 46,3±3,7 роки) пацієнти, яким в комплексному лікуванні використовувалась ЕТВС. Контрольну групу №2 склали 25 (16 (64%) — чоловіки, 9 (36%) — жінки; середній вік — 36,0±3,3) хворих, яким було виконане вентрикуло-перитонеальне шунтування. Більшість хворих в обох зазначених групах для порівняння була молодого і середнього віку. Розподіл хворих в основній групі № 2 і контрольній групі № 2 за віком і за віковими групами був статистично рівнозначним (p>0,05).

Серед досліджуваних хворих переважали чоловіки (p≤0,01; χ^2=8,82). Основна група №2 і контрольна група №2 щодо розподілу хворих за статтю були рівнозначними (p>0,05).

В основній групі №2 було 3 (11,5%) хворих, яким раніше були виконані операційні втручання з приводу пухлини головного мозку: двом із них було виконане ВПШ, яке ускладнилось дисфункцією шунта (після попередньої операції пройшло 10 і 11 місяців відповідно); однин хворий після видалення пухлини головного мозку 2 роки потому. Ще одному пацієнту був проведений курс радіотерапії з приводу новоутворення головного мозку 6 місяців потому

В контрольній групі №2 було 5 (20%) хворих, яким попередньо виконувались операційні втручання з приводу новоутворення головного мозку: 4 пацієнта, яким операції виконувались 2, 3, 9 і 36 місяців потому, 1 хворих, якому було виконане видалення пухлини в комбінації з ВПШ 1 рік потому, і в нього мала місце дисфункція встановленого шунта.

У більшості пацієнтів були виявлені явища застою на очному дні (82,4%). В 78,4% випадків відзначений астенічний синдром. Помірне оглушення при оцінці свідомості виявлене у 3 хворих основної групи №2 і у 1 пацієнта контрольної групи №2, в кожній групі було по 1 хворому з глибоким оглушенням.

Найчастіше у зазначених хворих виявлялись такі вогнищеві симптоми як мозочкові атаксія (82,4%) та розлади функції краніальних нервів (60,9%). Бівентрикулярна оклюзійна гідроцефалія була у 1 хворого основної групи №2 і у 2 хворих контрольної групи №2. У всіх інших гідроцефалія була тривентрикулярна.

До моменту лікування у хворих основної групи №2 виражене розширення бокових і III шлуночка відзначене у 15 (57,7%) пацієнтів, помірне — у 9 (34,6%), незначне — у 2 (7,7%). В групі для порівняння виражене розширення бокових і III шлуночка виявлене у 12 (48%) хворих, помірне — у 10 (40%), незначне у 3 (12%). Більш ніж у половини досліджуваних хворих (52,9%) мало місце виражене розширення бокових і III шлуночка. Розподіл хворих в обох групах порівняння за ступенем розширення шлуночків головного мозку був статистично рівнозначним (p>0,05).

За розподілом хворих в залежності від вікової групи та ступня виразності розширення шлуночкової системи групи для порівняння були ідентичні. До лікування задовільний стан в основній групі №2 був у 8 пацієнтів (30,8%), середньої важкості — у 14 (53,8%), важкий — у 4 (15,4%). В контрольній групі №2 задовільний стан був у 9 (36%) хворих, середньої важкості — у 12 (48 %), важкий — у 4 (16%).

Оцінку виразності гідроцефалії за Гамбурзькою шкалою клінічних проявів гідроцефалії в даних групах хворих виконували до хірургічного лікування і на 8-10 добу післяопераційного періоду. КТ і МРТ досліджуваним групам хворих також проводили до лікування та на 8-11 добу після операційного втручання.

Результати хірургічного лікування вторинної оклюзійної гідроцефалії у хворих, яким в комплексному лікуванні застосовувалось видалення новоутворення головного мозку в комбінації із ліквідацією оклюзійної гідроцефалії

Характеристика хірургічних втручань

В переважній більшості пацієнти основної №1 і контрольної №1 груп поступали у відділення у плановому порядку. Тільки 5 (5,8%) із 86 хворих поступали за терміновими показами. Ці хворі входили до складу основної групи №1.

Тривалість захворювання у пацієнтів зазначених груп була біля 2 років. В середньому у хворих основної групи №1 вона склала 24,0±4,5 місяців, у хворих контрольної групи №1 — 21,6±3,9 місяців. В таблиці 1 представлений розподіл хворих в обох групах за термінами тривалості захворювання. З даних, наведених в таблиці, видно, що у переважній більшості пацієнтів (62,8%) хвороба тривала менше 1 року.

Таблиця 1. *Розподіл хворих основної групи №1 і контрольної групи №1 за терміном тривалості захворювання*

Група хворих	n	Термін тривалості захворювання (місяців)					
		<12	13-24	25-36	37-48	49-50	>50
Основна №1	43	26	1	5	5	-	6
Контрольна №1	43	28	2	6			7
Всього	86	54	3	11	5	-	13

Таблиця 2. *Терміни виконання операційного втручання у хворих основної групи №1 і контрольної групи №1 від моменту госпіталізації*

Група хворих	n	Термін виконання операції після госпіталізації (доба)	P
Основна №1	43	3,0±0,3	>0,05
Контрольна №1	43	3,2±0,4	
Всього	86	3,1±0,4	

Таблиця 3. *Характер і об'єм операційних втручань у хворих основної групи №1 та контрольної групи №1*

Характер і об'єм операційного втручання	Група хворих			
	Основна №1		Контрольна №1	
	n	%	n	%
ЕТВС + мікрохірургічне видалення пухлини	33	76,7	-	
ЕТВС + мікрохірургічне видалення пухлини + видалення шунта	4	9,3	-	
ЕТВС + ендоскопічне видалення вмісту пухлини	3	7,0	-	
ЕТВС + ендоскопічне видалення пухлини	3	7,0	-	
Мікрохірургічне видалення пухлини + зовнішній вентрикулярний дренаж	-		2	4,6
Мікрохірургічне видалення пухлини + вентрикло-цистернальне шунтування за Торкільдсеном	-		11	25,6
Зовнішній вентрикулярний дренаж під час операції + мікрохірургічне видалення пухлини	-		30	69,8
Всього	43	100	43	100

Тривалість загострення у хворих основної групи №1 склала — 2,1±0,4 місяців, у хворих контрольної групи №1 — 2,6±0,3 місяців. Терміни виконання операційного втручання після поступлення хворих у відділення у відповідних групах для порівняння були ідентичними (p>0,05) та представлені в таблиці 2.

Всі хворі обох груп для порівняння були оперовані. Тотальне видалення пухлини в основній групі №1 виконане 19 (44,2%) пацієнтам, субтотальне — 24 (55,8%). Повне видалення пухлини в контрольній групі №1 виконане в 28 (65,1%) випадках, субтотальне — 15 (34,9%) випадках. Доступ при мікрохірургічному видалені пухлини головного мозку залежав від локалізації пухлини і виконувався парамедіанним чи медіанним розрізом. Ендоскопічне видалення вмісту пухлини було виконане 3 хворим основної групи №1 (у двох була ангіоретикульома мозочка, у одного — астроцитома мозочка та черв'яка мозочка), ендоскопічне видалення пухлини також виконано 3 пацієнтам із цієї групи (у одного була медулобластома III шлуночка, ще у одного — астроцитома черв'яка мозочка, і ще у одного — медулобалстома з локалізацією в мозочку, черв'яку мозочка, IV шлуночку, мосту). При мікрохірургічному видаленні пухлини у 2 пацієнтів контрольної групи №1 проводилось зовнішнє вентрикулярне дренування протягом однієї доби. У 30 хворих цієї групи застосовувався зовнішній вентрикулярний дренаж тільки під час операційного втручання (таблиця 3).

Тривалість операційних втручань (таблиця 4) в середньому була однаковою у відповідних групах для порівняння (p>0,05). Це свідчить про те, що виконання ЕТВС для ліквідації вторинної оклюзійної гідроцефалії у хворих з пухлиною головного мозку одночасно із видаленням самого новоутворення не подовжує суттєво загальний термін виконання операції.

Щодо середніх розмірів пухлин у хворих даних досліджуваних груп, то в основній групі №1 передньо-задній розмір склав 39,8±2,0 мм, боковий — 40,4±2,1 мм, верхньо-нижній — 41,2±2,0 мм. Відповідно в контрольній групі №1 ці розміри склали 38,7±1,5, 37,7±1,6 та 37,8±1,9 мм.

Інтраопераційні дані при виконанні ендоскопічної перфорації дна III шлуночку

ЕТВС виконувалось в комбінації з видаленням пухлини головного мозку, що стала причиною розвитку вторинної оклюзійної гідроцефалії, 43 хворим основної групи №1. Під час виконання цих втручань нами були відзначені наступні особливості. Атрофія прозорої перетинки мала місце у 1 (2,3%) хворого, у якого хвороба розвивалась протягом 6 років. В 14 (32,6%) випадках відзначене витончення дна III шлуночку, що також було пов'язано із тривалим терміном існування оклюзійної гідроцефалії. У 4 (9,3%) пацієнтів виявлена інвагінація мембрани Ліллеквіста між мостом, скатом і *a.basilaris,* що певною мірою утруднювало її перфорацію під час ЕТВС. Зміщення мамілярних тіл орально відзначено в 29 (67,4%) випадках. Розмір відстані між мамілярними тілами і скатом в середньому був 2,91±0,25 мм, що, в загалом, давало можливість для виконання перфорації дна III шлуночку. Але треба відзначити, що у 6 (13,8%) пацієнтів ця відстань була 1 мм, а у 9 (20,7%) — 2 мм. З огляду на анатомічні особливості у 11 (25,6%) хворих виникла необхідність перфорації мембрани Ліллеквіста на скаті. Додаткова інспекція понтіоних цистерн на наявність спайкового процесу виконувалась в 33 (76,7%) хворим. Спайки між мостом, скатом і *a.basilaris* були виявлені у 1 (2,3%) пацієнта, що вимагало ендоскопічного їх розсічення для забезпечення вільної циркуляції ЦСР. Наявність аксіального зміщення моста і *a.basilaris* до скату, що також утруднює утворення стоми відзначене у 30 (69,8%) хворих. Для виключення наявного спайкового процесу додаткова інспекція великої цистерни мозку виконувалась в 9 (20,9%) випадках, що також забезпечувало

Таблиця 4. *Тривалість операційних втручань у хворих основної групи №1 і контрольної групи №1*

Група хворих	n	Тривалість операційного втручання (хв.)	P
Основна №1	43	333,3±26,0	>0,05
Контрольна №1	43	346,2±16,0	

Таблиця 5. *Ширина III шлуночку, показники індексу Хакмана-Цаля, індексу шлуночків, індексу Ширемана у хворих основної групи №1 та контрольної групи №1*

Показник	Група хворих			
	Основна №1 (n=43)		Контрольна №1 (n=43)	
	До операції	Після операції	До операції	Після операції
Ширина III шлуночку (мм)	13,65±0,44	9,29±0,43†	12,95±0,39	10,17±0,57†
Індекс Хакмана-Цаля	40,07±3,12	18,81±1,09†*	38,14±3,39	21,21±1,02†
Індекс шлуночків	1,01±0,03	1,43±0,03†*	1,06±0,03	1,33±0,05†
Індекс Ширемана	3,02±0,04	3,71±0,05†*	3,10±0,04	3,50±0,09†

Примітка:
* – показник основної групи №1 відрізняється від відповідного в контрольній групі №1 (p≤0,05);
† – показник після операції відрізняється від відповідного показника в групі до операції (p≤0,01)

впевненість про відсутність у майбутньому порушення циркуляції ЦСР. При ревізії порожнини III шлуночку у 25 (58,1%) хворих було визначене звуження сегменту А1 сільвієвого водопроводу.

Зазвичай для виконання ендоскопічного етапу втручання використовувався доступ справа від сагітального шву. Але, у 4 (9,3%) хворих був використаний лівобічний доступ.

Ранній післяопераційний період

Для оцінки результатів хірургічного лікування ми застосували визначення ширини III шлуночку, індексу Хакмана-Цаля, індексу шлуночків та індекс Ширемана. Ці індекси відображають ступінь розширення шлуночкової системи головного мозку, їх зміни відображають наявність і виразність гідроцефалії. Ці показники у досліджуваних хворих ми вивчали до операційного втручання та на 8-11 добу після операції.

У хворих основної групи №1, для яких в комплексному лікуванні використовувалось мікрохірургічне видалення пухлини в комбінації із ЕТВС для корекції вторинної оклюзійної гідроцефалії, ширина III шлуночку до операційного втручання склала 13,65±0,44 мм, індекс Хакмана-Цаля — 40,7±3,12, індекс шлуночків — 1,01±0,03, індекс Ширемана — 3,02±0,04 (табл. 5).

У пацієнтів контрольної групи №1, в комплексному лікуванні яких було застосоване мікрохірургічне видалення пухлини головного мозку без ЕТВС, ширина III шлуночку до операції склала 12,95±0,39 мм, індекс Хакмана-Цаля — 38,14±3,39, індекс шлуночків — 1,06±0,03, індекс Ширемана — 3,10±0,04. Відповідні показники в цих групах статистично не відрізнялись.

Після операції ширина III шлуночку в основній групі №1 склала 9,29±0,43 мм, індекс Хакмана-Цаля — 18,81±1,09, індекс шлуночків — 1,43±0,03; індекс Ширемана — 3,71±0,05. Всі ці показники відрізнялись від доопераційних (p≤0,05). В контрольній групі №1 після операції ці показники відповідно склали: 10,17±0,57; 21,21±1,02; 1,33±0,05; 3,50±0,09. Як і в основній групі №1 всі вони відрізнялись від відповідних показників до операційного втручання. Індекс Хакмана-Цаля, індекс шлуночків та індекс Ширемана після операції в основній групі №1 достовірно відрізнялись від відповідних показників контрольної групи №1 (p≤0,05).

До виконання операції в основній групі №1 водопровід мозку за даними МРТ і КТ був деформований у 8 (18,6%) хворих, у 4 із них він ще був додатково звуженим, у одного — розширений. Деформація IV шлуночка не була виявленою лише у 2 пацієнтів, у всіх інших 41 (95,3%) він був деформованим. При цьому у 34 пацієнтів він був додатково ще звужений, зміщений праворуч чи ліворуч, звужений. В одному випадку (2,3%) він на фоні деформації був розширений. Також в цій групі до операції відзначено зміщення стовбурових структур у 24 (55,8%) хворих, переважно в оральному напрямку, у 5 із них це зміщення було також доверху в тенторіальний отвір. Зміщення серединних структур ліворуч на 6 мм було визначено тільки у одного (2,3%) пацієнта.

Після операції у 14 (32,6%) хворих основної групи №1 за даними МРТ і КТ, що виконувались на 8-11 добу, не відзначено розширення бокових і III шлуночку. Ще у 15 (34,9%) пацієнтів воно було розцінено як незначне. Деформація IV шлуночка була у 6 (13,9%) хворих, в одного із них мала місце деформація з розширенням. Деформації водопроводу мозку відзначена у 3 (6,9%), в одного із них він залишився

Таблиця 6. *Стан хворих за шкалою коми Глазго у хворих основної групи №1 і контрольної групи №1*

Група хворих	n	Кількість балів за шкалою коми Глазго до операції	P	Кількість балів за шкалою коми Глазго після операції	P
Основна № 1	43	14,88±0,05	>0,05	14,84±0,16	≤0,05
Контрольна №1	43	14,91±0,05	>0,05	14,05±0,44	≤0,05

Таблиця 7. *Частота виявлення загально-мозкових симптомів і синдромів в основній групі №1 і контрольній групі №1 до і після операційного втручання*

Симптоми	Основна група №1				Контрольна група №1			
	До операції (n=43)		На 7-9 добу після операції (n=43)		До операції (n=43)		На 7-9 добу після операції (n=43)	
	Абс. число	%	Абс. число	%	Абс. число	%	Абс. число	%
Загальна слабкість	43	100	22	51,2	39	90,7	26	60,5
Головний біль	41	95,4	2	4,6	37	86,1	3	6,9
Нудота, блювання	23	53,5	-	-	20	46,5	3	6,9
Запаморочення	39	90,7	1	2,3	36	83,7	2	4,6
Психічні розлади	23	53,5	4	9,3	22	51,2	10	23,5
Застій на очному дні	39	90,7	-	-	35	81,4	3	6,9
Астенічний синдром	35	81,4	17	39,5	36	83,7	26	60,5
Менінгиальний синдром			-	-	1	2,3	-	-

розширеним. Зміщення серединних структур після операції у цих хворих відзначено не було. У одного хворого (2,3%) відзначений набряк в ділянці, де була видалена пухлина головного мозку.

В контрольній групі №1 за даними МРТ та КТ до операції було відзначено деформацію водопроводу у 5 (11,6%) пацієнтів. Деформація IV шлуночку мала місце в 42 (97,7%) випадках, із них деформація із звуженням, зміщенням ліворуч чи праворуч відзначена у 39 хворих, розширення на фоні деформації мало місце у 2 пацієнтів. Зміщення стовбурових структур відзначено у 23 (53,5%) хворих, у одного із них це зміщення було доверху в текторіальний отвір. Зміщення серединних структур мало місце у 1 (2,3%) пацієнта праворуч на 4 мм.

Після операційного втручання у 9 (20,9%) пацієнтів за даними МРТ І КТ не відзначено розширення бокових і III шлуночку, ще у 7 (16,3%) воно було оцінене як незначне. Деформація IV шлуночка була виявлена у 10 (23,3%) пацієнтів, у 2 із них він був розширеним. Водопровід мозку залишився деформованим в 2 (4,6%) випадках. Зміщення стовбурових структур відзначено у 1 хворого, ще у 1 пацієнта виявлений набряк стволових структур із крововиливами у перемезенцефальні субарахноїдальні цистерни. Набряк прилеглих до місця втручання структур головного мозку був відзначений у 2 хворих. У 3 пацієнтів після операційного втручання була визначена пневмоцефалія.

При оцінці стану досліджуваних хворих за шкалою коми Глазго до операційного втручання показники у відповідних групах для порівняння були ідентичними (p>0,05) (табл. 6). На 7-9 добу після операції в основній групі №1 показник за цією шкалою склав 14,84±0,16 балів, в контрольній групі №1 — 14,05±0,44 балів. Частота виявлення загально-мозкових симптомів і синдромів в основній №1 і контрольній №1 групах хворих до операційного втручання і на 7-9 добу після операції представлена в таблиці 7. Більше половини хворих як в основній так і в контрольній групах після операції скаржились на загальну слабкість. Психічні розлади після операції спостерігались у 4 хворих з основної групи №1 і у 10 — в контрольній групі №2.

Частота виявлення вогнищевих симптомів в основній групі №1 до і після операційного втручання представлена в таблиці 8. Після операції у цих хворих виявлений значне зменшення частоти виявлення вогнищевої симптоматики. Зокрема, відбувся значний регрес таких проявів як діплопія, мовні розлади,

Таблиця 8. *Частота виявлення вогнищевих симптомів в основній групі №1 і контрольній групі №1 до і після операційного втручання*

Симптоми	Основна група №1				Контрольна група №1			
	До операції (n=43)		На 7-9 добу після операції (n=43)		До операції (n=43)		На 7-9 добу після операції (n=43)	
	Абс. число	%	Абс. число	%	Абс. число	%	Абс. число	%
Порушення функції краніальних нервів	16	37,2	2	4,6	17	39,5	5	11,6
Атаксія	43	100	9	20,9	40	93,0	13	30,2
Парези, паралічі	1	2,3	-	-	2	4,6	-	-
Гіпокінезія	2	4,6	1	2,3	1	2,3	1	2,3
Епілептичні припадки	1	2,3	-	-	1	2,3	-	-
Мовні розлади	7	16,2	-		4	9,3	-	-
Дисфагія	1	2,3	-	-	1	2,3	-	-
Звуження полів зору	34	79,1	-	-	30	69,8	-	-
Розширення полів зору	-	-	32	74,4			26	60,5
Диплопія	6	13,8	-	-	4	9,3	-	-

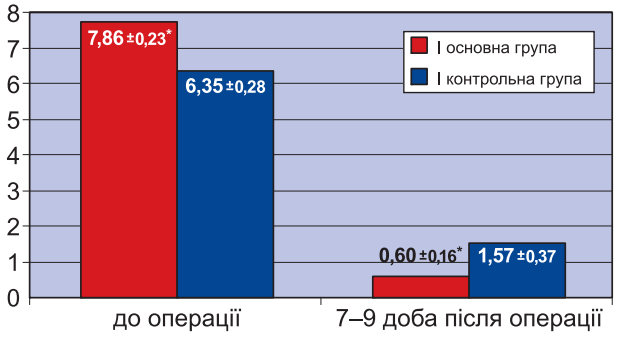

Рис. 1

Показники в основній групі №1 і в контрольній групі №1 до і після операційного втручання за Гамбурзькою шкалою клінічних проявів гідроцефалії.

* показник статистично достовірно відрізняється від відповідного в групі порівняння (p≤0,05).

дисфагія, парези і паралічі. Атаксія залишилась у 9 (21,0%) пацієнтів (до операції вона була відзначена у всіх хворих), порушення краніальних нервів — у 2 (4,6%) хворих проти 16 (37,2%) до операції. Розширення полів зору відзначене у 32 хворих (звуження полів зору до операції було відзначене у 34). Гіпокінезія регресувала у 1 із 2 пацієнтів, що мали її до операції. В контрольній групі №1 також спостерігалось зменшення частоти вогнищевих симптомів. Атаксія залишилась у 13 (30,2%) (до операції вона була у 93,0%) пацієнтів, порушення краніальних нервів — у 5 (11,6%) хворих проти 39,5% до операції. Розширення полів зору відзначене у 26 хворого (звуження полів зору до операції було відзначене у 30).

В досліджуваних групах для порівняння нами також проведена оцінка виразності гідроцефалії до і після операційного втручання за Гамбурзькою шкалою клінічних проявів гідроцефалії. У хворих основної групи №1 показник за Гамбурзькою шкалою клінічних проявів гідроцефалії до операції склав 7,86±0,23 балів (рис. 1). На 7-9 добу після операційного втручання цей показник в основній групі № 1 був 0,60±0,16 балів. В контрольній групі №1 до операційного втручання він був 6,35±0,28 балів, після — 1,57±0,37 балів. При цьому відповідні показники в групах, як до операції так і після операції, відрізнялись статистично (p≤0,05).

Таблиця 9. *Важкість післяопераційного періоду і терміни активації хворих основної групи №1 і контрольної групи №1*

Група хворих	Ступінь важкості післяопераційного періоду						Термін активації хворих після операції (доба)
	Легкий		Середній		Важкий		
	n	%	n	%	n	%	
Основна №1	38	88,5	4	9,2	1	2,3	2,2±0,4
Контрольна №1	29	67,6	8	18,6	6	14,0	4,6±0,5
P	≤0,05		>0,05		≤0,05		≤ 0,001
	χ^2=5,47		χ^2=1,55		χ^2=1,55		

У хворих основної групи №1, яким в комплексному лікуванні були виконані одночасно ЕТВС і мікрохірургічне видалення пухлини, у 38 (88,5%) післяопераційний період розцінений як легкій, у 4 (9,2%) — середнього ступеня важкості. Важким післяопераційний період був у 1 (2,3%) хворого. Переведення хворих із відділення реанімації та інтенсивної терапії відбувався на 2-3 добу (табл. 9) .

Серед хворих контрольній групі №1, яким виконувалось мікрохірургічне видалення пухлини головного мозку субтенторіальної локалізації без використання ЕТВС, у 29 (67,6%) післяопераційний період протікав легко, у 8 (18,6%) він розцінений як середнього ступеня важкості, важким він був у 6 (14,0%). Із відділення реанімації та інтенсивної терапії пацієнти цієї групи переводились у загальне відділення на 4-5 добу. При цьому кількість хворих із легким післяопераційним періодом в основній групі №1 була достовірно більшою, а з важким — достовірно меншою, ніж в групі порівняння (p≤0,05). Термін активації хворих після операційного втручання в основній групі №1 також був достовірно меншим ніж в контрольній групі №1 (p≤0,001).

Результати хірургічного лікування вторинної оклюзійної гідроцефалії у хворих, яким в комплексному лікуванні застосовувалось операційне втручання для ліквідації оклюзійної гідроцефалії без видалення новоутворення

Характеристика операційних втручань

Серед 26 хворих основної групи №2 в екстреному порядку до клініки поступило 3 (11,5%), інші 23 (88,5%) поступали в плановому порядку. В контрольній групі №2 3 (12%) пацієнтів госпіталізувались в екстреному порядку, 22 (88%) — у плановому. Тривалість захворювання у пацієнтів основної групи №2 була 24,6±5,4 місяців, у хворих контрольної групи №2 вона склала 14,4±4,7 місяців.

Розподіл хворих обох груп для порівняння за термінами тривалості захворювання представлений в таблиці 10. У переважній більшості пацієнтів (64,7%) хвороба тривала менше 1 року. Щодо тривалості загострення, то у хворих основної групи №2 вона склала — 2,6±0,5 місяців, у хворих контрольної групи №2 — 2,0±0,3 місяців. Терміни до виконання операційних втручань після моменту госпіталізації в досліджуваних групах для порівняння представлені в таблиці 11. Як видно з наведених даних терміни виконання операційного втручання після поступлення хворих у відділення в обох групах були ідентичними (p>0,05).

Таблиця 10. *Розподіл хворих основної групи №2 і контрольної групи №2 за терміном тривалості захворювання*

Група хворих	n	Термін тривалості захворювання (місяців)					
		<12	13-24	25-36	37-48	49-50	>50
Основна №2	26	14	4	2	-	-	6
Контрольна №2	25	19	2	2	-	-	2
Всього	51	33	6	4	-	-	8

Таблиця 11. *Терміни виконання операційного втручання у хворих основної групи №2 і контрольної групи №2 від моменту госпіталізації*

Група хворих	n	Термін виконання операції після госпіталізації (доба)	P
Основна №2	26	3,6 ± 0,7	>0,05
Контрольна №2	25	3,8±0,5	
Всього	51	3,7±0,6	

Всім досліджуваним хворим зазначених груп для порівняння виконувались операційні втручання з метою ліквідації проявів вторинної оклюзійної гідроцефалії, причиною якої стала пухлина головного мозку. Характер і об'єм операційних втручань у досліджуваних хворих основної групи №2 та контрольної групи №2 представлений в таблиці 12. Середні терміни тривалості операційних втручань в основній групі №2 та контрольній групі №2 представлені в таблиці 13. Як видно з даних, тривалість операційних втручань для хворих основної групи №2 була суттєво меншою за відповідний показник у пацієнтів контрольної групи №2 (p≤0,05).

Середні розміри пухлин, що визначались за даними МРТ чи КТЩ, в основній групі хворих №2 були: передньо-задній розмір — 32,5±2,9 мм; боковий — 31,9±2,8 мм; верхньо-нижній — 32,3±3,1 мм. Відповідно в контрольній групі №2 ці розміри склали: 38,2±2,9, 37,9±2,8 та 35,3±2,9 мм.

Інтраопераційні дані при виконанні ендоскопічної перфорації дна III шлуночку

ЕТВС для всіх 26 хворих основної групи №2 виконувалось самостійно, без видалення пухлини головного мозку, що стала причиною розвитку вторинної оклюзійної гідроцефалії. Доступ справа від сагітального шву застосований у 24 пацієнтів, зліва — у 2. Атрофія прозорої перетинки відзначена у 3 (11,5%) хворих, у яких хвороба розвивалась біля 5 років. Витончення дна III шлуночка мало місце у 14 (53,8%) пацієнтів. У 4 (15,4%) хворих виявлена інвагінація мембрани Ліллеквіста між мостом, скатом і *a.basilaris,* зміщення мамілярних тіл орально відзначено — у 10 (38,4%), що вимагало виконання перфорації мембрани Лілеквіста на скаті. Середня відстань між мамілярними тілами і скатом у хворих основної групи №2 була 3,77±0,42 мм, при цьому у 3 хворих вона складала 1 мм, а у 4 — 2 мм. Інспекція понтіоних цистерн під час операційного втручання виконувалась 20 (76,9%) випадках. Спайки між мостом, скатом і *a.basilaris* були виявлені у 2 (7,7%) хворих, ці спайки були розсічені для забезпечення адекватної ліквороциркуляції ЦСР. Аксіальне зміщення моста і *a.basilaris* до скату було відзначене нами у 21 (80,8%) пацієнта. Додаткова інспекція на наявність спайкового процесу у великій цистерні мозку була проведена в 7 випадках (26,9%). Звуження сегменту А1 сільвієвого водопроводу відзначене у 19 (73%) хворих, при цьому у одного хворого мала місце його повна оклюзія.

Ранній післяопераційний період

Показники ширини III шлуночка, індексу Хакмана-Цаля, індексу шлуночків та індекс Ширемана для хворих основної групи №2 та контрольної групи №2, як і для основної групи №1 і контрольної групи №1, визначали до операційного втручання і на 8-11 добу після хірургічного лікування. Щодо ширини III шлуночка, то у хворих основної групи №2 до операційного втручання вона склала 14,27±0,84 мм, після операції вона мала тенденцію до зменшення і була 13,05±0,84 мм (p>0,05). Індекс Хакмана-Цаля відповідно був 41,81±2,98, 32,43±2,48 (p≤0,001); індекс шлуночків — 1,00±0,05, 1,14±0,04; індекс Ширемана — 3,00±0,07, 3,06±0,16 (p>0,05).

В контрольній групі №2 ширина III шлуночка до операції була 14,33±0,83 мм. Після виконання ВПШ

Таблиця 12. *Характер і об'єм операційних втручань у хворих основної групи №2 та контрольної групи №2*

Характер і об'єм операційного втручання	Група хворих			
	Основна №2		Контрольна №2	
	n	%	n	%
ЕТВС	24	92,3	-	
ЕТВС + видалення вентрикуло-перитонеального шунта	2	7,7	-	
ВПШ	-	-	25	100
Всього	26	100	25	100

Таблиця 13. *Тривалість операційних втручань у хворих основної групи №2 і контрольної групи №2*

Група хворих	n	Тривалість операційного втручання (хв.)	P
Основна №2	26	70,0±7,8	≤0,05
Контрольна №2	25	98,2±8,0	

Таблиця 14. *Ширина III шлуночку, показники індексу Хакмана-Цаля, індексу шлуночків, індексу Ширемана у хворих основної групи №2 та контрольної групи №2*

Показник	Група хворих			
	Основна №2 (n=26)		Контрольна №2 (n=25)	
	До операції	Після операції	До операції	Після операції
Ширина III шлуночку (мм)	14,27±0,84	13,05±0,84*	14,33±0,83	9,25±0,70†
Індекс Хакмана-Цаля	41,81±2,98	32,43±2,48*	42,19±3,01	19,38±1,35†
Індекс шлуночків	1,00±0,05	1,14±0,04†*	1,02±0,05	1,37±0,07†
Індекс Ширемана	3,00±0,07	3,06±0,16*	3,04±0,05	3,60±0,11†

Примітка:
* – показник основної групи №1 відрізняється від відповідного в контрольній групі №1 (p≤0,05);
† – показник після операції відрізняється від відповідного показника в групі до операції (p≤0,01)

вона суттєво зменшилась до 9,25±0,70 мм (p≤0,05). До операції індекс Хакмана-Цаля в цій групі хворих склав 42,19±3,01, після втручання він суттєво зменшився до 19,38±1,35 (p≤0,001). Індекс шлуночків відповідно склав 1,02±0,05, 1,37±0,07 (p≤0,05); індекс Ширемана — 3,04±0,05, 3,60±0,11 (p≤0,05). Всі ці показники до операції не відрізнялись від відповідних показників в основній групі №2 (p>0,05), але після втручання вони були статистично різними (p≤0,05) (табл. 14).

За даними МРТ і КТ до хірургічного лікування у хворих основної групи №2 деформація і звуження водопроводу відзначена у 9 (34,6%) пацієнтів. Деформація IV шлуночка мала місце у 21 (80,7%), із них у одного він був розширеним. Зміщення стовбурових структур відзначено у 10 (38,5%) хворих, зміщення серединних структур мало місце у одного (3,8%) пацієнта. Виражене розширення бокових і III шлуночка у хворих основної групи №2 після операційного втручання відзначалось в 11 (42,35) випадках, помірним воно було у 13 (50%) хворих, незначним — у 2 (7,7%). Деформація IV шлуночка залишилась у 16 (61,5%) хворих, деформація водопроводу — у 3 (11,5%). Зміщення серединних структур, як і до операції, мала місце у одного пацієнта. Зміщення стовбурових структур не відзначено. У одного хворого був виявлений крововилив в правій лобній ділянці. В контрольній групі №2 до операції деформація водопроводу відзначена у 5 (20%) хворих, деформація IV шлуночка — у 20 (80%). Зміщення стовбурових структур мало місце у 9 (36%) хворих, серединних структур — у одного (4%). Після операційного втручання у хворих контрольної групи №2 тільки в 4 (16 %) випадках розширення бокових і III шлуночка було виразним, у 5 (20%) воно було помірним, у 8 (32%) — незначним. У 8 хворих розширення цих шлуночків не відзначалось. Деформація IV шлуночка була виявлена у 11 (44%) пацієнтів, водопровід мозку залишився деформованим в 2 (8%) випадках. Зміщення стовбурових структур залишилось у 1 (4%) пацієнта.

В таблиці 15 представлені показники оцінки стану хворих обох груп для порівняння за шкалою коми Глазго до операційного втручання і на 7-9 добу після хірургічного лікування. В основній групі №1 цей показник до операції склав 14,73±0,16 балів, після втручання у всіх хворих він був рівний 15,0 балам. Показник до операції в контрольній групі №2 був ідентичний відповідному показнику в основній групі №2 і склав 14,76±0,17 балів. Після лікування у хворих цієї групи його середнє значення практично не змінилось і склало 14,79±0,16 балів. Між відповідними показниками в основній групі №2 і контрольній групі №2 достовірної різниці не визначено (p>0,05).

Після операційного втручання у більшості хворих як основної групи №2 так і контрольної групи №2 продовжувала відзначатись загальна слабкість. Значно зменшилась кількість хворих в обох групах, у яких мали місце головний біль і психічні розлади. В обох групах відзначений суттєвий регрес таких симптомів як запаморочення, нудота та блювання (табл. 16). Динаміка частоти виявлення вогнищевих симптомів в основній групі №2 і контрольній групі №2 до і після операційного втручання представлена в таблиці 17. В основній групі №2 після хірургічного лікування відбувся суттєвий регрес таких проявів як діплопія. Атаксія залишилась у 7 із 22 хворих, у яких вона мала місце до лікування. У всіх хворих відзначене розширення полів зору.

В контрольній групі №2 атаксія після хірургічного лікування мала місце у 8 (32%) пацієнтів (до операції вона була у 80%). Розширення полів зору відзначене у 14 хворих із 15, у яких мало місце звуження полів зору до операції. Динаміка показників виразності

Таблиця 15. *Стан хворих за шкалою коми Глазго у хворих основної групи №2 і контрольної групи №2*

Група хворих	n	Кількість балів за шкалою коми Глазго до операції	P	Кількість балів за шкалою коми Глазго після операції	P
Основна №2	26	14,73±0,16	>0,05	15,0	>0,05
Контрольна №2	25	14,76±0,17	>0,05	14,79±0,16	>0,05

Таблиця 16. *Частота виявлення загально-мозкових симптомів і синдромів в основній групі №2 і контрольній групі №2 до і після операційного втручання*

Симптоми	Основна група №2				Контрольна група №2			
	До операції (n=26)		На 7-9 добу після операції (n=26)		До операції (n=25)		На 7-9 добу після операції (n=25)	
	Абс. число	%	Абс. число	%	Абс. число	%	Абс. число	%
Загальна слабкість	26	100	14	53,8	24	96,0	13	52,0
Головний біль	25	96,2	1	3,8	24	96,0	3	12,0
Нудота, блювання	11	42,3	-	-	11	44,0	-	-
Запаморочення	23	88,4	-	-	20	80	-	-
Психічні розлади	11	42,3	3	11,5	10	40,0	4	16,0
Застій на очному дні	22	84,6	19	73,1	21	84,0	19	76,0
Астенічний синдром	21	80,8	-	-	20	80,0	-	-

гідроцефалії до і після лікування за Гамбурзькою шкалою клінічних проявів в основній групі №2 і контрольній групі №2 представлена на рисунку 2. До операційного втручання в основній групі №2 цей показник склав 7,50±0,37 бали, після операції — 0,76±0,22 бали. В контрольній групі №2 відповідно ці показники склали 7,25±0,54 та 1,92±0,58 балів.

Відповідні показники в групах порівняння до лікування статистично були рівнозначними (p>0,05), після хірургічного лікування в основній групі №2 показник за Гамбурзькою шкалою клінічних проявів гідроцефалії був достовірно нижчим за відповідний показник в контрольній групі №2. У 20 (76,8%) хворих основної групи №2 на вторинну оклюзійну гідроцефалію пухлинного ґенезу, яким в комплексному лікуванні була застосована ЕТВС, післяопераційний період протікав легко, у 3 (11,5%) він був розцінений як середнього ступеня важкості. Важко післяопераційний період протікав у 3 (11,5%) пацієнтів з цієї групи. Переведення хворих із відділення реанімації та інтенсивної терапії та їх активація відбувалась на 1-2 добу (1,5±0,4 добу). Радіотерапія на ділянку локалізації пухлини головного мозку в післяопераційному періоді була проведена 5 пацієнтам.

У 18 (72%) хворих контрольної групи №2, яким в комплексному лікуванні виконувалось ВПШ, післяопераційний період протікав легко, у 4 (16%) він був середнього ступеня важкості. Важким післяопераційний період був у 3 (12%) із цієї групи. Із відділення реанімації та інтенсивної терапії пацієнти цієї групи, як і хворі з основної групи №2, переводились у загальне відділення на 1-2 добу (1,3±0,4 добу). Радіотерапія на ділянку локалізації пухлини головного мозку була проведена 4 хворим.

Аналіз ранніх післяопераційних ускладнень і післяопераційної летальності

В основній групі хворих №1 на вторинну оклюзійної гідроцефалію на фоні пухлинного процесу головного мозку, яким в комплексному лікуванні було застосовано ЕТВС з видаленням новоутворення головного мозку, ранні післяопераційні ускладнення виникли у 6 (13,9%) пацієнтів. У 4 з них ці ускладнення були екстрацеребральні. Серед них: пневмонія — у 2 пацієнтів; виразка шлунку з шлунково-кишковою кровотечею — у 1 хворого; ще у одного пацієнта мала місце тромбоемболія легеневої артерії, що виникла на 2 добу післяопераційного періоду і стала причиною смерті хворого. Церебральні ускладнення виникли у 2 хворих цієї групи: у одного — набряк головного мозку; ще у одного лікворна нориця.

В контрольній групі хворих №1, яким в комплексному лікуванні було використане мікрохірургічне видалення пухлини головного мозку в комбінації із традиційним методом корекції вторинної оклюзійної гідроцефалії, рані післяопераційні ускладнення виникли в 17 (39,5%) випадках. Церебральні ускладнення

Таблиця 17. *Частота виявлення вогнищевих симптомів в основній групі №2 і контрольній групі №2 до і після операційного втручання*

Симптоми	Основна група №2				Контрольна група №2			
	До операції (n=26)		На 7-9 добу після операції (n=26)		До операції (n=25)		На 7-9 добу після операції (n=25)	
	Абс. число	%	Абс. число	%	Абс. число	%	Абс. число	%
Атаксія	22	84,6	7	26,9	20	80,0	8	32,0
Епілептичні припадки	-	-	-	-	1	4,0	-	-
Мовні розлади (скандування)	5	19,2	5	19,2	4	16,0	4	16
Дисфагія	1	3,8	1	3,8	-	-	-	-
Звуження полів зору	16	61,5	-	-	15	60,0	-	-
Розширення полів зору	-	-	16	61,5	-	-	14	56,0
Диплопія	10	38,5	-	-	9	36	-	-

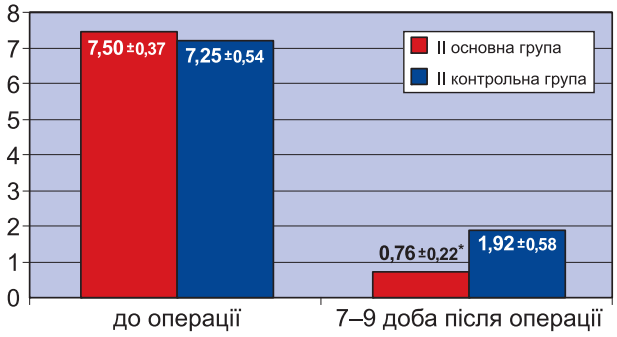

Рис. 2

Показники в основній групі №2 і в контрольній групі №2 до і після операційного втручання за Гамбурзькою шкалою клінічних проявів гідроцефалії.

* показник статистично достовірно відрізняється від відповідного в групі порівняння (p≤0,05).

мали місце у 14 пацієнтів із цієї групи. Лікворні нориці виникли в ранньому післяопераційному періоді у 3 хворих. У одного пацієнта виник правобічний геміпарез після видалення менінгіоми ММК і вентрикуло-цистерностомії за Торкільдесеном, також в після-операційному періоді у нього була виявлене паравентрикулярне стояння шунта на МРТ, яке не супроводжувалось клінічними проявами. Набряк мозку спостерігався у 5 пацієнтів. У одного він виник після тотального видалення невріноми черв'яка та IV шлуночка в комбінації із вентрикуло-цистерностомією за Торкільдсеном і став причиною смерті. Ще у одного пацієнта він виник на фоні субарахноїдального крововиливу і крововиливу у ложе тотально видаленої пухлини ММК. У трьох хворих набряк мозку супроводжувався розвитком оклюзійної гідроцефалії, що потребувало виконання повторних операційних втручань: одному пацієнту було виконана ЕТВС; одному — ВПШ; ще одному повторні втручання виконувались тричі (зовнішнє вентрикулярне шунтування, ВПШ, повторне ВПШ). В останнього хворого в результаті лікування виник апалічний синдром. Порушення мозкового кровообігу з розвитком оклюзійної гідроцефалії мало місце у пацієнта після тотального видалення невріноми ММК, що потребувало виконання повторного втручання — ЕТВС. Після цієї операції на 6 добу у нього виникло повторне порушення мозкового кровообігу, і після виконання декомпресійної трепанації задньої черепної ямки він помер. Крововилив в III та IV шлуночки став причиною повторного втручання у одного хворого на 1 добу після видалення невріноми ММК в комбінації із зовнішнім вентрикулярним шунтуванням, але, не дивлячись на це, наступив летальний результат. Пневмоцефалія в ранньому післяопераційному періоді спостерігалась у 2 пацієнтів, менінгіт — у одного. Ці ускладнення були ліквідовані консервативними заходами.

Екстрацеребральні ускладнення в ранньому післяопераційному періоді у пацієнтів контрольної групи №1 спостерігались в 3 випадках: у двох хворих виникла пневмонія; ще у одного на 7 добу після операції виникла тромбоемболія легеневої артерії, що стала причиною його смерті. Таким чином, в переважній більшості у хворих контрольної групи №1 виникали церебральні ускладнення, які у 5 пацієнтів вимагали виконання повторних хірургічних втручань, із них одному пацієнту було виконано два таких втручання, ще одному — три.

В основній групі хворих №2 на вторинну оклюзійної гідроцефалію на фоні пухлинного процесу головного мозку, яким в комплексному лікуванні було застосована ліквідація проявів гідроцефалії шляхом виконання ЕТВС, ранні післяопераційні ускладнення виникали в 3 (11,5%) випадках. У одного пацієнта після виконання ЕТВС розвинувся набряк мозку, який був купований консервативними заходами. Ще у двох ускладнення були екстрацеребральними (післяопераційна пневмонія). В одному випадку пневмонія призвела до розвитку поліорганної недостатності, що і стала причиною смерті пацієнта.

Таблиця 18. *Кількість післяопераційних ускладнень в основних групах №1 і №2 та в контрольних групах №1 і №2 в залежності від віку і статі пацієнтів*

Група хворих	n	Вікова група (роки)									
		до 44		45-59		60-74		75-89		Всього	
		Ч	Ж	Ч	Ж	Ч	Ж	Ч	Ж	Ч	Ж
Основна №1	43	1	1	3		1				4	2
Контрольна №1	43	6	2	4	3	2				12	5
Основна №2	26	-	-	-	2	1	-	-	-	1	2
Контрольна №2	25	1	-	-	1	-	1	-	-	1	2

Таблиця 19. *Типи післяопераційних ускладнень в основних групах №1 і №2 та в контрольних групах №1 і №2*

Група хворих	n	Кількість післяопераційних ускладнень	Тип післяопераційного ускладнення	
			Церебральне	Екстрацеребральне
Основна №1	43	6	2	4
Контрольна №1	43	17	14	3
Основна №2	26	3	1	2
Контрольна №2	25	3	1	2

Таблиця 20. *Кількість післяопераційних ускладнень в основних групах №1 і №2 та в контрольних групах №1 і №2 в залежності від важкості загального стану пацієнтів до хірургічного втручання*

Група хворих	n	Кількість післяопераційних ускладнень	Загальний стан до операційного лікування		
			Задовільний	Середньої важкості	Важкий
Основна №1	43	6	2	2	2
Контрольна №1	43	17	5	6	6
Основна №2	26	3	-	2	1
Контрольна №2	25	3		1	2

Таблиця 21. *Кількість післяопераційних ускладнень в основних групах №1 і №2 та в контрольних групах №1 і №2 в залежності від ступеня розширення бокових і III шлуночка до хірургічного втручання*

Група хворих	n	Кількість післяопераційних ускладнень	Ступінь розширення бокових і III шлуночка		
			Виражене	Помірне	Незначне
Основна №1	43	6	3	2	1
Контрольна №1	43	17	8	8	1
Основна №2	26	3	3	-	-
Контрольна №2	25	3	3	-	-

Таблиця 22. *Кількість післяопераційних ускладнень в основних групах №1 і №2 та в контрольних групах №1 і №2 в залежності від терміну виконання операційного втручання від моменту госпіталізації*

Група хворих	n	Кількість післяопераційних ускладнень	Термін виконання операції від моменту госпіталізації (доба)					>5
			1	2	3	4	5	
Основна №1	43	6	-	1	1	-	1	3
Контрольна №1	43	17	2	4	3	1	2	5
Основна №2	26	3		1	1			1
Контрольна №2	25	3		1	1	1		

В контрольній групі хворих №2, яким в комплексному лікуванні вторинної оклюзійної гідроцефалії було використане ВПШ, ранні післяопераційні ускладнення виникли також в 3 (12%) випадках. У двох пацієнтів мали місце екстрацеребральні ускладнення: у одного виникла пневмонія, ще у одного — ілеофеморальний тромбоз. Ці ускладнення були куповані консервативними заходами. Один пацієнт мав церебральне післяопераційне ускладнення — набряк головного мозку, яке і стало причиною його смерті. Також йому виконувалось повторне операційне втручання — ВПШ, з огляду на дисфункцію первинно встановленої системи для вентрикуло-перитонеального шунтування.

В таблиці 18 представлений розподіл кількості післяопераційних ускладнень в досліджуваних групах хворих на вторинну оклюзійну гідроцефалію пухлинного ґенезу в залежності від віку і статі пацієнтів. В таблиці 19 представлений розподіл ускладнень у хворих основної групи №1, контрольної групи №1, а також у пацієнтів основної групи №2 і контрольної групи №2, за їх типом. Як видно з наведених даних в цій таблиці, у хворих контрольної групи №1, яким у комплексному лікуванні використовувалось мікрохірургічне видалення пухлини головного мозку в комбінації із традиційним методом корекції вторинної оклюзійної гідроцефалії, рані післяопераційні ускладнення переважно були церебрального типу. В інших групах переважали ранні післяопераційні ускладнення екстрацеребрального типу.

Розподіл кількості післяопераційних ускладнень в досліджуваних групах хворих на вторинну оклюзійну гідроцефалію пухлинного ґенезу в залежності від важкості загального стану пацієнтів до проведеного їм хірургічного лікування представлений в таблиці 20. Ранні післяопераційні ускладнення виникали частіше у пацієнтів, у яких загальний стан до операції розцінювався як важкий або середньої важкості. В таблиці 21 представлений розподіл кількості післяопераційних ускладнень в досліджуваних групах хворих на вторинну оклюзійну гідроцефалію пухлинного ґенезу в залежності від ступеня розширення бокових і III шлуночка до хірургічного втручання. З даних цієї таблиці видно, що післяопераційні ускладнення частіше виникали у хворих, що мали виражене або помірне розширення бокових і III шлуночка.

Розподіл кількості післяопераційних ускладнень в досліджуваних групах хворих на вторинну оклюзійну гідроцефалію пухлинного ґенезу в залежності від терміну виконання операційного втручання від моменту госпіталізації хворих у клініку представлений в таблиці 22. Загальні показники частоти виникнення ранніх післяопераційних ускладнень в досліджуваних групах представлені в таблиці 23. З наведених даних в цій таблиці виходить, що частота післяопераційних ускладнень в контрольній групі №1 була суттєво більшою за відповідний показник в основній групі №1 ($p \leq 0,05$; $\chi^2=7,18$). Частота виникнення післяопераційних ускладнень в основній №2 і контрольній групі №2 була однаковою ($p>0,05$). Однак, треба відзначити, що частота виникнення ранніх післяопераційних ускладнень в цих групах була достовірно меншою по відношенню до показника контрольної групи №1 ($p \leq 0,05$; відповідно: $\chi^2=5,77$; $\chi^2=6,06$).

В таблиці 24 представлені дані про кількість померлих пацієнтів в ранньому післяопераційному

Таблиця 23. *Частота виникнення ранніх післяопераційних ускладнень в основних групах №1 і №2 та в контрольних групах №1 і №2*

Група хворих	n	Кількість ранніх післяопераційних ускладнень		P
		n	%	
Основна №1	43	6	13,9	$p \leq 0,05$ ($\chi^2=7,18$)
Контрольна №1	43	17	39,5	
Основна №2	26	3	11,5	$p>0,05$ ($\chi^2=0,001$)
Контрольна №2	25	3	12,0	

Таблиця 24. *Кількість летальних випадків в ранньому післяопераційному періоді в основних групах №1 і №2 та в контрольних групах №1 і №2 в залежності від віку і статі пацієнтів*

Група хворих	n	Вікова група (роки)									
		до 44		45-59		60-74		75-89		Всього	
		Ч	Ж	Ч	Ж	Ч	Ж	Ч	Ж	Ч	Ж
Основна №1	43		1								1
Контрольна №1	43	2		1		1				3	1
Основна №2	26					1				1	
Контрольна №2	25	1								1	

Таблиця 25. *Кількість летальних випадків в ранньому післяопераційному періоді в основних групах №1 і №2 та в контрольних групах №1 і №2 в залежності від типу післяопераційного ускладнення*

Група хворих	n	Кількість летальних випадків	Тип післяопераційного ускладнення	
			Церебральне	Екстра-церебральне
Основна №1	43	1		1
Контрольна №1	43	4	3	1
Основна №2	26	1		1
Контрольна №2	25	1	1	

Таблиця 26. *Кількість летальних випадків в ранньому післяопераційному періоді в основних групах №1 і №2 та в контрольних групах №1 і №2 в залежності від стану пацієнтів до хірургічного лікування*

Група хворих	n	Кількість летальних випадків	Загальний стан до операційного лікування		
			Задовільний	Середньої важкості	Важкий
Основна №1	43	1			1
Контрольна №1	43	4	1	2	1
Основна №2	26	1			1
Контрольна №2	25	1			1

періоді в досліджуваних групах хворих з вторинною оклюзійною гідроцефалією пухлинного ґенезу в залежності від віку і статі. Розподіл випадків смерті в залежності від типу ускладнення у досліджуваних групах хворих представлений в таблиці 25. З наведених даних видно, що у хворих контрольних груп летальні результати переважно наступали в наслідок розвитку в ранньому післяопераційному періоді церебральних ускладнень. Залежність летальних випадків в досліджуваних групах хворих з вторинною оклюзійною гідроцефалією пухлинного ґенезу від важкості стану пацієнтів до хірургічного лікування представлена в таблиці 26. В таблиці 27 наведені дані про кількість летальних випадків в ранньому післяопераційному періоді у хворих основних груп №1 і №2 та в контрольних групах №1 і №2 в залежності від ступеня розширення бокових і III шлуночка до хірургічного втручання.

Летальні випадки у хворих контрольної групи №1 виникли у 2 пацієнтів, у яких мало місце помірне розширенням бокових і III шлуночку до операційного втручання, та 1 хворого з незначним і 1 хворого із вираженим розширенням шлуночків. В інших групах у померлих хворих до операції спостерігалось виражене розширення бокових і III шлуночку. Кількість летальних випадків в ранньому післяопераційному періоді в основних групах №1 і №2 та в контрольних групах №1 і №2 в залежності від терміна виконання операції від моменту госпіталізації представлена в таблиці 28. Та в таблиці 29 представлені показники післяопераційної летальності в досліджуваних групах.

Найвищій рівень післяопераційної летальності був у хворих контрольної групи №1. Найнижчім він був у хворих основної групи №1, яким у комплексному лікуванні було застосоване видалення пухлини головного мозку в комбінації з ліквідацією вторинної оклюзійної гідроцефалії за допомогою ЕТВС. Достовірної статистичної різниці між частотами смертності в досліджуваних групах хворих не визначено. Терміни перебування пацієнтів у клініці представлені в таблиці 30.

Обговорення

Проблема хірургічного лікування хворих на гідроцефалію залишається актуальною на всьому протязі історії нейрохірургії, що в першу чергу пояснюється розповсюдженістю цього захворювання, різноманіттям поглядів по ключовим проблемам етіопатогенезу, класифікації та лікування, великим числом післяопераційних ускладнень, що вимагають повторних втручань, та матеріальними затратами на лікування даного контингенту хворих. Біля половини всіх коштів тратиться на повторні операційні втручання з причини неадекватного дренування ліквору після попередньо виконаної операції [30, 33, 34].

Лікування оклюзійної гідроцефалії є однією із значимих проблем сучасної нейрохірургії. Це пов'язано з розповсюдженням даної патології серед пацієнтів з різноманітними захворюваннями ЦНС. Так, при пухлинах ЦНС оклюзійна гідроцефалія виявляється в 52-75% хворих, при черепно-мозковій травмі — 40%, при запальних і дегенеративних захворюваннях — 12-20%, при судинних ураженнях — 6% [22, 24, 36].

Тривалий час найбільше розповсюдженими при лікуванні оклюзійної форми гідроцефалії були лікворошунтувальні операції, такі як вентрикулоперитонеальне шунтування з імплантацією клапанних систем з однонаправленим

Таблиця 27. *Кількість летальних випадків в ранньому післяопераційному періоді в основних групах №1 і №2 та в контрольних групах №1 і №2 в залежності від ступеня розширення бокових і III шлуночка до хірургічного втручання*

Група хворих	n	Кількість летальних випадків	Ступінь розширення бокових і III шлуночка		
			Виражене	Помірне	Незначне
Основна №1	43	1	1		
Контрольна №1	43	4	1	2	1
Основна №2	26	1	1		
Контрольна №2	25	1	1		

Таблиця 28. *Кількість летальних випадків в ранньому післяопераційному періоді в основних групах №1 і №2 та в контрольних групах №1 і №2 в залежності від терміна виконання операції від моменту госпіталізації*

Група хворих	n	Кількість летальних випадків	Термін виконання операції від моменту госпіталізації (доба)					
			1	2	3	4	5	>5
Основна №1	43	1		1				
Контрольна №1	43	4		1			1	2
Основна №2	26	1			1			
Контрольна №2	25	1				1		

Таблиця 29. *Післяопераційна летальність в основних групах №1 і №2 та в контрольних групах №1 і №2*

Група хворих	n	Післяопераційна летальність		P
		n	%	
Основна №1	43	1	2,3	p>0,05 (χ^2=1,91)
Контрольна №1	43	4	9,3	
Основна №2	26	1	3,9	p>0,05 (χ^2=0,001)
Контрольна №2	25	1	4	

Таблиця 30. *Термін перебування у клініці хворих основних груп №1 і №2 та контрольних груп №1 і №2*

Група хворих	Термін перебування у клініці (доба)	P
Основна № 1	12,1±3,0	p≤0,05
Контрольна № 1	18,6±2,6	
Основна № 2	11,2±2,1	p>0,05
Контрольна №2	12,9±2,6	

дозованим виведенням ліквору. Однак, не дивлячись на постійне удосконалення лікворошунтувальних систем, такі ускладнення як дисфункція, інфекція, гіпердренування та інші зустрічаються у третини оперованих пацієнтів, при цьому також може мати місце і поєднання декількох ускладнень [4, 11].

За останні десятиріччя практична нейрохірургія вийшла на новий етап свого розвитку завдяки впровадженню новітніх технологічних досягнень у повсякденну клінічну роботу. Нейрохірургічні клініки, оснащені ендоскопічним обладнанням, нейронавігацією, робототехнікою, інтраопераційною магніто- резонансною томографією, демонструють якісно новий підхід до лікування багатьох хірургічних захворювань головного мозку. Основний принцип такого підходу — мінімальна травматизація хірургічного втручання з максимально ефективним результатом лікування. Ендоскопічні втручання на шлуночках великого мозку за останні 15 років отримали широке розповсюдження в нейрохірургічних стаціонарах, і стали виконуватись у повсякденній практиці при різноманітних патологічних станах [34, 35].

Важливим у комплексному підході до лікування нейрохірургічних хворих є витратна частина. Державні і приватні витрати, пов'язані з лікуванням таких пацієнтів, були б незрівнянно меншими, якби хірургічні методики дозволяли добиватись стійкого клінічного покращення у цих пацієнтів. Цьому в певній мірі може сприяти впровадження в рутину нейрохірургічну практику і ендоскопічних технологій. Так Mortia A. із співавторами [34] підрахували, що застосування ендоскопічного обладнання у повсякденній нейрохірургічній роботі є більш оправданим, ніж виконання виключно малоінвазивних операцій. Таким чином, вибір оптимального методу лікування хворих на гідроцефалію, в тому числі оклюзійну, набуває не тільки наукову, науково-практичну, але і соціальну значущість. Тому виправданим є пошук нових, нестандартних хірургічних методик, направлених на покращення результатів лікування вказаних патологій. Безумовно, це можливо лише при наявності сучасного діагностичного обладнання, впроваджені інноваційних технологій, до яких відносяться і малоінвазивні ендоскопічні втручання [30].

В результаті проведених досліджень по вивченню можливостей створення відтоку ліквору із оклюзованої шлуночкової системи і відновлення ліквороциркуляції виникло нове направлення в лікуванні оклюзійної гідроцефалії — ендоскопічна перфорація дна III шлуночку. Це операційне втручання уявляє собою малоінвазивну методику, що забезпечує мінімальну травматизацію мозкової речовини нарівні із високою ефективністю застосування і гарними показниками результативності при лікуванні несполучної гідроцефалії з оклюзією шляхів ліквороциркуляції на рівні водопроводу головного мозку і дистальніше [33, 35].

В теперішній час існує багато тактичних підходів для лікування пацієнтів на обструктивну гідроцефалію. Вибір оптимального методу лікуванні індивідуальний і залежить від великої кількості факторів, і в першу чергу від етіології розвитку захворювання. Зазначені обставини і склали вагому мотивацію для проведення наукового дослідження, основною метою якого стало покращення безпосередніх і віддалених наслідків хірургічного лікування хворих на оклюзійну гідроцефалію, що виникла на фоні пухлин головного мозку.

Внутрішньочерепна гіпертензія пухлинного ґенезу суттєво впливає на патофізіологічні процеси і стани, що виникають на всіх етапах клінічного перебігу пухлинного процесу, і сама по собі є джерелом виникнення багатьох із них. Внутрішньочерепна гіпертензія, гідроцефалія підпорядковані у своєму перебігу фазності. Фазність, як клінічний прояв підвищеного внутрішньочерепного тиску, зумовлена включенням і порушенням компенсаторних механізмів на початкових фазах внутрішньочерепної гіпертензії. При пухлинному процесі відзначається відносно швидке виснаження компенсаторних механізмів, в тому числі і по причині оклюзії лікворних шляхів [14].

Висока частота ускладнень, пов'язаних з шунтувальними операціями, зумовила пошук альтернативних підходів для лікування гідроцефалії пухлинного ґенезу. Одним із таких підходів полягає у виконанні ЕТВС, що дозволяє СМР потрапляти у субарахноїдальний простір в обхід заблокованої ділянки лікворних шляхів. Основною перевагою цього методу є те, що для відновлення ліквороциркуляції не потрібно імплантувати стороннє тіло. Говорячи про співвідношення "ризик/польза" стосовно ЕТВС і екстракраніального шунтування, треба відзначити, що до теперішнього часу переваги одного методу над іншим не були продемонстровані відповідно принципам доказової медицини.

Вибір методу лікування гідроцефалії пухлинної етіології практично завжди відбувається у контексті лікування самої пухлини, тобто з урахування необхідності в отриманні гістологічного діагнозу і можливості провести резекцію пухлини. З огляду на цю обставину треба відзначити, що при лікуванні глибинних серединно-розташованих пухлин значно зросло значення мікрохірургічного підходу, при якому можливе успішне видалення важко доступних об'ємних утворень з мінімальними ускладненнями і летальністю [32, 36]. Але також треба ураховувати, що ліквідація механічного блоку лікворних шляхів не є гарантією відсутності післяопераційних порушень ліквороциркуляції, які можуть виникати як в ранньому післяопераційному періоді внаслідок набряку мозкової тканини чи гематоми у ложі пухлини, так і у віддаленому періоді при локальному рецидиві пухлини чи спайковому процесі [36].

Тому при видаленні пухлини головного мозку виникає необхідність в додатковому хірургічному лікуванні оклюзійної гідроцефалії. Вона, в свою чергу, може бути розрішена на передопераційному, інтраопераційному і післяопераційному етапах відносно мікрохірургічного видалення пухлини.

В теперішній час більшість хірургів рахує недоцільним імплантацію постійного екстракраніального шунта перед видаленням пухлини, оскільки це може призводити до погіршення стану хворого внаслідок дислокації структур мозку з-за різкої зміни ліквородинаміки і градієнтів тиску між різними частинами мозку [28, 31]. Важливим є і той факт, що шунтування на передопераційному етапі значно зменшує розміри шлуночкової системи, що, обмежуючи простір для маніпуляцій, утруднює видалення пухлини [32]. Інший підхід полягає у максимальному розширенні показань до ендоскопічних втручань у хворих на глибинні пухлини головного мозку і гідроцефалію в якості початкового етапу лікування [38, 39].

В тих випадках, коли показане видалення пухлини, деякі автори пропонують виконувати інтраопераційну корекцію гідроцефалії. Раціоналізм даного підходу полягає в тому, що у ряду випадків це дає можливість уникнути додаткових операційних втручань з приводу гідроцефалії з притаманними їм ускладненнями. Для розрішення гідроцефалії на одному етапі з видаленням пухлини пропонуються різні методики, серед них: стентування ліквор-них просторів головного мозку, інтраопераційне шунтування за Торкільдсеном, мікрохірургічна фенестрація дна III шлуночку [36]. Однак, треба відзначити, що до теперішнього часу методикам корекції гідроцефалії на одному етапі з видаленням пухлини приділялась увага у рамках поодиноких випадків застосування. Даних про результати одночасного видалення пухлини головного мозку і використання ЕТВС для корекції порушень ліквородинаміки в сучасній науковій літературі ми не знайшли. Також в науковій літературі практично відсутні матеріали про порівняльний аналіз використання у дорослих пацієнтів з паліативною метою ЕТВС і вентрикулоперитонеального шунтування для ліквідації оклюзійної гідроцефалії при пухлинному процесі головного мозку.

В наше дослідження було включено 137 хворих на вторинну оклюзійну гідроцефалію, етіологічною причиною якої стала пухлина головного мозку. У 86 із них було застосоване мікрохірургічне видалення пухлини, яке в основній групі №1 (43 пацієнти) супроводжувалось із ЕТВС, в контрольній групі №1 (43 пацієнти) — традиційним методом дренування шлуночкової системи (зовнішній вентрикулярний дренаж, шунтування за Торкільдсеном) головного мозку для корекції оклюзійної гідроцефалії. В обох групах переважали пацієнти молодого і середнього віку. За статтю, віком, гістологічною структурою пухлин, локалізацією пухлин пацієнти у представлених групах були ідентичними. Найчастішою була локалізація пухлин у мозочку, черв'яку мозочка та ММК (89,5%). Характер і частота виявлення загально-мозкової та вогнищевої симптоматики в обох групах також були однаковими. В обох групах порівняння мала місце тривентрикулярна гідроцефалія, яка стала результатом блоку ліквороциркуляції за рахунок розповсюдження пухлини в III шлуночок, IV шлуночок чи оклюзією сільвієвого водопроводу.

Як в основній групі №1 так і в контрольній групі №1 за даними МРТ до операційного втручання у переважній більшості хворих було визначене виражене чи помірне розширення III шлуночку. За цим показником групи порівняння були рівноцінними, також вони були рівнозначними і за співвідношенням ступеня розширення шлуночків із віком та статтю хворих у групах, а також їх загальним станом.

Кількість балів за шкалою коми Глазго в основній групі №1 склала 14,88±0,05 балів, в контрольній №1 — 14,91±0,05. За цим показником пацієнти зазначених груп були рівнозначними ($p>0,05$). Статистична ідентичність основних показників до операційного втручання у хворих основної групи №1 і контрольної групи №1 дозволила нам провести порівняння результатів лікування, що були застосовані в цих групах пацієнтів.

Тривалість захворювання у хворих основної групи №1 склала 24,0±4,5 місяців, в контрольній групі №1 — 21,6±3,9 місяців. У переважної більшості хворих (62,8%) вона була менше 1 року. Тривалість загострення хвороби в обох групах була біля 2 місяців. Термін виконання операційного втручання від моменту госпіталізації в обох групах в середньому був 3 доби. Отже, за цими показниками обидві групи для порівняння також були ідентичними.

В першій основній групі всім хворим виконане видалення пухлини головного мозку, у 6 (14%) із них це видалення було виконане ендоскопічними методом. При цьому тотальне видалення пухлини вдалось у 36 пацієнтів (83,7%). У групі порівняння тотальне видалення пухлини було виконане 31 пацієнту (72,1%). В контрольній групі №2 мікрохірургічне видалення пухлини супроводжувалось у більшості хворих із постановкою зовнішнього вентрикулярного дренажу, який видалявся через добу після операції. У 11 (25,6%) пацієнтів з метою корекції оклюзійної гідроцефалії було застосоване вентрикуло-цистернальне шунтування за Торкільдсеном.

Треба відзначити, що тривалість операційних втручань в середньому в обох групах була рівнозначною і складала біля 5 годин 30 хвилин. Таким чином, мікрохірургічне видалення пухлини з одночасним виконанням ЕТВС за терміном виконання не перебільшує тривалість операційних втручань з використанням традиційних варіантів для корекції вторинної оклюзійної гідроцефалії. У більшості хворих основної групи №1 для проведення ЕТВС був застосований традиційний доступ справа від сагітального шву. У 4 (9,3%) пацієнтів цієї групи для виконання ЕТВС був використаний лівобічний доступ. Вибір такого доступу був пов'язаний із локалізацією пухлини головного мозку чи анатомічними особливостями, що виникли у хворого після попереднього хірургічного втручання.

Аналізуючи виконанні ЕТВС у хворих основної групи №1, треба відзначити про розмір відстані між мамілярними тілами і скатом, яка в середньому склала 2,91±0,25 мм. Така відстань є зручною для виконання перфорації дна III шлуночку. Але серед хворих, що ми спостерігали, було 6 випадків, коли ця відстань була 1 мм, і 9 випадків — 2 мм. Ця обставина не стала для нас перепоною під час створення сполучення III шлуночку з міжножковою цистерною.

Рахуємо, що за гарної орієнтації хірурга в анатомічних структурах III шлуночку і використанні маніпуляторів відповідного діаметру проведення цієї маніпуляції може бути

виконане і при меншій відстані між скатом і мамілярними тілами ніж 3 мм. В 9,3% випадків була відзначена інвагінація мембрани Ліллеквіста між мостом, скатом і *a. basilaris,* в 67,4 % — зміщення мамілярних тіл у оральному напрямку. Такі анатомічні особливості можуть вимагати виконання перфорації мембрани Ліллеквіста на скаті, що і було виконано 11 (25,6%) хворим основної групи №1 під час проведення ЕТВС. Одним із важливих етапів такого втручання є ендоскопічна інспекція понтіоних цистерн і за можливості великої цистерни мозку для підтвердження вільної циркуляції ліквору після створення стоми. Так у одного пацієнта нами були виявлені спайки між мостом, скатом і *a. basilaris,* які вимагали розсічення для адекватної циркуляції ЦСР. При ревізії порожнини III шлуночку в 58,1% випадків було визначене звуження чи повна обтурація сегменту А1 сільвієвого водопроводу, що додатково підтверджувало оклюзійний характер гідроцефалії у досліджуваних хворих.

Для оцінки адекватності розрішення оклюзійної гідроцефалії у хворих з пухлинами головного мозку після виконаних операційних втручань ми застосували показники: ширина III шлуночку, індекс Хакмана-Цаля, індекс шлуночків, індекс Ширемана, які визначали за даними МРТ і КТ до операційного втручання і на 8-11 добу післяопераційного періоду. До операційного втручання відповідні середні значення цих показників у групах порівняння були рівнозначними ($p>0,05$). Позитивні зміни цих показників після операції були відзначенні в обох групах, при цьому вони були статистично значимі ($p\leq0,05$). Але, за нашими даними, все ж більш позитивною ця динаміка була у хворих основної групи №1. При цьому показники індексу Хакмана-Цаля, індексу шлуночків та індексу Ширемана в цій групі після лікування достовірно відрізнялись від відповідних показників в групі контролю ($p\leq0,01$). Таку різницю цих індексів після хірургічного втручання ми трактуємо як результат більш адекватної корекції оклюзійної гідроцефалії пухлинного ґенезу за рахунок сумісного використання ЕТВС з мікрохірургічним видаленням новоутворення головного мозку.

Також це підтверджує визначена ступінь розширення бокових і III шлуночку у групах порівняння після виконаних операційних втручань. Так у 29 (67,7%) хворих основної групи №1 після операції не було визначене розширення бокових і III шлуночку, або воно було розцінене як незначне, в контрольній групі № 1 відсутнє або незначне розширення шлуночків мало місце тільки у 16 (37,2%) пацієнтів. Між цими показниками нами відзначена статистично достовірна різниця ($p\leq0,05$; $\chi^2=7,88$).

Оцінка стану хворих за шкалою коми Глазго також показала перевагу використання ЕТВС сумісно з мікрохірургічним видаленням пухлини над традиційними методами корекції оклюзійної гідроцефалії під час видалення новоутворення головного мозку. Так середній показник за цією шкалою у хворих основної групи №1 після хірургічного втручання на 7-9 добу залишився практично таким же самим, як і перед лікуванням, і склав 14,84 бали. В той же час, в групі порівняння він зменшився до 14,05 балів. Між цими показниками відзначена статистично значима різниця ($p\leq0,05$).

В основній групі хворих №1 післяопераційного період протікав відносно більш легше, ніж в у хворих контрольної групи №1. Легким він розцінений у 38 (88,5%) хворих основної групи і тільки у 29 (67,6%) хворих контрольної групи ($p\leq0,05$; $\chi^2=5,47$). В середньому активація хворих основної групи №1 в післяопераційному періоді відбувалась на 2-3 добу, в той же час активізація хворих контрольної групи №1 — на 4-5 добу. Також нами виявлена більш позитивна динаміка показника клінічних проявів гідроцефалії за Гамбурзькою шкалою в основній групі хворих №1 в порівняні із відповідною динамікою цього показника в контрольній групі №1. До операційного втручання цей показник в контрольній групі був нижчім (6,35±0,28 балів) ніж в основній (7,86±0,23 балів) ($p\leq0,05$), на 7-9 добу післяопераційного періоду в контрольній групі він склав 1,57±0,37 балів і достовірно був вищім за відповідний показник в основній групі (0,60±0,16 балів) ($p\leq0,05$).

Більш важкий перебіг післяопераційного періоду у хворих контрольної групи №1 у порівнянні із хворими основної групи №1 ми пов'язуємо з тим, що традиційні варіанти дренування шлуночкової системи при мікрохірургічному видаленні пухлини головного мозку не можуть достатньо адекватно регулювати ВЧТ після операційного втручання, як це відбувається після одночасного застосування ЕТВС з мікрохірургічним видаленням пухлини. Треба зазначити, що в контрольній групі №1 у 17 (39,5%) пацієнтів були відзначені післяопераційні ускладнення, з яких 14 носили церебральний характер. У хворих основної групи №1 післяопераційні ускладнення виникли у 6 (13,9%) пацієнтів, із них тільки у двох вони були церебральними. Між частотами виникнення післяопераційних ускладнень в групах порівняння відзначена статистична різниця ($p\leq0,05$; $\chi^2=7,18$). Хворим основної групи повторні хірургічні втручання не проводились, в той же час 3 хворим контрольної групи було виконано 6 повторних операційних втручань, які були направленні на корекцію виниклої після первинної операції оклюзійної гідроцефалії. Післяопераційне ускладнення (екстрацеребральне) у 1 (2,3%) хворого основної групи №1 стало причиною летального результату. У хворих контрольної групи летальний результат відзначений в 4 (9,3%) випадках, при цьому церебральні ускладнення стали причиною смерті у 3 пацієнтів. Між рівнями післяопераційної летальності у групах порівняння достовірної статистичної різниці не відзначено ($p>0,05$; $\chi^2=1,91$). Середній термін перебування у клініці на 6 діб був меншим у хворих основної групи №1 (12,1±3,0 діб) по зрівнянню із пацієнтами контрольної групи №1 (18,6±2,6 діб), між цими показниками визнечена достовірна різниця ($p\leq0,05$).

Підсумовуючи наведені вище дані, можна заключити, що одночасне використання ЕТВС для ліквідації оклюзійної гідроцефалії одночасно із мікрохірургічним видаленням пухлини головного мозку є більш ефективною хірургічною тактикою ніж застосування традиційних методів корекції гідроцефалії при мікрохірургічному видаленні новоутворення головного мозку. Порівняльний аналіз ефективності ЕТВС і вентрикуло-перитонеального шунтування як паліативних методів для корекції оклюзійної гідроцефалії пухлинного ґенезу був проведений за участі 51 хворого, які були розділені на основну групу №2 (26 пацієнтів) і контрольну групу №2 (25 пацієнтів). В цих групах переважали хворі молодого і середнього віку. За віком і статтю хворих, гістологічною структурою пухлин, за їх локалізацією зазначені групи були статистично

рівнозначними. Частота виявлених загально-мозкових і вогнищевих симптомів в обох групах порівняння була однаковою. У більшості хворих в обох групах мала місце тривентрикулярна гідроцефалія, лише у одного хворого із основної групи №2 і у двох хворих контрольної групи №2 вона була бівентрикулярною. За ступенем розширення бокових і III шлуночку хворі у групах порівняння були ідентичними (p>0,05), як в основній №1 так і в контрольній групі №2 переважали пацієнти із вираженим ступенем розширення шлуночкової системи. За важкістю стану до операційного лікування хворі у групах порівняння були рівнозначними. Кількість балів за шкалою Глазго в основній групі №2 до лікування склала 14,73±0,16, в контрольній групі №2 — 14,76±0,17 (p≤0,05).

Даний розподіл пацієнтів в основній групі №2 і контрольній групі №2 за основними клінічними показниками до хірургічного лікування дозволив нам провести порівняльний аналіз результатів використання двох різних хірургічних методик для лікування оклюзійної гідроцефалії пухлинної етіології при ситуаціях, коли новоутворення головного мозку не видаляється. У переважній більшості хворих (64,7%) в зазначених групах хвороба тривала менше 1 року, тривалість загострення — 2,0-2,5 місяці. Операційні втручання виконувались на 3-4 добу від моменту госпіталізації. Щодо характеру операційних втручань, то хворим контрольної групи №2 виконувалось лише ВПШ, хворим основної групи №2 — ЕТВС, двом із них додатково виконувалось ще і видалення вентрикулоперитонеального шунта, що втратив свою функціональність. Треба відзначити, що середній терміни виконання операційного втручання в основній групі №2 (70,0±7,7 хвилин) був суттєво менший за відповідний показник в контрольній групі №2 (98,2±8,0) (p≤0,05). Дана обставина може мати значення щодо можливості виникнення післяопераційних ускладнень в післяопераційному періоді, що можуть бути пов'язані із загальним знеболенням, яке проводиться під час виконання операційного втручання.

ЕТВС у хворих основної групи №2 виконувалась переважно із правобічного доступу, лише у 2 пацієнтів вона проводилась з використанням доступу зліва від сагітального шву, що було зумовлено анатомічними обставинами. Як і у хворих основної групи №1 у хворих основної групи №2 під час виконання ендоскопічного втручання були відзначені певні особливості. Інвагінація мембрани Ліллеквіста між мостом, скатом і *a.basilaris* мала місце в 15,4% випадків, зміщення мамілярних тіл у оральному напрямку — в 38,4% випадків. Ця обставина вимагала виконання у 14 хворих перфорації мембрани Ліллеквіста на скаті. Середня відстань між мамілярними тілами і скатом у зазначеної групи хворих була достатньою для виконання стоми між III шлуночком і міжножковою цистерною і склала 3,77±0,42 мм. У 7 (26,9%) хворих ця відстань була менше 3 мм, але це не стало на заваді при виконанні маніпуляцій при створенні сполучення між III шлуночком і міжножковою цистерною. Додаткова інспекція понтіоних цистерн виконувалась в 20 випадках, великої цистерни мозку — в 7 випадках. У двох (7,7%) хворих під час такої інспекції були виявлені спайки між мостом, скатом і *a.basilaris*, що вимагало їх розсічення для забезпечення адекватної циркуляції ліквору. В 73% випадків при ревізії порожнини III шлуночку було виявлене звуження чи обтурація сегменту А1 сільвієвого водопроводу, що додатково свідчило про наявну вторинну оклюзійну гідроцефалію.

Динаміка показників ширини III шлуночка, індексу Хакмана-Цаля, індексу шлуночків, індексу Ширемана у хворих основної групи №2 носила позитивний характер, але порівняння цих показників після хірургічного втручання з відповідними показниками контрольної групи хворих №2 показало більш суттєву позитивну динаміку саме в останній (p≤0,05). Вираженим і помірним розширення бокових і III шлуночку в основній групі №2 було у 24 (92,3%) хворих, в контрольній групі виражене і помірне розширення шлуночків відзначене у 9 пацієнтів (36%). Але така, на перший погляд, негативна динаміка зміни розмірів шлуночків після ЕТВС в порівнянні із розмірами шлуночків після ВПШ, відзначається і іншими авторами. Так в дослідженні Sainte-Rose C. і Chumas P. (1996) показано, що в ранньому післяопераційному періоді недостатньо тільки візуальної оцінки ступеня гідроцефалії, оскільки розміри шлуночків безпосередньо після операції мало змінюються, хоча об'єм самого ліквору після ЕТВС може зменшитись майже у два рази [37].

В післяопераційному періоді нами не відзначено суттєвої різниці між групами за показниками, визначеними за шкалою коми Глазго (p>0,05). В обох групах ці показники покращились. Також в обох групах для порівняння в післяопераційному періоді відбувався рівнозначний регрес загально-мозкової і вогнищевої симптоматики. В основній групі №2 у 20 (76,8%) пацієнтів післяопераційний період розцінений як легкий, у 3 (11,5%) він був середнього ступеню важкості, щу у 3 (11,5%) — важким. В контрольній групі №2 легкім післяопераційний період був у 18 (72%) хворих, середньої важкості — у 4 (16%), важким — у 3 (12%). Статистичної різниці між цими відповідними показниками нами не визначено (p>0,05).

Показники клінічних проявів гідроцефалії за Гамбурзькою шкалою в обох групах до операційного втручання були рівнозначними (в основній групі №2 — 7,50±0,37 балів, в контрольній групі №2 — 7,25±0,54 балів (p>0,05). Після операції на 7-9 добу цей показник був достовірно меншим (p≤0,05) в основній групі (0,76±0,22 балів) в порівнянні з контрольною (1,92±0,58 балів). З нашої точки зору така обставина пов'язана із більш адекватною корекцією проявів гідроцефалії за рахунок використання ЕТВС, а також із тим, що у одного хворого контрольної групи після виконання ВПШ вже в ранньому післяопераційному періоді виникла його дисфункція.

Активізація хворих в обох групах відбувалась в середньому на 1-2 добу післяопераційного періоду, коли вони переводились із відділення реанімації і інтенсивної терапії. Рані післяопераційні ускладнення в основній групі №2 виникли у 3 (11,5%) пацієнтів (1 ускладнення — церебральне, 2 — екстрацеребральні). В одному випадку пневмонія призвела до розвитку поліорганної недостатності і смерті пацієнта. В контрольній групі №2 ранні післяопераційні ускладнення також мали місце у 3 (12%) хворих (1 ускладнення — церебральне, 2 — екстрацеребральні). В цій групі причиною смерті у одного пацієнта став набряк головного мозку. Цей пацієнт також переніс повторне ВПШ з причини дисфункція первинно встановленої системи для шунтування ліквору у черевну порожнину. Взагалом, післяопераційна летальність в основній групі хворих №2 склала 3,9%, в контрольній групі №2 — 4%.

Середній термін перебування пацієнтів основної групи №2 у клініці склав 11,2±2,1 діб, в контрольній групі №2 — 12,9±2,6 діб, достовірної різниці між відповідними показниками не визначено (p>0,05).

Отже, ЕТВС, як паліативний метод для лікування хворих на вторинну оклюзійну гідроцефалію пухлинного ґенезу, є практично однаковою за своєю ефективністю із ВПШ. Але, ураховуючи те, що після ЕТВС хворий не буде залежати від шунта, саме ця операція, на нашу думку, має стати операцією вибору для ліквідації проявів оклюзійної гідроцефалії на фоні пухлинного процесу головного мозку у дорослих.

Висновки

1. Середній термін для виконання операції ЕТВС в комбінації з мікрохірургічним видаленням пухлини головного мозку не перевищує тривалість хірургічного втручання, при якому проводиться мікрохірургічне видалення новоутворення головного мозку з використанням традиційних технологій для ліквідації вторинної оклюзійної гідроцефалії.
2. Тривалість операції ЕТВС з метою ліквідації вторинної оклюзійної гідроцефалії при пухлині головного мозку не перевищує термін виконання ВПШ, що може використовуватись з тією ж метою.
3. Відстань між мамілярними тілами і скатом у хворих з вторинною оклюзійною гідроцефалією пухлинного ґенезу основної групи №1 в середньому склала 2,91±0,25 мм, в основній групі №2 — 3,77±0,42 мм, що забезпечило можливість виконання ендоскопічної перфорації дна III шлуночку без ятрогенних ушкоджень оточуючих структур.
4. Виконання ревізії понтіоних цистерн, за можливості — великої цистерни головного мозку для виключення спайкового процесу забезпечує впевненість у вільної циркуляції ЦСР у шлуночковій системі головного мозку в післяопераційному періоді у хворих, яким була виконана ЕТВС з метою корекції оклюзійної гідроцефалії, що виникла в наслідок пухлинного процесу.
5. Динаміка змін ширини III шлуночку, індексу Хакмана-Цаля, індексу шлуночків, індексу Ширемана у хворих з вторинною оклюзійною гідроцефалією пухлинного ґенезу, яким виконувалась ЕТВС в комбінації із мікрохірургічним видаленням новоутворення, була позитивною і відображала адекватність корекції оклюзійної гідроцефалії у даного контингенту пацієнтів при використанні ендоскопічної технології.
6. Виконання ЕТВС у хворих з вторинною гідроцефалією пухлинного ґенезу без видалення новоутворення головного мозку забезпечує регрес оклюзійної гідроцефалії, про що свідчить позитивна динаміка змін таких показників як ширина III шлуночку, індекс Хакмана-Цаля, індекс шлуночків, індекс Ширемана та даних контрольних МРТ та КТ досліджень.
7. Післяопераційний період у хворих після мікрохірургічного видалення пухлини з використанням традиційних методів для хірургічної корекції вторинної оклюзійної гідроцефалії протікав важче ніж у хворих після видалення пухлини в комбінації із ЕТВС, про що свідчать показники стану хворих за шкалою коми Глазго.
8. Однакові показники за шкалою Глазго після операції у групах хворих з вторинною оклюзійною гідроцефалією пухлинного ґенезу, яким не виконувалось видалення новоутворення головного мозку, свідчить про адекватність ЕТВС при лікуванні даного контингенту пацієнтів.
9. Більш позитивна динаміка в регресі загальноклінічних і вогнищевих симптомів та синдромів після мікрохірургічного видалення пухлини головного мозку в комбінації з ЕТВС для ліквідації вторинної оклюзійної гідроцефалії в порівнянні із відповідною динамікою симптоматики в групі хворих, яким видалення пухлини головного мозку доповнювалось традиційним методом для ліквідації гідроцефалії, говорить про переваги застосування ендоскопічних технологій при лікуванні даної патології. Про це також свідчить більш позитивна динаміка показників оцінки клінічних проявів гідроцефалії за Гамбурською шкалою в основній групі хворих №1 у порівнянні з відповідними показниками в контрольній групі №2.
10. Про більш позитивні результати використання ЕТВС в комбінації з мікрохірургічним видаленням пухлини свідчать більша кількість післяопераційних ускладнень, повторних втручань, високий рівень післяопераційної летальності в групі хворих для порівняння, яким виконувалось мікрохірургічне видалення новоутворення головного мозку з використанням традиційних методів для корекції вторинної оклюзійної гідроцефалії.
11. Порівняння частоти ранніх післяопераційних ускладнень, рівня післяопераційної летальності, кількості проведених ліжко-днів у клініці у хворих з вторинною оклюзійною гідроцефалією пухлинного ґенезу, яким була виконана тільки ЕТВС, з відповідними показниками у групі пацієнтів, яким виконувалось тільки ВПШ, свідчить про адекватну корекцію оклюзійної гідроцефалії при використанні ендоскопічної вентрикулоцистерностомії. Застосування ЕТВС виключає у майбутньому залежність від шунта, яка може виникати у пацієнтів після виконання ВПШ і вимагати повторних операційних втручань для корекції тиску у шлуночковій системі головного мозку.

Література

1. Асадуллаев У.М. (2010) Применение эндоскопа при опухолях головного мозга. Тезисы докл. — Полеоновские чтения: IX Всероссийская научно-практическая конференция. (Санкт-Петербург). с. 242
2. Вербова Л.Н. (2005) Гипертензионно-дислокационные синдромы и лечебная тактика при них. Український нейрохірургічний журнал. 3: 53-56
3. Вербова Л.Н., Шаверский А.В., Орлов Ю.А. (1999) Ликворошунтирующие операции в комплексе лечения больных с опухолями в области III желудочка. Бюлетень УАН. 1 (8): 49-51
4. Гаврилов Г.В. (2010) Эндоскопическая тривентрикулоцистерностомия в лечении окклюзионной гидроцефалии. Автореф. дис. на соискание степени канд. мед. Наук. (Санкт-Петербург). 26 с.
5. Гаврилов Г.В., Черебилло В.Ю., Легздайн М.А. и др. (2010) Сравнительный анализ лечения окклюзионной гидроцефалии. Российская нейрохирургия. 1: 37-44
6. Главацький О.Я. (1999) Хірургічна корекція порушень ліквороциркуляції при супратенторіальних гліомах глибинної локалізації — роль ліквороштунтуючих операцій. Бюлетень УАН. 1 (8): 95-100
7. Карасева О.В., Семенова Ж.Б., Мельникова А.В. и др. (2010) Лапароскопический способ установки перитонеального катетера при вентрикулоперитонельном шунтировании у детей. Тезисы докладов — Полеоновские чтения: IX Всероссийская научно-практическая конференция. (Санкт-Петербург). с. 314-315
8. Кариев Г. М., Тухтаев Н. Х., Халиков Н. Х. (2009) Сравнительная оценка методов хирургического лечения окклюзионной гидроцефалии. Український нейрохірургічний журнал. 2: 45-50
9. Коммунаров В.В., Кондратьев А.Н., Савина И.А. и др. (2002) Отбор параметров “давление-скорость” имплантируемых дренажных систем для хирургического лечения больных гидроцефалией. Тезисы докл. — материалы III съезда нейрохирургов России. (Санкт-Петербург). с. 504-505
10. Коршунов А.Е. (2006) Отдаленные результаты лечения гидроцефалии методом эндоскопической вентрикулостомии третьего желудочка. Дис. ... кандидата медицинских наук. (Москва). 180 с.
11. Коршунов А.Е., Меликян А.Г. (2007) Опыт использования эндоскопической вентрикулостомии третьего желудочка при дисфункции шунта. Нейрохирургия и неврология детского возраста. 2: 57-70
12. Ларькин В.И., Савченко А.Ю., Ларькин Д.В. (2007) Волюметрическая характеристика масс-эффекта внутричерепных кист и результатов их хирургического лечения. Нейрохирургия. 2: 14-18
13. Лопарев Е.А. (2005) Эндоскопическое лечение внутричерепных кист и закрытых гидроцефалий, обусловленных опухолями пинеальной области. Дис. ... кандидата медицинских наук. (Новосибирск). 172 с.
14. Никифоров Б.М., Мацько Д.Е. (2003) Опухоли головного мозга. (Санкт-Петербург). «Питер». 313 с.
15. Орлов Ю.А. (2005) Неотложные состояния в детской нейрохирургии, их диагностика и лечение (программный доклад). Український нейрохірургічний журнал. 3: 47-52
16. Орлов Ю.А., Шаверский А.В., Плавский Н.В (2005) Применение ликворошунтирующих операций в комплексе лечения детей с медуллобластомой мозжечка. Український нейрохірургічний журнал. 3: 101-104
17. Рабандияров М.Р., Акшулаков С.К. (2002) Перитонеальные осложнения после ликворошунтирующих операций. Тезисы докл. — материалы III съезда нейрохирургов России. (Санкт-Петербург). с. 514
18. Рабандияров М.Р., Рысбеков М.М., Исканов А.С. (2009) Лечение окклюзионной гидроцефалии эндоскопическим методом. Нейрохирургия и неврология Казахстана. 2-3 (15-16): 86
19. Самочерных К.А., Ким А.В., Еликбаев Г.М. (2008) Нейроэндоскопия в детской практике. Тези допов. — матеріали IV з’їзду нейрохірургів України. (Дніпропетровськ). с. 139
20. Сипитый В.И., Сторчак О.А., Бабалян Ю.А. и др. (2008) Особенности хирургического лечения различных форм гидроцефалии у взрослых. Медицина сьогодні і завтра. 4: 117-121
21. Суфианов А.А. (2000) Нейроэндоскопические вмешательства при опухолях пинеальной области, задних отделов третьего желудочка и задней черепной ямки. Вопросы нейрохирургии. 4: 9-14
22. Хачатрян В.А. (2009) Современные проблемы хирургии гидроцефалии. Нейрохирургия и неврология Казахстана. 2-3 (15-16): 87
23. Хачатрян В.А., Берснев В.П., Кондратьев А.Н. и др. (2002) Хирургическое лечение гидроцефалии (концептуальные аспекты). Тезисы докладов — материалы III съезда нейрохирургов России. (Санкт-Петербург. с. 516-517
24. Bayston R., Vera L., Ashraf W. (2010) Activity of an antimicrobial hydrocephalus shunt catheter against propionibacterium acnes. Antimicrobial Agents and Chemotherapy. Vol. 54; 12: 5082-5085
25. Beems T., Grotenhuis J.A. (2002) Is the success rate of endoscopic third ventriculostomy age-dependent? An analysis of the results of endoscopic third ventriculostomy in young children. Childs Nerv. Syst. Vol. 18: 605-608
26. Di Rocco C., Massimi L., Tamburrini G. (2006) Shunts vs endoscopic third ventriculostomy in infants: are there different types and/or rates of complications? A review. Childs Nerv. Syst. Vol. 22; 12: 1573-1589
27. Eghwrudjakpor P.O., Allison A.B. (2010) Evolution of surgical interventions for hydrocephalus: patients preferences and the need for proper information. Internet Journal of Medical Update. Vol. 5; 2: 55-62
28. Epstein F., Murali R. (1978) Pediatric posterior fossa tumors: hazards of the “preoperative” shut. Neurosurgery. 3: 348-350
29. Gaab M.R., Schroeder H.W. (1997) Neuroendoscopy and endoscopic neurosurgery. Nervenarzt. Vol. 68; 6: 459-465
30. Garton H.J., Kestle J.R., Steinbok D.D. (2002) A cost-effectiveness analysis of endoscopic third ventriculostomy. Neurosurgery. Vol. 51; 1: 69-77
31. Goel A. (1995) Preoperative shunts in suprasellar tumors. Br. J. Neurosurg. 9 (2): 189-193
32. Konovalov A.N., Pitskhelauri D.I. (2003) Principles of treatment of the pineal region tumors. Surg. Neurol. 59 (4): 250-268
33. Kulkarni A.V. (2010) Quality of life in childhood hydrocephalus: a review. Childs Nerv. Syst. Vol. 26; 6: 737-743
34. Mortia A., Shin M., Sekhar L.N. et al. (2006) Endoscopic microneurosurgery: usefulness and cost-effectiveness in the consecutive experience of 210 patients. Neurosurgery. Vol. 58: 315-321
35. Oliveira J., Polonia P., Pereira J. et al. (2011) Endoscopic third ventriculostomy: an outcome analysis. Abstracts: 14th European Congress of Neurosurgery. (Rome). p. 1587
36. Pitskhelauri D.I., Konovalov A.N., Kornienko V.N. et al. (2009) Intraoperative direct third ventriculostomy and aqueductal stenting in deep-seated midline brain tumor surgery. Neurosurgery. Vol. 64: 256-266
37. Sainte-Rose C., Chumas P.D. (1996) Endoscopic third ventriculostomy. Tech. Neurosurg. Vol. 1: 176-184
38. Sainte-Rose C., Cinalli G., Roux F. E. et al. (2001) Management of hydrocephalus in pediatric patients with posterior fossa tumors: the role of endoscopic third ventriculostomy. J. Neurosurg. 95: 791-797
39. Schijman E., Peter J. C., Rekate H.L. et al. (2004) Management of hydrocephalus in posterior fossa tumors: how, what, when? Childs Nerv. Syst. Vol. 20: 192-194

© Український журнал малоінвазивної та ендоскопічної хірургії
(2013) Vol. 17; 2: 25-28

ЛАПАРОСКОПИЧЕСКАЯ ПЛАСТИКА ГИГАНТСКИХ ГРЫЖ ПИЩЕВОДНОГО ОТВЕРСТИЯ ДИАФРАГМЫ ПРИНЦИПИАЛЬНО НОВЫМ СЕТЧАТЫМ ТРАНСПЛАНТАТОМ

Грубник В.В., Малиновский А.В.

Кафедра хирургии №1, Одесский национальный медицинский университет, Украина

Laparoscopic Repair of Giant Hiatal Hernias with Fundamentally New Mesh

V.V. Grubnik, A.V. Malynovskyi

Chair of Surgery #1, Odessa National Medical University, Ukraine

Received: February 27, 2013
Accepted: March 11, 2013

Адреса для кореспонденції:
Областна клінична лікарня
Кафедра хірургії №1 Одеського державного медичного університета
вул. акад. Заболотного, 26, Одеса, 65117
тел.: +38-066-326-90-40
e-mail: avmalinovskiy@rambler.ru

Summary

As rates of recurrence and prosthetic strictures following laparoscopic repair of giant hiatal hernias are large, creation of fundamentally new method of hiatoplasty is essential. The aim of the study was creation and clinical application of new prosthesis and method of its fixation.

From 2010 to 2013, 43 laparoscopic repairs of giant types II and III hiatal hernias were performed. From them, 27 patients were followed within mean period of 15 months (range, 6-24). Mean hiatal surface area in this cohort was 33.5 cm^2 (range, 24.6-75.4). Posterior tension-free hiatal repair was performed with a new prosthesis — Rebound HRD-Hiatus hernia which was fixed to crura with 3-5 separated sutures. The prosthesis is heart-shaped lightweight polytetrafluorethylene mesh with peripheral nitinol frame.

All procedures were successfully completed. Mean time of fixation of prosthesis was 25 min (range, 15-35). Pain scores were not larger than after standard mesh repair. Mid-term results studied by questionnaires, 3D barium study, endoscopic examinations, and 24h pH testing, showed no cases of recurrence and esophageal complications.

New method is safe and provides good anatomical and functional mid-term results, and requires further development and comparison with other techniques.

Key words: Hiatal hernia, surgical mesh, polytetrafluoroethylene, nitinol.

Введение

Результаты лапароскопических операций при больших (с площадью поверхности пищеводного отверстия диафрагмы (ПППОД) 10-20 см^2) и гигантских (с ПППОД более 20 см^2) грыж пищеводного отверстия диафрагмы (ГПОД) остаются очень актуальным вопросом. Во-первых, по данным литературы сама возможность выполнения лапароскопической пластики при таких грыжах не превышает 80% [8]. Следовательно, большое число больных продолжает оперироваться открытым доступом, с частотой послеоперационных осложнений около 8% [8]. Поэтому усовершенствование лапароскопических операций при таких грыжах является важной задачей. Во-вторых, после лапароскопической пластики больших и гигантских ГПОД частота анатомических рецидивов по результатам крупного мета-анализа составляет 25,5% [11]. В некоторых обзорах литературы частота рецидивов достигает 40% [2,3,13].

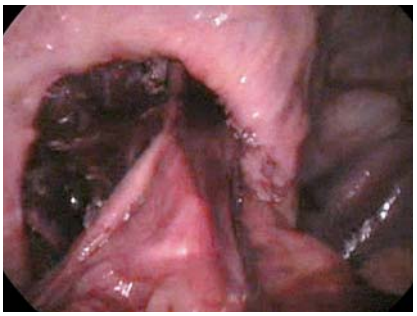

Рис. 1

Грыжевой дефект до пластики.



Рис. 2

Облегченный политетрафлюорэтиленовый трансплантат с периферическим нитиноловым каркасом для пластики пищеводного отверстия диафрагмы.

Рис. 3

Трансплантат расправлен и готов к фиксации.

Значит, необходимо разработать метод пластики, характеризующийся минимальным процентом рецидивов. Мы считаем, что такой метод должен как минимум отвечать концепции ненатяжной пластики. В-третьих, хотя наилучшие результаты в плане рецидивов получены при использовании жестких полипропиленовых трансплантатов, в т.ч. при циркулярной пластике, частота пищеводных осложнений в виде стойкой дисфагии, рубцевания и аррозии пищевода достигает 10-15% [4,12,13]. Естественно, оптимальный метод пластики должен исключать эти тяжелые осложнения.

Целью данного исследования была разработка принципиально нового трансплантата для пластики больших и гигантских ГПОД для уменьшения частоты рецидивов и развития пищеводных осложнений, отработка техники оперативного вмешательства, оценка безопасности данной методики в плане пищеводных осложнений и ее эффективности при оценке средне-срочных анатомических и функциональных результатов.

Материалы и методы

С ноября 2010 по февраль 2012 гг. сотрудниками кафедры хирургии №1 Одесского национального медицинского университета, имеющими опыт более 1500 лапароскопических антирефлюксных операций, было выполнено 43 операции по новой методике. Оперированы были пациенты с гигантскими ГПОД II и III типов. Средняя площадь поверхности пищеводного отверстия диафрагмы (ПППОД), измеренная по методике Granderath и соавт. (2007) составила 33,5 см^2 (21,7-75,4). У подавляющего большинства пациентов имело место истончение ножек диафрагмы или практически полная их атрофия. Таким образом, ПППОД более 20 см^2 и истончение или атрофия ножек диафрагмы являлись показаниями к использованию данного метода.

Техника операции

Операция заключалась в выделении краев грыжевого дефекта с иссечением грыжевого мешка, извлечении желудка из заднего средостения, расширенной параэзофагеальной медиастинальной диссекции, с последующей пластикой пищеводного отверстия диафрагмы (ПОД) разработанным сетчатым трансплантатом (рис. 1). Техника мобилизации подробно описана в нашем практическом руководстве [3]. У всех пациентов после расширенной параэзофагеальной медиастинальной диссекции удалось достичь длины абдоминального отдела пищевода как минимум 3 см. Трансплантат разработан нами совместно с фирмой *Minnesota medical development, Inc.* (США) и защищен патентом Украины №66397. Трансплантат *Rebound HRD-Hiatus hernia* представляет собой политетрафлюорэтиленовую (ПТФЭ) стеку треугольной формы с вырезкой для пищевода размером 5,5×6,0 (средняя) или 4,5×5,5 см (малая), натянутую на нитиноловую рамку с памятью формы (рис. 2). Нитиноловая рамка обеспечивает надежный каркас, позволяющий выполнить истинную ненатяжную пластику и при этом избежать деформации трансплантата. С другой стороны такой каркас позволяет легко ввести трансплантат через 10-мм троакар, согнув его в "трубочку" и восстановить его первоначальную форму в брюшной полости (рис. 3). Трансплантат фиксировался к обеим ножкам диафрагмы (или краям грыжевого дефекта в случаях атрофии ножек) позади пищевода 3-5 узловыми нерассасывающимися швами (рис. 4-5). Способ установки трансплантата также защищен патентом Украины № 66399. Для полного закрытия грыжевого дефекта у 31 больного дополнительно выполнялась передняя крурорафия. Важным моментом являлась фиксация фундопликационной манжетки (по Ниссену) к диафрагме. Она выполнялась таким образом, чтобы манжетка полностью изолировала трансплантат, а особенно, его периферический каркас, от контакта с пищеводом.

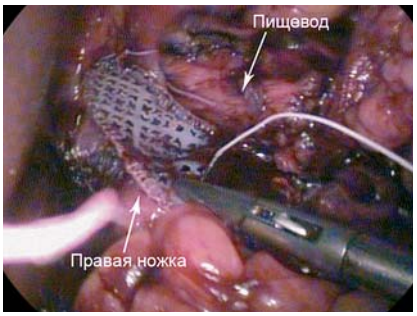

Рис. 4

Фиксация трансплантата к правой ножке диафрагмы.

Рис. 5

Фиксация трансплантата к левой ножке диафрагмы.

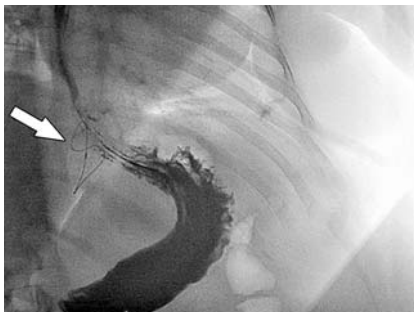

Рис. 6

Оценка анатомических результатов с помощью контрастной 3D-рентгеноскопии.

Результаты

Трансплантат был установлен успешно во всех случаях. Среднее время постановки трансплантата составило 25 минут (15-35). Уровень болевого синдрома после операции не превышал таковой при использовании стандартной методики, что оценивалось по визуальной аналоговой шкале.

Средне-срочные результаты изучены у 27 больных, прооперированных по новой методике с ноября 2010 года по апрель 2012 г., в среднем через 15 месяцев (от 6 до 24 месяцев). Средняя ППОД в данной когорте составила 33,5 см^2 (24,6-75,4). Средний возраст пациентов в данной когорте составил 56 лет (от 40 до 76 лет). Женщин было 18, мужчин — 9. При оценке средне-срочных результатов в указанной когорте с использованием опросников, рентгенологического и эндоскопического исследования, признаков рецидивов, стойкой дисфагии и рубцового сужения пищевода не было ни в одном случае. Рентгенологическое исследование проводилось в виде трехмерной рентгеноскопии с исследованием в положении Тренделенбурга (рис. 6). При этом не только определялось соотношение пищеводно-желудочного перехода и фундопликационной манжетки с диафрагмой, но и позиция рентгенконтрастного трансплантата относительно этих структур. Миграции и существенной деформации трансплантата не было выявлено ни в одном случае.

Обсуждение

Многими работами, в т.ч. двумя проспективными рандомизированными исследованиями III фазы доказано, что при больших и гигантских ГПОД обеспечить небольшой процент рецидивов можно только с помощью сетчатого трансплантата [5,6]. Уже более 10 лет ведутся поиски оптимального трансплантата и способа его фиксации. Как уже указывалось выше, наименьшим процентом рецидивов характеризуются жесткие полипропиленые и полиэстеровые трансплантаты [4,13]. Однако они часто вызывают пищеводные осложнения, поэтому их в последнее время стараются не использовать [4,12]. Наименьшим процентом и в ряде работ даже отсутствием пищеводных осложнений характеризуются сетки, покрытые ПТФЭ и бесклеточные дермальные (биологические) трансплантаты [4,5,9]. В то же время биологические трансплантаты дают процент рецидивов, сопоставимый по данным ряда исследователей с первичной пластикой, а также отличаются высокой стоимостью, поэтому пока не нашли широкого применения [4,9]. ПТФЭ трансплантаты были созданы для уменьшения адгезии пищевода и желудка и, следовательно, уменьшения процента осложнений. Однако на практике оказалось, что частота осложнений не намного ниже жестких трансплантатов [4]. Действительно, большинство ПТФЭ трансплантатов представляют собой полипропиленовые или полиэстеровые сетки, покрытые плотным слоем ПТФЭ, и при их выкраивании край жесткой сетки все-таки контактирует с пищеводом. Для устранения этого эффекта фирма *Bard* создала полиэстеровый покрытый ПТФЭ трансплантат *Crurasoft,* имеющий форму ПОД и вырезку для пищевода с более мягким краем. Отдаленные результаты небольшого когортного показали — пластика характеризуется относительно небольшим процентом рецидивов и осложнений [10]. Сравнительных исследований I или II уровня доказательности в литературе нет. Данный трансплантат, относясь к старому поколению ПТФЭ трансплантатов, все же жесток и поэтому требует технически трудной фиксации множеством швов или даже такеров.

Золотую середину в плане соотношения частоты рецидивов и пищеводных осложнений занимают облегченные частично рассасывющиеся (композитные) трансплантаты, такие как *Ultrapro (Ethicon)*. Так, наш большой опыт его использования с двухслойной оригинальной методикой фиксации позво-

лил снизить до минимума число рецидивов (4,9%) и практически полностью избежать пищеводных осложнений (2,1%) при больших грыжах [1,2]. В то же время отдаленные результаты не позволяет использовать данный трансплантат при гигантских грыжах, т.к. частота рецидивов составляет 20% [1,2]. Отметим, что в данной дискуссии используются термины "большие" и "гигантские" грыжи согласно разработанной нами классификации. Ее обоснование подробно описано в наших предыдущих работах [1,2].

В итоге, нами был предложен принципиально новый ПТФЭ трансплантат нового поколения. Концепция такого трансплантата основана на двух фундаментальных позициях. Во-первых, сама сетка сделана из облегченного ПТФЭ, уменьшающего вероятность пищеводных осложнений. В результате, ни у одного их прооперированных нами пациентов, прослеженных на протяжении в среднем 15 месяцев после операции, не было признаков пищеводных осложнений. Во-вторых, периферический нитиноловый каркас с памятью формы, имеющий форму ПОД, позволяет сохранить принцип истинной ненатяжной пластки и в то же время полностью закрыть грыжевой дефект, что в результате сводит к минимуму вероятность рецидивов, даже при гигантских ГПОД. Применявшиеся ранее методики ненатяжной пластики, в т.ч. и с помощью описанного выше трансплантата *Crurasoft (Bard)* имеют тот недостаток, что свободный край трансплантата деформируется, вернее, "отгибается" кзади желудком, устремляющимся в средостение позади пищевода, и таким образом формируется параэзофагеальный рецидив. Наша методика за счет наличия каркаса лишена этого недостатка. Этот принцип попробовали применить Hazebroek и соавт., предложив выполнять пластику с помощью полипропиленового трансплантата, армированного титаном [7]. Результаты небольшого по числу наблюдений исследования показали безопасность метода, хотя необходимо изучение отдаленных результатов, поскольку такой жесткий трансплантат не может не вызвать пищеводных осложнений. Дополнительным преимуществом разработанного нами трансплантата является простота фиксации: как правило используется 3 шва, максимум — 5 швов. В нашем материале среднее время фиксации составило 25 минут.

Выводы

Новая методика не показала осложнений и существенно не увеличивает продолжительность операции. Метод характеризуется отсутствием рецидивов при гигантских ГПОД при оценке средне-срочных результатов на протяжении в среднем 15 месяцев. Новая методика требует дальнейшего изучения, в частности оценки отдаленных результатов со сроком наблюдения не меньше 1 года. В случае ее высокой эффективности и безопасности методика может сравниваться с традиционными методиками в дальнейших исследованиях.

Литература

1. Грубник В.В., Малиновский А.В. (2012) Анализ отдаленных результатов лапароскопической пластики гриж пищеводного отверстия диафрагмы и фундопликации по Ниссену. Клін хір. 10 (832): 34-36
2. Грубник В.В., Малиновский А.В., Узун С.А. (2012) Лапароскопическая пластика грыж пищеводного отверстия диафрагмы: анализ отдаленных результатов в свете новой классификации и обзор литературы. Украинский журнал хирургии. 19: 34-40
3. Запорожан В.Н., Грубник В.В., Грубник Ю.В., Малиновский А.В. (2011) Эндоскопическая хирургия. (Одесса). «ОНМедУ». 285 с.
4. Frantzides C.T., Carlson M.A., Loizides S., et al. (2010) Hiatal hernia repair with mesh: a survey of SAGES members. Surg. Endosc. 24: 1017-1024
5. Frantzides C.T., Madan A.K., Carlson M.A., Stavropoulos G.P. (2002) A prospective, randomized trial of laparoscopic polytetrafluoroethylene (PTFE) patch repair vs simple cruroplasty for large hiatal hernia. Arch. Surg. 137: 649-652
6. Granderath F.A., Schweiger U.M., Kamolz T., et al. (2005) Laparoscopic Nissen fundoplication with prosthetic hiatal closure reduces postoperative intrathoracic wrap herniation: preliminary results of a prospective randomized functional and clinical study. Arch. Surg. 140: 40-48
7. Hazebroek E.J., Ng A., Yong D.H., et al. (2008) Evaluation of lightweight titanium-coated polypropylene mesh (TiMesh) for laparoscopic repair of large hiatal hernias. Surg. Endosc. 22: 2428-2432
8. Nguyen N.T., Christie C., Masoomi H., et al. (2011) Utilization and outcomes of laparoscopic versus open paraesophageal hernia repair. Am. Surg. 77 (10): 1353-1357
9. Oelschlager B.K., Pellegrini C.A., Hunter J.G., et al. (2011) Biologic prosthesis to prevent recurrence after laparoscopic paraesophageal hernia repair: long-term follow-up from a multicenter, prospective, randomized trial. J. Am. Coll. Surg. 213: 461-468
10. Priego P., Ruiz-Tovar J., Pérez de Oteyza J. (2011) Long-term results of giant hiatal hernia mesh repair and antireflux laparoscopic surgery for gastroesophageal reflux disease. J. Laparoendosc. Adv. Surg. Tech. A. 22: 139-141
11. Rathore M.A., Andrabi S.I., Bhatti M.I., et al. (2007) Metaanalysis of recurrence after laparoscopic repair of paraesophageal hernia. JSLS. 11: 456-460
12. Stadlhuber R.J., Sherif A.E., Mittal S.K., et al. (2009) Mesh complications after prosthetic reinforcement of hiatal closure: a 28-case series. Surg. Endosc. 23: 1219-1226
13. Targarona E.M., Bendahan G., Balague C., et al. (2004) Mesh in the hiatus: a controversial issue. Arch. Surg. 139: 1286–1296

© Український журнал малоінвазивної та ендоскопічної хірургії
(2013) Vol. 17; 2: 29-32

ДОСВІД ЗАСТОСУВАННЯ ЧЕРЕЗШКІРНОЇ ПУНКЦІЙНОЇ НЕФРОСТОМІЇ В КОМПЛЕКСІ МАЛОІНВАЗИВНИХ ЛІКУВАЛЬНИХ ЗАХОДІВ У ХВОРИХ НА ДВОБІЧНИЙ УСКЛАДНЕНИЙ УРЕТЕРОЛІТІАЗ

Валерко Д.О.

Клініка урології,
Головний військово-медичний клінічний центр «Головний військовий клінічний госпіталь» МО України, Київ

Minimally Invasive Treatment of Bilateral Complicated Ureterolitiasis Patients — The Experience of Percutaneous Nephrostomy

D.O. Valerko

Clinic of Urology,
Main Military Medical Clinical Center "Main Military Clinical Hospital" of the Defense Ministry, Kiev, Ukraine

Received: February 20, 2013
Accepted: March 11, 2013

Адреса для кореспонденції:
Клініка урології
Головний військовий клінічний госпіталь
вул. Госпітальна, 18, Київ, 01133, Україна
тел.:+38-044-521-95-97
e-mail: walor2006@yandex.ru

Summary

We analyzed the results of minimally invasive operative treatment in 10 patients with complicated bilateral ureterolitiasis. There were conducted a percutaneous nephrostomy in these cases. The middle size of stones was 13.7 mm, term of stay in a ureter to lithotripsy on the average folded 22 days. A percutaneous nephrostomy allowed to liquidate the phenomena of obstruction in 100% of cases with an obstruction ureters by stones. In 90% patients was satisfactory fragmentation of stones.

Key words: bilateral ureterolitiasis, lithotripsy, percutaneous nephrostomy.

Вступ

Сечокам'яна хвороба (уролітіаз) відноситься до числа найбільш розповсюджених урологічних захворювань та є однією з важливих проблем сучасної медицини. За останні роки в Україні спостерігається вірогідне зростання рівня захворюваності на сечокам'яну хворобу [2, 5, 6]. В структурі уролітіазу уретеролітіаз (камені сечоводів) складає від 43,8% до 54,6% хворих. Добре відомі такі небезпечні ускладнення уролітіазу, як уретерогідронефроз, анурія, гнійний пієлонефрит, бактеріємічний шок, уросепсис, серед причин яких перше місце по частоті займають саме камені сечоводів. Особливу небезпеку для хворих являють двобічні камені сечоводів, що зустрічаються приблизно у 2% випадків уретеролітіазу [1].

Клінічні симптоми уретеролітіазу найчастіше проявляються в найбільш працездатному віці — від 20 до 50 років, у зв'язку з чим лікування цього захворювання має важливе соціальне значення [10]. У виникненні важких ускладнень уретеролітіазу провідну роль грає фактор оклюзії верхніх сечових шляхів. Сечові шляхи займають одне з перших місць в якості воріт інфекції: персистенція збудників у сечостатевому тракті, сечоміхурово-сечовідні, пієло-тубулярні, пієло-венозніреф люкси[4].

Особливо гостро проявляється вплив фактору обструкції верхніх сечових шляхів за умови обтурації каменями обох сечоводів, що часто супроводжується

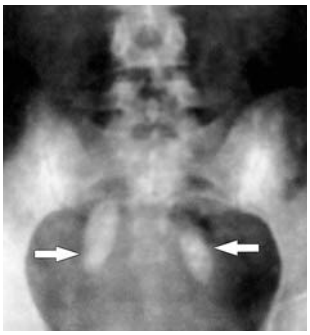

Рис. 1

Оглядова урографія. Камені нижньої третини обох сечоводів великих розмірів (рідкісне класичне спостереження).

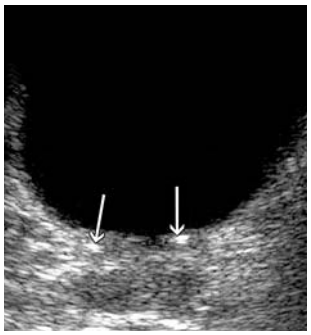

Рис. 2

УЗД сечового міхура. Камені інтрамуральних відділів обох сечоводів на фоні заповненого сечового міхура.

Рис. 3

Рентгеноскопія каменя верхньої третини лівого сечоводу хворої П. під час ЕУХЛ на фоні ЧПНС, що функціонує (початок фрагментації каменя).

Рис. 4

Уретероскопія під час КЛЛ каменя нижньої третини правого сечоводу хворого К.

розвитком таких ускладнень, як анурія, загострення хронічного пієлонефриту. За даними різних авторів від 1,3% до 4% ускладнень уретеролітіазу припадає на долю уросепсису та бактеріємічного шоку [8, 11]. Одночасне потрапляння каменів в обидва сечоводи зустрічається дуже рідко. Як правило, протягом тривалого часу камінь перебуває в одному з сечоводів, а розвиток важкої клінічної картини наступає після обтурації каменем просвіту другого сечоводу, що забезпечував основну частку сечовиведення. Однак навіть при знаходженні каменів в обох сечоводах анурії може не спостерігатися. Іноді на поверхні каменя існує вдавлення або жолоб — канал, пророблений сечею. Такого роду камені з рівчаком спостерігаються у 1,4% випадків уретеролітіазу [1]. На рис. 1 зображена оглядова урограма хворого з каменями нижньої третини обох сечоводів великих розмірів, наявність яких не супроводжувалися анурією (спостереження Ерямкіна Г.І., 1955 р.).

Таким чином для каменів сечоводів при двобічному уретеролітіазі частіше характерні тривалі терміни перебування в просвіті сечоводів та порівняно великі розміри. За таких умов, як правило, має місце наявність інфекції сечових шляхів, що веде до розвитку періуретериту і защемленню каменя з усіма наслідками, що випливають з цього [9]. Однак навіть камені невеликих розмірів, що перебувають в місцях фізіологічних звужень сечоводів здатні викликати анурію. На рис. 2 зображено ультрасонограму хворого на двобічний уретеролітіаз — камені в інтрамуральних відділах сечоводів (спостереження Гобі Ш., 2007 р.) На думку більшості авторів в першу чергу слід виконувати оперативне втручання на боці з менш вираженими морфологічними змінами. Після видалення каменя ця нирка швидше відновлює свою діяльність ніж скомпрометована, швидше регресують клінічні прояви ниркової недостатності [3].

В умовах сучасного лікування хворих на уретеролітіаз з застосуванням відносно безпечних малоінвазивних методів, до яких в першу чергу відноситься екстракорпоральна ударно-хвильова літотрипсія (ЕУХЛ) та контактна лазерна літотрипсія (КЛЛ), залишається до кінця не вирішеним питання про адекватне дренування верхніх сечових шляхів перед втручанням, в ході останнього та в післяопераційному періоді [7, 12-14]. При каменях сечоводів великих розмірів, при вклинених каменях сечоводів, за наявності стриктур або девіацій сечоводів проведення їх катетеризації або стентування є технічно неможливим. В умовах гострої оклюзії сечоводу адекватно дренувати нирку за допомогою стента вдається лише у 39,7% випадків [7].

Враховуючи вищезазначене, дренування верхніх сечових шляхів за допомогою черезшкірної пункційної нефростомії (ЧПНС) в комплексі лікування хворих на двобічний ускладнений уретеролітіаз має особливо велике значення, коли виникає потреба у відстроченні тих чи інших малоінвазивних методів лікування, внаслідок важкого або навіть критичного стану хворого[11].

Мета дослідження — вивчення ефективності ЧПНС у хворих на ускладнений двобічний уретеролітіаз при лікуванні методами ЕУХЛ та КЛЛ.

Таблиця 1. *Клінічна характеристика хворих*

Показник	Кількість
Середній вік хворих (роки)	55,6
Чоловіки / Жінки	6 (60%) / 4 (40%)
Хворі проліковані ЕУХЛ / КЛЛ	8 (80%) / 2 (20%)
Середній розмір каменя (мм)	13,7
Середній час перебування каменя в сечоводі (доби)	22
Локалізація каменів	
Верхня третина	4 (20%)
Середня третина	3 (15%)
Нижня третина	13 (65%)

Матеріали та методи

Проведено клінічний аналіз 10 випадків лікування хворих на ускладнений двобічний уретеролітіаз. Хворі були проліковані методом ЕУХЛ — (8 хворих) та КЛЛ – (2 хворих)в комплексі з ЧПНС в період 2001-2012 років. Діагностика уретеролітіазу базувалася на скаргах хворого, даних анамнезу, результатах лабораторних, рентгенологічних, радіоізотопних та ультразвукових методів обстеження. Клінічна характеристика хворих представлена в таблиці 1.

Серед хворих було 4 жінки та 6 чоловіків. Вік хворих складав від 44 до 67 років (середній вік — 55,6 років). Локалізація каменів була наступною: 4 камені (20%) локалізувалися в верхній третині сечоводу, 3 каменя (15%) — у середній третині сечоводу, 13 каменів (65%) — в нижній третини сечоводу. Розміри більшості каменів сечоводів були порівняно великими (середній розмір каменя в групі склав 13,7 мм у діаметрі). Термін перебування каменя у сечоводі до проведення літотрипсії складав в середньому — 22 дні.

Як ускладнення уретеролітіазу у 4 хворого (40%) спостерігався хронічний калькульозний пієлонефрит у фазі загострення, у 5 хворих (50%) — хронічний калькульозний пієлонефрит у фазі латентного запалення, в 7 випадках (70%) спостерігався уретерогідронефроз, гостра ниркова недостатність мала місце у 2 пацієнтів (20%), хронічна ниркова недостатність — у 7 пацієнтів (70%). Розподіл ускладнень уретеролітіазу представлено в таблиці 2.

Для виконання екстракорпоральної ударно-хвильової літотрипсії використовувалися апарати *"Siemens multiline litostar"* на урологічному столі *"hydragust"* та *"Siemens modularis variostar"*. Для знечулення використовували розчини димедролу (1% 1 мл) та фентанілу (0,005% 4 мл) внутрішньовенно. Для виконання контактної лазерної літотрипсії використовувався апарат *"Dornier Medilas H 20",* в якому використовується енергія гольмієвого лазера. Втручання виконувалися під спинномозковою анестезією або під внутрішньовенним наркозом. ЧПНС виконувалася під ультразвуковою навігацією з використанням ультразвукового сканера *Aloka 650* з пункційною насадкою під місцевим знеболенням.

Результати

У 9 хворих (90%) ЧПНС виконувалися превентивно у передопераційному періоді з метою оптимізації усунення активного запального процесу в нирках, ліквідації явищ ниркової недостатності та уретерогідронефрозу, у 1 хворого (10%) ЧПНС було виконано в післяопераційному періоді з приводу розвитку анурії. У 5 хворих (50%) ЧПНС була виконана з обох боків у зв'язку з наявністю гострої ниркової недостатності або хронічної ниркової недостатності важкого ступеню. При превентивному виконанні ЧПНС до виконання літотрипсії проходило в середньому 12 діб.

Фрагментація каменів була задовільною. У 9 хворих (90%) було досягнуто повну фрагментацію каменів. У 3 хворих (30%) були фрагментовані камені обох сечоводів, у 6 хворих (60%) були роздроблені камені одного з сечоводів, 2 камені сечоводів у 2 хворих відійшли самостійно. Одному хворому (10%) довелося виконати уретеролітотомію внаслідок незадовільної фрагментації конкремента. Уламки фрагментованих каменів переважно відходили самостійно,лише в одному випадку довелося виконати балонну ділятацію сечоводу. Результати лікування хворих наведено в таблиці 3.

Для руйнування каменів було проведено від 1 до 7 сеансів ЕУВЛ, в середньому 2,7 сеанси на 1 хворого. На рис. 3 зображено рентгеноскопію каменя верхньої третини лівого сечоводу хворої П. під час 2 сеансу ЕУХЛ на фоні ЧПНС, що функціонує (помітний початок фрагментації каменя).

При виконані КЛЛ всі камені були роздроблені за 1 сеанс. На рис. 4 зображено ендоскопічну картину КЛЛ каменя нижньої третини правого сечоводу хворого К. на початку літотрипсії. Важких інфекційних

Таблиця 2. *Розподіл ускладнень двобічного уретеролітіазу*

Ускладнення	Кількість
Хр. пієлонефрит, загострення	40%
Хр. пієлонефрит, латентне запалення	50%
Уретерогідронефроз	70%
Гостра ниркова недостатність, анурія	20%
Хронічна ниркова недостатність	70%

Таблиця 3. *Результати лікування хворих*

Показник	Кількість
ЧПНС виконані перед літотрипсією (хворі)	9 (90%)
ЧПНС виконані після літотрипсії (хворі)	1 (10%)
ЧПНС виконані з обох боків (хворі)	5 (50%)
Ускладнення ЧПНС (хворі)	
Самостійне відходження нефростомічного дренажу	1 (10%)
Середня кількість сеансів ЕУХЛ на 1 хворого (сеанси)	2,7
Повна фрагментація каменів (хворі)	9 (90%)
Камені фрагментації не піддалися (камені)	1 (5%)
Відкрите оперативне втручання (хворі)	1 (10%)

ускладнень уретеролітіазу, як бактеріемічний шок або уросепсис в даній групі не зафіксовано. В ході лікування зафіксовано 1 випадок самостійного відходження нефростомічного дренажу, що спонукало до повторної ЧПНС. Всі хворі у задовільному стані були виписані під нагляд уролога поліклініки.

Обговорення

В досліджувану групу потрапили хворі з переважно важким перебігом захворювання. Для конкрементів сечоводів в даній групі хворих були характерні порівняно великі розміри та тривалий період стояння в сечоводі до проведення літотрипсії. Запобіжне накладання пункційної нефростоми дало змогу забезпечити проведення якісної передопераційної підготовки хворих на двобічний ускладнений уретеролітіаз та дозволило ліквідувати явища обструкції у 100% хворих з обструкцією сечоводів каменями, функціонуюча нефростома в післяопераційному періоді продовжувала виконувати значну роль в профілактиці загострення запального процесу та надійно забезпечувала пасаж сечі. Зменшення внутрішньомискового тиску після ЧПНС призводило до зменшення діаметра сечоводу вище каменя, внаслідок чого ретроградної міграції уламків в жодному з випадків літотрипсії не спостерігалося.

В обстежуваній групі хворих були виявлені такі показання для проведення ЧПНС, як гостра ниркова недостатність, анурія; хронічна ниркова недостатність; активний запальний процес в нирці при вклинених каменях великих розмірів, що тривалий час перебувають у просвіті сечоводу; виражений уретерогідронефроз при сумнівній функціональній спроможності нирки; важкий стан хворих, що потребує термінового дренування верхніх сечових шляхів.

Висновки

Двобічний уретеролітіаз з урахуванням важкості перебігу та характеру ускладнень є однією з найскладніших форм уролітіазу, що вимагає від лікаря особливої уваги на етапі діагностики та визначення алгоритму лікування. Черезшкірна пункцій на нефростомія дозволяє ліквідувати явища обструкції у 100% хворих з обструкцією сечоводів каменями.

Превентивне виконання ЧПНС при двобічному ускладненому уретеролітіазі дозволяє ефективно ліквідувати активний запальний процес в верхніх сечових шляхах в передопераційному періоді, запобігає розвитку таких ускладнень уретеролітіазу, як бактеріемічний шок та уросепсис, попереджає ретроградну міграцію каменів сечоводів в ході літотрипсії.ЕУХЛ та КЛЛ в поєднанні з ЧПНС при двобічному ускладненому уретеролітіазі є безпечними та високоефективними методами фрагментації каменів сечоводів великих розмірів та вклинених каменів, що перебувають у просвіті сечоводу протягом тривалого часу.

Література

1. Боржієвський А.Ц., Возіанов С.О. (2007) Уретеролітіаз — урологічні аспекти. (Львів). «Високий замок». 264 с.
2. Возіанов О.Ф.,Павлова Л.П., Мінцер О.П. та ін. (1991) Етапна реабілітація хворих на сечокам'яну хворобу та критерії її оцінки: метод. рекомендації (Київ). «Здоров'я». 15 с.
3. Гузенко В.Н. (2005) Современные аспекты диагностики и лечения больных двусторонним уролитиазом. Архив клинической и экспериментальной медицины. 14; 1: 74-77
4. Лопаткин Н.А., Яненко Э.К., Румянцев В.Б. и др. (1999) Оклюзирующий фактор в развитии осложнений мочекаменной болезни. Урология и нефрология. 1: 5-8
5. Люлько О.В., Сайдакова Н.О., Бараннік С.І. (1997) Динаміка розповсюдженості сечокам'яної хвороби серед дорослого населення України. Труди міжнародної науково-практичної конференції урологів та нефрологів. (Київ). с. 131-136
6. Люлько А.В., Баранник С.И., Постолов Ю.М. (1997) Дистанционная литотрипсия. (Дніпропетровськ). «ОПДКД». 208 с.
7. Морозов А.В., Варенцов Г.И. (1981) Дренирование верхних мочевых путей пункционной нефростомией и «подвесной катетеризацией». Урология и нефрология. 1: 56-58
8. Рощин Ю.В., Мисуна Г.Д. (2008) Модель прогноза эффективности экстракорпоральной ударно-волновой литотрипсии в терапии уретеролитиаза. Вестник неотложной и восстановительной медицины. 9; 4: 504-508.
9. Степанов В.Н., Перельман В.М., Кадыров З.А. (1996) Дистанционная ударно-волновая литотрипсия у больных с длительным пребыванием камней в мочеточнике. Урология и нефрология. 5: 3-4
10. Тиктинский О.Л., Александров В.П. (2000) Мочекаменная болезнь. (Санкт-Петербург). «Питер». 384 с.
11. Шило В.М., Черненко Д.В., Черненко В.В. (2012) Уретеролітіаз: особливості госпіталізації, ендоскопічних втручань, частоти та характеру ускладнень. Україна. Здоров'я нації. 3: 284-293
12. GassA.S.(1992) Extracorporeal shock wave lithotripsy for ureteral calculi. Journal of Urology. 147: 1495-1498
13. Marberger M., Hofbauer J., Turk Ch., et al. (1994) Management of ureterik stones. Europ. Urol. 25: 265-272
14. Morgentaler A., Bridge S., Dretler S. (1990) Management of the impacted ureteral calculus. Journal of Urology. 143: 263-266

© Український журнал малоінвазивної та ендоскопічної хірургії
(2013) Vol. 17; 2: 33-35

ЭНДОСКОПИЧЕСКАЯ АССИСТЕНЦИЯ ПРИ ОПЕРАЦИЯХ ПО ПОВОДУ ДИВЕРТИКУЛОВ ПИЩЕВОДА

Белый В.Я., Чернев В.Н., Гибало Р.В.

Отделение абдоминальной хирургии,
Главный военный клинический госпиталь Министерства обороны Украины, Киев

The Endoscopic Assistance in Operations for Esophagus Diverticulums

V.Y. Beliy, V.N. Chernev, R.V. Gibalo

Department of Abdominal Surgery, The Main Military Clinical Hospital of Defence Ministry, Kiev, Ukraine

Received: February 03, 2013
Accepted: March 11, 2013

Адреса для кореспонденції:
Відділення абдомінальної хірургії
Головний військовий клінічний госпіталь
вул. Госпітальна, 18, Київ, 01133, Україна
тел.:+38-044-521-84-90
e-mail: rostislavgibalo@rambler.ru

Summary

In this article is proved expediency of uses of endoscopy support in surgical treatment of 35 patients with pharyngoesophageal and epiphrenic diverticulums of esophagus. This method allows to facilitate search and allocation of diverticulums, to prevent damage of the vital formations (vessels and nerves), to avoid narrowing of a gullet in a suture place, to check of tightness of seams.

Key words: esophagus, diverticulum, endoscopy.

Введение

Диагностика и лечение заболеваний пищевода в течении многих лет представляет значительный научный и практический интерес для врачей многих специальностей. Злокачественный опухоли пищевода, повреждения пищевода (особенно ожоги), стриктуры и деформации многие годы были в центре внимания хирургов, достаточно глубоко изучены, лечебная тактика детально обсуждена на многочисленных съездах, симпозиумах, конференциях, подробно освещена в специальной литературе.

Но есть и другие заболевания пищевода, более «скромные», не удостоенные столь пристального внимания и изучения. К таким мы можем отнести дивертикулы пищевода — довольно часто встречающиеся и совершенно недостаточно изученные заболевания. Как показал опыт, большинство хирургов достаточно редко, эпизодически оперируют таких больных, мало осведомлены о деталях и опасностях оперативных вмешательств, руководствуются, в основном, только литературной информацией, что, к сожалению, нередко приводит к тяжелым последствиям.

Цель настоящей работы — обобщить, имеющийся в нашем распоряжении клинический материал и выработать в помощь хирургам практические рекомендации.

Материал и методы

Нами были прооперированы 35 больных с дивертикулами пищевода. У 20 из них были фаринго-эзофагальные (ценкеровские) дивертикулы, у 15 — эпифренальные дивертикулы. Операции выполнены в течении последних 25 лет в военно-лечебных учереждениях советской армии и Украины. Мужчин было 28, женщин — 7. Все больные до поступления в госпитали наблюдались и лечились консервативно в поликлиниках по месту службы или жительства в течении 3-5 лет. Возраст больных колебался от 31 до 65 лет.

Клиническая картина полностью определялась локализацией и стадией развития дивертикула. При ценкеровских дивертикулах у всех больных присутствовали симптомы раздражения глотки: сухость, першение, кашель, обильное слюноотделение, поташнивание, появление неприятного запаха изо рта. Отмечено выраженное нарушение акта глотания: чувство сдерживания пищи по ходу гортани или в верхней части пищевода, регургитация с симптомами ночного кашля. Обнаружились дисфагия, охриплость голоса, одышка.

При осмотре области шеи отмечали симметричное ее утолщение с образованием выпячивания мягкой консистенции, которое уменьшалось при пальпации и увеличивалось при приеме воды. Постукивание после приема воды вызывало отчетливый шум плеска.

Общее состояние всех больных с ценкеровскими дивертикулами было расценено как удовлетворительное. Описанных в литературе опасных для жизни осложнений (перфорации с развитием флегмоны шеи и медиастенитом, кровотечений, малигнизации, респираторных осложнений) — не наблюдали. У всех больных были отмечены явления дивертикулита и эзофагита.

При эпифренальных дивертикулах клинические проявления заболевания были значительно менее выраженными. У всех больных отмечены дисфагия, чувство тяжести за грудиной, срыгивание (часто накануне съеденной пищей), неприятный запах изо рта, одышка, сердцебиение, боль в области сердца. Основная причина обращения за хирургической помощью — постепенное нарастание перечисленных симптомов, безуспешность консервативного лечения. Опасное для жизни осложнение — рак пищевода с локализацией в области устья дивертикула наблюдали в одном случае.

Основными методами выявления и оценки дивертикулов пищевода были многоплоскостные контрастные рентгенологические исследования и эндоскопия. Рентгенологическое исследование позволяет четко определить размеры и форму дивертикула, его локализацию, по отношению к оси пищевода, длину, ширину и угол перегиба шейки, признаки дивертикулита, взаимоотношения с другими органами. Особое внимание необходимо уделить характеру содержимого дивертикула (его слоистость, наличие газового пузыря), рельеф слизистой оболочки, наличие заболеваний езофаго-кардиального перехода (кардиоспазм), желудка. В отдельных случаях исследование проводили через 24 часа после дачи бария — оценивали опорожняемость дивертикула. Эндоскопическое исследование у больных с дивертикулами пищевода считаем обязательным. Эзофагоскопия позволяет оценить степень выраженности воспалительного процесса в дивертикуле, его распространение на стенку пищевода, возможность малигнизации, выявить папилломатозные разрастания, а также провести предоперационную санацию (промывание) полости дивертикула. При необходимости выполняется биопсия и забор материала для цитологического исследования.

Все больные были обследованы в объеме, определяемом для предоперационного обследования. Предоперационная подготовка заключалась в переводе на жидкую пищу в течении 3-4 дней, приеме симптоматических препаратов, назначенных анестезиологом и консультантами.

Техника операции и результаты лечения

Все операции выполнялись под эндотрахеальным наркозом. При операциях по поводу ценкеровского дивертикула [1] больного укладывали на спину с валиком под плечами. Голова откинута назад с поворотом подбородка в правую сторону. Разрез проводили вдоль передней границы грудинно-ключично-сосцевидной мышцы. В верхнем углу раны проявляли особую осторожность — старались не пересечь шейный кожный нерв. Послойно, разъединяя ткани вдоль разреза, доходили до левой доли щитовидной железы, перевязывали левую верхнюю щитовидную артерию. Сдвигая сосудисто-нервный пучок шеи кнаружи, выходили на пищевод в его верхней трети.

В трех последних случаях мы использовали позаимствованный у нейрохирургов доступ по Cornell и Swann [2]. Разрез проводили по заднему краю грудинно-ключично-сосцевидной мышцы. После рассечения m.platyzma тупо доходили до превертебральной фасции, после рассечения которой становился доступным пищевод.

Дальнейший этап операции представляет наибольшую сложность. Вследствие длительности заболевания, часто обостряющихся дивертикулита и эзофагита, воспалительный процесс распространяется на окружающие ткани с образованием различной степени выраженности рубцево-спаечных сращений. Выделение пищевода, поиск дивертикула и его мобилизация сопровождались значительными техническими трудностями. Проблема была решена с помощью эндоскопической ассистенции. При подходе к пищеводу в последний вводим эзофагогастроскоп с торцевой оптикой. Пальпируемый через стенку пищевода желудок служит надежным ориентиром при выделении

пищевода из сращений. После обнажения задней стенки пищевода и глотки гастроскоп аккуратно вводили в дивертикул, раздували его воздухом. Раздувание дивертикула воздухом и трансиллюминация значительно облегчают его выделение из спаек до самого основания.

Эндоскопическая ассистенция позволяет надежно избежать повреждения крайне важного добавочного нерва. После полного выделения дивертикула на его шейку накладывали зажимы, между ними шейку пересекали и удаляли дивертикул. При этом с помощью эндоскопа определяли оптимальный уровень наложения ближнего к пищеводу зажима — не допуская сужения просвета, но и не оставляя избытка стенки. Стенку пищевода ушивали одиночными швами в два ряда. Второй ряд накладывали на мышцы пищевода, погружая (прикрывая) первый. После наложения швов проводили эндоскопический осмотр линии швов и, осторожно нагнетая воздух, проверяли швы на герметичность. Рану орошали, осушивали, проводили тщательный гемостаз, подводили к пищеводу дренажную трубку, послойно ушивали. В желудок вводили зонд для питания. С четвертого дня после операции больных переводили на жидкую диету. Осложнений после операции не было. Рецидивы не отмечены.

При операциях по поводу эпифренальных дивертикулов доступ определялся его локализацией (отношением к продольной оси пищевода), а также наличием ахалазии пищевода, требующей оперативной коррекции.

При отсутствии признаков ахалазии пищевода в четырех случаях воспользовались типичным трансплевральным доступом справа, в двух случаях — слева. После пересечения легочно-диафрагмальной связки отводим легкое вверх. В дивертикул вводим гастроскоп и осторожно нагнетаем воздух. Над выпячиванием (хорошо определяемом — светящимся) рассекали медиастинальную плевру и тщательно выделяли дивертикул из сращений, без мобилизации пищевода на протяжении. При необходимости использовали гидропрепаровку. Техника удаления дивертикула, ушивание пищевода, контроль за его качеством (отсутствие сужения, герметичность швов) были такими же, как и при ценкеровских дивертикулах. Диафрагмопластику не проводили. К линии швов подшивали, для повышения надежности, листки рассеченной медиастинальной плевры. В желудок проводили зонд для питания. Плевральную полость дренировали. Кормление жидкой пищей начинали на 4-5 день. Осложнений и рецидивов не было.

При наличии у больных признаков ахалазии пищевода II-III ст. в 8 случаях выполняли верхнее-серединную лапаротомию. После рассечения брюшины над абдоминальной частью пищевода сагиттальной диафрагмотомии проводили мобилизацию нижней трети пищевода на протяжении 7-10 см. При этом, введенный в пищевод гастроскоп значительно облегчал мобилизацию, выполняя каркасную функцию. Затем с помощью гастроскопа обозначали расположение дивертикула, проводили его мобилизацию и удаление под эндоскопическим контролем.

Затем выполняли эзофагокардиомиотомию по общепринятой методике. И на этом этапе операции эндоскопическая ассистенция оказывала значительную помощь — эндоскоп выполнял каркасную функцию, что облегчало выполнение миотомии, с его помощью контролировали целостность обнаженной слизистой оболочки пищевода и кардиального отдела желудка. Завершали эзофагокардиомиотомию фундопликацией по Дору [3]. Средостение дренировали силиконовой двухпросветной трубкой. Рану послойно зашивали.

Было одно осложнение. Через 2 часа после операции у больного развилось профузное пищеводное кровотечение из острой язвы, образовавшийся на стенке пищевода на 3 см выше ушитой шейки дивертикула. В этом месте дно дивертикулярного мешка было плотно фиксировано воспалительными сращениями к стенке пищевода (по типу синдрома Мириззи). Эндоскопическая остановка кровотечения не имела успеха. Была выполнена релапаратомия. С помощью эндоскопа было определено место расположения язвы, которая была прошита двухрядным швом со стороны средостения, без вскрытия просвета пищевода. Эндоскопический контроль подтвердил надежность гемостаза. Больной выздоровел. Через год он был оперирован по поводу вентральной грыжи.

В отдаленном периоде рецидивов в этой группе больных не выявлено.

В случае сочетания дивертикула пищевода с раком нижней трети пищевода выполнена типичная операция с использованием торако-абдоминального доступа. Через 2 года от развившихся метастазов опухоли в печени больной погиб.

При гистологическом исследовании удаленных дивертикулов во всех случаях были выявлены хронические воспалительные изменения с очаговыми обострениями, у 9 больных в стенке дивертикулов обнаружены инкапсулированные инородные тела (твердые частицы пищи), в 4 случаях — полипоз.

Заключение

При выполнении операций по поводу дивертикулов пищевода эндоскопическая ассистенция значительно облегчает поиск дивертикула, выделение его из воспалительных сращений, позволяет избежать повреждения жизненно важных образований (сосудов, нервов), проконтролировать надежность швов на пищеводе.

Литература

1. Золлингер Р.М. (1996) Атлас хирургических операций. (Москва). «Международный медицинский клуб». 360 с.
2. Шалимов А.А., Саенко В.Ф. (1987) Хирургия пищеварительного тракта. (Киев) «Здоров'я». 568 с.
3. Черноусов А.Ф., Богопольский П.М., Курбанов Ф.С. (2000) Хирургия пищевода. (Москва). 80 с.

МІНІСТЕРСТВО ОХОРОНИ ЗДОРОВ'Я УКРАЇНИ
АСОЦІАЦІЯ ЛІКАРІВ ЕНДОСКОПІСТІВ УКРАЇНИ
УКРАЇНСЬКИЙ ФОНД ПІДТРИМКИ ТА РОЗВИТКУ НЕЙРОЕНДОСКОПІЇ ТА ЕНДОСКОПІЧНОЇ НЕЙРОХІРУРГІЇ

VI симпозіум
асоціації лікарів-ендоскопістів України

«СУЧАСНА ДІАГНОСТИЧНА ТА ЛІКУВАЛЬНА ЕНДОСКОПІЯ»

санаторій Карпати, Мукачівського району, Закарпатської області
11 — 12 квітня 2013 р.

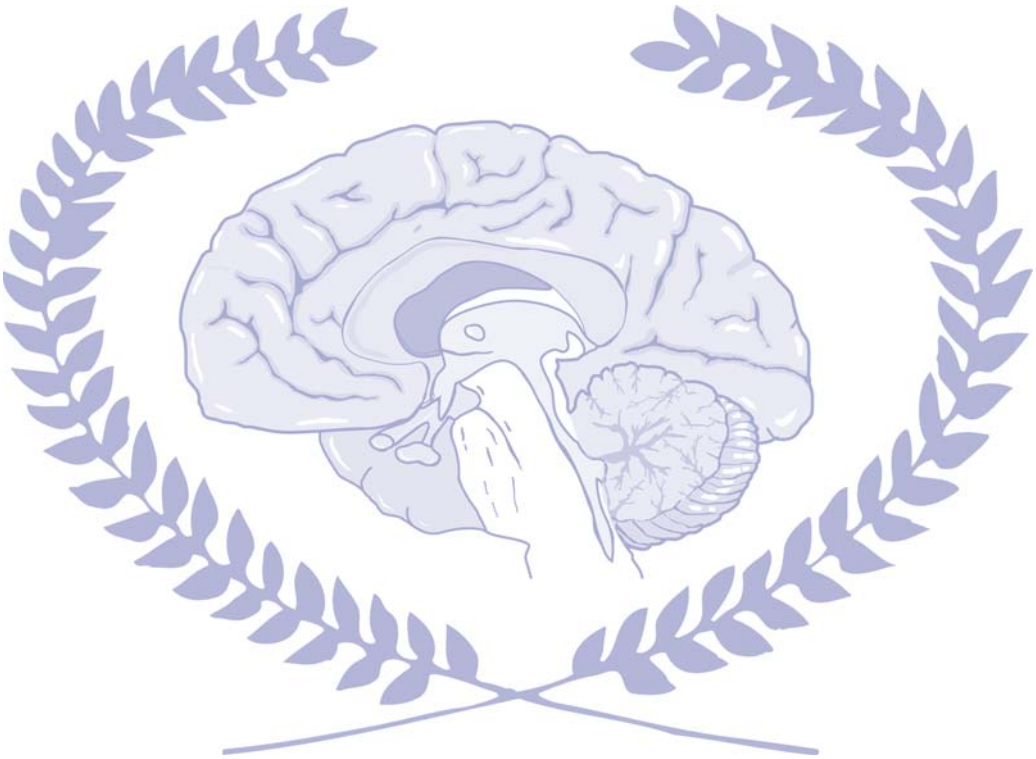

Спонсор видання матеріалів сімпозіуму —
КИЇВСЬКИЙ КЛІНІЧНИЙ ГОСПІТАЛЬ

© Український журнал малоінвазивної та ендоскопічної хірургії
(2013) Vol. 17; 2: 37-62

МАТЕРІАЛИ VI СИМПОЗІУМУ АСОЦІАЦІЇ ЛІКАРІВ-ЕНДОСКОПІСТІВ УКРАЇНИ «СУЧАСНА ДІАГНОСТИЧНА ТА ЛІКУВАЛЬНА ЕНДОСКОПІЯ»

11 — 12 квітня 2013 р., санаторій Карпати, Мукачівського району, Закарпатської області

ПОРІВНЯЛЬНА ХАРАКТЕРИСТИКА ВИКОРИСТАННЯ ДІАГНОЛУ ТА ФОРТРАНСУ В ЯКОСТІ ПІДГОТОВКИ ПАЦІЄНТІВ ДО КОЛОНОСКОПІЇ

Болотських М.О., Садовий В.Ю., Задорожній О.М.
Київська міська клінічна лікарня швидкої медичної допомоги, Україна

Вступ

Підготовка до колоноскопії є фундаментальним етапом обстеження, що дозволяє оглянути слизову оболонку товстої кишки, провести хромоскопію та при виявленні уражень слизової провести ендоскопічне лікування [1].

За умови правильного виконання, колоноскопія є зазвичай безпечним та точним втручанням і добре переноситься більшістю пацієнтів. Діагностична ефективність колоноскопії залежить від адекватної візуалізації усієї товстої кишки, ретельності огляду слизової оболонки та переносимості її пацієнтом. Неефективна підготовка є однією з найважливіших причин додаткової витрати коштів [8]. Якість підготовки кишки впливає на можливість повного огляду, тривалість втручання та потребу у повтореному дослідженні [6, 7].

Згідно клінічних настанов по підготовці до колоноскопії при оцінці підготовки пацієнта використовувалися терміни: "дуже добра," "добра", "задовільна" і "незадовільна" [2]. Термін "дуже добра" означає відсутність або наявність поодиноких маленьких грудок твердого калу або/та незначної кількості прозорої рідини, яку потрібно відсмоктати; "добра" — відсутність або наявність поодиноких маленьких грудок твердого калу та великою кількістю прозорої рідини, яку потрібно відсмоктати; "задовільна" — наявність рідкого кишкового вмісту, який відмивається та відсмоктується з труднощами; "незадовільна" — наявність густого або напівгустого калу, який заважає огляду та не може бути ефективно відмитий.

У вересні 2011 року в Україні був зареєстрований новий препарат Діагнол, що використовується для підготовки товстого кишечнику до колоноскопії.

Згідно витягу з переліку лікарських засобів, зареєстрованих в Україні Діагнол і Фортранс мають однаковий склад (діючі речовини). До одного пакетику Фортрансу та Діагнолу входить поліетиленгліколю 4000 (макроголу 4000) — 64 г [3].

Ціль дослідження: порівняти ефективність препаратів Фортранс та Діагнол в якості підготовки до колоноскопії.

Матеріали та методи

В нашій клініці проведено рандомізоване дослідження 100 пацієнтів, яким була призначена колоноскопія. Відповідно пацієнти були розділені на 2 групи по 50 пацієнтів в кожній. Перша група отримувала в якості підготовки до колоноскопій Фортранс, а друга — Діагнол. Відмінностей по статі, віку та показанням до колоноскопії в групах не було.

Всі пацієнти готовилися до дослідження по прийнятій в нашій клініці методиці у 2 етапи [4]. Ускладнень при підготовці препаратами не було.

Результати дослідження та їх обговорення

При підготовці Фортрансом у 1 групі "дуже добра" підготовка була у 44 пацієнтів, що складало 88% від загальної кількості пацієнтів в цій групі; "добра" — у 5 пацієнтів, що складало 10%; і "задовільна" — у 1 пацієнта, що складало 2%, "незадовільної" підготовки не було у жодного пацієнта.

У 2 групі, де пацієнти готувалися Діагнолом "дуже добра" підготовка була у 27 пацієнтів, що складало 54% від загальної кількості пацієнтів в цій групі; "добра" — у 21 пацієнтів, що складало 42%; і "задовільна" — у 2 хворих, що складало 4%, "незадовільної" підготовки також не було відмічено у жодного пацієнта. Всім пацієнтам була виконана тотальна колоноскопія, а тим, у кого була "дуже добра" та "добра" підготовка колоноскопія доповнювалася тотальною хромоскопією, оскільки тільки хороша підготовка і відсутність пінистого секрету в просвіті забезпечує можливість проведення діагностичного фарбування слизової оболонки розчином 0,2% індигокарміну [5]. Кількість пацієнтів, яким була проведена тотальна хромоскопія складала: у 1 групі — 49 (98% від загальної кількості) та 48 (96%) у 2 групі.

У 1 пацієнта першої групи та 2 другої виконати тотальну хромоскопію не вдалося через погану підготовку. Але проведення хромоскопії 21 пацієнту з 2 групи, у яких була відмічена "добра" підготовка, проти 5 пацієнтів у 1 групі зайняло більше часу, у зв'язку з необхідністю відмивання слизової оболонки від залишкових калових мас. Таким чином, достовірно ($p<0,05\%$; $\chi^2=4,395$) краща підготовка відмічалася у групі, де пацієнтів готували Фортрансом. Задовільна підготовка була однакова в обох групах. Незадовільної підготовки не було відмічено ні в 1 ні 2 групах.

У 5 пацієнтів 2 групи, де підготовка проводилася Діагнолом під час дослідження були виявлені урадження слизової оболонки по типу афт, але потрібно провести додаткові дослідження для того, щоб встановити чи був причиною цих пошкоджень препарат для підготовки.

Висновки

1. Обидва препарати показали хороші результати при підготовці, але достовірно ($p<0,05\%$; $\chi^2=4,395$) краща підготовка відмічалася у групі, де пацієнтів готували Фортрансом.
2. Діагнол може використовуватися в якості підготовки товстого кишечнику до досліджень, які не потребують ідеально чистої слизової, наприклад: рентгенологічні дослідження та в якості підготовки перед операціями на товстому кишечнику.
3. Для вияснення питань щодо утворення афт слизової оболонки товстого кишечнику — потрібно провести додаткові дослідження.

Література

1. Нікішаєв В.І., Тумак І.М., Патій А.Р., з співавт. (2010) Підготовка до колоноскопії. Клінічні настанови. Укр. ж. малоінвазивної ендоск хір. 14; 3: 34-42
2. Нікішаєв В.І., Тумак І.М., Патій А.Р., з співавт. (2010) Індикатори якості колоноскопії. Клінічні настанови. Укр. ж. малоінвазивної ендоск. хір. 14; 3: 25-33
3. Витяг з переліку лікарських засобів, зареєстрованих (перереєстрованих) в Україні, за торговельними назвами та виробниками (станом на 03.01.2012 року), підготовлений ДФЦ МОЗ України згідно постанови КМУ № 1071 від 05.09.1996 "Про порядок закупівлі лікарських засобів закладами та установами охорони здоров'я, що фінансуються з бюджету" (Із змінами і доповненнями), з урахуванням Переліку медичних імунобіологічних препаратів (станом на 01.01.2012 р.)
4. Патент на корисну модель №66487. Україна A61B 1/00. "Спосіб підготовки товстої кишки до колоноскопії". Нікішаєв В.І., Бойко В.В., Лазарчук В.М. Промислова власність. Офіційний бюлетень. 1
5. Патент на корисну модель №66488. Україна A61B 1/00. "Спосіб тотальної хромоколоноскопії". Нікішаєв В.І., Бойко В.В., Лемко І.І., Лазарчук В.М. Промислова власність. Офіційний бюлетень. 1
6. Froelich F., Wietlisbach V., Gonvers J.J., et al. (2005) Impact of colonic cleansing on quality and diagnostic yield of colonoscopy: The European Panel of Appropriateness of Gastrointestinal Endoscopy European Multicenter Study. Gastrointest Endosc. 61: 378-384
7. Harewood G.C., Sharma V.K., de Garmo P. (2003) Impact of colonoscopy preparation quality on detection of suspected colonic neoplasia. Gastrointest Endosc. 58: 76-79
8. Rex D.K., Imperiale T.F., Latinovich D.R., et al. (2002) Impact of bowel preparation on efficiency and cost of colonoscopy. Am J Gastroenterol. 97: 1696-1700

ДОСВІД СТЕНТУВАННЯ СТРАВОХОДУ

Бурий О.М., Терешкевич І.С., Мовчан Б.Б., Раздобудько Ю.М., Нежинець Н.В., Атаманський І.М.
Національний інститут хірургії та трансплантології ім. О.О. Шалімова НАМН України, Київ

Вступ

Дисфагія — основний симптом звуження просвіту стравоходу, що призводить до швидкого виснаження хворого [1, 4]. Найбільш частою причиною дисфагії є рак стравоходу різної локалізації [2, 6]. Поява симптомів порушення пасажу по стравоходу найчастіше свідчить про пізню стадію онкологічного процессу [5]. Дисфагія виникає при звуженні просвіту на 50-75%. Причинами відмови від традиційного хірургічного лікування може бути як розповсюдження процесу, так і тяжкий стан хворого [8, 14].

До недавнього часу, єдиним виходом в таких випадках було виконання гастростомії, що викликало у хворого значний психологічний дискомфорт [3, 10]. До інших же причин дисфагії можна віднести рецидив раку чи доброякісні стриктури в ділянці стравохідних анастомозів, звуження просвіту стравоходу за рахунок компресії ззовні об'ємними новоутвореннями середостіння, а також рубцеві звуження стравоходу, кардіоспазм [13]. Однією з найбільш складних проблем є стравохідно-респіраторні нориці. Ефективним вирішенням проблеми дисфагії є стентування стравоходу [7, 9]. Дана процедура полягає в установці ендопротезу в ділянку звуження просвіту стравоходу з метою відновлення його прохідності. Ця методика отримала широке застосування у хворих з неоперабельним раком стравоходу [3, 6, 11]. Проте, отримані результати були і залишаються суперечливими, тому що крім позитивного ефекту у вигляді зниження ступеня дисфагії, після даної процедури виникає велика кількість ускладнень як під час стентування, так і в подальшому (перфорація стравоходу, зміна положення стента після його установки, руйнування стента, рецидив дисфагії за рахунок розростання пухлини або розростання грануляційної тканини, кровотечі) [1, 5, 12].

Таким чином, методика стентування вимагає подальшого дослідження з метою поліпшення її результатів, розширення показів до ендопротезування, а також з метою зменшення кількості ускладнень.

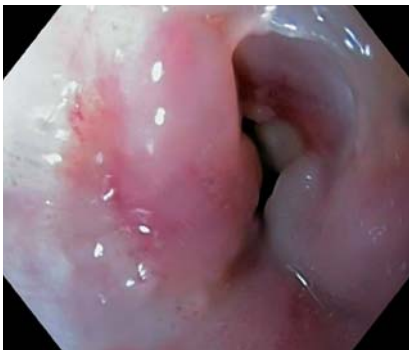

Рис. 1
Ендоскопічна картина стравохідно-трахеальної нориці та стриктури стравоходу

Рис. 2
Рентгенологічна картина стравохідно-трахеальної нориці та структури стравоходу

Рис. 3
Стентування стравоходу. Рентгенологічний контроль розміщення стента

Рис. 4
Стентування стравоходу. Рентгенологічний контроль повноти розкривання стента

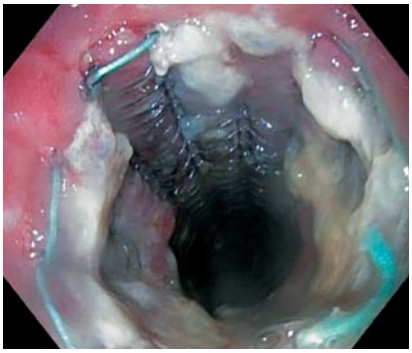

Рис. 5
Стан після ендоскопічного стентування

Матеріали та методи дослідження

В Національному інституті хірургії та трансплантології ім. О.О. Шалімова за 2010-2012 рр. стентування виконано 18 хворим при різній патології стравоходу: 10 — неоперабельний рак стравоходу, 3 — неоперабельний рак кардіоезофагеального переходу, 1 — синдром Бургаве, 1 — недостатність лінійного степлерного шва після дивертикулектомії стравоходу, 3 — стравохідно-респіраторна нориця (2 — рак стравоходу з проростанням в трахею, 1 — пенетрація післяпроменевої виразки стравоходу). Серед пацієнтів переважали чоловіки — 15 хворих. Вік хворих коливався від 22 до 78 років.

До постановки стента всім пацієнтам проводили ендоскопічне (з біопсією) та рентгенологічне дослідження стравоходу, КТ органів грудної порожнини з метою визначення поширення ракового процесу, діаметру та довжини звуження, а також для локалізації дефектів стінки стравоходу.

Мінімальний діаметр звуження при стенозуючому раку стравоходу склав 5 мм, що не потребувало додаткового бужування для заведення доставочного пристрою в ділянку стентування. Дисфагія була різного ступеня: в 1 хворого була I ст., в 2 — II ст., в 6 — III ст. та в 4 — IV ст.

Використовували нітіноловий покритий саморозправляючий стент фірми *Boston Scientific* (США) довжиною 10-15 см з діаметром тіла 18 мм з проксимальною та дистальною непокритою антиміграційною частиною 23 мм в діаметрі. Стент встановлювали ендоскопічно у 15 випадках та комбіновано (ендоскопічно під рентгенологічним контролем) у 3, при цьому використовували металеву струну-провідник. Після постановки стента пацієнтам на 3-4 дні заводили в шлунок зонд для ентерального харчування. Це сприяло повному розкриванню стента і є профілактикою його міграції. При цьому хворим виключали прийом їжі через ротову порожнину.

Результати дослідження та їх обговорення

У всіх випадках стентування стравоходу було успішним. Рентгенологічний контроль виконувався в день постановки стента та через 3-4 дні, у випадку повного його розкривання видаляли зонд для ентерального харчування і пацієнтам дозволяли прийом рідкої їжі через ротову порожнину.

Після стентування відмічали наступні ускладнення: у 15 (83,3%) хворих больовий синдром за грудиною, який куповано анальгетиками та спазмолітиками; у 2 (11,1%) хворих з раком кардіоезофагеального переходу виникла шлунково-кишкова кровотеча, яка зупинена консервативно. У 1 (5,5%) пацієнта розвинувався грануляційний стеноз проксимальної частини стента через 2 місяці, прохідність відновлено за допомогою аргонно-плазменної коагуляції. У 2 (11,1%) випадках виникла пізня (після виписки з стаціонару) дистальна міграція стента в шлунок, останні видалено інтраопераційно, так як пацієнти звернулися в клініку з повторним раковим стенозом стравоходу і ендоскопічне видалення стента було неможливим.

Клінічний приклад

Хворий К., 1986 р.н., поступив в клініку з скаргами на затруднене ковтання їжі, кашель під час прийому їжі, підвищення температури тіла до 38°С, схуднення. Хворіє близько 2 місяців. Пройшов курс променевої терапії з приводу лімфогранулематозу.

При ендоскопічному дослідженні на рівні 25 см від різців визначається звуження просвіту стравоходу до 5 мм в діаметрі, на рівні 24 см від різців по передній стінці стравоходу — дефект стінки до 3 мм в діаметрі (рис. 1).

При рентгенологічному дослідженні — в в/3 стравоходу визначається стравохідно-трахеальна нориця та стриктура 4-5 мм в діаметрі, довжиною 6 см (рис. 2).

Під рентгенологічним контролем за допомогою ендоскопу в шлунок заведено металеву струну-провідник, по якій проведено нітіноловий покритий саморозправляючий стент фірми *Boston Scientific* (США) довжиною 12 см з діаметром тіла 18 мм. Проксимальну частину стента встановлено на рівні 22 см від різців (початок стравоходу). При прийомі водорозчинного контрасту затікання останнього в дихальні шляхи не відмічено (рис. 3).

Пацієнту через стент в шлунок заведено зонд для ентерального харчування, прийом їжі через ротову порожнину виключено. На 4 день після постановки протеза виконано рентгенологічний контроль: стент розкрився повністю, зонд для ентерального харчування видалено, хворому дозволено приймати рідку їжу через ротову порожнину (рис. 4).

На наступний день пацієнта виписано на амбулаторне лікування, за місцем проживання. При повторному огляді в клініці через 4 міс, при ендоскопічному та рентгенологічному дослідженні, стент розташований в зоні нориці та стриктури, прохідність по ньому не порушена (рис. 5). Рекомендовано контрольний огляд в клініці через 3 місяці для вирішення питання про видалення стента.

Висновки

1. Ендоскопічне стентування показане при запущених формах раку стравоходу, езофагореспіраторних норицях різної етіології, стенозах і неспроможностях стравохідних анастомозів, доброякісних захворюваннях стравоходу.
2. На вибір стента впливають такі чинники, як локалізація, протяжність та діаметр стриктури, що дозволяють вибрати оптимальний стент для даного патологічного процесу.
3. Методом вибору є ендоскопічна установка стента, яка дозволяє під візуальним контролем адекватно встановити стент, а також уникнути променевого навантаження на персонал.

Література

1. Aabakken L. (2003) Endoscopic Tumor Diagnosisand Treatment. 35: 887-890
2. Baron T.H. (2007) Minizing endoscopic complications: endoluminal stents. Gastrointestinal Endoscopy. 17: 83-104
3. Bazerbashi S. (2008) Stented Esophageal Transfixion Injury. Annals of Thoracic Surgery. 86: 1367-1369
4. Eisendrath P., Cremer M., Himpens J., et al. (2007) Endotherapy including temporary stenting of fistulas of the pper gastrointestinal tract. Endoscopy. 39: 625-630
5. Govender P., McAuley G., Murphy C., et al. (2007) Small bowel obstruction — an unusual complication of oesophageal stent migration. British Journal of Radiology. 80: 767-768
6. Herth F.J., Becker H.D., Ernst A. (2003) Nitinolstent implantation for malignant tracheo-esophageal fistula: a prospective study. Chest. 31: 438-441
7. Homs M.Y.V., Steyerberg E.J., Kuipers A., et al. (2004) Repeat interventionafter palliative esophageal Stenting. Endoscopy. 36: 880-886
8. Ilson H.D. (2007) Surgery after primary chemoradiotherapy in squamous cancer of the esophagus: is the photon mightier than the sword? Journal of Clinical Oncology. 10: 1155-1156
9. Ladurner R., Schulz C., Jacob P., et al. (2007) Surgical management of esophagotracheal fistula. 39: 341-342
10. Lee K.M., Choi S.J., Kim J.H., et al. (2008) Comparison of uncovered and covered stent for endoscopic treatment of inoperable. malignant gastroduodenal obstruction. Gastrointestinal Endoscopy. 5: 67-69
11. Moxey P.W., Khan A.Z., Karanjia N.D. (2007) Small-bowel perforation caused by migrated duodenal stent. Endoscopy. 39: 54
12. Ragunath K. (2008) Refractory benign esophageal strictures: extendingthe role of expandable stents. American Journal of Gastroenterology. 103: 1-2
13. Ross W.A., Lee J.H. (2008) Endoscopic approach to tracheoesophageal fistulas in adults. Technics in Gastrointestinal Endoscopy. 10: 155-163
14. Shin J.H., Song H.Y., Kim S.B., et al. (2008) Management of airway involvement of oesophageal cancer using covered retrievable nitinol stents. Clinical Radiology. 1: 8-11

ОПТИМИЗАЦИЯ ХИРУРГИЧЕСКОГО ЛЕЧЕНИЯ РЕЦИДИВНЫХ ПАХОВЫХ ГРЫЖ

Грубник В.В., Чорномаз Р.В., Воротынцева К.О.

Отделение хирургии, Одесская областная клиническая больница, Одесский национальный медицинский университет, Украина

Введение

Совершенно новым методом хирургического лечения рецидивных паховыхх грыж с начала 1990 года является лапароскопическая герниорафия. Основным отличием открытой операции от лапароскопической является тот факт, что сетчатый трансплантат при лапароскопической операции устанавливают с внутренней стороны грыжевого дефекта. В послеоперационном периоде у пациентов, которые были оперированы лапароскопическим методами отмечается снижение болевого синдрома, быстрое возвращение к обычным физическим нагрузкам, а также значительно меньшее количество рецидивов [3, 7]. Частота рецидивов паховых грыж при использовании операции Лихтенштейна с использованием различных сетчатых трансплантатов составляет от 5-9% [2, 3]. Количество рецидивов после операций по поводу рецидивных паховых грыж составляет от 8 до 34% [6]. Некоторые авторы предлагают использовать преперитонеальну пластику по методу Стоппа [1, 2, 5]. Но недостаток этого метода заключается в том, что он достаточно травматичный, а также сопровождается большим количеством серьезных послеоперационных осложнений таких как серомы, гематомы и заживления ран. Операции по поводу рецидивных паховых грыж являются достаточно сложными, и требуют наличие определенных навыков оперирующего хирурга и знаний нормальной анатомии. Лапароскопическая герниопластика рецидивных паховых грыж является эффективным методом лечения, однако для ее выполнения необходимы определенные навыки и опыт оперирующего хирурга, так как при выделении элементов семенного канатика из рубцовых тканей возможно повреждение анатомически важных структур с развитием серьезных тяжелых осложнений [6]. Для определения какой метод лапароскопической пластики является наиболее эффективным, в нашей клинике было проведено сравнительное рандомизированное исследование.

Цель исследования — определить наиболее оптимальный метод хирургической операции с наименьшим количеством осложнений при лечении рецидивных паховых грыж.

Материалы и методы

На базе Одесской областной клинической больницы в период с 2007 года по 2012 год было прооперировано 92 пациента с рецидивными паховыми грыжами. Всем пациентам изначально была выполнена операция Лихтенштейна с использованием полипропиленовых сеток. У 17 пациентов причиной рецидива было нагноение послеоперационной раны, у 34 пациентов — использование сеток маленьких размеров, и у 41 пациента — нарушением техники выполнения операции Лихтенштейна. Для подтверждения диагноза рецидивной паховой грыжи всем пациентам в обязательном порядке выполняли ультразвуковую диагностику зоны пахового канала. В некоторых случаях для подтверждения диагноза требовалось выполнение компьютерной томографии и магнитно-резонансной томографии органов малого таза. Выраженный болевой синдром и наличие грыжевого выпячивания был у 44 больных. У 10 больных которые жаловались на иррадиацию боли в мошонку и яичко была назначена консультация уролога. У 12 пациентов была выявлена аденома предстательной железы без тяжелых нарушений диуреза, и у 28 пациентов — хронический простатит.

Рандомизация выполнялась слепым методом, ни хирург, ни пациент не знали до операции, каким способом будет выполнена пластика пахового канала. В день операции пациенту сообщали какой метод будет применен. Все операции по поводу рецидивных паховых грыж проводили опытные хирурги, которые владели как методикой открытой пластики, так и методикой лапароскопической пластики рецидивных паховых грыж.

Для проведения данного исследования 92 пациента были разделены на две группы. В группе I, у 50 больных, была выполнена лапароскопическая трансабдоминальная преперитонеальная пластика TAPP. Брюшина над грыжевым дефектом отсепаровывалась, выделяли грыжевой мешок, который отделяли от элементов семенного канатика. В обязательном порядке с грыжевого канала извлекалась липома, которая сопровождала грыжевой мешок, пластика внутреннего кольца грыжевого дефекта выполнялась с помощью сетчатых трансплантатов. В данной группе больных использовали два типа сеток, у 28 пациентов использовали полипропиленовые сетки размером 10×15 см, которые фиксировали такерами. У 22 пациентов использовали облегченные полипропиленовые сетки с нитиноловым каркасом, которые благодаря своей форме плотно прилегали к тканям пахового канала и не требовали дополнительной фиксации. После установки сеток в предбрюшинное пространство восстанавливали целостность париетальной брюшины, с помощью непрерывного викрилового шва с интракорпоральным завязыванием узлов.

Таблица 1. *Характеристика операций*

	Группа I, (n=50)	Группа II, (n=42)	P, value
Средняя длительность операций (мин.)	68±7	87±18	>0,05
Средняя длительность нахождения в стационаре (дни)	2,5±1,2	5±2,1	<0,05
Время через которое пациенты могли вернуться к обычным физическим нагрузкам (дни)	5,7±3,1	14,3±5,2	<0,05

Таблица 2. *Послеоперационные осложнения*

	Группа I, (n=50)	Группа II, (n=42)	P, value
Отек мошонки	10 (20%)	13 (30%)	>0,05
Атрофия яичка	0	6 (12%)	<0,05
Гематома	5 (10%)	9 (21%)	<0,05
Серома	5 (10%)	17 (40%)	<0,01
Грижеподобное выпячивание	8 (16%)	6 (14%)	>0,1
Умеренные болевой синдром	9 (18%)	12 (28%)	>0,1
Выраженный болевой синдром	1 (2%)	29 (60%)	<0.01
Рецидив	0	5 (12%)	<0.01

В группе II, 42 пациентам, выполняли операцию по модифицированной методике Лихтенштейна, которая отличалась от классической тем, что установленный сетчатый трансплантат при первой операции в некоторых случаях вырезался, а в тех случаях, когда выделения трансплантата было технически сложным или невозможным устанавливали новый сетчатый трансплантат, сверху первого. При выполнении открытого метода операции вырезали старый послеоперационный рубец, рассекали апоневроз и выделяли элементы семенного канатика, после чего вправляли грыжевой мешок. Этот этап операции был технически сложным и опасным и требовал большого опыта оперирующего хирурга для предотвращения повреждения сосудов и нервов семенного канатика. Для закрытия грыжевого дефекта использовали достаточно большие сетки размером 10×15 см, сетку подшивали к пупартовой связке и к апоневрозу нерассасывающимися швами.

Результаты и обсуждение

Ни в одном случае при выполнении лапароскопических операций не было конверсии. Продолжительность лапароскопических операций была 68±7 минут, продолжительность открытых — 87±18 минут (табл. 1). У 26 пациентов при выполнении открытых операций выделения грыжевого мешка от элементов семенного канатика было технически сложным, что было обусловлено сращиванием грыжевого мешка с сетчатым трансплантатом. Для предотвращения повреждения структур семенного канатика часть сетчатого трансплантата иссекалась, а часть оставалась in situ. В случаях, когда использовали сетки нитиноловим каркасом, фиксацию не выполняли благодаря тому, что края нитиноловой рамки плотно упирались в ткани пахового кананала. Выраженный болевой синдром наблюдался лишь у одного пациента группы I, которому была установлена сетка из нитиноловим каркасом большого размера, но после назначения ненаркотических анальгетиков боль прекратилась. Все пациенты этой лапароскопической группы были удовлетворены ранними послеоперационными результатами. При наблюдении за пациентами в отдаленные сроки ни в одном случае не было выявлено рецидива грыжи. 8 пациентов имели жалобы на наличие грижеодобного выпячивания при кашле, но при выполнении УЗИ у этих пациентов четко наблюдался сетчатый трансплантат и не было обнаружено рецидива грыжи (табл. 2).

В группе II, 42 пациентам была выполнена открытая герниопластика, продолжительность этой операции была немного больше чем лапароскопической, что объясняется техническими сложностями выделения из рубцов рецидивной грыжи краев апоневроза, сетчатого трансплантата и паховой связки (табл. 2). Выраженный болевой синдром наблюдался у 29 пациентов этой группы. Этим пациентам было необходимо назначение наркотических анальгетиков в первые дни после операции. Гематомы в области послеоперационной раны были у 9 пациентов, выраженный отек мошонки у 13 пациентов. У 6 больных была обнаружена атрофия яичка. Серомы в подкожной клетчатке были сформированы в 17 пациентов. При наблюдении за пациентами этой группы в срок более 36 месяцев, у 5 пациентов был выявлен рецидив грыжи (табл. 2).

При сравнении двух рандомизированных групп пациентов, которым была выполнена лапароскопическая и открытая операции по поводу рецидивных паховых грыж нами были выявлены четкие преимущества лапароскопических операций. Отсутствие серьезного болевого синдрома у пациентов после лапаскопичних методов пластик объясняется меньшей травматичностью вмешательств, а также при использовании сеток с нитиноловим каркасом отсутствием фиксации сеток [3, 9]. Несмотря на то что лапарскопическая герниопластика требует наличия отдельных навыков выполнения, продолжительность лапароскопической операции была несколько короче — 68±7 минуты, чем открытая операция — 87±18 минут. Эта разница в продолжительности операцией статистически недостоверна, хотя снижение времени операции при лапароскопических вмешательствах четко проявилось. Необходимо отметить что для успешного выполнения лапароскопической пластики рецидивных паховых грыж необходимо наличие опыта оперирующего хирурга [8]. Это объясняется тем, хирурги которые не обладают достаточным опытом, при выделении семенного канатика из рубцовых тканей пахового канала могут повредить важные сосуды и нервы. Наиболее важным является тот факт, что после лапароскопических операций не было рецидива грыжи, в то время как после открытых операций частота рецидивов составила 9,5%.

Выводы

Пациенты которые были прооперированы с использованием лапароскопических методов имеют определенные преимущества в продолжительности выполнения операции, количестве послеоперационных осложнений, наличии болевого синдрома и самое главное что у этих больных отсутствует рецидив грыжи. В техническом плане лапароскопическая герниорафия менее сложная чем открытая операция, открытые операции достаточно травматичны, потому что есть технические проблемы при выделении элементов семенного канатика из рубцовых тканей. Лапароскопические операции обеспечивают надежную пластику грыжевого дефекта. Однако необходимы дальнейшие исследования показывающие преимущества лапароскопической методики в плане как при сравнении ранних так и отдаленных результатов.

Литература

1. Грубник В.В., Лосев А.А., Баязитов Н.Р., Парфентьев Р.С. (2001) Современные методы лечения брюшных гриж. (Киев). “Здоров’я”. 280 с.
2. Amid P.K. (2003) The Lichtenstein repair in 2002: an overview of causes of recurrence after Lichtenstein tension-free hernioplasty. Hernia. 7: 13-16
3. Bittner R., Gmahle E., Gmahle B., et al. (2010) Lightweight mesh and noninvasive fixation: an effective concept for prevention of chronic pain with laparoscopic repair (TAPP) Surg Endosc. 24: 2958-2964
4. Eklund A., Rudberg C., Leijonmarck C.E., et al. (2007) Recurrent inguinal hernia: randomized multicenter trial comparing laparoscopic and Lichtenstein repair. Surg Endosc. 21; 4: 634-640
5. Elsebae M.M., Nasr M., Said M. (2008) Tension-free repair versus Bassini technique for strangulated inguinal hernia: a controlled randomized study. Int J Surg. 6: 302-305
6. Keidar A., Kanitkar S., Szold A. (2002) Laparoscopic repair of recurrent inguinal hernia Surg Endosc. 16: 1708-1712
7. Kurzer M., Belsham P.A., Kark A.E. (2002) Prospective study of open preperitoneal mesh repair for recurrent inguinal hernia. Br J Surg. 89: 90-93
8. Lovisetto F., Zonta S., Rota E., et al. (2007) Laparoscopic transabdominal preperitoneal (TAPP) hernia repair: surgical phases and complications. Surg Endosc. 21; 4: 646-652
9. Vironen J., Nieminen J., Eklund A., et al. (2006) Randomized clinical trial of Lichtenstein patch or Prolene Hernia System for inguinal hernia repair. Br J Surg. 93: 33-39

АКТУАЛЬНЫЕ ВОПРОСЫ ЛАПАРОСКОПИЧЕСКОГО ЛЕЧЕНИЯ ВЕНТРАЛЬНЫХ ГРЫЖ

Грубник В.В., Парфентьев Р.С., Воротынцева К.О.

Отделение хирургии, Одесская областная клиническая больница, Одесский национальный медицинский университет, Украина

Введение

С появлением лапароскопических методов лечения вентральных послеоперационных грыж большинство авторов сообщали о хороших послеоперационных результатах лечения [1-6, 10]. Несмотря на то, что лапароскопические методы герниопластик сопровождаются низким процентом инфекционных осложнений и рецидивов, актуальными остаются такие вопросы как случайные повреждения кишечника, послеоперационные серомы, оптимальный размер сетчатого трансплантата, материал из которого изготовлен сетчатый трансплантат, а также выбор его адекватного метода фиксации.

Целью данного исследования было сравнение интраоперационных и постоперационных результатов различных методов лапароскопического лечения послеоперационных вентральных грыж с использованием разных типов сеток.

Материалы и методы

В период с 2005 по 2012 года на базе Одесской областной клинической больницы было прооперировано 164 пациента с послеоперационным вентральными грыжами. Средний возраст пациентов был 56,4±11,5 лет (от 28 до 79 лет). Пупочные грыжи были у 50 пациентов, околопупочные у 24 пациентов и вентральные послеоперационные грыжи у 91 пациента. Средний размер грыжевого дефекта был 122,7 ± 80,7 см² (табл. 1).

Все пациенты были разделены на две группы. В первой группе больных (115 пациентов) использовали сетки фирмы *Gore-Tex, Proceed* с фиксацией их такерами и трансфасциальными швами. Во второй группе (49 пациентов) использовали облегченные ПТФЭ сетки *MMDI* с нитиноловым каркасом, которые фиксировали несколькими трансфасциальными швами. Все операции были выполнены в соответствии со стандартными протоколами лечения. Всем пациентам, у которых были послеоперационные вентральные грыжи выполнялись лапароскопические герниопластики. В случаях если у пациентов были большие и гигантские размеры грыж, отсутствовала большая часть передней брюшной стенки, им выполнялась пластика грыжевого дефекта открытым способом.

Техника лапароскопической герниопластики вентральных грыж включала в себя размещение сетчатого трансплантата интраперитоеально, а иногда экстраперитонеально. Для проведения лапароскопической операции, с помощью иглы Вереша накладывали пневмоперитонеум. Первый троакар обычно вводили в точке Пальмера на 2 см ниже левой реберной дуги по среднеключичной линии, для предотвращения повреждения кишечника из-за спаечного процесса [8]. Как правило, для выполнения данных операций использовалось три троакара, при необходимости устанавливали дополнительные троакары. Все троакары были расположены в виде дуги вокруг грыжевого дефекта. Один из трех троакаров был 10 мм или 12 мм для введения сетчатого трансплантата в брюшную полость. При наличии спаек в брюшной полости выполнялся адгезиолизис, затем выделяли грыжевой дефект, идентифицируя все дополнительные дефекты. Для выделения грыжевого дефекта использовались обычные лапароскопические ножницы вместо электрокоагуляции, для предупреждения термического повреждения кишечника.

После выделение грыжевого дефекта, определяли необходимый размер сетчатого трансплантата, с учетом того, что сетка перекрывала грыжевой дефект, отступая от его краев не менее чем на 3-5 см. Затем к центру сетки прикрепляли нить для чрезкожной центровки сетки через центр грыжевого дефекта, с последующей фиксацией ее по углам с помощью нескольких трансфасциальных швов. При введении сетки в брюшную полость избегали ее контакта с кожей для предотвращения инфицирования. Для фиксации сеток у одной группы больных использовались трансфасциальные швы. Во второй группе применялся метод фиксации сеток "двойная корона" с использованием такеров, такеры размещали по окружности сетки в два ряда с интервалом между такерами 3 см, по типу *"double crown"*. Затем свободной частью сальника прикрывали петли кишечника для уменьшения контакта сетчатого трансплантата с органами брюшной полости.

В послеоперационном периоде при выраженном болевом синдроме пациентам выполнялись инъекции диклофенака. После того как пациенты чувствовали себя комфортно, примерно через 5-6 дней после операции их выписывали из хирургического стационара. В послеоперационном периоде, каждые 3 месяца пациенты проходили клинические обследования для диагностики отсутствия рецидива грыжи.

Результаты

Лапароскопическая пластика по поводу вентральных грыж была выполнена у 164 пациентов. Из исследования были исключены пациенты с гигантскими грыжами, а также пациента с отсутствием большей части мышечного каркаса передней брюшной стенки. Все пациенты были разделены на две группы. В группе I, у 115 пациентов, была выполнена лапароскопическая пластика с использованием сеток фирмы *Gore-Tex, Proceed, C-QUR* с фиксацией такерами и трансфасциальными швами. В группе II, у 49 пациентов, использовались сетки фирмы *MMDI* с нитиноловым каркасом с фиксацией их к мышцам передней брюшной стенки несколькими трансфасциальными швами. У пяти пациентов (3%) была выполнена конверсия. У 6 пациентов выполнялся небольшой разрез над грыжевым дефектом для выделения грыжевого мешка, с последующим ушиванием разреза.

При проведении данного исследования было два повреждения органов брюшной полости, с повреждением кишечника. Оба повреждения были ушиты лапароскопически. В одном случае из-за несостоятельности лапароскопического шва, на четвертые сутки после операции была выполнена лапаротомия с иссечением участка поврежденного кишечника. У двух пациентов была диагностирована частичная кишечная непроходимость в раннем послеоперационном периоде. Одному пациенту была выполнена релапароскопия, после лапароскопического адгезиолизиса состояние больного улучшилось. Во втором случае консервативная терапия привела к выздоровлению пациента.

Важным послеоперационным осложнениям для данной патологии являлось образование серомы. У 39 пациентов (23%) было выявлено образование серомы на месте установки сетчатого трансплантата. После использования обычной давящей повязки в течение одной недели после операции у 16% пациентов данная проблема была разрешена (p<0,001). Только у 4,2% пациентов были большие серомы, которые не поддавались консервативной терапии в период более 3 месяцев. При этом только двоим пациентам потребовалось пунктировать серому для удаления скопившейся крови на 4 и на 6 месяцах после операции.

Таблица 1. *Характеристика пациентов*

	Группа I, (n=115)	Группа II, (n=49)
Мужчины/Женщины	55/60	20/29
Средний возраст	53,7±6,3	58,3±11,8
ИМТ (кг)	33,9±8,1	30,5±7,3
Розмір грижи (см²)	124,4±83,3	120,6±79,2

Самый выраженный болевой синдром был у пациентов, которым для фиксации сетки использовали как трансфасциальные швы так и такеры, однако эти данные не являются достоверными (p=0,078).

Троакарные грыжи были у 2 пациентов. Все грыжи были расположены по средней линии живота, при этом в обоих случаях грыжа образовалась после 10 мм троакара. Рецидив грыжи наблюдался у 7 пациентов (4,4%) в среднем через 11,6 месяцев после операции (от 6 до 18 месяцев). При использовании такеров частота рецидивов составила 10%, по сравнению другими методами фиксации — 3,3%. Существовала определенная достоверность между использованием такеров и частотой рецидивов, p<0,0001.

Мы имели возможность прооперировать 7 пациентов с рецидивными вентральными грыжами после лапароскопической герниопластики. У 2 пациентов причинной рецидивов была дислокация сетки в результате неадекватной фиксации ее к мышцам передней брюшной стенки. У 4 пациентов причиной рецидива послужил не достаточный размер сетчатого трансплантата. И у одного пациента в позднем послеоперационном периоде сморщивание сетки послужило причиной рецидива.

Обсуждения

В настоящей работе представлен целый ряд наблюдений о разных хирургических техниках, которые накоплены при лапароскопическом лечении вентральных грыж. В основном все данные были собраны ретроспективно. Результаты данного исследования не являются полностью достоверными, однако учитывая наш клинический опыт лапароскопического лечения вентральных грыж можно судить о преимуществах данного метода.

Основным преимуществом лапароскопического метода лечения вентральных грыж является выполнение адгезиолизиса, а также использование адекватного размера сетчатого трансплантата, который закроет все дополнительные грыжевые дефекты с отступом от края дефекта не менее чем на 3 см. Таким образом, из 164 пациентов в нашем исследовании у 76 (46,6%) пациентов было более одного дефекта и у 26 пациентов (16,3%) из них дополнительные грыжевые дефекты находились на расстоянии более 3 см, чем клинически выраженные основные грыжи. Saber и соавт. [9] сообщили, что из 146 лапароскопических пластик вентральных грыж, у 70 пациентов (48%) были обнаружены дополнительные грыжи, которые в дооперационном периоде не были диагностированы. Таким образом, лапароскопические методы лечения позволяют снизить частоты рецидивов грыж, т.к. при выполнении лапароскопии брюшной полости возможно выявить дополнительные грыжи, которые часто и являются причиной рецидивов.

Повреждение кишечника при выделении грыжевого мешка остается одним из самых важных и серьезных осложнений во время лапароскопической герниопластики. Прогноз данного осложнения становится значительно хуже, если интраоперациооно не заметить наличие повреждения кишечника. В нашем исследовании частота случайного повреждения кишечника была низкой. Мы связываем этот факт с использованием холодных ножниц для выполнения адгезиолизиса.

В начале нашего исследования пациенты со сложными грыжами были подвергнуты конверсии с выполнением открытой операции с сеткой или без нее. Однако впоследствии мы разработали методику "ограниченной конверсии", которая сохраняет многие из преимуществ лапароскопического метода. При выполнении данного метода делается небольшой разрез кожи непосредственно над грыжевым мешком, сетчатый трансплантат размещается внутрибрюшинно, затем кожа ушивается и пластика выполняется лапароскопически.

Лапароскопическая герниопластика вентральных грыж ассоциируется с низкой частотой раневых инфекций и инфицированием сеток [7]. Основная причина данного факта, то что при введении сетки в брюшную полость отсутствует контакт сетки с тканями брюшной стенки пациента, что предотвращает инфицирование сетчатого трансплантата. Измерение размеров грыжевого дефекта должен быть стандартизированным, чтобы обеспечить точность данных. При обзоре многих статей не упоминается фактический метод измерения грыжевых дефектов [1, 4, 6]. Мы считаем, что наиболее достоверным является размер грыжевого дефекта при измерении его внутрибрюшинно относительно самых отдаленных точек грыжи.

В первые годы нашего исследования, полипропиленовые сетки были сетками выбора для лапароскопической герниопластики вентральных грыж. Это было обусловленной финансовой стороной вопроса, а также новизной данных сеток. Многие хирурги сообщали о небезопасности использования данных сеток с возможным образованием свищей [7]. Таким образом, мы разработали собственную методику, когда используется свободная часть сальника в виде барьера между сеткой и кишечником, а также начали использовать облегченные ПТФЭ сетки с нитиноловым каркасом. В настоящее время существует огромное разнообразие сетчатых трансплантатов для лапароскопического лечения вентральных грыж. В рамках данного исследования не был поставлен вопрос об изучении наиболее оптимального сетчатого трансплантата, однако вопрос о разработке и внедрении "идеальной сетки" остается до сих пор открытым и очень актуальным.

Использование центрального шва фиксированного к центру сетчатого трансплантата, трансфасциальные швы, а также маркировка сетки на брюшной полости позволяет значительно проще и качественнее зафиксировать сетку с обеспечением отступа в 5 см от краев грыжевого дефекта. Использование боковых трансфасциальных швов позволяет значительно проще выполнить фиксацию такеров при комбинированном методе фиксации. Частота рецидивов в нашем исследовании при использовании фиксации с такерами и швами составила 3,5%. В то время как при использовании фиксации только такерами частота рецидивов была 10%. Основным преимуществом использования трансфасциальных швов является оптимальное позиционирование сетки внутри брюшной полости. До момента использования давящих повязок в нашем исследовании существовала высокая частота образования сером. Использование давящих повязок мы начинали еще в операционной, когда пациенты находились под наркозом, удалялись данные повязки примерно на 7-ой день после операции. Tsimoyiannis с соавт. [11] сообщили о снижении частоты образования сером при коагуляции грыжевого мешка. Наш опыт показывает, что большинство сером разрешается в течение 6 месяцев после операции.

Выводы

Использование лапароскопических методов лечения вентральных грыж позволяет снизить частоту рецидивов, а также уменьшить частоту раневых инфекций. Данный метод лечения может быть оптимальным при наличии сложных грыж и у пациентов с ожирением. Однако вопрос о хроническом болевом синдроме остается до конца не решенным. Мы считаем, что основными причинами рецидивов является незамеченные дополнительные грыжи, а также использование сеток недостаточно адекватных размеров.

Литература

1. Bageacu S., Blanc P., Breton C., et al (2002) Laparoscopic repair of incisional hernia: a retrospective study of 159 patients. Surg Endosc 16: 345-348
2. Chowbey P.K., Sharma A., Khullar R., et al. (2000) Laparoscopic ventral hernia repair. J Laparosendosc Adv Surg Tech. 10: 79-84

3. Cobb W.S., Kercher K.W., Heniford B.T. (2005) Laparoscopic repair of incisional hernias. Surg Clin N Am. 85: 91-103
4. Franklin M.E., Gonzalez J.J., Glass J.L., et al. (2004) Laparoscopic incisional and ventral hernia repair: an 11 year experience. Hernia. 8: 23-27
5. Heniford B.T., Park A., Ramshaw B.J., et al. (2003) Laparoscopic repair of ventral hernias — 9 years' experience with 850 consecutive hernias. Ann Surg. 238: 391-400
6. Le Blanc K.A. (2005) Incisional hernia repair: laparoscopic techniques. World J Surg. 29: 1073-1079
7. LeBlanc K.A., Whitaker J.M., Bellanger D.E., et al. (2003) Laparoscopic incisional and ventral hernioplasty: lessons learnt from 200 patients. Hernia. 7: 118-124
8. Palmer R. (1974) Safety in laparoscopy. J Reprod Med. 13: 1-5
9. Saber A.A., Rao A.J., Itawi E.A., et al. (2008) Occult ventral hernia defects: a common Wnding during laparoscopic ventral hernia repair. Am J Surg. 195:471-473
10. Toy F.K., Bailey R.W., Carey S., et al (1998) Prospective multicentre study of laparoscopic ventral hernioplasty: preliminary results. Surg Endosc. 12: 955-959
11. Tsimoyiannis E.C., Siakas P., Glantzounis G., et al. (2001) Seroma in laparoscopic ventral hernioplasty. Surg Laparosc Endosc Percutan Tech. 11: 317-321

ЦЕЛІАКІЇЯ У ДОРОСЛИХ — 2 КЛІНІЧНІ ВИПАДКИ

Гула Г.В., Подольська З.І., Бісярін Ю.В.*, Ступницький А.І., Артюшенко М.Є.
Відділення малоінвазивної хірургії та ендоскопії Науково-медичного центру Святої Параскеви, Україна
Кафедра патологічної анатомії з курсом судової медицини Львівського національного медичного університету ім. Данила Галицького, Україна*

Вступ

Целіакія (*celiac disease;* глютенова ентеропатія) — хронічне, генетично обумовлене імунно-опосередковане захворювання, що характеризується ураженням тонкого кишківника в результаті контакту його слизової оболонки з протеїном злаків — глютеном. Успадковується за аутосомно-домінантним типом [2, 19, 30, 53]. Поширеність целіакії серед загальної популяції дорослих на сьогодні становить приблизно 1 на 100-300 осіб, тобто сягає 1%, а кількість вперше виявлених випадків продовжує неухильно зростати [3, 8, 13, 18, 26, 32, 41, 53]. Не зважаючи на значний прогрес світової медицини у вивченні целіакії, в Україні досі відсутня офіційна статистика цього захворювання, а серед лікарського загалу побутує переконання у неможливості захворювання на целіакію в дорослому віці. В результаті випадки захворювання серед дорослих залишаються нерозпізнаними, і пацієнти тривалий час отримують неналежне лікування з усіма відповідними наслідками. Згідно з тими епідеміологічними дослідженнями, які проводилися в Україні, середній вік хворих на целіакію становить 38,8±3,8 років. Тобто, захворювання уражає молодих, працездатних осіб. Кількість жінок, хворих на целіакію, на 70% більша, ніж чоловіків. Поширеність целіакії серед дорослих пацієнтів гастроентерологічного профілю із підвищеним ризиком наявності захворювання складає 5,9% [1, 2].

Целіакія характеризується мультисимптоматичністю, полісиндромністю, хронічним хвилеподібним перебігом; близько 70-90% випадків захворювання становлять атипові, стерті чи латентні форми [1, 2, 18, 19, 32, 53]. Часто проявом може бути залізо-фолієводефіцитна анемія, диспепсія, психоемоційні розлади, резистентна епілепсія, остеохондропатія, вторинний імунодефіцит невизначеного походження, хронічна втома, стоматит, хейлоз, глосит, мінералопатія, рецидивуючий кон'юнктивіт, витончення волосся, алопеція, затримка статевого розвитку, безпліддя, спонтанні аборти тощо — як ізольовано, так і в різних комбінаціях [1, 5, 6, 7, 19, 25, 26, 30, 34, 35]. Встановлено ряд асоційованих із целіакією захворювань: герпетиформний дерматит Дюринга (шкірна форма целіакії), цукровий діабет 1 типу, аутоімунний тиреоїдит, розсіяний склероз, синдром Шегрена, синдром Дауна, первинний біліарний цироз, аутоімунний гепатит [9, 28, 30, 36, 43, 44, 52].

Початок і вираженість маніфестації залежить від ступеню ураження тонкого кишківника та компенсаторних можливостей організму; клінічний ступінь тяжкості прямо пропорційний до ступеню та поширеності атрофії [18, 34, 50, 51]. Целіакія найчастіше вперше проявляється у дорослому віці (після 50 років): при детальному аналізі анамнезу з'ясовується, що в дитинстві у хворих відзначалося відставання фізичного розвитку, анемія, гіповітаміноз тощо [6, 32, 34, 40]. Відсутність типових клінічних проявів при атиповій целіакії пояснюється сегментарним (вогнищевим) ураженням тонкої кишки, коли непошкоджені ділянки слизової оболонки (СО) компенсують її функцію в цілому [38, 45, 50].

Світовим стандартом діагностики целіакії є езофагогастродуоденоскопія (ЕГДС) з біопсією СО тонкої кишки (цибулини та зацибулинного відділу дванадцятипалої кишки (ДПК)) у поєднанні з позитивним результатом серологічного дослідження: підвищеним рівнем специфічних антитіл — біомаркерів целіакії [1, 11, 14, 27, 32, 48, 49, 53]. Діагностичними критеріями целіакії при ЕГДС є: 1) зменшення висоти та частоти складок ("редукція складок"); 2) порубаність складок ("складки-гребінці"); 3) мозаїчний рельєф СО (типу "бруківки"); 4) видимий судинний рисунок; 5) мікронодулярність (зерниста слизова); 6) вкорочення або відсутність (часткова чи повна) ворсин [11, 12, 33, 46]. Вказані зміни є візуальним проявом характерної для целіакії атрофії СО ДПК. Специфічність вказаних ознак стосовно атрофії СО достатньо висока і сягає 92-99%, водночас — чутливість, за різними даними, становить лише 9-88% й залежить від ступеню атрофії [12, 29, 33, 38, 45]. Водночас, систематична ендоскопічна оцінка зацибулинного відділу ДПК при ЕГДС дозволяє виявляти нові, раніше недіагностовані випадки целіакії [33, 38, 46].

При ЕГДС проводиться біопсія СО ДПК (2 біоптати у цибулині ДРК та 4 біоптати у зацибулинному відділі) [16, 22, 24, 30, 38, 39]. З метою належного проведення наступного патогістологічного дослідження, отриманий з допомогою ендоскопічних біопсійних щипців матеріал вкладають на фільтрувальний папір епітеліальним шаром догори, лише після такої фіксації вміщують в розчин формаліну [10, 22, 27].

Патогістологічні зміни СО при целіакії повинні бути класифіковані за Marsh M.N. (1992, 1999) [11, 15, 17]. Класифікація враховує стадії патоморфологічних змін СО тонкої кишки ікорелює з клінічною картиною целіакії, тому застосовується у клінічній практиці. Патогістологічно атрофія при целіакії проявляється вкороченням ворсинок та значним видовженням крипт СО тонкої кишки. Епітелій ворсинок сплощений, інфільтрований інтраепітеліальними лімфоцитами. У власній пластинці також виражена лімфоплазмоцитарна інфільтрація. Крипти є регенераторною зоною слизової оболонки, тому атрофію при целіакії визначають як гіперрегенераторну. Порушення абсорбції при целіакії зумовлене не лише зменшенням всмоктувальної поверхні тонкої кишки через різке вкорочення та зникнення ворсинок, але й заміщенням зрілих ентероцитів малодиференційованими [11, 15, 17, 19, 21]. При частковій атрофії (Marsh IIIA) ендоскопічні маркери є менш вираженими, ніж при субтотальній (Marsh IIIB) чи тотальній (Marsh IIIC) атрофії. Водночас, в осіб з т. зв. "неатрофічними" стадіями целіакії (Marsh I-II) ЕГДС не дозволяє виявити характерних змін, оскільки ворсини та рельєф СО ДПК візуально збережені, а клінічна картина може обмежуватися епізодами діареї, харчовими інтолерантностями, вибірковим дефіцитом мікроелементів тощо [1, 29, 32]. У таких випадках вирішальним є результат патогістологічного дослідження, підкріплений імунологічними дослідженнями [10, 12, 23]. Максимально інформативним вважається підвищення рівня тканинної трансглутамінази (tTg) — основного антигену ендомізію, що характеризується чутливістю 95-98%, специфічністю 94-95% [3, 24, 26, 47, 49]. У випадку паралельного визначення та позитивного результату антитіл до ендомізію (IgG EMA, IgA EMA) діагностична цінність серологічних досліджень зростає до 100%. [4, 23]. В якості скринінгу целіакії доцільно проводити визначення антигенів HLA DQ2, DQ7, DQ8 [18, 20, 31, 37]. Водночас, нормальний рівень tTg чи EMA не корелює з відновленням ворсин при безглютеновій дієті, тому стандартом якості є проведення біопсії СО ДПК на всіх етапах діагностики та лікування целіакії [11, 23, 27, 42, 46, 48].

Спостереження 1

Пацієнтка К., 60 р., доставлена у важкому стані. Скарги на неоформлений пінистий стілець з неприємним запахом до 4-5 разів на добу, здуття живота, бурчання в животі, періодичні судоми, втрату ваги (10 кг за 2 роки), набряки нижніх кінцівок, виражену загальну слабкість, мерзлякуватість, виснаження. Вважає себе хворою упродовж 2 років, симптоми наростають. Лікувалась амбулаторно з діагнозом: хронічний панкреатит у стадії загострення з екзокринною недостатністю підшлункової залози, синдромом мальабсорбції та мальдигестії. Ефекту від лікування до цього часу практично не було, після стаціонарного лікування із застосуванням симптоматичної терапії стан незначно покращився (зменшились судоми). За даними анамнезу життя: спадковість по патології шлунково-кишкового тракту не обтяжена. Хворій проведено ЕГДС, виявлено візуальні ознаки целіакії (рис. 1-2). Взято біопсію.

При патоморфологічному дослідженні СО цибулини та зацибулинного відділу ДПК виявлено морфологічні ознаки целіакії: значна кількість інраепітеліальних лімфоцитів; частина поверхневого епітелію сплощена, клітини кубічної форми. Ворсини дрібні, сплощені, кількість зменшена. Власна пластинка містить надмірний мононуклеарний інфільтрат з переважанням плазматичних клітин. Кількість крипт зменшена, клітинний склад їх звичайний. Вказані зміни відповідають стадії Marsh IIIB (рис. 3-4).

Антитіла до tTg Ig A — 128 МО/мл (норма — до 7), IgG — 7 МО/мл (норма — до 7). Призначено лікування: безглютенова дієта, аглютенове харчування (Модулен, Нестле, Фрісо), внутрішньовенна інфузія (реосорбілакт, глюкоза 5%), аспаркам, нейрорубін, креон 40000/10000, метеоспазміл, смекта. За 4 тижні стан хворої значно покращився, набрала 2 кг ваги. Стілець нормалізувався до нормальної консистенції та 1 разу на добу. При огляді через 6 місяців — стан задовільний, працездатна, набрала ще 7 кг ваги. Від контрольної ЕГДС з біопсією на даний час відмовилася.

Спостереження 2

Пацієнтка Б., 58 р., звернулася із скаргами на важкість в епігастральній ділянці та проноси, що виникають через 2 год. після їжі, загальну слабість, виснаження, періодично набряки нижніх кінцівок, втрату маси тіла при інтенсивному проносі до 2 кг за 2 дні. Кал смердючий, світлий, жирний, періодично — поліфекалія, дефекація до 10 разів на добу; пацієнтка змушена постійно перебувати у підгузнику. Перебіг захворювання хвилеподібний. Вважає себе хворою упродовж 37 років, неодноразово обстежувалась та лікувалась у багатьох медичних установах. За рекомендацією гастроентеролога почала приймати буденофальк 9 мг на добу, загальний стан незначно покращився. За даними анамнезу життя: спадковість по патології шлунково-кишкового тракту обтяжена по жіночій лінії (у бабусі проноси).

Пацієнтці виконано ЕГДС, виявлено візуальні ознаки целіакії (рис. 5-6).

Результат патоморфологічного дослідження біоптатів СО цибулини та зацибулинного відділу ДПК: поверхня біоптатів майже гладка, ворсини відсутні. Поверхневий епітелій дещо сплощений, кількість інтраепітеліальних лімфоцитів значна. Кількість крипт збільшена, клітинний склад їх звичайний. Власна пластинка містить надмірний дифузний мононуклеарний інфільтрат з переважанням лімфоцитів та плазматичних клітин. Патологогістологічний висновок: морфологічні ознаки целіакії. Стадія Marsh IIIC (рис. 7-8).

Рис. 1
Ендофото цибулини ДПК.

Рис. 2
Ендофото зацибулинного відділу ДПК.

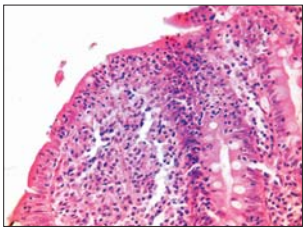

Рис. 3
Атрофія СО цибулини ДПК при целіакії, стадія Marsh IIIB. Забарвлення гематоксиліном-еозином. Зб.×200.

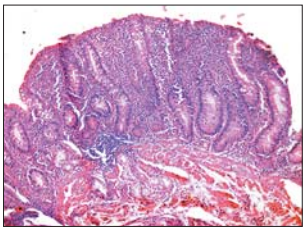

Рис. 4
Атрофія СО зацибулинного відділу ДПК при целіакії, стадія Marsh IIIB. Забарвлення гематоксиліном-еозином. Зб.×100.

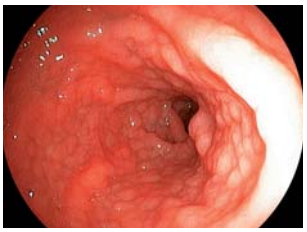

Рис. 5

Ендофото цибулини ДПК.

Рис. 6

Ендофото зацибулинного відділу ДПК.

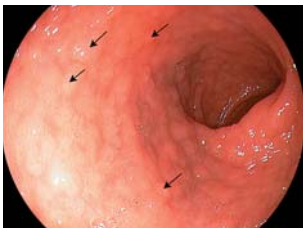

Рис. 9

Ендофото цибулини ДПК. Видно острівці гіперплазії СО з ворсинками (показано стрілками).

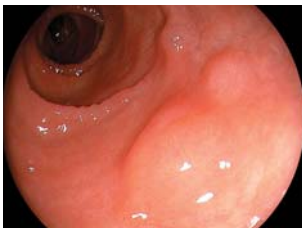

Рис. 10

Ендофото зацибулинного відділу ДПК: видно округлі дрібнорельєфні острівці гіперплазії СО.

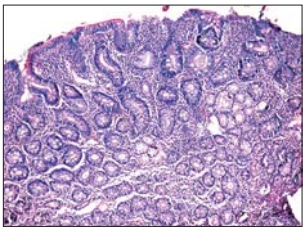

Рис. 7

Атрофія СО цибулини ДПК при целіакії, стадія Marsh IIIC. Забарвлення гематоксиліном-еозином. Зб.×100.

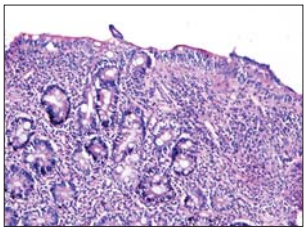

Рис. 8

Атрофія СО зацибулинного відділу ДПК при целіакії, стадія Marsh IIIC. Забарвлення гематоксиліном-еозином. Зб.×200.

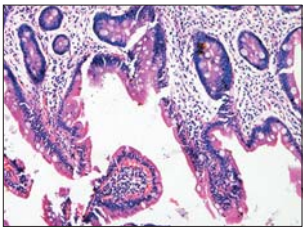

Рис. 11

СО цибулини ДПК при целіакії. Ділянка вогнищевої гіперплазії з добре вираженими ворсинами, стадія Marsh I. Забарвлення гематоксиліном-еозином. Зб.×200.

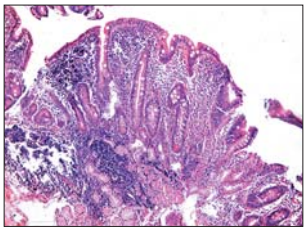

Рис. 12

Атрофія СО зацибулинного відділу ДПК при целіакії з ознаками дифузної регенерації. Стадія Marsh IIIB. Забарвлення гематоксиліном-еозином. Зб.×100.

Антитіла до tTg Ig A — 8 МО/мл (норма — до 7), Ig G — 0,8 МО/мл (норма — до 7). Призначено лікування: безглютенова дієта, продовжити Буденофальк 3 мг. При огляді через 4 тижні: стан покращився, набрала 2 кг ваги. Відзначає значну позитивну динаміку, стілець сформований, поступово зменшує дозу буденофальку. Оглянута через 6 місяців: стан задовільний, повністю відновилася працездатність, стілець сформований, хвора набрала ще 5 кг ваги. Проведено контрольну ЕГДС з біопсією СО ДПК. При ЕГДС зберігається ендоскопічна картина целіакії, водночас слід відзначити редукцію візуальних ознак захворювання: зернистості СО цибулини ДПК, порубаності складок та симптому "бруківки", часткове відновлення складок у зацибулинному відділі ДПК. Також у цибулині ДПК можна чітко розрізнити вогнища гіперплазії СО з добре вираженими ворсинами (рис. 9-10).

У результаті контрольного патоморфологічного дослідження біоптатів СО цибулини та зацибулинного відділу ДПК, взятих з вогнища гіперплазії та з патологічно зміненої ділянки, привертає увагу неоднорідність будови слизової оболонки, виявлено ознаки регенерації СО — вогнищевої (1) та дифузної (2):

1. Слизова оболонка майже звичайної гістобудови. Поверхневий епітелій містить помірно збільшену кількість інтраепітеліальних лімфоцитів. Власна пластинка дифузно набрякла, інфільтрат надмірний, змішаноклітинний з домішкою еозинофілів. Стадія Marsh I.
2. Поверхня біоптату майже гладка, однак ворсини вже можна розрізнити. Кількість інтраепітеліальних лімфоцитів висока. Кількість крипт неоднорідна, частіше зменшена. Клітинний склад їх звичайний. Інфільтрат власної пластинки надмірний, з переважанням плазматичних клітин та домішкою еозинофілів. Стадія Marsh IIIB, (рис. 11-12).

Результати та їх обговорення

За даними комплексного обстеження (ендоскопічного, патоморфологічного, імунологічного) пацієнтам зрілого віку вперше встановлено діагноз целіакії. Призначено етіотропну терапію (безглютенову дієту), симптоматичні засоби. Результатом стало значне покращення стану хворих, повне зникнення симптомів захворювання, нормалізація маси тіла, відновлення працездатності та якості життя. Відсутність клінічних проявів захворювання у пацієнтів за період 6 місяців свідчить про дотримання аглютенової дієти та її ефективність. За результатами контрольного ЕГДС з біопсією СО ДПК та патоморфологічного дослідження виявлено ознаки регенерації СО, що підтверджує правильність діагнозу та відповідність призначеного лікування.

Висновки

Целіакія у дорослих, як правило, перебігає атипово, часто проявляється мінімальними симптомами диспепсії, у випадку несвоєчасно встановленого діагнозу та відсутності етіотропного лікування призводить до критичного, загрозливого стану хворого. Безглютенова дієта з відповідною симптоматичною терапією нормалізує стан пацієнтів, повністю відновлює їхню працездатність та якість життя.

Враховуючи атиповий, мультисимптомний та часто — стертий перебіг целіакії, у більшості пацієнтів діагноз може бути встановлено лише при скринінговому обстеженні населення, насамперед — хворих з мінімальними проявами та асоційованими захворюваннями.

Стандартом комплексної діагностики целіакії є езофагогастродуоденоскопія з біопсією слизової оболонки цибулини та зацибулинного відділу дванадцятипалої кишки у поєднанні з підвищеним рівнем специфічних антитіл, зокрема — тканинної трансглутамінази.

Результатом безглютенової дієти при целіакії є регенерація слизової оболонки тонкої кишки, що має змішаний характер: дифузне відновлення пошкодженого епітелію у поєднанні з вогнищевою гіперплазією слизової оболонки із нормальною гістологічною будовою ворсин. Навіть поодиноких вогнищ гіперплазії на фоні часткового відновлення тонкокишкового епітелію достатньо для компенсації функції тонкої кишки.

Література

1. Бондаренко О.О., Денисюк Я.С., Бичков М.А. (2010) Целіакія: сучасні уявлення. Медицина транспорту України. 4: 73-77
2. Губська О.Ю. (2009) Целіакія: поширеність, особливості клінічного перебігу, діагностики, лікування та одужання хворих. Автореф. Дисертації д-ра мед. наук. (Київ). 31 с.
3. Губська О.Ю. (2008) Нові перспективи серологічної діагностики целіакії в Україні. Сучасна гастроентерологія. 44: 10-13
4. Губська О.Ю. (2006) Порівняльний аналіз діагностичної цінності специфічних біомаркерів целіакії. Медична хімія. 8; 1: 50-52
5. Губская Е.Ю. (2004) Распространенность целиакии у больных эпилепсией и возможности улучшения контроля над эпилептическими припадками при лечении ассоциированной целиакии. Український вісник психоневрології. 12; 38: 114-117
6. Admou B., Essaadouni L., Krati K. et al. (2012) Atypical celiac disease: from recognizing to managing. Gastroenterol Res Pract. 63: 71-87
7. Bansal D., Trehan A., Gupta M.K. et al. (2011) Serodiagnosis of celiac disease in children referred for evaluation of anemia: a pediatric hematology unit's experience. Indian J Pathol Microbiol. 54: 756-760
8. Barada K., Abu Daya H., Rostami K., et al. (2012) Celiac disease in the developing world. Gastrointest Endosc Clin N Am. 22: 773-796
9. Bashiri H., Keshavarz A., Madani H. et al. (2011) Celiac disease in type-I diabetes mellitus: coexisting phenomenon. J Res Med Sci. 16: 401-406
10. Cammarota G., Cesaro P., Martino A. et al. (2006) High accuracy and cost-effectiveness of a biopsy-avoiding endoscopic approach in diagnosing coeliac disease. Aliment Pharmacol Ther. 23: 61-69
11. Cammarota G., Cuoco L., Cesaro P. et al. (2007) A highly accurate method for monitoring histological recovery in patients with celiac disease on a gluten-free diet using an endoscopic approach that avoids the need for biopsy: a double-center study. Endoscopy. 39: 46-51
12. Dickey W. (2006) Endoscopic markers for celiac disease. Nat Clin Pract Gastroenterol Hepatol. 10: 546-551
13. DubéC., Rostom A., Sy R. et al. (2005) The prevalence of celiac disease in average-risk and at-risk western European population: A systematic review. Gastroenterol. 128: 57-67
14. Fasano A., Catassi C. (2001) Current approaches to diagnosis and treatment of celiac disease: an evolving spectrum. 120: 636-651
15. Goldstein N.S. (2004) Proximal small-bowel mucosal villous intraepithelial lymphocytes. Histopathology. 44; 199-205
16. Gonzalez S., Gupta A., Cheng J., et al. (2010) Prospective study of the role of duodenal bulb biopsies in the diagnosis of celiac disease. Gastrointest Endosc. 72: 758-765
17. Green P.H., Rostami K., Marsh M.N. (2005) Diagnosis of coeliac disease. Best Pract. Res. Clin. Gastroenterol. 19; 3: 389-400
18. Green P.H., Jabri B. (2003) Coeliac disease. Lancet. 362: 383-391
19. Gujral N., Freeman H.J., Thomson A.B. (2012) Celiac disease: prevalence, diagnosis, pathogenesis and treatment. World J Gastroenterol. 14; 42: 6036-6059
20. Hadithi M., Von Blomberg B.M., Crusius J.B. et al. (2007) Accuracy of serologic tests and HLA-DQ typing for diagnosing celiac disease. Ann Intern Med. 4; 147: 294-302
21. Hayat M., Cairns A., Dixon M.F., et al. (2002) Quantitation of intraepithelial lymphocytes in human duodenum: what is normal? J. Clin. Pathol. 55: 393-395
22. Hopper A.D., Cross S.S., Sanders D.S. (2008) Patchy villous atrophy in adult patients with suspected gluten-sensitive enteropathy: is a multiple duodenal biopsy strategy appropriate? Endoscopy. 40: 219-224
23. Hopper A.D., Hadjivassiliou M., Hurlstone D.P. et al. (2008) What is the role of serologic testing in celiac disease? A prospective, biopsy-confirmed study with economic analysis. Clin Gastroenterol Hepatol. 6: 314-320
24. Hopper A.D., Cross S.S., Hurlstone D.P. et al. (2007) Pre-endoscopy serological testing for coeliac disease: evaluation of a clinical decision tool. BMJ. 334
25. Iqbal T., Zaidi M.A., Wells G.A., Karsh J. (2013) Celiac disease arthropathy and autoimmunity study. J Gastroenterol Hepatol. 28: 99-105
26. Jennings J.S., Howdle P.D. (2001) Celiac disease. Curr Opin Gastroenterol. 17: 118-126
27. Jones R.B., Robins G. G., Howdle P. D. (2006) Advances in celiac disease. Curr. Opin. Gastroenterol. 22: 117-123
28. Kota S.K., Meher L.K., Jammula S. et al. (2012) Clinical profile of coexisting conditions in type 1 diabetes mellitus patients. Diabetes Metab Syndr. 6: 70-76
29. Lecleire S., Di Fiore F., Antonietti M. et al. (2006) Endoscopic markers of villous atrophy are not useful for the detection of celiac disease in patients with dyspeptic symptoms. Endoscopy. 38: 696-701
30. Ludvigsson J.F., Leffler D.A., Bai J.C. et al. (2013) The Oslo definitions for coeliac disease and related terms. Gut. 62: 43-52
31. Monsuur A.J., de Bakker P.I., Zhernakova A. et al. (2008) Effective detection of human leukocyte antigen risk alleles in celiac disease using tag single nucleotide polymorphisms. PLoS One. 28; 5: e 2270
32. National Institutes of Health. Consensus Development Conference Statement. Celiac Disease. (2004) http://consensus.nih.gov/2004/2004celiacDisease118html.htm
33. Olds G., McLoughlin R., O'Morian C., Sivak M.V. Jr. (2002) Celiac disease for the endoscopist. Gastrointest Endosc. 56: 407-415
34. Poddar U. (1999) Celiac disease: clinical features and diagnostic criteria. Indian J Pediatr. 66: 21-25
35. Rastogi A., Bhadada S.K., Bhansali A. et al. (2012) Celiac disease: A missed cause of metabolic bone disease. Indian J Endocrinol Metab.16: 780-785
36. Rodrigo L. (2006) Celiac disease. World J Gastroenterol. 12; 41: 6585-6593.
37. Romanos J., van Diemen C.C., Nolte I.M. et al. (2008) Analysis of HLA and non-HLA alleles can identify individuals at high risk for celiac disease. Gastroenterology. 137: 834-840
38. Rostami K., Danciu M. (2007) Endoscopy and small-bowel biopsy in celiac disease: indications and implications. Endoscopy. 39: 573
39. Rostom A., Murray J.A., Kagnoff M.F. (2006) American Gastroenterological Association (AGA) Institute technical review on the diagnosis and management of celiac disease. Gastroenterology. 131: 1981-2002
40. Rowicka G. (2012) Atypical celiac disease — diagnostic difficulties. Med Wieku Rozwoj. 16: 124-127
41. Rubio-Tapia A., Ludvigsson J.F., Brantner T.L. et al. (2012) The prevalence of celiac disease in the United States. Am J Gastroenterol. 107: 1538-1544
42. Salmi T.T., Collin P., Korponay-Szabó I.R. et al. (2006) Endomysial antibody-negative coeliac disease: clinical characteristics and intestinal autoantibody deposits. Gut. 55: 1746-1753
43. Sapone A., Bai J.C., Ciacci C., et al. (2012) Spectrum of gluten-related disorders: consensus on new nomenclature and classification. BMC Med. 7: 10-13
44. Tanpowpong P., Broder-Fingert S., Katz A.J., Camargo C.A. Jr. (2012) Age-related patterns in clinical presentations and gluten-related issues among children and adolescents with celiac disease. Clin Transl Gastroenterol. 16: 3-9
45. Thijs W.J., van Baarlen J., Kleibeuker J.H., Kolkman J.J. (2004) Duodenal versus jejunal biopsies in suspected celiac disease. Endoscopy. 36: 993-996
46. Tursi A., Brandimarte G., Giorgetti G.M. et al. (2006) Endoscopic and histological findings in the duodenum of adults with celiac disease before and after changing to a gluten-free diet: a 2-year prospective study. Endoscopy. 38: 702-707

47. Tursi A., Brandimarte G., Giorgetti G.M. (2003) Prevalence of antitissue transglutaminase antibodies in different degrees of intestinal damage in celiac disease. J Clin Gastroenterol. 36: 219-221
48. Tursi A., Brandimarte G. (2003) The symptomatic and histologic response to a gluten-free diet in patients with borderline enteropathy. J. Clin. Gastroenterol. 36: 13-17
49. Windt D.A., Jellema P., Mulder C.J. et al. (2010) Diagnostic testing for celiac disease among patients with abdominal symptoms: a systematic review. JAMA. 5; 303: 173817-173846
50. Ventura A., Magazzu G., Greco L. (1999) Duration of exposure to gluten and risk for autoimmune disorders in patients with celiac disease. SIGEP Study Group for Autoimmune Disorders in Celiac Disease. Gastroenterology. 117: 297-303
51. Verkarre V., Asnafi V., Lecomte T. et al. (2003) Refractory coeliac sprue is a diffuse gastrointestinal disease. Gut. 52: 205-211
52. Volta U., De Giorgio R. (2012) New understanding of gluten sensitivity. Nat Rev Gastroenterol Hepatol. 28; 9: 295-299
53. WGO Practice Guideline — Celiac Disease. (2012) http://www.worldgastroenterology.org/celiac-disease.html

ЕФЕКТИВНІСТЬ ЕНДОСКОПІЧНОГО СТЕНТУВАННЯ І НАЗОБІЛІАРНОГО ДРЕНУВАННЯ У ПРОФІЛАКТИЦІ ТА ЛІКУВАННІ ГНІЙНОГО ХОЛАНГІТУ ПІСЛЯ ЛІТОТРИПСІЇ

Коломійцев В.І., Кушнірук О.І.
Львівський національний медичний університет ім. Данила Галицького, Україна

Вступ

Ендоскопічна папілосфінктеротомія або дилятація великого дуоденального сосочка з наступною літоекстракцією кошиком чи балонним літоекстрактором дозволяє звільнити жовчні протоки від конкрементів лише у 75-85% хворих [2, 4]. Ситуація ускладнюється за наявності у хворого з біліарною обструкцією гнійного холангіту або важкої обтураційної жовтяниці, що вимагає ургентної біліарної декомпресії будь-яким шляхом [5, 6]. Традиційним ендоскопічним методом біліарної декомпресії визнано назобіліарний дренаж (НБД), який при холангіті використовують навіть при звільненому від конкрементів холедосі для іригації проток антисептиками і місцевої терапії [1]. Проте тривала втрата жовчі внаслідок її евакуації назовні може спричинити порушення водно-електролітного балансу в організмі та процесів травлення [6, 7]. Цих недоліків позбавлене ендобіліарне стентування, яке останнім часом все більш широко використовують в клінічній практиці [3, 7].

Мета роботи: вивчити показання, особливості застосування та ефективність різних методів ендоскопічного дренування біліарної системи при неліквідований біліарній обструкції доброякісного генезу та холангіті.

Матеріал і методи

Протягом 1998-2012 рр. у клініці хірургії №1 ЛНМУ перебувало 3457 осіб, яким здійснено діагностичні і лікувальні ендоскопічні транспапілярні втручання з приводу жовчнокам'яної хвороби, ускладненої холедохолітіазом. Вік пацієнтів становив 11-94 (Me=59,4) років; переважали жінки — 2426 (70,2%). В анамнезі 437 (12,6%) хворих перенесли холецистектомію. У більшості хворих — 2812 (81,3%) осіб, за одне ЕТВ вдалося вирішити проблему холедохолітіазу, звільнити холедох від конкрементів. Складнішу за лікувальною тактикою групу склали 635 (18,7%) хворих, у яких не вдалося з першого разу видалити конкременти з загальної жовчної протоки (ЗЖП), і яким проводили повторні (2-4 рази) ендоскопічні втручання, чи, 208 (6,0%) хворих, оперували з приводу холедохолітіазу лапаротомним або лапароскопічним методами. У цій групі хворих з лікувальною метою та/або для запобігання обтурації ЗЖП конкрементом у 551 (15,9%) хворого проведено ендобіліарне стентування (512) або назобіліарне дренування (39). Крім загальноклінічних досліджень, усім пацієнтам проводили ультрасонографію, а за показаннями — комп'ютерну томографію, магнітно-резонансну холангіографію, ендосонографію.

Ендоскопічні транспапілярні втручання здійснювали з допомогою ендоскопів *JF-1T20, TJF-10,* (*"Olympus"*, Японія) та *FD-34V* (*Pentax,* Японія) під контролем рентгенівського апарату *Sirescop CX* (*"Siemens"*, Німеччина). Літотрипсію проводили механічним літотриптором *BML-202Q* (*"Olympus"*, Японія); дилятацію ВДС — балонними дилятаторами *B-400N-0830* (*"Olympus"*, Японія) або *CRE* (*"Boston Scientific"*, США). Для ендобіліарного стентування використовували прямі стенти та типу *"double pigtail"* діаметром 7-10 Fr (*"Olympus"*, Японія; *"Balton"*, Польща).

Результати і обговорення

При аналізі причин неможливості звільнення холедоху від конкрементів виявлено, що у 72 (11,3%) хворих конкремент неможливо захопити, проте значно частіше (563 (88,7%) захоплений кошиком конкремент неможливо низвести у дванадцятипалу кишку. Найчастіше — у 472 (74,3%) хворих, — обтурація ЗЖП конкрементом виникла в дистальній (інтрамуральній або інтра-ретропанкреатичній) частині холедоха. Значно рідше — 61 (9,6%) пацієнт, конкремент було неможливо провести через нерозширену або недостатньо розширену ретродуоденальну частину холедоха; у 49 (7,7%) хворих ця анатомічна ситуація виникла на фоні хронічного панкреатиту. У 102 (16,1%) хворих конкремент знаходився у супрадуоденальній частині холедоха: це, у більшості, старші за віком хворі з синдромом *Mirizzi II* або з холедохолітіазом внаслідок пасажу значного за розмірами конкремента через широку або розширену в процесі його міграції міхуреву протоку до незначно або взагалі нерозширеної ЗЖП. Великий конкремент не може легко мігрувати нижче по протоці, а тому сам холедох або його ретродуоденальна та панкреатична частини залишаються нерозширеними (7,5±2,14 мм), проте відбувається значна дилятація (22,3±7,23 мм) проксимальної частини жовчних проток.

Хворі переважно скаржилися на відносно тупий біль в епігастрію та правому підребер'ї, що іррадіював у спину, швидку появу й стрімке наростання обтураційної жовтяниці, що підтверджувалося значним (136±38 мкМ/л) підвищенням рівня білірубіну. У зв'язку з тривалим анамнезом ЖКХ у більшості пацієнтів — 493 (77,6%), в сироватці крові відмічено зміни печінкових проб: підвищення рівнів АЛТ, АСТ, ЛДГ, ГГТ, лужної фосфатази. При приєднанні холангіту — 136 (21,4%) хворих, лише у 82 (12,9%) пацієнта, частіше молодого віку, відмічалася типова клінічна картина у вигляді тріади *Charcot* (лихоманка, жовтяниця, біль у правому підребер'ї), а в 12 (1,9%) важких хворих приєдналися гіпотензія та симптоми порушень з боку центральної нервової системи (пентада *Reynolds*). В анамнезі холецистектомію перенесли 67 (10,6%) пацієнтів.

В результаті проведених променевих методів обстежень та ЕРХГ виявлено, що конкременти, які не вдалося видалити, були в основному великих (16-25 мм) та середніх (10-15 мм) розмірів. Множинні конкременти у ЗЖП було знайдено у 142 (22,4%) хворих.

Всім хворим перед втручанням призначали інфузійну терапію для дезінтоксикації та нормалізації стану водно-електролітного обміну, антибіотики широкого спектру дії (цефалоспорини III-IV генерації або фторхінолони у поєднанні із мератином, імепінеми). Для попередження печінкової недостатності вводили кортикостероїди, гепатопротектори, антиоксиданти. Якщо підчас ЕТВ не вдається видалити з холедоха всі конкременти, то у переважній більшості хворих буде розвиватися або прогресувати холангіт, можливе загострення холециститу, тому з метою біліарної декомпресії ми намагалися завершити процедуру дренуванням холедоха або шляхом ендобіліарного стентування (512 хворих), або назобіліарним дренажем (39). Ще у 84 хворих дренування ЗЖП не проводили у зв'язку із запланованою на наступний день операцією.

Для ендобіліарного стентування вибирали подвійні *pigtail* стенти діаметром 7-10 Fr, які встановлювали в кількості до трьох залежно від ситуації. При множинному холедохолітіазі, великої кількості замазки, широкому холедосі віддавали перевагу 10 Fr стентам, які обов'язково заводили за конкремент. За інших обставин, навіть при гнійному холангіті, допускали використання тонких стентів. При поодиноких вільно рухомих конкрементах та відсутності холангіту допускали встановлення стенту без заведення за конкремент. Якщо ставили прямі стенти, то для попередження їх міграції виконували лише парціальну папілотомію, або ставили 3-4 тонких стенти, які скріпляли разом. Для НБД використовували переважно дренаж типу *pigtail*.

Перед процедурою стентування або дренування проводили лаваж ЗЖП розчинами антисептиків (бетадину, фурациліну), що було обов'язковим за наявності множинного літіазу зі значною кількістю "замазки" та при гнійному холангіті. В післяпапілотомному періоді для профілактики інфекційних біліарних ускладнень після втручання або лікування холангіту хворим обов'язково призначали антибіотики, холеретики, прокінетики. Наявність стентів запобігала повторним вклиненням конкрементів у холедосій, таким чином, давала час для лікування супутніх захворювань, підготовки до наступних мініінвазивних чи відкритих втручань.

У трьох хворих похилого й старечого віку із важкою супутньою патологією та гострим деструктивним обструктивним жовчний міхур підчас ЕТВ було розблоковано, й для запобігання його повторної обструкції у міхур було поставлено *pigtail* стент. Таким чином було ліквідовано умови виникнення гострого холециститу, створено умови для його ремісії та дреновано ЗЖП, тому в них відпала необхідність в ургентному оперативному втручанні.

Повторні ЕТВ проводили з інтервалом в 1-3 дні. Загальний стан пацієнтів при наступних втручаннях був кращим, так само як і анатомічні умови в зоні папіли: відходили некротичні тканини з місця папілотомії, розсмоктувалися тромби, що прикривали розріз, холедох звільнявся від замазки, уламків та гною. У 32 (5,8%) хворих внаслідок змін фізико-хімічних умов у холедосі камені самостійно розпалася і відійшла мікролітами повз стент та дренаж у кишку. У 456 (82,8%) хворих каміння втратили м'які оболонки, стали меншими, більш рухомими, а тому проведені додаткова балонна дилятація дистального відділу холедоха та механічна літотрипсія з літоекстракцією виявилися успішними ще у 302 (54,8%) хворих.

Адекватна біліарна декомпресія в 126 хворих з клінічними ознаками холангіту, незалежно від її методу, супроводжувалася значним суб'єктивним покращенням їх загального стану, що проявлялося нормалізацією температури тіла, відсутністю дрощів, ліквідацією больового синдрому в той самий день — у 82 (65,1%) хворих, або через добу (табл. 1). У крові зменшувався лейкоцитоз, поступово нормалізувалася лейкоцитарна формула, падала ШОЕ. Демонстративними були й зміни концентрації цитокінів у плазмі крові — швидке зменшення концентрації прозапальних цитокінів за відсутності значного наростання протизапальних. В хворих з обструктивною жовтяницею відмічали швидке зниження рівня білірубіну, особливо його прямої фракції, у сироватці крові; поступово нормалізувалися значення показників печінкових тестів. Проте ми не виявили суттєвої різниці динаміки цих показників залежно від методу біліарної декомпресії.

При поступленні 186 хворих мали клінічні й ультрасонографічні ознаки гострого холециститу. Після проведення ендоскопічного біліарного дренування 85 (45,7%) осіб відмітили швидке покращення стану або взагалі ліквідацію клінічних ознак захворювання: припинявся приступ болю у правому підребер'ї, зменшувався жовчний міхур, пальпація його ставала неболючою, в крові спадав лейкоцитоз. При УЗД знаходили відсутність обструкції конкрементом шийки жовчного міхура, зменшення товщини стінки міхура, ліквідацію її розшарованості, поступове розсмоктування інфільтрату гепатодуоденальної зв'язки. Внаслідок відсутності ургентності, операцію лише у 26 (14,0%) хворих виконали протягом 1-2 діб; ще 137 (73,7%) пацієнтів оперовані через 3-6 діб від поступлення після відповідної підготовки.

У кінцевому результаті на жовчних протоках оперували 258 хворих. Під час інтраопераційної ревізії ЗЖП у 164 хворих, в яких при останньому ЕТВ не було холангіту і їм ендоскопічно не дренували холедох при невидалених конкрементах, через добу гнійного холангіту не мали 85 (79,4%) пацієнтів, а через дві доби — лише 6 (13,6%). Неадекватне ендоскопічне дренування біліарної системи з відповідними клінічними і лабораторними ознаками й візуально виявленим на операції холангітом було в 20 (3,6%) наших хворих.

Таблиця 1. *Динаміка лабораторних та клінічних показників в хворих з холангітом (n=128) після ендобіліарного стентування (n=97) і НБД (n=31): конкременти з холедоха не видалено*

Лабораторні та клінічні параметри	Час від проведення біліаного дренування					
	Вихідний стан		Через 1 добу		Через 2-3 доби	
	Стент	НБД	Стент	НБД	Стент	НБД
Лейкоцитоз	14,2±3,76	14,9±3,76	12,1±3,79	11,7±3,32	9,2±2,9	9,1±2,8
Білірубін загальний	112±36,9	119±43,1	91±37,8	93±41,2	46±18,5*	49±14,1*
Білірубін прямий	98±27,8	101±31,7	77±23,9	80±25,4	34,3±11,2*	39±12,0*
АЛТ	237±43,2	223±40,3	203±41,5	217±44,1	135±33,7	114±31,2
Лужна фосфатаза	218±36,9	251±62,6	201±35,8	216±41,6	176±31,8	185±38,2
Дрощі	77,3%	80,6%	15,4%*	19,4%*	4,1%*	3,2%*
Біль в підребер'ї	82,5%	83,9%	14,4%*	19,4%*	3,1%*	6,4%*
Гній при ендоскопії	100%	100%	10,7%*	-	2,1%*	3,2%*

Примітка: позначене * — p<0,05 у порівнянні з вихідним станом.

При аналізі факторів, які вплинули на результати внутрішнього ендоскопічного дренування, слід відмітити недостатню ефективність у 5 (1,0%) хворих встановлення лише одного тонкого (7 Fr) м'якого стенту при множинному холедохолітіазі, синдромі *Mirizzi*. При множинному холедохолітіазі в одного (2,6%) хворого виявився неефективним і НБД, який ми поставили без папілосфінктеротомії лише після парціальної папілотомії з балонною дилятацією відповідно до рекомендацій Токійського консенсусу 2006 року [6]. У 11 (2,1%) хворих відбулася дислокація стентів через широкий папілотомний розріз (некоректно підібраний розмір стента), а в 3 (7,7%) пацієнтів з холедоха відійшов НБД. Вірогідної різниці у ефективності стентування або НБД нами не виявлено, проте дислокація НБД відбувалася частіше. Хворі з НБД постійно скаржилися на дискомфорт і були обмежені у своїй фізичній активності, а в одного хворого розвинулася пневмонія.

У 32 хворих, в основному старечого віку або з важкою супутньою патологією, яка визначала високу ступінь операційного ризику (переважно IV клас за таблицею ASA), ендобіліарне стентування або внутрішнє ендоскопічне дренування жовчного міхура виявилося остаточним методом інвазивного лікування хворих з біліарною обструкцією, у тому числі й ускладнену гострим холециститом. Із значним покращенням, розрішенням механічної жовтяниці, холангіту та гострого холециститу вони виписані з лікарні через 8,3±3,21 діб. При тривалому (1-6 років) спостереженні за 26 хворими з цієї групи виявлено, що у п'яти хворих конкременти в холедоху спонтанно розпалися і відійшли, а стенти їм було видалено; трьом хворим пізніше вдалося провести літотрипсію; ще трьох оперували у плановому порядку після повторних ендоскопічних замін стентів; двоє хворих померли від ускладнень ЖКХ; 13 померли від захворювань, непов'язаних з ЖКХ.

При аналізі ускладнень у хворих, яким проведено ендоскопічне біліарне дренування, виявлено, що специфічні для ЕТВ ускладнення розвинулися у 20 (3,6%) пацієнтів: клінічно значима кровотеча з місця папілотомії — 8 (1,5%), панкреатит — 11 (2,0%), ретродуоденальна перфорація — 1 (0,2%) хворий. У двох хворих з гнійним септичним холангітом після біліарної декомпресії й лаважу жовчних проток антисептиками виникла маніфестація септичного шоку з вираженою артеріальною гіпотензією, тахікардією, периферійним вазоспазмом, що вимагало проведення відповідної інтенсивної консервативної терапії.

Таким чином, при порівнянні ефективності біліарної декомпресії в умовах неліквідованого холедохолітіазу нами не виявлено переваг назобіліарного дренування перед ендобіліарним стентуванням ні в профілактиці розвитку холангіту, ні в лікуванні вже наявного холангіту. Гіпотетично, переваги назобіліарного дренування з постійним лаважем можуть проявитися при великій кількості конкрементів і замазки у холедосі, проте такий самий дренуючий ефект можна отримати при встановленні кількох (2-3) стентів. При парціальній папілотомії та при балонній дилятації папіли НБД слід використовувати з обережністю. При ліквідованій біліарній обструкції додаткове біліарне дренування взагалі недоцільне: НБД створює значний фізичний і психологічний дискомфорт у пацієнтів і може бути причиною бронхо-легеневих ускладнень.

Література

1. Кондратенко П.Г., Васильев А.А., Элин А.Ф. с соавт. (2005) Экстренная хирургия желчных путей: руководство для врачей. (Донецк). ООО "Лебедь". 434 с.
2. Назыров Ф.Г., Струсский Л.П., Девятов А.В. с соавт. (2011) Результаты эндоскопических вмешательств у пациентов с желчнокаменной болезнью, осложненной механической желтухой. Новости хирургии. 19; 4: 36-41
3. Lai J.H., Wang H.Y., Chang W.H. et al. (2012) Recurrent cholangitis after endoscopic lithotripsy of common bile duct stones with gallstones in situ: predictive factors with and without subsequent cholecystectomy. J. Laparoendosc. Adv. Surg. Tech. Part A. 22; 4: 324-329
4. Redwan A.A. (2009) Multidisciplinary approaches for management of postcholecystectomy problems (surgery, endoscopy, and percutaneous approaches). Surg. Laparosc. Percutan. Tech. 19; 6: 459-469
5. Stefanidis G., Christodoulou C., Manolakopoulos S., et al. (2012) Endoscopic extraction of large common bile duct stones. World J. Gastrointest. Endosc. 4; 5: 167-179
6. Tsuyuguchi T., Takada T., Kawarada Y. et al. (2007) Techniques of biliary drainage for acute cholangitis: Tokyo Guidelines. J. Hepatobiliary Pancreat. Surg. 14; 1: 35-45
7. Yang J., Peng J.Y., Chen W. (2012) Endoscopic biliary stenting for irretrievable common bile duct stones: Indications, advantages, disadvantages, and follow-up results. The Surgeon. 10; 4: 211-217

АРТЕРИО-ВЕНОЗНАЯ МАЛЬФОРМАЦИЯ — РЕДКАЯ ПРИЧИНА СКРЫТОГО ЖЕЛУДОЧНО-КИШЕЧНОГО КРОВОТЕЧЕНИЯ

Крылова Е.А., КутнякВ.Н.*, Мазур А.В.

Диагностическое отделение, Институт гастроэнтерологии НАМН Украины, клиника "Медісвіт"*, г. Днепропетровск, Украина

Введение

Одной из причин кровотечений из нижних отделов желудочно-кишечного тракта (ЖКТ), когда источник кровотечения располагается в кишечнике дистальнее связки Трейтца, являются ангиодисплазии тонкой и толстой кишки (частота кровотечений из них варьирует в зависимости от возраста) [1-8, 10]. Причем причиной массивных кишечных кровотечений в 30% случаев являются кавернозные гемангиомы и ангиодисплазии слизистой оболочки тонкой и толстой кишок (артериовенозные мальформации) [3].

Артериовенозная мальформация (АВМ) — патологическая связь между венами и артериями, обычно врождённая. Эта патология широко известна из-за её возникновения в центральной нервной системе, но она может сформироваться в любом месте организма. Генетические предрасположенность к АВМ и факты передачи её по наследству неизвестны, поэтому считается, что АВМ — не наследственное заболевание. В АВМ, чаще всего, отсутствует капиллярная сеть, вследствие чего осуществляется прямое шунтирование крови из артериального бассейна в систему поверхностных и глубоких вен.

Наиболее сложны для диагностики кровотечения из АВМ тонкой кишки. Для выявления их применяют ангиографию ("золотой стандарт" диагностики сосудистых патологий) и сцинтигрфию. При ангиографии с заполнением бассейна верхней и нижней брыжеечных артерий можно обнаружить выход контрастного вещества из кровеносных сосудов (экстравазаты) в просвет кишечника. Метод дает положительные результаты в 40-85% случаях, если объем кровопотери превышает 0,5 мл в 1 мин. Сцинтиграфия с эритроцитами, меченными ^{99}Tc, или с тромбоцитами, меченными радиоактивным In, позволяет выявить источник кровотечения, если объем кровопотери превышает 0,05-0,1 мл в 1 мин. Сцинтиграфия считается более чувствительным методом диагностики кишечных кровотечений, чем ангиография, и к тому же относится к неинвазивным методам. Вместе с тем сцинтиграфия требует больше времени для проведения и, кроме того, сопровождается накоплением радиоактивных изотопов в печени и селезенке, что может маскировать экстравазаты данной области и, таким образом, затруднять интерпретацию результатов исследования [1, 2].

В последние годы для диагностики заболеваний тонкой кишки, в первую очередь для установления причины скрытого ЖКК, применяется метод капсульной эндоскопии. Hara A.K. с соавт., так же считают АВМ, ангиодисплазии, телеангиоэктазии или ангиоэктазии, наиболее распространенной причиной скрытых ЖКК и выявляли их у 21%-53% пациентов, подвергшихся капсульной эндоскопии [3, 6-10]. Частота их выявления увеличивалась с увеличением возраста больных и при эндоскопии эти образования, в зависимости от размеров, имели вид от паукообразных сосудистых звездочек, не возвышающихся над поверхностью слизистой до узловатых, опухолевидных, выступающих в просвет сосудистых образований.

Материал и методы

Приводим клинический случай диагностики АВМ тонкой кишки методом капсульной эндоскопии с применением системы *Miro-Cam* (Корея), которая включает: капсулу, прибор для записи изображений — ресивер с набором датчиков, прикрепленных на туловище пациента в определенном порядке, и рабочую станцию с программным обеспечением для просмотра и интерпретации полученных данных. Принцип работы заключается в передаче высококачественных цифровых снимков на ресивер, который находится на теле пациента весь период исследования (11 часов) [2].

Результаты исследования

Пациент Л., 1984 года рождения, болеет с 1998 года, когда появились жалобы на слабость, головокружение. При обследовании было установлено снижение уровня гемоглобина до 67 г/л, при отсутствии признаков кровотечения. Пациенту проводилась терапия с включением препаратов железа, на фоне которой состояние улучшилось. Такие жалобы возникали 1-2 раза в год, снижался уровень гемоглобина и железа, при этом признаков кровотечения при ЭГДС и колоноскопии не выявляли. После симптоматической терапии состояние улучшалось, уровень железа и гемоглобина приближался к норме.

В октябре 2012 года пациент обратился в ГУ "Институт гастроэнтерологии НАМН Украины" для проведения исследования тонкой кишки с применением капсульной эндоскопии. Состояние пациента было удовлетворительное, жалоб не предъявлял.

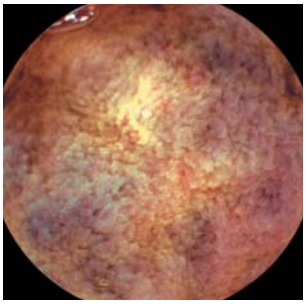

Рис. 1

Участки синюшного цвета слизистой тощей кишки (01:15:16).

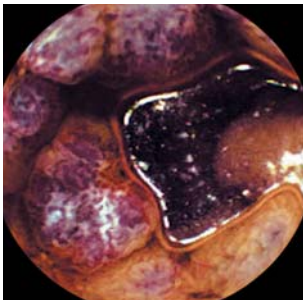

Рис. 2

Экзофитные опухолеподобные узлы синюшного цвета тощей кишки (01:16:36).

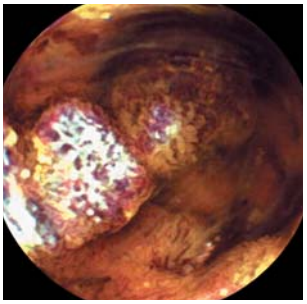

Рис. 3

Экзофитные опухолеподобные узлы синюшного цвета тощей кишки (01:24:41).

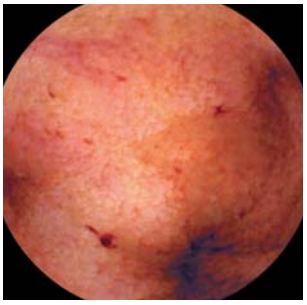

Рис. 4

На фоне утолщенных ворсин слизистой тощей кишки в просвете прожилки крови (04:35:48).

Рис. 5

В просвете подвздошной кишки прожилки крови (05:31:14).

Уровень гемоглобина 125 г/л, железа 7,0 ммоль/л. Последнее снижение уровня гемоглобина до 111 г/л в июне 2012 г., когда отмечал слабость и головокружение, находился на амбулаторном лечении в течение месяца. После подготовки, которая включала голод в течение 12 часов в сочетании с применением раствора полиэтиленгликоля, было выполнено исследование тонкой кишки.

После считывания данных с ресивера и расшифровки полученных изображений выявлено поражение тонкой кишки, а именно начальных отделов тощей кишки. В начальном отделе тощей кишки выявлены участки слизистой синюшного цвета, не выступающие над поверхностью. При продвижении капсулы дистальнее — просвет тощей кишки изменен за счет экзофитных узлов разнообразной формы, синюшного цвета, с ярко-красными пятнами. Протяженность пораженного участка точно определить не представлялось возможным, предположительно протяженность поражения достигала 10 см. Эндоскопическая картина патологического участка тощей кишки, полученная при проведении капсульной эндоскопии, представлена на рис. 1-3 (в скобках — время от начала исследования).

Дистальнее пораженного участка слизистая тощей и подвздошной кишки не имела выраженных изменений, однако ворсинки ее были утолщены, преимущественно в дистальных отделах тощей кишки. На отдельных участках тощей и подвздошной кишки в просвете выявлялись единичные прожилки крови темно-коричневого и красного цвета (рис. 4-5). На основании полученной эндоскопической картины сформировано заключение: Энтеропатия (с преимущественным поражением тощей кишки). Экзофитное образование тощей кишки (вероятно, сосудистое). Нельзя исключить артерио-венозную мальформацию. Признаки гипомоторики тонкой кишки. Рекомендована консультация хирурга.

Больной был направлен в Национальный институт хирургии и трансплантологии им. А.А. Шалимова, Киев, где был прооперирован 25/12-2012 г. На операции — протяженность поражения тощей кишки достигала 15 см. Диагноз после операции: Врожденная сосудистая мальформация петли тощей кишки. Рецидивирующее кишечное кровотечение. Хроническая постгеморрагическая железодефицитная анемия. Послеоперационный период протекал без особенностей. Больной в удовлетворительном состоянии выписан под наблюдение хирурга по месту жительства.

Таким образом, капсульная эндоскопия — эффективный метод диагностики источника желудочно-кишечного кровотечения, не установленного при гастроскопии и колоноскопии. В приведенном случае результаты капсульной эндоскопии обусловили стратегию лечения пациента (что отмечается в 9-77% случаев желудочно-кишечных кровотечений) [2].

Литература

1. Овчинников А. (2002) Желудочно-кишечные кровотечения. Врач. 2: 11-16
2. Степанов Ю.М., Крилова О.О. (2012) Застосування відеокапсульної ендоскопії в комплексній діагностиці захворювань тонкої кишки. 2 (64): 64-74
3. Шептулин А.А. (2000) Кровотечения из нижних отделов желудочно-кишечного тракта. Лікування та діагностика. 4: 47-58
4. Bollinger E. Raines D., Saitta P. (2012) Distribution of bleeding gastrointestinal angioectasias in a Western population. World J Gastroenterol. 18 (43): 6235-6239
5. Gerson L.B., Batenic M.A., Newsom S.L., et al. (2009) Long-term outcomes after double-balloon enteroscopy for obscure gastrointestinal bleeding. Clin Gastroenterol Hepatol. 7: 664-669
6. Hara A.K., Leighton J.A., Sharma V.K., et al. (2004) Small bowel: preliminary comparison of capsule endoscopy with barium study and CT. Radiology. 230: 260-265
7. Hara A.K., Leighton J.A., Sharma V.K et al. (2005) Fleischer, Imaging of Small Bowel Disease: Comparison of Capsule Endoscopy, Standard Endoscopy, Barium Examination, and CT. RadioGraphics. 25: 697-711
8. Kameda N., Higuchi K., Shiba M., et al. (2008) A prospective, single-blind trial comparing wireless capsule endoscopy and double-balloon enteroscopy in patients with obscure gastrointestinal bleeding. J Gastroenterol. 43: 434-440
9. Okazaki H., Fujiwara Y., Sugimori S., et al. (2009) Prevalence of mid-gastrointestinal bleeding in patients with acute overt gastrointestinal bleeding: multi-center experience with 1,044 consecutive patients. J Gastroenterol. 44: 550-555
10. Selby W., Faigel D.O., Cave D.R., (2007) Vascular Abnormalities of the Small Bowel. In: editors. Capsule Endoscopy. Philadelphia: Saunders. 165-181

СЛУЧАЙ РЕДКОЙ ЛОКАЛИЗАЦИИ АБЕРРАНТНОЙ ПОДЖЕЛУДОЧНОЙ ЖЕЛЕЗЫ

Крылова Е.А., Симонова Е.В., Гончар Г.В.
ГУ "Институт гастроэнтерологии НАМН Украины", Днепропетровск, Украина

Введение

Аберрантная (добавочная, хористома) поджелудочная железа (АПЖ) — это гетеротопия панкреатической ткани в различные отделы желудочно-кишечного тракта без связи с поджелудочной железой (ПЖ). Частота встречаемости гетеротопии ПЖ составляет до 0,2% случаев при оперативных вмешательствах на органах брюшной полости и до 13% случаев — при аутопсиях [1, 2]. Наиболее частая локализация АПЖ — в гастродуоденальной зоне (от 63 до 70%), в желудке (25,5%) с преимущественным расположением в антральном отделе желудка, двенадцатиперстной кишке (27,7%), тощей кишке (15,9%) [1-4, 9].

Аберрантная поджелудочная железа чаще встречается у мужчин. Макроскопически добавочная pancreas имеет вид полипа на широком основании или представляет собой дольчатое уплотнение овальной или круглой формы, эластичной консистенции, покрытое неизмененной слизистой оболочкой. В центре таких достаточно крупных полиповидных образований иногда определяется точечное втяжение — это устье протока добавочной поджелудочной железы. Микроскопически преобладают железистые элементы, выводные протоки, очень редко — островки Лангерганса.

В большинстве случаев АПЖ существует бессимптомно и диагноз устанавливается случайно, что и объясняет временной пик выявляемости АПЖ в возрастном интервале 40-70 лет. При локализации аберрантной поджелудочной железы в гастродуоденальной зоне могут наблюдаться боли в эпигастральной области, тошнота, рвота. При повышенной секреторной активности или значительных ее размерах, АПЖ может быть причиной пептических язв с эрозией сосудов и кишечным кровотечением.

Однако чаще жалобы больных обусловлены независимыми от АПЖ патологическими состояниями верхнего отдела пищеварительного тракта (гастродуоденальной рефлюксной болезнью, хроническим гастритом или гастродуоденитом и др.) [4]. В большинстве случаев самочувствие больных не изменяется до появления осложнений со стороны АПЖ [1, 2, 4]. Среди последних различают воспаление, некроз и перфорацию желудочной или кишечной стенки, обструкцию пилорического отдела, язвы желудка и двенадцатиперстной кишки в участках расположения АПЖ с кровотечением или возникновением кишечной непроходимости, формирование кист и абсцедирование АПЖ, ее малигнизацию [5-9].

Ведущим методов диагностики АПЖ является эндоскопическое исследование. По размерам основы АПЖ может быть от 0,1 до 5 см, макроскопически соответствуя полипу на широком основании. Без визуализации выводного протока АПЖ воспринимается как опухоль — округлое подслизистое образование, которое сложно отличить от лейомиомы, фибромы, карциноида и др. [1, 3]. Окончательно установить характер процесса позволяет лишь гистологическое исследование. По глубине АПЗ чаще всего локализуется в подслизистой области (75%), реже располагается в мышечной и субсерозном слоях, еще реже охватывает все слои стенки желудка [3, 4]. Поэтому провести обычную биопсию сложно, поскольку нужно прокусить щипцами слизистую оболочку над АПЖ или пройти биопсионными щипцами в ее устье [1, 2].

Наиболее информативной в диагностике АПЖ является эндоскопическая ультрасонография [9], которая позволяет определить наличие выводящего протока.

Расположение АПЖ в пищеводе довольно редкое — в англоязычной литературе сообщается о незначительном количестве таких находок (до 20 пациентов) [7].

Материал и методы исследования

Приводим клинический случай редкой локализации АПЖ в пищеводе. Исследование проведено аппаратом *Olympus GIF-Q20.*

Результаты исследования

Пациентка М., 41 год, болеет с 2003 года, когда впервые появились болевой и диспепсический симптомы. Лечилась самостоятельно. Ухудшилось состояние летом 2005 г., когда появились тошнота, отрыжка, изжога, сухость во рту, ощущение дискомфорта в подложечной области и боль в подреберьях после еды. В связи с неэффективностью лечения по месту жительства 15/11-2005 поступила в клинику Института гастроэнтерологии НАМН Украины, где была тщательно обследована.

При выполнении гастроскопии в пищеводе над зубчатой линией выявлено полиповидное образование на широком основании, размеры его 3×3×4мм, верхушка его гиперемирована — взята биопсия. Желудок и двенадцатиперстная кишка — без особенностей. В заключении: полип (II типа) дистального отдела пищевода.

Гистологическое исследование: под многослойным плоским покровным эпителием пищевода — добавочная поджелудочная железа с протоком в зоне кардиальных желез желудка. По клиническим данным, выводам лабораторных и инструментальных методов исследования поставлен клинический диагноз: Гастроэзофагеальная рефлюксная болезнь с эзофагитом; аберрантная поджелудочная железа с локализацией в пищеводе; хронический гастрит, ассоциированный с *Helicobacter pylori* (фаза обострения); дисфункция желчного пузыря по гипотоническому типу. Проведено лечение, в результате которого состояние больной улучшилось и она выписана из стационара в удовлетворительном состоянии. Находится под наблюдением.

Приведенный пример является довольно характерным для выявления АПЖ. Больная в течение жизни фактически не предъявляла жалоб на пищеварительную систему, т.к. АПЖ была бессимптомной. В данном случае, АПЖ была случайной находкой, как и в большинстве случаев ее выявления. Однако, описанная АПЖ, отличается от многих других своей редкой локализацией — в области желудочно-пищеводного перехода.

Литература

1. Маев И.В., Кучерявый Ю.А. (2005) Клинические перспективы в гастроэнтерологии, гепатологии. 3: 24-30
2. Степанов Ю.М., Щербинина М.Б., Будзак И.Я., с соавт. (2007) Аберрантная поджелудочная железа: современные представления и собственное наблюдение редкой локализации. Сучасна гастроентерологія. 4 (36): 11-15
3. Cho J.S., Shin K.S., Kwon S.T., et al. (2000) Heterotopic pancreas in the stomach: CT findings. Radiology. 217: 139-144
4. Eisenberger C.F, Gocht A., Knoefel W.T., et al. (2004) Heterotopic pancreas — clinical presentation and pathology with review of the literature. Hepatogastroenterology. 51: 854-858
5. Gananadha S., Hunt D.R. (2005) A unique case of pancreatitis and retention cyst in esophageal heterotopic pancreas. Surg Laparosc Endosc Percutan Tech. 15: 345-347
6. Neupert G., Appel P., Braun S., et al. (2007) Heterotopic pancreas in the gallbladder: diagnosis, therapy, and course of a rare developmental anomaly of the pancreas (in German). Chirurg. 78: 261-264
7. Qualia C.M., Rossi T.M., Ullah A. (2007) Heterotopic pancreatic tissue found in the esophagus of a 14-year-old girl. Gastroenterol Hepatol. 3: 939-940
8. Razi M.D. (1966) Ectopic pancreatic tissue of esophagus with massive upper gastrointestinal bleeding. Arch Surg 92: 101-104
9. Temes R.T., Menen M.J., Davis M.S., et al. (2000) Heterotopic pancreas of the esophagus masquerading as Boerhaave's syndrome. Ann Thorac Surg. 69: 259-261

РЕЦИДИВИРУЮЩИЕ КИШЕЧНЫЕ КРОВОТЕЧЕНИЯ У БОЛЬНОГО С ВРОЖДЕННОЙ СОСУДИСТОЙ МАЛЬФОРМАЦИЕЙ ТОЩЕЙ КИШКИ: КЛИНИКА, ДИАГНОСТИКА, ХИРУРГИЧЕСКОЕ ЛЕЧЕНИЕ

Лаврик А.С., Манойло Н.В., Доскуч О.А.

Национальный институт хирургии и трансплантологии НАМН Украины им. А.А. Шалимова, Киев

Введение

Сосудистая мальформация представляет собой неправильное строение или соединение артерий и вен. Она включает мальформацию нормальных вен (венозная мальформация) или артерий напрямую переходящих в вены (артериовенозная мальформация или АВМ). Сосудистые аномалии желудочно-кишечного тракта (ЖКТ) известны в литературе под разными названиями: телеангиэктазии, ангиодисплазии, артериовенозные аномалии, сосудистые эктазии, сосудистые мальформации, сосудистые аномалии [Буянов В.М., 1978; De Dios Vega J. et al., 1980, Richardson J. et al., 1978]. В литературе встречаются единичные и малочисленные сообщения о данной патологии: Jun Cui и соавт. (China, 2011) — 10 пациентов; Adriana Handra-Luca и соавт. (France, 2011) — 15; Mou-Bin Lin и соавт. (2008) — 56; Boley и соавт. (1979) — 3 пациента; Richardson и соавт. (1978) — 38 больных. Патология чаще всего проявляется кровотечениями в просвет ЖКТ, различной интенсивности. Диагностика АВМ в ЖКТ представляет значительные трудности, наряду с традиционными методиками эндоскопии применяют ангиографию, сцинтиграфию с меченными эритроцитами, однако эти методы инвазивны, трудоемки и дают ожидаемые результаты лишь в 40-80% случаев. В последние годы для диагностики патологии тонкого кишечника появилась возможность применения капсульной эндовидеоскопии.

Материалы и методы

В НИХТ им. А.А. Шалимова на лечении находилось 7 пациентов с АВМ ЖКТ. Случай АВМ тощей кишки: пациент Л., 1984 г.р., поступил 20.12.12 г. в клинику института в удовлетворительном в состоянии, с жалобами на периодические боли, дискомфорт в эпигастрии, периодическое снижение (всреднем 2 раза в год) гемоглобина в крови (максимально до 65 г/л), сопровождающееся бледностью кожных покровов, общей слабостью, головокружением. Считает себя больным с 1998 года, когда впервые было выявлено снижение уровня гемоглобина. Неоднократно, обследовался клинически, лабораторно и эндоскопически. Был установлен диагноз: Хронический эрозивный гастродуоденит. Хроническая железодефицитная анемия. 25/10-2012 пациент обратился в Институт гастроентерологии (Днепропетровск), где выполнена капсульная видеоэндоскопия с применением системы *Micro-Cam* (Корея), при которой выявлено наличие сосудистых новообразований проксимальной части тонкой кишки (участки слизистой синюшного цвета, выступающие над поверхностью) и заподозрена АВМ, по поводу чего больной был направлен на консультацию для определения тактики лечения в НИХТ. В клинике обследован: УЗИ ОБП — в левом фланке брюшной полости определяется петля тонкой кишки с утолщенными до 9 мм стенками на протяжении 16 см. При рентгенологическом исследовании тонкой кишки на расстоянии 50-70 см от связки Трейца определяется сегмент тощей кишки длиной 15 см с неравномерным просветом, с неравномерно утолщенным рельефом слизистой в виде "подушечек", края кишки неровные, изъеденные. Больному предложено оперативное лечение. 26/12-2012 выполнена операция: при ревизии на расстоянии 60 см от дуодено-еюнального перехода определяется участок кишки в виде полнокровной кавернозной гемангиомы протяженностью 15 см, сосуды брыжейки этого участка кишки имеют нормальное строение. Изменений в других отделах кишечника не выявлено. Выполнена резекция петли тощей кишки с мальформацией, сформирован энтеро-энтероанастомоз "конец в конец". Макропрепарат на разрезе — стенка кишки представлена легкоранимыми тонкостенными сосудистыми лакунами заполненными жидкой кровью. Патоморфологическое заключение — сосудистая мальформация с преобладанием венозного компонента. Послеоперационный период протекал гладко, без особенностей. Пациент 03/01-2013 выписан из отделения в удовлетворительном состоянии.

Выводы

АВМ тонкой кишки сложная для диагностики патология с потенциально опасными для жизни пациента осложнениями в виде профузных кровотечений. Капсульная видеоэндоскопия — эффективный метод диагностики, при локализации патологических процессов в тонкой кишке. Хирургическое вмешательсво с удалением пораженного участка кишки является эфективным методом лечения сосудистых мальформаций тонкого кишечника.

ЛАПАРОСКОПИЧЕСКАЯ АДРЕНАЛЭКТОМИЯ

Литвиненко А.Н., Черный В.В., Гулько О.Н., Лукеча И.И.

Национальный институт хирургии и трансплантологии им. А.А. Шалимова НАМН Украины, Киев

Введение

В современной хирургии отмечается постоянный и закономерный рост количества эндовидеохирургических операций, в том числе и при патологии надпочечников. Причинами такого широкого внедрения оперативных вмешательств на основе малоинвазивных технологий являются их малая травматичность и высокая эффективность.

Об успешном выполнении лапароскопической адреналэктомии у пациента с синдромом Кушинга впервые доложил Gagner M. в 1992 г. [5]. Это стало началом популяризации этого метода среди хирургов-эндокринологов. На сегодняшний день лапароскопическая адреналэктомия (ЛА) рассматривается как "золотой стандарт" лечения пациентов с доброкачественными гормонально активными и небольшими доброкачественными негормонпродуцирующими заболеваниями надпочечных желез. Возможность применения ЛА при злокачественных новообразованиях надпочечников до сих пор дискутируется [12-14]. Описано большое число наблюдений выполнения ЛА, где результаты лечения, послеоперационное пребывание в стационаре, косметический эффект превосходят результаты лечения, выполненых из открытых доступов. Этот положительный опыт вдохновил многих хирургов либерализовать часть критериев отбора пациентов для эндовидеохирургических операций в сторону расширения показаний выполнения ЛА при больших, потенциально злокачественных и метастатических поражениях надпочечных желез [3].

К настоящему времени описаны различные лапароскопические доступы к надпочечникам при этом, большинством хирургов преимущество отдается боковым трансперитонеальным доступам, при которых пациент укладывается в положение лежа на правом или левом боку. Передний трансперитонеальный доступ, при котором пациент уложен в положение на спине, используется относительно редко, так как он требует широкой мобилизации селезеночного угла толстой кишки реже. Кроме трансперитонеального, разработан задний ретроперитонеальный эндоскопический доступ, который используется у пациентов, ранее оперированых на органах брюшной полости. Несмотря на множество литературных источников, в которых обсуждается преиммущества того или иного доступа к надпочечниковым железам, единого мнения в выборе доступа нет, а трактовка преиммуществ и недостатков различных доступов порой диаметрально противоположны.

Целью нашего исследования является изучение результатов лечения пациентов с заболеваниями надпочечников, которым выполнена лапароскопическая адреналэктомия с бокового латерального трансабдоминального доступа.

Материалы и методы

В период 2002-2012 гг. в отделе лапароскопической хирургии и холелитиаза Национального института хирургии и трансплантологии им. А.А. Шалимова было выполнено 94 лапароскопических адреналэктомии при различных заболеваниях надпочечников. Клиническая характеристика группы пациентов и структура эндокринной патологии представлена в таблице 1. Различные клиники определяют показания к лапароскопической адреналэктомии с некоторыми отличиями, но, в общем, эти показания сходны.

Мы руководствовались показания для лапароскопической адреналэктомии по Барреси и Принцу:

- синдром Кушинга, обусловленный наличием доброкачественной кортизол-продуцирующей аденомы;
- болезнь Кушинга при неэффективности любых других методов терапии;
- альдостерон-продуцирующая аденома надпочечника (синдром Конна);
- доброкачественная феохромоцитома надпочечника;
- нефункциональные аденомы надпочечников или другие опухоли, при которых показана адреналэктомия (размер более 2 см или постоянный рост);
- доброкачественные патологические образования, проявляющиеся определенными симптомами.

Больным в обязательном порядке проводили биохимическое исследование крови и определение уровня гормонов крови (кортизол, альдостерон, адренокортикотропный гормон, ренин активный, альдостерон-рениновое сотнешение). Больные с гормонально активными опухолями проходили предоперационный курс лечения. При синдроме адреногиперкортицизма проводилась метаболическая терапия сердечной недостаточности, лечение артериальной гипертензии. С целью ускорения перестройки обмена веществ назначали антагонисты альдостерона (верошпирон). Больным с синдромом минералкортизизма проводили коррекцию гипокалиемии, гипернатриемии и недыхательного алкалоза (верошпирон, аспаркам, панангин) и купирование артериальной гипертензии блокаторами АПФ (каптоприл, эналоприл). У больных с феохромоцитомой купировали артериальную гипертензию альфа-адреномиметиками и коррекцию нарушений сердечного ритма с помощью бета блокаторов. Степень подготовки больных к операции оценивали с помощью критериев M. Roizen (отсутствие подъёма артериального давления выше 160/90 мм рт. ст., в течение 48 часов; на ЭКГ не более одной экстрасистолы в течение 5 минут; возможность ортостатической гипотензии но не ниже 80/45 мм рт. ст. в положении стоя.

Все больные были оперированы лапароскопически с трансперитонеального латерального доступа. Операции выполнены под эндотрахеальным наркозом с искусственной вентиляцией лёгких, при этом интубацию больных выполняли в положении лёжа на спине, после этого больного укладывали на бок. Перед операцией больной помещался на операционном столе в латеральную позицию с "переломом" поясничной области углом книзу. Эта позиция способствует пассивному смещению печени или сплено-панкреатического блока медиально. Хирург и первый ассистент находятся со стороны живота больного, второй ассистент — со стороны спины, операционная сестра и инструментальный стол — со стороны ножного конца стола. При выполнении левосторонней адреналэктомии, в большинстве случаев, мы используем три троакара, а для правосторонней понадобиться введение дополнительного 10-миллиметрового порта для ретрактора, поднимающего правую долю печени кверху.

Левосторонняя и правосторонняя ЛА имеют отдельные технические особенности. Так левосторонней лапароскопической адреналэктомии предшествует мобилизация селезеночной подвешивающей связки книзу и медиально, чтобы открыть доступ к нижнему

Таблица 1. *Клиническая характеристика больных*

Мужчины	35
Женщины	59
Средний возраст, лет	49,3 (20-69)
Размер опухоли, см	3,8 (2-7)
Сторона	
Справа, число (%)	39 (42,9%)
Слева, число (%)	55 (57,1%)
Показания	
Аденома	28
Фиброма	5
Феохромоцитома	14
Альдостерома	19
Адренокортикальный рак	3
Кортикостерома	21
Киста надпочечника	4

полюсу *ligamentum lienorenalis*. Следующий шаг диссекции — вдоль латеральной границы селезенки и *ligamentum renolienalis,* которая производится от верхнего к нижнему полюсу селезенки, пересекая диафрагмальные спайки и приближаясь к большой кривизне желудка. После визуализации коротких желудочных сосудов, диссекция останавливается. В случае крупных опухолей или большого количество жировой клетчатки редко требуется мобилизация селезеночного изгиба толстого кишечника, хвоста поджелудочной железы, полная мобилизация селезенки с отведением этих органов медиально. После полной мобилизации селезенки, она самостоятельно "падает" медиально и ретроперитонеальное пространство становится полностью обозримым. Затем вскрывается париетальная фасция вдоль нижнего края поджелудочной железы и фасция *Gerot*. Латеральная и передняя поверхность надпочечника визуализируются в околопочечной жироровой клетчатке кпереди и медиальнее почки. С помощью коагулирующих ножниц осуществляется диссекция надпочечника от окружающих тканей.

Когда латеральная поверхность надпочечника мобилизована, операционный стол переводится в положение реверсионного *"Trendelenburg",* что способствует дальнейшему смещению почки книзу и облегчает тракцию надпочечника. Эта позиция также позволяет ирригационной жидкости, крови спускаться (истекать) каудально, оставляя сухим место операции. Диссекция продолжается книзу между надпочечником и верхним полюсом левой почки. Выделяется центральная вена левого надпочечника. На этом этапе диссекции очень важной является тракция надпочечника с помощью зажима в краниальном направлении, что позволяет лучше контурировать все сосуды, идущие от надпочечника в направлении почечной ножки. При выделении центральной вены надпочечника желательно ее клипировать как можно дистальнее, ближе к надпочечниковому концу. Для опухолей до 5 см в диаметре диссекция и выделение центральной вены надпочечника возможны изначально. Центральная вена диссектируется от железы с помощью изогнутого зажима на протяжении около 1,5-2 см. Нет необходимости идентифицировать место слияния центральной вены и левой почечной вены, однако центральная вена надпочечника должна быть прослежена полностью в дистальном направлении вплоть до надпочечниковой железы, так как только это позволяет убедиться, что это не дополнительная почечная вена. Существует ещё один приём поиска центральной вены — это прослеживание хода диафрагмальной вены от диафрагмы книзу. Последняя сливается с центральной веной за 1-2 см до впадения в левую почечную вену. После клипирования и пересечения центральной вены мобилизация надпочечника становится намного легче. Манипулирование на периренальной жировой клетчатке должно быть без массивной фиксации опухоли, что может быть причиной ее разрыва и кровотечения. Надпочечник отводится краниальнее, что улучшает доступ к медиальной и верхней поверхностям.

Освобожденная железа с опухолью помещаются в эндоконтейнер и удаляется через троакарное отверстие. Для правосторонней адреналэктомии больной помещается в левую боковую позицию. При подобном положении печень пассивно смещается медиально. Печень мобилизируется путем пересечения *Ligamentum triangulare hepatis*. Эта диссекция продолжается до диафрагмы и надпеченочной части *v. cava inferior,* что способствует максимальному отведению печени медиально. Медиальное отведение правой доли печени позволяет визуализировать практически всю *v. cava inferior* на отрезке от диафрагмы до места слияния с почечными венами.

После отведения печени вскрывается париетальная брюшина несколько латеральнее и вдоль хода нижней полой вены. Затем выполняется диссекция правого надпочечника. Доступ к правой центральной надпочечниковой вене предпочтительно выполнить в начале операции. Правая центральная вена надпочечника отличается малой длиной (1-2 см) и большим диаметром (0,5-1,5 см), что требует очень аккуратных и выверенных действий при её выделении и клипировании. Для этого нижняя поверхность надпочечника мобилизуется с помощью коагуляционного крючка или 5-мм изогнутых ножниц и захватывающего диссектора. Диссекция продолжается медиально и кверху вдоль латерального края нижней полой вены. Правая почечная вена является нижней точкой проводимой диссекции. При выполнении диссекции вдоль нижней полой вены центральная вена правого надпочечника становится отчетливо визуализированной, что позволяет ее клипировать средне-большими титановыми клипсами. Центральная вена надпочечника пересекается. Затем диссекция перемещается к верхней поверхности надпочечника. Небольшие сосудистые веточки от нижних диафрагмальных сосудов должны быть прослежены и коагулированы. На этой стадии диссекции становится хорошо видна задняя и нижняя диафрагмальные ножки. Когда правый надпочечник с опухолью прослеживаются на значительном протяжении с медиальной стороны, диссекция продолжается в латеральном направлении. После этого надпочечник с опухолью помещают в эндоконтейнер и удаляют. Для контроля гемостаза на 1-2 дня устанавливали силиконовый трубчатый дренаж.

Техническое оснащение для лапароскопической адреналэктомии включало стандартные лапароскопические стойки *"Olympus", "Karl Storz"* и "Медфармсервис". Применяли как стандартные лапароскопические инструменты (мягкий зажим — диссектор, электронож, ножницы, 10 — миллиметровые ретрактор, клипопликатор, захват когтевой), так и ультразвуковые ножницы *"Harmonic".* Кроме того, для оуществления гемостаза мы использовали аппарат и инструменты для электросварки мягких тканей. В экспериментах установлено, что этим методом можно достичь надёжного гемостаза сосудов диаметром до 3-4 мм. Использование метода при выполнении лапароскопической адреналэктомии, позволило уменьшить риск кровотечения и существенно облегчило мобилизацию надпочечника с опухолью.

Результаты

Средняя продолжительность операции при правосторонней и левосторонней лапароскопической адреналэктомии составила соответственно 73,6±12,1 минут и 121,6±11,9 минут. Конверсии не было. Средняя интраоперационная кровопотеря в ходе операции составила 49,3±9,2 мл при левосторонней и правосторонней локализации опухоли. Гемотрансфузии не производились. Интраоперационных осложнений не отмечено. Все больные активизированы в первые сутки после операции и могли свободно передвигаться по стационару.

Степень травматичности оперативного лечения оценивали косвенным образом в послеоперационном периоде по длительности анальгезии (ДА). Средняя ДА составила 1,5±0,8 дня. Только 5 (5,3%) пациентам однократно вводился наркотический анальгетик (омнопон) с целью купирования боли в раннем послеоперационном периоде. Остальным пациетам вводились ненаркотические анальгетики (кетанов, дексалгин, династат) преиммущественно в первые сутки послеоперационного периода.

Мы наблюдали один случай (1,06%) — гемоперитонеума, возникшего вследствие травматического повреждения селезёнки при левосторонней ЛА. Через 16 часов после операции выполнена лапароскопическая ревизия и санация брюшной полости. Выявлено кровотечение из линейного разрыва капсулы селезенки, которое было остановлено с помощью апликации пластины "тахокомба". Дальнейшее послеоперационное течение без особенностей. Больная выписана на 4 сутки после релапароскопии. Среднее время пребывания в стационаре составило 4,1±1,3 дня. Средний диаметр удалённого надпочечника составил 3,8 см (2-7 см). Выздоровление пациентов, безусловно, зависело не только от вида оперативного лечения, но и от более быстрой компенсации гормональных и гемодинамических сдвигов. Возможность восстановление ранней активности больных в послеоперационном периоде, сокращение количества анальгетиков, раннее начало полноценного питания в совокупности способствует сокращению количества осложнений, таких как пневмонии, тромбофлебит, парезы кишечника.

Обсуждение

С момента первых сообщений о выполнении лапароскопической адреналэктомии, техника операции хорошо освоена хирургами и на сегодняшний день стала "золотым стандартом" лечения доброкачественных опухолей надпочечных желез размерами 2-6 см в диаметре. Наиболее часто применяемые боковые трансабдоминальные доступы с укладкой больного на правый или левый бок. Передний трансперитонеальный доступ, большинство хирургов считают более сложным и требующим больших затрат времени, очевидно из-за чего метод не нашел широкого применения. Хотя отдельные авторы [9] и считают, что по уровню конверсий, продолжительности операции и удобству выполнения, он ничем не уступает боковым доступам.

Большинство хирургов считают его сложным в выполнении из-за отсутствия топографо-анатомических ориентиров в паранефральной клетчатке и сложности препаровки надпочечника и его сосудов [1, 7]. Следует согласиться с мнением отдельных хирургов, которые считают его применение допустимым у больных, раннее оперированных на органах брюшной полости [10, 17]. При наличии показаний к хирургическому удалению опухоли надпочечника для проведения ЛА необходимо всегда строго учитывать ряд требований. Большинство хирургов считают, что размеры опухоли не должны превышать 6 см. Опухоль должна локализоватся в одном надпочечнике и необходимо исключить экстаадреналовые локализации, что особенно важно при катехоламин-продуцирующих опухолях. Размер опухоли не может быть расценен как абсолютное противопоказание, например Gagner M., с соавт., выполнили лапароскопическую адреналэктомию при опухоли надпочечника размером 10 см, чем доказали возможность применения таких операций у этой категории больных [4, 11, 15]. Некоторые авторы описывают малигнизированные опухоли надпочечника больше или меньше 4 см в диаметре, подтверждая тем самым, что роль и выбор способа операции для их лечения должны быть переоценены, особенно у молодых пациентов [2, 11]. Дооперационное клинико-топическое исследование по возможности должно исключать первичный злокачественный генез заболевания надпочечников. Схожая ситуация и с феохромоцитомами, при которых повышенная васкуляризация надпочечной железы, что также увеличивает риск интраоперационного кровотечения и увеличивает продолжительность операции [6].

Лапароскопические хирурги осведомлены, что эндовидеохирургия требует чистого операционного поля. Поэтому максимальное уменьшение кровотечения является обязательным условием для получения хороших интра- и послеоперационных результатов. Тщательный гемостаз особенно необходим при выполнении ЛА, где зона операции узкая, а рядом проходят крупные сосуды, такие как нижняя полая вена. Assalia and Gagner сообщали, что кровотечение является общей интра- и послеоперционной проблемой (40% от всех осложнений). В их серии наблюдений, наиболее частой травмой сосудов было повреждение центральной вены надпочечника. Доступ к надпочечным сосудам иногда может быть затруднённым, особенно у пациентов с ожирением. Во время правосторонней ЛА, когда аденома распространяется на всю длину центральной вены или центральная вена впадает позади нижней полой вены, её диссекция также затруднительна. Только минимально щадящие движения и концентрация внимания на анатомические ориентиры при чистом операционном поле, позволят выполнить поставленную задачу без драматических осложнений. Арсенал средств для выполнения гемостаза в лапароскопической хирургии почти такой же, как в отрытой хирургии и включает лигатуры, титановые клипсы, УЗИ-ножницы, моно- и биполярную коагуляцию. Стандартная биполярная и ультразвуковая коагуляция может быть использована для коагуляции кровеносных сосудов размерами от 1 до 3-5 мм, но может создавать риск опасного латерального термального распространения. Для мобилизации надпочечника с опухолью и гемостаза мы применяем как УЗИ — ножницы, так и электросварочную методику, которая дополняет, а в некоторых случаях превосходит ультразвуковые ножницы. В современной литературе описано успешное применение *Ligasure* в хирургических и урологических вмешательствах с лапароскопических и урологических доступов [8, 18]. Система *Ligasure* позволяет выполнять гемостаз, заваривая сосуды диаметром 7 мм. *Ligasure* используется как в открытой, так и в лапароскопической хирургии с 2000 года. Эта энергия, базируется на прохождении тока низкого вольтажа, симультанное использование биполярного давления и тепловой энергии приводит к завариванию даже крупных сосудов, включая мезентериальные, и выдерживают силу разрыва по крайней мере в три раза выше физиологической нормы [16].

Подводя итоги вышеизложенному, лапароскопическая адреналэктомия, при соблюдении строгих показаний и противопоказаний, является методом выбора для оперативного лечения доброкачественных поражений надпочечных желез.

Литература

1. Черенько С.М., Ларин А.С., Товкай А.А. (2006) Возможности лапароскопической адреналэктомии в лечении больных с опухолями надпочечников. Вестник хирургии им. И.И. Грекова. 165; 2: 41-44
2. Chavez-Rodriguez J., Pasieka J.L. (2005) Adrenal lesions assessed in the era of laparoscopic adrenalectomy: a modern day series. Am. J. Surg. 189: 581-586.
3. Cobb W.S., Kercher K.W., Sing D.O. (2005) Laparoscopic adrenalectomy for malignacy. Am. J. Surg. 189: 405-411
4. Gagner M., Pomp A., Heniford B.T., et al. (1997) Laparoscopic adrenalectomy: lesson learned from 100 cosecutive procedure. Ann. Surg. 226: 238-247
5. Gagner M., Lacroix A., Bolte E. (1992) Laparoscopic adrenalectomy in Cushing's syndrome and pheochromocytoma (letter). N. Engl. J. Med. 327: 1033
6. Guerrieri M., Baldarelli M., Scarpelli M., et al. (2005) Laparoscopic adrenalectomy in pheochromocytomas. J. Endocrinol. Invest. 28: 523-527
7. Guerrieri M., Crosta F., Sanctis A., et al. (2008) Use of the electrothermal bipolar vessel system (EBVS) in laparoscopic adrenalectomy: a prospective study. Surg. Endosc. 22: 141-145
8. Leonardo C., Guaglianone S., De Carli P., et al. (2005) Laparoscopic nephrectomy using Ligasure system: preliminary experience. J. Endourol. 19; 8: 976-978
9. Lezoche E., Guerrieri M., Crosta F., et al. (2008) Perioperative results of 214 laparoscopic adrenalectomies by anterior transperitoneal appronch. Surg. Endosc. 22; 2: 522-526
10. Lezoche E., Guerrieri M.,Feliciotti F., et al. (2002) Anterior, lateral, and posterior retroperitoneal approaches on endoscopic adrenalectomy. Surg. Endosc. 16: 96-99
11. MacGillivray D.C., Whalen G.F., Malchoff C.D., et al. (2002) Laparoscopic resection of large adrenal tumours. Ann. Surg. Oncol. 9; 5: 480-485
12. O'Boyle C.J., Kapida C.R., Sedman P.C. (2003) Laparoscopic transperitoneal adrenaiectomy: A prospective analysis of 172 procedures. Surg. Endosc. 17: 1905-1909
13. Paretta S., Compagnacci R., Guerrieri M., et al. (2005) Submesocolic acces in laparoscopic left adrenalectomy. Surg. Endosc. 19: 977-980.
14. Porpiglia F., Destefanis P., Fiori C. (2002) Does adrenal mass size really affect safety and effectiveness of laparoscopic adrenalectomy? Urology. 60; 05: 801-805
15. Shichman S.J., Herndon C.D.A., Sosa R.E., Whalen G.F., MacGillivray D.C., Malchoff C.D., Vaughan E.D. (1999) Lateral transperitoneal laparoscopic adrenalectomy. World J. Urol. 17: 48-53
16. Vidal O., Astudillo E., Valentini V., et al. (2012) Single-Incision Transperitoneal Laparoscopic Left Adrenalectomy. World J. Surg. 36; 6: 1395-1399
17. Walz M.K., Peitgen K., Sallaer B. (1998) Subtotal adrenalectomy by the posterior retroperitoneoscopic approuch. World. J. Surg. 22: 621-627
18. Yavuz N. (2005) Laparoscopic transperitoneal adrenalectomy using the LigaSure trade mark Vessel Sealing System. J. Laparoendosc. Adv. Surg. Tech. A. 15; 6: 591-595

ОТІЛОНІУМ БРОМІД (СПАЗМОМЕН) В ЯКОСТІ ПРЕМЕДИКАЦІЇ ПРИ КОЛОНОСКОПІЇ

Нікішаєв В.І., Садовий В.Ю., Болотських М.О. Задорожній О.М.
Київська міська клінічна лікарня швидкої медичної допомоги, Україна

Вступ

Колоноскопія — найбільш достовірний та інформативний вид діагностики товстого кишківника, і має непорівнянну перевагу з поміж інших методі дослідження. При умови правильного виконання, колоноскопія зазвичай є безпечним та точним втручанням і добре переноситься більшістю пацієнтів. [1]. Однак, незважаючи на безперечні переваги ендоскопічної діагностики, широке поширення ендоскопічних методів обстеження стримується наявністю певного дискомфорту для хворих при проведенні практично будь-яких ендоскопічних досліджень. З іншого боку, навіть при високій кваліфікації та досвіду лікаря-ендоскопіста, неспокійна поведінка хворого знижує якість і повноту проведеного дослідження, а деколи призводить до неповноцінного дослідження, або до помилкових висновків.

Якість проведення даного дослідження залежить від декількох факторів, головним з яких являється підготовка пацієнта. Підготовка пацієнта до колоноскопії відповідно поділяється, на власне підготовку (очищення) кишківника, та використання різноманітних засобів що полегшують проведення даного дослідження, куди відноситься і премедикація. Враховуючи негативне ставлення хворих до колоноскопії, після проведеної процедури з виразним відчуттям болю, то стає зрозумілою важливість застосування премедикації при ендоскопічних дослідженнях. Як і при очищенні кишківника, не існує ідеального способу премедикації, який би враховував всі необхідні вимоги.

Метою премедикації при колоноскопії, є досягнення спазмолітичного та знеболюючого ефекту під час проведення дослідження. Отілоніум бромід (*Otilonium bromide,* Спазмомен), це сіль четвертинного амонію, що має особливість зв'язуватись з рецепторами клітини, завдяки наявності трьох вільних орбіталей. який має виразну спазмолітичну властивість шлунково-кишкового тракту. Численні експериментальні дослідження показали, що отілоніум бромід (ОБ) інгібує фізико-хімічне стимулювання шлунково-кишкового тракту. Спазмолітична дія ОБ в шлунково-кишковому тракті відбувається при дозуванні, що не впливає на шлункову секрецію, і не має типових атропін подібних побічних ефектів.

Механізм дії ОБ композитний: впливає на рух іонів кальцію з внутрішнього в зовнішньо-клітинний простір; блокує кальцієві канали, та пригнічує вивільнення внутрішньо-клітинного кальцію з депо (апарат Гольджі, саркоплазматичний ритикулум). Окрім того ОБ зв'язується з мускариновими і тахікініновими (нейрокінін-2) рецепторами, і діє як антагоніст. Фармакокінетичні дослідження показали, що ОБ накопичуються в нижніх відділах шлунково-кишкового тракту і має низьку абсорбцію, без системної дії. Клінічні дослідження підтвердили, що ОБ має потужний спазмолітичний ефект з хорошим профілем переносимості. Композитний і місцевий механізм дії ОБ знижує гіперперистальтику і зменшує вісцеральну чутливість. ОБ в різних відділах шлунково-кишкового тракту має відмінності в чутливості, з переважною активністю препарату в дистальних відділах (товстому кишківнику) [4, 5]. Використання препарату ОБ при ендоскопічних дослідженнях, знижує перистальтичну активність кишківника та значно впливає на вісцеральну чутливість [3, 6].

Amenta з співавт., (1991) дослідили що ОБ накопичується і залишається протягом досить тривалого часу у підслизовому шарі і внутрішньому шарі кругового м'яза товстого кишківника, та пригнічують рецептори (мускаринові, тахікінінові), знижуючи вісцеральну чутливість [7]. У кишківнику, тахікінінові рецептори (субстанція Р та нейрокінін) представлені в двох нервових відділах: **внутрішньому**, це нейроні клітини органа в шлунково-кишковому тракті вони знаходяться в м'язовому і підслизовому сплетенні, і **зовнішньому** аферентні нервові волокна, що йдуть з спинних гангліїв і досягають кишківника за допомогою симпатичних нервових волокон і передспинномозкових гангліїв [8]. Ця властивість препарату блокує нервові імпульси, що відповідають за больову чутливість, від периферії до центральної нервової системи [9]. ОБ застосовують при спастичних станах і функціональних дискінезіях шлунково-кишкового тракту (синдром подразненого кишківника), так і для премедикації при ендоскопічних дослідженнях [10].

Мета дослідження — визначити суб'єктивні відчуття пацієнтів, при застосуванні отілоніуму броміду (Спазмомен) з метою премедикації (знеболення) при колоноскопії.

Матеріали і методи

В нашій лікарні проведено 50 колоноскопічних досліджень з застосуванням отілоніуму броміду (Спазмомен) з метою премедикації, в дозі 40 мг., увечері на передодні дня дослідження, та 40 мг, в день дослідження за 4 години до його проведення. Всім пацієнтам дослідження проводилось повторно. Відмінностей по статі, віку та показанням до колоноскопії не було. Підготовка кишківника відбувалась поліетилгліколем, в 2 етапи: 2 пакети увечері та 2 пакети уранці. У всіх пацієнтів в момент, та після дослідження проводили опитування для оцінки суб'єктивних відчуттів під час дослідження, щоб оцінити знеболюючий ефект даного препарату.

Результати та їх обговорення

Всім пацієнтам була виконана тотальна колоноскопія. Під час дослідження у 43 (86%) пацієнтів перенесли процедуру значно краще, ніж попередню колоноскопію, з меншими проявами дискомфорту. В 7 (14%) досліджуваних різниці не відмічали в проведенні дослідження. Слід відмітити що, застосування ОБ не вплинуло на якість підготовки кишківника поліетилгліколем.

Висновки

Застосування отілоніуму броміду (Спазмомен) в якості премедикації при колоноскопії, покращує переносимість дослідження, зменшуючи больові відчуття під час її проведення. Застосування тілоніуму броміду (Спазмомен) не впливало на підготовку кишківника до колоноскопії.

Література

1. Нікішаєв В.І., Тумак І.М., Патій А.Р.,з співавт. (2010) Індикатори якості колоноскопії. Клінічні настанови. Укр. ж. малоінвазивної ендоск хір.14; 3: 25-33
2. Amenta F., Bnroldi P., Ferranlc F, et al.(1991) Auloradiographic localisation of otilonium bromide binding sites in the rat gastrointestinal tract. Aich Inl Plninnatnihii Tlii'r. 311: 5-19
3. Bordas J.M., Bona X., Mondelo F., et al. (1987) Papilotomia endoscopica. Analisiscomparativo del efecto del cerutelide y delbromuro de octilonio como modificadoresde la motilidad del duodeno y del esiinterpapilar. 89: 230-234
4. Maggi C.A., Meli A. (1983) Assessment ofpotential selectivity of antispasmodicsfor the various sections of the-gastrointestinal tract of the rat as aguideline for their clinical use. Arch Int Pharmacodyn Ther. 262: 221-230
5. Manzini S., Maggi C.A., Parlani M., et al.(1988) Further studies on the pharmaco-dynamic properties and organselectivity of octylonium bromide. Drugs Exp Clin Res; 14: 265-270
6. Perez-Piqueras J. (1987) Importancia de la preparaciòn en la colonoscopia. Servicio de Aparato Digestivo. 3: 84-85
7. Santicioli P., Zagorodnyuk V., Renzetti A.R., et al. (1999) Antimuscarinic, calcium channel blocker and tachykinin NFC, receptor antagonist actions of otilonium bromide in ihe circular muscle of guinea-pig colon. Naunyn-Schmied. Arch Pharmacol; 359: 420-427
8. Evangelista S. (2001). Involvement of tachykinins in intestinal inflammation. Curr Pharm Des. 7: 19-30
9. Holzer P., Michl T., Danzer M., et al. (2001) Lippe Ith. Surveillance of the gastrointestinal mucosa by sensory neurons. J Physiol Pharmacol. 4: 505-521
10. Gómez C.J., León C.J., Gutiérrez J.J. (1997) Use of spasmolytic agent otilonium bromide (spasmomen) in digestive endoscopy: a prospective study in 63 patients. Acta Gastroenterologica Latinoamericana. 27(3): 123-125

РІДКІСНИЙ ВИПАДОК МІГРАЦІЇ *CORPUS ALIENUM*

Нікішаєв В.І., Садовий В.Ю., Болотських М.О.
Київська міська клінічна лікарня швидкої медичної допомоги, Україна

Стороннє тіло *(Corpus alienum)* після хірургічного втручання зустрічається рідко, але завжди залишається проблемою для життя пацієнта. Післяопераційні сторонні тіла (ПСТ) з операційного матеріалу, називають різними термінами, так для (серветки, турунди) використовують *textiloma, gossypiboma, muslinoma, gauzoma,* медичний інструментарій в якості стороннього, тіла специфічних назв не мають.

Лікарські помилки завжди залишаються координаційним центром спостереження для засобів масової інформації. Побоювання негативної реклами для медичних закладів, судово-медичних труднощів, та плям в особистій репутації, призводять до приховування правдивих даних стосовно кількості випадків з ПСТ, і як наслідок захворюваність на ПСТ залишається сумнівною, і по різним даним складає 1 випадок на кожні 3000-5500 операцій [19, 11]. Таким чином створюється не відповідність в підходах до лікування, та ліквідації наслідків післяопераційних сторонніх тіл, і як результат масштаби цієї проблеми залишаються не добре вивчені.

До факторів ризику, пов'язаних з цим типом помилки, відносять, складні оперативні втручання з залученням декількох операційних бригад, екстрені операції, оперативні втручання більш ніж в одній порожнині тіла, тривале хірургічне втручання, високий індекс маси тіла пацієнта, неправильний підрахунок інструменту та операційного матеріалу, відсутність належного операційного обладнання для контролю використаного операційного матеріалу [8, 21, 29]. З переважною більшістю сторонні тіла зустрічаються після великих, відкритих операцій, в черевній порожнині 46%, в грудній порожнині 23% [25], інші ділянки також не лишаються осторонь [21]. Серед залишених предметів після операції мають перевагу марлеві серветки — 52%, друге місце займають інструменти — 43% [15, 21].

В світовій літературі існує декілька повідомлень про діагностику, класифікацію ускладнень, та методи і тактику лікування хворих з цією проблемою. ПСТ виявляються як в ранньому, так і в пізньому чи віддаленому післяопераційному періоді, або залишаються не помітними протягом декількох місяців,чи навіть років після операції [12]. Довготривале перебування стороннього тіла в черевній порожнині надзвичайно небезпечне для життя пацієнта, пізнє оперативне лікування якого, призводить до значного ризику, так як загальна летальність при ПСТ коливається від 1 до 40% і більше [3, 4].

Існують дані про можливе неускладнене, або взагалі без симптомне перебування сторонніх тіл в черевній порожнині хворого, які довгий час живуть без оперативного лікування. Деякі автори вважають що саме розмір, локалізація, та ступінь інфікування ПСТ, визначають тривалість перебування його в черевній порожнині і прояв подальшого його ускладнення. В літературі зазначені випадки знаходження стороннього тіла в організмі людини до 35 років і більше [2, 5, 6]. Не своєчасне виявлення ПСТ в черевній порожнині може призвести до таких ускладнень, як: кишкова непрохідність, перитоніт, абсцес черевної порожнини, післяопераційні нориці, перфорація, шлунково-кишкова кровотеча, злукова хвороба, а також симулювати пухлинне утворення [1, 2, 4, 5, 29, 28].

Існують різні думки, стосовно клінічних проявів присутності ПСТ, деякі автори виділяють три клінічних форми протікання даного процесу: гострий, реметуючий і хронічний, інші автори схиляються до того що, ПСТ можуть не мати характерних клінічних ознак і їх наявність можливо тільки припускати [1, 4]. ПСТ мають різноманітний спектр клінічних проявів в залежності від місця розміщення та типу реакції організму, яка в свою чергу залежить від виду матеріалу стороннього тіла [16]. Перший тип реакції, ексудативний, в ранньому післяопераційному періоді, проявляється як абсцес, нориця, септичний стан, що викликає високу смертність. Другий тип, фібринозний створюється в результаті інкапсуляції стороннього тіла в рубцевій тканині з формуванням гранульом, що в свою чергу маскується під псевдо-пухлину і може призвести до кишкової непрохідності в наслідок ерозивних процесів з боку оточуючих тканин [26, 31]. В літературі зазначені випадки міграції ПСТ з порожнини в просвіт кишківника, сечовий міхур, передню черевну стінку [7, 9, 13, 16]. Так Alis H. з співавт., (2007) описали випадок спонтанної міграції ПСТ в просвіт кишківника пілородуоденальної ділянки, який був підтверджений ендоскопічно, з подальшим без оперативним лікуванням хворого.

Діагностика ПСТ базується на фізикальних методах дослідження, рентгенологічних методах, УЗД, та КТ хоч кожен з них вважається не досконалим і в деяких випадках не інформативним [10, 12, 24, 31].

Попередження даної помилки заключається в декількох заходах, таких як: покращення до операційного та після операційного підрахунку інструментарію та операційного матеріалу [17, 20, 22], детальна перевірка операційного поля перед зашиванням операційної рани [18, 20], весь операційний матеріал та інструментарій повинен бути з рентгеноконтрастними маркерами для легкого виявлення при інтраопераційної рентгенографії [14, 23].

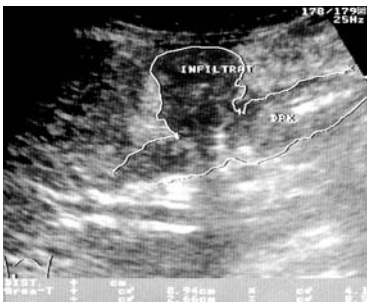

Рис. 1

УЗД фото, гіпоехогенне округле утворення, розміром 4,4 см в діаметрі.

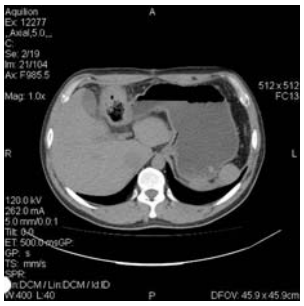

Рис. 2

СКТ в поперечному зрізі.

Рис. 3

СКТ в фронтальному зрізі.

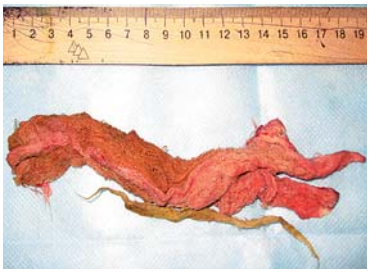

Рис. 4

Видалене ПСТ.

Рис. 5

Ендофото.

Рис. 5

Ендофото.

Рис. 5

Ендофото.

Клінічний випадок

Хворий К. каретою швидкої медичної допомоги був доставлений в одну з лікарень міста Києва після ДТП з діагнозом: Поєднана травма. Закрита травма голови. Забій грудної клітки. Закрита травма живота. Розрив селезінки. Гемоперетонеум. 10/09-2011 було проведене оперативне лікування: лапаротомія, спленектомія, санація та дренування черевної порожнини. На протязі 10 діб проводилась консервативна терапія, після чого хворий в відносно задовільному стані був виписаний в поліклініку за місцем проживання.

Протягом місяця, після операції, хворий відмічав періодичні випадки підйому температури до субфебрильних показників, і дискомфорт в епігастрії.

30/11-2011 в приватній клініці виконали УЗД ОЧП: В лівій субдіафрагмальній ділянці візуалізується локалізоване скопичення гіпоехогенної структури, неправильної форми, приблизним розміром 7,0×1,5 см., (субдіафрагмальна стара гематома?) Патологічних змін органів черевної порожнини не виявлено. Хворому рекомендовано спостереження з УЗД контролем.

02/07-2012 пацієнт звернувся в приватну клініку міста Києва зі скаргами на незначний дискомфорт в епігастрії та вкрай неприємний запах з рота. Де йому, було виконано УЗД. Заключення: Під лівою долею печінки, між жовчним міхуром і шлунком, візуалізується гіпоехогенна округла структура, розміром 4,4 см в діаметрі, яка містить множинні гіперехогенні включення, з чіткою дорзальною акустичною тінню. Кіста ДПК?, Дивертикул?, Можливо стара інфікована кіста сальника, чи підгострий абсцес? Додатково: Гемангіома правої долі печінки. Компенсаторно гіпертрофована додаткова селезінкова доля, в лівій субдіафрагмальній ділянці.

СКТ: в проекції цибулини ДПК визначається ділянка, патологічно зміненої зниженої щільності, неоднорідної структури, не правильної форми, з чіткими контурами. Розміри 5,0-4,0 см з включеннями пухирців газу що ненакоплює контрастну речовину. Патологічне утворення викликає часткову обтурацію цибулини ДПК з супрастеностичним розширенням шлунка. Заключення: об'ємне утворення цибулини ДПК.

В подальшому, в двох приватних клініках пацієнту неодноразово виконували ендоскопічні дослідження. Де було підтверджено присутність стороннього тіла що частково мігрувало з черевної порожнини в просвіт цибулини ДПК. Проводили спроби ендоскопічного видалення ПСТ, що завершились не вдачею. В зв'язку з чим, хворий був направлений для подальшого оперативного лікування в одну з міських лікарень. Після огляду відповідального хірурга даного закладу пацієнт скерований в КМКЛШМД для спроби ендоскопічного видалення.

13/07-2012 під загальною анестезією виконали ендоскопічне дослідження. Стравохід вільно прохідний. Хіатус на 42 см, палісадні судини — є, стравохідно-шлунковий перехід на 41 см, Z лінія на 41 см. Слизова стравоходу блідо-рожева. Розетка нижнього стравохідного сфінктера змикається повністю. Стан кардіальної складки 2 ступінь. Зміст шлунка; помірна кількість каламутної рідини. Слизова шлунка гіперемована вогнищево. Складки слизової звичайних розмірів. Перистальтика активна. В антральному відділі шлунка наявне стороннє тіло (марля), витягнутої, не рівномірної форми, що тягнеться з цибулини ДПК, де відразу за пілорусом фіксована одним краєм по передньо-верхній стінці. Цибулина ДПК розправляється повітрям не задовільно, прохідна для ендоскопа з труднощами (рис. 1-4).

Апаратом *OLYMPUS GIF 2T-10,* з за допомогою щипців, та петлі, стороннє тіло захоплено, і поетапно виконали його тракцію по осі шлунка, що не дало результату. В подальшому захоплюючи стороннє тіло дистальніше, безпосередньо біля місця фіксації і змінивши кут тракції відносно точки фіксації стороннього тіло (перпендикулярно стінці цибулини ДПК), поетапно вдалось його видалити. При ревізії відмічається норицевий хід по передньо-верхній стінці 2 см в діаметрі, з порожниною 4,0×3,5 см, поверхня якої вкрита брудно-сірим нальотом з поодинокими волокнами марлі по стінках. В після операційному періоді пацієнту проводилась консервативна терапія. На контрольному досліджені через дві добо після видалення, в цибулині ДПК відразу за пілорусом, по передньо-верхній стінці відмічається норицевий хід 1,5 см в діаметрі, з білим нальотом на поверхні (рис. 5). По краям нориці фіксовані окремі волокна стороннього тіла, які видалено за допомогою щипців.

Після консервативної терапії на третю добу, хворий виписаний в задовільному стані. 19/09-2012 ЕГДС: по передньо-верхній стінці цибулини ДПК, відразу за пілорусом, візуалізується нориця 0,7 см в діаметрі, з білим нальотом на поверхні і грануляціями навкруги. По центру нориці відмічаються окремі волокна марлі, останні видалені за допомогою щипців (рис. 6-7). 26/10-2012 проведена контрольна ЕГДС: слизова цибулини ДПК рожева, по передньо-верхній стінці наявний червоний рубець, 0,8 см лінійної форми.

З вище наведених даних з'ясовано, що в даного пацієнта відбулась міграція ПСТ з правої піддіафрагмальної ділянки в ліву підпечінкову ділянку, з подальшим її розміщенням між долею печінки і ДПК. В ході запальних змін, навколо оточуючих тканин, відбувся некроз стінки цибулини ДПК, з подальшою частковою міграцією стороннього тіла в просвіт ДПК.

Література

1. Альбицкий О.П. (1917) Инородные тела в брюшной полости. В кн.: Изв. Томск. Ун-та. (Томск). 67: 1-385
2. Аннаев А.А., Нечипоренко І.М., Мейданов Б.М. та ін. (1994) Три случая инородных тел брюшной полости. Охорона здоров'я Туркменістану.а. 3: 45-48
3. Арешев П.Г. (1958) Об опасности для жизни поздних операций извлечения хирургических инструментов из брюшной полости. Судебно-медицинские записки: Сб. работ каф. суд. мед. Кишиневский мед. ин-т. (Кишинев). 2: 27-32
4. Власов А.Ф., Плечев В.В., Гатауллин Н.Г. (2000) Послеоперационные ятрогенные инородные тела. Corpus olienum. (Уфа). 207 с.
5. Гатауллин М.Г., Власов А.Ф. (1977) Послеоперационные инородные тела брюшной полости. Вестн хир; 9: 118-121
6. Черепанин А. И., Нечаенко А. М., Нечипоренко Е. И. (2007) Лапароскопическое удаление инородного тела брюшной полости. Хирургия. Журнал им. Н.И. Пирогова. 12: 47-48
7. Alis H., Soylu A., Dolay K., et al. (2007) Surgical intervention may not always be required in gossypiboma with intraluminal migration. World J Gastroenterol December 28; 13(48): 6605-6607
8. Bani-Hani K.E., Gharaibeh K.A., Yaghan R.J. (2005) Retained surgical sponges (gossypiboma). Asian journal of surgery. 28: 109-115
9. Bevernage C., Geusens E., Nijs S. (2006) Case report: a gossypibomain the shoulder. Emerg Radiol; 12: 231-233
10. Chau W.K., Lai K.H., Lo K.J., (1984) Sonographicfindings of intraabdominal foreign bodiesdue to retained gauze. Gastrointestinalradiology. 9: 61-63
11. Cima R. R., Kollengode A., Clark J., et al. (2011) Using a Data-Matrix-Coded Sponge Counting System Across a Surgical Practice: Impact After 18 Months. Journal on Quality and Patient Safety. 37; 2: 51-58
12. Dewachter P., Van De Winkel N., Vandenbroucke F., et al. (2011) Retained surgical sponge. JBR-BTR. May-Jun; 94 (3): 118-119.
13. Dhillon J.S., Park A. (2002) Transmural migration of a retained laparotomy sponge. Am Surg. 68: 603-605
14. Fabian C.E. (2005) Electronic tagging of surgical sponges to prevent their accidental retention. Surgery. 137: 298
15. Grossen H.S., Grossen D.F. (1940) Foreign Bodies Left in the abdomen. St. Louis.: Mosby Co. 4
16. Guner A., Hos G., Kahraman I., et al. (2012) Transabdominal Migration of Retained Surgical Sponge. Case Reports in MedicineVol. 2012, Article ID 249859, 3 p.
17. Gwande A.A., Studdert D.M., Orav J.E., et al. (2003) Risk factors for retained instruments and sponges after surgery. N Engl J Med; 348: 229
18. Hyslop J.W,. Maull K.I. (1982) Natural history of the retained surgical sponge. South Med; 75: 657-660
19. Jarbou S.M., Al-Kurdi M., Al-Daod K., (2004) Pseudotumour due to retained surgical sponge (gossypiboma). Eastern Mediterraneanhealth journalю. 10: 455-457
20. Kaiser C.W., Freidman S., Spurling K.P., et al. (1996) The retained surgical sponge. Ann Surg; 224: 79
21. Lincourt A.E., Harrell A., Cristiano J., et al. (2007) Retained Foreign Bodies After Surgery. Journal of Surgical Research. 138: 170-174
22. Mc Leod R.S., Bohnen M.A., et al. (2004)Canadian association of general surgeons evidence based reviews in Surgery: Nine risk factors forretained foreign body after surgery. Can J Surg; 47: 57

ЭНДОСКОПИЧЕСКОЕ УДАЛЕНИИ СЛОЖНЫХ ДЛЯ УДАЛЕНИЯ ОБРАЗОВАНИЙ ТОЛСТОГО КИШЕЧНИКА

Никишаев В.И.

Киевская городская клиническая больница скорой медицинской помощи, Украина

В последнее время эндоскопическое удаление колоректальных опухолей применяется все более широко в большинстве стран мира. В большинстве случаев они заменяют традиционное хирургическое лечение. К сожалению в нашей стране эти вмешательства пока не нашли широкого применения и пока доминируют открытые, в редких случаях, лапароскопические операции которые выполняются даже по поводу доброкачественных опухолей, не говоря о ранних раках. В одной из ранее опубликованных работ [1] мы писали: "В сомнительных случаях и невозможности самостоятельно удалить найденное образование направлять пациента в другие учреждения, где занимаются этой патологией (проводят резекцию слизистой, диссекцию в подслизистом слое), а не оперировать пациентов с предопухолевыми образованиями, выполняя необоснованно обширные резекции кишки". Иногда выполняются даже инвалидизирующие пациентов операции — выводятся стомы. В нашем законодательстве — "Основи законодавства України про охорону здоров'я" есть 39 статья, — "Обов'язок надання медичної інформації" в одном из разделов которого сказано: "Медичний працівник зобов'язаний надати пацієнтові в доступній формі інформацію про стан його здоров'я, мету проведення запропонованих досліджень і лікувальних заходів, прогноз можливого розвитку захворювання, у тому числі наявність ризику для життя і здоров'я". С юридической стороны: "информация о предлагаемых методах диагностики и лечения должна не только разъяснять информация о предлагаемых методах диагностики и их суть, но и сообщать о возможном риске их применения, осложнениях и об альтернативных методах, даже если в данном лечебном учреждении этих методов нет; главное требование — представить информацию в такой форме, которая не испугает больного и не позволит его эмоциям возобладать над здравым смыслом" [2]. Приводим два случая имевшие место у нас в течение последних 6 месяцев.

Клинический случай 1

Пациентка 71 года по поводу наличия малоизмененной крови в кале в двух крупных, одних из ведущих учреждениях занимающих лечением данной патологии, были выполнены колоноскопии. В обоих случаях осмотр был произведен до средней трети сигмовидной кишки. Далее просвет был обтурирован опухолью, пройти за которую не удалось. В обоих случаях больной было предложено оперативное лечение. Больная обратилась к знакомому хирургу для проведения оперативного лечения. Учитывая то, что у больной отсутствовала клиника кишечной непроходимости, хирургом пациентка была направлена на повторную колоноскопию в Киевскую городскую клиническую больницу скорой медицинской помощи, отделение эндоскопической диагностики и малоинвазивной хирургии.

Выполнена тотальная колоноскопия (30/10-2012), при которой в средней трети сигмовидной кишки обнаружена обтурирующая просвет опухоль на длинной ножке (шириной до 1,5 см) и три дивертикула в месте ее расположения. В остальных отделах — без патологии. 31/10-2012 произведено удаление опухоли. Учитывая невозможность одеть полипэктомическую петлю на опухоль, произведено поэтапное пересечение ее ножки с последующей АПК ее. Учитывая большие размеры опухоли, она низведена в прямую кишку, фрагментирована и удалена. Гистологическое заключение — аденоматозный полип. Контроль через 2 месяца — жалоб нет, стул ежедневно. На колоноскопии — изменений не выявлено.

Клинический случай 2

Больному 77 лет, в одной из ведущих киевских клиник, выполнена колоноскопия при которой выявлены 4 полипа на широком основании по ходу ободочной кишки, одно подслизистое образование в куполе слепой кишки и большая ворсинчатая аденома (до 5 см) в среднеампулярном отделе прямой кишки. Предложена открытая операция, от которой пациент отказался. В Киевской областной клинической больнице выполнена трансанальная эндоскопическая микрохирургическая резекция опухли прямой кишки, после которой пациент был направлен в нашу больницу. При колоноскопии в куполе слепой кишки выявлена подслизистая опухоль 2×2 см, в восходящей ободочной кишке полип 1×1 см (0-Is), в поперечно ободочной — полип 1×1 см (0-Is), в нисходящей ободочной кишке полип — 1×1 см (0-Ip) и в сигмовидной кишке полип — 2×1 см (0-Is). Произведено 3 эндоскопической резекции слизистой оболочки с полипами типа 0-Is, петлевая полипэктомия 1 полипа. Образование в куполе слепой кишки вскрыто через вершину его — выделилась жировая ткань. Гистологическое заключение — 4 аденоматозных полипа, подслизистая липома.

Выводы

При выявлении сложных для удаления образований, врач проводивший эндоскопическое обследование должен приглашать на консультацию более опытных коллег для решения вопроса о способе удаления опухолей, либо направлять их к специалисту владеющий техникой удаления больших опухолей.

Литература

1. Никишаев В.И., Патий А.Р., Тумак И.Н., Коляда И.А. (2012) Эндоскопическая диагностика раннего колоректального рака Укр. ж. малоінвазивної ендоск хір. 16; 1: 35-55
2. Овчаренко А.С., Межирова Н.М., Овчаренко С.С., Белогуров С.Н. (2012) Газета "Новости медицины и фармации" 13-14 (423-424) / Юридические консультации

ЭНДОСКОПИЧЕСКАЯ РЕЗЕКЦИЯ СЛИЗИСТОЙ ОБОЛОЧКИ И ЭНДОСКОПИЧЕСКАЯ ДИССЕКЦИЯ ПОДСЛИЗИСТОГО СЛОЯ В ЛЕЧЕНИИ БОЛЬНЫХ С ИНТРАЭПИТЕЛИАЛЬНЫМИ НЕОПЛАЗИЯМИ ЖЕЛУДКА И ТОЛСТОГО КИШЕЧНИКА

Никишаев В.И.

Киевская городская клиническая больница скорой медицинской помощи, Украина

В последние годы для лечения больных с поверхностными интраэпителиальными неоплазиями (ИЭН) желудка и толстого кишечника (ТК), в том числе с ранним раком желудка и ранним раком толстой кишки, все более широко применяются различные варианты эндоскопической резекции слизистой оболочки (ЭРСО) и диссекции в подслизистом слое (ЭДПС). В большинстве случаев они заменяют традиционное хирургическое лечение. Раннее выявление и последующее эндоскопическое удаление образований, которые могут прогрессировать в рак и ранних раков существенно улучшило результаты лечения колоректального рака в Японии [5, 6, 7].

Цель: изучить непосредственные и отдаленные результаты применения эндоскопической резекции слизистой оболочки и эндоскопической диссекции подслизистого слоя (ЭДПС) у больных с ИЭН желудка и толстого кишечника.

Материалы и методы

С 1/01-2004 года по 31/12-2012 года нами было выполнено 770 ЭРСО и 48 ЭДПС по поводу ИЭН желудка (656) и ТК (162). Вмешательства были выполнены у 432 (52,8%) женщин и 386 (47,2%) мужчин в возрасте от 28 лет до 82 лет (средний возраст 68,7±8,79 года). Эндоскопические исследования и операции выполняли видеоэндоскопами *EG-590ZW, EC-590ZW/L* с использованием системы *Fujinon EPX-4400, GIF V150, CF 150L,* а в некоторых случаях *GIF 2T10 "Olympus".* ЭДПС выполняли с применением специального набора эндохирургических инструментов *"Olympus"* и *"MTW".*

Показания к ЭРСО и ЭДПС определялись в соответствии с рекомендациями Японской ассоциации по борьбе с раком желудка. В последние года в ТК применяли стратегию четырех шагов [1] для проведения качественного осмотра и выбора правильной тактики лечения в соответствии с прагматической классификацией поверхностных колоректальных неопластических поражений с обязательным проведением тотальной хромоскопии по разработанному нами методу [2]. После эндоскопической резекции образований на ножке проводили оценку подслизистой инвазии согласно классификации Haggitt R.C. с соавт. (1985), а при эндоскопической образований на широком основании и неполиповидных образований по Kikuchi R. с соавт. (1995), глубину подслизистой инвазии.

В желудке было выполнено 624 ЭРСО с образованиями размерами от 0,6 см до 3 см и локализацией ИЭН в верхней трети тела желудка — у 87 (13,9%), в средней трети тела желудка — у 128 (20,5%), в нижней трети тела желудка — у 131 (21%) и в антруме — у 278 (44,6%) пациентов. В ТК было выполнено 146 ЭРСО с образованиями и размерами от 0,6 см до 2 см и локализацией ИЭН в слепой кишке — у 14 (9,6%), в восходящей ободочной кишке — у 23 (15,8%), в поперечно-ободочной кишке — у 46 (31,5%), в нисходящей ободочной кишке — у 8 (5,5%), в сигмовидной кишке у 38 (26%), в ректосигмоидном отделе — у 12 (8,2%), в прямой кишке — у 5 (3,4%) пациентов. ЭРСО была выполнена по поводу образований, которые в соответствии с Парижской классификацией поверхностных опухолевых поражений пищевода, желудка и толстой кишки (2002 г.), относились: 375 ИЭН (48,7%) к 0-Is, 297 (38,6%) к 0-IIa, 55 (7,1%) к 0-IIa+IIc, 16 (2,1%) к 0-Ip, 11 (1,4%) к 0-IIb, 8 (1%) к 0-Is+IIa, 3 (0,4%) к 0-IIc, 3 (0,4%) к 0-IIa+Is, 2 (0,3%) к 0-Ip+IIa типа.

В желудке было выполнено 32 ЭДПС с локализацией ИЭН в верхней трети тела желудка — у 5 (15,6%), в средней трети тела желудка — у 8 (25%), в нижней трети тела желудка — у 7 (21,9%) и в антруме — у 12 (37,5%) пациентов. Размеры ИЭН составляли от 2 до 3 см. В ТК было выполнено 16 ЭДПС с локализацией ИЭН в слепой кишке — у 1 (6,3%), в восходящей ободочной кишке — у 2 (12,5%), в поперечно-ободочной кишке — у 3 (18,8%), в нисходящей ободочной кишке — у 1 (6,3%), в сигмовидной кишке у 13 (6,3%), из них сразу за ректосигмоидным изгибом — у 12 (92,3%), в прямой кишке — у 8 (50%) пациентов. Размеры ИЭН составляли от 2 до 4 см. ЭДПС была выполнена по поводу ИЭН отнесенных к 0-Is — 11 (22,9%), к 0-IIa — 11 (22,9%), к 0-IIb+IIa — 9 (18,75%), к 0-Ip+IIa — 6 (12,5%), к 0-IIa+Is — 4 (8,3%), к 0-Is+IIa — 4 (8,3%), к 0-IIa+IIc — 3 (6,25%).

Результаты и их обсуждение

В полном объеме были выполнены все ЭРСО, как в желудке, так и в толстом кишечнике. При ЭДПС 26 (81,25%) ИЭН в желудке были удалены единым блоком, а 6 (18,75%) — фрагментами, 10 (62,5%) ИЭН в толстой кишке были удалены единым блоком, 5 (31,25%) — фрагментами, а у 1 (6,25%) пациента удалить полностью ее не удалось (из-за постоянного интенсивного кровотечения при удалении LST-G типа прямой кишки, на фоне имеющегося длительное время НЯК в фазе ремиссии. Пациенту предложена трансанальная операция, от которой он воздержался.

Интраоперационные осложнения — кровотечения, имели место при выполнении ЭРСО у 16 (2,1%) пациентов, а при выполнении ЭДПС у 3 (6,25%). Все кровотечения остановлены эндоскопически. Осложнений в послеоперационном периоде — не было.

Согласно пересмотренной международной (Венской) классификации эпителиальных неоплазий пищеварительного тракта (2002) удаленные из желудка образования при ЭРСО (624) относились к следующим категориям: 3 — 433 (69,4%), 4 — 191 (30,6%), из них к 4.1 — 148 (77,5%), 4.2 — 27 (14,1%), 4.3 — 4 (2,1%), 4.4 — 12 (6,3%), а из толстой кишки (146) к следующим категориям: 3 — 78 (53,4), 4 — 68 (46,6%), из них к 4.1 — 56 (82,4%), 4.2 — 12 (17,6%). Удаленные из желудка образования при ЭДПС (32) относились к следующим категориям: 3 — 3 (9,4%), 4 — 29 (90,6%), из них к 4.1 — 24 (82,8%), 4.2 — 5 (17,2%), а из толстой кишки (16) к следующим категориям: 3 — 1 (6,25%), 4 — 14 (87,5%), из них к 4.1 — 10 (71,4%), 4.2 — 4 (28,6%), 5 — 1 (6,25). После ЭРСО у 14 (1,8%) пациентов было выявлено подозрение на инвазивную или интрумукознуя карциному прорастающую собственную пластинку слизистой (категории 4.3 и 4.4), но все они были в образованиях типа 0-Ip. Все они имели 1 и 2 уровни инвазии рака в неоплазиях на ножке по классификации Haggitt R.C. с соавт. (1985). После ЭДПС у 1 (2,1%) пациента была выявлена инвазивная карцинома сигмы, по поводу чего он был прооперирован.

После проведенных вмешательств пациенты (за исключением 26) регулярно обследуются, в рекомендованные сроки. Рецидивов заболевания выявлено не было.

ЭРСО и ЭДПС являются эффективными и достаточно безопасными методами лечения больных с ИЭН желудка и толстого кишечника, но только при строгом соблюдении всех требований к проведению их. На безопасность влияет много факторов. К наиболее важным факторам надо отнести технику проведения этих вмешательств, а так же особенности ее проведения в зависимости от локализации ИЭН. Желательно чтобы техника проведения ЭРСО и ЭДПС отрабатывались на специальных тренажерах, а затем проводились в

локализациях мало опасных развитием осложнений (желудок, прямая кишка) под контролем опытного эндоскописта. На безопасность также влияет наличие адекватного инструментария (особенно использование инструментов с изолированными наконечниками для ЭДПС, применение инжектора и полипэктомической петли в одном инструменте при проведении ЭРСО), хорошего электрохирургического блока и аргоноплазменного коагулятора. Очень важным моментом проведения ЭДПС является создание адекватной подушки в подслизистом слое. Неправильное проведение этого этапа — попадание раствора глубже, существенно усложняет, а иногда приводит к невозможности проведения вмешательства до рассасывания раствора. Очень важным моментом является — применяемый раствор. В связи с отсутствием в Украине специальных растворов (типа глицерола или гиалуроната натрия) для введения в подслизистый слой приходится пользоваться физиологическим раствором NaCl, что существенно усложняет проведение вмешательства (из-за быстрого его рассасывания). Добавление адреналина существенно не улучшает проведение ЭДПС. Обязательным является добавление 0,3% индигокармина в количестве 0,1 мл на 100 мл раствора. Это позволяет не только лучше визуализировать слой, в котором проводится диссекция, но и лучше выявлять сосуды. Появление в Украине инструментов фирмы *"MTW"* (Германия) позволило упростить проведение ЭРСО за счет применения инжектора и полипэктомической петли в одном инструменте. Отдельно нужно отметить появление у нас в стране петли Кудо, которая позволяет проводить удаление единым блоком образований до 3,5-4 см в диаметре. Однако применение этой петли требует создание в подслизистом слое существенно большей подушки для профилактики перфорации. Отдельно надо отметить тот факт, что все вмешательства проводились с инсуфляцией воздуха, который при длительной операции приводил к дискомфорту. Практически во всем мире ЭДПС, а часто и ЭРСО в толстом кишечнике проводится при инсуфляции двуокисью углерода (CO_2), которая вне зависимости от продолжения операции уменьшает дискомфорт не только после, но и во время ее проведения.

Выводы

При соблюдении показаний и техники проведения ЭРСО и ЭДПС при поверхностных интраэпителиальных неоплазиях желудка и толстого кишечника могут рассматриваться как альтернатива лапароскопическим и открытым хирургическим операциям.

Тщательное гистологическое исследование макропрепарата удаленной опухоли чрезвычайно важно для постановки окончательного диагноза, оценки полноты удаления и определения тактики дальнейшего ведения пациента.

Литература

1. Никишаев В.И., Патий А.Р., Тумак И.Н., Коляда И.А. (2012) Эндоскопическая диагностика раннего колоректального рака Укр. ж. малоінвазивної ендоск хір. 16; 1: 35-55
2. Патент на корисну модель №66488. Україна A61B 1/00. Спосіб тотальної хромоколоноскопії Нікішаєв В.І., Бойко В.В., Лемко І.І., Лазарчук В.М. Промислова власність. Офіційний бюлетень. 1
3. Haggitt R.C., Glotzbach R.E., Soffer E.E., Wruble L.D. (1985) Prognostic factors in colorectal carcinomas arising in adenomas: implications for lesions removed by endoscopic polypectomy. Gastroenterology. 89; 2: 328-336
4. Kikuchi R., Takano M., Takagi K., et al. (1995) Management of early invasive colorectal cancer. Risk of recurrence and clinical guidelines. Dis.Colon Rectum. 38; 12: 1286-1295
5. Kinichi Hotta, Yuichiro Yamaguchi, Yutaka Saito, et all. (2012) Current opinions for endoscopic submucosal dissection for colorectal tumors from our experiences: indications, technical aspects and complications. Digestive Endoscopy. 24; 1: 110-116
6. Noriya Uedo, Hwoon-Yong Jung Mitsuhiro Fujishiro, et al. (2012) Current situation of endoscopic submucosal dissection for superficial neoplasms in the upper digestive tract in east asian countries: a questionnaire survey. Digestive Endoscopy. 24; 1: 124-128
7. Yutaka Saito, Hiroshi Kawano, Yoji Takeuchi (2012) Current status of colorectal endoscopic submucosal dissection in japan and other asian countries: progressing towards technical standardization. Digestive Endoscopy. 24; 1: 67-72

ЭНДОСКОПИЧЕСКИЕ ХИРУРГИЧЕСКИЕ ВМЕШАТЕЛЬСТВА ПРИ РАЗЛИЧНЫХ ФОРМАХ ХОЛЕДОХОЛИТИАЗА

Огородник П.В., Дейниченко А.Г., Коломийцев В.И., Хрястюк Д.И.

Национальный институт хирургии и трансплантологии им. А.А. Шалимова, Киев, Украина

Введение

Наиболее распространенной причиной доброкачественной обструкции желчных протоков является желчекаменная болезнь (ЖКБ). По сообщениям отечественных и зарубежных авторов, частота этой патологии среди населения развитых стран составляет 10-15% [1, 3, 4]. В 10-33% случаев ЖКБ осложняется холедохолитиазом, что приводит к возникновению таких грозных осложнений как обтурационная желтуха, острый билиарный панкреатит, гнойный холангит, абсцессы печени, сепсис [2, 4]. В настоящее время вопросы выбора оптимальной хирургической тактики, сроков и объема оперативного вмешательства продолжают вызывать противоречия у отечественных и зарубежных исследователей. Особенно проблематическими являются вопросы хирургической тактики при осложненных формах холедохолитиаза, чему мы и присвятим наше исследование.

Материалы и методы

Нами исследованы результаты эндоскопического лечения 5970 больных с холедохолитиазом, находящихся на лечении в оделении лапароскопической хирургиии и холелитиаза в период с 2000 по 2012 г. Среди исследованых пациентов было 4255 (71,3%) женщин и 1715 (28,7%) мужчин. Средний возраст больных составил 53±12 лет.

Диагностика холедохолитаза включала: анамнестические данные, УЗИ, дуоденоскопию, эндоультразвуковое исследование, МРПХГ и компьютерную томографию. Чувствительность методов диагностики была следующая: МРПХГ — 93-94%, эндосонография — 94-98%, КТ холангиография — 70-90%, ЭРПХГ — 90-95%.

Эндоскопические вмешательства выполняли в рентгеноперационной при помощи дуоденоскопов *JF-1T 40, TJF-160 VR Olympus,* электрохирургического блока *Olympus,* аргоноплазменного коагулятора "ЭКОНТ 0701", торцевых и канюляционных сфинктеротомов, корзин и механических литотриптеров фирм *Boston Scientific, Olympus* и *Microvasive Endoscopy.*

Результаты и их обсуждение

Симптомы холедохолитиаза варьировали от скрытого течения болезни до выраженных манифестных форм. Наиболее частыми клиническими проявлениями заболевания у 85% пациентов являлись болевой синдром, обтурационная желтуха и ознобы, обусловленные обструкцией желчных путей, холангитом и острым билиарным панкреатитом. Скрытая форма холедохолитиаза характеризуется полным отсутствием симптомов заболевания и имела место у 15% наблюдений.

Неосложненный холедохолитиаз

В эту группу нами были включены пациенты, размеры конкрементов которых не превышали, или незначительно превышали диаметр дистальной части общего желчного протока (ОЖП), что после выполнения адекватной эндоскопической папиллосфинктеротомии (ЭПСТ) позволяло легко удалить камни корзиной Дормиа либо баллоным экстрактором (рис. 1-3).

Из 5970 клинических случаев холедохолитиаза, наблюдаемых нами в клинике за 12 летний период, неосложненные формы холедеохолитиаза имели место у 2480 (41,5%) пациентов, которые в 50% случаев лечили амбулаторно.

Микрохолелитиаз

Проблеме микрохолелитиаза и билиарного сладжа также посвящено множество публикаций. Сладж представляет собой плотный материал, образующийся в результате медленного оседания частиц рассеянных в жидкой среде [5]. Большая часть этой "замазки" состоит из относительно крупных кристалов (1-3 мм), имеющих важное патогенетическое значение в возникновении желчекаменной болезни. Сладж находящийся в желчном пузыре, в отличие от протоковой локализации, легко выявляется при трансабдоминальном ультразвуковом исследовании. Анализ публикаций свидетельствует о том, что в 8-32 % случаев эти микрокристаллы трансформируются в протоковые камни [5].

Мы придерживаемся мнения, что микролиты накопляются в дистальном отделе ОЖП, затем в момент активного желчеотделения мигрируют через сосочек в полость ДПК, травмируют слизистую оболочку ампулы БСДК вызываюя обструкцию протоковых систем, и тем самым обуславливают приступы идиопатического панкреатита и билиарных колик невыясненного генеза. Частым эндоскопическим признаком миграции микрокристаллов в этих случаях, является увеличенный, отечный сосочек с зияющим и гиперэмированным устьем, грубо гиперплазированной слизистой оболочкой ампулы, которая часто пролабирует из зияющего устья.

Диагноз микрохолелитиаза устанавливаем в следующих случаях:

1. конкременты желчных путей размерами < 3 мм, не определяющиеся инструментальными методами исследования (УЗИ, КТ);
2. билиарный сладж, хлопья замазки и мутная желчь после выполнения ЭПСТ, которая выделяется в полость ДПК;
3. положительный результат поляризационной микроскопии желчи: кристалы моногидрата холестерола, гранулы билирубината и карбоната кальция.

При появлении клинических признаков заболевания (острый панкреатит, холангит, рецидивирующие билиарные колики), основным методом лечения больных с микрохолелитиазом является эндоскопическая папиллосфинктеротомия, с последующей холецистэктомией и назначением препаратов урсодезоксихолевой кислоты. Диагноз окончательно устанавливаем после ЭПСТ, во время которой отмечается выделение застойной мутной желчи, хлопьев замазки, микролитов. При наличии вышеперечисленных симптомов выполняем ревизию желчных протоков корзиной Дормиа, затем при помощи балонного экстрактора заведенного в проксимальные отделы ОЖП производим ирригацию физиологического раствора и антисептиков в антеградном направлении.

Рис.1

ЭРПХГ. Холедохолитиаз. Мелкие конкременты общего желчного протока.

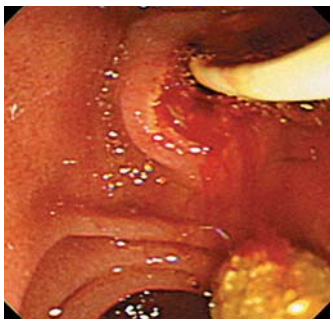

Рис. 2

Эндофото. Удаление конкремента балонным экстрактором.

Рис. 3

Эндофото. Литоэкстракция корзиной Дормиа.

Рис. 4

ЭРПХГ. Назобилиарное дренирование при множественном холедохолитиазе.

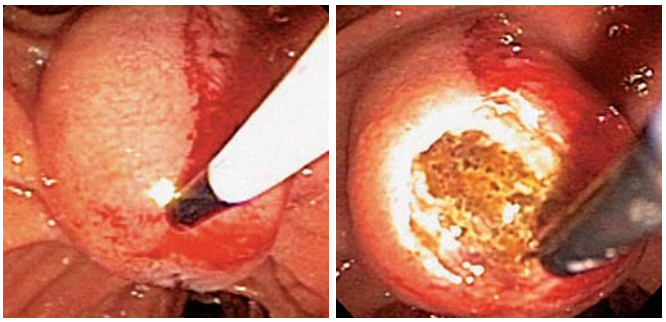

Рис. 5
Эндофото. Торцевая папиллотомия при вклиненном конкременте БСДК.

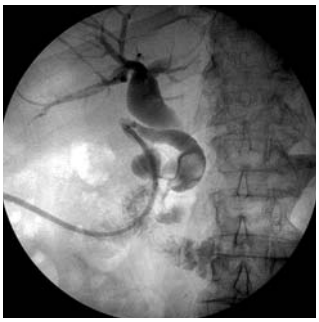

Рис. 6
ЭРПХГ. Фиксированный камень ОЖП.

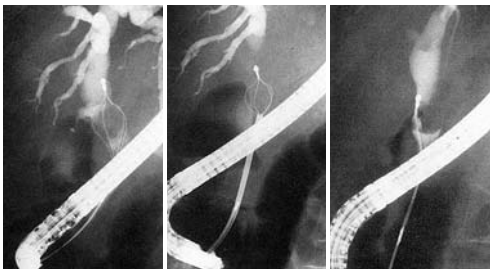

Рис. 7
Этапы выполнения механической литотрипсии литотриптером *Olympus MAJ (BML)*.

Рис. 8
ЭРПХГ. Эндобилиарное стентирование при неудалимом конкременте холедоха.

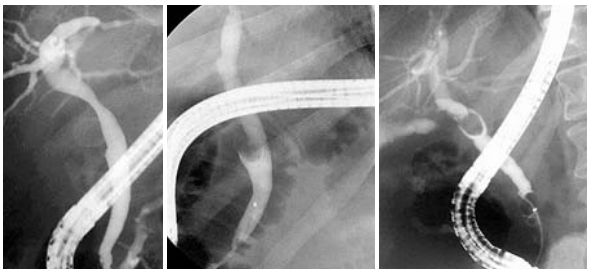

Рис. 9
Тип I, III и IV Scendes.

При отсутствии макроскопических признаков билиарного сладжа, выполняем ревизию протоков и транспапиллярный забор желчи для дальнейшего микроскопического исследования. Диагноз микрохолелитиаза на основании вышеперечисленных критериев был установлен нами у 295 (4,9%) больных.

К осложненным формам холедохолитиаза относим:
1. множественный холедохолитиаз — 1070 (17,9%) пациентов;
2. вклиненные камни большого сосочка двенадцатиперстной кишки (БСДК) — 470 (7,9%) больных;
3. фиксированные камни дистального отдела общего желчного протока (ОЖП) — 308 (5,2%) случаев;
4. крупные камни желчных путей — 1313 (22%) больных;
5. синдром Мириззи — 34 пациента.

Множественный холедохолитиаз

К множественному холедохолитиазу относим случаи наличия 3 конкрементов и более в билиарной системе, диктующие необходимость применение специфической тактики лечения. В результате диагностического алгоритма, данная форма заболевания выявлена у 1070 (17,9%) пациентов с холедохолитиазом. Следует отметить, что безжелтушная форма болезни отмечена в данной группе у 7,5% наблюдений, что объясняется наличием твердых конкрементов фасетированной различной формы, создающих предпосылки для обтекания их желчью. В клинической практике применям активную и реже — активно — выжидательную тактики лечения.

Ативную тактику применяем при наличии не более 3 камней в желчных протоках путем их одномоментного поочередного удаления либо литотрипсии. При наличии множественных конкрементов (от 4 до 25), которые имели место у 69% больных, с целью снижения лучевой нагрузки была предпринята активно — выжидательная тактика эндоскопического лечения.

Этапы активно-выжидательной тактики лечения множественного холедохолитиаза:
1. адекватная ЭПСТ(у 75% больных субтотальная);
2. удаление дистального конкремента или группы конкрементов, расчитывая на дальнейшее самостоятельное отхождение камней либо их фрагментов в просвет двенадцатиперстной кишки из проксимальных отделов ОЖП;
3. инфузионная, антибактериальная и спазмолитическая терапия, холекинетики;
4. ежедневный УЗИ контроль;
5. при гнойном холангите — назобилиарное дренирование или эндобилиарное стентирование (рис 4);
6. динамическая ЭРПХГ.

Наиболее частой причиной безуспешного эндоскопического лечения множественного холедохолитиаза, по нашим наблюдениям, является плотная обтурация холедоха камнями различной формы в виде “монетного столба”, что не дает возможности раскрыть литотриптор или корзину Дормиа для их захвата.

В целом, предложенная нами тактика, позволила в 94,6% случаев достичь успешных результатов лечения и в 3-4 этапа полностью санировать желчные протоки пациентов. Наиболее важным условием успешного эндоскопического лечения множественного холедохолитиаза считаем соответствие размеров протоковых конкрементов диаметру дистального отдела ОЖП и произведенной папиллосфинктеротомии.

Вклиненные конкременты большого сосочка двенадцатиперстной кишки (БСДК)

Среди больных холедохолитиазом частота камней локализующихся в ампуле БСДК составляет от 5 до 15%, мы наблюдали его у 470 (7,9%) пациентов с холедохолитиазом. Камни этой локализации приводят к развитию патологических процессов во всех органах панкреатобилиарной зоны, вызывая тем самым обтурационную желтуху, стойкий болевой синдром, холангит, острый панкреатит. В нашей клинике все больные с вклиненными камнями БСДК подлежали эндоскопическому лечению, преимущественно с использованием атипической торцевой папиллотомии (рис. 5). После адекватного рассечения крыши сосочка игольчатым папиллотомом, конкременты в большинстве случаев с током желчи и гноя отходят в полость двенадцатиперстной кишки.

У 44 пациентов, после выполнения торцевой папиллотомии были выявлены крупные фасетированные конкременты, которые вклинились в зоне собственного сфинктера ОЖП. В этих случаях, после папиллотомии самостоятельного отхождения конкрементов не происходило, и их удаляли путем смещения в проксимальные отделы холедоха жестким инструментом, с последеющим захватом и экстракцией корзиной Дормиа. У 124 пациентов имели место изолированные камни вклиненные в сосочке, у остальных — сочетанные конкременты желчных протоков. У 12 больных с ампулярным холедохолитиазом наблюдали пролежни конкрементов с формированием папиллярных и супрапапиллярных свищей, как правило, с гнойным отделяемым. В таких ситуациях также применяли торцевую папиллотомию, сосочек освобождали от конкремента, а далее выполняли ЭРПХГ и необходимые эндоскопические транспапиллярные вмешательства (ЭТПВ).

Фиксированные конкременты дистального отдела холедоха

Анализ собственных наблюдений показал, что данная форма холедохолитиаза имела место у 308 (5,2%) больных. Сложности эндоскопического лечения у этой категории больных были обусловлены плотной фиксацией камня в интрапанкреатическом отделе ОЖП, что не давало возможности обойти конкремент инструментом с целью его захвата и удаления, поэтому во всех случаях понадобился многоэтапный подход в лечении данной патологии (рис. 6). В таких клинических ситуациях применяем следующие приемы:
1. смещение конкремента с зоны вклинения в проксимальные отделы желчных протоков биопсионными щипцами, либо металлическим тубусом литотриптора с целью выполнения литотрипсии;
2. дробление конкремента литотрипторной корзиной, проведенной в протоки мимо фиксированного камня по гидрофильной струне.

Крупные конкременты желчных протоков

Транспапиллярная механическая литотрипсия, внедренная в 1982 году Riemann с соавт., является эффективным метотодом лечения крупных конкрементов в желчных протоках, повышающая общий клинический успех эндоскопического лечения холедохолитиаза до 80-95% случаев [4]. В нашей работе мы применяли ее у 1313 (22%) больных (рис 7). Показаниями к выполнению механической литотрипсии считаем:
1. конкременты диаметром > 15 мм;
2. анатомически узкая интрапанкреатическая часть ОЖП;
3. неадекватное папиллотомное отверстие;
4. холедохолитиаз при наличии тубулярного стеноза ОЖП и стриктур желчных протоков.

Анализируя собственные результаты лечения больных с очень крупными конкрементами (> 25 мм в диаметре), эндоскопическое лечение в 65% случаев было безрезультативным и связано, как правило, с невозможностью захватить конкремент корзинкой литотриптора. С целью ликвидации высокой механической желтухи и гнойного холангита, которые сопровождали холедохолитиаз у 95% больных, мы применяли эндобилиарное стентирование у 28 пациентов пожилого возраста с единичными конкрементами и тяжелой сопутствующей патологией. Все остальные случаи подлежали оперативному лечению, преимущественно из лапаротомного доступа. Эндобилиарное стентирование выполняли пластиковыми стентами *10 F double pigtail* (рис. 8).

В комплекс лечения обязательно включали препараты урсодезоксихолевой кислоты. У 11 больных через 3 месяца было отмечено уменьшение размеров конкрементов, что позволило впоследствии захватить их литотриптором и фрагментировать в один или несколько этапов.

Синдром Мириззи

Мы в своей работе выполняли ЭТПВ при синдоме Мириззи у 34 больных. По классификации Scendes (1989), тип I при синдроме Мириззи наблюдали у 22%, тип II — у 36%, тип III — у 31%, и тип IV — у 11% больных (рис. 9).

Следует заметить, что ЭТПВ при данном синдроме являются достаточно трудоемкими и нередко безрезультативными. У 14 пациентов, при помощи механического литотриптора, удалось обойти и фрагментировать причинный конкремент. Полноценный захват

конкремента в таких ситуациях, как правило не возможен, по этому выполняем краевую литотрипсию, путем поэтапного бокового захватывания и дробления конкремента частями. У 13 больных с высокой механической желтухой и симптомами гнойного холангита предоперационно произведены различные варианты назобилиарного дренирования и временного эндобилиарного стентирования. У 7 пациентов с широким холецисто-холедохеальным свищом, через свищевое отверстие были эндоскопически удалены также и все конкременты с желчного пузыря. Впоследствии, у этих больных произошло сморщивание пузыря, что не потребовало в дальнейшем выполнения холецистэктомии.

Анализ современных публикаций свидетельствует о том, что частота осложнений после выполнения ЭТПВ у больных с холедохолитиазом достигает 10,8%. Большинство этих осложнений не представляют особой опасности, но встречаются и такие — которые в случаях поздней диагностики и несвоевременного лечения могут представлять значительную угрозу для жизни пациента.

Обобщая наш опыт выполнения ЭТПВ, в исследуемой группе клинически значимое кровотечение наблюдали у 2,3% пациентов. Речь в данном случае, идет о кровотечениях, проявляющихся гематомезисом, меленой, падением цифр гемоглобина крови, требующих гемотрансфузию, а также выполнение эндоскопического, рентген — интервенционного или хирургического гемостаза. Эндоскопический гемостаз является эффективным методом остановки кровотечения в большинстве случаев. Мы в своей работе доказали, что комплексное использование всего арсенала эндоскопических методов остановки кровотечения в комбинации с рациональной консервативной терапией эффективно у 99,7% случаев. У 24 больных потребовалась ангиографическая остановка кровотечения, а при ее безуспешности у 2 пациентов — дуоденотомия с прошиванием кровоточащего сосуда.

Острый панкреатит является одним из наиболее частых осложнений ЭТПВ и его частота, по данным литературы, составляет от 2 до 7,5%. Мы наблюдали это осложнение у 194 (2,1%) больных. В 56% пациентов наблюдалось легкое течение заболевания, у 35% — средней тяжести и у 9% — асептический либо инфицированный панкреонекроз. Ни в одном случае лапаротомия не понадобилась. Ретродуоденальная перфорация, как осложнение ЭТПВ, по сообщениях различных авторов встречается в 0,3-1,3% случаев, с послеоперационной летальностью достигающей 14%. Мы наблюдали это осложнение у 4 (0,07%) из 5970 эндоскопических транспапиллярных вмешательств. Во всех случаях эти больные подлежали дренированию и санации забрюшинного пространства под контролем УЗИ.

Выводы

1. Эндоскопический транспапиллярный метод является приоритетным в лечении различных форм холедохолитиаза.
2. Этапные эндоскопические вмешательства при осложненных формах холедохолитиаза позволяют добиться успеха в лечении данной патологии у 95% пациентов.
3. Среди осложнений ЭТПВ — наиболее часто встречается кровотечение и легкие формы острого панкреатита, в большинстве случаев поддающиеся эндоскопическому и консервативному лечению.
4. Эндоскопические транспапиллярные вмешательства при осложненном холедохолитиазе позволяют снизить койко день до 4,5±0,55, уменьшить осложнения до 4,5%, значительно улучшить трудовую и социальную реабилитацию больных.
5. Миниинвазивные хирургические вмешательства на органах панкреатобилиарной зоны необходимо выполнять в клиниках с соответствующим оборудованием и квалифицированными специалистами.

Литература

1. Борисов А. Е. (2003) Руководство по хирургии печени и желчевыводящих путей. (Спб). “Скифи”. 2: 560
2. Малярчук В.И., Пауткин Ю.Ф., Плавунов Н.Ф. (2004) Заболевания большого дуоденального сосочка. Издательский дом “Камерон”: 168
3. Ничитайло М.Ю., Грубник В.В., Ковальчук А.Л. с соавт. (2005) Минимально инвазивная хирургия патологии желчных протоков. (Киев). “Здоров’я”. 424 с.
4. Огородник П.В. (1999) Ендоскопічні методи лікування обтурації великого сосочка дванадцятипалої кишки. Клін. хірургія. 11: 13-16
5. Caddy R. Grant. (2006) Symptoms, diagnosis and endoscopic management of common bile duct stones. Best Practice & Research Clinical Gastroenterology. 20; 6: 1085-1101
6. Gerke H., Baillie J. (2005) Biliary microlithiasis: a neglected cause of recurrent pancreatitis and biliary colic? Journal of Gastroenterology and Hepatology. 20: 499-501

ПАЦИЕНТ-КОНТРОЛИРУЕМАЯ ДЫХАТЕЛЬНЫМ АНАЛЬГЕТИКОМ ПЕНТРОКС (МЕТОКСИФЛУРАН) КОЛОНОСКОПИЯ ПРИ ПРОВЕДЕНИИ ИССЛЕДОВАНИЯ В АМБУЛАТОРНЫХ УСЛОВИЯХ

Пироговский В.Ю., Сорокин Б.В.*, Задорожний С.П., Тащиев Р.К.*, Тараненко А.А., Злобенець С.А., Лященко Н.Н., Племяник С.В., Мурга П.Ю., Шетелинец У.И., Ноєс А.Д.

Отделение проктологии, Киевская областная клиническая больница, Украина
Национальная медицинская академия последипломного образования им. П.Л. Шупика*, Киев

Введение

Качество и результативность колоноскопии, одной из важнейших эндоскопических методик, как известно, определяется точностью визуальной оценки всей слизистой оболочки кишечника с минимальными признаками патологии [9]. Колоноскопическое исследование, по данным ряда исследователей, является самым лучшим скрининговым методом выявления заболеваний толстого кишечника, которому полноценной альтернативы нет [6], особенно при необходимости повторного исследования для выявления динамики изменений. При этом, колоноскопическое исследование должно быть безболезненным, безопасным, высокочувствительным, информативным, хорошо переносимым пациентом, соответствующим национальным и международным стандартам качества [2]. Так, в соответствии с европейскими стандартами, ориентированными на обеспечение большего комфорта пациента при проведении эндоскопических исследований, в ведущих проктологических центрах, выполняющих колоноскопию, их проводят под различными видами анестезиологического пособия [5]. В соответствии с этим, в странах Европы, Северной Америки, Австралии колоноскопические исследования в обязательном порядке обезболиваются [12]. К примеру, в настоящее время во Франции в 90% случаев процедура проводится под общим наркозом. Однако, все большую популярность получают методики “пациент-контролируемой” аналгезии и седации.

Методика “пациент-контролируемая” седация пропофолом, рекомендованная группой французских проктологов, соответствует индивидуальным требованиям пациента, обусловленным особенностями болевой чувствительности. Тем не менее, такая методика технически сложная, требующая доступа к вене, дорогостоящая и не предохраняет от развития побочных эффектов фармакотерапии [4].

Во время Европейской гастроэнтерологической недели в Амстердаме (2012) представлен материал рандомизированного многоцентрового исследования, в котором изучалась эффективность и безопасность применения Penthrox в качестве анальгезирующего препарата для проведения колоноскопии в сравнении с общепринятыми седативными препаратами. Показано, что контролируемая пациентом аналгезия с использованием *Penthrox* является такой же эффективной, как и традиционные седативные препараты [10, 11]. Это побудило нас изучить возможность применения данного вида обезболивания при колоноскопии на амбулаторном этапе.

Материалы и методы исследования

Обследованы 135 больных, которые были разделены на две группы, в зависимости от способа обезболивания. Обе группы были сопоставимы по возрасту и полу. Первую составили 95 больных, которым проводилось обезболивание процедуры препаратом Пентрокс. Во вторую, контрольную группу включили 40 больных, которым колоноскопию проводили без обезболивания по общепринятой методике. Во время исследования проводился мониторинг самочувствия и состояния больных.

Регистрировали показатели артериального давления, частоты сердечных сокращений и дыхания. Оценивали удобство применения ингалятора, уровень обезболивания по визуальной аналоговой шкале, продолжительность процедуры, двигательную активность пациента во время исследования и желание применения препарата в случае необходимости повторной колоноскопии.

Результаты и их обсуждение

У 94% больных контрольной группы, которым колоноскопия выполнялась без обезболивания, отмечали дискомфорт, неприятные ощущения, боль от 4 до 6 баллов. Как правило, у этих больных наблюдалась двигательная активность, что мешало работе эндоскописта и удлиняло время и затрудняло само проведение манипуляции. Тотальная колоноскопия проведена в полном объеме у 35 из 40 больных контрольной группы. Больным, которым проводилась анальгезия, после предварительного обучения за 5 минут до начала исследования давался ингалятор, подготовленный к использованию согласно инструкции [8]. Ингалятор *Penthrox* представляет собой пластиковую трубку зеленого цвета с односторонним клапаном. Метоксифлуран, в количестве 3 мл в виде жидкости, пропитывает фитиль, содержащийся в устройстве. Согласно инструкции, ингалятор Penthrox обеспечивает концентрацию паров метоксифлурана 0,2-0,3 объемных процента при открытом делютере и 0,3-0,4 — при закрытом. Заправленный 3 мл метоксифлурана ингалятор пригоден к использованию на протяжении 30 минут [7]. Качественная ингаляция на протяжении 5 минут до начала исследования обеспечивала обезболивание у большинства больных.

Каждый больной инструктировался так, что он самостоятельно увеличивает концентрацию метоксифлурана путем увеличения частоты и глубины дыхания при возникновении дискомфорта. В случаях, когда эндоскопист предполагал потенциальный риск возникновения неприятных ощущений, пациенту также предлагалось ингаляционно принять адекватную дозу метоксифлурана. Замечено, что двигательная активность, связанная с неприятными ощущениями отсутствовала. Больные были в сознании, выполняли все команды врача-эндоскописта, что на 25% сокращало длительность колоноскопии. У 94 больных основной группы была проведена тотальная колоноскопия. 88 пациентов не отмечали боли и дискомфорта при исследовании, еще 5 пациентов оценили болевые ощущения от 1 до 3 баллов. У одного пациента из-за выраженного спаечного процесса исследование продолжили под общим обезболиванием, но, в конечном итоге выполнить его не удалось. Все пациенты оценили самостоятельно управляемую аналгезию как удобную для исследования. Выраженных побочных эффектов не наблюдалось. Лишь 5 больных (5,2%) отметили легкое головокружение, которое прошло самостоятельно. Желание повторного применения препарата для аналгезии при необходимости выразили 92 больных. Все больные, которым проводили исследование с управляемой пациентом анальгезией, самостоятельно покинули кабинет и клинику.

Внедрение в клиническую практику современных высокоинформативных методов исследования толстого кишечника требует способов такого анестезиологическогообеспечения, которое должно позволить, с одной стороны максимально удобно провести исследование, а с другой — максимально быстро активизировать больного после проведенного исследования или лечения. Результаты настоящего исследования показали, что Пентрокс (метоксифлуран) является оптимальным вариантом анальгезии. В литературе широко обсуждается вопрос колоноскопии с седацией, с наркозом, местным обезболиванием или без обезболивания. Достаточно полно вопрос анестезии при колоноскопии освещен в обзоре Rami Dakour, в котором проанализированы результаты 81 исследования. Обсуждаемые вопросы развития инфекционных осложнений колоноскопии, риска тромбоэмболических осложнений, геморрагий в разной степени связаны с методикой исследования, техническим оснащением и необходимостью анестезиологического пособия. Обращает внимание то, что если при колоноскопии необходимо рассмотреть все детали слизистой оболочки толстой кишки, при необходимости отмыть слизистую, выполнить хромоскопию, прицельно взять необходимое количество биоптатов, далеко не всегда пациент переносит это исследование так спокойно, чтобы врач мог качественно и быстро его провести.

Безусловно, необходимость в обезболивании решается индивидуально. При этом, до настоящего времени, чаще используется седация, которая имеет свои особенности. Ведь для ее проведения необходимо участие в процедуре квалифицированного анестезиолога со специальным оснащением, госпитализация пациента и готовность к купированию побочных эффектов от седативных или опиатных препаратов. Рассматриваемая в данной статье контролируемая пациентом аналгезия с применением ингалятора с метоксифлураном *(Penthrox)* широко применяется на практике для устранения боли при травмах и может с успехом использоваться для устранения ощущения дискомфорта, страха и боли при колоноскопии.

Наш первый в Украине опыт в ключе проблем колоноскопии показал, что данный метод обезболивания оценивается пациентами как простой, удобный и эффективный, к тому же препарат снимал симптомы тревожности и беспокойства. Наши данные коррелируют с подобными многоцентровыми зарубежными исследованиями.

Важной особенностью, которая отсутствует при различных вариантах седации, является полный контакт врача с больным, что обеспечивает возможность управлять состоянием больного во время исследования, а больному самостоятельно регулировать степень обезболивания за счет увеличения концентрации метоксифлурана. Такую возможность обеспечивает конструкция ингалятора. Дозы метоксифлурана, помещенного в ингалятор хватает, чтобы обезболивать пациента от 30 и более минут, что позволяет качественно провести колоноскопию и ряд лечебных манипуляций (полипэктомию и т.п.). Наконец удобство, простота использования, безопасность препарата позволяет уверенно применять данное обезболивания в амбулаторных условиях. Альтернативы методике в настоящее время не существует.

Выводы

Таким образом, применение управляемой пациентом анальгезии при помощи препарата *Penthrox,* позволяет сделать процедуру колоноскопии более легкой для пациента и более удобной для эндоскописта, и в ряде случаев обходится без необходимости участия анестезиолога.

Литература

1. Компендиум 2011 — лікарські препарати. С. 1254
2. Balakrishnan A., Lewis S., Hosie K. (2011) Maintaining Quality in Endoscopy (Plymouth) http://www.intechopen.com/books/colonoscopy/maintaining quality in endoscopy.Chapter 4
3. Buntine P., Thom O., Babl F., et al. (2007) Prehospital analgesia in adults using inhaled methoxyflurane. Emergency Medicine Australasia. 19: 509-514
4. Crepeau T., Poincloux L., Bonny C., et al. (2005) Significance of patient-controlled sedation during colonoscopy. Results from a prospective randomized controlled study US National Library of Medicine National Institutes of Health. 1650: 53-57
5. Dakour R., Baluch A., Saleh O., et al. (2006) Anesthetic considerations for outpatient colonoscopy M.E.J. Anesth. 18; 6: 1019-1042
6. Department of Medicine, University of Pittsburgh School of Medicine (2003) Surveillance after positive and negative colonoscopy examinations: issues, yields, and use. http://www.ncbi.nlm.nih.gov/pubmed/12818263
7. Komesaroff D., Crankshaw D. (2012) Аналгезия метоксифлураном с использованием ингалятора Пентрокс™ (Penthrox™): применение в отделениях неотложной помощи и стационаре.Острые и неотложные состояния в практике врача.1: 48-52
8. Komesaroff D., Crankshaw D. (2004) Methoxyflurane Analgesia with the Penthrox™ Inhaler: Emergency Department and Hospital Ward Applications. In Abstract book: Teaching and Research Conference, Victoria University of Technology. 48-52
9. Miskovitz P. (2011)Colonoscopy. http://www.intechopen.com/books/colonoscopy. 326p
10. Moss A., Parrish F.J., Naidoo P. et al. (2008) Self-administered, inhaled methoxyflurane improves patient comfort during nasoduodenal intubation for computed tomography enteroclysis for suspected small bowel disease: a randomized, double-blind, placebo-controlled trial.Clinical Radiology. 66: 125-131
11. Nguen N., Leanne T., Janes M. et al. (2012) Patientcontrolled analgesia with inhaled methoxyflurane versus conventional sedation for colonoscopy a randomized, multicentre tria. 1397
12. Singh H., Poluha W., Cheang M. et al. (2008) Propofol for sedation during colonoscopy Cochrane Database of Systematic reviews. 628

ВІДЕОКОЛОНОСКОПІЯ ЯК ОПТИМАЛЬНИЙ МЕТОД РАННЬОЇ ДІАГНОСТИКИ КОЛОРЕКТАЛЬНОГО РАКУ

Пироговський В.Ю., Сорокін Б.В.*, Задорожній С.П., Тащієв Р.К.*, Тараненко А.О., Злобенець С.О., Лященко М.М., Плем'яник С.В., Шетелинець У.І.*, Ноєс А.Д.

Відділення проктології, Київська обласна клінічна лікарня, Україна

Національна медична академія післядипломної освіти ім. П.Л.Шупика*, Київ

Вступ

Колоректальний рак (КРР) займає II місце у структурі онкологічної захворюваності. Низька поінформованість населення,неспецифічна рання симптоматика та недостатня онконастороженість лікарів є тими факторами,які призводять до захворюваності та діагностики КРР у 3-4 стадіях.Метою даної статті було показати роль превентивної колоноскопії, як методики скринінгу КРР та лікувальної процедури водночас,виділити групи ризику та визначити необхідну частоту профілактичних обстежень для кожної груп. КРР є причиною смерті 55 000 американців щороку. В Англії та Уельсі від КРР щорічно помирає близько 16000 пацієнтів. У Європі питома вага КРР серед пухлин шлунково-кишкового тракту (ШКТ) визначена у 52,6%, кожного року фіксується близько 300 тисяч нових випадків захворювання [3]. В Україні КРР є найпоширенішою пухлиною ШКТ, другою по частоті пухлиною серед чоловіків (після бронхолегеневого раку) і третьою серед жінок (після бронхолегеневого та раку молочної залози). В 2011 році в Україні було зафіксовано 10069 нових випадків захворювань на КРР [2]. Колоректальні поліпи достовірно підвищують ризик виникнення злоякісної пухлини. Індекс малігнізації поодиноких поліпів складає 2-4%, множинних 20%, вікових утворень до 40 % [3, 4, 13]. Поліпи товстої та прямої кишки відносно рідко зустрічаються у молодому віці, натомість, у людей старшого віку спостерігають досить часто. Найбільш достовірно про частоту наявності поліпів можна судити за результатами патологоанатомічних розтинів. За даними літератури, частота виявлення поліпів при аутопсіях, для економічно розвинутих країн складає в середньому близько 30-35% [4]. На даний момент існує ступенева теорія розвитку канцерогенезу [5]: аденоматозний поліп (або аденома товстої кишки) — аденоматозний поліп з дисплазією епителію — рак у поліпі — розповсюджений рак (рис. 1). Дані етапи розвитку КРР відбуваються декілька років, з чого виходять при визначенні інтервалів спостереження за хворими з поліпами [10].

У хворих з хронічними запальними захворюваннями прямої та товстої кишки, особливо з виразковим колітом, частота КРР значно вища, ніж в загальній популяції. На ступінь ризику розвитку раку впливають, тривалість та клінічний перебіг захворювання. За даними літератури, ризик виникнення раку при тривалості захворювання до 5 років складає від 0 до 5%, до 15 років 1,4-12%, до 20 років 5,2-30%, особливо високий ризик у хворих на виразковий коліт що хворіють протягом 30 років й триваліше ризик становить більше 8,7-50%. При хворобі Крона товстої кишки також виникає ризик розвитку злоякісних новоутворень, однак частота захворювання нище, ніж при виразковому коліті, яка становить від 0,4-2,4 до 4-26,6% [9].

Певну роль в патогенезі раку товстої та прямої кишки відіграє спадковий фактор. Особи першої лінії нащадків з хворими на КРР мають високу ступінь ризику злоякісних новоутворень. До факторів ризику слід відносити як злоякісні пухлини товстої кишки так й наявні новоутворення іншої локалізації. Такі спадкові хвороби як: родинний дифузний поліпоз, синдром Гарднера, синдром Тюрко, супроводжується високим ризиком розвитку раку товстої кишки. Сімейний дифузний поліпоз, що передається за аутосомно-домінантним типом, проявляється множинними аденокарциномами товстої кишки. Майже у третини таких хворих, старших за 50 років,розвивається КРР [1, 8].

Класифікація передпухлинних захворювань(Морсон Б.К., Собін Л.Г.,1981):

I. Гамартії
   - Синдром Пейтца-Егерса (індекс малігнізації 2-12%)
   - Синдром Гарднера (індекс малігнізації 100%)
   - Ювенільний поліпоз (індекс малігнізації 21%)
   - Синдром Кронкхайта-Канада (індекс малігнізації до 1%)

II. Епітеліальні пухлини
   - Гіперпластичні поліпи (індекс малігнізації 2-4%)
   - Аденоматозні поліпи (індекс малігнізації 2-4%)
   - Ворсинкуваті поліпи і пухлини (індекс малігнізації до 40%), рис. 2-3

III. Неепітеліальні пухлини
   - Ліпома (дані відсутні)
   - Лейоміома (індекс малігнізації 25%)
   - Нейрофіброма (індекс малігнізації 10-15%)
   - Вроджена і набута ангіодисплазія (дані відсутні)

Існують наступні методи діагностики поліпів та карцином товстої кишки:

1. Пальцеве ректальне дослідження дозволяє обстежити всього 10 см прямої кишки, виявляє всього 10% уражень [7].
2. Тест на приховану кров у калі — позитивний результат тесту свідчить про наявність людського гемоглобіну в зразку калу, проте, причина появи його може бути різною: колоректальна кровотеча, геморой, гематурія чи подразнення шлунку. Наявність прихованої крові в калі слід підтвердити додатковими діагностичними процедурами для того, щоб визначити точну причину та джерело крові в калі. Негативний результат тесту не виключає кровотечу, бо деякі поліпи та колоректальні злоякісні пухлини можуть кровоточити періодично чи зовсім не кровоточити протягом певної стадії захворювання. Крім того, кров може нерівномірно розподілятися в зразку калу [9].
3. Ректороманоскопія надає можливість безпомилково діагностувати ураження на чітко обмеженій відстані до 30 см [4, 5].
4. Іригоскопія (-графія) у проктологічній практиці є абсолютно достовірним методом діагностики функціональних станів(тонічні розлади), визначення траєкторії ободової кишки та контрастування уражень кишки яки досягають не менше 1-1,5 см [6].
5. Віртуальна колоноскопія-найвища чутливість методу 92% для аденом розміром 8 мм і більше. Специфічність методу досягає 95% [12].
6. "Золотим стандартом" в діагностиці передракових станів товстої кишки є відеоколон оскопія+біопсія+ендоскопічна поліпектомія [13].

Матеріали і методи

В наших обстеженнях застосовується двоканальний відеоколоноскоп. Два інструментальні канали надають можливість проведення ендоскопічних операцій (туморектомія, мукозектомія, поліпектомія, тощо). Додатково застосовується методика хромоколоноскопії (з використанням карміну або метиленового синього) — рис. 4. За період з 2009 по 2012 рік у проктологічному відділенні Київської обласної клінічної лікарні проведено 1320 колоноскопій, з них 810 у стаціонарних та 320 в амбулаторних пацієнтів. Різниця в кількості пацієнтів складається з госпіталізованих повторно(хіміотерапія, двоетапні операції), та пацієнтів, котрим виконувалася колоноскопія протягом останніх шести місяців. Пацієнти різного віку були умовно розділені на окремі групи. I — група підвищеного ризику: хворі на НВК та хворобу Крона, прооперовані з приводу колоректального раку (245 осіб). II — група пацієнти з функціональними розладами ободової кишки (дискінезії, колостази) 450осіб. III — група складалась з осіб що висловлювали скарги схожі з клінічними проявами колоректального раку (328 осіб). IV — група пацієнти оглянуті в рамках комплексного обстеження за відсутності конкретних скарг (107 осіб).

Результати та їх обговорення

З загальної кількості хворих четвертої групи виявлено: 17 осіб з поліпами ободової кишки, 2 пацієнта з НВК (без клінічних проявів), 1 хворий на рак висхідної кишки, 8 пацієнтів з дивертикулярною хворобою товстої кишки та 1 пацієнт з дисплазією ділянки сигмоподібної кишки. Нормальна ендоскопічна картина товстої та прямої кишки у 78 пацієнтів. Третя група 56 пацієнтів що мали поодинокі та множинні поліпи ободової та прямої кишки, 17 хворі на колоректальний рак на різних стадіях захворювання, 7 запальні процеси прямої та сигмоподібної кишки, 4 хворі на неспецифічні захворювання (НВК, хвороба Крона), 1 внутрішньо-кишковий абсцес хробакоподібного паростка, 11 дивертикулярна хвороба, 2 дисплазії ділянок ободової кишки, інша патологія прямої кишки (геморой, тріщина тощо) 112 пацієнтів. Та, попри все, 216 пацієнтів мали нормальну ендоскопічну картину ободової кишки або епізодичні функціональні розлади. Друга група 59 коло ректальні новоутворення на різних стадіях розвитку, 73 поліпи різної локалізації та кількості, хвороба Крона 4 пацієнти, дивертикулярна хвороба виявлена у 15 оглянутих,меланоз товстої кишки 2 пацієнти, різні форми запалення ободової кишки 43 хворих. Групу доповнюють пацієнти з різними формами дискінезій товстої кишки, інволютивно-дегенеративні стани, анатомічні особливості(доліхосигма, мегаколон), епізодичні функціональні розлади та нормальна ендоскопічна картина товстої

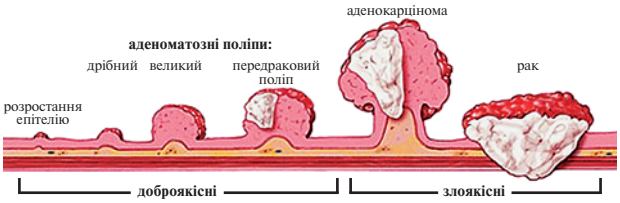

Рис. 1

Схема ступеневого канцерогенезу.

Рис. 2
Війкова пухлина товстої кишки.

Рис. 3
Війкова пухлина товстої кишки.

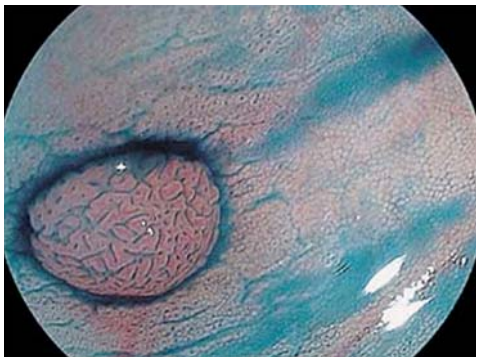

Рис. 4
Методика хромоколоноскопії.

кишки. Перша група: з числа прооперованих (158) виявлено: 6 осіб з картиною пролонгації захворювання по місцевому типу, поліпи, що не діагностовано до операції — 19, дисплазії ділянок слизової — 2 пацієнта, не діагностований первинно-множинний рак ободової кишки — 1, у 130 ендоскопічна картина відповідає типу проведеної операції. Друга підгрупа: 87 осіб що хворіють на НВК та хворобу Крона. З них у 3 пацієнтів виявлені малігнізовані ділянки масивних дисплазій, 5 — мали поодинокі аденоматозні поліпи. Ендоскопічна картина інших 79 хворих відповідала локалізації,ступеню активності та важкості перебігу захворювання.

Висновки

Враховуючи вище наведені дані, колоноскопія у різних групах ризику (вік, стать пацієнтів) є обов'язковим методом дослідження (за умови абсолютних протипоказань). Технічний рівень сучасного ендоскопічного обладнання надає можливість безпомилкової діагностики КРР на ранніх стадіях його розвитку. Зважаючи на перераховані недоліки інших методів обстеження ободової та прямої кишки,колоноскопію слід вважати основним методом обстеження ободової кишки. Особи, що досягли 50 років, повинні проходити колоноскопію один раз на рік, навіть за відсутності скарг. Пацієнтам, що входять до груп ризику, проведення колоноскопії необхідне двічі на рік. Своєчасне виявлення передпухлинних захворювань веде до зниження вартості лікування пацієнта на ліжко-місці.

Література

1. Аруин Л.И., Капуллер Л.Л., Исаков В.А. (1998) Морфологическая диагностика болезней желудка и кишечника. (Москва). "Триада-Х". 496 с.
2. Бюлетень національного канцер-реєстру України (2012) Київ. Видання 13
3. Владимирова А.А. и соавт. (2003) Характеристика полипов у пациентов со злокачественными новообразованиями толстой кишки Тез. докл.Актуальные вопросы колопроктологии.I всероссийский съезд колопроктологов. (Самара). с. 201-202
4. Ривкин В.Л. (2003) Толстокишечный канцерогенез. Клиническая геронтология. 8: 76-80
5. Ривкин В.Л., Кирьянов И.В., Никитин А.М. и соавт.(2005) Полипы и полипоз толстой кишки. (Москва) "ИД Медпрактика". 152 с.
6. Bond J.H. (2000) Polyp Guideline: diagnosis, treatment and surveillance for patients with colorectal polyps. Am. J. Gastroent. 95; 11: 3053-3063
7. Cancer reference information (2006) http://www.cancer.org
8. Clark S.K. (2004) Diagnosis and treatment of familial adenomatous polyposis.Dis. Colon. Rectum. 47: 985
9. Colon polyps (2006) http://www.mayoclinic.com
10. Nakajima T., et al. (2004) Problem of total colonoscopy for mass screening of colorectal cancer. Dis. Colon. Rectum. 47: 1052
11. Pearlman J.D., et al. (2005) http://www.emedicine.com
12. Pickhard P.J. et al. (2003) Computed tomographic virtual colonoscopy to screen for colorectal neoplasia in asymptomatic adults.New Engl. J. Med; 349: 2191-2200
13. Winawer S.J., Zauber A.G. et al. (1993) Prevention of colorectal cancer by colonoscopic polypectomy.N. Engl. J. Med; 329: 1977-1983

ЗАСТОСУВАННЯ КАПСУЛЬНОЇ ЕНДОСКОПІЇ ДЛЯ ДІАГНОСТИКИ ТОНКОКИШКОВИХ КРОВОТЕЧ

Пироговський В.Ю., Сорокін Б.В.*, Задорожній С.П., Тащієв Р.К.*, Тараненко А.О., Злобенець С.О., Лященко М.М., Плем'яник С.В., Шетелинець У.І.*, Ноєс А.Д.

Відділення проктології, Київська обласна клінічна лікарня, Україна
Національна медична академія післядипломної освіти ім. П.Л.Шупика*, Київ

Вступ

Відеокапсульна ендоскопія (ВКЕ) — метод, який широко застосовується у світі з 2001 року та дозволяє встановити причину тонкокишкових кровотеч, які не діагностуються за допомогою стандартних ендоскопічних методик. На сьогоднішній день методика є достатньо інформативною в порівнянні з іншими методами та безпечною для пацієнта [1-3]. За даними світової літератури у близько 5% пацієнтів, госпіталізованих у стаціонар з ознаками шлунково-кишкової кровотечі та виписаних з без встановлення джерела, мають місце повторні епізоди [2]. Причинами кровотеч з тонкого кишківника можуть бути ангіоектазії, виразки Дьєлафуа, теленгіоектазії, асоційовані з синдромом Рендю-Ослера-Вебера, Турнера, CREST-синдромом, аденоми, в тому числі, асоційовані з сімейним аденоматозним поліпозом, гамартоми (синдром Пейтца-Єгерса), ліпоми, аденокарциноми, гастроінтестинальні стромальні пухлини, карциноїд, судинні пухлини (синдром Кліппеля-Треноне-Вебера), нейрофіброми (хвороба Реклінгаузена), метастатичні ураження,флебектазії, аневризми, аорто-кишкові фістули, хвороба Крона, медикаментозно-індуковані виразки, виразкові ураження при целіакії, хронічний виразковий еюноілеїт, васкуліти, радіаційні та ішемічні ураження, дивертикул Меккеля, дивертикульоз, синдром Золлінгера-Еллісона, ендометріоз, інфекційні захворювання, хвороба Віллебранда [1]. Більшість вищеперелічених патологічних станів не є специфічними для тонкого кишківника та можуть уражати також верхні відділи шлунково-кишкового тракту та у товстій кишці, однак їх діагностика та лікування при тонкокишковій локалізації є набагато важчим завданням. Оскільки ураження слизової запального та ішемічного ґенезу можуть спонтанно загоюватись з повним відновленням нормальної ендоскопічної картини, то у цієї групи пацієнтів ВКЕ рекомендовано проводити відразу після виключення джерела у верхніх відділах ШКТ та товстому кишківнику, бажано не пізніше, ніж через 3-7 днів після початку епізоду [3].

Рис. 1
Медикаментозно індукована виразка порожньої кишки.

Рис. 2
Підтікання крові у просвіт порожньої кишки.

Матеріали та методи

За період з травня 2011 по грудень 2012 в умовах проктологічного відділення Київської обласної клінічної лікарні проведено 131 дослідження методом відеокапсульної ендоскопії, з них у 30 випадках показанням для обстеження були шлунково-кишкові кровотечі, джерело яких не було встановлено при езофагогастродуоденоскопії та відеоколоноскопії. Дослідження проводилося із застосуванням капсульної системи *OMOM,* яка складається з наступних компонентів: *OMOM Smart Capsule*, стерильна, одноразова, 8 годин роботи, розмір: 13×27,9 мм, роздільна здатність 0,1 мм, 2 знімки на секунду; записуючий пристрій, розміщений в спеціальному жилеті; робоча станція, що за допомогою програмного забезпечення *OMOM* надає можливість переглянути запис дослідження, сформувати клінічний звіт, роздрукувати вибрані знімки разом з висновками і записати протокол обстеження на

Таблиця 1. *Основні патологічні зміни, отримані при відеокапсульній ендоскопії тонкої кишки*

Діагностована патологія	n
Еритематозна гастропатія	10
Еритематозна дуоденопатія	1
Ерозивна гастропатія	8
Ерозивна дуоденопатія	3
Гостра виразка тіла шлунка	1
Хвороба Крона тонкої кишки	5
Поліп здухвинної кишки	1
Ерозії пілоричного відділу шлунка	1
Множинні ерозії слизової тонкої кишки	12
Лімфофолікулярна гіперплазія клубової кишки	3
Пухлина порожньої кишки	1
Медикаментозно індуковані виразки порожньої кишки з ознаками активної кровотечі	1
Вогнищева атрофія слизової тонкого кишківника	1
Ангіоектазія клубової кишки	1
Метаплазія порожньої кишки	1
Виразки порожньої та клубової кишки, що зарубцювалися	5
Лімфангіоектазії порожньої кишки	1
Вогнищева гіперемія слизової тонкого кишківника	10

DVD; портативний монітор, що дозволяє отримувати зображення з відеокапсули в режимі реального часу та надсилати капсулі команди, зберігати отриману відеоінформацію в базі даних. Підготовка до обстеження включала дотримання безшлакової дієти протягом 2 днів, фортранс по схемі — 1 пакет за 2 дні до обстеження та 4 пакети напередодні за умови відсутності активної кровотечі на момент обстеження (час від епізоду до обстеження більше 3 днів), у пацієнтів з активною кровотечею спеціальна підготовка не застосовувалась. Всі пацієнти перебували в стаціонарі проктологічного відділення на момент обстеження.

Результати та їх обговорення

Перед дослідженням у всіх пацієнтів встановлено відсутність протипоказів до обстеження (наявність електронного кардіостимулятора, вагітність, гостра кишкова непрохідність,перфорації, стенози та фістули ШКТ, вивчено дані попередньо виконаних досліджень, отримано інформовану згоду пацієнта на дослідження. Якість очистки тонкого кишківника та візуалізації слизової була задовільною у всіх пацієнтів. У всіх пацієнтів капсула досягла товстої кишки та вийшла природнім шляхом. Серед пацієнтів чоловіків було 14 (42%), жінок — 16 (58%). Середній вік від 45,5 років. Дані, отримані в результаті, представлені в таблиці 1.

Патологію тонкого кишківника не було виявлено у 6 пацієнтів (20%), яким ВКЕ проводилася у термін більший, ніж 2 тижні з останнього епізоду кровотечі. У 1 пацієнта, прооперованого з приводу MALT-лімфоми тонкого кишківника, виявлено ділянку метаплазії тонкого кишківника. У пацієнтки з пухлиною порожньої кишки на момент обстеження не спостерігалось активної кровотечі, скерована на 2-балонну ентероскопію. Варто зауважити, що незважаючи на розміри утворення 2×2,3см, при МРТ- та КТ-ентерографії його не було виявлено. У 1 пацієнтки виявлено виразки порожньої кишки на фоні тривалого прийому нестероїдних протизапальних препаратів з ознаками підтікання крові в момент обстеження (рис. 1-2). Цікаво, що ураження шлунка та 12-палої кишки за даними ЕГДС та ВКЕ обмежувалось вогнищевою атрофією слизової шлунка, що було розцінено, як вікові зміни, з моменту епізоду кровотечі минуло 5 днів, епізод був повторним протягом останніх 2 місяців, також виявлено зарубцьовану виразку в нижче розташованому сегменті порожньої кишки (можливо, джерело попереднього епізоду). У 12 пацієнтів шляхом біопсії візуально незміненої слизової термінального відділу здухвинної кишки гістологічно верифіковано хворобу Крона, призначено курс базисної терапії. У жодного з цих пацієнтів не було рецидиву кровотечі за період спостереження.

Висновок

Відеокапсульна ендоскопія є ефективною методикою для діагностики шлунково-кишкових кровотеч, джерелом яких є тонкий кишківник. Чутливість методу прямо пропорційна терміну між епізодом кровотечі та датою обстеження. Пацієнтам з негативним результатом можна порекомендувати повторне обстеження під час наступного епізоду.

Література

1. Douglas O.F., David R.C. (2008) Capsule endoscopy. (New York) Saunders Elsevier Inc. pp 233
2. Katz L.B. (1999) The role of surgery in occult gastrointestinal bleeding. Semin Gastrointest Dis. 10: 78-81
3. Pennazio M., Santucci R.,Rondonotti R.,et al. (2004) Outcome of patients with obscure gastrointestinal bleeding after capsule ehdoscopy: report of 100 cases. Gastroenterology. 126: 643

ТРАНСАНАЛЬНІ ЕНДОСКОПІЧНІ МІКРОХІРУРГІЧНІ РЕЗЕКЦІЇ ПУХЛИН ПРЯМОЇ КИШКИ

Пироговський В.Ю., Сорокін Б.В.*, Задорожній С.П., Тащієв Р.К.*, Тараненко А.О., Злобенець С.О., Лященко М.М., Плем'яник С.В., Шетелинець У.І.*, Ноєс А.Д.

Відділення проктології, Київська обласна клінічна лікарня, Україна
Національна медична академія післядипломної освіти ім. П.Л.Шупика*, Київ

Вступ

Колоректальний рак (КРР) займає одне з провідних місць серед онкологічних захворювань по показниках захворюваності та смертності. В Європі він є другою по частоті злоякісною пухлиною (рак легенів 13,3%, КРР — 13,2%, рак молочної залози — 13%) — 53 випадки на 100 тис. населення (в Україні — 36,5), смертність — 30 випадків на 100 тис. населення. Ці показники мають тенденцію до росту у світі [3, 5]. Більшість аденокарцином виникають в аденоматозних поліпах. Аденоми товстої кишки зустрічаються у половини 50-60 річних чоловіків та у 40% жінок того ж віку. Половина з них локалізується в прямій кишці [4]. Відомі такі методи місцевого видалення доброякісних новоутворень прямої кишки та ракових пухлин I стадії, як:

1. Ендоскопічна електроексцизія. Недоліком метода є висока вірогідність розвитку кровотечі, значна кількість рецидивів (при доброякісних пухлинах 44-45%). Роль електроексцизії для пухлин нижньоампулярного відділу незначна, що пов'язано зі складністю маніпуляції [3, 5].
2. Трансанальне висічення пухлини. Недоліками метода є обмеженість доступу до пухлини та висока частота рецидивів 12-41,6% [2].
3. ТЕМ — спосіб ендоскопічної резекції новоутворень прямої кишки трансанальним доступом за допомогою спеціального інструментарію, розробленого G.Buess на початку 80х років XX ст. Це операційний проктоскоп (довжиною 15 або 20 см, діаметром 4 см), робочий окуляр, що має 5 портів для введення ендоскопічного мікроскопа, інсуфлятора для нагнітання вуглекислого газу до прямої кишки, іригатора-аспіратора, інструментів для ендоскопічних маніпуляцій. До операційного проктоскопа під'єднується тримач *Martin* для його фіксації, стандартна лапароскопічна стійка, електрокоагулятор (рис. 1) [6, 8]. Використання ендоскопічного мікроскопа збільшує зображення у 5 разів, а його показ на широкоформатному екрані дозволяє досягти високої деталізації зображення.

Традиційними видами хірургічних втручань у хворих на рак прямої кишки (РПК) є передня та черевно-анальна резекції, екстирпація прямої кишки. Успіхи хірургічного лікування хворих з пухлинами дистальних відділів прямої кишки дозволили уникнути формування постійної колостоми у 40% хворих [4]. ТЕМ є альтернативою традиційним методам хірургічного лікування хворих з ранніми стадіями РПК (Tis,T_1-T_2).

Матеріали та методи

За період з березня 2007 по лютий 2012 року у відділенні проктології Київської обласної клінічної лікарні виконано 77 ТЕМ-втручань у хворих з пухлинами прямої кишки. Серед хворих було 35 жінок та 42 чоловіки віком 44-76 років. У 33 випадках підтверджено діагноз РПК (у 25 випадках середньо-диференційовані, у 8 — високо-диференційовані аденокарциноми), у 42 випадках — доброякісні пухлини (у 40 — війкова пухлина, у 2 — аденоматозний поліп), у 2 випадках — карциноїд прямої кишки. У 20 пацієнтів з РПК пухлина локалізувалась у нижньо-, у 9 — в середньо-, у 2 — у верхньоампулярному відділах, в одному випадку — в середньо-верхньоампулярному відділах (протяжна пухлина) та в одному випадку, при первинно-множинному РПК, пухлини знаходились в нижньо-, середньо- та верхньоампулярному відділах. Аденоми в 21 випадку знаходились у нижньоампулярному, в 17 — в середньоампулярному відділі, в 1 випадку — в нижньо-середньо-ампулярному відділах прямої кишки, та в 1 випадку в нижньо-середньо-верхньоумпулярному відділах (протяжна пухлина). Карциноїди прямої кишки в обох випадках локалізувалися в середньоампулярному відділі. Передопераційне клініко-лабораторне та інструментальне обстеження хворих обов'язково включало трансректальне ультразвукове дослідження (ТРУЗД) з передопераційним стадіюванням пухлини (рис. 2).

Відбір пацієнтів до ТЕМ-висічення пухлини відбувався за такими критеріями: 1) глибина інвазії стінки кишки пухлиною — Tis, T_1-T_2, при N_0M_0 (рис. 10); 2) ступінь диференціювання клітин пухлини — G_1-G_2; 3) локалізація від лінії Хілтона на висоті до 15 см по задній та 12 см по боковій стінкам; 4) діаметр пухлини не більше 3 см; 5) екзофітний ріст; 6) відсутність інфільтрації в основі пухлини; 7) рухливість пухлини [11].

ТЕМ-видалення пухлин прямої кишки проводили за допомогою операційного проктоскопа виробництва *Karl Storz* (Німеччина), адаптованого до стандартної лапароскопічної стійки з використанням набору інструментів для ендоскопічних маніпуляцій. Оперативне втручання включало в себе наступні етапи:

1. інтраопераційна ревізія (рис. 3);
2. маркування лінії резекції (рис. 4);
3. видалення пухлини в межах здорових тканин до м'язового шару (рис. 5-6);
4. ушивання рани в поперечному напрямі при поширенні рани до адвентиції (рис. 7-8).

У всіх випадках порожнина прямої кишки дренувалась двома поліхлорвініловими трубками. У 5 випадках операцію було завершено формуванням протектуючої сигмостоми (у зв'язку з великим об'ємом раньової поверхні та ризиком виникнення недостатності швів п/о рани) з наступним виконанням реконструктивних колопластик через 3-6 місяців.

Двом пацієнтам виконано поєднані оперативні втручання з приводу первинно-множинного раку товстої кишки. В одному випадку — із локалізацією пухлин в нижньоампулярному відділі прямої кишки (за даними ТРУЗД T_2N_0), поперечно-ободовій кишці та печінковому вигині ободової кишки — виконано правобічну геміколектомію та ТЕМ — видалення пухлини прямої кишки з протектуючою двостовбуровою ілеостомією. В іншому випадку — із локалізацією пухлин в середньоампулярному відділі прямої кишки (за даними ТРУЗД T_2N_0) та печінковому вигині ободової кишки — виконано розширену правобічну геміколектомію та ТЕМ — видалення пухлини прямої кишки. В обох випадках хворим проводилась ад'ювантна променева терапія на ділянку прямої кишки після ТЕМ.

В 74 випадках після ТЕМ — операцій п/о період проходив без ускладнень. У 3 хворих виникли кровотечі з прямої кишки, зупинені консервативно.

Результати

Для п/о моніторингу стану пацієнтів використовувались такі критерії: через 3 місяці після операції: 1) ректороманоскопія з біопсією за потребою; 2) ТРУЗД; 3) визначення CEA (при аденокарциномах). Через 6 місяців після операції: 1) ректороманоскопія з біопсією за потребою; 2) ТРУЗД; 3) визначення CEA (при аденокарциномах); 4) колоноскопія; 5) рентгенографія ОГК. Найбільш інформативним показником, який характеризує ефективність ТЕМ-операцій є кількість місцевих рецидивів пухлин. Приводимо частоту виникнення місцевих рецидивів за період спостереження (1 міс — 5 років 9 міс) (середній термін — 35 міс) у таблиці 1.

Через 12 міс після операції, у 1 пацієнта з РПК виявлений місцевий рецидив. У зв'язку із відмовою пацієнта від оперативного втручання було призначено курс променевої

Рис. 1
Трансанальна ендоскопічна мікрохірургія (ТЕМ).

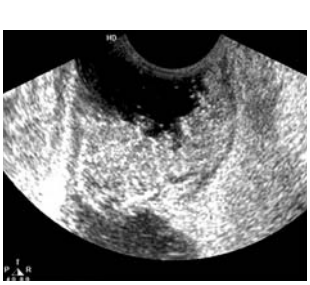

Рис. 2
ТРУЗД (T_1N_0).

Таблиця 1. *Кількість локальних рецидивів пухлин після ТЕМ-операцій*

Вид пухлини	Кількість хворих n	Кількість рецидивів n/%
Аденоматозний поліп	2	0
Війкова пухлина	40	3 (7,5%)
Рак прямої кишки, з них	33	1 (3,03%)
T_1	22	0
T_2	11	1 (9,09%)
Карциноїд	2	0
Всього	77	4 (5,19%)

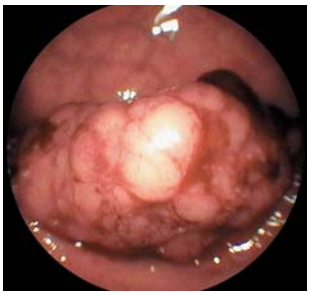

Рис. 3
Вигляд пухлини.

Рис. 4
Маркування лінії резекції.

Рис. 9
Видалена пухлина.

Рис. 5
Видалення пухлини.

Рис. 6
Загальний вигляд рани.

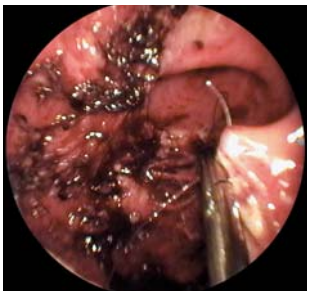

Рис. 7
Ушивання рани.

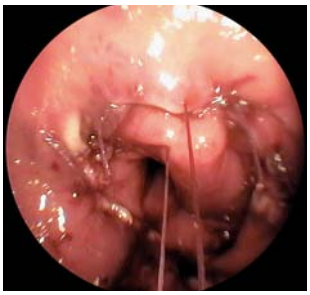

Рис. 8
Вигляд ушитої рани.

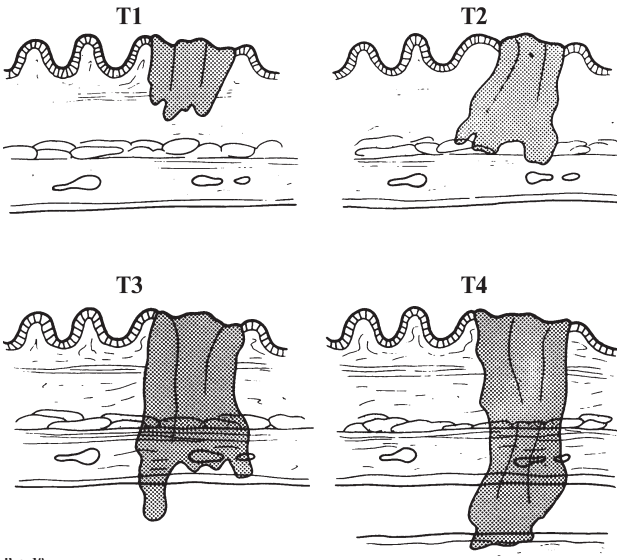

Рис. 10
Визначення ступеню інвазії пухлини згідно з класифікацією TNM (6 видання, 2002).

терапії на рецидивну пухлину. У 3 пацієнтів з вікковими пухлинами виявлені місцеві рецидиви пухлин. У одному випадку — через 12 місяців після операції. В інших 2 випадках — через 2 роки та 7 місяців та через 3 роки (моніторинг стану пацієнтів не проводився з ініціативи останнього). Усім 3 пацієнтам виконано повторну ТЕМ-резекцію пухлин.

Обговорення

У порівнянні з відомими методиками місцевого видалення доброякісних новоутворень прямої кишки ТЕМ має такі переваги: 1) точне висічення пухлини прямої кишки під візуальним контролем в межах м'язового шару з чітким відступом від її краю; 2) забезпечення гемостазу; 3) видалення пухлини в межах здорових тканин [2, 6, 8].

Виключну роль відіграє ТЕМ при аденоматозних поліпах на широкій основі та вікковій аденомі [2]. Показання до ТЕМ при РПК встановлюються визначенням ступеню інвазії пухлиною кишкової стінки (Т) (рис. 10), та відсутністю метастазів у лімфатичних вузлах (N), які визначаються за допомогою ТРУЗД [7]. Використовується класифікація TNM, 6-е видання, 2002 р.

Наводимо дані різних авторів про частоту рецидивів аденом та аденокарцином після застосування ТЕМ при 10-річному спостереженні за хворими [7, 9, 11, 12] у таблиці 2. Наведені дані свідчать про високу ефективність ТЕМ-операцій, як при аденомах, так і при РПК. Невизначеною є ефективність проведення ТЕМ при T_2 ступеню інвазії кишкової стінки та необхідність проведення променевої терапії в таких випадках.

Крім клінічної ефективності ТЕМ, за даними Maslekar S. з співав. [10] проведено порівняльний аналіз економічних витрат на ТЕМ та відкриту операцію. Враховувалися такі критерії, як витрати на передопераційне обстеження, операцію, лікування п/о ускладнень. Середня вартість відкритої резекції склала 4135 фунтів стерлінгів та 567 фунтів стерлінгів для ТЕМ відповідно. Сумарна економія склала 525576 фунтів стерлінгів. Доведено високу рентабельність ТЕМ.

Таблиця 2. *Рецидиви після виконання ТЕМ-операцій за даними літератури*

Автори	Аденоми		Аденокарциноми				
	Операція	Рецидив	Tis	T1	T2	T3	Рецидив
Bretagnol F. et al., 2007	148	11 (7,6%)	-	31	17	4	8 (15,4%)
Vorobiev GI. et al., 2006	112	9 (8%)	1	8	1	-	0
Maslekar S. et al., 2007	-	-	42	8	2	-	7 (14%)
Lin Gl et al., 2006	18	-	-	8	5	-	2 (15,4%)
Lesoche E. et al., 2007	-	-	24	66	12	-	4 (3,9%)

Висновки

1. ТЕМ-видалення аденом та аденокарцином прямої кишки на ранніх стадіях є радикальною операцією при дотриманні критеріїв відбору до неї, кількість рецидивів складає 5,19%.
2. Метод ТЕМ-хірургії дозволяє повністю зберегти функцію прямої кишки.
3. Кількість ускладнень при ТЕМ-операціях складає 3,9%.
4. ТЕМ-операції можуть з успіхом поєднуватися з порожнинними операціями при синхронних пухлинних ураженнях прямої та ободової кишки.
5. Метод ТЕМ-хірургії є економічно обґрунтованим.
6. Можливе виконання ТЕМ-резекцій при рецидивах вікових пухлин прямої кишки.

Література

1. Баррі Г., Голгер П. і співавт. (1998) Ультрасонографія. (Львів). "Медицина світу". 740 с.
2. Воробьев Г.И., Царьков П.В., Сорокин Е.В. (2005) Малоинвазивное лечение опухолей нижнеампулярного отдела прямой кишки. Актуальные проблемы колопроктологии — тез. докл. научной конференции. (Москва). 188-190
3. Захараш М.П. (2006) Состояние колопроктологической помощи в Украине, ее проблемы и перспективы. Матеріали II з'їзду колопроктологів України. (Львів). 21-22
4. Одарюк Т.С., Воробьев Г.И., Шелыгин Ю.А. (2005) Хирургия рака прямой кишки. (Москва). "Дедалус". 256 с.
5. Яицкий Н.А., Седов В.М., Васильев С.В. (2004) Опухоли толстой кишки. (Москва). "МЕДпресс — информ". 376 с.
6. Bretagnol F., Merrie A., George B., et al. (2007) Local excision of rectal tumours by transanal endoscopic microsurgery. Br. J. Surg. 94; 5: 627-633
7. Lezoche E., Baldarelli M., De Sanctis A., et al. (2007) Early rectal cancer: definition and management. Dig. Dis. 25; 1: 76-79
8. Lin G.L., Lau P.Y., Qiu H.Z., et al. (2007) Local resection for early rectal tumours: comparative study of transanal endoscopic microsurgery (TEM) versus posterior trans-sphincteric approach (Mason's operation). Asian. J. Surg. 29; 4: 227-232
9. Maslekar S., Pillinger S.H., Monson J.R. (2007) Transanal endoscopic microsurgery for carcinoma of the rectum. Surg.Endosc. Jan. 21; 1: 97-102
10. Maslekar S., Pillinger S.H., Sharma A. (2007) Cost analysis of transanal endoscopic microsurgery for rectal tumors. Colorectal Dis. 9; 3: 229-234
11. Rosa G., Lolli P., Piccinelli D., et al. (2002) Local excision of rectal cancer. Proctologia. 2; 3: 140-142
12. Vorobiev G.I., Tsarkov P.V., Sorokin E.V. (2006) Gasless transanal endoscopic surgery for rectal adenomas and early carcinomas. Tech.Coloproctol. 10; 4: 277-281

ГЕТЕРОТОПИЯ СЛИЗИСТОЙ ОБОЛОЧКИ ЖЕЛУДКА В ПИЩЕВОД

Симонова Е.В., Никишаев В.И.*, Щудро С.А.**
ГУ "Институт гастроэнтерологии НАМН Украины"
Киевская городская клиническая больница скорой медицинской помощи*, Украина
КУ "Областная детская клиническая больница"**

Введение

Гетеротопия (от греч. *Heteros* — иной и *topos* — место), атипичная локализация тканей или частей органов, т.е. наличие их на необычном для них месте (Virchow R.). Примером гетеротопии может служить выявление слизистой желудка в пищеводе, элементов поджелудочной железы — в желудке и кишечнике, серой субстанции коры головного мозга — в белом веществе его и т. д. M. Borst с соавт. считают, что гетеротопия является результатом повреждений или изменений дифференцировки тканей на ранних стадиях развития, но не следствием превращения одной ткани в другую (метаплазия) после окончательного формирования организма. Гетеротопия возникает вследствие миграции клеток из одного зародышевого листка в другой, смещения клеток в пределах данного зародышевого листка или вторичного смещения органов. **Эктопия** (от греч. *ektopos* — смещенный), смещение органа в соседние полости тела или наружу при врождённом дефекте (порок развития) или травматическом повреждении стенок полости, врожденное или приобретенное смещение органа или ткани в необычное место. В литературе гетеротопию и эктопию часто объединяют в понятие дистопия.

Эктопированная (гетеротопированная) слизистая оболочка желудка (СОЖ) может встречаться в любом отделе желудочно-кишечного тракта. Состояние, при котором она локализуется в верхней части пищевода называется "гетеротопия слизистой оболочки желудка в пищевод" *("inlet patch", "ectopic/heterotopic gastric mucosa in the upper esophagus")*.

В 1897 г. патолог Shaffer J. сообщил о случаях наличия в проксимальном отделе пищевода желез, содержащих париетальные клетки, расположенных над мышечной пластикой [5]. Частота гетеротопии СОЖ в пищевод, выявленной на аутопсии, по данным литературы, составила от 0,7 до 70% [4, 5, 10, 12]. Частота эндоскопически идентифицированной гетеротопии СОЖ в верхнюю часть пищевода колеблется, по данным литературы, от 0,1 до 10% [1, 2, 5, 10, 12]. Variend S., Howat A.J. (1988) провели проспективный анализ слизистой пищевода 300 умерших по разным причинам детей в возрасте от 0 до 14 лет; желудочная гетеротопия была выявлена в 21% случаев [11]. По мнению Williams S.M. [12], данная патология встречается чаще, чем считается. Расхождение между частотой эктопии по данным аутопсии и эндоскопии может объясняться, по мнению ряда авторов тем, что с возрастом поражение может регрессировать [10].

По данным большинства исследователей, частота этой патологии не зависит от пола и возраста пациентов [5], хотя по данным H.Takeji с соавт. эта патология чаще встречается у мужчин[10].

Этиология

Большинством исследователей гетеротопия СОЖ в пищевод относится к доброкачественным врожденным аномалиям [1, 3, 9, 10].

Доказательством врожденной этиологии гетеротопии СОЖ в пищевод могут служить следующие факты [1]:

- одинаковая частота обнаружения на аутопсии у взрослых и детей;
- более частая локализация гетеротопии в область верхнего пищеводного сфинктера, которая в меньшей степени доступна повреждению кислотой и пепсином при гастроэзофагеальном рефлюксе; частота выявления рефлюкс-эзофагита и слизистой Барретта (CLE) не коррелирует с частотой выявления геторотопии СОЖ;
- в эмбриональной стадии, когда зародыш достигает длины 130 мм, многослойный плоский эпителий появляется в средней части пищевода и замещает предшествующий ему цилиндрический эпителий, распространяясь в краниальном и каудальном направлении; этот процесс протекает, по-видимому, не всегда полноценно и островки желудочного эпителия могут остаться в пищеводе [1, 3].

Согласно Feurle [5], слизистая в очагах гетеротопии представлена не гетеротопированной СОЖ, а является эмбриональной желудочной СО. Согласно т.н. "смешанной теории" в СО пищевода могла возникнуть утрата плоского эпителия из-за травмы, регургитации, инфекции и последующего заживления поверхности СО эктопированным желудочным эпителием, присутствующим как врожденная аномалия в lamina propria.

Клинические проявления

Эктопированная СОЖ в верхней части пищевода обычно является асимтоматичной, но, в ряде случаев может вызвать дисфагию, ощущение комка, болезненность, жжение в горле, может симулировать злокачественное образование при клиническом и радиологическом обследовании [1, 3-5, 8]. Такие больные могут длительно лечиться у психиатров, так как широко известно, что ощущение комка в горле считается психогенной проблемой [7].

По данным многих исследователей, гетеротопия СОЖ в пищевод протекала бессимптомно или имела незначительные клинические проявления, так как при малом размере очагов гетеротопии незначительное количество выделяемой кислоты нейтрализуется слюной. В 1957 г. Foxen описал историю болезни пациента с гетеротопией СОЖ в пищевод, обнаруженной при жесткой эзофагоскопии, который жаловался на спазмы в глотке. В 1969 г. Libcke сообщил о случае с 5-дневным ребенком, который умер от асфиксии, вызванной аспирацией пищи. У ребенка на вскрытии был обнаружен участок слизистой фундального типа с париетальными клетками в области верхнего пищеводного сфинктера. Ребенок имел в анамнезе приступы дисфагии и ларингоспазма, обусловленные, вероятно, аспирацией соляной кислоты, вырабатываемой гетеротопированной желудочной слизистой. Weaver описал пациента с дисфагией, у которого при эндоскопии обнаружен эпителий типа Барретта в нижней трети пищевода, а также участок фундального эпителия в верхней его трети. Участок изъязвления и рубцевания этого участка вызвал кольцевидное сужение пищевода [1].

По данным Заблюдского А.Н., у ребенка, находящегося в аллергологическом отделении с жалобами на приступы удушья, появляющиеся ночью, с помощью данной методики была установлена гетеротопия СО желудка в верхней трети пищевода. Назначение ингибиторов секреции купировало имеющиеся жалобы.

Согласно Shan и Nakajama, до 10% пациентов с гетеротопией СОЖ в пищевод имеют умеренные жалобы (фарингеальный дискомфорт, цервикальная дисфагия), связанные с локальной продукцией кислоты в эктопированной слизистой желудка, повышением тонуса или возникновением спазма пищевода [5].

По данным Jacobs E. с соавт., симптомы, которые могли быть связаны с аномалией проксимального отдела пищевода (периодическое чувство дискомфорта в глотке при глотании, чувство комка в горле, единичные или редкие эпизоды верхней дисфагии) были выявлены в 9,1% случаев при гетеротопии СОЖ в пищевод [5]. Behrens C. и соавт. (2011) сообщают о случаях хронического кашля и осиплости голоса, вызванных раздражающим действием продуцируемой кислоты на дыхательные пути и голосовые связки. Patchett S. и соавт. (2002) приводит клинический случай, где у 33-летней больной в течение 6 месяцев наблюдалась отечность шеи, изжога, умеренная дисфагия при глотании слюны, боль в горле. При эндоскопии в верхней трети пищевода, на расстоянии 20 см от резцов выявлены 2 очага "лососевого" цвета, расположенные на противоположных латеральных стенках ("целующиеся"), на одном из участков — язва. В анамнезе не было приема каких-либо таблетированных препаратов, При гистологическом исследовании выявлена желудочная слизистая с наличием париетальных клеток с острым и хроническим воспалением, изъязвлением, наличием Helicobacter pylori. Через 9 недель после проведения антисекреторной терапии (лансопразол 30 мг дважды в день) и эрадикации H.pylori самочувствие больной значительно улучшилось, язва зарубцевалась. В течение 6 месяцев пациентка принимала лансопразол (30 мг в день), жалобы отсутствовали.

Williams S.M. и соавт. (1987) сообщает о случае гетеротопии СОЖ в пищевод у 40-летнего мужчины, который жаловался на периодические эпизоды дисфагии с временной задержкой еды в верхней части пищевода. Через несколько минут пища опускалась и пациент мог продолжить прием пищи. При рентгенологическом исследовании выявлено кольцевидное сужение в верхней части пищевода, а при эндоскопии — сужение протяженностью до 3 мм на глубине 18 см от резцов, слизистая имела красно-оранжевую окраску и резко отличалась от окружающей. При гистологическом исследовании выявлен цилиндрический эпителий, желудочные железы, содержащие париетальные клетки [12].

К клиническим проявлениям данной патологии относят также ощущение дискомфорта в глотке, чувство жжения, нарушение глотания и их сочетание. Намного реже описаны такие осложнения, как образование стриктуры, трахеопищеводного свища, аденокарциномы. Интересен факт, что стриктура пищевода сформировалась в случаях, когда желудочная гетеротопия была циркулярной (т.е. охватывала всю окружность пищевода).

Диагностика

Основным методом диагностики гетеротопии СОЖ в пищеводе является эндоскопия с биопсией. При эндоскопическом исследовании очаги гетеротопии чаще всего выявляют в области верхнего пищеводного сфинктера, в верхней трети пищевода (сразу за верхним пищеводным сфинктером, на расстоянии 14-20 см от резцов) и в средней трети пищевода [3, 5, 10, 12].

Гетеротопированная СОЖ определяется в виде очагов розового цвета с лососевым оттенком, или вельветово-красного цвета, имеющих четкую границу, на фоне сероватоперламутровой нормальной СО пищевода. Может наблюдаться беловатый ободок вокруг очагов. Поверхность может быть плоской, слегка приподнятой или углубленной с несколько приподнятыми краями. Редко, в единичных случаях, изменения могут иметь вид мелкого полипа на основании. Очаги, чаще всего, находят на латеральных или задней стенках пищевода, сразу за верхним пищеводным сфинктером, иногда захватывая его. По данным H.Takeji с соавт. очаги эктопии на правой стенке локализовались чаще, чем на левой [10].

Участки гетеротопии варьируют в диаметре от нескольких милиметров до 2 и более см. Может быть одиночный очаг или несколько очагов, расположенных на противоположных стенках, округлой или овальной формы, которые обычно расположены продольно, но некоторые могут быть проперечными и даже — циркулярними [5, 10, 12]. Чаще встречаются одиночные очами [3, 5]. Диагностике способствует хромоэзофагоскопия с конго красным, что позволяет дифференцировать это заболевание с гастроэзофагеальной рефлюксной болезнью. 0,1% водный раствор красителя конго красного наносится на очаги эктопии, если через несколько минут в области эктопированной слизистой цвет красителя меняется с красного на черный, это свидетельствует о том, что очаги являются кислотопродуцирующими [5, 8]. При рентгенологическом исследовании выявляется характерная аркоподобная тень в верхней трети пищевода [3, 10, 12].

Проблемой в диагностике гетеротопий является то, что область верхнего пищеводного сфинктера, где обычно локализуются очаги, зачастую осматривается недостаточно (бегло), если вообще осматривается. Ритмичные сокращения верхнего пищеводного жома создают трудности для исследования, фотографирования и биопсии. Эндоскописты при введении аппарата спешат увидеть просвет пищевода и не обследуют или недостаточно обследуют эту область. При извлечении аппарата врачи обычно тщательно осматривают двенадцатиперстную кишку, желудок, нижнюю треть пищевода. После этого аппарат, как правило, извлекается одним движением и слизистая оболочка шейного отдела пищевода снова остается неосмотренной [1, 2].

Для диагностики гетеротопии СОЖ в пищеводе рекомендуется тщательное исследование проксимального отдела пищевода при медленном извлечении эндоскопа [2, 5, 12]. Гистологически в участках поражения выявляется цилиндрический эпителий желудочного типа: слизистая, сходная со слизистой тела, кардиального отдела или антрального отдела желудка, в единичных случаях наблюдается смешанный тип [3, 5]. По данным Jacobs E. с соавт. в большинстве случаев в гетеротопированных очагах выявлена слабая или умеренная воспалительная инфильтрация, не связанная с наличием в очагах *H.pylori* [5]. В единичных случаях диагностируется кишечная метаплазия, эрозирование.

Цилиндрический эпителий в пищеводе встречается не только при эктопии СОЖ, но и при пищеводе Барретта (ПБ) [9, 10]. Известно, что ПБ локализуется в нижней трети пищевода, является приобретенным заболеванием, причина которого — реэпителизация плоского эпителия пищевода при рефлюкс-эзофагите. Эктопия СОЖ считается врожденной патологией и наиболее часто встречается в посткрикоидальной части пищевода и, в отличие от пищевода Барретта, при очагах гетеротопии больших размеров наблюдается продукция кислоты и полипептидов, таких как гастрин, бомбезин, соматостатин. По данным литературы, при обеих патологиях может развиваться злокачественное перерождение СО.

По данным Jacobs E. с соавт. (1997) у пациентов с гетеротопией отмечали повышение частоты патологии пищеводно-желудочного соединения (недостаточность нижнего пищеводного сфинктера, грыжи пищеводного отверстия диафрагмы, эзофагитов, пищевода Барретта), достоверно — только при сочетании с эзофагитами [5]. В редких случаях в качестве сочетанной патологии и осложнений в очагах гетеротопии СОЖ встречаются эрозии, изъязвления, кистозные расширения желез, гиперплазиогенные полипы, эрозированные полипы, кишечная метаплазия, ангиодисплазия, трахеоэзофагеальная фистула, кровотечение, рубец, стриктура, пульсионный дивертикул, перфорация язвы, фатальная аспирация, папиллома, аденома с дисплазией, аденокарцинома [2-6, 12].

При наличии метаплазии или дисплазии в гетеротопированной СО показано динамическое наблюдение с биопсией [2].

Лечение

Асимптоматическая гетеротопия СОЖ не требует лечения. При наличии симптоматики показана консервативная терапия (назначение ингибиторов протонной помпы и антацидов для купирования симптомов, обусловленных секрецией кислоты), полное эндоскопическое либо хирургическое удаление очагов гетеротопии. При наличии стриктур и фиброза показана дилятация и биопсия для исключения малигнизации [3, 5].

Meining A. и соавт. (2006) изучили влияние абляции гетеротопированной слизистой с помощью аргоноплазменной коагуляции на выраженность симптоматики 10 пациентов с чувством комка в горле и/или болью в горле, обусловленных кислотопродукцией эктопированных участков. Авторы отмечают существеное улучшение самочувствия больных (исчезновение указанных симптомов) через 8 недель после проведенной терапии.

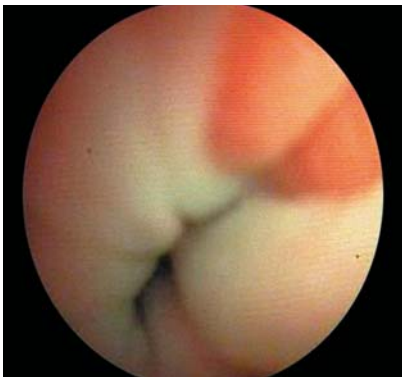

Рис. 1

Рис. 2

Рис. 3

Собственные данные

Обследовано 4600 пациентов с жалобами, характерными для эзофагогастродуоденальной зоны. 22 больных (44%) обследовано первично, 28 — повторно (56%).

При эндоскопическом исследовании гетеротопия СОЖ в пищевод выявлена у 50 пациентов (1,1%). Частота мужчин и женщин среди них была практически одинаковой (26 мужчин и 24 женщины). Средний возраст больных составил 18,7 лет (от 7 до 57 лет): 10 пациентов (20%) в возрасте от 7 до 10 лет, 28 (56%) — от11 до 20 лет, 4 (8%) — от 21 до 30 лет, 5 (10%) — от 31 до 40 лет, 3 (6%) — от 51 до 60 лет.

22 пациента (44%) были направлены на обследование без диагноза, 22 (44%) — наблюдались по поводу гастродуоденита, 1 (2%) страдал язвенной болезнью ДПК, 2 (4%) — направлены с подозрением на острый аппендицит, 1 (2%) — с язвенным колитом, 1 (2%) — с кишечным кровотечением неясного генеза, 1 (2%) — с дивертикулом Меккеля. 23 больных были обследованы повторно, при этом гетеротопия СОЖ в пищевод ранее не была выявлена.

При эндоскопическом исследовании сразу за устьем пищевода выявлены очаги гетеротопии СОЖ: у 40 больных (80%) одиночные, у 10 (20%) — парные. Диаметр одиночных очагов колебался от 1 см до 2/3 окружности пищевода (до 1 см у 21 пациента, до 2 см — у 16, 2/3 просвета — 3, парные очаги были размерами до 1×2 см.

При анализе жалоб выявлено, что 4 пациента (8%) жаловались на чувство дискомфорта в области гортаноглотки при приеме пищи и медикаментов, 7 (14%) — на осипший голос, 8 (16%) пациентов отмечали частые заболевания бронхо-легочной системы. Представляем ряд фотографий обследованных нами больных — рис. 1-3.

Заключение

Таким образом, зачастую бессимптомное течение гетеротопий СОЖ, редкость находок, технические трудности исследования области верхнего пищеводного сфинктера объясняют незнание этой патологии большинством гастроэнтерологов и эндоскопистов.

Тщательное эндоскопическое исследование верхней части пищевода с целенаправленным поиском эктопированной желудочной слизистой оправдано и показано у пациентов с симптомами верхней эзофагеальной дисфагии (чувство жжения, комка в горле, нарушение глотания, одинофагия и т.д.) и может способствовать улучшению диагностики этого состояния.

Литература

1. Забродский А.Н. (2003) Гастроинтестинальная эндоскопия у детей. (Москва). "Медицина". 288 с.
2. Alagozlu H., Ergun M., Cindoruk M. (2007) The rare presentations of a large polyp and an esophageal carcinoma in heterotopic gastric mucosa: a case series. Journal of medical case reports. 1: 127
3. Behrens C., Yen P.P.W. (2011) Esophageal inlet path. Radiology research and practice. Article ID: 460890
4. Boyer J. (2000) High-grade dysplasia in heterotopic gastric mucosa in the upper esophagus after radiotherapy: successful eradication 2 years after endoscopic treatment by argon plasma coagulation. Unusual cases and technical notes. 12
5. Jacobs E., Dehou M.F. (1997) Heterotopic gastric mucosa in the upper esophagus: a prospective study of 33 cases and review of literature. 29: 710-715
6. Komori S., Osada S., Tanaka Y. (2010) A case of esophageal adenocarcinoma arising from the ectopic gastric mucosa in the thoracic esophagus. Rare tumors. 2: 5
7. Meining A., Bajbouj M., Preeg M. (2006) Argon plasma ablation of gastric inlet patches in the cervical esophagus may alleviate globus sensation: a pilot trial. Endoscopy. 38: 566-570
8. Patchett S. (2002) Symptomatic ulceration of an acid-producing oesophageal inlet patch colonized by Helicobacter pylori. Endoscopy. 34: 514
9. Rosztoczy A., Nemeth I., Dulic S. (2008) The establishment of the esophageal function in patients with cervical inlet path. Z.Gastroenterol. 46: 86
10. Takeji H., Ueno J., Nishitani H. (1995) Ectopic gastric mucosa in the upper esophagus: prevalence and radiologic findings. American J. radiology. 164: 901-904
11. Variend S., Howat A.J. (1988) Upper oesophageal gastric heterotopia: a prospective necropsy study in children. J.Clin. Pathol. 41: 742-745
12. Williams S.M., May C., Krause D.W. (1987) Symptomatic congenital ectopic gastric mucosa in the upper esophagus American J. radiology. 148: 147-148

ПОЛИПЫ ЖЕЛЕЗ ТЕЛА ЖЕЛУДКА — КЛИНИЧЕСКИЙ СЛУЧАЙ

Симонова Е.В., Крылова Е.А., Саусь-Качанова И.А.*, Гончар Г.В., Цаберябый А.А., Снежинский С.И., Белова Л.И.*, Поляк Н.В.*

Диагностический отдел, ГУ "Институт гастроэнтерологии НАМН Украины"

Эндоскопическое отделение, КУ "Днепропетровский областной клинический центр кардиологии и кардиохирургии ДОС"*, Украина

Введение

В 1977 г. Elster K., с соавт. выделили особый вид кист желудка, который назвали "кисты желез тела желудка Elster". В настоящее время при описании такой патологии чаще используется термин "полипы желез тела желудка" *(gastric fundic gland polyps)* [1, 2].

Не следует путать кисты желез тела желудка с кистозным полипозным гастритом. Термин "кистозный полипозный гастрит" был предложен для обозначения полиповидных изменений в зоне гастроэнтероанастомоза; происхождение последних связывают с повреждением мышечной пластинки слизистой оболочки (СО) и кровоизлияниями при формировании соустья и последующим разрастанием желез. Такие кисты в СО желудка встречаются часто, их находят в 70% желудков, резецированных по поводу рака и в 43% — по поводу язвенной болезни [1].

Полипы желез тела желудка (ПЖТЖ) — это синдром, при котором развивается множество полипов в теле желудка, образованных кистозно-расширенными железами. Данное состояние описано как возникающее спорадически и как сопутствующее, у пациентов с семейным аденоматозным полипозом [2, 5, 6].

ПЖТЖ встречаются с частотой 1,9% случаев в общей популяции [5, 6]. Чаще они выявляются среди женщин среднего возраста. В возрасте до 30 лет ПЖТЖ встречаются редко, частота их резко возрастает после 40 лет [1]. По данным Remmele W., Plannkuche S. (1979), 31,9% всех полипов желудка — "кисты желез тела желудка" [1]. Ряд авторов считает кисты желез тела желудка самыми частыми полипозными изменениями в желудке, которые составляют 50-77% всех полипов в желудке [5,6,7]. ПЖТЖ также встречаются с частотой до 84% у пациентов с семейным аденоматозным полипозом, но в гораздо более раннем возрасте, по сравнению со спорадическими ПЖТЖ.

Некоторые авторы относят ПЖТЖ к гамартромам или к особому типу гиперпластических полипов [6]. Развитие кист фундальных желез связывают с длительным приемом ингибиторов протонной помпы (ИПП), в частности — при терапии ГЭРБ, с синдромом *Zollinger-Ellison* [5, 6]. По данным E.Weisenberg, наличие инфекции *H.pylori* не коррелирует с развитием данной патологии, и, более того, проведение эрадикации *H.pylori* способствует развитию ПЖТЖ [5, 6]. Возрастание частоты ПЖТЖ, отмеченное в последние годы, помимо возросшего количества эзофагогастродуоденоскопий, исследователи объясняют повышением частоты длительного назначения ИПП, уменьшением распространенности *H.pylori* [5, 6].

При эндоскопическом исследовании ПЖТЖ всегда выявляются в кислотопродуцирующих зонах (тело и дно желудка). Они могут быть единичными, но чаще — множественными. Полипы обычно имеют небольшие размеры (1-5 мм), но могут достигать 2 и более см. ПЖТЖ обычно имеют широкое основание, покрыты блестящей, как бы просвечивающейся, бледной или розоватой (схожей по цвету с окружающей) слизистой, часто — с видимыми мелкими поверхностными сосудами. Характерной особенностью таких полипов, по сравнению с другими видами, является легкая фрагментация ткани либо полное удаление полипов при взятии биопсии холодными щипцами [1, 2, 5]. Эта особенность наиболее проявляется при захвате полипа щипцами с одновременным медленным извлечением аппарата.

В связи с тем, что ПЖТЖ имеют характерную эндоскопическую картину некоторые авторы (Weston B., Helper D., Rex D., 2003) считают, что диагноз можно в большинстве случаев поставить не основании эндоскопических данных, без взятия биопсии [7]. При гистологическом исследовании ПЖТЖ выявляют кистозно-расширенные железы (микрокисты), выстланные фундальным эпителием, содержащим нормальные париетальные, главные или слизепродуцирующие клетки. Эпителий во многих кистах уплощенный. Ямки укороченные, без явлений пролиферации [1, 5, 6]. Окружающая слизистая обычно не изменена.

Кисты могут локализоваться в шейках, но чаще в средней и нижней части желез. При этом, наиболее крупные кисты расположены в поверхностных отделах желез, мелкие — в глубоких. Иногда они занимают всю толщу СО, выступая на ее поверхности. Форма кист может быть почти круглой или овальной, но чаще она неправильная с многочисленными бухтообразными выступами. За счет того, что эти выступы могут отходить от основной полости под разными углами, в гистологических препаратах наблюдается картина множественных, близко расположенных кист, разделенных перемычками разной толщины. Однако изучение серийных срезов доказывает, что киста одна, а лежащие рядом с ней более мелкие кисты ничто иное, как отходящие от нее и соединенные с ней выпячивания (бухты) [1].

Просвет кист часто заполнен густой слизью, дающей выраженную ШИК-реакцию. В остальных кистах содержится белковая жидкость, небольшое количество ШИК-положительной слизи, иногда — скопление лейкоцитов. В некоторых кистах стенки местами вообще лишены эпителиальной выстилки. Разрушению эпителия предшествует или атрофия от давления секретом, не имеющим оттока или дистрофия и воспаление. Воспалительные и дистрофические изменения возникают в эпителии поверхностно расположенных кист и, как правило, сочетаются с находящимися поблизости эрозиями. При этом полиморфно-клеточная инфильтрация распространяется на стенку кисты со стороны собственной пластинки СО. Такие нагноившиеся кисты могут вскрыться на поверхности желудка или в глубину стенки, просвет их при этом спадается и подвергается облитерации. Однако чаще наступает регенерация поврежденного эпителия.

Рис. 1

Полипы желез тела желудка.

Рис.2

Полип желез тела желудка. Момент биопсии.

Рис. 3

Полип желез тела желудка. Момент биопсии.

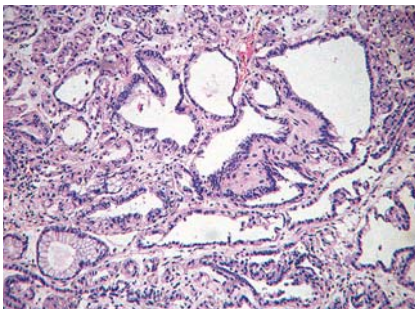

Рис. 4

Гистологическая структура полипов. В зоне фундальных желез — разнокалиберные кистозные полости, выстланные кубическим, цилиндрическим эпителием и в мелких кистах — отдельными париетальными клетками. Окраска гематоксилин-эозином. Увеличение: окуляр 10, объектив 20.

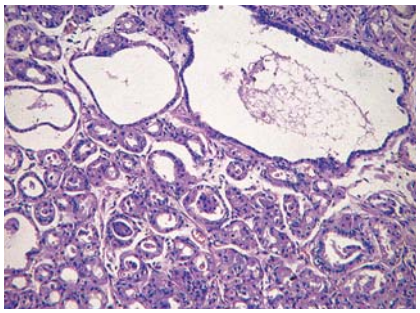

Рис. 5

Гистологическая структура полипов. В зоне фундальных желез — разнокалиберные кистозные полости, выстланные кубическим, цилиндрическим эпителием и в мелких кистах — отдельными париетальными клетками. Окраска гематоксилин-эозином. Увеличение: окуляр 10, объектив 20.

Кисты СО желудка при гастрите по механизму возникновения слудует отнести к ретенционным. Нарушение оттока из желез может быть обусловлено рядом причин (сдавление устьем желез обильной инфильтрацией, сужение выходных отделов желез за счет склероза собственной пластинки). В тех случаях, когда в поверхностных отделах СО нет ни резкого склероза, ни обильной инфильтрации, появление кист может быть обусловлено следующим образом. При атрофическом гастрите происходит значительное углубление ямок и замещение главных и париетальных клеток слизистыми. В связи с этим, в просвет желез вместо обычного жидкого секрета поступает густой, слизистый; для выведения секрета такой консистенции и в таком количестве выходные отделы желез не приспособлены. Слизь скапливается в глубине ямок и растягивает их. Давление слизи, находящейся в замкнутом пространстве, ведет к атрофии эпителия и секреция его может прекратиться. Давление секрета может привести не только к атрофии, но и к гибели эпителия и даже разрыву стенки кисты, содержимое ее при этом изливается в собственную пластинку слизистой оболочки [1].

Большинство пациентов с ПЖТЖ не имеют клинических проявлений. Ретроспективный анализ пациентов с ПЖТЖ показал, что значительное количество больных имеют жалобы, но они обусловлены заболеваниями, которые способствовали развитию данной патологии. Эти жалобы включают: боль в эпигастрии, тошноту, рвоту, потерю веса. По данным Самсонова В.А. клинические проявления зависят от локализации, направления роста, размеров кист, их осложнений и не имеют типичных признакою [3]. Согласно литературных данных, ПЖТЖ не имеют тенденции к росту и не малигнизируются. Во всех случаях необходимо исключение семейного аденоматозного полипоза [2, 5, 6].

Согласно некоторым литературным источникам, существует риск развития рака при полипозе фундальных желез, но степень риска зависит от причины заболевания. Риск повышается при врожденном семейном полипозе и является наименьшим при приобретенном. Следовательно, пациентам с множественными фундальными полипами рекомендуется проведение колоноскопии для оценки состояния толстой кишки (ТК). При выявлении полипов в ТК рекомендуется генетическое тестирование пациента и близких родственников [6].

Пациентам с ПЖТЖ также рекомендуется проведение контрольных гастроскопий каждые 1-3 года с целью исключения развития дисплазии или рака [5, 6]. Б.Блок рекомендует выполнение полипэктомии при размерах полипа более 1 см [2]. При выявлении в фундальных полипах дисплазии высокой степени рекомендуется проведение эндоскопической полипэктомии либо частичной гастрэктомии [4-6]. Некоторые исследователи сообщают о регрессии полипов тела желудка при проведении НПВП-терапии, но эффективность данной терапии, с учетом побочных эффектов, проодолжает обсуждаться [5, 6].

Клинический пример

Больная М., 35 лет, служащая, жительница села. Обратилась с жалобами на боли в эпигастрии, периодическую тошноту, склонность к запорам. Болеет в течение 3 лет. В 2009 году при проведении ФЭГДС обнаружен единичный полип желудка. В анамнезе не отмечала прием ингибиторов протонной помпы. Направлена на консультацию с диагнозом “полип желудка”. Общее состояние удовлетворительное. Кожные покровы бледно розовые, в легких дыхание везикулярное. Живот мягкий, незначительно болезненный в эпигастрии. Рекомендована ЭГДС.

ЭГДС 23/02-2012. Пищевод свободно проходим, слизистая бледно розовая. Z-линия — на 40 см от резцов. Нижний пищеводный сфинктер смыкается.

В желудке натощак небольшое количество прозрачной секреторной жидкости. Складки желудка хорошо выражены, эластичные. Слизистая оболочка светло-розовая. В верхней и средней трети тела желудка определяются множественные полиповидные образования от 3 до 7 мм диаметром, большая часть — на широком основании, единичные — на короткой тонкой ножке, слизистая над ними гладкая, при взятии биопсии легко кровоточит. Привратник округлый, замыкается. ЛДПК и залуковичный отдел без особенностей. Заключение: Полипоз желудка.

Цитология. Цилиндрический эпителий без признаков озлокачествления, группа эпителия фундальных желез на чистом фоне, флора в редких полях зрения, хеликобактерная и дрожжеподобная флора не обнаружены.

Гистология от 01/03-2012. Биоптаты имеют строение тела желудка, мышечную пластинку не включают. В зоне фундальных желез — кистозные полости, выстланные кубическим эпителим, инфильтрация собственной пластинки скудная, круглоклеточная. Заключение: кистозный гастрит.

Рекомендовано динамическое наблюдение, повторное проведение ЭГДС через 6 месяцев.

Через 5 месяцев больная явилась для повторного проведения ЭГДС. На момент осмотра пациентка жалоб не предъявляет. Язык влажный, чистый. При пальпации живот мягкий, безболезненный.

ЭГДС 09/08-2012. В верхней и средней трети тела желудка — множественные полиповидные образования диаметром от 3 до 9 мм, большая часть — на основании, единичные — на короткой, тонкой ножке, слизистая над ними бугристая. Заключение: Полипоз желудка (Кистозный полипозный гастрит?). По-сравнению с предыдущим исследованием от 23/02-2012 отмечается отрицательная динамика (некоторое увеличение размеров полипов, появление ячеистости и бугристости слизистой над полипами). Взята биопсия.

Гистология от 14/08-2012. Кистозный гастрит. Выстилка кист кубическим эпителием. Фундальные железы несколько разряжены.

Видео ЭГДС от 27/11-2012 (эндоскопический консилиум). Слизистая пищевода розовая. Z-линия расположена на 1 см выше нижнего пищеводного сфинктера. Просвет желудка имеет обычную форму, содержит умеренное количество секреторной жидкости, слизи. Складчатость выражена умеренно. Слизистая оболочка на всем протяжении светло-розового цвета, окраска неравномерная. В теле желудка, преимущественно по большой кривизне, передней и задней стенках — множественные полиповидные образования неправильной шаровидной формы, диаметром от 5-6 мм до 10 мм, большая часть — на широком основании, некоторые — на ножке, поверхность образований неровная, ячеистая (рис. 1-3). При взятии биопсии ткань легко кровоточит. Привратник округлый, смыкается. Слизистая луковицы и залуковичного отдела ДПК светло-розовая, складчатая. Заключение: Полипоз желез тела желудка.

Гистология от 3/12-2012: в биоптате слизистой тела желудка ямки широкие, выстланы высоким по кровно-ямочным эпителием с участками гиперсекреции с кислыми полисахаридами в цитоплазме (окраска альциановым синим). В зоне фундальных желез — разнокалиберные (щелевидные, овальные, неправильной формы) кистозные полости, выстланные кубическим, цилиндрическим эпителием и в мелких кистах — отдельными париетальными клетками (рис. 4-5). Заключение: кистозный гастрит тела желудка.

Цитология от 29/11-2012: цилиндрический эпителий без признаков озлокачествления на фоне большого количества слизи и скоплений полиморфной флоры; хелико- и дрожжеподобная не обнаружена.

Пациентке рекомендовано проведение колоноскопии для исключения семейного аденоматозного полипоза (как сочетанной патологии) и в последующем — проведение полипэктомии.

Таким образом, приведенные данные свидетельствуют о необходимости знания механизмов возникновения, диагностики и наблюдения данной патологии.

Литература

1. Аруин Л.И. (1998) Морфологическая диагностика болезней желудка и кишечника. (Москва) “Триада-Х”. 496 с.
2. Блок Б., Шахшаль Г., Шмидт Г. (2007) Гастроскопия. (Москва). “МЕДпресс-информ”. 216 с.
3. Самсонов В.А. (1989) Опухоли и опухолеподобные образования желудка. (Москва). Медицина. 240 с.
4. Molaei M., Yadollahzaden M., Mashayekhi R. (2010) Gastritis cystica polyposa in an unoperated stomach, treated by endoscopic polipectomy. Medical J. of the Islamic Republic of Iran. 24; 2: 107-109
5. Spigel A., Stein P., Patel M. (2010) A report of gastric fundic gland polyps.Gastroenterol. Hepatol. 6; 1: 45-48
6. Weisenberg E. (2012) Stomac fundic gland polyps. Pathology Outlines. 2003-2012
7. Weston B., Helper D., Rex D. (2003) Positive predictive value of endoscopic features deemed typical of gastric fundic gland polyps. 36; 5: 399-402

ПОЄДНАННЯ КРОВОТОЧИВОГО ПОЛІПА ПРЯМОЇ КИШКИ ТА РАННЬОГО РАКУ СИГМОВИДНОЇ КИШКИ

Ткач В.О., Мартинюк Р.Л., Лазарчук В.М.
Рівненська обласна клінічна лікарня, Україна

Ефективним безальтернативним методом детальної візуалізації самих незначних патологічних змін слизової оболонки (СО) товстої кишки (ТК) є колоноскопія. Яка поєднує в собі діагностичні та малоінвазивні ендохірургічні втручання в плановому та екстреному порядку. Діагностика неоплазій і їх своєчасне видалення має певне значення для профілактики раку і навіть для його лікування на ранніх стадіях. Виявлення аденоматазних поліпів під час КС є онкоскринінгом, а видалення їх — засобом попередження КРР [1]. Для підвищення діагностичної інформативності КС використовували метод прижиттєвого фарбування СО за нашою методикою [2]. Застосування тотальної хромоколоноскопії (ХКС) з фабуванням СО ТК 0,2% розчином індігокарміна покращує умови візуалізації і деталізації дрібних уражень ТК та розширює діапазон діагностичних можливостей КС.

До гістологічної верифікації біопсійного матеріалу необхідно провести ендоскопічну характеристику мікроархітектоніки вявленого ураження. Для покращення якості зображення ямкового малюнка при огляді в білому світлі використовували збільшення та фарбування СО 0,2% розчином індігокрміну. Існує пряма залежність вигляду отворів крипт СО від гістологічної будови утвора. Класифікацію прогресуючих змін ямкового рисунка, що відповідає характеру непластичного ураження вперше запропонував Kudo S. Була розроблена градація прогресії неоплазій на основі змін ямкового рисунка від I до VN.

Беручи за основу макроскопічну характеристику поліпів, основними критеріями якої є ширина основи утворення, його висота, діаметр, а також площа ураження слизової оболонки, найбільш уживаною та повною є Паризька ендоскопічна класифікація пухлинних уражень товстої кишки (2002), за якою виділяють п'ять анатомічних типів аденом [3-5].

За даними щипцевої біопсії злоякісність процесу виявляється тільки в 28,4% малігнізованих поліпів та 69% поверхневих типів раку. Згідно з нашим досвідом, тільки дослідження патоморфологами всього видаленого поліпа дає повну уяву про його будову, що і визначає подальшу тактику. Тому видалення всього поліпа оправдана бо це є дієвою мірою зниження захворюваності та летальність від раку ТК. Ми вважаємо, що виконання щипцевої біопсії ПТК є недостатньо інформативним. Отже, найбільш об'єктивним в даному випадку є ексцизійна біопсія шляхом виконання ЕПЕ, яка дозволяє в цілому макроскопічно та гістологічно дослідити видалений новоутвір. На етапі сучасного розвитку медицини використання трансендоскопічних малоінвазивних хірургічних втручань при неоплазіях та поверхневих типах раку ТК широко впроваджуються в хірургічну практику. Однак, до теперішнього часу не існує єдиної алгоритму по відношенню до таких уражень. Лікувальну тактику проводили у відповідності міжнародної Віденської класифікації новоутворів СО ШКТ (2000р.).

Поєднання раку ТК з різними типама поліповідних утворень зустрічається часто, а доброякісного новоутвора, що ускладнений кровотечею з раннім раком сигмовидної кишки — рідко.

Клінічний випадок

Хвора К. 54 років, 18/10-2012 о 21 год. самостійно звернулась в приймальне відділення КЗ РОКЛ зі скаргами на кров'янисті, іноді слизистого характеру виділення із прямої кишки після дефекації, кров в калі, тенезми, поноси, загальну слабкість, поганий апетит. Хворіла на протязі 5 місяців. Захворювання почалося із появи домішок крові в калі, згодом кров'яні згустки в кінці дефекації. Із анамнезу: хворіє ішемічною хворобою серця, атеросклеротичним кардіосклерозом, гіпертонічною хворобою. На момент поступлення загальний стан хворої середньої ступені важкості, температура тіла 36,6°С, тургор шкіри звичайний. Шкірні покриви та видимі слизові оболонки бліді. Склери звичайного забарвлення. Язик вологий. Дихання везикулярне, вільне, ЧД 19/хв. Серцева діяльність ритмічна. Тони серця приглушені. АТ 100/60, ЧСС 96 хв. Живіт приймає участь в акті дихання, м'який, незначно піддутий, не болючий. Симптоми подразнення очеревини негативні. При пальцевому дослідженні прямої кишки в положенні хворої на лівому боку на висоті пальця патологічних утворів не виявлено, на рукавичці — незмінена кров. Лабораторні показники. ЗАК: Ер. — $3,5\times10^{12}$/л, гемоглобін — 94 г/л, ШОЕ — 10 мм/год. Пацієнтку госпіталізовано в відділення гнійної хірургії та проктології з попереднім діагнозом: шлунково-кишкова кровотеча. Cr. товстої кишки?

Хворій рекомендований ліжковий режим, проведена гемостатична та коригуюча терапія. На ранок 19/10-2012 загальний стан хворої задовільний. Ознаки кровотечі відсутні. Вирішено провести колоноскопію з попередньою підготовкою клізмами.

19/10-2012 об 11 год виконана колоноскопія колоноскопом *FC-30L "Olympus"*. Глибина огляду — дистальна третина сигмовидної кишки. Далі — підготовка незадовільна. На оглянутій ділянці слизова блідо-рожева, блискуча. Судинний малюнок добре простежується. На стінках мазки не зміненої крові. В ділянці ректосигмоїдного згину візуалізується поліп 0-Ip в межах 1 см в діаметрі. Вершина — ерозована, з фіксованим тромбом F IIb.З метою попередження рецидиву кровотечі, та морфологічної верифікації вирішено провести трансендоскопічну електроексцизію поліпа в змішаному режимі та з наступним видаленням поліпа з кишки. ЕПЕ виконували за допомогою електрохірургічного блоку *UES-20 "Olympus"*, та асиметричної петлі *SD-5L "Olympus"*. Петлеве видалення поліпа в межах здорової тканини було виконано без ускладнень. Гемостаз стабільний. Ложе поліпа виповнене коагуляційним некрозом. На третю добу хвора виписана із стаціонару під нагляд хірурга за місцем проживання та рекомендацією провести повну колоноскопію в плановому порядку через 2 неділі.

Гістологічне дослідження видаленого поліпа № 71995-998 від 21/10-2012: тубулярно-ворсинчаста аденома з вираженою дисплазією та ерозуванням.

03/12-2012 виконана відеоколоноскопом колоноскопія *EC-450ZW ("Fujinon")*. Підготовка "добра". Глибина огляду — купол сліпої кишки, слизова рожева, блискуча. Добре простежується судинний малюнок. Гаустри виражені. Архітектоніка кишки збережена. В ділянці середньї третини сигм видної кишки візуалізується екзофітний утвір в межах 1 см в діаметрі з нашаруванням фібрину, що може відповідати Is+IIa типу. Виконана тотальна хромоколоноскопія з 0,2% індігокаміном. Ураження було оглянуте в білому світлі без/із збільшенням до і після того як проводилось фарбування слизової за нашою методикою. Хоч тип ураження був визначений до фарбування, але після нього зразок склепу став більш очевидним. Тип ямочного малюнка — Vi (нерівномірний тип). Для верифікації глибини можливої інвазії використали техніку гідропрепарування і виявили відсутність ефекту "підняття". Проведена щипцева біопсія. Заключення: Органічне захворювання сигмовидної кишки. Тип Is+IIa. Біопсія. Гістологічне дослідження видаленого поліпа № 87076-079 від 05/12-2012: тубулярна аденома з вогнищевою лімфоїдною гіперплазією слизової, запальною інфільтрацією строми.

06/12-2012 лапаротомія. Резекція сигмовидної кишки під контролем колоно скопа. Лімфодисекція. Дренування черевної порожнини. Гістологічне заключення макропрепарату: низькодиференційована аденокарцинома в межах слизового шару.

Висновки

1. Висока частота неоплазій ТК у хворих після 50 років потребує більш ширших показів до скринінгової КС.
2. Виявлення ускладненого кровоточащого поліпа прямої кишки є обов'язковим показом для виконання тотальної ХКС.
3. Використання тотальної ХКС із збільшенням з високою вірогідністю дозволяє діагностувати природу виявлених змін СО.

Література

1. Нікішаєв В.І., Лазарчук В.М (2011) Ефективність скринінгової колоноскопії. Шпитальна хірургія. 3: 72-74
2. Патент на корисну модель №66487. Україна A61B 1/00. Спосіб тотальної хромоколоноскопії Нікішаєв В.І., Бойко В.В., Лазарчук В.М. Промислова власність. Офіційний бюлетень. 1
3. Kudo S., Lambert R., Allen J.I. et al. (2008) Non-polypoid neoplastic lesions of the colorectal mucosa. Gastrointest. Endosc. 68; 4: 3-47
4. O'brien M.J., Winawer S.J., Zauber A.G., et al. (2004) National polyp study workgroup. Flat adenomas in the National Polyp Study: is there increased risk for high-grade dysplasia initially or during surveillance? Clin. Gastroenterol. Hepatolю 2 (10): 905-911
5. Waye J.D., Rex D.K., Williams C.B (2005) Colonoscopy Principles and Practice. (Blackwell Publishing). 655 p.

ОСОБЕННОСТИ ЭНДОСКОПИЧЕСКОЙ ТАКТИКИ У БОЛЬНЫХ С ЯЗВЕННЫМИ ЖЕЛУДОЧНО-КИШЕЧНЫМИ КРОВОТЕЧЕНИЯМИ

Трофимов Н.В.
Кафедра общей хирургии, Днепропетровская медицинская академия, Украина

Введение

Проблема лечения язвенных гастродуоденальных кровотечений (ГДК) серьёзно обострилась в последние годы. По данным многих авторов в последние 5 лет наблюдается значительный рост этого грозного осложнения язвенной болезни. В Украине наблюдается рост этого показателя с 52 до 79 случаев на 100 тыс. населения. По нашим данным наблюдается увеличение числа язвенных кровотечений из верхних отделов пищеварительного тракта в г. Днепропетровске с 51 до 61,2 на 100 тыс. населения. Осложняет течение болезни значительное повышение среднего возраста пациентов, отягощение основного заболевание тяжёлой сопутствующей патологией. Неразрешёнными вопросами остаются большой процент рецидивов кровотечения от 40 до 80%, высокую общую летальность (46,2-56,1 на 100 тыс. населения), резкое возрастание послеоперационной летальности (с 7,6% до 19,1%) [7]. Учитывая всё вышеизложенное, кафедра общей хирургии участвует в разработке и активному внедрению новых методов местного эндоскопического гемостаза.

Материалы и методы

В 1993 году на базе городской больницы скорой помощи создан центр по оказанию помощи больным с ГДК. В структуру центра входит эндоскопическое отделение, где параллельно с диагностическими исследованиями (ЭГДС) проводится целый ряд лечебных эндоскопических манипуляций и операций с целью остановки кровотечения и профилактики возникновения их рецидива. В основу оказания помощи больным с ГДК мы приняли "Стандарты организации и профессионально-ориентированных протоколов оказания медицинской помощи больным с хирургическими заболеваниями живота и грудной клетки" под редакцией Березницкого Я.С. (Приказ МЗ Украины №270 от 02.04.2010) [1]. За 2012 год проведено 1573 исследования с выполнением эндоскопической остановки ГДК и профилактики возникновения его рецидива. Нами проведён анализ работы за этот период. Статистическую обработку данных мы проводили с помощью стандартных компьютерных программ *(Statistica 6.0. for Windows)* [2].

Результаты и их обсуждение

Всем пациентам с подозрением на ГДК (рвота кровью или "кофейной гущей", *maelena*) в максимально короткое время проводится экстренная ЭГДС с целью установления источника кровотечения и проведения методов эндоскопической её остановки или профилактики возникновения рецидива кровотечения. В зависимости от тяжести состояния все пациенты разделяются на три группы. I группа — пациенты с признаками продолжающегося активного кровотечения (рвота алой кровью, быстрое падение артериального давления, *maelena*), нарушение гемодинамики, критическое состояние больного. Этой группе пациентов ЭГДС проводим в условиях операционной. II группа — пациенты без признаков продолжающегося кровотечения, но с явлениями выраженной постгеморрагической анемии. Этим пациентам исследование выполняется в условиях хирургической реанимации. III группа — пациенты с признаками состоявшегося кровотечения, без нарушения витальных функций с признаками нетяжёлой постгеморрагической анемии. В данном случае ЭГДС выполняется в условиях смотрового кабинета эндоскопического отделения.

При оценке эндоскопической картины мы использовали классификацию по Forrest J.A.H в модификации Никишаева В.И. [4]. Данная классификация полностью позволяет определить лечебную эндоскопическую тактику при ГДК. Наиболее распространённым заболеванием в структуре неварикозных ГДК является язвенная болезнь луковицы двенадцатиперстной кишки — 42,29% случаев. Структуру неварикозных ГДК можно представить в виде рисунка 1.

I класс опасности (Forrest I) нами установлен в 28,77% случаев, а II класс опасности (Forrest II) в 71,23% наблюдений. При эндоскопической картине активного кровотече-

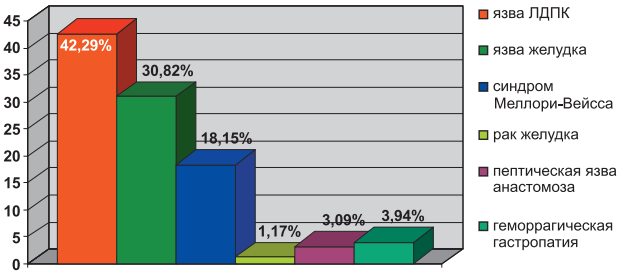

Рис. 1

Нозологическая структура неварикозных ГДК.

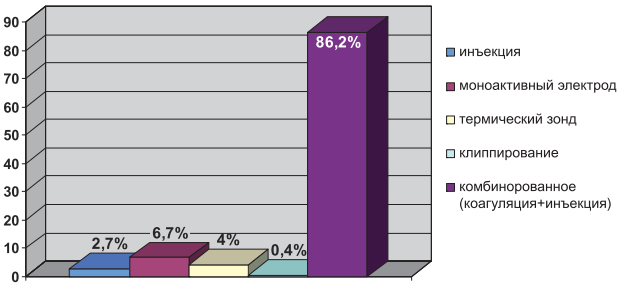

Рис. 2

Структура методов эндоскопического гемостаза.

ния (Forrest I) мы проводим мероприятия окончательного или временного эндоскопического гемостаза. При проведении окончательного гемостаза проводим эндоскопический мониторинг контроля качества консервативного лечения через 2-4 часа. Временный гемостаз позволяет подготовить пациента, находящегося в тяжелом состоянии, к отсроченному оперативному вмешательству. Неэффективность методов местного эндоскопического гемостаза является показанием к экстренному оперативному вмешательству. В случаях эндоскопической картины остановившегося кровотечения (Forrest II) проводим эндоскопическую профилактику возникновения рецидива кровотечения с проведением эндоскопического мониторинга контроля консервативного лечения через 4-6 часов.

Наиболее эффективным мы считаем использование комбинированных методов эндоскопического гемостаза и профилактики возникновения рецидива кровотечения что составляет 86,2% случаев. Структура методов эндоскопического гемостаза приведена на рисунке 2.

Нами предложен и внедрён в практику способ лечения гастродуоденального кровотечения язвенного генеза, который состоит в введении в периульцерозную область 20 мл 0,9% р-ра NaCl и 5 мл 1% р-ра терлипрессина ацетата с последующей коагуляцией дефекта моноактивным электродом [5]. Терлипрессин является синтетическим аналогом вазопрессина и при его ферментативном расщеплении происходит выраженный вазоконстрикторный эффект, что приводит резкому уменьшению кровенаполнения периульцерозной зоны и остановки продолжающегося кровотечения.

Для профилактики возникновения рецидива кровотечения нами предложен способ профилактики рецидива кровотечения из гастродуоденальных язв, который заключается в в введении в периульцерозную область 20 мл 0,9% р-ра NaCl и 10 мл 0,25% р-ра метиленового синего с последующей коагуляцией дефекта моноактивным электродом [6]. Нами установлено, что в 50% случаев нестабильного местного гемостаза наблюдается выраженная активность индуцибельной NO-синтазы (i-NOS) периульцерозной области, что можно объяснить значительной лейкоцитарной инфильтрацией [3]. I-NOS входит в структуру циклооксигеназного комплекса и активируется цитокинами лимфоцитов. При этом происходит увеличение продукции NO из аминокислоты L-аргинина, что приводит к выраженной вазодилятации, угнетению вазоконстрикции и тромбообразования. Это способствует увеличению кровенаполнения периульцерозной зоны и развитию рецидива кровотечения. Метиленовый синий является селективным ингибитором i-NOS и при его введении устраняются вышеизложенные негативные эффекты.

В 2012 году при активном использовании в комплексе консервативного лечения неварикозных ГДК предложенных методов местного эндоскопического гемостза удалось снизить процент оперативных вмешательств до 6,1%. Динамику оперативной активности при неварикозных ГДК по годам можно представить в виде рисунка 3.

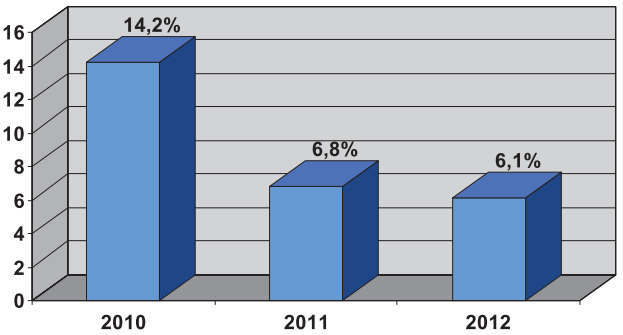

Рис. 3

Динамика операций по годам при неварикозных ГДК.

Выводы

При проведении местного эндоскопического гемостаза наиболее эффективными считаем комбинированные методы направленные на долговременное снижение кровенаполнения периульцерозной области. Активное использование методик местного эндоскопического гемостаза в комплексе консервативной терапии ГДК с целью временной и окончательной остановки кровотечения, проведения эндоскопической профилактики возникновения рецидива кровотечения позволило уменьшить число оперативных вмешательств в 2,5 раза.

Литература

1. Березницький Я.С. (2008) Стандарти організації та професійно-орієнтованих протоколів надання невідкладної медичної допомоги хворим з хірургічними захворюваннями живота і грудної клітки. (Київ). "Дніпро-VAL". 310 с.
2. Иванов Ю.И., Погорелюк О.Н. (1996) Статистическая обработка результатов медико-биологических исследований на микрокалькуляторах и по программам. (Москва). "Медицина". 221 с.
3. Крышень В.П., Трофимов Н.В. (2012) Изменение активности индуцибельной NO-синтазы периульцерозной зоны у больных с кровоточащими гастродуоденальными язвами. Хірургія України. 4: 17-20
4. Никишаев В.И. (2001) Эндоскопическая диагностика и хирургическая тактика при желудочно-кишечных кровотечениях. Український журнал малоінвазивної та ендоскопічної хірургії. 1: 30-31
5. Трофімов М.В., Кришень В.П. (2011) Патент на корисну модель №59404 "Спосіб лікування гастродуоденальної кровотечі виразкового генезу". Державний департамент інтелектуальної власності. Бюлетень 9
6. Трофімов М.В., Кришень В.П. (2012) Патент на корисну модель №66575 "Спосіб профілактики рецидиву кровотечі з гастродуоденальних виразок". Державний департамент інтелектуальної власності. Бюлетень 1
7. Шепетько Е.Н., Фомин П.Д., Заплавский А.В., Сидоренко В.Е. и соавт (2007) Тактика и результаты хирургического лечения гастродуоденальных язв, осложнённых острым кровотечением, в специализированном центре желудочно-кишечных кровотечений. Клінічна хірургія. 88: 5-6

ПОЄДНАННЯ СИНДРОМУ МЕЛЛОРІ-ВЕЙССА ІЗ СУПУТНЬОЮ ГАСТРОДУОДЕНАЛЬНОЮ ПАТОЛОГІЄЮ

Фомін П.Д., Шепетько Є.М., Пруднікова О.Б., Боярська М.Г.

Кафедра хірургії №3, Національний медичний університет імені О.О. Богомольця, Київ, Україна

Мета

Вивчити особливості перебігу синдрому Меллорі-Вейсса у різних груп пацієнтів.

Матеріали та методи

В дослідження було включено 2882 пацієнта із шлунково-кишковими кровотечами за трьохрічний період. Синдром Меллорі-Вейсса був виявлений у 114 пацієнтів (4,3%). Жінок було 19 (16,7%), а чоловіків — 95 (83,3%). Середній вік хворих становив 46,5±2,6 років.

Результати та їх обговорення

Помірний ступінь важкості крововтрати мав місце у 90 (78,9%), середній — у 14 (12,3%), важка крововтрата — у 10 (8,8%) хворих. Розподіл ступеня ендоскопічного гемостазу (за Forrest): FIx (підтікання крові з-під згортка) — 5 (4,4%), FIIA (наявність великої тромбованої судини) — 7 (6,1%), FIIB (щільний тромб у розриві) — 22 (19,3%), FIIC (дрібні тромбовані судини) — 2 (1,8%), FIII (зупинена кровотеча, розрив вкритий фібрином) — 78 (68,4%). Найчастішими ділянками локалізації розривів були передньоправа — 41 (35,9%) та задня — 40 (35,1%) стінки езофаго-кардіального переходу. В 2,3 рази рідше розрив слизової розташовувався на передній стінці — у 18 (15,8%) пацієнтів, в 2,7 разів рідше на передньолівій стінці — у 15 (13,2%) хворих, порівняно із розривом передньоправої стінки. Діапазон розривів за розміром — від 0,5 до 3 см, при середньому їх розмірі 1,3±0,4 см. Найбільша кількість розривів була розміром від 0,5 до 1см — у 63 (56,8%) пацієнтів. 7 (6,1%) хворих мали подвійні розриви слизової, які найчастіше локалізувались на задній стінці езофаго-кардіального переходу — в 4 (57,1%) випадках, а 1 (0,9%) хворий мав потрійний розрив, локалізований в ділянці передньоправої стінки та 1 (0,9%) пацієнт мав 4 розриви слизової, розташованих на передньоправій та передньолівій стінках. Під час аналізу перебігу СМВ встановлено, що в 85 (74,6%) випадках він ускладнювався супутньою гастродуоденальною патологією, найчастіше гастродуоденітом — у 40 (47,1%) хворих, ерозивним езофагітом — у 12 (14,1%); 13 (15,3%) пацієнтів мали ерозивний езофагіт та гастродуоденіт, 2 (2,4%) — варикозно розширені вени стравоходу. В 11 (12,9%) хворих діагностовано кровоточиву виразку шлунка, у 7 (8,2%) — кровоточиву виразку дванадцятипалої кишки. Серед усіх 85 хворих, які мали супутню гастродуоденальну патологію у 7 (8,2%) діагностовано килу стравохідного отвору діафрагми.

Висновки

Помірний ступінь важкості крововтрати (78,9%) при СМВ у 9 разів частіше зустрічався у хворих ніж важка крововтрата (8,8%), а стабільний гемостаз FIII (68,4%) у 15,5 разів виявлявся частіше, ніж триваюча кровотеча FI (4,4%). Розрив слизової найчастіше локалізувався на передньоправій (35,9%) і задній (35,1%) стінках езофаго-кардіального переходу. СМВ у 21,1% випадків ускладненого перебігу поєднувався із кровоточивою виразкою шлунка (12,9%) і кровоточивою виразкою дванадцятипалої кишки (8,2%), які виступали в якості другого джерела кровотечі.