МІНІСТЕРСТВО ОХОРОНИ ЗДОРОВ'Я УКРАЇНИ
ВІЙСЬКОВО-МЕДИЧНЕ УПРАВЛІННЯ МІНІСТЕРСТВА ОБОРОНИ УКРАЇНИ

УКРАЇНСЬКИЙ ФОНД ПІДТРИМКИ ТА РОЗВИТКУ
НЕЙРОЕНДОСКОПІЇ ТА ЕНДОСКОПІЧНОЇ НЕЙРОХІРУРГІЇ

Український журнал малоінвазивної та ендоскопічної хірургії

ISSN 1029-743 X

Volume 16 No 2
2012

СПЕЦІАЛІЗОВАНИЙ ЖУРНАЛ ГОЛОВНОГО ВІЙСЬКОВО-МЕДИЧНОГО КЛІНІЧНОГО ЦЕНТРУ
«ГОЛОВНИЙ ВІЙСЬКОВИЙ КЛІНІЧНИЙ ГОСПІТАЛЬ» МІНІСТЕРСТВА ОБОРОНИ УКРАЇНИ
ОФІЦІЙНИЙ ЖУРНАЛ УКРАЇНСЬКОЇ АСОЦІАЦІЇ СПЕЦІАЛІСТІВ
ПО МАЛОІНВАЗИВНИМ ЕНДОСКОПІЧНИМ ТА ЛАЗЕРНИМ ТЕХНОЛОГІЯМ
НАУКОВО-ПРАКТИЧНИЙ ЖУРНАЛ АСОЦІАЦІЇ ЛІКАРІВ ЕНДОСКОПІСТІВ УКРАЇНИ

"Український журнал малоінвазивної та ендоскопічної хірургії"
(Укр. ж. малоінвазивної ендоск. хір.) — рецензуємий науково-практичний журнал.

Заснований у 1996 р.

Видається 4 рази на рік.

Затверджено ВАК України
1997 р., 1999 р. та 10.II.2010 постанова №1-05/1

Затверджено
Міжнародним Центром ISSN 5.VII.1998 р.

"Ukrains'kij žurnal maloinvazivnoї ta endoskopičnoї hirurgii"
(Ukr. ž. maloinvazivnoї endosc. hir.)

"Ukrainian Journal of Minimally Invasive and Endoscopic Surgery"
(Ukr. J. Minimally Invasive Endosc. Sur.)

Established in 1996.

Published quarterly.

Засновник
Український фонд підтримки та розвитку нейроендоскопії та ендоскопічної нейрохірургії

Видавник
Київський клінічний госпіталь

Мова видання
українська, російська, англійська.

Сфера розповсюдження
загальнодержавна, зарубіжна.

Свідоцтво про державну реєстрацію
КВ #2301, 23.XII.1996

Підписано до друку
03.V.2011

Наклад
500 примірників

Адреса редакції
01133, Київ, вул. Госпітальна, 18
тел./факс: (044) 522-8379

Сканування, дизайн та комп'ютерна верстка
Куценко С. О.

www.endoscopy.com.ua
www.gvkg.kiev.ua

Головний редактор
Данчин О. Г.

Заступники головного редактора
Бойчак М. П., Данчин А. О.

Редактори
Голік Л. А., Грубнік В. В., Лурін І. А., Шудрак А. А.

Редакційна колегія
Возіанов О. Ф.
Венцковський Б. М.
Білий В. Я.
Bauer B. L. *(Germany)*
Бурий О. М.
Cohen A. R. *(USA)*
Заболотний Д. І.
Зазірний І. М.
Запорожан В. М.
Заруцький Я. Л.
Зозуля Ю. П.
Зубарев П. М. *(Росія)*
Grotenhuis J. A. *(Netherlands)*
Fukushima T. *(USA)*
Мамчич В. І.
Нікішаєв В. І.
Ничитайло М. Ю.
Orljansky V. *(Austria)*
Палієнко Р. К.
Педаченко Є. Г.
Perneczky A. *(Germany)*
Поліщук М. Є.
Радіонов Б. В.
Руденко А. Ю.
Саєнко В. Ф.
Samii M. *(Germany)*
Shabus R. *(Austria)*
Sosna A. *(Чехія)*
Teo Ch. *(USA)*
Тімофеєв О. О.
Тофан А. В.
Фомін П. Д.
Цимбалюк В. І.
Щеглов В. І.

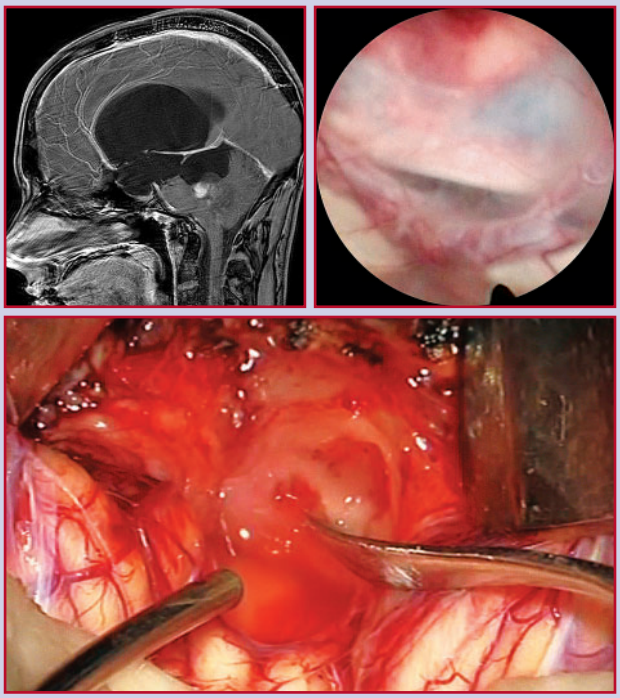

стор. 5

НОВІТНІ ТЕХНОЛОГІЇ

5 **Хирургическое лечение опухолей каудальных отделов пинеальной области и червя мозжечка, осложненных окклюзионной гидроцефалией**
Данчин А.Г., Данчин А.А., Данчин Г.А.

Surgery of Tumors of Vermis and Pineal Region with Caudal Location Complicated by Obstructive Hydrocephaly
A.G. Danchin, A.A. Danchin, G.A. Danchin

КЛІНІЧНІ ДОСЛІДЖЕННЯ

11 **Результати лікування хворих на доброякісну гіперплазію передміхурової залози великих розмірів із застосуванням трансуретральної резекції та відкритої аденомектомії**
Головко С.В.

Results of Treatment of Patients with Benign Prostatic Big Size Hyperplasia with Application of Transurethral Resection and Open Adenomectomy
S.V. Golovko

КЛІНІЧНИЙ ДОСВІД

14 **Перший досвід застосування магнітнорезонансної холангіопанкреатографії на томографі напруженістю магнітного поля 3 Тесла у комплексі методів променевої діагностики патології жовчовивідних шляхів**
Лурін І.А., Слободяник В.П., Варуск С.В., Макаров Г.Г., Коваль Б.М.

The First Experience of 3 Tesla Magnetic Resonance in Cholangiopancreatography in a Range of Methods Radiation Diagnostic Pathology Biliary Tract
I.A. Lurin, V.P. Slobodianik, S.V. Varysk, G.G. Makaroff, B.M. Koval

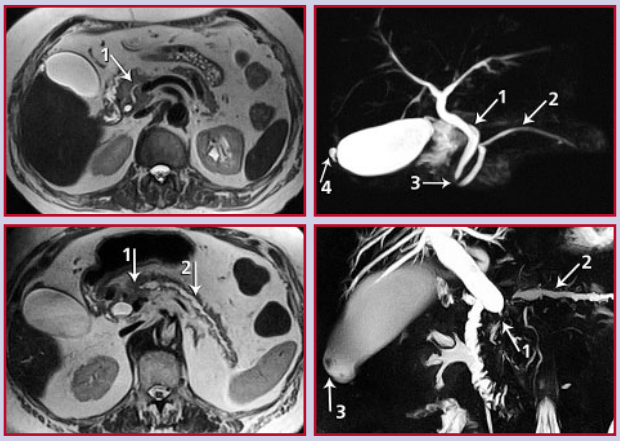

стор. 14

МАТЕРІАЛИ V СИМПОЗІУМУ АСОЦІАЦІЇ ЛІКАРІВ-ЕНДОСКОПІСТІВ УКРАЇНИ

20 **Біліодигестивні нориці і непрохідність кишківника, спричинена жовчевими каменями, в практиці ургентної ендоскопії: огляд літератури і власний досвід**
Артюшенко М.Є., Тумак І.М., Когут Л.М., Гасьошин В.А., Швидкий Я.Б., Висп'янський М.М., Мельников В.А., Лисюк Ю.С., Романчак Д.Л.

22 **Хірургічна тактика у хворих з травматичними пошкодженнями стравоходу сторонніми тілами**
Бойко В.В., Грома В.Г., Вдовченко А.Є.

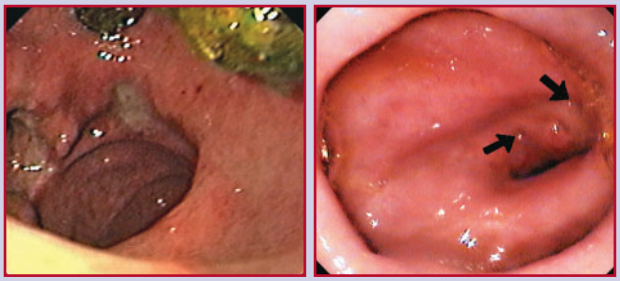

стор. 20

© Український журнал малоінвазивної та ендоскопічної хірургії, 2012
© Український Фонд підтримки та розвитку нейроендоскопії та ендоскопічної нейрохірургії, 2012

© ПАТ "Київський клінічний госпіталь", 2012
Все права защищены. Перепечатка материалов либо их частей в любом виде без письменного согласия держателя авторских прав будет преследоваться в судебном порядке.

МАТЕРІАЛИ V СИМПОЗІУМУ АСОЦІАЦІЇ ЛІКАРІВ-ЕНДОСКОПІСТІВ УКРАЇНИ

23 **Ранний лапароскопический адгезиолизис после разрешения спаечной кишечной непроходимости консервативными методами лечения**
Бондарев Р.В., Орехов А.А.

24 **Динамическая лапароскопия как метод своевременной диагностики несостоятельности анастомоза и предупреждения развития послеоперационного перитонита**
Бондарев Р.В., Бондарев В.И., Маслов Я.Я., Чибисов А.Л., Селиванов С.С.

25 **Видалення стороннього тіла стравоходу під місцевою анестезією**
Буцкін В.Л., Бутницький Ю.І., Лобода В.Ф., Нецюк О.Г., Жуковський М.М., Миколенко А.З., Юрченко Б.М.

25 **Порівняльна оцінка різних методів пневмокардіодилятації в лікуванні хворих на ахалазію кардії**
Бурий О.М., Усенко О.Ю., Терешкевич І.С., Уманець М.С., Жулай В.В., Раздобудько Ю.М., Атаманський І.М.

26 **Лапароскопическая герниопластика при лечении рецидивных паховых грыж**
Грубник В.В., Воротынцева К.О.,Черномаз Р.В.

27 **Новый метод лапароскопической пластики больших и гигантских грыж пищеводного отверстия диафрагмы**
Грубник В.В., Малиновский А.В.

28 **Дислокація та міграція стентів при пухлинах стравоходу**
Дзвонковський Т.М., Дзвонковська В.В.

29 **Усовершенствование методов эндоскопической коррекции наружных желчных свищей**
Дронов А.И., Насташенко И.Л., Довбенко О.В.

30 **Эффективность лапароскопических вмешательств на холедохе через пузырный проток**
Грубник В.В., Ткаченко А.И., Прикупенко М.В., Ильяшенко В.В.

32 **Особливості перебігу жовчнокам'яної хвороби у жінок в післяпологовому періоді**
Дронов О.І., Насташенко І.Л., Земсков С.В., Насташенко М.І.

33 **Досвід ендоскопічного видалення сторонніх тіл верхніх відділів травного каналу в дітей**
Іванців В.А., Тумак І.М., Артюшенко М.Є., Кімакович В.Й., Лукасевич І.М., Савицький Я.М., Ющик Л.В.

34 **Основные методические подходы эффективного использования интернетатласов в изучении гастроинтестинальной эндоскопии**
Калашников Н.А.

36 **Ендоскопічне видалення стороннього тіла термінального відділу клубової кишки**
Коляда І.О., Щепаняк Р.В.

36 **Відеокапсульна ендоскопія в комплексній діагностиці захворювань тонкої кишки**
Крилова О.О.

37 **Жовчотеча в ранньому періоді після холецистектомії: тактика мініінвазійного лікування хворих**
Коломійцев В.І., Гавриш Я.І., Шахова Т.І., Павловський М.П.

38 **Ендоскопія в діагностиці й лікуванні біліарного фасціольозу**
Коломійцев В.І., Чикайло А.Т., Зінчук О.М., Павловський М.П.

39 **Попередження ускладнень при «важких» колоноскопічних поліпектоміях**
Мокрик В.Ю., Мокрик Ю.М.

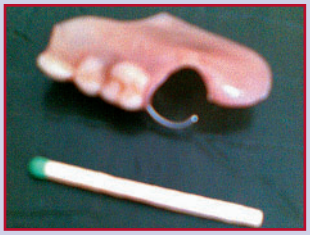

стор. 25

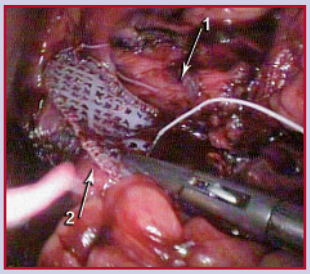

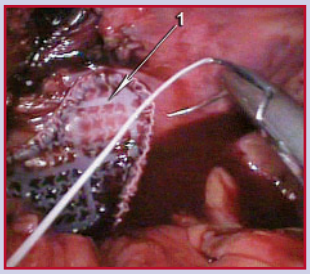

стор. 27

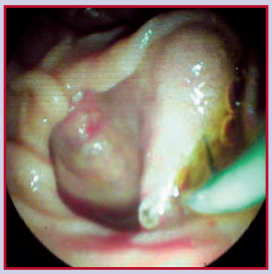

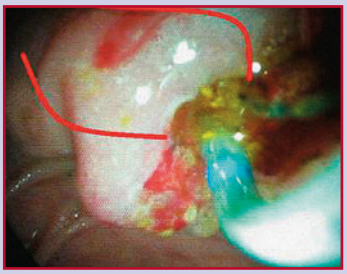

стор. 29

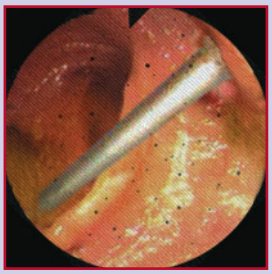

стор. 36

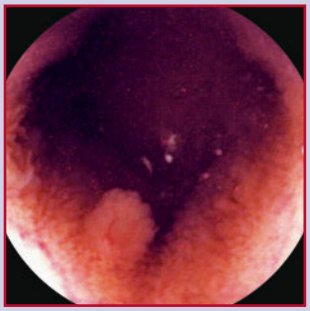

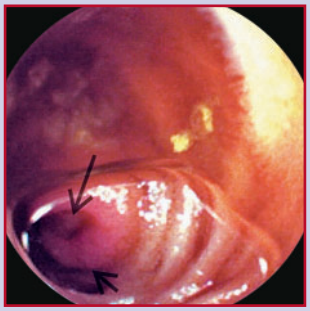

стор. 36

© Ukrainian Journal of Minimally Invasive and Endoscopic Surgery, 2012
© Ukrainian Fund of the Support and Development of Neuro-endoscopy and Endoscopic Neurosurgery. All rights reserved.
© Kiev's Clinical Hospital, Medical Corp.
All right reserved.

© Український журнал малоінвазивної та ендоскопічної хірургії
(2012) Vol. 16; 2: 4

ІНСТРУКЦІЇ ДЛЯ АВТОРІВ

Вельмишановні автори!
Запрошуємо Вас надсилати статті/рукописи на адресу редакції!

Український журнал малоінвазивної та ендоскопічної хірургії

ISSN 1029-743 X

Редакція "Українського журналу малоінвазивної та ендоскопічної хірургії" **публікує оригінальні статті, та кольорові репродукції до них.**

Редакція приймає статті та рукописи авторів на окремих файлах у форматі Win Word на CD або дискетах типу MFD_2 HD. Рукописи, ілюстрації, дискети та ін. не повертаються. Редакція приймає статті на українській, російській та англійській мовах.

Також Ви маєте можливість надіслати статтю/рукопис/ілюстрації на електрону адресу редакції: bomartin@yandex.ru

Відповідальність за коректування наданого авторами власного матеріалу, цитат та посилань несуть автори статей. Однак редакція залишає за собою право представляти отримані роботи для рецензування авторитетним у цій галузі спеціалістам. В таких випадках відгук буде опублікований разом з рецензованою статтею. Редколегія залишає за собою право, в разі особливої потреби, скорочувати та виправляти статті, не змінюючи при цьому їхнього істотного змісту.

Авторські права
Прийняття рукопису до публікації передбачає, що цю роботу відправлено до редакції за згодою усіх авторів установи, де її було виконано; авторські права автоматично переходять від авторів до видавника; рукопис не буде опубліковано де-небудь без згоди власника авторських прав.

Для прискорення роботи авторів дуже просять готувати рукописи відповідно до слідуючих інструкцій:

1. Рукопис повинен бути надрукований **Times New Roman**, 12, через 1,5 інтервали на аркуші форматом А4 (21×29,7 см).

2. Титульний лист повинен мати на українській (або російській) мові та на англійській мові **назву статті та імена авторів, заклад, клініку, відділення,** в якому виконано роботу, адресу закладу для кореспонденції. Далі, сторінки рукопису повинні бути пронумеровані послідовно.

3. Чітке відокремлення друкованого аркуша — важлива допомога читачам. **Кожна стаття повинна мати:** узагальнення (summary), вступ, матеріали та методи, результати, обговорення, література.

4. Узагальнення (summary) повинно бути на англійській мові, мати короткий огляд основних положень роботи. Його розмір може складати від 1/2 до цілої сторінки. Додайте не більше 4 ключових слів у кінці.

5. Вступ пов'язаний в основному з найбільш важливими питаннями статті. Після ознайомлення зі вступною частиною читачу повинно бути зрозуміло, навіщо було виконано дану роботу, та яка мета автора.

6. В частині **матеріали та методи** повинен бути представлений короткий, але чіткий опис, наприклад, основної методики оперативного втручання, або яким чином виконувався експеримент, яка апаратура та техніка використовувалась, обсяг клінічного матеріалу і його підрозділ, види та кількість експериментів і т.д. Ця частина повинна дозволити читачеві контролювати, повторювати і продовжувати наукову роботу авторів.

7. Результати повинні бути викладені чітко та стисло. Таблиці та графіки бажані в тому випадку, якщо вони скорочують текст і збагачують зміст.

8. В **обговоренні** основні результати повинні бути порівняні з результатами, які є в літературі. Їхнє значення в практичній хірургічній роботі рекомендується виділити.

9. Список літератури (у статті — **Література**) повинен бути представлений в алфавітному порядку, пронумерований та ідентифікований з номерами в тексті.

Згадування журналу повинно включати: прізвище(а) та ініціали автора(ів), рік публікації у округлих дужках, повну назву статті, назву журналу — скорочення відповідно "Index Medicus", номер тому (якщо є), номер журналу, перші та останні номери сторінок.

- Борисов А.П., Григорьев С.Г. (1998) Классификация малоинвазивных хирургических вмешательств. Эндоскопическая хирургия. 4: 30-31
- Fay T., Grant F.C. (1923) Ventriculoscopy and intraventricular photography in internal hydrocephalus. JAMA. 46; 80: 461-463

Посилання на книгу, методичні рекомендації повинно включати: прізвище(а) та ініціали автора(ів), рік публікації в округлих дужках, повну назву книги, місце публікації в округлих дужках, видавництво та кількість сторінок.

- Верещагин Н.В., Брагина Л.К., Вавилов С.Б., Левина Г.Я. (1986) Компьютерная томография мозга. (Москва). "Медицина". 256 с.
- Зозуля Ю.А. (1981) Методические рекомендации по диагностике и лечению травматических внутричерепных гематом у больных различных возрастных групп. (Киев). "Здоровье". 25 с.
- Grossman C.B. (1990) Magnetic resonance imaging and computed tomography of the head and spine. (Baltimore). ***Williams and Wilkins, eds.*** 280 p.

Посилання на дисертацію повинно включати: прізвище та ініціали автора, рік публікації в округлих дужках, повну назву дисертації, науковий ступінь пошукача, місце публікації в округлих дужках, кількість сторінок.

- Бхат А.К. (1987) Диагностика и лечение травматических двусторонних субдуральных гематом. Автореф. дис... канд. мед. наук. (Киев). 18 с.

Посилання на тезиси повинно включати: прізвище(а) та ініціали автора(ів), рік публікації в округлих дужках, повну назву тезисів, назва конференції, місце публікації в округлих дужках, перші та останні номери сторінок.

- Блинов Е.И. (1982) Распознавание и лечение хронических внутричерепных гематом. Тез. докл. ***III Всесоюзного съезда нейрохирургов.*** (Москва). с. 23-24
- Danchin A.G. (1997) Endoscopic assisted microsurgery of lateral herniated lumbar disks. In Abstract Book: ***Third Congress on Minimally Invasive Neurosurgery.*** (France). pp 28-29

10. Ілюстрації мають надаватися на окремих файлах, в форматі TIFF або JPEG (maximum quality) з розподільчою здатністю **300 dpi,** та **розміром** не меншим за розмір **репродуціювання**. Категорично **не допускається** надання зображень **імпортованих** у програму **MSWord** або **CorelDraw.**

11. Схеми і графіки повинні бути розбірливими. Доречно виконання графіків або схем за допомогою засобів Microsoft Ofice, або у кривих.

12. Будь ласка, додайте **у кінці статті** повні імена, титули та повну адресу всіх авторів, закладів, в яких виконано роботу, країну і місто. Вкажіть: з ким, по якій адресі і по якому телефону редакція буде при необхідності мати контакт.

13. Всі ділові контакти (переговори) та особливо всю кореспонденцію відносно остаточного друку необхідно надсилати прямо на адресу Редакції.

Редакція "Українського журналу малоінвазивної та ендоскопічної хірургії"
Клініка нейрохірургії та неврології
Головний військовий клінічний госпіталь
вул. Госпітальна, 18, Київ, 01133, Україна
Тел./факс: +38 (044) 522-83-79
Тел.: +38 (044) 521-82-87
e-mail: bomartin@yandex.ru

© Український журнал малоінвазивної та ендоскопічної хірургії
(2012) Vol. 16; 2: 5-10

ХИРУРГИЧЕСКОЕ ЛЕЧЕНИЕ ОПУХОЛЕЙ КАУДАЛЬНЫХ ОТДЕЛОВ ПИНЕАЛЬНОЙ ОБЛАСТИ И ЧЕРВЯ МОЗЖЕЧКА, ОСЛОЖНЕННЫХ ОККЛЮЗИОННОЙ ГИДРОЦЕФАЛИЕЙ

Данчин А.Г., Данчин А.А., Данчин Г.А.

Клиника нейрохирургии и неврологии Главного военно-медицинского клинического центра «Главный военный клинический госпиталь» МО Украины, Киев

Surgery of Tumors of Vermis and Pineal Region with Caudal Location Complicated by Obstructive Hydrocephaly

A.G. Danchin, A.A. Danchin, G.A. Danchin

Clinic of Neurosurgery and Neurology, Main Military Clinical Hospital of the Defense Ministry, Kiev, Ukraine

Received: January 20, 2012
Accepted: March 14, 2012

Адреса для кореспонденції:
Клініка нейрохірургії та неврології
Головний військовий клінічний госпіталь
вул. Госпітальна, 18, Київ, 01133, Україна
тел./факс: +38-044-522-83-79
e-mail: bomartin@yandex.ru

Summary

We present the report of astrocytoma in vermis and caudal location of pineal region operated on by endoscopic third ventriculostomy with direct gross total tumor resection through the key-hole subtentorial approach in 18 years old male. The patient was successfully discharged from our hospital but admitted once again after 14 weeks with brain trauma and subacute subdural hematoma. The hematoma was radically evacuated by biportal endoscopic operation. Four weeks later the large subarachnoid hydroma was treated with VP shunting.

Key words: pineal region, hydrocephaly, microsurgery, endoscopic third ventriculostomy.

Введение

Хирургическое удаление опухолей каудальных отделов пинеальной области относится к одному из наиболее сложных видов нейрохирургических операций [1]. Это связано как с особенностями расположения новообразований в непосредственной близости от стволовых структур, так и с окклюзией ликворопроводящих путей и возникновением вторичной обструктивной гидроцефалии, осложняющей течение заболевания. Классические подходы к лечению указанной патологии предусматривают первоначальное наружное вентрикулярное дренирование через задний рог бокового желудочка, который пунктируется на этапе доступа к основному очагу [1]. Сохраняет свою актуальность и операция Торкильдсена. Затем проводится прямое хирургическое удаление новообразования супрацеребеллярным либо трансцеребеллярным доступом [1]. В тоже время, развитие современных малоинвазивных методик привело к появлению альтернативных операций, когда вместо имплантирования различных шунтирующих систем выполняется эндоскопическое соединение желудочков мозга выше уровня окклюзии с базальными субарахноидальными цистернами. В любом случае, первоначальное устранение водянки мозга в значительной мере облегчает протекание послеоперационного периода у

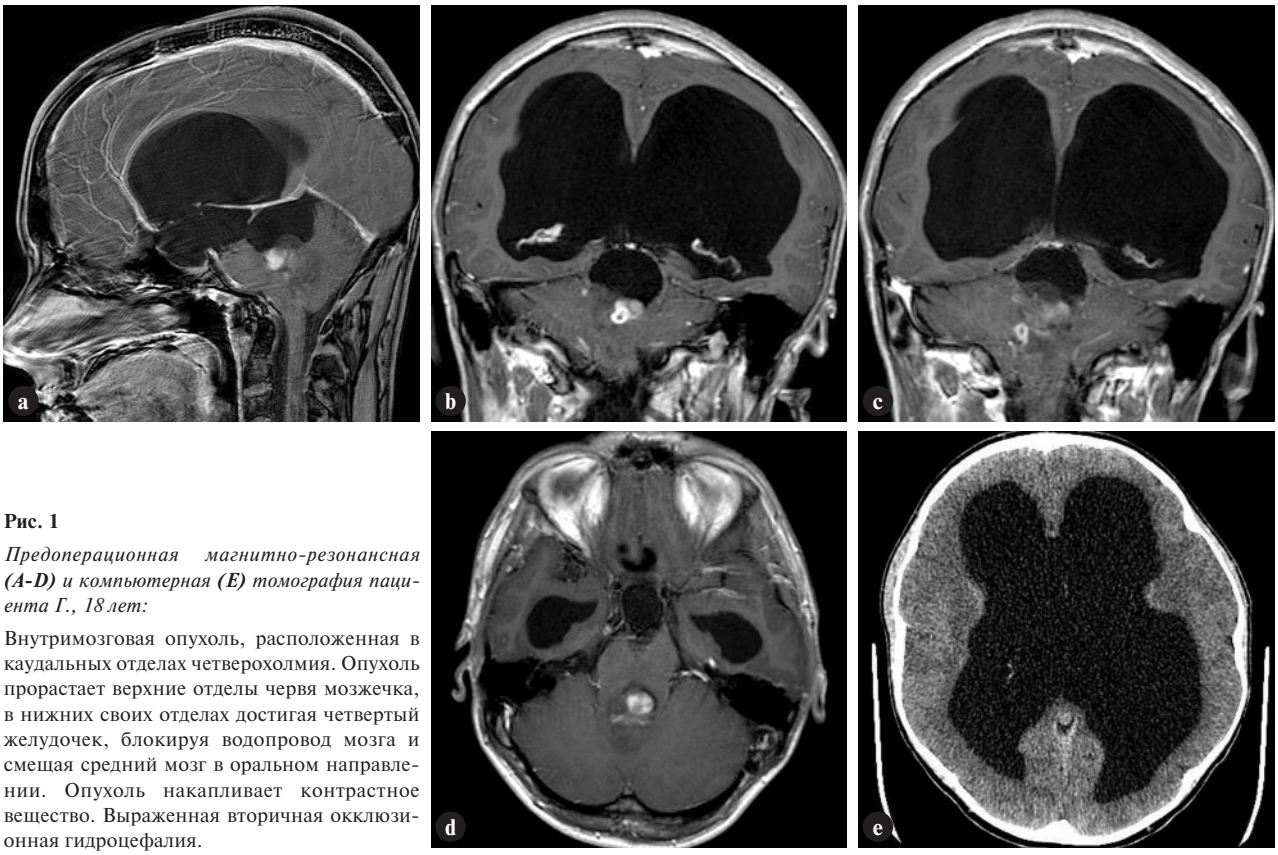

Рис. 1

*Предоперационная магнитно-резонансная **(A-D)** и компьютерная **(E)** томография пациента Г., 18 лет:*

Внутримозговая опухоль, расположенная в каудальных отделах четверохолмия. Опухоль прорастает верхние отделы червя мозжечка, в нижних своих отделах достигая четвертый желудочек, блокируя водопровод мозга и смещая средний мозг в оральном направлении. Опухоль накапливает контрастное вещество. Выраженная вторичная окклюзионная гидроцефалия.

больных, которым проводится прямое хирургическое удаление новообразований задней черепной ямки [2].

У ряда пациентов относительно медленный рост новообразований каудальных отделов пинеальной области приводит к настолько выраженным анатомическим изменениям желудочковой системы, структур среднего мозга, что выполнение эндоскопической перфорации дна третьего желудочка порой представляет куда большую сложность, чем проведение классической вентрикулопункции. Тем не менее, знание патологической анатомии желудочковой системы при длительно существующей обструктивной водянке позволяет успешно применять весь комплекс современного нейрохирургического лечения указанной патологии.

Цель работы – определение особенностей анатомических ориентиров при выполнении эндоскопической вентрикулоцистерностомии, а также прогнозирование возможных осложнений и определение алгоритма их устранения в хирургическом лечении больных с опухолями каудальных отделов пинеальной области и червя мозжечка с длительно существующей окклюзионной гидроцефалией.

Материалы и методы

Пациент Г., 18 лет, поступил в клинику нейрохирургии и невропатологии Главного военного клинического госпиталя МО Украины в марте 2011 с жалобами на постоянную выраженную головную боль, головокружение, периодическую рвоту, нарушение координации движений, шаткость при ходьбе, двоение зрения. Болеет на протяжении 6 лет. В последние три месяца состояние значительно ухудшилось – вышеуказанные жалобы приняли стойкий прогрессивный характер.

Диагноз – опухоль каудальных отделов пинеальной области и червя мозжечка, вторичная окклюзионная гидроцефалия.

Пациент комплексно обследован, по данным МРТ и КТ головного мозга (рис. 1) выявлена внутримозговая опухоль, расположенная в каудальных отделах четверохолмия, блокирующая и деформирующая водопровод мозга, смещая средний мозг в оральном направлении. Опухоль прорастает верхние отделы червя мозжечка, в нижних своих отделах достигая четвертого желудочка.

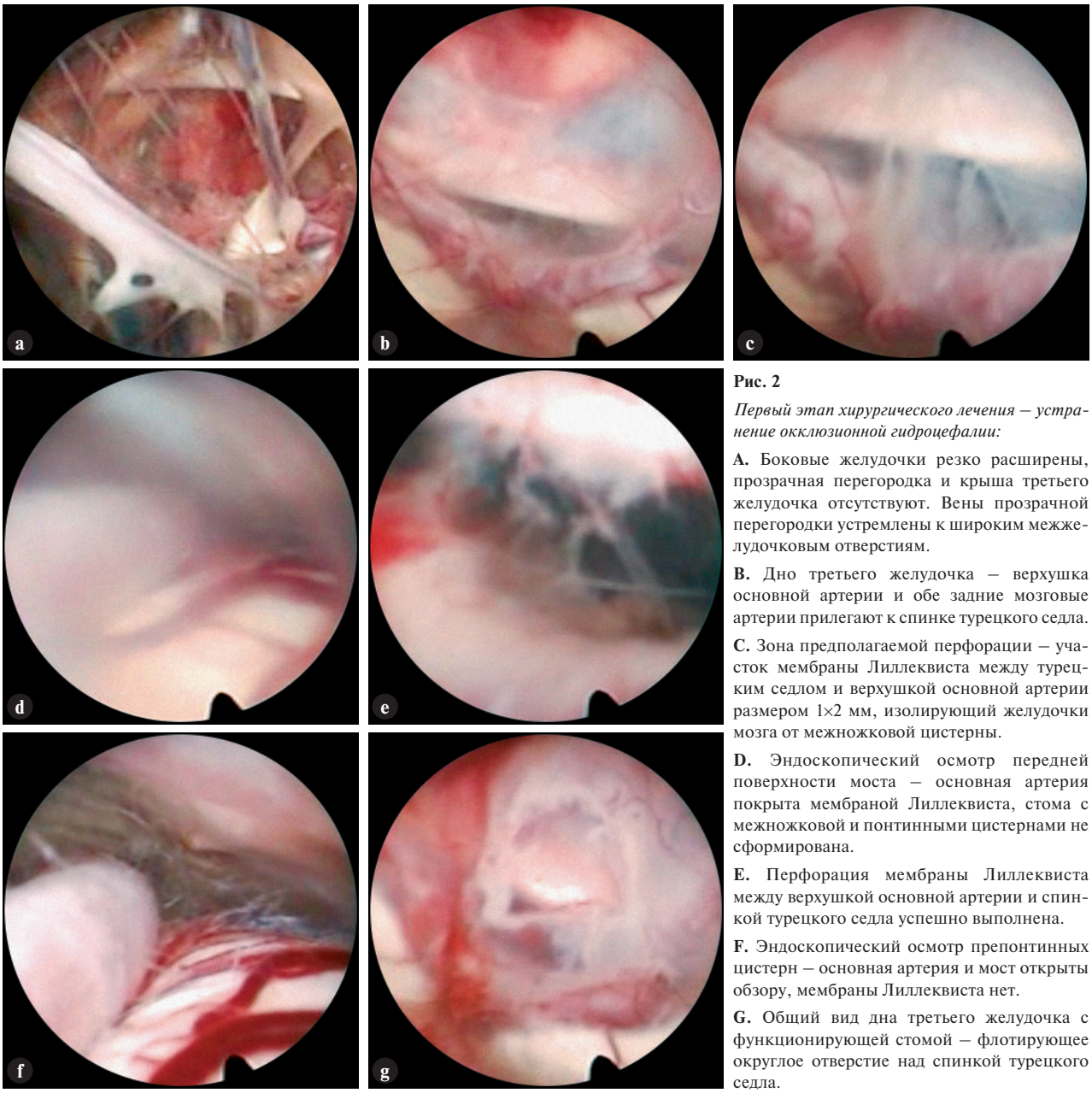

Рис. 2

Первый этап хирургического лечения – устранение окклюзионной гидроцефалии:

A. Боковые желудочки резко расширены, прозрачная перегородка и крыша третьего желудочка отсутствуют. Вены прозрачной перегородки устремлены к широким межжелудочковым отверстиям.

B. Дно третьего желудочка – верхушка основной артерии и обе задние мозговые артерии прилегают к спинке турецкого седла.

C. Зона предполагаемой перфорации – участок мембраны Лиллеквиста между турецким седлом и верхушкой основной артерии размером 1×2 мм, изолирующий желудочки мозга от межножковой цистерны.

D. Эндоскопический осмотр передней поверхности моста – основная артерия покрыта мембраной Лиллеквиста, стома с межножковой и понтинными цистернами не сформирована.

E. Перфорация мембраны Лиллеквиста между верхушкой основной артерии и спинкой турецкого седла успешно выполнена.

F. Эндоскопический осмотр препонтинных цистерн – основная артерия и мост открыты обзору, мембраны Лиллеквиста нет.

G. Общий вид дна третьего желудочка с функционирующей стомой – флотирующее округлое отверстие над спинкой турецкого седла.

Оперативное лечение – в нашей клинике пациенту выполнено одномоментное двухэтапное хирургическое лечение:

- первый этап – эндоскопическая перфорация дна третьего желудочка (*endoscopic third ventriculostomy* – рис. 2);
- второй этап – субтенториальное супрацеребеллярное удаление опухоли *(gross total resection)* через ограниченное трепанационное отверстие (*key-hole approach* – рис. 3).

Гистологическое заключение – астроцитома Gr II.

Результаты

Ранний послеоперационный период протекал без осложнений. Пациент активизирован на 3 сутки. Общемозговая симптоматика существенно уменьшилась. Зрительные нарушения полностью регрессировали на протяжении пяти дней. Пациент стал самостоятельно ходить, себя обслуживать. По данным контрольной МРТ головного мозга (рис. 4) через 1 месяц астроцитома удалена в пределах здоровых тканей мозга, ранее имевшееся оральное

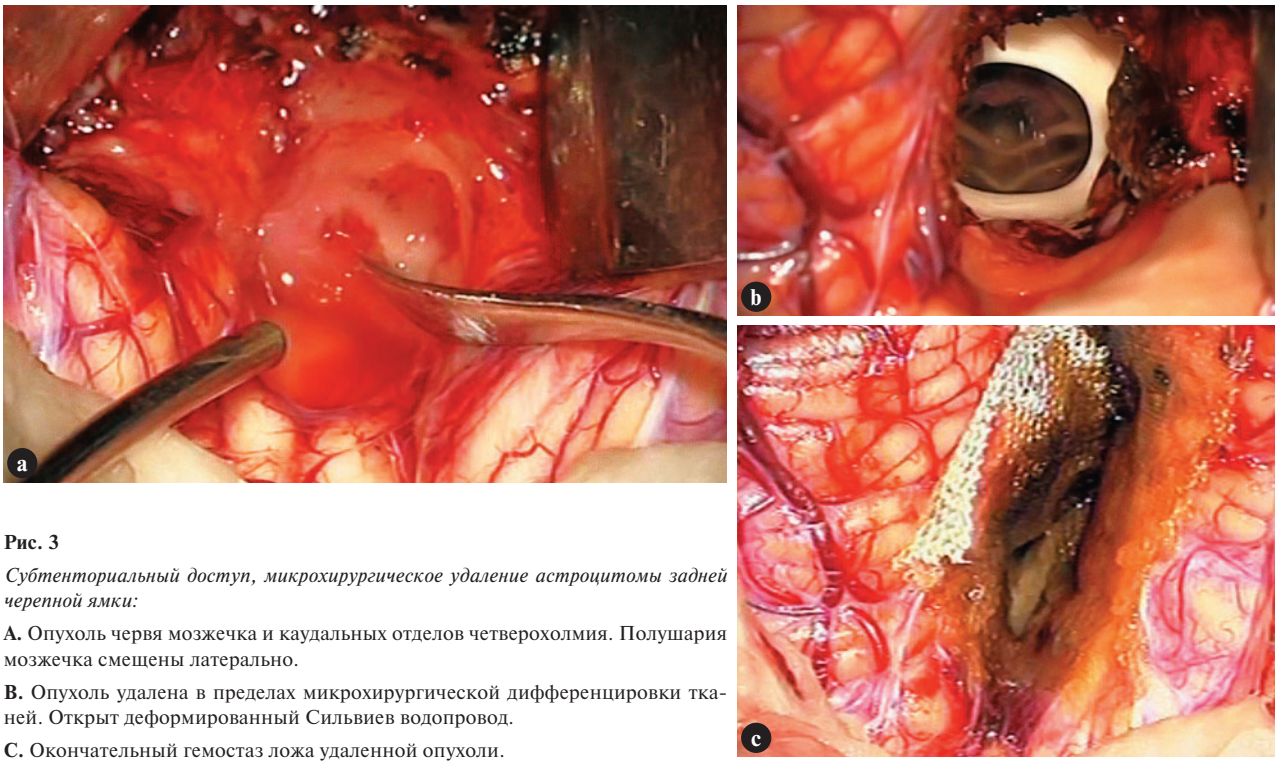

Рис. 3

Субтенториальный доступ, микрохирургическое удаление астроцитомы задней черепной ямки:

A. Опухоль червя мозжечка и каудальных отделов четверохолмия. Полушария мозжечка смещены латерально.

B. Опухоль удалена в пределах микрохирургической дифференцировки тканей. Открыт деформированный Сильвиев водопровод.

C. Окончательный гемостаз ложа удаленной опухоли.

смещение ствола отсутствует, проходимость ликворных путей восстановлена. В субарахноидальных конвекситальных пространствах отмечается избыточное скопление ликвора, что требует наблюдения в динамике для оценки возможностей ликворорезорбции. Пациент выписан из отделения в удовлетворительном состоянии.

Интересным является тот факт, что находясь уже под амбулаторным наблюдением, через три месяца пациент получил черепно-мозговую травму и был повторно доставлен к нам в клинику с подострой полушарной субдуральной гематомой, которая была успешно удалена эндоскопической бипортальной методикой. Спустя еще месяц больному в плановом порядке выполнено вентрикулоперитонеальное шунтирование (ВПШ), так как имевшееся ранее на контрольных томограммах избыточное скопление ликвора в конвекситальных субарахноидальных пространствах большого мозга сохранялось, хотя отрицательной динамики не было, а существенных жалоб пациент не предъявлял. Контрольная МРТ спустя два месяца после ВПШ показала положительную динамику в виде уменьшения размеров желудочков мозга, расправления полушарий большого мозга и исчезновения избытка ликвора в субдуральном пространстве (рис. 5).

Обсуждение

Анализируя приведенное наблюдение, мы акцентируемся на нескольких позициях. Во-первых, применена современная одномоментная двухэтапная методика хирургического лечения опухоли задней черепной ямки, осложненной окклюзионной гидроцефалией – пациенту выполнена эндоскопическая вентрикулоцистерностомия и супрацеребеллярным доступом удалена астроцитома каудальных отделов четверохолмия и червя мозжечка. При проведении эндоскопического этапа операции отмечены характерные для длительно существовавшей окклюзионной гидроцефалии анатомические изменения. Так, имелась полная атрофия прозрачной перегородки – на ее месте остались лишь септальные вены, что крайне редко можно встретить даже при первичной окклюзионной гидроцефалии неопухолевого генеза. Кроме того, длительно имевшееся оральное смещение среднего мозга и моста привело к атрофии дна третьего желудочка и мамиллярных тел, смещению верхушки основной артерии и обеих задних мозговых артерий кверху и примыканию их к спинке турецкого седла, с деформацией межножковой и понтинных цистерн, которые представляли собой узкую щель позади ската. Таким образом, зона для именно

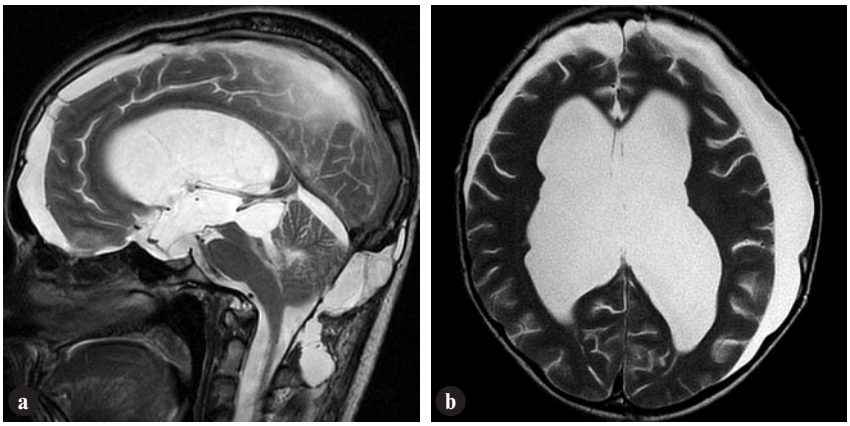

Рис. 4

Контрольная МР томография пациента Г. через 1 месяц после операции:

А-В. Астроцитома удалена в пределах здоровых тканей, орального смещения ствола нет, восстановлена ликвороциркуляция через водопровод мозга в четвертый желудочек, также сохранен ликворооттток через дно третьего желудочка. Имеется избыточное скопление ликвора в конвекситальных субарахноидальных пространствах обоих полушарий большого мозга.

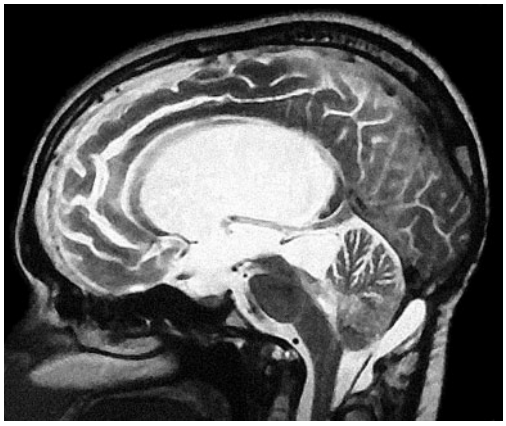

Рис. 5

МРТ головного мозга пациента Г. через два месяца после вентрикулоперитонеального шунтирования, семь месяцев после удаления новообразования каудальных отделов четверохолмия и червя мозжечка:

Значительная положительная динамика – боковые и третий желудочки уменьшились, головной мозг расправился, признаков продолженного роста опухоли задней черепной ямки нет.

перфорации дна третьего желудочка, покрытая плотной мембраной Лиллеквиста, составляла миниатюрное пространство между верхушкой основной артерии и спинкой турецкого седла размером 1×2 мм. Работа в этой области потребовала проведения перфорации исключительно тупым путем, что было успешно проведено.

Второй аспект – субтенториальное удаление опухоли из области червя и каудальных отделов четверохолмия, проводился в положении больного «сидя». Мы предпочитаем именно это положение пациентов при операциях на задней черепной ямке и четверохолмии. Субтенториальному супрацеребеллярному доступу для удаления патологических объемных образований стволовой локализации отдают предпочтение многие современные нейрохирурги, некоторые из которых оперируют больных в положении «лежа» [3]. Оба положения позволяют достаточно радикально подойти к объему хирургического вмешательства. В нашем наблюдении полноценное удаление новообразования в пределах здоровых тканей открыло задние отделы водопровода мозга, который был настолько изменен и деформирован, что представлял собой «кольцо» диаметром более 10 мм, а протяженностью не более 1 мм. От опухолевой массы был освобождены и верхние отделы четвертого желудочка. Все это ликвидировало оральную дислокацию ствола и восстановило ликвороциркуляцию по водопроводу мозга в четвертый желудочек с минимальной травматизацией окружающих структур.

Третий нюанс – способность головного мозга к ликворорезорбции. Оценить ее всегда проблематично. Длительно существовавшая у больного окклюзионная гидроцефалия привела к значительной атрофии головного мозга и трудно представить, что устранение окклюзии приведет к скорому расправлению атрофированного мозгового вещества. Эндоскопическая вентрикулоцистерностомия лишь нормализует внутрижелудочковое давление, которое выравнивается по закону сообщающихся сосудов в результате соединения с внежелудочковыми субарахноидальными пространствами, позволяя пациенту избежать окклюзионных кризов после удаления опухоли стволовых структур в случаях развития послеоперационного отека в этой области. Вопрос же об избыточном объеме ликвора решаем исключительно установлением классических ликворошунтирующих систем. Полученная пациентом в последующем черепно-мозговая травма, усугубившаяся формированием подострой субдуральной гематомы, безусловно, снизила его адаптационные возможности. В такой ситуации избыток ликвора в головной

мозге нами рассматривался уже как открытая гипорезорбтивная гидроцефалия, имевшая прямые показания к постановке вентрикулоперитонеального шунта, что и было с успехом проведено.

Выводы

Межжелудочковая перегородка, отверстия Монро и крыша третьего желудочка наиболее значительно атрофируются при длительно существующей окклюзионной гидроцефалии. Крайне редко это бывает и при вторичной трехжелудочковой водянке опухолевого генеза.

В подобных ситуациях эндоскопические анатомические ориентиры в боковых желудочках – это сохранившиеся вены прозрачной перегородки, а также сосудистые сплетения и таламостриальные вены межжелудочковых отверстий.

Оральное смещение среднего мозга не является препятствием к выполнению эндоскопической вентрикулоцистерностомии. Стома формируется над спинкой турецкого седла, либо на скате, что позволяет избегать ятрогенной травматизации основной артерии и задних мозговых артерий. Эндоскопическая перфорация дна третьего желудочка облегчает течение послеоперационного периода у больных, которым удаляются новообразования задней черепной ямки, вызывающие окклюзию ликворных путей.

Субтенториальный супрацеребеллярный доступ позволяет полноценно удалять новообразования червя и задних отделов четверохолмия каудальной локализации с восстановлением ликвороциркуляции через Сильвиев водопровод в четвертый желудочек, при этом минимально травмируя окружающие здоровые ткани мозга.

Послеоперационная открытая гипорезорбтивная гидроцефалия является показанием к вентрикулоперитонеальному шунтированию.

Литература

1. Ромоданов А.П., Зозуля Ю.А., Мосийчук Н.М., Чушкан Г.С. (1986) Атлас операций на головном мозге. (Москва). «Медицина». 384 с.
2. Morgan B., Darbar A., Teo Ch. (2010) The value of endoscopy in the total resection of pineocytomas. Operative Neurosurgery. 67; 3: 159-165
3. De Oliveira J.G., Lekovic G.P., Safavi-Abbasi S., Reis C.V., Hanel R.A., Porter R.W., Preul M.C., Spetzler R.F. (2010) Supracerebellar infratentorial approach to cavernous malformations of the brainstem: surgical variants and clinical experience with 45 patients. Neurosurgery. 66; 2: 389-399

ПОДПИСКА 2012

Глубокоуважаемые подписчики, читатели, авторы оригинальных статей!

«Украинский журнал малоинвазивной и эндоскопической хирургии» распространяется непосредственно каждому читателю/учреждению Украины редакцией напрямую.

Для получения журнала в 2012 году Вам/Вашему учреждению необходимо прислать заявку в произвольной форме в адрес редакции.

Прием научных статей к публикации проводится по электронной почте на адрес: **bomartin@yandex.ru**
Статьи должны отвечать всем требованиям **Инструкций для авторов** «Украинского журнала малоинвазивной и эндоскопической хирургии».

© Український журнал малоінвазивної та ендоскопічної хірургії
(2012) Vol. 16; 2: 11-13

РЕЗУЛЬТАТИ ЛІКУВАННЯ ХВОРИХ НА ДОБРОЯКІСНУ ГІПЕРПЛАЗІЮ ПЕРЕДМІХУРОВОЇ ЗАЛОЗИ ВЕЛИКИХ РОЗМІРІВ ІЗ ЗАСТОСУВАННЯМ ТРАНСУРЕТРАЛЬНОЇ РЕЗЕКЦІЇ ТА ВІДКРИТОЇ АДЕНОМЕКТОМІЇ

Головко С.В.

Клініка урології, Головний військово-медичний клінічний центр
«Головний військовий клінічний госпіталь» МО України, Київ

Results of Treatment of Patients with Benign Prostatic Big Size Hyperplasia with Application of Transurethral Resection and Open Adenomectomy

S.V. Golovko

Clinic of Urology, Main Military Medical Clinical Center
"Main Military Clinical Hospital" of the Defense Ministry, Kiev, Ukraine

Received: February 8, 2012
Accepted: March 17, 2012

Адреса для кореспонденції:
Клініка урології
Головний військовий клінічний госпіталь
вул. Госпітальна, 18
Київ, 01133, Україна
тел.: +38-044-521-95-97

Summary

The experience of application of transurethral resection in treatment 42 patients with benign prostatic big size hyperplasia is presented. Patients were examined in two groups: the first group after transurethral resection (42 patients) and second group — after open adenomectomy (41 patients). On the scale of IPSS the reliable diminishing of indexes is marked in all groups, an increase of high speed of urination was reliable in all probed groups.

Key words: prostatic hyperplasia, transurethral resection, IPSS.

Вступ

Протягом останніх двох десятиріч трансуретральна резекція (ТУР) все ширше використовується в оперативному лікуванні пацієнтів із захворюваннями нижніх сечовивідних шляхів [1,2]. Подальше удосконалення ендоскопічного обладнання та накопичення досвіду його використання постійно розширюють можливості цього виду оперативного лікування [3,4]. У сучасній урології ТУР визнана «золотим стандартом» хірургії передміхурової залози і складає 95% оперативних втручань з приводу доброякісної гіперплазії передміхурової залози (ДГПЗ). На теперішній час ТУР застосовують при лікуванні ДГПЗ великих розмірів (більше 80 см^3), що раніше було протипоказанням до її виконання [5]. Трансуретральний операційний доступ та ендоскопічний контроль операційного поля забезпечують низьку травматизацію операційної рани, ретельний гемостаз, зменшують термін післяопераційної реабілітації хворих [6,7].

Мета роботи: порівняти результати лікування хворих на доброякісну гіперплазію передміхурової залози великих розмірів із застосуванням трансуретральної резекції та відкритої аденомектомії.

Матеріали та методи

Проаналізовані результати лікування 83 пацієнтів із доброякісною гіперплазією передміхурової залози більше 80 мл. Хворі були розподілені в 2 групи: з виконанням трансуретральної резекції (n=42) та відкритої аденомектомії (n=41) і проспективно оцінювались через 1, 3, 6 та 12 місяців після операції. Пацієнтам, що мали підвищений рівень простатспеціфічного антигену *(PSA),* патологічні дані пальцевого ректального дослідження (ПРД) або підозрілі зміни при ректальному ультразвуковому дослідженні (ТРУЗД), виконувалась біопсія простати. При негативних результатах пункції хворі включались до дослідження. У всіх відібраних пацієнтів вивчався анамнез захворювання, проводилось фізикальне, лабораторне обстеження (загальний аналіз крові, креатинін крові, ПСА, загальний аналіз сечі, посів сечі на мікрофлору і чутливість до антибіотиків). Також були задокументовані *IPSS, QoL, Qmax,* об'єм залишкової сечі (ОЗС), об'єм передміхурової залози (ОПЗ) (визначений при ТРУЗД). Інтраопераційні і найближчі післяопераційні параметри включали тривалість операції (ТО); вид і об'єм іригаційної рідини; рівень гемоглобіну *(Hb)* на наступний день після операції; рівень натрію *(Na)* сироватки крові; концентрація креатиніну крові; тривалість катетеризації (ТК) і ліжко-день (ЛД). Частота інтраопераційних і післяопераційних ускладнень також досліджувалась проспективно. Всі пацієнти були повторно обстежені через 1, 3, 6 та 12 місяців після операції. В кожному випадку визначались показники *IPSS, QoL, Qmax,* ОЗС, виконувалось пальцеве ректальне дослідження.

Показанням до трансуретральної резекції була ДГПЗ будь-яких розмірів, при якій відкрита простатектомія протипоказана. ТУРП має перевагу перед відкритою операцією при:

- об'ємі передміхурової залози до 60-80 см^3;
- молодому віці пацієнта, якому необхідно зберегти статеву функцію;
- ожирінні, важких супутніх захворюваннях серцево-судинної, дихальної і ендокринної систем;
- раніше перенесених операціях на сечовому міхурі, простаті, передньої черевної стінці, кишечнику, а також після гіпертермії простати, термотерапії і лазерних операцій;
- «справжніх» і «хибних» рецидивах захворювання;
- тривалому застосуванні інгібіторів 5α-редуктази;
- поєднанні ДГПЗ з хронічним простатитом і конкрементами простати.

До абсолютних протипоказів виконання ТУРП відносяться:

- гострі запальні захворювання сечостатевих органів;
- коксартроз кульшових суглобів;
- камені сечоводів;
- протяжливі стриктури уретри;
- вузька уретра — діаметр уретри менше за діаметр тубуса резектоскопу;
- важкий стан хворого.

Відносні протипокази: камені сечового міхура; наявність штучного водія ритму; коагулопатії, що не коригуються; субтригональна форма росту ДГПЗ із стисненням дистальних відділів сечоводів.

Таблиця 1. *Початкові характеристики двох груп*

	Трансуретральна резекція	Відкрита аденомектомія
Вік пацієнта, років	72±5,4	69±3,7
Розміри простати, мл	87±7,4	97±15,1
IPSS, бали	20±3,4	21±3,6
QoL, бали	3±1,2	3±1,4
PSA, нг/мл	4,2±2,4	5,3±2,3
Qmax, мл/с	7,9±2,1	7,4±2,3
PVR, мл	88±31	83±32
Hb, г/л	124±16	127±17
Креатинін, ммоль/л	91±9,2	89±11,4

Примітка:
КТР — калій-титаніл-фосфатний (лазер); IPSS — International Prostate Symptom Score; QoL — якість життя; PSA — простатспецифічний антиген; Qmax — максимальна швидкість сечовипускання; PVR — об'єм залишкової сечі; Vpro — об'єм простати; Hb — гемоглобін.

Основними скаргами пацієнтів були часті позови до сечовипускання (особливо в нічний час, через кожні 1-3 години), зменшення кількості сечі за одне сечовипускання до 50-100 мл, затримка спорожнення сечового міхура та ослаблення тиску сечі. Видільна функція нирок (за даними екскреторної урографії) була знижена у 6% хворих. Для визначення максимальної та середньої швидкостей потоку сечі виконувалась урофлоуметрія. Дослідження проводилось на урофлуометрі *«Uro-flow» (Germany).*

Середня швидкість сечовипускання склала в групі ТУР — 7,9±2,1 мл/сек, в групі ВА — 7,4±2,3 мл/сек (таблиця 1). ТУР виконувалась за допомогою електрохірургічної установки *«Storz» (Germany).* Для іригації використовувалась промивна рідина «Турусол». Резекція починалась з середньої долі. Після цього вилучались тканини бокових часток від шийки сечового міхура до сім'яного горбика.

Для виконання ВА використовувався стандартний трансвезикальний доступ. Гемостаз здійснювався методом касетного шва за Новіковим. В кінці операції встановлювався трьохходовий катетер Фолея розміром 22 F і починалась іригація сечового міхура. Епіцистостома накладалась при незадовільному гемостазі.

Результати та їх обговорення

З інтраопераційних показників враховувався час, витрачений на оперативне втручання, об'єм інтраопераційної крововтрати. В найближчому післяопераційному періоді відмічався час дренування уретральним катетером, а також тривалість перебування хворих в стаціонарі. Результати представлені в таблиці 2.

Таблиця 2. *Передопераційні показники двох груп*

	Трансуретральна резекція	Відкрита аденомектомія
Втрата гемоглобіну, г/л	6±3,9	13±4,1
Зменшення натрію сироватки, ммоль/л	3±1,2	1±0,6
Час операції, хвилин	55±15	50±20
Вилучення катетера, години	24±10	132±12
Ліжко-день, години	70±12	144±18

Таблиця 3. *Результати лікування хворих після трансуретральної резекції та відкритої аденомектомії*

Показник	Післяопераційне спостереження							
	1 місяць		3 місяці		6 місяців		12 місяців	
	ТУР	ВА	ТУР	ВА	ТУР	ВА	ТУР	ВА
IPSS	12±2,5	12±3	10±2,3	10±2,4	9±2,6	9±2,7	8±1,9	8±1,7
QoL	2±1,4	2±1,2	1±1,3	2±0,4	1±1,1	1±0,7	1±0,9	1±0,5
Qmax, мл/с	14,4±2,4	12,5±2,6	15±2,1	15,1±3,4	15±2,3	15,6±2,6	16±3,4	14,6±1,6
PVR, мл	24±18,4	32,5±15,4	19±18,1	21±23,4	18±17,1	12,5±13	17±15,6	11,4±12
Розміри простати, мл	35±4,6	10±7,1	32±4,3	10±7,2	32±3,7	10±6,1	30±3,5	9±5,1
PSA, нг/мл	2,5±1,6	2±2,3	2,5±1,4	2±1,2	2,4±1,3	2±1,2	2,4±1,2	2±0,9

Враховувались наявність і характер ускладнень. В терміни 1, 3, 6 і 12 місяців пацієнти, що були включені до дослідження, обстежувались амбулаторно. При кожному відвідуванні оцінювались показники симптомів порушення сечовипускання за міжнародною шкалою *IPSS,* якість життя *QoL,* максимальна швидкість сечовипускання *Qmax,* кількість залишкової сечі, обєм і стан передміхурової залози.

В групі хворих, прооперованих із застосуванням ТУР, тривалість операції склала в середньому 55±15 хвилини при вихідному об'ємі ДГПЗ 87±7,4 см^3. Крововтрата під час операції склала 188,5±9,4 мл. Вилучення уретрального катетера в середньому здійснювалось через 24±10 годин. Тривалість перебування хворого в стаціонарі після монополярної резекції в середньому склала 70±12 годин. Через 12 місяців після операції сума балів за шкалою *IPSS* знизилась з 20±3,4 балів до 8±1,9; оцінка якості життя (QoL) зменшилась від 3±1,3 до 1±0,5 балів. Обєм передміхурової залози зменшився від 87±7,4 до 30±2,5 см^3. Максимальна швидкість сечовипускання *(Qmax)* збільшилась в середньому від 7,9±2,1 мл/с перед операцією до 16±3,4 мл/с через рік після операції. Об'єм залишкової сечі знизився від 88±31 мл до 17±15,6 мл (таблиця 3).

Після стандартної трансуретральної резекції виражена кровотеча, що потребувала гемо трансфузії, не спостерігалась. Нетримання сечі в ранньому післяопераційному періоді було відмічено у 4 пацієнтів Це ускладнення регресувало самостійно протягом 1 місяця (таблиця 4).

Таблиця 4. *Післяопераційні ускладнення*

Ускладнення	Трансуретральна резекція	Відкрита аденомектомія
Передопераційна гемотрансфузія	0	8
ТУР-синдром	0	-
Госпітальна пневмонія	0	1
Тривала дизурія	5	7
Інфекція сечових шляхів (підтверджених бактеріологічно)	11	14
Рекатетеризація сечового міхура	5	10
Реоперації (стриктури уретри, контрактура шийки сечового міхура, апікальна резекція)	3	3
Післяопераційна летальність	0	0
Всього	14	19

Висновки

Трансуретральна резекція простати є ефективним хірургічним методом лікування при великих розмірах доброякісної гіперплазії передміхурової залози. Перевагою перед відкритою аденомектомією є її малоінвазивність та менший реабілітаційний період. Однак дана методика має ряд ускладнень та недоліків, що обумовлює необхідність подальшого розвитку малоінвазивних методів лікування при даній патології.

Література

1. Пасечников С.П., Возіанов С.О. (2000) Доброякісна гіперплазія передміхурової залози (епідеміологія, удосконалення системи медичної допомоги). Урологія. 4: 27-33
2. Ткачук В.Н., Лук'янов А.Э. (2003) Доброкачественная гиперплазия предстательной железы. (С.-Пт.). «СпецЛит». 109 с.
3. Al Singary W., Arya M., Patel H.R. (2004) Bladder neck stenosis after transurethral resection of prostate: does size matter? Urol. Int. Vol. 73; 3: 262-265
4. Brown O.A. (2004) Understanding postoperative hyponatremia. Urol. Nurs. Vol. 24; 3: 197-201
5. D'Addessi A., Porreca A., Foschi N. (2005) Thick loop prostatectomy in the endoscopic treatment of benign prostatic hyperplasia: results of a prospective randomised study. Urol. Int. Vol. 74; 2: 114-117
6. Gratzke C., Schlenker B., Seitz M. et al. (2007) Complications and early postoperative outcome after open prostatectomy in patients with benign prostatic enlargement: results of a prospective multicenter study. J. Urol. 177: 1419-1422
7. Helfand B., Mouli S., Dedhia R., McVary K. (2006) Management of lower urinary tract symptoms secondary to benign prostatic hyperplasia with open prostatectomy: results of a contemporary series. J. Urol. 176: 2557-2561

© Український журнал малоінвазивної та ендоскопічної хірургії
(2012) Vol. 16; 2: 14-18

ПЕРШИЙ ДОСВІД ЗАСТОСУВАННЯ МАГНІТНО-РЕЗОНАНСНОЇ ХОЛАНГІОПАНКРЕАТОГРАФІЇ НА ТОМОГРАФІ НАПРУЖЕНІСТЮ МАГНІТНОГО ПОЛЯ 3 ТЕСЛА У КОМПЛЕКСІ МЕТОДІВ ПРОМЕНЕВОЇ ДІАГНОСТИКИ ПАТОЛОГІЇ ЖОВЧОВИВІДНИХ ШЛЯХІВ

Лурін І.А., Слободяник В.П., Варуск С.В., Макаров Г.Г., Коваль Б.М.*

Центр сучасної медичної діагностики ВМУ СБ України, Київ, Україна
Кафедра хірургії №4, Національний медичний університет ім. О.О. Богомольця, Київ, Україна*

The First Experience of 3 Tesla Magnetic Resonance in Cholangiopancreatography in a Range of Methods Radiation Diagnostic Pathology Biliary Tract

I.A. Lurin, V.P. Slobodianik, S.V. Varysk, G.G. Makaroff, B.M. Koval*

Center of Modern Medical Diagnostics, Military Medical Administration of Security Service of Ukraine, Kiev
Chair of Surgery #4, National Medical University named by A.A. Bogomoletz, Kiev, Ukraine*

Received: March 28, 2012
Accepted: April 17, 2012

Адреса для кореспонденції:
Центральний госпіталь ВМУ СБ України
вул. Липська, 11
Київ, 01021, Україна
тел.: +38-044-281-59-90
e-mail: kovalboris@gmail.com

Summary

The article shows the own experience with magnetic resonance cholangiopancreatography (MRC) on the ground in Ukraine and Eastern Europe, MRI of the company «Toshiba» magnetic field 3 Tesla. Discussed problems, advantages and limitations of use of 3 T MRC in clinical practice, solutions to important issues in specific clinical situations. Personal experience and foreign authors studied data indicate that the 3 T MRC can be used in the evaluation of all biliary tract. Method significantly increases the overall accuracy of diagnosis MRC combination with conventional MRI, which allows you to determine the status of the surrounding soft tissues, and helps determine the cause of biliary obstruction.

Key words: magnetic resonance cholangiopancreatography.

Вступ

На сучасному етапі розвитку медицини променева діагностика захворювань жовчовивідних шляхів складається з широкого спектру методів візуалізації. З одного боку, це забезпечує своєчасну і точну діагностику розповсюдженої патології та сприяє її оптимальному лікуванню. З другого боку, вказані обставини потребують від клініцистів чіткого уявлення про переваги та недоліки конкретних методик, показання та протипоказання до їх проведення та їх ефективність. Клінічна гепатологія потребує більш досконалих неінвазивних, безпечних, високоінформативних методів діагностики захворювань жовчовивідних шляхів. Пошук нових підходів до вивчення варіантів будови жовчних проток, оптимізація алгоритму променевої діагностики захворювань жовчовивідних шляхів з уточненням ролі і місця новітніх методів неінвазивного дослідження, до яких в першу чергу відноситься магнітно-резонансна томографія (МРТ), являють собою актуальну клінічну проблему.

Для дослідження жовчовивідних шляхів в даний час використовується цілий ряд методів променевої діагностики. При цьому вельми поширеним продовжує залишатися думка, що тільки за допомогою контрастних інвазивних методик, до яких відносяться ендоскопічна ретроградна холангіопанкреатографія (ЕРХПГ) і черезшкірна чреспечінкова холангіографія (ЧЧХГ), вдається отримати цілісне контрастне зображення жовчовивідних шляхів. Разом з тим рядом авторів визнається можливість розвитку різних ускладнень при цьому дослідженні, до найчастіших з

яких (5,5-19,5%) відносять гострий панкреатит [2], перфорацію дванадцятипалої кишки, екстравазати, сепсис та ускладнення, пов'язані з премедикацією, які коливаються в межах 2,8-6,4%, а смертність становить 0,07-0,1% [3]. Наявність періфатеріального дивертикула, пухлини або стриктури дуоденального сосочка, стан після резекції шлунка за Більрот II, псевдокісти підшлункової залози часто унеможливлюють проведення ЕРХПГ. Контрастна речовина може приховувати невеликі камені, а джерелом помилок можуть бути бульбашки повітря і неповне контрастування жовчних шляхів, особливо розташованих вище рівня введення контрастної речовини.

Використання ЧЧХГ частіше пов'язане з ризиком розвитку таких ускладнень, як внутрішньочеревні кровотечі, сепсис, жовчний перитоніт, утворення внутрішньочеревних абсцесів і зовнішніх жовчних нориць. Частота їх коливається від 0,9% до 4,9% [15], а летальність складає 0,2-0,9% [2].

Розповсюдженою ланкою диференційно-діагностичного пошуку у виявленні патології біліарного тракту є комп'ютерна томографія (КТ). При цьому до основних недоліків методу відносять низьку тканинну контрастність, променеве навантаження, відсутність візуалізації неконтрастних каменів і необхідність застосування внутрішньовенного контрастування жовчних проток, а також алергічні реакції на введення контрастної речовини (КР). Без попереднього внутрішньовенного контрастування незмінені внутрішньопечінкові жовчні протоки візуалізуються погано, а позапечінкові жовчні протоки вдається верифікувати менш ніж у половини пацієнтів. Зображення жовчних проток в тривимірному режимі після їх контрастування з використанням технології мультідетекторного сканування розширює діагностичні можливості КТ, однак роздільна здатність методу при реконструкції біліарного тракту недостатня [1,2]. Застосування КТ у виявленні холецистолітіазу і хронічного калькульозного холециститу не дає переваг в порівнянні з ультразвуковою діагностикою.

Велика кількість ускладнень на введення рентгенівських контрастних речовин, високе променеве навантаження на пацієнтів, інвазивність і технічні складнощі проведення досліджень привертають все більший інтерес дослідників до неінвазивних досліджень, які дозволяють отримати цілісне уявлення про стан жовчовивідних шляхів і позбавлені побічних ефектів та ускладнень.

Як високоінформативний нешкідливий метод дослідження жовчовивідних шляхів широко застосовується УЗД. На етапі первинної діагностики УЗД відіграє важливу роль в оцінці варіантів будови жовчних проток і жовчного міхура, а також в розпізнаванні калькульозного ураження поза- і внутрішньопечінкових жовчних проток. При цьому за звичайного діаметру жовчних протоків виявити холедохолітіаз за даними УЗД важко, а часом і неможливо. У той же час відсутність розширення холедоху за даними УЗД не є надійною гарантією відсутності в ньому каменів. Точність УЗД в діагностиці резидуального холедохолітіазу, за даними різних дослідників, складає від 51,3% до 91% [1]. На жаль, при ультразвуковій оцінці конкрементів метод дає як хибнопозитивні — 4,9%, так і помилково негативні результати — 13,6% [3]. Найчастіше помилки трапляються в діагностиці каменів малого діаметру (до 5 мм). При відсутності розширення загальної жовчної потоки (ЗЖП) кількість псевдонегативних результатів може досягати 34,7% [6]. До недоліків УЗД в оцінці жовчовивідних шляхів традиційно відносять складності візуалізації дистальних відділів протокової системи, неможливість отримання цілісного уявлення про біліарний тракт і його взаємини із суміжними органами. Проведення УЗД гепатобіліарної системи ускладнено у хворих з ожирінням або метеоризмом, при високому розташуванні печінки, що не виступає з-під краю реберної дуги, а також у хворих з пов'язками на животі або хворобливістю післяопераційного рубця.

В діагностиці патології органів черевної порожнини МРТ використовується практично з моменту початку її клінічного застосування. Однак більша тривалість дослідження, наявність рухових і дихальних артефактів, що погіршують якість отримуваних зображень, значно обмежували діагностичні можливості МРТ при візуалізації печінки та біліарного тракту [8]. Значення традиційної МРТ в діагностиці захворювань біліарного тракту багатьма авторами оцінювалося неоднозначно [4]. Підкреслювалась складність вивчення внутрішньо- і позапечінкових жовчних проток при товщині зрізів, що перевищує 4-6 мм. На тлі паренхіми печінки вкрай складно диференціювати жовчні протоки і судинні структури, а також виявляти дрібні дефекти наповнення [11].

Зазначені причини стали підставою для розробки більш досконалих технологій МР-візуалізації анатомічних особливостей будови біліарного тракту, а також діагностики захворювань жовчовивідних шляхів. Методика, заснована на отриманні МР-сигналу високої інтенсивності від жовчі, з пригніченням МР-сигналу від оточуючих м'яких тканин отримала назву магнітно-резонансної холангіопанкреатографії (МРХПГ) [1]. Це дослідження забезпечує неінвазивне отримання прямого цілісного зображення жовчовивідних шляхів без застосування КР, при цьому якість одержуваних зображень практично не поступається рентгенівським холангіограмам, дозволяє отримувати зображення жовчних і панкреатичних проток у різних площинах, тривимірному режимі, дозволяє судити про фізико-хімічні властивості тканин.

Незабаром після своєї появи МРХПГ в напруженості магнітного поля 1,5 Тл стала визнаним діагностичним інструментом для оцінки панкреато — біліарної протокової системи. Але швидкий розвиток МРТ-технологій та останні інновації в обробці зображень, включаючи швидкісну послідовність зображень, новітні фазові катушки, техніки паралельної обробки зображень на томографах 3 Тл, дозволили отримати діагностичні зображення більш високої якості за менший час [8].

У розвинених країнах світу томографи з напруженістю магнітного поля нижче за 1,5 Тл сьогодні не затребувані та збереглися лише в ряді невеликих медичних установ. Основну масу МР-томографів у світі становлять 1,5 Тл системи. На сегмент 3 Тл томографів в Європі припадає 10% ринку МРТ, і їх частка постійно збільшується. До недавнього часу подібні МР-томографи застосовувалися тільки в науково-дослідних центрах, проте зараз ця технологія стає все більш доступною, як для діагностичних центрів, так і для клінік загальної практики.

Мета цього дослідження — вивчення світового і оцінка власного досвіду застосування МРХПГ на томографі

Рис. 1

Магнітно-резонансна томографія, аксіальний зріз. Зображено новоутворення головки підшлункової залози (1).

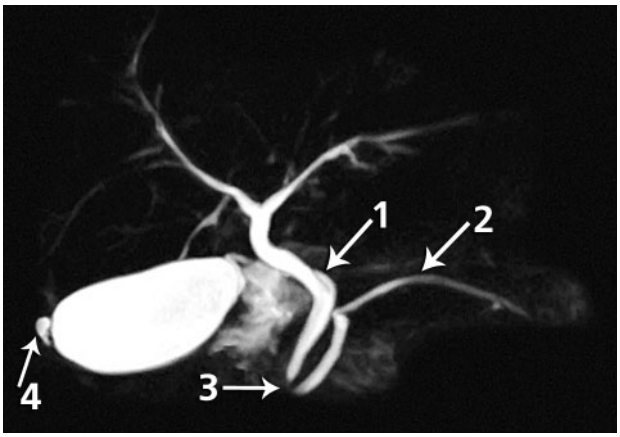

Рис. 2

Магнітно-резонансна холангіопанкреатографія, 3D реконструкція. Зображено помірно розширену загальну жовчну (1) та панкреатичну протоки (2). Візуалізується стриктура дистального відділу холедоху (3) та дивертикул жовчного міхура (4).

напруженістю магнітного поля 3 Тл в комплексі методів променевої діагностики патології жовчовивідних шляхів.

Матеріал і методи

В основу роботи покладено результати дослідження 34 хворих хірургічного стаціонару з захворюваннями панкреато-біліарної системи. Дослідження проводились у відділенні комп'ютерної томографії та магнітно-резонансної діагностики Центру сучасної медичної діагностики ВМУ СБ України (Київ) за період з жовтня 2011 року по березень 2012 року. Дослідження проводилося на першому в Україні та Східній Європі магнітно-резонансному томографі напруженістю магнітного поля 3 Тл *«Vantage Titan 3T»* останнього покоління класу *high-end* виробництва корпорації *«Toshiba Medical Systems»*, (Япония).

На першому етапі діагностичного пошуку за результатами клінічних, лабораторних обстежень, ультрасонографії у хворих було підтверджено наявність біліарної патології та механічний характер жовтяниці. Покази до 3 Тл МРХПГ включали діагностику холедохолітіазу, кіст загальної жовчної протоки, первинного склерозуючого холангіту, панкреатиту і анатомічних варіантів розвитку жовчних протоків, післяопераційних ускладнень.

Дослідження хворих проводили натщесерце для запобігання можливого проекційного нашарування дванадцятипалої кишки і дистального відділу шлунка на зображення біліарного тракту. Застосовували спеціальні програми МРХПГ (2D, 3D FASE), засновані на отриманні Т2-зважених зображень (ЗЗ) з різко підвищеною контрастністю між рухомою жовчю і навколишніми тканинами. МРХПГ за даною методикою виконувалось протягом 4 с, з затримкою і без затримки дихання (з синхронізацією за диханням), що особливо важливо при обстеженні пацієнтів з неконтрольованою рухової активністю. Протокол дослідження включав застосування МРТ з обов'язковим отриманням: Т2 СО (FASE), Т2-axial (FASE), Т1-axial (FATS SAT), із затримкою пацієнтом дихання і за показаннями — Т1-ЗЗ також із затримкою дихання для оцінки стану паренхіматозних органів, особливо печінки і підшлункової залози, і отримання зображення жовчних проток в аксіальній проекції.

Результати та обговорення

МРТ в сучасній клінічній практиці стає все більш доступним та затребуваним методом дослідження в зв'язку зі зростанням необхідності вивчення стану біліарного тракту при широкому колі захворювань. Аналіз можливості 3 Тл МРХПГ в діагностиці захворювань жовчовивідних шляхів дозволив уточнити її роль та місце серед інших методів візуалізації.

Нове покоління систем клінічної МРТ працює з дуже високою напруженістю поля і має потенціал для значного поліпшення просторової розподільчої здатності в зв'язку з великим співвідношенням сигнал — шум *(SNR). SNR* завдяки технічними перевагами 3 Тл МРХПГ приблизно в два рази перевищує аналогічні показники в порівнянні з 1,5 Тл МРТ. Збільшення SNR може використовуватися для поліпшення якості зображення або зменшення часу сканування. Збільшення SNR переважно впливає на збільшення просторової роздільної здатності, а отже до поліпшення чіткості діагностичних зображень. Сканування за допомогою 3 Тл МРТ забезпечує здатність виконувати більш тонкі зрізи в порівнянні з 1,5 Тл МРТ. Зниження часу сканування в 3 Тл МРТ призводить до зменшення артефактів руху, що має особливе значення для пацієнтів, які не можуть тривалий час зберігати нерухоме положення під час процесу томографії. В результаті цього збільшується якість зображення незважаючи на скорочення часу сканування.

Візуалізація жовчних проток на томографах 3,0 Тл має ряд потенційних труднощів. При більш високій напруженості магнітного поля ступінь неоднорідності магнітного поля зростає, ефект магнітної сприйнятливості збільшується і питомий коефіцієнт поглинання радіочастотної потужності може стати обмежуючим фактором [9]. Проте у всіх хворих дослідження було завершено і добре переносилося хворими. Всі отримані зображення були діагностичної якості. Жоден з пацієнтів з розширенням

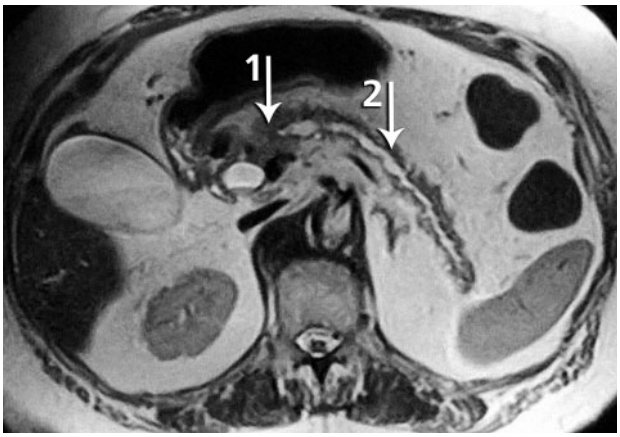

Рис. 3

Магнітно-резонансна томографія, аксіальний зріз. Зображено новоутворення головки підшлункової залози (1) зі стриктурою загальної жовчної протоки та головної протоки підшлункової залози (2) в дистальній частині (проекції головки підшлункової залози).

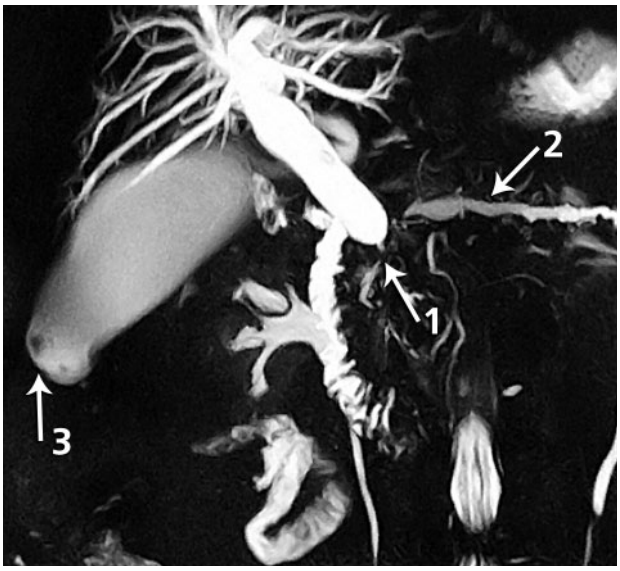

Рис. 4

Магнітно-резонансна холангіопанкреатографія, 3D реконструкція. Зображено розширений загальний жовчний проток (1) зі стриктурою. Панкреатичний проток (2) розширений, з нерівними контурами. В жовчному міхурі визначаються конкременти (3).

внутрішньопечінкових або позапечінкових проток не зазнав терапевтичного або іншого втручання з приводу ускладнення. У жодного з хворих хімічні або дихальні артефакти не мали діагностично значимого впливу на інтерпретацію зображень.

В світовій літературі на даний час накопичується все більше даних про застосування 3 Тл МРХПГ в якості основного засобу клінічної оцінки жовчних проток і протоки підшлункової залози [10]. Є дані про добру кореляцію результатів МРХПГ з результатами ЕРХПГ і ЧЧХГ [12,13]. Головна перевага МРХПГ в порівнянні зі звичайною ЕРХПГ полягає в неінвазивності методу. МРХПГ стає більш ефективним методом діагностики по цілому ряду інших факторів. МРХПГ продемонструвала велику чутливість при виявленні внутрішньопечінкових утворень [6], краще відображує периферичні стриктури [14] і має переваги у візуалізації критичних стриктур жовчних протоків в порівнянні з ЕРХПГ [4].

МРХПГ у поєднанні з традиційною МРТ дозволяє провести оцінку паренхіматозних органів черевної порожнини, а також жовчовивідних шляхів. У деяких лікувальних установах діагностичні переваги 3 Тл МРХПГ призвели до зменшення застосування ЕРХПГ, окрім випадків необхідності лікувальних процедур або забору гістологічних зразків [5,15].

Наш досвід обстеження пацієнтів із захворюваннями підшлункової залози та жовчних проток підтверджує помітне поліпшення контрастності загальної жовчної протоки (ЗЖП) і перидуктальних тканин при 3 Тл МРХПГ на відміну від 1,5 Тл МРХПГ. Оцінка якості візуалізації зображення 3 Тл МРХПГ є вищою за 1,5 Тл МРХПГ через більш високе *SNR* та кращу розподільчу здатності, і як результат — кращу загальну якість зображення і візуалізацію більш дрібних генерацій внутрішньопечінкових жовчних проток, розмежування жовчних і основних проток підшлункової залози [7].

В нашій роботі алгоритм променевої діагностики в умовах сучасного стаціонару визначався з урахуванням технічного оснащення, що включає рентгенівське та УЗД-обладнання, КТ та МРТ. МРТ з можливістю МРХПГ використовувалася диференційовано. 3 Тл МРХПГ була етапом уточнюючої диференційної діагностики, якій у більшості випадків передувало УЗД та КТ. Однак існувала низка клінічних ситуацій, коли було недоцільно використовувати повний спектр променевих методів дослідження у зв'язку з дублюванням діагностичних можливостей, інвазивністю, променевим навантаженням, часовими та економічними витратами.

Після проведення УЗД, як методу уточнюючої діагностики, МРХПГ виконувалась хворим з захворюваннями, що супроводжуються механічною жовтяницею: холедохолітіазом, холангіокарциномою, пухлинною обструкцією жовчних шляхів (рис. 1), бактеріальним та первинним склерозуючим холангітом, постхолецистектомічним синдромом, ятрогенним ушкодженням жовчних шляхів тощо. Використання МРХПГ скорочує тривалість діагностичного періоду і тим самим покращує прогноз при лікуванні цих хворих.

Як показує наш досвід, МРХПГ недоцільна в діагностиці більшості захворювань жовчного міхура, оскільки практично не має переваг перед УЗД. Виключенням є вивчення ділянки воронки та міхурового протоку, підозра на їх патологічні зміни (рис. 2). За рахунок можливості отримання поліпозиційних тонких зрізів при МРХПГ вдається верифікувати дрібні камені жовчного міхура (розміром близько 2 мм), у тому числі в області шийки і пузирного протоку. Також методика дозволяє оцінити стан жовчних проток, виключити наявність ускладнень захворювання, що важливо в тактиці ведення хворих.

МРХПГ дозволяє отримувати тонкі зрізи, на яких візуалізуються, як досить великі дефекти наповнення, так і дуже дрібні камені розміром 1-2 мм, в тому числі, в нероз-

ширених жовчних протоках. Детальний аналіз тонких зрізів сприяв їх диференційній діагностиці від потовщень стінок проток і стриктур. Важливо відзначити, що за обсягом одержаної діагностичної інформації при холедохолітіазі 3 Тл МРХПГ не поступалася ЕРХПГ, а часом і перевершувала її.

Використання динамічного контрастного посилення дозволило діагностувати дрібні пухлини в області воріт, внутрішньопечінкову і перидуктальну пухлинну інфільтрацію, регіонарну лімфаденопатію. 3 Тл МРХПГ вважаємо методом вибору не тільки в діагностиці холангіокарциноми, але і в оцінці результатів її хірургічного лікування. Використання 3 Тл МРХПГ забезпечує візуалізацію тонких структурних змін в інтрадуоденальній частині ЗЖП, чим сприяє вибору оптимальної тактики лікування.

МРТ є найбільш інформативним і загальновизнаним сучасним методом діагностики пухлинної обструкції жовчних проток [1,2,3,11]. Використання МРХПГ в діагностиці доброякісних стриктур сприяє їх ранній доклінічній верифікації, дозволяє точно встановити рівень процесу і наявність ускладнень, а в поєднанні з традиційною МРТ — виключити пухлинний характер жовтяниці (рис. 3; рис. 4).

Ми вважаємо 3 Тл МРХПГ методом вибору в діагностиці стану біліарного тракту після операцій. Це обумовлено високою роздільною здатністю методики, чутливістю до дрібних дефектів наповнення проток і мінімальної кількості вільної рідини в підпечінковому просторі і між петель кишківника, задовільною візуалізацією біліарних дренажів, а також її безпекою і неінвазивністю.

Необхідно відзначити, що 3 Тл МРХПГ дозволяє не тільки виявити холангіогенні абсцеси печінки, а й диференціювати їх з кістами і метастазами. Точна діагностика рівня та характеру ятрогенного пошкодження жовчовивідних шляхів із визначенням довжини інтактної загальної жовчної протоки визначає вибір виду хірургічної операції: ушивання протоки, холедохоєюностомія або гепатікоєюностомія (у тому числі з реконструкцією конфлюенса). Однак при ушкодженнях I і II типів визначаються тільки ознаки «обриву» протоки з відсутністю візуалізації проксимальних відділів біліарного тракту. Для оцінки стану проксимальних відділів жовчовивідних шляхів у таких пацієнтів можливості 3 Тл МРХПГ відповідають діагностичному потенціалу ЕРХПГ і ЧЧХГ. При цьому методика легко здійсненна, дозволяє візуалізувати протоки вище та нижче за рівень ушкодження, не вимагає особливих зусиль від пацієнтів та позбавлена побічних ефектів і ускладнень, що дозволяє використовувати її при динамічному спостереженні.

Висновки

Велика напруженість магнітного поля 3 Тл томографів призводить до збільшення відношення сигнал — шум, просторової розподільчої здатності та швидкості сканування, які призводять до суттєвих переваг у якості діагностичної візуалізації: збільшенню швидкості отримання та якості зображення при порівнянні з поширеним сьогодні 1,5 Тл МРТ.

Власний досвід та дані зарубіжних авторів свідчать про те, що 3 Тл МРХПГ може бути використана в оцінці всього біліарного тракту, виявленні рівня обструкції, розширення жовчних шляхів вище вказаного рівня, та оцінці їх стану нижче місця обструкції. Метод суттєво підвищує загальну точність діагностики, яка дозволяє визначити стан оточуючих м'яких тканин, та сприяє виявленню причини біліарної обструкції. А при підготовці до операцій на біліарному тракті 3 Тл МРХПГ є кращим методом прижиттєвого безконтрастного вивчення анатомічних особливостей та індивідуальних варіантів будови жовчовивідних шляхів.

На сьогоднішній день однозначно встановлені переваги 3 Тл МРХПГ, а 1,5 Тл МРХПГ зазнає перегляду свого статусу «золотого стандарту» для даного дослідження.

Література

1. Васильев А.Ю., Ратников В.А. (2006) Магнитно-резонансная холангиография в диагностике заболеваний желчевыводящих путей. (Москва). “Медицина”. 200 с.
2. Васильев А.Ю., Иванчиков А.А. (2004) Диагностические возможности магнитно-резонансной холангиографии при холедохолитиазе и стенозирующих поражениях общего желчного протока. Казан. мед. журн. 85: 184-187
3. Гальперин Э.И., Ветшев П.С. (2009) Руководство по хирургии желчных путей. (Москва). «Видар». 559 с.
4. Di Cesare E., Puglielli E., Michelini O., Pistoi M.A., Lombardi L., Rossi M. (2003) Malignant obstructive jaundice: comparison of MRCP and ERCP in the evaluation of distal lesions. Radiol. Med. 105: 445–453
5. Fulcher A.S., Turner M.A. (2002) MR cholangiopancreatography. Radiol. Clin. North. Am. 40: 1363–1376
6. Kim T.K., Kim B.S., Kim J.H., Ha H.K., Kim P.N., Kim A.Y. (2002) Diagnosis of intrahepatic stones: superiority of MR cholangiopancreatography over endoscopic retrograde cholangiopancreatography. Am. J. Roentgenol. 179: 429–434
7. Onishi H., Kim T., Hori M., Murakami T., et al (2009) MR cholangiopancreatography at 3.0 T: intraindividual comparative study with MR cholangiopancreatography at 1.5 T for clinical patients. Invest. Radiol. 44; 9: 559-565
8. Patel H.T., Shah A.J., Khandelwal S.R., Patel H.F., Patel M.D. (2009) R-cholangiopancreatography at 3.0 T. Radiographics. 29; 6: 1689-1706
9. Schick F. (2005) Whole-body MRI at high field: technical limits and clinical potential. Eur. Radiol. 15: 946–959
10. Schindera S.T., Merkle E.M. (2007) MR cholangiopancreatography: 1.5 T versus 3 T. Magn. Reson. Imaging. Clin. N. Am. 15; 3: 355-364
11. Schmitt F., Grosu D., Mohr C. et al. (2004) 3 Tesla MRI: successful results with higher field strengths. Radiologe. 44: 31–47
12. Thing C.H., Tan A.G., Chung Y.F. et al. (2003) Clinical applications of MR cholangiopancreatography. Ann. Acad. Med. Singapore. 32: 536–541
13. Varghese J.C., Farrell M.A., Courtney G. et al. (1999) Role of MR cholangiopancreatography in patients with failed or inadequate ERCP. Am. J. Roentgenol. 173: 1527–1533
14. Vitellas K.M., El-Dieb A., Vaswani K.K. et al. (2002) MR cholangiopancreatography in patients with primary sclerosing cholangitis: interobserver variability and comparison with endoscopic retrograde cholangiopancreatography. Am. J. Roentgenol. 179: 399–407
15. Zhong L., Yao Q.Y., Li L., Xu J.R. (2003) Imaging diagnosis of pancreato-biliary diseases: a control study. World J. Gastroenterol. 9: 2824–2847

МІНІСТЕРСТВО ОХОРОНИ ЗДОРОВ'Я УКРАЇНИ
АСОЦІАЦІЯ ЛІКАРІВ ЕНДОСКОПІСТІВ УКРАЇНИ
УКРАЇНСЬКИЙ ФОНД ПІДТРИМКИ ТА РОЗВИТКУ
НЕЙРОЕНДОСКОПІЇ ТА ЕНДОСКОПІЧНОЇ НЕЙРОХІРУРГІЇ

V симпозіум
асоціації лікарів-ендоскопістів України

«СУЧАСНА ДІАГНОСТИЧНА ТА ЛІКУВАЛЬНА ЕНДОСКОПІЯ»

м. Скадовськ, Херсонська область, 24 – 25 травня 2012 р.

Частина I

Спонсор видання матеріалів сімпозіуму —
КИЇВСЬКИЙ КЛІНІЧНИЙ ГОСПІТАЛЬ

© Український журнал малоінвазивної та ендоскопічної хірургії
(2012) Vol. 16; 2: 20-40

МАТЕРІАЛИ V СИМПОЗІУМУ АСОЦІАЦІЇ ЛІКАРІВ-ЕНДОСКОПІСТІВ УКРАЇНИ «СУЧАСНА ДІАГНОСТИЧНА ТА ЛІКУВАЛЬНА ЕНДОСКОПІЯ»

24 — 25 травня 2012 р., м. Скадовськ, Херсонська область

БІЛІОДИГЕСТИВНІ НОРИЦІ І НЕПРОХІДНІСТЬ КИШКІВНИКА, СПРИЧИНЕНА ЖОВЧЕВИМИ КАМЕНЯМИ, В ПРАКТИЦІ УРГЕНТНОЇ ЕНДОСКОПІЇ: ОГЛЯД ЛІТЕРАТУРИ І ВЛАСНИЙ ДОСВІД

Артюшенко М.Є., Тумак І.М.*, Когут Л.М., Гасьошин В.А., Швидкий Я.Б.*, Висп'янський М.М., Мельников В.А.*, Лисюк Ю.С.*, Романчак Д.Л.
Львівська комунальна міська клінічна лікарня швидкої медичної допомоги, Україна
Львівський національний медичний університет ім. Данила Галицького, Україна*

Спонтанні нориці між жовчними шляхами і травним каналом є рідкісними патологічними утвореннями. Здебільшого вони виникають між жовчним міхуром або термінальним відділом загальної жовчної протоки і дванадцятипалою кишкою (ДПК) при жовчнокам'яній хворобі унаслідок гострого запального процесу з утворенням інфільтрату і належку з виразкуванням [34]. Рідше причиною нориць є пенетруючі пептичні виразки [26,31] або неопластичний процес з розпадом. За даними Stagnitti F. з співав. [33] найчастіше трапляються холецистодуоденальні нориці (68%), рідше трапляються холецисто-товстокишкові (13,6%), холедоходуоденальні (8,6%), холецистошлункові (4,9%) і нориці між лівою печінковою протокою і ДПК (4,9%).

При калькульозній етіології «дренування» жовчних шляхів дуже часто може супроводжуватися пасажем каменів зі зникненням типових симптомів і покращенням стану пацієнта. Однак при великих розмірах каменів настає обтурація ними травного каналу. Жовчнокам'яну непрохідність кишківника (*«gallstone ileus»*, хоча власне традиційний термін *«ileus»* тут є некоректним) описав вперше Tomas Bartolin ще в 1654 р. Курвуазьє у 1890 р. опублікував опис вже 131 випадок захворювання з летальністю 50% [12]. Однак як епонім більш відомий синдром Бувере — порівняно рідкісний варіант непрохідності: його вперше описав у 1896 р. французький інтерніст Léon Bouveret (1850-1929) як обструкцію воротаря або ДПК жовчним конкрементом, що проник туди через спонтанну норицю з відповідною клінікою порушення евакуації зі шлунка [8].

Загалом вважають, що жовчні камені спричиняють до 1-4% усіх випадків кишкової непрохідності і водночас така непрохідність становить 0,5-4% усіх ускладнень холелітіазу. Очевидно, що серед жінок похилого віку частка жовчокам'яної непрохідності багато вища. Середній вік хворих у великих оглядах коливається між 65 і 75 років, і співвідношення жінки/чоловіки становить 3-16:1 [29,9]. Незважаючи на доброякісний характер, цей вид кишкової непрохідності у значній частці випадків призводить до ускладнень і летальних наслідків, насамперед внаслідок важкої супутньої патології в осіб старечого віку і труднощів вчасної діагностики [27].

Обструкція найчастіше настає у термінальному відділі клубової кишки через найменший діаметр у цій ділянці [29] і слабшу перистальтику, однак може виникати в будь-яких інших відділах травного каналу, відносно часто — у воротарі, на рівні зв'язки Трейтца або порожній кишці. Взагалі, чим більший камінь (як звичайно, не менш ніж 2-2,5 см, а переважно 5 см і більше), тим менший шлях він може пройти по травному каналу, втім, обструкція може бути спричинена і щільним скупченням малих каменів [2]. Вказують також, що упродовж пасажу по кишці камінь збільшується у розмірах за рахунок седиментації на ньому кишкового вмісту [13]. Сама норица, яка послужила причиною міграції каменя і непрохідності, може бути не лише між жовчними шляхами і ДПК, але й з шлунком або товстою кишкою. Важливо також, що у великій серії Beltran з співав., 89,5% хворих з холецистоентеральними норицями мали обструкцію загальної жовчної протоки внаслідок синдрому Міріззі [5].

Клінічна картина неспецифічна, і незвичайність діагнозу призводить до помилок, вважають, що в половині і більше випадків правильний діагноз встановлюють лише під час операції, термін між госпіталізацією і операцією може сягати 3-4 дні. При зборі анамнезу слід з'ясувати наявність епізоду клініки, подібної до гострого холециститу, який би передував розвитку непрохідності. Однак непрохідність може виникнути і після довготривалого безсимптомного періоду після приступу холециститу. Слід вказати, що непрохідність упродовж кількох днів може бути маловираженою та інтермітуючою внаслідок неповної обструкції кишки каменем, що мігрує по ній [27]. Як звичайно, від перших клінічних проявів до госпіталізації і встановлення діагнозу минає 4-8 днів. Лише після щільної фіксації — «вклинення» каменя типові клінічні прояви кишкової непрохідності починають стрімко наростати. На початку можуть бути навіть прояви шлунково-кишкової кровотечі (блювання кров'ю чи «кавовою гущею») зумовлені виразкуваннями ДПК. Не можна забувати, що жовчнокам'яна непрохідність може бути спричинена міграцією каменів через нориці ятрогенного походження, якщо під час операції при ревізії протоків не було видалено усі камені — описано випадки непрохідності після холеходуоденостомії і після ендоскопічної папілосфінктеротомії [19,25].

У диференціальній діагностиці причини кишкової непрохідності важливе значення відіграють інструментальні методи: ендоскопія (основний, до половини діагнозів), комп'ютерна томографія (КТ), ультрасонографія (УЗД), оглядова рентгенографія живота.

Рентгенографія живота традиційно вважається одним з основних методів інструментальної діагностики кишкової непрохідності. Класичні рентгенографічні ознаки жовчнокам'яної непрохідності вперше описали Rigler L.G. з співав. (1941): ознаки інтестинальної обструкції, пневмобілія, незвична локалізація конкремента і зміна його локалізації порівняно з попередніми рентгенограмами [30]. Наявність принаймні двох з трьох перших ознак є патогномонічною і виявляється у 40-50% усіх випадків. Цікаву додаткову ознаку описали у 1978 р. Balthazar & Schechter [3]: наявність двох рівнів рідини з газом над ними у правому верхньому квадранті живота — медіальний — скупчення рідини в цибулині ДПК, латеральний — в жовчному міхурі. Контрастний середник, введений орально, також може потрапляти у жовчний міхур і протоки. Інтерпретуючи рентгенограму, треба враховувати, що лише 10% конкрементів є рентгеноконтрастними [10].

Наступним кроком в діагностиці є УЗД. Тут теж виняткове значення має зіставлення даних з попередніми описами, якщо діагноз жовчнокам'яної хвороби вже відомий — принциповим є зникнення великих конкрементів з жовчного міхура, пневмобілія, залишковий холецисто- і холедохолітіаз. При постдуоденальній обструкції виявляють також роздуті петлі кишківника, наповнені рідиною і газом, Камінь у просвіті травного каналу порівняно легко діагностувати при синдромі Бувере, при міграції його візуалізація може бути технічно затруднена. Ідентифікувати характер і рівень непрохідності може комп'ютерна томографія, класична тріада Rigler виявляється при цьому методі діагостики з частотою 77,8% порівняно з 1,11% при УЗД і 14,8% при рентгенографії живота [20].

Ендоскопічно синдром Бувере вперше діагностував Grove (1976). Можна подумати, що при синдромі Бувере діагноз ставити найлегше — виявляється конкремент у воротарі або ДПК. Тим не менш в огляді 128 випадків [9] обтуруючий камінь було виявлено лише в 69% — при обструкції каменем цибулини пілоричний канал можу бути перегнутий, звужений і непрохідний для ендоскопа, крім того камінь може приховувати набряк слизової оболонки ДПК. Крім каменя можна виявити гирло нориці — виразку з фіброзними краями, деформацію ДПК, виразкування в місці оклюзії, окрім того — велика кількість застійного вмісту з жовчю в шлунку і ДПК. Ці ознаки виявляють і при дистальнішій оклюзії. Однак в огляді Cappell M.S., Davis M. норицю виявляли лише в 13% випадків [9]. Тому для постановки діагнозу потрібна інтегральна оцінка даних усіх інструментальних методів діагностики.

Традиційно основним є хірургічне лікування. Основним дискусійним питанням є одномоментність чи розділення ентеролітотомії та радикального втручання на жовчних шляхах, його вирішують індивідуально, залежно від важкості стану хворого і анатомічних особливостей (щільності інфільтрату навколо жовчного міхура тощо). Причому від власне втручання на жовчних шляхах часто відмовляються взагалі — спостереження за хворими після першого етапу операції засвідчує, що в більшості міхурева протока непрохідна, міхурево-дуоденальна норица закривається сама, а міхур спадається, якщо в ньому немає більше каменів. У таких хворих явищ холангіту немає і за наявності важкої супутньої патології втручання на жовчних шляхах недоцільне [11,22]. Втім, рекомендують враховувати підвищений ризик виявлення раку жовчного міхура в разі холецистоентеральної нориці — Bossart з співав. [7] виявляли його в 15% проти 0,8% серед усіх холецистектомій. Останніми роками повідомляють про лапароскопічні ентеротомії при жовчнокам'яній непрохідності. При синдромі Бувере до 5% опублікованих повідомлень свідчать про успіх екстракорпоральної ударно-хвильової літотрипсії [18].

Вперше ендоскопічно видалив конкремент Bedogni з співав. (1985), однак в силу великих розмірів конкрементів, лікувальні можливості ендоскопії обмежені, тим не менш в силу її малоінвазивності в цих пацієнтів переважно високого операційного ризику такі спроби повинні робитися завжди, коли це можливе [4]. Можливі варіанти передбачають механічну, електрогідравлічну чи лазерну літотрипсію, а також аргоноплазмову коагуляцію каменя [21,22,34]. Пропонуємо вашій увазі кілька власних спостережень жовчнокам'яної кишкової непрохідності, в яких ЕГДС виконувалася і відіграла свою роль в діагностичному процесі.

Випадок 1

Хвора Д., 54 років, перебувала на лікуванні в терапевтичному відділенні з приводу гіпертонічної хвороби. В анамнезі — ЖКХ, ожиріння важкого ступеня. ЕГДС у зв'язку з болем у епігастрії та правому підребер'ї 9/06-2009: у шлунку натще велика кількість залишків їжі, цибулина ДПК грубо деформована, у її просвіті стороннє тіло (безоар?, залишки щільної їжі?), яке повністю не оглядається (рис. 1а). Пройти у постбульбарний відділ не вдалося. Висновок: виразкова хвороба 12 пк. ускладнена стенозом. Промивання шлунка, інфузійна терапія, ІПП парентерально. Поліпшення, але погіршення через 3 доби, з клінікою кишкової непрохідності — блювання застійним вмістом, невідходження стільця без больового синдрому. Rtg: множинні тонкокишкові чаші Клойбера. УЗД: зморщений жовчний міхур

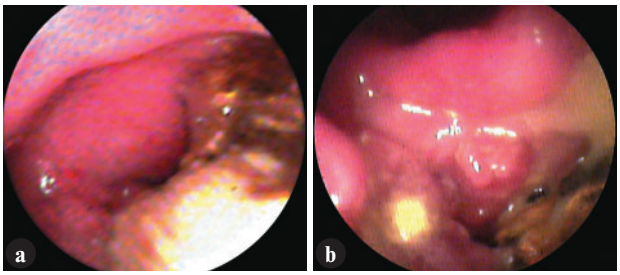

Рис. 1

Конкремент у ДПК **(A)** і устя холецистодуоденальної нориці **(B)**.

(візуалізується у вигляді тяжа), конкрементів не містить. Повторна ЕГДС: у шлунку хімусоподібний вміст, складки еластичні, слизова запальна. Воротар вільно прохідний, цибулина ДПК деформована запальна, прохідність у постбульбарний відділ збережена, він не змінений, на рівні переходу в постбульбарний відділ по задньо-нижньому контуру — дивертикулоподібна кишеня з отвором до 2,5 см, розростаннями по типу грануляцій по краю, наповнена детритом і залишками їжі (рис. 1b). ФКС: огляд на 0,5 м вище баугінієвої заслінки — кишка без вмісту, конкремента не містить Операція: конкремент 7×5 см посередині тонкої кишки з повною обтурацією. Ентеротомія, конкремент видалено. П/о перебігав важко у зв'язку з важким ожирінням (ШВЛ 3 доби), виписана через 18 днів у задовільному стані.

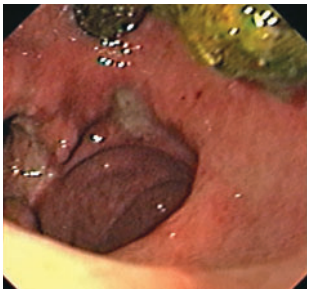

Рис. 2

Фрагменти рихлого конкремента і устя холецистодуоденальної нориці.

Таким чином, вперше зіткнувшись з синдромом Бувере, ми неправильно інтерпретували камінь у просвіті ДПК. Втім, непрохідність настала не на цьому рівні — у подальшому камінь мігрував у тонку кишку. На жаль, ретроспективно можемо сттверджувати, що за даних топічних умов і розмірів каменя ми не мали змоги його видалити.

Випадок 2

Хвора Л., 85 років, звернулась 7/02-2011 у приймальне відділення з скаргами на блювання зеленим вмістом, загальну слабість, нудоту. Хворіє тиждень. Перед госпіталізацією УЗД в умовах діагностичного центру: печінка не збільшена, грубозерниста, внутрішньо печінкові протоки поширені, у просвіті газ. Загальна жовчна протока виповнена газом. У проекції жовчного міхура порожнина середніх розмірів, у просвіті сладж. Шлунок і тонка кишка переповнені рідким вмістом. ЕГДС: у шлунку велика кількість темної застійної жовчі, навколо воротаря поверхневі ерозії, в деформованій цибулині рихлий камінь виповнює просвіт, на стінках належкові плоскі ерозії, на передній стіці цибулини нориця з виділенням жовчі (рис. 2), папілярна складка незмінена, біля неї дивертикул. Корзинкою конкремент видалено. Через 2 доби явища непрохідності наросли. ЕГДС до трейцевої зв'язки — рідкий вміст у значній к-сті, кишка дилятована, каменя не виявлено. УЗД: у петлі тонкої кишки візуалізується конкремент 5×3,5 см, який її обтурує (дистальніше кишка спавша). Лапаротомія: в ділянці обтурації (приблизно посередині) тонка кишка з належками, резекція 60 см, анастомоз «бік у бік»; п/о період без особливостей.

Тут діагноз міхуреводуоденальної нориці було встановлено вчасно, була зроблена і спроба видалення конкрементів. Однак, на жаль, основний камінь на час ендоскопії вже мігрував надто далеко. На це могла вказувати велика кількість вмісту у просвіті ДПК.

Випадок 3

Хвора С., 60 років, Поступила ургентно 2/02-2012 зі скаргами на нудоту, блювання, болі в животі переймистого характеру, слабкість. Хворіє протягом 2 діб до поступлення. В анамнезі важкий цукровий діабет, лівобічна нефректомія. При обстеженні стан ближче до важкого, АТ 80/40 мм рт. ст, пульс 110 уд/хв. Живіт помірно піддутий, м'який, болючий в епігастрії та правому підребер'ї. Самостійний стілець був за 12 год. до госпіталізації. Оглядова рентгенографія живота (2/02-2012): помірна пневматизація кишківника. УЗД (3/02-2012) — у жовчних протоках газ, загальна жовчна протока d до 7 мм. жовчний міхур виповнений конкрементом. Інфузійна терапія, знеболюючі, спазмолітики — поліпшення загального стану, гемодинаміка стабільна. Однак з вечора 6/02-2012 посилилося здуття живота, нудота, блювання жовчю, перестали відходити гази і кал. ЕГДС (7/02-2012) — деформація цибулини ДПК, у просвіті шлунка і ДПК застійний вміст з концентрованою жовчю. Повторне УЗД: без динаміки порівняно з попереднім за винятком вираженого скупчення газів і рідини у тонкій кишці. Рентгенографія: множинні чаші Клойбера, контрастний середник доходить до перешкоди у тонкій кишці у правій здухвинній ділянці. 8/02-2012 операція — лапаротомія. Виявлено конкремент діаметром до 4 см у клубовій кишці. У правому підребер'ї інфільтрат, жовчний міхур підпаяний до ДПК. Ентеролітотомія, ушивання рани кишки, дренування черевної порожнини.

Даний випадок цікавий насамперед тим, що камінь який спричинив непрохідність, не був єдиним — другий великий конкремент виповнював жовчний міхур. Факт, що нориці під час ендоскопії не було виявлено, не є дивним у світлі тривалості періоду від початку захворювання до ЕГДС — вона практично закрилася за цей час. Ключовим для встановлення правильного діагнозу була наявність газу в жовчних протоках. Вірогідно, камінь, який мігрував у кишківник, містився в гартмановій кишені — проти його локалізації у холедоху свідчить малий діаметр останнього.

Четвертий випадок — нориця з міграцією каменів у шлунок під час перебування хворого в стаціонарі, але, на щастя, без непрохідності.

Випадок 4

Хворий А., 77 років, госпіталізований 07/02-2011, хворіє 2 тижні. Скарги на біль в епігастрії, печію, відрижки, важкість в животі після їжі. В анамнезі ЖКХ. УЗД: жовчний міхур скорочений, у просвіті конкременти ЕГДС: езофагіт ст. А, у шлунку застійний вміст з жовчю, пілоричний відділ деформований, набряклий, у ДПК пройти не вдалося. Заключення: виразка ДПК, ускладнена стенозом? Противиразкова та інфузійна терапія — поліпшення. УЗД (10/02-2011): жовчний міхур конкрементів не містить (!!), стінка не потовщена, чітка, протоки не розширені. Стінка препілоричної частини шлунка потовщена до 25-27 мм. ЕГДС (14/02-2011): у шлунку жовч, в просвіті два великих камені діаметром 3 та 5 см, щільні, слизова шлунка набрякла, по малій кривині належкова виразка, в антральному відділі нижче деформованого воротаря нориця з фібрином та детритом (рис. 3), в цибулині вогнищева гіперемія слизової, рубцева деформація, в низхідному відділі слизова рожева, набрякла. Спроба видалити конкременти не вдалася у зв'язку з розмірами. Літорипсіся не проводилася у зв'язку з відсутністю відповідного інструмента. Від запропонованого оперативного лікування хворий категорично відмовився, наполіг на виписці додому.

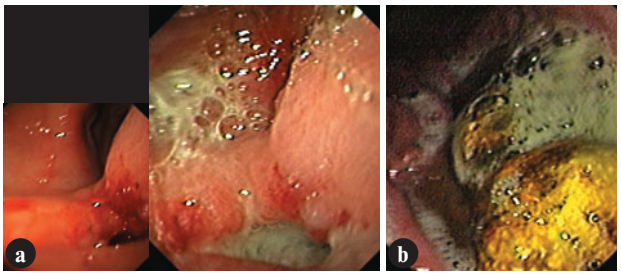

Рис. 3

Устя холецистошлункової нориці **(A)** і конкременти у шлунку **(B)**.

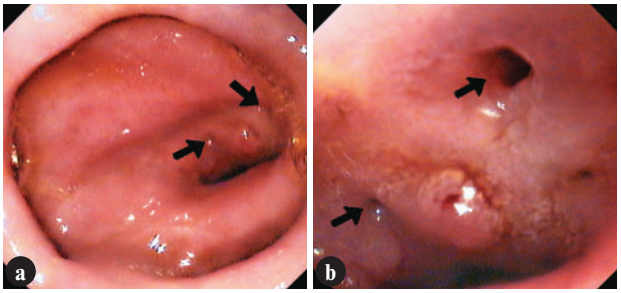

Рис. 4

A,B. Проксимальна і дистальна холедоходуоденальні нориці.

При калькульозній етіології у разі виникнення протоково-дуоденальної нориці таке «дренування» може забезпечити ліквідацію протокової гіпертензії та механічної жовтяниці з покращенням стану пацієнта і зникненням типових симптомів. Втім, такі хворі можуть скаржитися на біль у правому підребер'ї, може навіть спостерігатися клініка холангіту (гарячка, озноби тощо), що зумовлено потраплянням дуоденального вмісту у протоки та його затримкою в них, особливо у «сліпому» дистальному мішку. Відповідно, тактика може включати як спостереження, так і ендоскопічні втручання або й навіть реконструктивні операції [35]. Ендоскопічно такі нориці виявляють найчастіше над термінальним відділом загальної жовчної протоки на поздовжній складці проксимальніше фатерового сосочка (до 70%), значно рідше — на задній стінці цибулини ДПК [6]. Локалізація нориць біля фатерового сосочка вимагає їх диференціальної діагностики з окремим впадінням у ДПК загальної жовчної і головної панкреатичної проток. При огляді ДПК дуоденоскопом з боковою оптикою діагностика нориць полегшується і їх виявляють частіше. За даними Nakano T et al. їх виявляли у 3,2% усіх ЕРХПГ [28].

Наводимо випадок холедоходуоденальної нориці з нашої практики.

Випадок 5

Хвора М., 65 років, скерована на ЕГДС дільничним лікарем зі скаргами на болі в епігастрії і правому підребер'ї. 29/08-2008 ЕГДС: цибулина ДПК рубцево деформована, на переході у постбульбарний відділ на медіально-передній стінці проксимальніше папіли два отвори до 2 мм, з верхнього надходить жовч, з нижнього — прозорий секрет (рис. 4). Між ними — поліповидний утвір до 5 мм. Дистальніше — без патології. Ультрасонографія (після ЕГДС) — жовчний міхур зморщений, у вигляді тяжа. У жовчних протоках — повітря, вони не розширені. Біохімічні показники — в межах норми. З анамнезу з'ясовано, що пацієнтка не мала жодних оперативних втручань на черевній порожнині, однак 15 років тому лікувалася в районній лікарні з приводу гострого болю у верхніх відділах живота (діагноз чітко не знає), виписана з фактичним видужанням, ендоскопія і ультрасонографія тоді не виконувалася. Упродовж усього цього часу не вдзначала суттєвих проявів холангіту (біль, гарячка, озноби, жовтяниця).

На нашу думку, у недостатньо обстеженої пацієнтки відбулося утворення холедоходуоденальної нориці з пасажем каменів у ДПК. Пенетрація виразки у протоки маловірогідна у світлі змін жовчного міхура. На щастя, у хворої не було клініки холангіту незважаючи на малі розміри устя нориці і, вірогідно, повний її характер.

Таким чином, діагностика біліодигестивних нориць та їх ускладнень досить складна, навіть у разі відносно доступного для ендоскопії синдрому Бувере, патологія «маскується» під інші захворювання. Лише при зважуванні усіх особливостей клініки і анамнезу ендоскопія може допомогти встановити правильний діагноз при цій рідкісній патології.

Література

1. Герич Д.І., Герич І.Д., Ващук В.В. (2002) Синдром Бувере. Медицина залізничного транспорту України 3: 62-64
2. Abou-Saif A., Al-Kawas F.H. (2002) Complications of gallstone disease: mirizzi syndrome, cholecystocholedochal fistula, and gallstone ileus. Am. J. Gastroenterol. 97: 249-254
3. Balthazar E.J., Schechter L.S. (1978) Air in gallbaldder: A frequent finding in gallstone ileus. Am. J. Roentgenol. 131: 219-222
4. Bedogni G., Contini S., Meinero M. et al. (1985) Pyloroduodenal obstruction due to a biliary stone (Bouveret's syndrome) managed by endoscopic extraction. Gastrointest. Endosc. 31: 36-38
5. Beltran M., Csendes A., Cruces K. (2008) The relationship of Mirizzi syndrome and cholecystoenteric fistula: validation of a modified classification. World J. Surg. 32: 2237-2243
6. Bethge N., Hintze R.E. (1988) Spontaneous and iatrogenic choledochoduodenal fistula — endoscopic diagnosis and therapy. Z. Gastroenterol. 26: 704-707
7. Bossart P.A., Patterson A.H., Zinite H.A. (1962) Carcinoma of the gallbladder. Am. J. Surg. 103: 361-364
8. Bouveret L. (1896) Stenose du pylore adherent a la vesicule. Rev. Med. 16:1-16
9. Cappell M.S., Davis M. (2006) Characterization of bouveret's syndrome: a comprehensive review of 128 cases. Am. J. Gastroenterol.101: 2139-2146
10. Chou J.W., Hsu C.H., Liao K.F. et al. (2007) Gallstone ileus: report of two cases and review of the literature. World J. Gastroenterol. 13; 8: 1295-1298

11. Clavien P.A., Richon J., Burgan S. et al. (1990) Gallstone ileus. Br. J. Surg. 77: 737-742
12. Courvoisier L.T. (1890) Zasurstitsch-statistische beitrage zur pathologie und chirurgie der gallenwege. (Leipzig, Germany). FCW Vogel.
13. Giese A., Zieren J., Winnekendonk G. et al. (2010) Development of a duodenal gallstone ileus with gastric outlet obstruction (Bouveret syndrome) four months after successful treatment of symptomatic gallstone disease with cholecystitis and cholangitis: a case report. Journal of Medical Case Reports. 4: 376
14. Grove O. (1976) Acute pyloric obstruction by a gallstone: report of a case diagnosed by gastroscopy. Gastointest. Endosc. 22: 212-213
15. H'ng M.W.C., Yim H.B. (2003) Spontaneous choledochoduodenal fistula secondary to long-standing ulcer disease. Singapore Med. J. 44; 4: 205-207
16. Karincaoglu M., Yildirim B., Kantarceken B. et al. (2003) Association of peripapillary fistula with common bile duct stones and cholangitis. ANZ J. Surg. 73; 11: 884-886
17. Katsinelos P., Chatzimavroudis G., Fasoulas K. et al. (2010) Roth-net for successful removal of a large gallstone causing gastric outlet obstruction (Bouveret's Syndrome). Ann. Gastroenterol 23; 1: 146-147
18. Koulaouzidis A., Moschos J. (2007) Bouveret's syndrome. Narrative review. Ann. Hepatol. 6; 2: 89-91
19. Lancaster J.F., Strong R.W., McIntyre A. et al. (1993) Gallstone ileus complicating endoscopic sphincterotomy. Aust. N. Z. Surg. 63: 416-417
20. Lassandro F., Gagliardi N., Scuderi M. et al. (2004) Gallstone ileus analysis of radiological findings in 27 patients. Eur. J. Radiol. 50: 23-29
21. Lowe A.S., Stephenson S., Kay C.L. et al. (2005) Duodenal obstruction by gallstones (Bouveret's syndrome): a review of the literature. Endoscopy. 37; 1: 82-87
22. Maiss J., Hochberger J., Hahn E.G. et al. (2004) Successful laser lithotripsy in Bouveret's syndrome using a new frequency doubled double-pulse Nd:YAG laser (FREDDY). Scand. J. Gastroenterol. 39: 791-794
23. Malvaux P., Degolla R., De Saint-Hubert M. et al. (2002) Laparoscopic treatment of a gastric outlet obstruction caused by a gallstone (Bouveret's syndrome). Surg. Endosc. 16; 7: 1108-1109
24. Martin D.F., Tweedle D.E.F. (2002) The aetiology and significance of distal choledochoduodenal fistula. British Journal of Surgery. 71; 8: 632-634
25. Masson J.W., Fraser A., Wolf B. et al. (1998) Bouveret's syndrome: Gallstone ileus causing gastric outlet obstruction. Gastrointest. Endosc. 47: 104-105
26. Misra C.M., Grewal H., Kapur B.L. (1989) Spontaneous choledochoduodenal fistula complicating peptic ulcer disease — a case report. Surgery Today. 19: 3
27. Montalvo-Jave E.E., Alegre-Tamez E., Athie-Guti rrez C. (2008) Gallstone Ileus: clinical presentation of a benign mechanical intestinal obstruction case. Rep. Gastroenterol. 2: 144-148
28. Nakano T, Yabuta I, Shimomura H. (1994) Clinical evaluation of choledochoduodenal fistula near the duodenal papilla: association with separate openings of the pancreatic and biliary ducts. Nippon Shokakibyo Gakkai Zasshi. 91: 57-65
29. Reisner R.M, Cohen J.R. (1994) Gallstone ileus: a review of 1001 reported cases. Am. Surg. 60: 441-446
30. Rigler L.G., Borman C.N., Noble J.F. (1941) Gallstone obstruction: pathogenesis and roentgen manifestations. JAMA. 117: 1753
31. Shah P., Ramakantan R. (1990) Choledochoduodenal fistula complicating duodenal ulcer disease (a report of 3 cases). J. Postgrad. Med. 36: 167
32. Sheu B.S., Shin J.S., Lin X.Z. et al. (1998) Clinical analysis of choledochoduodenal fistula with cholelithiasis in taiwan: assessment by endoscopic retrograde cholangiopancreatography. The American Journal of Gastroenterology. 91; 1: 122-126
33. Stagnitti F., Mongardini M., Schillaci F., Natalini E. et al. (2009) Spontaneous biliodigestive fistulae. The clinical considerations, surgical treatment and complications. G. Chir. 21: 110-117
34. Tanwar S., Mawas A., Tutton M. et al. (2008) Successful endoscopic management of bouveret's syndrome in a patient with cholecystoduodenocolic fistulae case rep. Gastroenterol. 2: 346-350
35. Yoshinori S., Takayuki M., Miyoshi F. et al. (2002) Two cases of choledochoduodenal fistula. Hokkaido Journal of Surgery. 47; 2: 42-45

ХІРУРГІЧНА ТАКТИКА У ХВОРИХ З ТРАВМАТИЧНИМИ ПОШКОДЖЕННЯМИ СТРАВОХОДУ СТОРОННІМИ ТІЛАМИ

Бойко В.В., Грома В.Г., Вдовченко А.Є.

Державна установа «Інститут загальної та невідкладної хірургії Національної академії медичних наук України», Харків

Вступ

Пошкодження стравоходу відомі людству з давніх давен. Та навіть в теперішній час вони зустрічаються досить нерідко і найчастіше пов'язані з проковтуванням сторонніх тіл під час сну, сп'яніння, сміху, раптового переляку чи при епілептичних нападах і непритомності, а іноді навмисне з метою самогубства. Всі досяжні уяві чужорідні тіла, які можуть за своїм розміром поміститися в ротовій порожнині, можуть скласти колекцію казуістичних випадків сторонніх тіл стравоходу. У дорослих найчастіше це зубні протези, риб'ячі і яловичі кістки, голки та інше, у дітей — монети та іграшки, які діти люблять тримати в роті [2,5,7].

У структурі звернень населення за невідкладною медичною допомогою у зв'язку з наявністю сторонніх тіл пацієнти з чужорідними тілами стравоходу займають друге місце, що в середньому, складає близько 20%. При цьому в 3-4% випадків виникають перфорації стравоходу з розвитком ускладнень. При видаленні чужорідних тіл цей показник істотно зростає [1,3,6].

На сьогодні патогенез розвитку ускладнень при травматичних ушкодженнях стравоходу сторонніми тілами достатньо вивчений і головна особливість цього процесу полягає в тому, що він має чітку часову (по годинах) хронологію розвитку і практично неминуче призводить до перфорації стінки органу і розвитку гнійно-септичних ускладнень. Летальність при цьому може сягати 40-50% [4,5,8].

У 99% спостережень езофагоскопія дозволяє видалити стороннє тіло стравоходу. Методика і технологія ендоскопічних маніпуляцій на сьогодні досить відпрацьовані. Але серед фахівців, що надають допомогу хворим з сторонніми тілами стравоходу, особливо в обтяжених випадках, немає єдиної думки щодо вибору способу і послідовності застосування інструментальної та оперативної допомоги. Останні найчастіше здійснюються емпірично. Всі ці та інші фактори суттєво впливають на частоту ускладнень та результати лікування захворювання [1,3,4,6].

Мета дослідження — розробити основні принципи хірургічної тактики у хворих з травматичними пошкодженнями стравоходу сторонніми тілами.

Матеріали і методи

Наша клініка має досвід обстеження та лікування 873 пацієнтів, що звертались за медичною допомогою зі скаргами на затримку стороннього тіла в стравоході (за період з 2003 по 2011 рр.), але його наявність підтверджена лише у 362 пацієнтів. Травми стравоходу виявлені 231 хворого (63,8%) — 104 жінки та 127 чоловіків, з яких у 197 були непроникаючі і у 34 — проникаючі поранення стінок.

Основними причинами поранення були невдалі спроби витягнути застряглий в стравоході предмет у 108 (46,8%) хворих, перфорація спастично скороченого стравоходу гострим кінцем чужорідного тіла у 46 хворих (20%), пролежні внаслідок тривалої затримки стороннього тіла у 9 (3,9%), розсічення бічних стінок двосічним предметом у 5 хворих (2,2%) та ін. Слід зазначити, що тривале (4-5 діб) перебування в стравоході чужорідного тіла неминуче призводило до локальних некрозів слизової оболонки і виразок передньої, а іноді передньої і задньої стінок («дзеркальні» виразки стравоходу). У значної частини хворих точно встановити причину травмування стінки не представлялось можливим.

У 327 пацієнтів у ході стаціонарного обстеження діагноз сторонніх тіл був відхилений. Більшість з тих, що минали стравохід, окрім поодиноких випадків, зазвичай не затримувались в шлунку або кишечнику і природним шляхом полишали їх.

Основна кількість хворих доставлялися в клініку бригадами швидкої допомоги (84,8%): з дому — 197; за направленням районних поліклінік — 172; ЛОР-клінік — 163; травматологічних пунктів — 73; з психіатричних лікувальних закладів — 39; зі слідчих ізоляторів — 24; зі стоматологічних кабінетів — 17; переводом з інших лікувальних установ — 55. Самостійно за медичною допомогою звернулися 133 пацієнта. Неодноразові повторні надходження відзначалися у 22 хворих з патологією стравоходу, підслідних, пацієнтів психіатричних клінік, а також хворих з геронтологічними проблемами і особливо з несанованою ротовою порожниною.

Час від моменту потрапляння стороннього тіла в стравохід до звернення за спеціалізованою медичною допомогою коливався в терміни від 25 хвилин (0,83%) до 4 (87,07%) — 7 діб (9,67%). У 9 хворих строки потрапляння стороннього тіла до стравоходу з об'єктивних причин не були встановлені.

Результати та їх обговорення

В наших спостереженнях діагностика травматичних пошкоджень стравоходу сторонніми тілами зазвичай починалася з опитування та огляду потерпілого. Однак, відразу обмовимось, що вивчення анамнезу хвороби не часто давало відповідь на всі поставлені питання, що пояснювали як вираженою анатомічною еластичністю та «витривалістю» стравоходу, так і частим відчуттям «проковтнутого стороннього тіла» у емоційно лабільних людей. З такими «уявними» чужорідними тілами ми зіштовхнулися в 248 випадках. Ознаку Турнера — відчуття сторонього тіла навіть після його проходження в шлунок або вилучення спостерігали у 152 хворих. Не помічали та не відчували сторонніх тіл 19 хворих. Надмірно розвинений «сонний горбик» VI шийного хребця на догоспітальному етапі помилково був прийнятий за стороннє тіло у 17 випадках.

Пошкодження стінок стравоходу сторонніми тілами в більшості випадків проявлялися місцевими і загальними симптомами, первинними і вторинними (ускладнення) ознаками. Найбільш частими первинними ознаками застряглого чужорідного тіла були: біль по ходу стравоходу при ковтанні (72,7%), страх прийому їжі (35,9%), біль в яремній ямці (30,7%), потилиці (15,6%), спині (13,4%), епігастрії (4,8%), дисфагія (63,2%), зригування (36,8%), задуха (31,6%), холодний піт (24,8%), слабкість (20,8%), блідість шкіряних покривів (13,9%), порушення серцевого ритму (9,1%). Вторинні прояви характеризувались гіперсалівацією (74,9%), осиплістю голосу (34,2%), гіпертермією (32%), інфільтрацією м'яких тканин шиї (12,1%), підшкірною емфіземою (10,8%), пневмотораксом (6,9%) та ін.

Підшкірна емфізема та приєднання в більш пізніші строки ознак септичного стану зазвичай свідчили на користь перфорації шийного відділу стравоходу. Характерний «симптом схиленої голови» — вимушене нерухоме положення голови, схиленої в сторону ушкодження був 100% ознакою цього важкого ускладнення. Клініка розриву або перфорації нижніх сегментів стравоходу була ідентична перфорації інших порожнистих органів черевної порожнини. У 3 хворих при розриві кардії спостерігали симптом Корахе — підшкірну емфізему лівої половини грудної клітки, шиї та обличчя. У 2 осіб похилого віку перфорація стравоходу стороннім тілом протікала тривалий час безсимптомно, внаслідок чого вони були госпіталізовані до хірургічного стаціонару лише на 5 та 9 добу з початку захворювання у вкрай важкому стані.

При госпіталізації всі хворі з підозрою на травматичні ушкодження стравоходу сторонніми тілами перш за все, по можливості, оглядалися ЛОР-спеціалістом, після чого пацієнтам проводилося рентгенологічне дослідження, котре вважали бажаним при будь-яких сторонніх тілах стравоходу. Більшість сторонніх тіл були рентген-контрастними і легко виявлялися вже на оглядових рентгенограмах стравоходу, виконаних у двох проекціях. Слабоконтрастні та неконтрастні тіла зазвичай виявлялися при застосуванні рентгентелебачення, томографії чи рентгенконтрастних досліджень стравоходу. При первинному огляді перевагу завжди віддавали водорозчинним контрастним речовинам. Особливо актуальним це правило становилось у хворих з виявленими у наступному перфорацію чи обтурацією стравоходу або стравохідно-бронхіальною норицею. Ці йодні сполуки добре заповнювали анатомічні утвори, мали бактерицидну дію, зазвичай не дратували тканини середостіння та при необхідності легко змивалися ковтком води. При цьому рентгенегативні тіла імпрегнувались контрастом і на достатній час ставали рентгенпозитивними (симптом «дефекту тіні»). Принципово важливим при цьому було встановлення цілісності стінок стравоходу і глибини поранення. Іноді при відшаруванні великої ділянки слизової оболонки у вигляді фартуха спостерігали підслизові кишені, які важко було відрізнити від дивертикулів.

Ми спостерігали і ряд інших рентген-симптомів поранення стінок стравоходу сторонніми тілами:

1. випрямлення дуги шийного відділу хребта (грізна ознака враження чужорідним тілом клітковини верхнього середостіння і передхребтевої фасції);
2. посилення болю за грудиною або між лопатками при закиданні голови (симптом характерний для гострого запалення верхнього середостіння;
3. симптом «повітряної стрілки» — затримка газу в стравоході у вигляді стрілки або бульбашки на рівні ураження або вище нього, звичайно при травмах шийного відділу (симптом непроникаючого поранення слизової оболонки, котрий пояснюється локальним набряком і рефлекторним спазмом стінок — захисна ізоляція поверхні рани);
4. бульбашка повітря в превертебральних тканинах шиї або в розширеному ретрофарінгеальному просторі (симптом свідчить про проникаючий характер поранення шийного відділу стравоходу);
5. «симптом м'яких тканин» (потовщення періезофагеальних м'яких тканин, а іноді і присутність в них повітря чи контрасту, розширення ретротрахеальної тіні середостіння);
6. симптом Наклеріо — скупчення повітря в медіастінальному та діафрагмальному плевральних листках;
7. симптом «глибокої емфіземи» — бульбашки повітря в розширеному шийному і грудному відділах середостіння зі зміщенням трахеї і стравоходу, а також зникнення контурів дуги аорти при запущеній перфорації.

В групі хворих оглянутих в денний час (при наявності всього арсеналу апаратури) точність рентгендіагностики поранень стравоходу сягала 96,4%. Хоча з початком бурхливого розвитку в останні десятиріччя високоточних відеоендоскопічних систем значення цих симптомів, як і рутинних рентгенологічних методів, окрім комп'ютерної томографії значно зменшилось і вони все частіше носять історичний аспект, чим практичний.

Проте негативні рентгенологічні дані не були приводом для відмови від подальшого інструментального обстеження пацієнта. При рентгенологічно виявленому травматичному гідроторакси діагностиці перфорації стравоходу допомагало дослідження пунктату плев-

ральної порожнини. У перші 6-12 годин він частіше носив геморагічний, а пізніше — гнійний характер. Перед пункцією вважали доцільним промивання стравоходу та прийом метиленового синього. При проникаючому пораненні (перфорації) рівень та сторона пошкодження зазвичай визначали доступ при операції, а довжина, ширина і поширеність ранового дефекту — необхідність і обсяг хірургічного втручання. Затікання контрасту більш ніж на 2 см від стінок стравоходу або хибний хід довший за 3 см вимагали негайного оперативного втручання незалежно від клінічної картини і самопочуття хворого.

Окрім того, при обстеженні даної категорії хворих завжди слід пам'ятати, що застрягле стороннє тіло може вказувати на органічне ураження стравоходу: пухлину, виразку, стриктуру чи грижу. Так у 5 хворих з запущеним раком кардії неприємні відчуття за грудиною, гіперсалівація, першіння в горлі, що на думку хворих виникли після травми і трактувалися отоларингологом як симптом Джексона (велика кількість слизу в синусах глотки) насправді були наслідком метастазів раку в лімфатичні вузли середостіння (симптом Панневітца).

Останнім часом в діагностиці сторонніх тіл стравоходу вирішальна роль відводиться ендоскопічним методам. Саме езофагоскопія дозволяє достовірно визначити наявність або відсутність цієї патології, її локалізацію, ускладнення. Рентгенологічні методи дослідження, що широко застосовувались нами раніш, в даний час переходять на другий план. Особливо це актуально в нічний час, коли відсутня можливість проведення комп'ютерної томографії. Останні роки ми взагалі відійшли від первинної ургентної діагностики сторонніх тіл стравоходу рентгенконтрастними методами і вважаємо їх використання доцільним для діагностики ускладнень травматичних ушкоджень стравоходу.

При обстеженні та лікуванні пацієнтів з чужорідними тілами верхніх відділів травного тракту розділяли два основних види ендоскопічних досліджень: діагностичний і лікувальний. Метою діагностичної ендоскопії було встановлення, чи уточнення діагнозу, визначення характеру і глибини травматичного ушкодження стінки стравоходу стороннім тілом, при цьому визначалася можливість його ендоскопічного видалення. Протипоказанням до ендоскопічного діагностичного дослідження вважали: категоричну неодноразову відмову від дослідження пацієнта та вкрай важкий стан хворого, обумовлений перфорацією стравоходу, гнійним медіастинітом чи загальним перитонітом, коли проведення ендоскопічного дослідження було не лише недоцільним, але й могло погіршити стан хворого.

Дослідження проводилося в умовах спеціально обладнаного кабінету під місцевим знеболенням шляхом зрошення ротоглотки 2% розчином, чи 10% аерозолем лідокаїну, або в операційній в умовах внутрішньовенного знеболення пропафолом, а в більш складних випадках під загальним наркозом з міорелаксантами. Показанням до виконання діагностичної ендоскопії під загальним знеболенням вважали: дослідження хворих з психічними захворюваннями, що знаходились в стані збудження; підозра на виникнення ускладнень та клінічні дані на користь перфорації стінки в результаті довготривалого стояння стороннього тіла за розмірами більшого за діаметр стравоходу.

В ході ендоскопічних досліджень було виявлено, що передня стінка травмувалась в двічі рідше, ніж задня та бічні. Найбільш часто гострі сторонні тіла застрягали в області гирла стравоходу, першого фізіологічного звуження і в шийному відділі (70,1%). Великі й тупі предмети, монети застрягали переважно в грудному відділі (25,1%). Слід відзначити, що монети майже з однаковою частотою потрапляли як в стравохід так і в трахею та згідно правила Джексона в більшості випадків застрявали в стравоході — по поздовжній, а в трахеї по сагітальній осі органу. В дистальній третині стравоходу зазвичай застрявали великі фруктові кісточки, а у літніх людей — протези та непережовані шматки м'яса.

Після виявлення стороннього тіла в стравоході намічали тактику його ендоскопічного видалення. Всякі спроби видалення стороннього тіла наосліп або проштовхування його зондом вважали неприпустимими. Для ендоскопічного видалення сторонніх тіл використовували різні типи захоплювачів, діатермічні петлі, поліхлорвініловий тубус для захисту стінок полого органу при видаленні гострих і ріжучих сторонніх тіл, тощо.

В наших спостереженнях основними принципами ендоскопічного видалення сторонніх тіл були адекватне знеболення та поздовжня орієнтація чужорідного тіла в просвіті стравоходу, таким чином, щоб через вузькі місця стороннє тіло проходило найменшим діаметром, при необхідності (12 випадків) останнє низводили в порожнину шлунка для потрібної орієнтації.

Важливим аспектом при видаленні сторонніх тіл стравоходу є врахування факту їх тугого вклинення в стінки органу та термінів перебування в просвіті стравоходу. Особливо важливими ці фактори є для осіб літнього та похилого віку, так як у них довгострокове стояння стороннього тіла може викликати пролежні, що збільшує ймовірність виникнення перфорації стравоходу під час ендоскопічного видалення.

Адекватне знеболювання завжди було важливою складовою успішного ендоскопічного видалення сторонніх тіл. Показаннями до загального знеболювання вважали: стан збудження у хворих з психічними розладами; гостре, щільно фіксоване чужорідне тіло; підозра на множинні чужорідні тіла складної конфігурації або гострі сторонні тіла; підозра на кровотечу, перфорацію, флегмону, абсцес; обтурація просвіту стравоходу з тривалим терміном перебування чужорідного тіла; раніш проведені спроби ендоскопічного вилучення чужорідного тіла в інших лікувальних закладах.

Методом вибору вважали ендотрахеальний наркоз із застосуванням міорелаксантів. Під місцевим знеболенням з стравоходу сторонні тіла видалені у 173 пацієнтів, під внутрішньовенним знеболенням — 34, під ендотрахеальним наркозом — 24. Після видалення стороннього тіла всім пацієнтам при наявності травми стравоходу виконувалося рентгенконтрастне дослідження. Подібна тактика, в поєднанні з різними ендоскопічними прийомами, застосовуваними в залежності від характеру стороннього тіла, причин і глибини фіксації дозволили нам в більшості випадків видалити стороннє тіло без важких ускладнень. Чисто ендоскопічний метод вважали протипоказаним, якщо стороннє тіло не вдавалось витягти в умовах загального знеболення з міорелаксантами (3 хворих), а подальші спроби лише збільшували травму, або ж у разі коли мала місце інтенсивна кровотеча (2 хворих). Всі вони були піддані ургентному оперативному лікуванню.

Колоті проникаючі поранення стравоходу відразу ж приводили до травматичного набряку і запалення навколостравохідної клітковини з розвитком локального періезофагеального абсцесу. Проникаючі поранення (перфорація) не глибше 0,5 см або хибні ходи не більше 0,8 см завдовжки починали лікувати консервативно масивними дозами антибактеріальних препаратів з обов'язковою забороною перорального харчування. Нутритивну терапію проводили парентерально або ж через тонкий силіконовий зонд. Консервативне лікування перфорацій зазвичай тривало в умовах невідкладного відділу не більше 2-3 днів, при перших ознаках гнійного запалення — наростання температури, лейкоцитозу, тахікардії або рентгенологічно видимої прогресії ознак медіастиніту прибігали до хірургічного втручання. Дренування абсцесу в поєднанні з інтенсивним антибактеріальним лікуванням зазвичай призводили до швидкого одужання хворого. Найбільш важливим показником динаміки процесу для хірурга повинна служити температурна крива.

При відсутності лікування асептичний абсцес вже через 6-12 годин після перфорації переходив в виражене фібринозно-септичне запалення середостіння, медіастинальної плеври (піопневмоторакс) і перикарду. Вірулентна інфекція в 2 випадках призвела до дифузної флегмони середостіння. Перфорація часто супроводжувалась емфіземою середостіння, яка розсмоктувалась протягом 1-2 тижнів і суттєво не впливала на перебіг захворювання. Різко погіршував прогноз рефлюкс пептичного вмісту шлунку в клітковину середостіння. Генералізацію інфекції супроводжували гнійно-резорбтивна лихоманка, швидке виснаження, ерозивні кровотечі та перитоніт. Зволікання з активним хірургічним лікуванням перфорації більш ніж на 24 години збільшували і без того високу летальність в 3 рази. Ефективність активного дренування з аспірацією вмісту та санацією підтверджена статистично, однак відновлювальна стадія хвороби тривала від 3 до 13 тижнів. Дефекти стравоходу більше 2 см заміщувались при цьому рубцевою тканиною з локальною деформацією стінок (псевдодивертикули) або зміною контурів і функції стравоходу в терміни пізніше 1-2 років.

Особливу групу склали пацієнти, котрі первинно надійшли з клінікою перфорації стравоходу сторонніми тілами. Нам вдалося витягти сторонній предмет у 9 з 12 пацієнтів ендоскопічно під час операції, яка заключалась в наступному: шийна медіастинотомія, виділення місця перфорації стравоходу і фіксації чужорідного тіла, усунення фіксації чужорідного тіла і вилучення чужорідного тіла ендоскопічним шляхом через стравохід, що дозволило уникнути зайвої езофаготомії. Операцію завершували дренуванням середостіння. У разі запущеної перфорації стравоходу чужорідним тілом операцію завершували накладенням гастростоми.

За весь описуваний період ми жодного разу не отримали перфорації стравоходу при ендоскопічному видаленні чужорідних тіл, летальних результатів в цій групі хворих не було. Всі пацієнти з травмами стравоходу, після видалення стороннього тіла транспортувались до відділу невідкладної хірургії, або ж відразу до реанімаційного відділення з метою організації інтенсивного спостереження та лікування. За хворими з тяжкими травмами стравоходу окрім того здійснювався динамічний рентгенологічний та ендоскопічний контроль.

Враховуючи наш досвід лікування хворих з травматичними ушкодженнями стравоходу сторонніми тілами можна зробити наступні висновки:

1. Обстеження і лікування хворих з підозрою на травму стравоходу стороннім тілом мають здійснюватися в екстреному порядку і в умовах спеціалізованого багатопрофільного хірургічного стаціонару.
2. З метою своєчасного виявлення травматичного ушкодження стравоходу та пов'язаних з ним екстраорганних ускладнень оптимальним є поєднане використання всіх можливих методів рентгенологічного та ендоскопічного методів дослідження.
3. Будь-яке виявлене в просвіті стравоходу чужорідне тіло повинне бути по можливості вилученим за допомогою гнучкої ендоскопічної апаратури, застосування котрої дозволяє підвищити інформативність дослідження та уникнути зайвої травматизації стінок стравоходу. При перфорації стравоходу чужорідним тілом показано його ендоскопічне видалення як частини хірургічного втручання.
4. Застосування різновидів загального знеболення у хворих зі сторонніми тілами розмірами, що перевищують діаметр стравоходу, зокрема вклинених в стінку, або при тривалому їх стоянні в просвіті стравоходу (більше 6-12 годин) дозволяє скоротити час оперативного втручання та ризик виникнення післяопераційних ускладнень: перфорації органу, синдрому Мендельсона та ін.
5. Питання про зондове харчуванні хворого, накладення гастростоми, чи інший вид оперативного втручання після перфорації стравоходу чужорідним тілом вирішується індивідуально і залежить від давності перфорації, локалізації перфораційного отвору, віку і стану хворого та інших факторів.

Література

1. Воробьев А.И., Мустафин Д.Г., Проскурин А.И., Харитонов Д.А. (2004) Тактика диагностики и борьбы с осложнениями инородных тел пищевода. Российская оториноларингология. 4: 164-166
2. Кімакович В.Й., Нікішаєв В.І., Тумак І.М. з співавт. (2008) Ендоскопія травного каналу. Норма, патологія, сучасні класифікації. Медицина Світу. 208
3. Леонов В.В., Донцов И.В., Мехтиханов З.С., Бойко Л.А. (2004) Руководство по эндоскопии пищевода, желудка и двенадцатиперстной кишки. (Москва). «Факт». 148 с.
4. Мустафин Д.Г., Проскурин А.И., Харитонов Д.А. (2006) Осложнения, вызванные инородными телами пищевода. Грудная и сердечно-сосудистая хирургія. 2: 44-47
5. Черноусов А.Ф., Богопольский П.М., Курбанов Ф.С. (2000) Хирургия пищевода. (Москва). «Медицина». 341 с.
6. Lai A.T., Chow T.L., Lee D.T. et al. (2003) Risk factors predicting the development of complications after foreign body ingestion. Br. J. Surg. 90; 12: 1531-1535
7. Nijhawan S., Shimpi L., Mathur A. et al. (2003) Management of ingested foreign bodies in upper gastrointestinal tract: report on 170 patients. Indian J. Gastroenterol. 22; 2: 46-48
8. Sodeman T.C., Harewood G.C., Baron T.H. (2004) Assessment of the predictors of response to glucagon in the setting of acute esophageal food bolus impaction. Dysphagia. 19; 1: 18-21

РАННИЙ ЛАПАРОСКОПИЧЕСКИЙ АДГЕЗИОЛИЗИС ПОСЛЕ РАЗРЕШЕНИЯ СПАЕЧНОЙ КИШЕЧНОЙ НЕПРОХОДИМОСТИ КОНСЕРВАТИВНЫМИ МЕТОДАМИ ЛЕЧЕНИЯ

Бондарев Р.В., Орехов А.А.

Кафедра хирургии с основами абдоминальной и эндоскопической хирургии ГЗ, Луганский государственный медицинский университет, Украина

Введение

Спаечная болезнь брюшной полости представляет одну из сложных и до конца не решенных актуальных проблем абдоминальной хирургии [1,2].

Внутрибрюшные сращения после операций на органах брюшной полости возникают в 80-90% случаев, а число заболеваний на фоне спаек достигает 12-64%. Частота развития рецидива острой спаечной непроходимости кишечника достигает 30-69%, повторные операции усугубляют состояние пациентов и приводят к летальным исходам в 13-55% случаев [3].

Одним из актуальных направлений в хирургии, позволяющими уменьшить количество рецидивов спаечной кишечной непроходимости, после купирования последней консервативными мероприятиями, является внедрение лапароскопических технологий, обладающих минимальной хирургической агрессией перед традиционными способами хирургического лечения [4,5].

При лапароскопических вмешательствах удается более точно установить локализацию и виды спаечных сращений, оценить состояние других органов, определить объем оперативного вмешательства, значительно снизить механическую травму брюшины,

избежать контакт с внешней средой, исключить возможное попадание инородных тел в брюшную полость.

Цель исследования: очертить показания к проведению раннего лапароскопического адгезиолизиса после разрешения спаечной кишечной непроходимости консервативными методами лечения.

Материалы и методы

В исследуемую группу вошли 15 пациентов в возрасте от 21 до 60 лет, у которых на фоне консервативного лечения явления спаечной кишечной непроходимости были разрешены и больные после дообследования оперированы лапароскопически. Мужчин — 6, женщин — 9.

Всем больным проводился комплекс консервативных мероприятий, включающий инфузионную терапию, медикаментозную стимуляцию кишечника, декомпрессию и промывание желудка, паранефральную блокаду — 4 пациента, продленную перидуральную анестезию — 5, очистительные клизмы.

После разрешения явлений спаечной кишечной непроходимости, помимо клинических и лабораторных исследований, оценивали выраженность спаечного процесса в брюшной полости путем ее УЗИ, проведения пассажа бария по кишечнику, в 2 случаях выполняли ирригоскопию с целью не только определения степени вовлечения в спаечный процесс толстой кишки, но и дифференциальной диагностики с опухолью толстой кишки.

Выбор точки введения первого троакара в 80% случаев был определен по данным УЗИ брюшной полости. У 20% больных произведена «открытая» лапароскопия по типу методики Хассена, первый троакар введен после пальцевой ревизии брюшной полости. Во время выполнения лапароскопической ревизии определяли локализацию спаечного процесса, виды сращений, состояние органов, объем предполагаемого лапароскопического вмешательства и возможность его проведения.

Лапароскопический адгезиолизис заключался в тупой и острой диссекции спаек, отделении сращений от послеоперационного рубца с применением монокоагуляции и биполяра. У 12 пациентов на участки диссекции наносили тонким слоем противоспаечный гель «Мезогель» (n=8), Intercoas Gel (n=4).

Результаты и обсуждение

Причиной возникновения спаечной непроходимости служили: сращения кишечника с маткой и придатками после гинекологических операций — 4 пациента, локально сращение в правой подвздошной области с вовлечением петель тонкой кишки, слепой кишки, париетальной брюшины, единичных сращений кишки в виде «двустволки» (в анамнезе аппендэктомия) — 7, деформация петель тонкой кишки, толстой кишки, сальника множественными спайками, конгломераты петель кишечника, наличие на большом протяжении висцеропариетальных сращений (перенесшие срединную лапаротомию) — 4.

Во время лапароскопического адгезиолизиса следовали принципу сочетания радикальности и наименьшей травматичности операции. Диссекции подвергали спайки, деформирующие петли тонкой кишки, толстую кишку и тем самым влияющие на пассаж кишечного содержимого. Пленчатые и плоскостные фланговые и тазовые спайки толстой кишки, не влияющие на пассаж кишечного содержимого, не лизировали. Висцеропариетальные спайки области правого надпеченочного пространства рассекали при наличии в анамнезе периодически возникающих болей в правом подреберье и правой половине живота. Так же при вовлечении в спаечный процесс матки с придатками, сальпингоовариолизис проводили только у женщин репродуктивного возраста.

Осложнений во время и после операций не было. Конверсия произведена у 3 больных в связи с наличием массивного спаечного процесса, конгломератов петель кишечника и плотных висцеропариетальных сращений с вовлечением петли тонкой кишки. Ранний лапароскопический адгезиолизис у больных с разрешенной спаечной кишечной непроходимостью показан при наличии локального спаечного процесса с послеоперационным рубцом париетальной брюшины, единичных сращений кишки по типу «двустволки», наличие в анамнезе рецидивов острой спаечной кишечной непроходимости. Противопоказанием к лапароскопическому вмешательству является массивный спаечный процесс, конгломераты петель кишечника, плотные висцеропариетальные сращения с вовлечением петель тонкой кишки.

Выводы

Консервативными мероприятиями устранить морфологический субстрат, лежащий в основе инцидента кишечной непроходимости, невозможно. В связи с этим у больных с разрешенной спаечной кишечной непроходимостью показан лапароскопический адгезиолизис с целью профилактики ее рецидива.

Литература

1. Бова Л.С., Семенюта Н.М., Фульмес Н.М. (1989) Спаечная болезнь — обзор. Клиническая хирургия. 6: 57-59
2. Бебуришвили А.Г., Воробьев А.А., Михин И.В. с соавт. (2003) Спаечная болезнь брюшной полости. Эндоскопическая хирургия. 1: 51-63
3. Миринго ф А.Л., Новиков В.В., Суковатых Б.С. с соавт. (2007) Новый подход к профилактике и лечению послеоперационного спайкообразования. Эндоскопическая хирургия. 6: 34-35
4. Миннуллин М.М. (2004) Усовершенствование методов диагностики и комплексного лечения больных с ранней послеоперационной спаечной кишечной непроходимостью. Диссертация ... канд. мед. наук. (Казань). 122 с.
5. Сухопара Ю.Н., Майстренко Н.А., Тришин В.М. (2003) Основы неотложной лапароскопической хирургии. (Санкт-Петербург). «ЭЛБИ-СПб». 192 с.

ДИНАМИЧЕСКАЯ ЛАПАРОСКОПИЯ КАК МЕТОД СВОЕВРЕМЕННОЙ ДИАГНОСТИКИ НЕСОСТОЯТЕЛЬНОСТИ АНАСТОМОЗА И ПРЕДУПРЕЖДЕНИЯ РАЗВИТИЯ ПОСЛЕОПЕРАЦИОННОГО ПЕРИТОНИТА

Бондарев Р.В., Бондарев В.И., Маслов Я.Я., Чибисов А.Л., Селиванов С.С.

Кафедра хирургии с основами абдоминальной и эндоскопической хирургии ГЗ, Луганский государственный медицинский университет, Украина

Введение

Несмотря на совершенствование методов хирургического лечения заболеваний органов брюшной полости, вопросы диагностики ранних послеоперационных внутрибрюшных осложнений не утратили своей актуальности.

Наибольшее число повторных оперативных вмешательств проводится по поводу развившегося послеоперационного перитонита [3,6]. Резекция участка тонкой кишки с формированием энтеро-энтероанастомоза является одной из наиболее распространенных операций в абдоминальной хирургии. Недостаточность швов межкишечных анастомозов (ШМА) остается типичным осложнением резекции кишки, выполненной в экстренном порядке и встречается в 4,3-69% [8,11]. Высокий процент несостоятельности швов анастомозов обусловлен развитием перитонита, в условиях которого происходит резекция кишки и формирование анастомоза. Летальность при несостоятельности швов анастомоза достигает 70% и не имеет тенденции к снижению [7,10].

Высокие цифры летальности при перитоните обусловлены в основном его поздней диагностикой [5,9]. Атипичность клинической картины послеоперационных осложнений часто приводит к несвоевременному выполнению релапаротомии и является главной причиной их неблагоприятного исхода [1]. Отсутствие или слабая выраженность симптоматики объясняется тем, что перитонит развивается у больных, находящихся в тяжелом состоянии, при котором симптоматика этого осложнения наслаивается на явления операционной травмы. Кроме того, на клинику перитонита оказывает влияние послеоперационная интенсивная терапия, включающая антибактериальное лечение [4].

В настоящее время наиболее эффективным методом диагностики послеоперационного перитонита является лапароскопия [2,5]. Сегодня не сформулированы четко показания и сроки проведения лапароскопии с целью предупреждения развития послеоперационного перитонита как причины несостоятельности швов анастомоза.

Цель исследования: определить тактику выполнения динамической диагностической лапароскопии для предупреждения развития послеоперационного перитонита при несостоятельности ШМА.

Материалы и методы

Диагностическая лапароскопия в послеоперационном периоде с целью оценки состояния целостности ШМА проведена у 9 больных, оперированных по поводу распространенного перитонита, причиной которого явились: ущемленная грыжа — 3 пациента, травма живота — 2, острая язва тонкой кишки — 1, заворот тонкой кишки — 2, острая спаечная кишечная непроходимость — 1. Возраст больных был от 32 до 68 лет, мужчин — 6, женщин — 3.

Всем больным выполнялась резекция тонкой кишки с анастомозом по типу «бок в бок». У 6 больных уровень резекции кишки, определяли основываясь на результаты морфологического исследования структурных изменений микроциркуляции в стенке кишки в месте предполагаемого формирования анастомоза. Используемые морфологические критерии и их числовые значения при наложении энтеро-энтероанастомоза были следующие: удельный объем сосудов МГЦР — 0,4578±0,0217, воспалительный инфильтрат ПМЯЛ 26,14±1,16%, очаги некроза — 0,0247±0,0135. В трех случаях резекция тонкой кишки с формированием межкишечного анастомоза проведена традиционно.

Всем больным в послеоперационном периоде проводился комплекс консервативных мероприятий, включающий инфузионную терапию, продленную перидуральную анестезию, медикаментозную стимуляцию кишечника, декомпрессию и промывание желудка, селективную деконтаминацию кишечника, очистительные клизмы. Помимо клинических и лабораторных исследований, проводили динамический мониторинг УЗИ брюшной полости.

Лапароскопия выполнена для исключения стертой формы несостоятельности ШМА на 4 сутки у всех больных, повторно — на 6 сутки, у двоих. Показания к выполнению диагностической лапароскопии были: неразрешающийся парез кишечника, задержка стула и газов, вечернее повышение температуры тела, слабость, периодические ознобы, отсутствие четких перитонеальных симптомов и кишечного отделяемого по дренажам. Так же учитывали сроки возможной несостоятельности швов с момента операции — на 4-7 сутки.

Результаты и обсуждение

Проведенная лапароскопия на 4 сутки послеоперационного периода 9 больным с отсутствием четких перитонеальных симптомов позволила в 8 случаях исключить несостоятельность ШМА. По показаниям на 6 сутки двум пациентам выполнена релапароскопия, из которых несостоятельность ШМА диагностирована у одного больного. В обоих случаях, когда диагностирована была несостоятельность ШМА, определено отсутствие развития послеоперационного перитонита. После релапаротомии, в одном случае (4 сутки) произвели ушивание недостаточности швов анастомоза, во втором (6 сутки) — реанастомозирование в связи с недостаточностью швов анастомоза и неубедительностью состоятельности швов на большей протяженности анастомоза. Формирование реанастомоза производили с учетом результатов морфологического исследования структурных изменений микрогемоциркуляции в стенке кишки. Больным с состоятельностью ШМА и больным после релапаротомии с устранением несостоятельности ШМА продолжена была консервативная терапия.

Среди наблюдаемых пациентов летальных исходов не было.

Выводы

Таким образом, диагностическая лапароскопия после экстренных операций с формированием межкишечного анастомоза является компонентом комплексного лечения, позволяющего избежать напрасных релапаротомий, а так же во время диагностировать несостоятельность ШМА до развития послеоперационного перитонита.

Литература

1. Абдулжалилов М.К., Нажмутдинов З.З., Абдуллаев У.М. (2005) Анализ причин релапаротомий в больнице скорой медицинской помощи. Сб. тр. Международного хирургического конгресса. с. 109
2. Ашфаров Р.В., Давыдов М.И. (2000) Послеоперационный перитонит: диагностика и хирургическое лечение. Вестник хирургии. 159; 5: 114-118
3. Беребицкий С.С., Николашин В.А. (2001) Диагностическая ценность телелапароскопии внутрибрюшных осложнений после традиционных операций. Эндоскоп. хирургия. 1: 28-30
4. Вишневская А.Н., Стегний К.В., Раковка В.Г. (2011) Лапароскопия в диагностике и лечении послеоперационного перитонита. Тихоокеанский медицинский журнал. 1: 34-36
5. Ефименко Н.А., Степанов А.А., Чурсин В.В. с соавт. (2006) Послеоперационная диагностическая и оперативная лапароскопия. Эндоскоп. хирургия. 2: 46
6. Кригер А.Г., Шуркалин Б.К., Глушков П.С. и соавт. (2003) Диагностика и лечение послеоперационных внутрибрюшных осложнений. Хирургия. 8: 19-23
7. Сачек М.Г., Аничкин В.В. (1986) Послеоперационные осложнения в абдоминальной хирургии. 191 с.
8. Фетюков А.И., Ушаков Н.Д., Шорников В.А. с соавт. (2003) Назоинтестинальная декомпрессия и детоксикация в лечении тяжелых форм острых перитонитов. Тез. докл. Всероссийская конференция хирургов. с. 81-82
9. Халилов А.Д., ГалиевС.Д., Сафаров А.О. (2001) Ультразвуковое исследование в диагностике послеоперационного перитонита. Хирургия. 1: 28-29
10. Шиманский Н.Е. (1992) Декомпрессия кишечника и коррекция метаболических нарушений при распространенных перитонитах и острой кишечной непроходимости. 22 с.
11. Behrman S.W., Bertken K.A., Stefanacci H.A., Parks S.N. (1998) Breakdown of intestinal repair after laparotomy for trauma: incidence, risk factors, and strategies for y prevention. J. Trauma. 45; 2: 227-233

ВИДАЛЕННЯ СТОРОННЬОГО ТІЛА СТРАВОХОДУ ПІД МІСЦЕВОЮ АНЕСТЕЗІЄЮ

Буцкін В.Л., Бутницький Ю.І., Лобода В.Ф.*, Нецюк О.Г.*, Жуковський М.М., Миколенко А.З., Юрченко Б.М.
Комунальний заклад Тернопільської обласної ради «Тернопільська університетська лікарня», Україна
Тернопільський державний медичний університет ім. І.Я. Горбачевського, Україна*

Сторонні тіла верхніх відділів шлунково-кишкового тракту є досить розповсюдженою патологією, від якої щорічно тільки в США гине 1500 людей [4]. Вважають, що в більшості випадків при ендоскопічному видаленні стороннього тіла необхідно застосовувати загальне знечулення, щоб уникнути кровотечі та перфорацій. При цьому необхідно застосувати найбільш раціональний та безпечний спосіб видалення, що залежить від типу стороннього тіла, його локалізації, стану хворого [2,3]. Хоча описані випадки, коли застосовуючи загальний наркоз для релаксації сфінктерів стравоходу, стороннє тіло (зубний протез, розміром 3,5×1,0 см з металічною кремальєрою), не могло пройти через перше фізіологічне звуження, та «втекло» в низхідний відділ дванадцятипалої кишки, а згодом вийшло природнім шляхом [1].

Кількість виявлених та ендоскопічно видалених сторонніх тіл з шлунково-кишкового тракту та верхніх дихальних шляхів в Тернопільській Університетській лікарні в останні роки зросло. Так, в 2008 році з приводу даної патології було проведено 41 операцію, в 2009 — 53, а за 2010 та 2011 роки понад 90. Представляємо випадок видалення стороннього тіла (зубного протезу) з першого стравохідного звуження, яке виконано під місцевою анестезією.

Клінічний випадок

Хвора К., 47 років, поступила в лікарню в 26/04-2010 в 2-40 зі скаргами на помірну постійну біль в верхній третині стравоходу, що посилювалась при ковтанні. Вдома 25/04-2010 біля 22-00 проковтнула зубний протез. Санітарним транспортом доставлена в лікарню в супроводі фельдшера. Загальний стан хворої середньої важкості. Хвора нормостенічної будови, підвищеного живлення, з незначним акроціанозом. Частота серцевих скорочень 102 удари в хвилину. Артеріальний тиск 170/105 мм рт. ст., діяльність серця ритмічна, тони ослаблені, чисті, акцент II тону над аортою. Частота дихання 18 в 1 хв., перкуторно — легеневий звук, при аускультації вислуховується над всіма легенями везикулярне дихання.

Діагноз: стороннє тіло (зубний протез) в стравоході. Гіпертонічна хвороба II стадія, II ступінь. Гіпертензивне серце. Серцева недостатність I ст.

Езофагогастродуоденоскопія (26/04-2010 в 3-00): під місцевою анестезією (зрошення зіву лідокаїном 10% 2,0 мл) введено гастроскоп в стравохід. В першому звуженні стравоходу — стороннє тіло (зубний протез з металічним фіксатором, розміром 5,0×2,5 см), вклинене металічним кінцем в слизову стравоходу. Слизова набрякла, виражено гіперемована, незначний контакт призводить до кровотечі біля металічного гачка, що утруднює видимість. Ділянка контактної слизової обколена 0,1% розчином адреналіну 0,5 мл для зменшення набряку та кровоточивості. Протез на 4/5 знаходиться в просвіті стравоходу за I звуженням. Спроби захопити стороннє тіло щипцями типу «щурячий зуб», «алігатор», «пелікан», завести петлю за стороннє тіло були не ефективними у зв'язку з вклиненням в стінку стравохода металічного фіксатора, великим розміром стороннього тіла (5,0×2,5см), вираженою кровоточивістю в місці вклинення. У зв'язку з емоційно-лабільним станом хворої, больовим синдромом при спробі видалення зубного протезу, хірургічне втручання припинено через загрозу перфорації стінки стравоходу та виникнення флегмони шиї та гострого гнійного медіастиніту.

Хвора госпіталізована. Проведено протизапальну та антибактеріальну терапію (цефтріаксон, амоксиклав, кетанов). Від загального знечулення хвора категорично відмовилась, повторно проведено ЕГДС (26/04-2010 в 11-00) під місцевою анестезією (зрошення зіву лідокаїном 10% 2,0 мл). В першому звуженні стравоходу — стороннє тіло (зубний протез з металічним фіксатором), вклинене металічним кінцем в слизову. За допомогою петлі, накинутої на металічний фіксатор, протез із технічними труднощами був видалений (рис. 1). Кровотеча відсутня. При контрольному огляді на лівій боковій стінці в I звуженні стравоходу мацерація слизової розміром 0,5×1,0 см. Прохідність стравоходу відновлена. Обстеження хвора перенесла задовільно. Висновок: стороннє тіло I звуження стравоходу. Посттравматичний езофагіт.

Рис. 1
Зубний протез з металічним фіксатором.

26/04-2010 загальний стан хворої задовільний, скарги на біль в горлі при ковтанні. При огляді виражена гіперемія задньої стінки глотки, виражений набряк входу в стравохід. В грушовидних синусах незначна кількість слини. 27/04-2010 загальний стан задовільний, скарги на незначні болі в горлі при ковтанні. Задня стінка глотка рожева з окремими геморагіями. Набряку входу в стравохід немає. 11/05-2010 загальний стан задовільний, скарг немає. ЛОР статус в нормі. Хвора в задовільному стані виписана додому.

Висновок

Отже, обколювання розчином адреналіну місця вклинення стороннього тіла стравоходу та протизапальна терапія перед ендоскопічним видаленням дозволили провести маніпуляцію без загального знечулення та уникнути ускладнень.

Література

1. Бобров В.М., Шушков П.В., Быданов В.А. (2006) Необычные инородные тела глотки и пищевода. Вестник оториноларингологии. 6: 32-35
2. Никишаев В.И., Задорожний А.М. (2006) Эндоскопическая тактика при инородных телах верхних отделов желудочно-кишечного тракта — огляд літератури. Український журнал малоінвазивної та ендоскопічної хірургії. 1; 2: 40-46
3. Чернеховская Н.Е. (2004) Современные технологии в эндоскопии. 135 с.
4. Ginsberg G.G., Kochman M.L., Norton I. et al. (2005) Ingested Foreign Objects and Food Bolus Impactions. Clinical Gastrointestinal Endoscopy. Elsevier Inc. 874

ПОРІВНЯЛЬНА ОЦІНКА РІЗНИХ МЕТОДІВ ПНЕВМОКАРДІОДИЛЯТАЦІЇ В ЛІКУВАННІ ХВОРИХ НА АХАЛАЗІЮ КАРДІЇ

Бурий О.М., Усенко О.Ю., Терешкевич І.С., Уманець М.С., Жулай В.В., Раздобудько Ю.М., Атаманський І.М.
Національний інститут хірургії та трансплантології ім. О.О. Шалімова НАМН України, Київ

Вступ

Лікування ахалазії кардії (АК) залишається не до кінця вирішеною проблемою [3,11,12]. До цього часу існують проблеми у своєчасності діагностики та у виборі оптимальної лікувальної тактики. Значні труднощі виникають у діагностиці АК на ранніх стадіях, що зумовлено скудністю симптомів хвороби та помилковому трактуванню результатів інструментальних досліджень [7,8]. Залишаються дискутабельними питання стосовно різноманітних методів інструментального та хірургічного лікування, що спрямовані на усунення провідного симптому даного захворювання — дисфагії [1,17,18].

Багато авторів вважає, що основним методом лікування АК є пневмокардіодилятація (ПКД), хворим рекомендується оперативне лікування лише при IV ст. та при рецидивах дисфагії після дилятації (табл. 1).

Аналізуючи табл. 1 можна зробити висновок, що виконання ПКД після першого курсу лікування усуває дисфагію протягом 5,7±0,47 років у 78,6±2,99% випадків, ризик перфорації стравоходу становить в середньому 2,8±0,42% (при використанні балонів 3,0 і 3,5 см в діаметрі). Відомі роботи, в яких проводять порівняння ефективності ПКД та езофагокардіоміотомії при лікуванні АК. Так, Boeckxstaens G.E. та ін. (2011) проводили вивчення результатів даних методів лікування протягом 4 років і відмітили вирівнювання терапевтичного ефекту через 2 роки спостереження після відповідного лікування [5]. Більшість авторів також вказують на ефективність ПКД, пропонують проводити її декількома курсами і тільки при неефективності (відсутності позитивної відповіді на дилятацію) виконувати оперативне втручання [2,6,9,14,16].

Тому, враховуючи, що безрецидивного методу лікування АК не існує, в останній час ведеться пошук оптимальної мініінвазивної методики, яка б забезпечувала тривалу ремісію дисфагії при АК [4,10,13,15].

Матеріали та методи

Проведено аналіз результатів лікування 341 хворого на АК, які знаходились в Національному інституті хірургії і трансплантології ім. О.О. Шалімова НАМН України в 1981-2012 роках, середній вік яких становив 42,6±2,9 років, з них 161 (47,2%) чоловіків і 180 (52,8%) жінок.

Хворі розподілені на 2 групи: I групу склали 276 пацієнтів, яким проводили лікування пневмокардіодилятатором Федорової О.Д. та Мельника Г.М. (1964) в модифікації нашої клініки під рентгенологічним контролем; II групу — 65 хворих, яким проводили ендоскопічну пневмокардіодилятацію (ЕПКД), при якій використовували балон *Rigiflex-II* діаметром 3,0 і 3,5 см (*Boston Scientific,* США).

Хворі при поступленні обстежувались клінічно (скарги, анамнез, об'єктивні дані), лабораторно (загальноклінічні аналізи), інструментально (гастроінтестинальна ендоскопія (ГІЕ), УЗД органів черевної порожнини, рентгенологічне дослідження стравоходу та шлунка, pH-метрія). За допомогою ендоскопічного та рентгенологічного дослідження всім хворим проводили диференційну діагностику стенозу нижньої третини стравоходу з метою виключення пептичної та неопластичної причини дисфагії. Для визначення стадії АК користувалися класифікацією Петровського Б.В. і співавторів. Ступінь дисфагії оцінювали за відповідною шкалою (I-V ступені). Хворі обох груп за стадією були розподілені наступним чином (табл. 2). Основну частину серед пацієнтів I групи зайняли хворі з III ст. — 139 (50,4%), меншу — хворі з II ст. — 83 (30,1%), тоді як в II групі — з II ст. 34 (52,3%) і III ст. — 26 (40%) пацієнтів відповідно.

Хворим I групи під рентгенолічним контролем дистальну частину пневмокардіодилятатора встановлювали на рівні кардіоезофагеальної зони. За допомогою резинової груші від тонометру нагнітали повітря в балон та роздували його, створюючи тиск від 150 до 300 мм рт.ст. в залежності від стадії АК та кількості сеансів. Паралельно призначали медикаментозну терапію, в тому числі спазмолітики, седативні препарати, H2-блокатори гістаміну, інгібітори протонної помпи (ІПП), обволікуючі засоби, а також фізіотерапевтичні методи лікування — елетрофорез за Щербаком, масаж коміркової зони, соляно-хвойні ванни. ПКД проводили в стаціонарних умовах від 5 до 10 сеансів через 1-2 доби. Експозиція дилятації складала від 2 до 4 хв.

Хворим II групи з АК за 30 хв до ПКД проводили премедикацію, що включала внутрішньом'язове введення антибіотика групи цефалоспоринів I-II покоління, 0,5 мл 0,1% розчину атропіну сульфату та 2,0 мл 0,5% розчину сибазону. Тиск в балоні нагнітали до 7-15 PSI (фунт-сила на квадратний дюйм; 1 psi = 51,715 мм рт.ст.). Курс лікування складався із 2-3 сеансів, інтервал між якими був 3-6 днів, що залежало від ендоскопічної

Таблиця 1. *Результати пневмокардіодилятації у хворих на АК*

Автори, рік повідомлення	Відсутність дисфагії		Перфорація стравоходу під час дилятації,%
	Термін, роки	%	
Katz P.O., Gilbert J., Castell D.O., 1998	6,5	85	1,7
Sabharwal T., Cowling M., Dussek J., 2002	5	88	2,3
Vela M.F., Richter J.E., Wachsberger D., 2004	8	86	2,7
Zerbib F., Thétiot V., Richy F., 2006	5 / 10	67 / 50	1,3
Vittal H., Chaya C., 2006	5	75	5
Hulselmans M., Vanuytsel T., 2010	7	72	2,9
Kroupa R., Hep A., Dolina J., 2010	5	70	2,5
Boeckxstaens G.E. et al., 2011	4	86	4

Таблиця 2. *Розподіл пацієнтів I та II груп за стадією АК*

Стадія	1 група		2 група	
	n	%	n	%
I	25	9,1	2	3,1
II	83	30,1	34	52,3
III	139	50,4	26	40,0
IV	29	10,4	3	4,6
Всього	276	100,0	65	100,0

картини кардії після сеансу дилатації: наявності чи відсутності надривів слизової оболонки кардії. В кінці курсу ЕПКД виконували рентгенологічний контроль.

Після першого сеансу ЕПКД для попередження та лікування шлунково-стравохідного рефлюксу всім пацієнтам призначали антациди (альмагель-А, маалокс) на 10 днів та ІПП (гасек, нольпаза, контролок) в дозі 20 мг 2 рази на день протягом 1 міс. Для купування больового синдрому призначались ін'єкційні спазмолітики (но-шпа, спазмалгон), знеболюючі препарати (кетолонг, кетанов, кеторолак).

Ефективність ПКД оцінювали за клінічними даними (дисфагія), результатами ГІЕ (езофагостаз, розширення стравоходу, діаметр та прохідність кардії), по рентгенологічним дослідженням стравоходу (діаметр стравоходу, евакуація контрасту в шлунок, наявність газового міхура шлунка).

Результати та їх обговорення

У хворих І групи отримані результати зі стійким клінічним усуненням дисфагії у 230 (83,3%) хворих. Рецидив захворювання виявлено у 18 (6,5%) випадків, розрив кардії виник у 1 (0,4%) пацієнта, якому виконано оперативне втручання — зашивання розриву нижньої третини стравоходу, фундоплікація за Нісеном, дренування середостіння.

Після проведення двох сеансів ЕПКД у 62 (95,4%) хворих ІІ групи відмічено значний позитивний результат лікування, у 3 (4,6%) випадках покращення відмічено після третього сеансу. Позитивний терапевтичний ефект вважався при покращенні клінічної картини (відсутність дисфагії), даних ГІЕ (відсутність езофагостазу, збільшення отвору кардії, легка прохідність кардії для ендоскопу, розкривання її при інсуфляції повітрям), результатів рентгенологічного дослідження стравоходу та шлунка (зменшення діаметру стравоходу, вільна евакуація контрасту в шлунок, наявність газового міхура шлунка). У 1 (1,5%) хворого під час ЕПКД виникла перфорація стравоходу. В даному випадку лікування було консервативним, що включало призначення антибіотиків широкого спектру дії, ІПП та проведення зонда для ентерального харчування в ДПК.

У 48 (73,8%) хворого після ЕПКД під час ендоскопії діагностовано незначні надриви слизової оболонки кардії, які не мали клінічного значення. Слід зазначити, що завдяки манометричному контролю, травматизація слизової оболонки у вигляді незначних надривів була прогнозованою, як правило, не мала істотного клінічного значення, однак завжди супроводилась ендоскопічним моніторингом та призначенням відповідних медикаментів.

Клінічні прояви гастроезофагеального рефлюксу (печію) після ендоскопічної ПКД відмічали 22 (33,8%) хворих, які успішно куповано антацидами та ІПП. У 41 (63,1%) хворих після дилятації больовий синдром зберігався до 2 днів і легко піддавався терапії знеболюючими препаратами. Тривалість ліжко-дня у пацієнтів був наступним: в І групі в середньому 16±2,3 днів, в ІІ групі — 8±2,1 днів.

41 (63,5%) пацієнтів після ЕПКД проходили контрольне обстеження в клініці 6, 12, 24 міс., що включало аналіз клінічних даних, гастроскопію та рентгенологічне дослідження. В період 12-24 міс. після ЕПКД скарги на дисфагію не відмічав жоден з пацієнтів, всі набрали у вазі (в середньому 7,5 кг); за даними рентгенологічного та ендоскопічного дослідження рецидиву АК не відмічено. Через 24 міс. у 3 (4,6%) хворих відмічено дисфагію І ст., яка, за даними інструментальних методів діагностики, не потребувала повторної ендоскопічної корекції.

Висновки

1. Покращення результатів лікування пацієнтів на ахалазію кардії залежить від своєчасної діагностики та вибору оптимальної тактики лікування.
2. Ендоскопічна пневмокардіодилатація є малоінвазивним, ефективним методом лікування ахалазії кардії і, при відсутності протипоказів, може використовуватись при різних стадіях захворювання.
3. Виконання пневмокардіодилятації під ендоскопічним контролем дозволяє скоротити період перебування хворих в стаціонарі (середній ліжко-день при ЕПКД 8±2,1 днів, при рентгенологічній ПКД — 16±2,3 днів) за рахунок зменшення кількості сеансів дилятації (при ЕПКД — 2-3 сеанси, при рентгенологічній ПКД — 5-10 сеансів).

Література

1. Allescher H.D., Storr M., Seige M. et al. (2001) Treatment of achalasia: botulinum toxin injection vs. pneumatic balloon dilation. A prospective study with long-term follow-up. Endoscopy 33: 1007-1017
2. Annese V. (2006) Non-surgical treatment of esophageal achalasia. World J. Gastroenterol. 12: 5763-5766
3. Beckingham I.J. (2006) Achalasia of the cardia: dilatation or division? Is pneumatic balloon dilatation justifiable anymore? Ann. R. Coll. Surg. Engl. 88: 11-12
4. Bhatnagar M.S., Nanivadekar S.A., Sawant P. (1996) Achalasia cardia dilatation using polyethylene balloon (Rigiflex) dilators. Indian J. Gastroenterol. 15: 49-51
5. Boeckxstaens G.E., Annese V., Varannes des S.B. et al. (2011) Pneumatic dilation versus laparoscopic Heller's myotomy for idiopathic achalasia. N. Engl. J. Med. 364: 1807-1816
6. Boztas G., Mungan Z., Ozdil S. et al. (2005) Pneumatic balloon dilatation in primary achalasia: the long-term follow-up results. Hepatogastroenterology. 52: 475-480
7. Dobrucali A., Erzin Y., Tuncer M. (2004) Long-term results of graded pneumatic dilatation under endoscopic guidance in patients with primary esophageal achalasia. World J. Gastroenterol. 10: 3322-3327
8. Eckardt V.F., Gockel I., Bernhard G. (2004) Pneumatic dilation for achalasia: late results of a prospective follow up investigation. Gut. 53: 629-633
9. Hulselmans M., Vanuytsel T., Degreef T. (2010) Long-term outcome of pneumatic dilation in the treatment of achalasia. Clinical Gastroenterology and Hepatology. 8; 1: 30-35
10. Katz P.O., Gilbert J., Castell D.O. (1998) Pneumatic dilatation is effective long-term treatment for achalasia. Dig. Dis. Sci. 43; 9: 1973-1977
11. Khan A.A., Shah S.W.H., Alam A., Butt A.K. (2005) Sixteen years follow up of achalasia: A prospective study of graded dilatation using Rigiflex ballon. Dis. Esophagus. 18: 41-45
12. Kroupa R., Hep A., Dolina J. et al. (2010) Combined treatment of achalasia — botulinum toxin injection followed by pneumatic dilatation: long-term results. Dis. Esophagus. 23; 2: 100-105
13. Neumann G., Samani U., Nas S. (1992) A new endoscopic technique for introducing pneumatic dilators in patients with achalasia. Gastrointest. Endosc. 38: 598-599
14. Richter J.E. (1999) Surgery or pneumatic dilatation: a head-to-head comparison. Now are all the questions answered? Gastroenterology. 97: 1340-1341
15. Vaezi M.F., Richter J.E., Wilcox C.M. (1999) Botulinum toxin versus pneumatic dilatation in the treatment of achalasia: a randomised trial. Gut. 44: 231-239
16. Vela M.F., Vaezi M.F. (2003) Cost-assessment of alternative management strategies for achalasia. Expert. Opin. Pharmacother. 4: 2019-2025
17. Vela M.F., Richter J.E., Wachsberger D. et al. (2004) Complexities of managing achalasia at a tertiary referral centre: use of pneumatic dilatation, Heller myotomy, and botulinum toxin injection. Am. J. Gastroenterol. 99: 1029-1036
18. Zerbib F., Thétiot V., Richy F. et al. (2006) Repeated pneumatic dilations as long-term maintenance therapy for esophageal achalasia. Am. J. Gastroenterol. 101; 4: 692-697

ЛАПАРОСКОПИЧЕСКАЯ ГЕРНИОПЛАСТИКА ПРИ ЛЕЧЕНИИ РЕЦИДИВНЫХ ПАХОВЫХ ГРЫЖ

Грубник В.В., Воротынцева К.О.,Черномаз Р.В.

Хирургическое отделение, Одесский национальный медицинский университет, Одесская областная клиническая больница, Украина

Введение

Несмотря на внедрение новых методов пластики паховых грыж, таких как метод Лихтенштейна, с использование полипропиленовых сеток рецидивы после пластики паховых грыж встречаются достаточно часто и составляют 5-9% [2]. Поэтому выбор метода повторной операции после пластики паховых грыж с помощью полипропиленовых сеток является нерешенной до конца хирургической проблемой. Ряд авторов предлагает использовать при рецидивных грыжах преперитонеальную пластику по методу Стоппа [1-3]. Данная операция является достаточно эффективной в плане профилактики рецидивов, в тоже время представляет собой достаточно травматическое хирургическое вмешательство, сопровождающееся частым образование гематом, сером и нагноением ран. Другим кардинально новым подходом к лечению рецидивных паховых грыж является использование лапароскопических методов герниопластики. В тоже время в литературе имеется мнение, что лапароскопические методики при рецидивных грыжах значительно сложнее в техническом плане, нежели при первичных и может сопровождаться высокой частотой рецидивов. Чтобы выяснить какой предпочтительно метод использовать при лечении рецидивных паховых грыж в клинике проведено сравнительное рандомизированное исследование, целью которого было выяснение оптимального метода лечения рецидивных паховых грыж.

Материалы и методы

Сравнительное рандомизированное исследование проведено на 68 больных с рецидивными паховыми грыжами, которые оперировались в клинике с ноября 2009 года по декабрь 2010 года. Среди оперированных больных преобладали мужчины, их было 56, возраст больных был от 34 до 66 лет, средний возраст составил 46 лет. Рецидив после первой операции наступил у 40 пациентов после лапароскопической герниопластики, у остальных пациентов причинами рецидивов являлись технические нарушения при выполнении операции Лихтенштейна.

При поступлении в клинику всем пациентам проводилось тщательное клиническое и лабораторное обследование. В обязательном порядке всем пациентам проводилась УЗИ диагностика, зоны пахового канала, которая позволяла подтвердить наличие рецидива грыж. У 8 больных проведена КТ (компьютерная томография) малого таза, у 2 пациентов выполнена МРТ (магнитно-резонансная томография) малого таза. Данные исследования также подтвердили наличие рецидивных грыж. 28 пациентов (44,7%) кроме наличия грыжевого выпячивания предъявляли жалобы на выраженные боли в области пахового канала, которые усиливались при физической нагрузке. У 8 пациентов боли отдавали в мошонку и в яичко со стороны рецидивной грыжи. Эти пациенты дополнительно обследовались урологом для исключения сопутствующей урологической патологии. У 7 пациентов имелась аденома предстательной железы без существенных нарушений выделения мочи. 16 пациентов страдали хроническим простатитом. Перед выполнением операции больным разъясняли различные методики, с помощью которых можно было вылечить рецидивные паховые грыжи после чего пациенты подписывали согласие для участия в рандомизированном исследовании. Рандомизация проводилась слепым методом ни хирург, ни пациент не знали до операции каким способом будет выполнена пластика пахового канала. В день операции сообщалось по какой методике будет выполнено вмешательство и операцию производили опытные хирурги.

Лапароскопическая пластика грыж выполнялась после наложения пневмоперитонеума до 12 мм рт.ст. с использованием 3 троакаров. Первый 10 мм троакар вводился в области пупка, два 5 мм троакара в правую и левую подвздошные области. Брюшина над грыжевым дефектом отсепарировалась. Выделяли грыжевой мешок, который старались отделить от элементов семенного канатика. В обязательном порядке из грыжевого канала извлекалась липома, сопровождающая грыжевой мешок. В группе I (32 пациентам) была выполнена лапароскопическая герниопластика по методике ТАРР с использованием обычных полипропиленовых сеток, которые фиксировали к тканями пахового канала такерами. В группе II (36 пациентам) выполнили лапароскопическую пластику ТАРР с использованием сеток с нитиноловым каркасом. Пластика грыжевого дефекта производилась с помощью сетки с нитиноловым каркасом, подобранной по индивидуальным размерам пациента. Данные сетки не требовали дополнительной фиксации такерами, т.к. учитывая их форму они упирались краями в ткани, конгруэнтно повторяю анатомию пахового канала. Затем над сеткой с нитиноловым каркасом восстанавливали целостность париетального листка брюшины. Для этого такеры не использовали, а производили сшивание листков брюшины с помощью непрерывной викриловой нити с интракопроральным завязыванием узлов.

В раннем послеоперационном периоде учитывали выраженность болевого синдрома, воспалительную реакцию ткани, нарушение мочеиспускания. Фиксировались также и все другие осложнения. После операции пациенты наблюдались в течение 18 месяцев. При обследовании в отдаленные сроки после операции производили как клинические, так и инструментальные методы обследования (УЗИ диагностику) для выявления возможного рецидива грыж. Для сравнения полученных данных использовались методы непараметрической медицинской статистики [4,5].

Таблица 1. *Результаты операции*

	Группа I, (n=32)	Группа II, (n=36)	P, value
Средняя длительность операции (мин.)	56±18	38±7	<0,05
Время через которое пациенты смогли вставать с постели (часы)	24	12	<0,05
Длительность нахождения в стационаре (часы)	24-48	12-18	<0,05
Время возвращения к обычным физическим нагрузкам (дни)	7-10	4-6	<0,05

Таблица 2. *Послеоперационные осложнения*

	Группа I, (n=32)	Группа II, (n=36)	P, value
Отек мошонки	3	1	<0,05
Гематома	5	1	<0,05
Серома	2	0	<0,05
Грыжеподобное выпячивание	4	0	<0,01
Легкая болезненность	5	2	<0,05
Тяжелый болевой синдром	2	0	<0,05

Результаты и обсуждения

Лапароскопическая методика TAPP выполнена у 68 пациентов, причем ни в одном случае не потребовалась конверсии. Длительность операции составила в группе I 56±18 минут в группе II 38±7 минут (таблица 1). Средняя длительность лапароскопической операции была 43±7 минут. Серьезных интраоперационных осложнений не наблюдалось в обеих группах больных. В раннем послеоперационном периоде небольшой отек мошонки наблюдался у 7 пациентов группы I. После лапароскопической герниопластики с использованием сеток с нитиноловым каркасом болевой синдром был выражен на 40-50% меньше. Вставать с постели и ходить больные начинали на следующее утро после операции, выписывались из стационара на вторые-третьи сутки. В среднем количество дней нахождения в стационаре составило 2,3±1,1 дней (таблица 1).

Практически все больные были удовлетворены ранними результатами операции. Трое пациентов из группы I обратились с жалобами на умеренные боли в области пахового канала через 7-10 дней после вмешательства, при выполнении УЗИ исследования была выявлена небольшая гематома между сеткой и брюшиной. Больным была назначена противовоспалительная терапия, после чего у всех гематома рассосалась в сроки от 3 до 5 недель. При изучении отдаленных результатов у одного пациента группы I был выявлен рецидив грыжи и отсутствовал у пациентов группы II. По данным УЗИ у 67 пациентов четко прослеживался сетчатый трансплантат и не выявлялось выхождение органов брюшной полости в паховый канал. В тоже время, поскольку пациенты предъявляли беспокойство в плане наличия рецидива грыжи, им выполнена КТ малого таза, которая не подтвердила наличия рецидива грыжи. Умеренные болевые ощущения в отдаленные сроки после операции в паховой области отмечали 5 пациентов группы I (17,8%).

При сравнении двух рандомизированных групп пациентов, которым выполнялась лапароскопическая герниопластика с использованием различных сетчатых трансплантатов по поводу рецидивных паховых грыж нами выявлено отчетливое преимущество лапароскопических операций с использованием сеток с нитиноловым каркасом. При определении частоты ранних и поздних осложнений нами выявлено статистически достоверно ($p<0,01$) меньшее число осложнений после лапароскопической операции TAPP группы II, чем после лапароскопической операции TAPP группы I (таблица 2). Но наиболее существенным по нашему мнению явился тот факт, что после лапароскопических вмешательств с сетками с нитиноловым каркасом не было рецидива грыж, в то время как операций с использованием полипропиленовых сеток частота рецидивов составила 3,2%.

Выводы

Операции TAPP с использованием сеток с нитиноловым каркасом без фиксации являются намного более эффективными в плане хронического болевого синдрома и частоты возникновения рецидивов грыж. Прелесть данных сеток заключается в отсутствии сморщивая их в послеоперационном периоде, что и является причиной отсутствия рецидивов. Учитывая, полученные данные мы пришли к заключению, что лапароскопическая пластика с использованием сеток с нитиноловым каркасом является одним из лучших методов лечения рецидивных паховых грыж.

Литература

1. Грубник В.В., Лосев А.А., Баязитов Н.Р. и соавт. (2001) Современные методы лечения брюшных грыж. 280
2. Amid P.K. (2003) The Lichtenstein repair in 2002: an overview of causes of recurrence after Lichtenstein tension-free hernioplasty. Hernia. 7:13-16
3. Elsebae M.M., Nasr M., Said M. (2008) Tension-free repair versus Bassini technique for strangulated inguinal hernia: a controlled randomized study. Int. J. Surg. 6: 302-305
4. Kurzer M., Belsham P.A., Kark A.E. (2002) Prospective study of open preperitoneal mesh repair for recurrent inguinal hernia. Br. J. Surg. 89: 90-93
5. Vironen J., Nieminen J., Eklund A., Paavolainen P. (2006) Randomized clinical trial of Lichtenstein patch or prolene hernia system for inguinal hernia repair. Br. J. Surg. 93: 33-39

НОВЫЙ МЕТОД ЛАПАРОСКОПИЧЕСКОЙ ПЛАСТИКИ БОЛЬШИХ И ГИГАНТСКИХ ГРЫЖ ПИЩЕВОДНОГО ОТВЕРСТИЯ ДИАФРАГМЫ

Грубник В.В., Малиновский А.В.

Кафедра хирургии № 1, Одесский национальный медицинский университет, Украина

Введение

Результаты лапароскопических операций при больших (с диаметром грыжевого дефекта 5-8 см) и гигантских (диаметром более 8 см) грыж пищеводного отверстия диафрагмы (ГПОД) остаются очень актуальным вопросом. Во-первых, по данным литературы сама возможность выполнения лапароскопической пластики не превышает 80% [8]. Следовательно, большое число больных продолжает оперироваться открытым доступом, с частотой послеоперационных осложнений около 8% [8]. Поэтому усовершенствование лапароскопических операций при таких грыжах является важной задачей. Во-вторых, после лапароскопической пластики больших и гигантских ГПОД частота анатомических рецидивов по результатам крупного мета-анализа составляет 25,5% [11]. В некоторых обзорах литературы частота рецидивов достигает 40% [2,3,13]. Значит, необходимо разработать метод пластики, характеризующийся минимальным процентом рецидивов. Мы считаем, что такой метод должен как минимум отвечать концепции ненатяжной пластики. В-третьих, хотя наилучшие результаты в плане рецидивов получены при использовании жестких полипропиленовых трансплантатов, в т.ч. при циркулярной пластике, частота пищеводных осложнений в виде стойкой дисфагии, рубцевания и аррозии пищевода достигает 10-15% [4,12,13]. Естественно, оптимальный метод пластики должен исключать эти тяжелые осложнения.

Поэтому *целью настоящего исследования* была разработка принципиально нового трансплантата для пластики больших и гигантских ГПОД для уменьшения частоты рецидивов и развития пищеводных осложнений, отработка техники оперативного вмешательства, оценка безопасности данной методики и ближайших анатомических и функциональных результатов.

Материалы и методы

В 2010-2011 гг. сотрудниками кафедры хирургии №1 Одесского национального медицинского университета, имеющими опыт более 1500 лапароскопических антирефлюксных операций, было выполнено 15 операций по новой методике. Оперированы были пациенты с большими и гигантскими ГПОД II и III типов (параэзофагеальные и смешанные). Средний диаметр грыжевого дефекта составил 10 см (8-15). У подавляющего большинства пациентов имело место истончение ножек диафрагмы или практически полная их атрофия. Эти факторы являлись показанием к использованию данного метода. Средний возраст пациентов составил 46 лет (45-60).

Техника операции

Операция заключалась в выделении краев грыжевого дефекта с иссечением грыжевого мешка, извлечении желудка из заднего средостения, параэзофагеальной медиастинальной диссекцией, с последующей пластикой пищеводного отверстия диафрагмы (ПОД) разработанным сетчатым трансплантатом (рис. 1). Техника мобилизации подробно описана в наших предыдущих работах [1-3]. У всех пациентов после расширенной параэзофагеальной медиастинальной диссекции удалось достичь длины абдоминального отдела пищевода как минимум 3 см. Трансплантат разработан нами совместно с фирмой *Minnesota medical development, Inc.* (США) и защищен патентом Украины №66397. Трансплантат представляет собой политетрафлюорэтиленовую (ПТФЭ) стеку треугольной формы с вырезкой для пищевода размером 5×6 или 6×7 см, натянутую на нитиноловую рамку с памятью формы (рис. 2). Нитиноловая рамка обеспечивает надежный каркас, позволяющий выполнить истинную ненатяжную пластику и при этом избежать деформации трансплантата. С другой стороны такой каркас позволяет легко ввести трансплантат через 10-мм троакар, согнув его в «трубочку» и восстановить его первоначальную форму в брюшной полости (рис. 3). Трансплантат фиксировался к обеим ножкам диафрагмы (или краям грыжевого дефекта в случаях атрофии ножек) позади пищевода 3-5 узловыми нерассасывающимися швами (рис. 4; рис. 5). Способ установки трансплантата также защищен патентом Украины №66399.

Результаты

Трансплантат установлен успешно во всех случаях. Среднее время постановки трансплантата составило 20 минут (15-30). Уровень болевого синдрома после операции не превышал таковой при использовании стандартной методики, что оценивалось по визуальной аналоговой шкале. При оценке ближайших результатов с использованием опросников, рентгенологического и эндоскопического исследования спустя 4-12 месяцев признаков рецидивов и рубцового сужения пищевода не было ни в одном случае. Рентгенологическое исследование проводилось в виде трехмерной рентгеноскопии с исследованием в положении Тренделенбурга. При этом не только определялось соотношение пищеводно-желудочного перехода и фундопликационной манжетки с диафрагмой, но и позиция рентгенконтрастного трансплантата относительно этих структур (рис. 6).

Обсуждение

В настоящее время многими работами, в т.ч. двумя проспективными рандомизированными исследованиями III фазы доказано, что при больших и гигантских ГПОД обеспечить небольшой процент рецидивов можно только с помощью сетчатого трансплантата [5,6]. Уже более 10 лет ведутся поиски оптимального трансплантата и способа его фиксации. Как уже указывалось выше, наименьшим процентом рецидивов характеризуются жесткие полипропиленые и полиэстеровые трансплантаты [4,13]. Однако они часто вызывают пищеводные осложнения, поэтому их в последнее время стараются не использовать [4,12]. Наименьшим процентом или в ряде работ даже отсутствием пищевод-

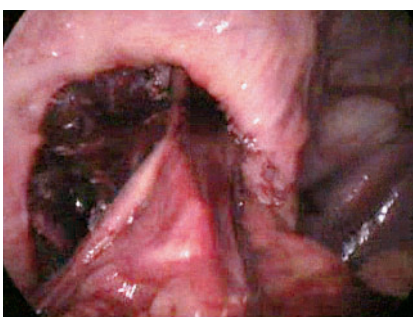

Рис. 1

Грыжевой дефект до пластики.



Рис. 2

Облегченный политетрафлюорэтиленовый трансплантат с периферическим нитиноловым каркасом для пластики пищеводного отверстия диафрагмы.

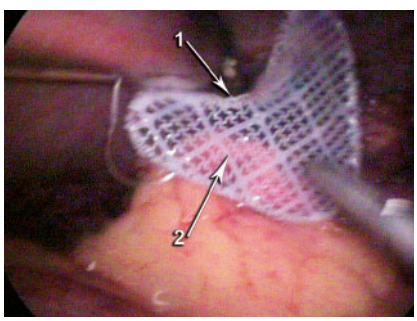

Рис. 3

Трансплантат расправлен и готов к фиксации. *1 — Периферический нитиноловый каркас. 2 — Политетрафлюорэтиленовая облегченная сетка.*

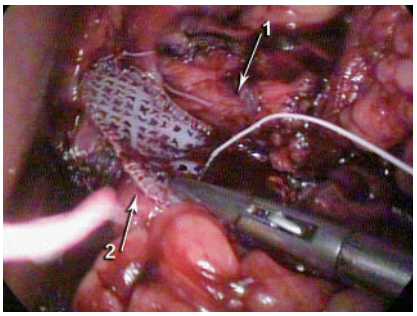

Рис. 4

Фиксация трансплантата к правой ножке диафрагмы. *1 — Пищевод. 2 — Правая ножка.*

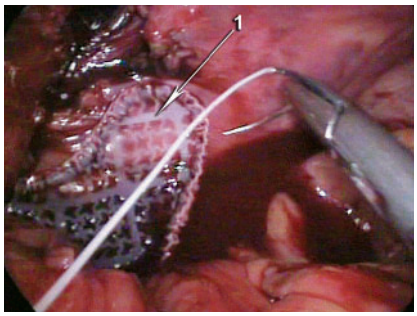

Рис. 5

Фиксация трансплантата к левой ножке диафрагмы. *1 — Левая ножка.*

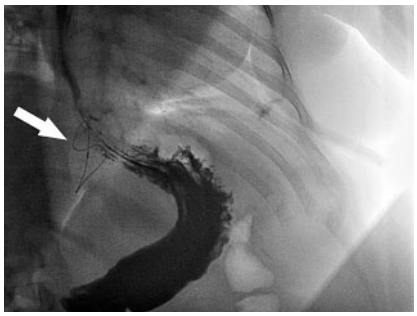

Рис. 6

Оценка анатомических результатов с помощью контрастной 3D-рентгеноскопии.

ных осложнений характеризуются сетки, покрытые ПТФЭ и бесклеточные дермальные (биологические) трансплантаты [4,5,9]. В то же время биологические трансплантаты дают процент рецидивов, сопоставимый по данным ряда исследователей с первичной пластикой, и дороги, поэтому пока не нашли широкого применения [4,9]. ПТФЭ трансплантаты были созданы для уменьшения адгезии пищевода и желудка и, следовательно, уменьшения процента осложнений. Однако на практике оказалось, что частота осложнений не намного ниже жестких трансплантатов [4]. Действительно, большинство ПТФЭ трансплантатов представляют собой полипропиленовые или полиэстеровые сетки, покрытые плотным слоем ПТФЭ, и при их выкраивании край жесткой сетки все-таки контактирует с пищеводом. Для устранения этого эффекта фирма Bard создала полиэстеровый покрытый ПТФЭ трансплантат *Crurasoft,* имеющий форму ПОД и вырезку для пищевода с более мягким краем. Отдаленные результаты крупного когортного показали, что такая пластика характеризуется относительно небольшим процентом рецидивов и осложнений [10]. Сравнительных исследований I или II уровня доказательности в литературе нет. Данный трансплантат, относясь к старому поколению ПТФЭ трансплантатов, все же жесток и поэтому требует технически трудной фиксации множеством швов или даже такеров. Золотую середину занимает облегченные композитные трансплантаты. Так, наш большой опыт его использования с двухслойной оригинальной методикой фиксации позволил снизить до минимума число рецидивов и практически полностью избежать пищеводных осложнений [1]. В то же время результаты анализа частоты рецидивов в зависимости от размеров грыжевого дефекта и типа грыжи не позволяет использовать данный трансплантат при гигантских грыжах, т.к. растет число рецидивов [1].

В итоге, нами был предложен принципиально новый ПТФЭ трансплантат нового поколения. Концепция такого трансплантата основана на двух фундаментальных позициях. Во-первых, сама сетка сделана из облегченного ПТФЭ, уменьшающего вероятность пищеводных осложнений. В результате, ни у одного их прооперированных нами пациентов не было признаков пищеводных осложнений при оценке ближайших результатов. Во-вторых, периферический нитиноловый проволочный каркас, имеющий форму ПОД, позволяет сохранить принцип истинной ненатяжной пластки и в то же время полностью закрыть грыжевой дефект, что в результате сводит к минимуму вероятность рецидивов, даже при гигантских ГПОД. В нашем материале рецидивов не было, хотя необходим более длительный период наблюдения для осуществления окончательных выводов. Наличие каркаса у трансплантата очень важно, поскольку при пластике обычным трансплантатом, в т.ч. описанным выше *Crurasoft,* свободный край (со стороны пищевода) рано или поздно будет пролабировать с развитием параэзофагеального рецидива позади пищевода. Наличие каркаса исключает такую возможность. Этот принцип попробовали применить Hazebroek и соавт., предложив выполнять пластику с помощью полипропиленового трансплантата, армированного титаном [7]. Результаты небольшого по числу наблюдений исследования показали безопасность метода, хотя необходимо изучение отдаленных результатов, поскольку такой жесткий трансплантат не может не вызвать пищеводных осложнений. Дополнительным преимуществом разработанного нами трансплантата является простота фиксации: как правило, используется 3 шва, максимум — 5 швов. В нашем материале среднее время фиксации составило 20 минут.

Выводы

Новая методика безопасна, характеризуется удовлетворительными ближайшими результатами, требует дальнейшей разработки и сравнения с традиционными методиками.

Литература

1. Грубник В.В., Малиновский А.В. (2011) Актуальные вопросы лапароскопической пластики грыж пищеводного отверстия диафрагмы: анализ собственного материала и данных литературы. Український журнал хірургії. 5: 95-99
2. Запорожан В.Н., Грубник В.В., Грубник Ю.В., Малиновский А.В. (2011) Эндоскопическая хірургія. 285 с.
3. Фомин П.Д., Грубник В.В., Никишаев В.И., Малиновский А.В. (2008) Неопухолевые заболевания пищевода. 304 с.
4. Frantzides C.T., Carlson M.A., Loizides S. et al. (2010) Hiatal hernia repair with mesh: a survey of SAGES members. Surg. Endosc. 24: 1017-1024
5. Frantzides C.T., Madan A.K., Carlson M.A., Stavropoulos G.P. (2002) A prospective, randomized trial of laparoscopic polytetrafluoroethylene (PTFE) patch repair vs simple cruroplasty for large hiatal hernia. Arch. Surg. 137: 649-52
6. Granderath F.A., Schweiger U.M., Kamolz T. et al. (2005) Laparoscopic Nissen fundoplication with prosthetic hiatal closure reduces postoperative intrathoracic wrap herniation: preliminary results of a prospective randomized functional and clinical study. Arch. Surg. 140: 40-48
7. Hazebroek E.J., Ng A., Yong D.H. et al. (2008) Evaluation of lightweight titanium-coated polypropylene mesh (TiMesh) for laparoscopic repair of large hiatal hernias. Surg. Endosc. 22: 2428-2432
8. Nguyen N.T., Christie C., Masoomi H. et al. (2011) Utilization and outcomes of laparoscopic versus open paraesophageal hernia repair. Am. Surg. 77; 10: 1353-1357
9. Oelschlager B.K., Pellegrini C.A., Hunter J.G., et al. (2011) Biologic prosthesis to prevent recurrence after laparoscopic paraesophageal hernia repair: long-term follow-up from a multicenter, prospective, randomized trial. J. Am. Coll. Surg. 213: 461-468
10. Priego P., Ruiz-Tovar J., Pérez de Oteyza J. (2011) Long-term results of giant hiatal hernia mesh repair and antireflux laparoscopic surgery for gastroesophageal reflux disease. J. Laparoendosc. Adv. Surg. Tech. A. [In print]
11. Rathore M.A., Andrabi S.I., Bhatti M.I. et al. (2007) Metaanalysis of recurrence after laparoscopic repair of paraesophageal hernia. JSLS. 11; 4: 456-460
12. Stadlhuber R.J., Sherif A.E., Mittal S.K., et al. (2009) Mesh complications after prosthetic reinforcement of hiatal closure: a 28-case series. Surg. Endosc. 23: 1219-1226
13. Targarona E.M., Bendahan G., Balague C. et al. (2004) Mesh in the hiatus: a controversial issue. Arch. Surg. 139: 1286-1296

ДИСЛОКАЦІЯ ТА МІГРАЦІЯ СТЕНТІВ ПРИ ПУХЛИНАХ СТРАВОХОДУ

Дзвонковський Т.М., Дзвонковська В.В.

Івано-Франківська обласна клінічна лікарня, Івано-Франківський національний медичний університет, Україна

Вступ

Злоякісні пухлини стравоходу, що викликають стійке стенозування аж до майже повного звуження просвіту стравоходу, зустрічаються все частіше [2,4,5]. Нажаль, більшість пацієнтів після появи перших симптомів хвороби тривалий час не звертаються за медичною допомогою. Тому при першому зверненні до лікаря вже має місце клінічна картина стійкого стенозу стравоходу. Під час проведення езофагоскопії у цих пацієнтів констатується факт запущеної хвороби і у більшості випадків уже неоперабельної. Останнє зумовлено як наявністю метастазів, так і віком чи важкою супутньою патологією. Методом вибору в лікуванні цих хворих є проведення стентування стентами, що саморозширюються [2,5]. Однак, в деяких випадках після їх встановлення, може мати місце їх дислокація та мігріція. Причини їх не завжди зрозумілі і мало висвітлюються в літературі [1,3,6].

Матеріали і методи

Нами виконано стентування у 9 пацієнтів зі стенозом стравоходу пухлинного генезу. З них у 6 хворих пухлина локалізувалася в н/з стравоходу чи дні шлунку з переходом на стравохід і у 3 — в с/з стравоходу. В нашій роботі використовувалися покриті стенти, що саморозширюються, як вітчизняні «Єндос» (медичний центр «Ендомед») так і корейського виробництва *«Hanarostent».* При пухлинах дистального відділу стравоходу і дна шлунку використовували стенти з антирефлюксним клапаном.

Встановлення стентів проводилося під рентгенологічним чи ендоскопічним контролем, або з поєднанням обох методів в умовах ендоскопічного кабінету чи рентгенопераційної під внутрішньовенною седацією. Для ендоскопічного чи рентгенологічного контролю за постановкою стентів нами використовувалася ендоскопічна відеосистема *GIF-V70 Olympus* (Японія) та рентгенапарат з ЕОП *Apelem Evor* (Франція).

Результати та їх обговорення

Всім хворим перед поступлення в стаціонар проводили комплекс клініко-лабораторних обстежень, езофагоскопію та рентген стравоходу і шлунку. У всіх хворих, крім одного, мав місце стеноз стравоходу II ступеня по ендоскопічній класифікації (діаметр стенозованої зони був в межах 2,5-4 мм), що вимагало проведення перед стентуванням балонної дилятації місця стенозу. Це було особливо важливо, т.я. на момент звернення пацієнта необхідного стента в наявності не було, а очікування на поставку займало в середньому 3-5 днів. Крім цього, проведення балонної дилятації давало можливість хворому цей час покращити харчування.

В перші дві доби після встановлення стента 7 пацієнтів відзначали помірний біль за грудиною чи епігастрії, підвищену салівацію, відрижку повітрям чи кислим вмістом. В одного з цих хворих мало місце підвищення температури тіла до 37,5-38°С. Тільки двоє пацієнтів не відзначали в цей період будь-яких негативнив явищ. На 2-3 добу всім пацієнтам проводилася контрольна езофагогастроскопія, як з метою контролю за встановленим стентом, його прохідністю, так і для його додаткового розширення з допомогою балонного дилятатора. Останнє було необхідним 4 з 9 хворих. Решта стентів були достатньо розширені так, що ендоскоп діам. 9,2 мм вільно проходив ч/з просвіт стента в порожнину шлунка.

Дислокація стента мала місце у 3 (33,3%) наших пацієнтів. В одного хворого, з пухлиною н/з стравоходу, на 3 добу було відмічено зміщення стента «Ендос» в дистальному напрямку більше як на 25 мм. При цьому непокрита корона стента знаходилася на рівні верхньої ділянки стенозу і була майже складена. З допомогою інструмента типу «крисиний зуб» захоплено корону і підтягнуто над верхнім краєм пухлин більш проксимально, чим перше. При цьому, корона стента симетрично розкрилася і досить глибоко «імплантувалася» в слизову. Протягом наступних двох діб хворий вживав малими порціями тільки рідку, механічно подріблену на блендері їжу. При цьому хворий відзначав розпираючий біль за грудиною, який посилювався під час прийому їжі. На 3 добу пацієнт відзначив значне полегшення — дискомфорт і біль зникли, їжа проходила добре. Під час контрольній ендоскопії, на 4 добу, виявлено повну дислокацію стента в шлунок. Слід відзначити в даному випадку певну особливість структури стенозованої ділянки. Протяжність її складала 38-40 мм, просвіт був нерівномірним і мав дуже ригідні, але короткі ділянки стенозу, між якими були як-би зони розмягчення (розпаду). На нашу думку це і було причиною дислокації стента. Ендоскопічно видалити такий тип стента

неможливо. У віддаленому періоді хворий відзначав болі в шлунку, стент змістився в цибулину ДПК, але корона застрягла і травмувала пілоричний канал. Хворому проведена лапаротомія, гастротомія — стент видалено.

В іншого хворого з пухлиною шлунка і переходом на стравохід дислокація аналогічного стента відбулася на 6 добу, але в проксимальному напрямку. Спроби ендоскопічного видалення даного стента були безуспішні, т.я. скласти широко розкриту, жорстку корону було неможливо. Вона значно травмувала слизову стравоходу і викликала у хворого виражені болі. Проведена торакотомія, езофаготомія і видалення стента. На нашу думку, в даному випадку причиною дислокації стента була виражена ригідність ділянки стенозу на короткому проміжку до 10 мм на рівні «субкардія-стравохід».

В третього пацієнта з пухлиною с/з стравоходу було встановлено стент «*Hanarostent*» (Півд. Корея). Стеноз в місці пухлини, протяжністю до 45-48 мм, мав звивистий хід з ділянками звуження до 2-3 мм. Після балонної гідродилятації (балон діам. 20 мм) вдалося розширити просвіт стенозованих ділянок до 5-7 мм. При цьому спостерігалася кровотеча середньої інтенсивності і виражений больовий синдром, що є своєрідним стандартом даної ендоскопічної маніпуляції. Ендоскопія на 3 добу — стент змістився в дистальному напрямку так, що верхній край його знаходився в с/з стенозованої зони. Біопсій ними щипцями стент захоплено за лассо і репоновано. Контроль на 4 добу — стент на місці. Хворий виписаний додому, але через 10 днів звернувся зі скаргами на виражений дискомфорт в ділянці глотки, виділення значної кількості пінистої слюни, біль при ковтанні. При ендоскопії — верхній край стента знаходиться зразу за устям стравоходу, а корона його наполовину складена і вкрита компонентами їжі. Захопити верхнє лассо не вдається. Ендоскоп з певними труднощами введено в просвіт стента і за нижнє лассо низведено дещо нижче. Після цього стент захоплено за верхнє лассо і видалено назовні (хворий і родичі наполягали на цьому). В даному випадку причиною дислокації стента була недостатня фіксація на слизовій верхньої і нижньої корони, т.я. вони були повністю покриті.

Таким чином, на нашу думку, причини дислокації стравохідних стентів, що саморозширюються є різні. З однієї сторони це ригідність і локалізація ділянки стенозу. Особливо це стосується щільних пухлин в ділянці «кардія-стравохід». В даному випадку доцільно стент покривати фрагментарно, що може забезпечити кращу його фіксацію. З другої сторони, при пухлинах с/з стравоходу, непокриті верхня і нижня корони не допустять дислокації стента як в дистальному, так і проксимальному напрямку.

Висновки

Стентування стравоходу стентами, що саморозширюються з неоперабельним пухлинним процесом є методом вибору в лікуванні даної категорії хворих з позитивним результатом до 67,3%. Дислокація та міграція стентів мала місце у 33,3% випадків, як за рахунок особливостей «структури» пухлини так і контрукції самих стентів. Для запобігання дислокації та міграції стентів необхідно враховуючи локалізацію та «структуру» пухлинного процесу та відповідно підбирати, а фірмам виробникам модифікувати конструкцію стентів.

Література

1. Ганул В.Л., Киркилевский С.И. (2003) Рак пищевода: Руководство для онкологов и хирургов. (Київ). «Книга плюс». 200 с.
2. Козачук О.М. (2009) Застосування дротяних стентів, що саморозширюються, при пухлинному враженні стравоходу: Автореферат дисертації канд. мед. наук. 16 с.
3. Соколов В.В. (2007) Ендоскопическое протезирование при злокачественной стриктуре пищевода и кардии. Клин. технологи. 1: 16
4. Frimberger E. (1983) Expanding spirala new type of prosthesis for the palliative treatment of malignant oesophageal stenosis. Frimberger E. Endoscopy. 15: 213-214
5. Kacher M. (1998) Esophageal stent with antireflux valve for tumours involving the cardia: work in progress. Vase Interv. Radiol. 9: 1007-1010
6. Shim C.S. (2001) Fixation of a modified covered esophageal stent: its clinical usefulness for prevening stent migranion. Endoscopy. 33; 10: 843-848

УСОВЕРШЕНСТВОВАНИЕ МЕТОДОВ ЭНДОСКОПИЧЕСКОЙ КОРРЕКЦИИ НАРУЖНЫХ ЖЕЛЧНЫХ СВИЩЕЙ

Дронов А.И., Насташенко И.Л., Довбенко О.В.

Кафедра общей хирургии № 1, Национальный медицинский университет им. А.А. Богомольца МОЗ Украины, Киев, Украина

Введение

Восстановление физиологического пассажа желчи после оперативных вмешательств на органах гепатопанкреатодуоденальной зоны является сложной и нерешенной проблемой хирургической гепатологии и биллиарной эндоскопии [1,5-7]. Эндоскопическая транспапиллярные вмешательства (ЭТП) став обязательным пунктом в протоколе лечения послеоперационного желчеистечения [8,12] нуждаются в дальнейшем усовершенствовании как методик, так и инструментария [1,5,11,13,].

Учитывая высокую частоту (11,5-22,3%) сформированных послеоперационных наружных желчных свищей (НЖС) не только в виде холецистостомы, холедохостомы, формирующихся НЖС по улавливающим дренажам, необходима как можно ранняя диагностика нарушения природного пассажа желчи [8,10,12,13]. ЭТП доступ является предпочтительным за счет верификации состояния сфинктера Одди (отличия спазма от стенозирующего папиллита (СП), опухолевой обструкции), возможностью заведения инструментария в желчные протоки (ЖП) для их ревизии и последующей коррекции. Миниинвазивные операции на печении и протоках печени в послеоперационном лечении наружного желчеистечения сталкиваются с необходимостью наименее щадящей экспансии неизмененных ЖП, сфинктера Одди [2,3,6].

Когда и какие необходимо проводить диагностические шаги при НЖС? Место и роль ЭТП в коррекции НЖС? Данные вопросы все большим количеством клиник решаются в пользу первостепенной роли ЭТП вмешательств [4,10,12,14,15].

Существующих общепринятых ЭТП вмешательств: ЭПСТ, баллонная дилятация (БД), назобилиарное дренирование (НБД), эндобилиарное стентирование (СТ), литоэкстракция (ЛЭ), литотрипсия (ЛТ) в 10-15% недостаточно для заживления НЖС [1,9,12,13]. Развитие новых методик ЭТП интервенции, инструментария является актуальной задачей при коррекции НЖС в послеоперационном периоде в случаях установленной причины непроходимости физиологического пассажа желчи [5,8,14,15].

Материалы и методы

В период 1997-2011 гг. в отделении эндоскопической хирургии проведено 414 ЭТП вмешательств у 130 больных с послеоперационным НЖС. В распределении по уровню желчеистечения: наружный дренаж холедоха — 71 (54,7%), холецистостома 20 (15,5%), несостоятельность культи пузырного протока 10 (7,7%), дефекты центрального и проксимального отделов холедоха 9 (6,7%) и 7 (5,5%) соответственно, ходы Люшка 2 (1,5%), дефекты сегментарных и долевых ЖП 4 (3,1%) и 2 (1,5%), ЧКЧП у 5 (3,8%) больных. Причиной формирования НЖС стали: холедохолитиаз 54 (41,5%), стенозирующий папиллит 39 (30%), тубулярный стеноз холедоха 12 (9,6%), интраоперационное повреждение (в т.ч. не устраненные дефекты) ЖП 25 (19,2%). Применены общепринятые ЭТП методики: БД — 2 (0,8%), ЭПСТ — 61 (27,1%), ЛЭ — 32 (14%), МЛТ — 16 (7,1%), СТ пластиковым стентом 8 (3,5%), НБД — 6 (2,5%). 245 ЭТП новых вмешательств включали: атипичная ЕПСТ — 22 (7,1%), инвагинационная ЕПСТ — 12 (3,8%), антеградная БД — 2 (0,6%), моделируемое СТ (моноСТ — 17 (5,5%), биСТ — 6 (1,9%), триСТ — 3 (0,9%), активно-фиксированное НБД — 18 (5,8%), наружно-внутреннее дренирование — 35 (11,3%), МЛТ — 18 (5,8%).

Прогнозирование течения заболевания и оценка эффективности применяемых ЭТП методик проводилась разделением больных на 7 клинических подгрупп, на основании бальной оценки по системе (общепринятой) APACHE-II и (разработанной) системой НЖС. Бальная система НЖС учитывала длительность, уровень желчеистечения, дебит желчи. Необходимость бальной оценки была вызвана возрастным составом, где 61-90 лет составили 60,1% больных. Возрастной состав определял и тяжёлую сопутствующую патологию, в которой минимальные потери желчи приводили к максимальным электролитным изменениям в гомеостазе. 50% больных оперированы в ургентном порядке, что ограничивало пред- и интраоперационное время диагностического этапа.

Проведение ЭТП диагностики сопряжено с большими трудностями при блокировании дистальной и терминальной части холедоха в условиях спавшегося просвета. Создание давления посредством фистулы усиливало вклинение конкремента, сладжа, фибрина в 25,4%, что заставляло применять методики антеградного проводника, встречной — диагностической ЕПСТ (рис. 1). Патент U 201010145 А Україна, МПК7 А 61 В 17/22.

При трудной канюляции (селективной) нами разработана методика вибро проводника позволяющая за счет колебательных движений проводить гибкую струну в гипертрофированных ворсинках слизистой ампулы БДСК, изгибов холедоха, постоперационной деформации ЖП. Заведение, 12 (9,2%) пациентам, по проводнику инструмента обеспечивало корригирующий ЭТП этап. Верификация диагноза стенозирующего папиллита сопряжена с дифференциальным отличием от бластоматозного поражения и у 3 пациентов при биопсии выявлена аденокарцинома. Морфологическая идентификация СП позволила классифицировать 4 формы: язвенно-некротическая, склеротическая, аденоматозная, аденомиоматозная. Увеличенный холангиографический анализ совместно с данными биопсии отделил помимо существующих 2-х анатомических вариантов, третий СП с поражением только области собственного сфинктера холедоха. Данным классификациям мы определили соответственно разработанные ЭТП вмешательства.

В условиях стеноза, при 3 варианте СП, мы у 12(9,2%) больных успешно применили инвагинационную ЕПСТ. Суть методики заключается в выведении стенозированного участка в неизмененную ампулу сф. Одди и поочередное рассечение порциями изнутри и внутрь (рис. 2).

Проведение широкой ЕПСТ для создания максимального диаметра соустья зачастую при НЖС приводит к отрицательным как ближайшим, так и отдаленным результатам. Анализируя стандартные ЕПСТ с рассечением 4/4 сосочка в 12% аэрохолия из кишки препятствовала тяге отрицательного градиента желчи, в отдаленных результатах сопряжены с рефлюкс-холангитом и рестенозированием. Сохранение мостика слизистой ДПК при ЕПСТ — в виде клапана служит профилактическим мероприятием (рис. 3). Только у 3 (2,3%) больных потребовалось рассечение данного «клапана» при гнойном холангите.

Для оценки созданного соустья разработан коэффициент учитывающий диметр холедоха и созданного соустья. Патент №62499 МПК7 А 61 В 17/00. При невозможности создать достаточный диаметр шунта мы применяли моноСТ, биСТ, триСТ. В стандартном исполнении стенты обтурировались, происходила их дислокация связанное с проведением санацией НЖС. Для усовершенствования данных осложнений мы разработали моделируемые формы стентов: S образный, крючковидный (рис. 4). Придание формы осуществляли во время ЭТП вмешательства ориентируясь на анатомическое строение, стояние дренажных трубок и клинической ситуации. У 26 больных постановка моделируемых стентов привела к прекращению желчеистечения, заживлению НЖС.

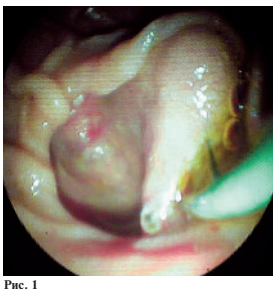

Рис. 1

Выведение БСДК из парафатерального дивертикула на антеградном проводнике.

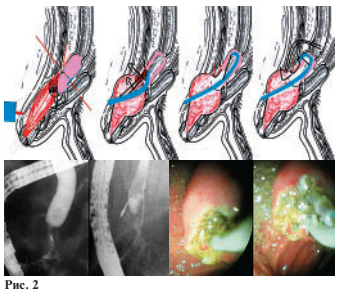

Рис. 2

Инвагинационная ЕПСТ.

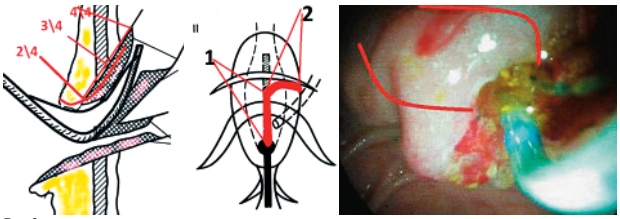

Рис. 3

Сохранение слизистой ДПК при ЕПСТ.

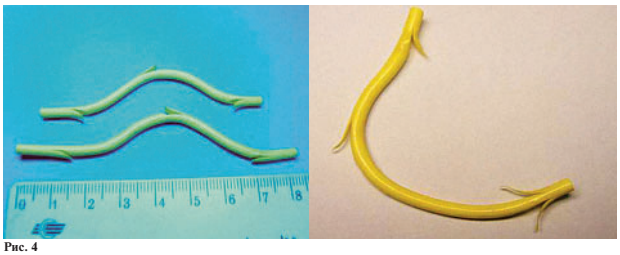

Рис. 4

S-образный и крючковидный модели пластиковых стентов.

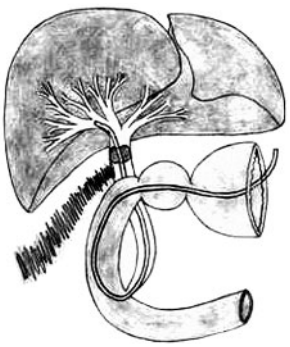

Рис. 5

Активно-фиксированное НБД.

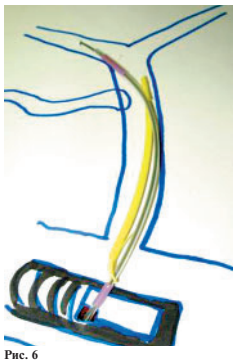

Рис. 6

Наружно-внутреннее дренирвоание.

Постановка НБД является стандартом при лечении гнойного холангита. Установленный 32 (2,1%) больному для контроля ЖП, усугублялись электролитные потери, в 35% дислоцировался из зоны стояния при проведении санационных промываний. Эта заставило нас разработать 35 (2,3%) пациентам активно-фиксированное НБД с баллоном типа Фогарти, где блокирование зоны желчеистечения сегментарного ЖП, сочеталось с устойчивой фиксацией в необходимом протоке (рис. 5). Патент №54595 Україна, МПК7 А 61 В 17/00.

Безусловное преимущество получило сочетание эндобилиарного стента и НБД с фиксацией в верхушке стента. Простота установки — одни через другой, лепестковый фиксатор упростил извлечение системы (рис. 6). Наружно-внутреннее дренирование у 35 (26,9%) больных позволило: контролировать стояние дренажей, проводить санации, избежать потери желчи, закрыть НЖС. (Патент №56487 Україна, МПК7 А 61 В 17/00 А 61 В 17/39, Патент U 201011616 А Україна, МПК7 А 61 В 17/00 А 61 В 17/39).

Осуществление ЭТП доступ у послеоперационных больных в большей мере становиться значимым любое осложнение. Профилактические подходы по всему спектру методик, инструментария и клиники, в результате уменьшение с 4,1% до 1,8% свидетельствовало о правильном подходе. Четкая визуализация устья вирсунгова протока с селективностью вмешательства залог борьбы с панкреатитом. В мероприятиях эндогемостаза применялась методика коагуляционной точки, орошение раствором адреналина 1:9000, инъекции 10% р-ра глюкозы, круговая коагуляция.

Результаты и их обсуждение

Длительность функционирования НЖС у 34 (26,2%) пациентов составила от 7 до 14 суток, 81 (62,3%) больного от 15 до 31 суток. Средний срок от операции до корригирующего ЭТП этапа был 34,4±14,8 дней. Длительность дренирования ЖП 28,6±11,2 суток. Средний срок закрытия НЖС при применении новых методик составил 9,2±5,85 суток, что в 2,3 раз меньше чем у больных, которым применены стандартные ЭТП методики. В койко-дне имеется такая же ситуация составившая 23,5±6,9 суток у больных при применении разработанных вмешательств и 45,2±10,7 суток у больных с стандартными методами.

Оценка больных по клиническим подгруппам на основании бальной системы APACHE-II+НЖС позволила в 12% случаев при неэффективности стандартных методик успешно продолжить коррекцию новыми методами. И с другой стороны тактически минимально простые вмешательства применялось у больных (крайней степени тяжести) 6-7 подгруппы, «малыми толчками» для перевода больного в (средней степени тяжести) 4-5 подгруппы, и осуществление всего перечня ЭТП вмешательств (легкой степени тяжести) 1-3 подгрупп.

Наличие послеоперационных дренажей, полостей затёков, тяжёлое состояние постоперационная деформация ДПК, ЖП, нарушение анатомических ориентиров, приводило к длительным по времени ЭТП вмешательствам. Это диктовало у 85 (65,4%) больных анестезиологическое пособием с в/в седацией, мониторинговым контролем в условиях рентгеноперационной.

При БД отек тканей приводил к гипертензии в вирсунговом протоке, увеличению дебита желчи. Усовершенствование нового метода заключалось в предварительном рассечении сфинктера Вестфаля, что позволило в двух случаях избежать развития панкреатита, в течение 2-3 суток уменьшить желчеистечение в 2 раза. Кровотечение при ЕПСТ, остановленное эндоскопическими методиками у 4 больных, в 2 случаях новых методик, было определено на этапе отработки инструментария и вариантов рассечения в зависимости от СП.

МЛТ проведенная 34 (26,1%) больному позволила провести литэктракцию фрагментов, выполнялась как антеградно (чрезфистульно) так и в условиях наличия дренажей в ЖП ретроградно. У 2 (1,5%) больных происходил захват дренажных трубок с извлечением их в просвет ДПК. Патент №54597 Україна, МПК7 А 61 В 17/00.

Дислокация СТ в просвет холедоха у 4 больных, так же послужила причиной разработке моделируемой формы СТ. Создание крючковидного изгиба стента вокруг головки поджелудочной железы с одной стороны минимизировало давление на ткань и проток железы, с другой физиологично препятствовало выталкиванию при санационных вмешательств через фистулу. Выдерживание формы СТ позволяло проводить биСТ и триСТ без угрозы дислокации. Развитие панкреатита после извлечения СТ и НБД в стандартном исполнении у 5 больных нашло свое отражение в применении S образного изгиба проксимальной части. Для фиксации НБД применен баллон который после селективной установки 18 (13,8%) больным позволил избежать дислокации, исключить желчеистечение в первые сутки установки.

Закрытие НЖС после ЭТП вмешательства произошло у 126 (96%) больных. Двум больным выполнены повторные восстановительные операции. У двух больных наступил летальный исход в связи с полиорганной недостаточностью. В оценке отдаленных результатов осложнений в виде дислокации (2), рефлюкс-холангита (2), инкрустация стента(8) возникли только при стандартных методах. В одном случае применения новых методик развился рестеноз в отличие от 6 при общепринятой ЕПСТ.

Выводы

Суммирование 10-летней роботы, с больными в послеоперационном периоде, у которых имело место наличие формирующего НЖС, за счет диагностированной причины непроходимости физиологического пассажа желчи, нашло своё применение в диагностическом и лечебном протоколе. Обязательным моментом, данных протоколов, явились усовершенствованные, разработанные новые методики и инструментарий ЭТП доступа.

Литература

1. Агапов М.Ю., Рыжков Е.Ф., Таран. Н.А. (2005) Баллонная дилатация сфинктера Одди как альтернатива папиллосфинктеротомии. Эндоскоп. хирургия. 5: 36-39
2. Барсегян А.А. (2000) Послеоперационное желчеистечение после лапароскопической холецистэктомии. Эндоскоп. хирургия.6: 49-52
3. Донцов И. В., Яковцов Е. П., Мехтиханов З.С. с соавт. (2008) Желчеистечение после неотложной лапароскопической холецистэктомии: причины, лечебная тактика, профілактика Харків. хірург. школа. 4: 32-35
4. Ившин В.Г., Якунин А.Ю., Лукичев О.Д. (2000) Чрескожные диагностические и желчеотводящие вмешательства у больных механической желтухой. 311 с.
5. Майстренко Н.А., Нечай А.И., Шейко С.Б. (2007) Современные возможности диагностики и лечения ятрогенных поражений желчных протоков. Мед. акад. журнал. 3: 4-17
6. Наумов И.А., Котельников А.А. (2000) Причины желчеистечения после открытой и лапароскопической холецистэктомии и возможные пути его профілактики. Эндоскоп. хирургия. 2: 47
7. Русин В.І. (2006) Місце та роль дренажів у відновній та реконструктивній хірургії позапечінкових жовчних протоків. Наук. вісник Ужгородського університету. Сер. Медицина. 12: 152-154
8. Соколов А.А., Кузнецов Н.А., Артемкин Э.Н. с соавт. (2009) Диагностика и лечение желчеистечения в ранние сроки после холецистэктомы. Сиб. мед. журнал. 6: 143-146
9. Солдатов А.И., Иншаков Л.Н.(1999). Эндоскопическая папиллосфинктеротомия в лечении желчнокаменной болезни и ее осложнений. Учебное пособие. (С.-Пб). «СПб-МАПО». 14
10. Юрченко В.В. (2006) Назобилиарное дренирование в лечении наружных желчных свищей Эндоскоп. хирургия. 1: 60
11. Ярешко В.Г., Гребенников С.Е., Михеев Ю.А. с соавт. (2007) Применение назобилиарного дренирования в лечении желчнокаменной болезни и ее осложнений. Клініч. хірургія. 2; 3: 86
12. Agarwal N., Sharma B. C., Garg S. et al. (2006) Endoscopic management of postoperative bile leaks. Hepatobiliary Pancreat. Dis. Int. 5; 2: 273-277
13. Aksoz K., Unsal B., Yoruk G. et al. (2009) Endoscopic sphincterotomy alone in the management of low-grade biliary leaks due to cholecystectomy. Dig. Endosc. 21; 3: 158-161
14. Dolay K. Soylu A., Aygun E. (2010) The role of ERCP in the management of bile leakage: endoscopic sphincterotomy versus biliary stenting. Laparoendosc. Adv. Surg. Tech. A. 20; 5: 455-459
15. Katsinelos P., Kountouras J., Paroutoglou G. et al. (2006) The role of endoscopic treatment in postoperative bile leaks. Hepatogastroenterology.53; 68: 166-170

ЭФФЕКТИВНОСТЬ ЛАПАРОСКОПИЧЕСКИХ ВМЕШАТЕЛЬСТВ НА ХОЛЕДОХЕ ЧЕРЕЗ ПУЗЫРНЫЙ ПРОТОК

Грубник В.В., Ткаченко А.И., Прикупенко М.В., Ильяшенко В.В.

Кафедра хирургии № 1, Одесский национальный медицинский университет, Украина

Введение

Холедохолитиаз встречается у 10-15% больных с калькулезным холециститом [1,9]. Дооперационная диагностика холедохолитиаза базируется, в основном, на клинических и лабораторных проявлениях (желтуха, приступы билиарного панкреатита и холангита, повышение билирубина, трансаминаз, щелочной фосфатазы), а также на данных ультразвукового исследования, при которых выявляется расширение диаметра холедоха (более 8 мм). В то же время такой рутинный подход не всегда позволяет заподозрить наличие конкрементов в желчных протоках, что приводит к увеличению числа больных с «забытыми» камнями в холедохе.

В большинстве клиник Украины лапароскопическая холецистэктомия выполняется без исследования желчных протоков в надежде на то, что «забытые» камни в холедохе будут удалены эндоскопическим методом (эндоскопическая папиллофинктеротомии). При этом в 10-15% случаев наблюдаются серьезные осложнения (острый панкреатит, перфорация двенадцатиперстной кишки, кровотечение, холангит, сепсис), а в отдаленные сроки наблюдаются стенозы фатерова сосочка, рецидив камней в холедохе [2,10,11,] У молодых больных после эндоскопической папиллосфинктеротомии развиваются хронические рецидивирующие холангиты, которые серьезно ухудшают качество жизни и приводят к нарушениям функции печени [5].

В связи с этим достаточно актуальным является внедрение в хирургическую практику лапароскопических методов вмешательств на желчных протоках, которые позволяют во время проведения лапароскопической холецистэктомии решать проблему холедохолитиаза. Современные хирургические технологии позволяют производить ревизию желчных протоков во время проведения лапароскопической холедохолитотомии [1]. Среди лапароскопических вмешательств на желчных протоках можно выделить два основных: ревизия холедоха через пузырный проток и лапароскопическая холедохолитотомия. Черезпузырнопротоковые вмешательства являются наименее травматичными, сопровождаются наименьшим числом осложнений, не удлиняют сроки госпитального лечения больных [1].

По данным различных авторов, чрезпузырно-протоковые вмешательства могут быть выполнены у 26-93% больных, их эффективность колеблется от 74% до 98% [6,12,13]. Частота неудач при использовании данного метода колеблется в широких пределах и зависит от многих факторов: технического обеспечения, величины и количества камней в холедохе, особенностей анатомии желчных протоков. Техника выполнения лапароскопических вмешательств на холедохе через пузырный проток может быть разной. Классический метод заключается в проведении через пузырный проток тонкого 3,5 мм в диаметре фиброхоледохоскопа и захвата камня с помощью специальной корзинки,

которая проводится через биопсийный канал фиброхоледохоскопа. Существенным недостатком данной методики является ее дороговизна, поскольку через биопсийный канал фиброхоледохоскопа можно провести только тонкую корзинку, которая практически является одноразовой, так как быстро ломается.

Другая методика вмешательства через пузырный проток заключается в том, что используется более толстая и прочная корзинка, которая может использоваться многократно, но захват камней производится на «ощупь», практически вслепую. Контроль полноты удаления камней может производится как с помощью фиброхоледохоскопа, так и с помощью интраоперационной холангиографии. В нашей клинике мы вначале использовали первую методику лапароскопических вмешательств через пузырный проток с помощью фиброхоледохоскопа. В последнее время стали использовать более простую и дешевую методику, используя многоразовые корзинки Дормиа.

Целью настоящего исследования было сравнение, эффективности различных методик удаления камней из холедоха через пузырный проток.

Материалы и методы

С января 2008 года по декабрь 2011 года нами проведено рандомизированное сравнительное исследование по изучению эффективности удаления камней из холедоха через пузырный проток с помощью различных методик. За этот период лапароскопические вмешательства на желчных протоках были выполнены у 124 больных. Среди больных с холедохолитиазом преобладали женщины, их было 82 (66%). Возраст больных колебался от 26 до 80 лет. Средний возраст составил 62,2±5,6 лет. Сопутствующие заболевания были у 72% пациентов, при этом по американской шкале ASA у 56 пациентов установлена ASA II, у 29 — ASA III. С клиникой механической желтухи поступили 24 пациента, с проявлениями билиарного панкреатита — 32, с клиникой холангита — 20 пациентов. Всем больным проводилось тщательное клиническое, лабораторное и инструментальное обследование. Повышение уровня билирубина, трансаминаз наблюдалось у 64 (51,6%) больных. Расширение диаметра холедоха по данным ультразвукового исследования свыше 8мм было у 87 (70,2%) пациентов. МРТ для диагностики холедохолитиаза была выполнена у 32 больных.

Во время лапароскопии после диссекции пузырного протока определяли его диаметр и диаметр холедоха. При диаметре пузырного протока свыше 4 мм и диаметре холедоха свыше 8 мм обязательно производилась ревизия желчных протоков.

Интраоперационная холангиография была выполнена у 58(46,8%) пациентов, фиброхоледохоскопия произведена у 108 (87%) больных. При наличии крупных камней в холедохе диаметром более 5-7 мм, большого числа камней в протоках (более 5) сразу выполняли лапароскопическую холедохолитотомию. Из 124 больных с холедохолитиазом у 56 (45%) выполенена лапароскопическая холедохолитотомия, а у остальных 68 пациентов удалить конкременты пытались через пузырный проток.

Больных, которым было показано удаление конкрементов через пузырный проток, разделяли методом слепого рандомизирования на две группы. В группе А удаление конкрементов производилось с помощью сверхтонких корзинок, проведенных через биопсийный канал фиброхоледохоскопа. В группе В удаление камней производилось многоразовыми специальными корзинками «слепым» методом.

Для лапароскопического удаление конкрементов из холедоха через пузырный проток использовали, как правило, 4 троакара: два 10 мм и два 5 мм. При технических сложностях вводился пятый троакар, через который проводилась корзинка Дормиа или фиброхоледохоскоп. Для диагностики и удаления конкрементов их холедоха использовали тонкие фиброхоледохоскопы фирмы «*Storz*», «*Olympus*» и «*Akmi*».

Для удаления конкрементов под контролем фиброхоледохоскопа использовали сверхтонкие корзинки 3Fr фирмы «*Storz*», которые проводились через биопсийный канал эндоскопа. Фиброхоледохоскопию производили после тщательной диссекции пузырного протока и клипирования пузырной артерии. Предварительно с помощью баллонного катетера расширяли просвет пузырного протока до 4-5 мм. Фиброхоледохоскоп вводили в просвет холедоха с одновременной подачей физиологического раствора через биопсийный канал эндоскопа, что способствовало лучшему осмотру стенок холедоха и папиллы. При выявлении в дистальном отделе холедоха конкрементов, через биопсийный канал эндоскопа вводили корзинку Дормиа и под контролем зрения захватывали камень и извлекали его вместе с эндоскопом.

У больных группы В через пузырный проток вводили многоразовые специальные корзинки диаметром 5-7Fr фирмы «*Storz*», «*Boston Scientific*» китайских производителей и проводили их в дистальном направлении до папиллы. После этого корзинки раскрывались и вращались по оси для захвата конкрементов. В ряде случаев требовались многократные манипуляции корзинками до того момента, как удавалось захватить конкремент. Нередко корзинки свободно проходили через папиллу в двенадцатиперстную кишки, там раскрывались и в раскрытом положении подтягивались кверху через папиллу. При этом удавалось сместить и захватить конкремент в корзинку.

При извлечении конкрементов у больных группы В выполнялась контрольная интраоперационная холангиография. В случаях полного удаления конкрементов и отсутствия холангита, пузырный проток клипировался и лапароскопическая холецистэктомия завершалась обычным способом. При наличии холангита, а также отсутствии уверенности в удалении всех конкрементов через пузырный проток устанавливался наружный дренаж, который фиксировался к культе пузырного протока. В послеоперационном периоде у больных отслеживались все осложнения и лабораторные показатели, указывающие на развитие острого п анкреатита и холангита. Перед выпиской из стационара, у всех больных с наружным дренированием холедоха проводилась контрольная холангиография.

После выписки из стационара все больные обследовались через 1, 3, 6 и 12 месяцев. Им проводилось ультразвуковое и лабораторное исследование, при наличии признаков гипертензии в желчных протоках производили МРТ с контрастированием. Анализ статистического значения различий между группами был выполнен методом Фишера, хи-квадрат, Вилькоксона. Репрезентативность 0,05 и менее определяла статистическую достоверность. Все исследования выполнены по JMP стандарту (версия 6.0.2).

Результаты

Все больные, которым производили удаление конкрементов через пузырный проток, были разделены на две группы методом слепого рандомизирования.

В группе А, состоящей из 33 пациентов, удаление конкрементов производили под контролем фиброхоледохоскопа. В группе В, включающей 35 больных, удаление конкрементов проводилось специальными корзинками «слепым методом». В таблице 1 представлены характеристики больных обеих групп.

Статистическая обработка не показала существенной разницы между двумя группами пациентов. Серьёзных осложнений во время проведения лапароскопических вмешательств не было. Интраоперационная кровопотеря составила 30-50 мл и была одинаковой в обеих группах. Конверсия понадобилась у одного больного из группы А, у которого имелся камень, вклиненный в фатеров сосочек. После безуспешных попыток захватить или сдвинуть конкремент с помощью различных корзинок и бужей, была выполнена лапаротомия, трансдуоденальная папиллосфинктеротомия с экстракцией конкрементов.

Полностью удалить конкременты из холедоха под контролем фиброхоледохоскопа удалось у 29 (90,6%) больных группы А. Среднее время операции у них составило 118±18 мин (от 65 до 160 мин). У 3 больных из группы А удалить конкременты не удалось. Причинами неудач были: крупный камень диаметром 7 мм у одного больного, множественные камни, которые располагались как в дистальном, так и в проксимальном отделе холедоха. Этим больным была выполнена лапароскопическая холедохотомия, во время которой удалось удалить все конкременты. Из группы А, клипирование пузырного протока после удаления конкрементов было выполнено у 24 (75%) пациентов. В 7 случаях перед клипированием пузырного протока устанавливали антеградно билиарный стент диаметром 7 Fr.

Показаниями для установки стента были отек и воспаление папиллы. У 8 пациентов из группы А был установлен наружный дренаж: через культю пузырного протока у 6 пациентов, у 2 пациентов после лапароскопической холедохолитомии устанавливали Т-образный дренаж. Показаниями для наружного дренирования были: наличие холангита, билиарный панкреатит, подозрение на наличие мелких конкрементов в протоках печени при множественном холедохолитиазе. Полностью удалить конкременты с помощью корзинки «слепым методом» удалось у 26 (74,3%) больных группы В.

При контрольной холангиографии у 9 больных обнаружены оставленные камни. У 4 пациентов оставленные камни были удалены с помощью фиброхоледохоскопа через пузырный проток. У 5 пациентов выполнена лапароскопическая холедохотомия, во время которой удалось полностью удалить все конкременты из желчных протоков. Длительность операции у пациентов группы В составила в среднем 89±10 мин (от 50 до 128 мин). Наружное дренирование было произведено у 12 пациентов: через пузырный проток — у 9, установка Т-образного дренажа после лапароскопической холедохолитотомии — у 3. У 23 (65,7%) пациентов пузырный проток был клипирован. Антеградная установка билиарного стента была осуществлена у 6 пациентов группы В. В раннем послеоперационном периоде наблюдалась дислокация наружного дренажа, установленного через пузырный проток у 2 больных, одного из группы А и одного из группы В. Им была выполнена релапароскопия с коагуляцией пузырного протока и тщательной фиксацией наружного дренажа.

В первые 3 суток после операции значительное повышение амилазы в крови наблюдалось у 2 больных из группы А и у 9 из группы В. Через 3-6 месяцев после операции резидуальные конкременты были выявлены при проведении МРТ у 2 больных (у одного из группы А и у одного из группы В). Им была выполнена эндоскопическая папиллосфинктеротомия с успешным извлечением «забытых» конкрементов. В таблице 2 представлены сравнительные результаты лапароскопических вмешательств на желчных протоках у больных обеих групп.

Обсуждение

Проблема хирургического лечения желчекаменной болезни остается актуальной в связи с высокой частотой заболевания. Серьезной проблемой в эпоху широкого распространения лапароскопической хирургии остается лечение больных с холедохолитиазом. Все большее число ведущих лапароскопических хирургов рекомендуют шире использовать лапароскопические методы вмешательств на желчных протоках для того, чтобы удалять все конкременты во время одной операции [3,4,8]. Среди лапароскопических операций на желчных протоках наименее травматичными являются вмешательства, которые выполняются через пузырный проток [4,8]. Существенным преимуществом этих вмешательств является то, что при успешном их выполнении у большинства больных пузырный проток может быть клипирован и больные выписываются из стационара в те же сроки, что и после обычной лапароскопической холецистэктомии. Стандартная методика вмешательств через пузырный проток производится с помощью тонких фиброхоледохоскопов, которые позволяют под контролем зрения захватывать конкременты специальными корзинами и удалить их. В литературе есть данные, что можно также использовать специальные корзинки Дормиа и удалять конкременты «слепым методом» [9]. При этом могут быть использованы более прочные многоразовые корзинки, что позволяет снизить стоимость лапароскопической операции.

В настоящем исследовании приведены сравнительные данные эффективности обеих методик. Для этих целей мы разделили больных методом слепой рандомизации на две группы: в группе А конкременты удалялись под контролем фиброхоледохоскопа, в группе В — с помощью корзинки «слепым методом». Обе группы больных были практически одинаковыми и при статистической обработке существенно не различались по характеристикам оперативных больных.

Наши исследования показали, что удаление конкрементов под контролем фиброхоледохоскопа было более эффективным (эффективность 90,6% в группе А по сравнению с 74,3% в группе В). В то же время длительность операции при исследовании фиброхоледохоскопии была несколько выше (табл. 2). Удаление конкрементов через пузырный проток корзинками «слепым методом» оказалось более технически простой манипуляцией. Частота осложнений и средние сроки лечения в стационаре оказались одинаковыми в обеих группах. У больных группы В в послеоперационном периоде чаще наблюдалось повышение амилазы в крови. Это можно объяснить тем, что при «слепом методе» корзинки проходили через интрапанкреатическую часть холедоха, фатеров сосочек с определенной их травматизацией. В то же время развитие тяжелого деструктивного панкреатита не наблюдалось ни в одном случае.

Серьезной проблемой являются ущемленные в фатеровом сосочке конкременты, которые целесообразно удалять с помощью папиллосфинктеротомии. Morino с соавт. [7] предлагает использовать интраоперационную эндоскопическую папиллосфинктеротомию, которая выполняется во время проведения лапароскопической операции. Такая методика, по данным авторов, позволяет повысить эффективность удаления конкрементов из желчных протоков и существенно снизить длительность стационарного лечения больных.

Таблица 1. *Характеристика больных, которым проводились лапароскопические вмешательства на протоках через пузырчатый проток*

	Группа А, (n=33)	Группа В, (n=35)
Мужчины/женщины	9/24	11/24
Средний возраст, в годах	58,2	59,8
Индекс массы тела, кг/м²	28,6	27,2
ASA I	12	14
ASA II	12	11
ASA III	7	9

Таблица 2. *Сравнительные результаты оперативного лечения больных в группе А и В*

	Группа А, n=32	Группа В, n=35	P
Длительность операции, мин.	118±18	89±8	>0,05
Полное удаление конкрементов	29 (90,6%)	26 (74,3%)	<0,05
Наружное дренирование холедоха	8 (25%)	12(34,3%)	>0,05
Повышение амилазы крови	2(6,2%)	9(25,7%)	<0,05
Среднее пребывание в стационаре, дни	5,8±1,8	7,2±2,4	>0,05
Резидуальные камни	7 (3,1%)	1 (2,9%)	>0,1

Выводы

Таким образом, наш опыт показал, что лапароскопические вмешательства на желчных протоках достаточно эффективны. Их можно выполнять как через пузырный проток, так и путем выполнения лапароскопической холедохотомии. При достаточном навыке можно успешно удалять конкременты из холедоха с помощью специальных корзинок «слепым методом». Фиброхоледохоскопия может использоваться для контроля за полнотой удаления конкрементов, а также для удаления тех камней, которые не удалось удалить «слепым методом».

Литература

1. Ничитайло М.Е., Грубник В.В. с соавт. (2005) Минимально инвазивная хирургия патологии желчных протоков. 424
2. Campbell S., Mee A., Thompson M.H. (2004) Common bile duct calculi — ERCP versus laparoscopic exploration. Ann. R. Coll. Surg. Engl. 86: 470-473
3. Cushieri A., Lesoche E., Mormino M. et.al. (1999) EAES multi center prospective randomized trial comparing two-stage vs single-stage management of patients with gallstone disease end ductal calculi. Surgical endoscopy. 13; 10: 957-957
4. Lezoche E., Paganini A.M. (1995) Single-stage laparoscopic treatment of gallstones and common bile duct stones in 120 unselected consecutive patients. Surg. Endosc. 9: 1070-1075
5. Macadam R.C.A., Goodal R.J.R. (2004) Long-term symptom following endoscopic sphincterotomy for common bile duct stones. Surg. Endosc. 18: 363-366
6. Mac Fadyen B. (2006) Intraoperative cholangiography: past, present, and future. Surg. Endosc. 20: 436-440
7. Mario M., Baracchi F., Miglieттta C.,Ragona R., Garbarini A. (2006) Preoperative endoscopic sphincterotomy versus laparoendoscopic rendezvous in patients with gallbladder and common bile duct stones. Ann. Surg. 244: 889-896
8. Paganini A.M., Guerrini M., Sarnari J. et al. (2005) Long-term results after laparoscopic transverse choledochotomy for common bile duct. Surg. Endosc. 19: 705-709
9. Paganini A.M., Guerrini M., Sarnari J. et al. (2007) Thirteen years experience with laparoscopic transcystic common bile duct exploration for stone. Surg. Endosc. 21: 34-40
10. Pierce R.A, Jonnalagadda S., Spitler J.A. et al. (2008) Incidence of residual choledocholithiasis detected by intraoperative cholangiography at the time of laparoscopic cholecystectomy in patients having undergone preoperative ERCR. Surg. Endosc. 22: 2365-2372
11. Schreurs W.H., Juttmann J.R., Stufbergen W.N. et al. (2002) Management of common bile duct stones: selective retrograde cholangiography and endoscopic sphincterotomy, short and long-term results. Surg. Endosc. 16: 1068-1072
12. Topal B., Aerts R., Penninckx F. (2007) Laparoscopic common bile duct stone clearance with flexible choledochoscopy. Surg. Endosc. 21: 2317-2321
13. Waage A., Stromberg C., Leijonmarck C.E., Arvidsson D. (2003) Long-term results from laparoscopic common bile duct exploration. Surg. Endosc. 17: 1181-1185

ОСОБЛИВОСТІ ПЕРЕБІГУ ЖОВЧНОКАМ'ЯНОЇ ХВОРОБИ У ЖІНОК В ПІСЛЯПОЛОГОВОМУ ПЕРІОДІ

Дронов О.І., Насташенко І.Л., Земсков С.В., Насташенко М.І.
Кафедра загальної хірургії № 1, Національний медичний університет ім. О.О. Богомольця МОЗ України

Вступ

Частота жовчного сладжу та конкрементів, що виявляються у жінок під час вагітності вперше складає 31% та 2% відповідно [3]. До механізмів, що сприяють утворенню жовчних конкрементів у вагітних відносять:

- зміни в естроген-прогестероновому балансі;
- послаблення евакуації жовчі з жовчного міхура;
- збільшення залишкового обсягу жовчі в жовчному міхурі після його скорочення.

Не зважаючи на появу клінічних ознак холелітіаз у вагітних в 84,7-93,2% випадків виявляється випадково через те, що при планових ультразвукових обстеженнях їх увага концентрується на нижніх відділах черевної порожнини, органах малого тазу. Бессимптомний холецистолітіаз спостерігається лише від 3,5% до 10% вагітних [1]. Проте клінічна симптоматика жовчнокам'яної хвороби (ЖКХ) в більшості випадків приховується вагітністю і відповідна увага приділяється їй тільки при виникненні гострої хірургічної ситуації. Ризик розвитку гострого холециститу у вагітних становить від 0,05% до 0,3% [2,6]. Повторні вагітності признані фактором ризику розвитку ЖКХ [5,7]. Разом з тим встановлено що, в середньому через 5 місяців після пологів у 61% жінок зникає жовчний сладж, а через 9,7 місяця після пологів у 28% зникають жовчні камні [3].

Механізм зникнення конкреметів з жовчного міхура пояснюється:

- підвищенням літолітичних властивостей жовчі внаслідок зміни гормонального статусу жінок після пологів;
- можливістю міграції конкрементів з жовчного міхура в жовчні протоки.

Підвищення тиску в черевній порожнині під час вагітності є механічним, а підвищений характер харчування фізіологічним факторами, що сприяють міграції дрібних конкрементів з порожнини жовчного міхура в жовчні протоки (ЖП). Достовірній інтерпретації симптоматики ускладненого перебігу ЖКХ в пізніх строках вагітності передує необхідність родоразрішення. Тому здебільшого ці пацієнтки потрапляють в поле зору хірургів вже в післяпологовому періоді (ПП) з явищами механічної жовтяниці, біліарного панкреатиту. Зважаючи на те, що під час пологів створюються найбільш сприятливі умови для міграції конкрементів, питома вага пацієнток, у яких вони потрапляють в ЖП безпосередньо під час пологів переважає в загальній кількості жінок ПП з ЖКХ, ускладненою холедохолітіазом (ХЛ).

Розрізнити ці потоки хворих практично немає можливості через недосконалість, стосовно розглянутої категорії хворих, діагностики ЖКХ та її ускладнених форм. Якщо діагностика холедохолітіазу із застосуванням стандартного діагностичного алгоритму відпрацьована і може без обмежень впроваджуватись у жінок ПП, то питання термінів та обсягу оперативного лікування пацієнток за таких обставин потребують подальшого дослідження.

Матеріали і методи

Золотим стандартом лікування різних форм ХЛ є ендоскопічна папілосфінктеротомія (ЕПСТ). За умови відсутності гострого запалення жовчного міхура ЕПСТ з холедохолітоекстракцією застосовується як перший етап лікування хворих з ЖКХ, ускладненою ХЛ.

За останні п'ять років в Київському міському центрі хірургії печінки, підшлункової залози та жовчних проток з приводу ЖКХ, ускладненої ХЛ, знаходились на лікуванні 116 жінок в ПП (в строки до 2 місяців після пологів). На користь того, що міграція конкрементів з жовчного міхура в ЖП відбувалася безпосередньо під час пологів, свідчить те, що у переважної більшості пацієнток — 102 (87,9%) пологи були фізіологічними, у решти — 14 (12,1%) через Кесарський розтин. Більшість жінок — 66 (56,9%) госпіталізовані в клініку за ургентними показаннями в строки 3-4 тижні після пологів.

На момент госпіталізації біль у правому підребер'ї різного ступеню вираженості мав місце у 94 (81,0%) хворих, нудота, блювота — у 27 (23,3%), жовтяниця — у 86 (74,1%) (підвищення рівня білірубінемії становило 122,4±41,7 мкмоль/л), підвищення температури тіла — у 24 (20,7%), гіпераміла земія відзначалась в 108 (93,1%) спостережених.

УЗД виконувалось всім хворим, при цьому зверталась увага на розміри конкрементів в жовчному міхурі, збільшення останнього в розмірах, діаметр ЖП. Незначна тривалість біліарної гіпертензії пояснює відсутність дилатації внутрішньопечінкових і незначне розширення позапечінкових ЖП — до 9,6±1,6мм тільки у 74 (63,8%) пацієнток. Проте дрібні конкременти, мікроліти, біліарний садж виявлялися навіть в 3-5 мм протоках. Чутливість УЗД в діагностиці ХЛ в нашому спостереженні становила 73,4%.

З інших методів діагностики в більшості випадків, зважаючи на необхідність термінової декомпресії жовчних та панкреатичної проток, застосовувалась тільки ендоскопічна ретроградна панкреатохоланґіографія (ЕРХПГ). ЕРХПГ — інвазивний метод дослідження, але перевагою його перед неінвазивними (КТ, МТР) є можливість безпосереднього переходу від діагностичних до лікувальних втручань — ЕПСТ, літоекстракції, літотрипсії, стентуванню ЖП тощо.

В 84(72,4%) випадках конкременти були вколочені в великому сосочку дванадцятипалої кишки (ВСДК), що окрім жовтяниці супроводжувалось клініко-лабораторними проявами гострого панкреатиту. У 32(27,6%) жінок конкременти ЖП мали характер флотуючих. Розміри конкрементів ЖП здебільшого були незначними, що сприяло їх міграції з жовчного міхура та зумовлювало гостроту клінічних проявів при вклинені конкрементів в ампулярній частині ВСДК: в 78 (67,2%) випадках розміри конкрементів коливались в межах 2-5мм, в 32 (27,6%) — 6-9мм, і тільки в 6 (5,2%) були 10 мм та більше.

Результати та їх обговорення

ЕПСТ з холедохолітоекстракцією були ефективними в усіх випадках лікування ХЛ у пацієнток в ПП, що зумовлено відсутністю у них ускладнених форм перебігу захворювання, вікових та ятрогенних змін анатомії органів гепатопанкреатодуоденальної зони, супутньої їх патології. Медикаментозна підготовка та супровід ендоскопічних втручань, зважаючи на те, що більшість матерів надавали перевагу грудному виговодуванню, були

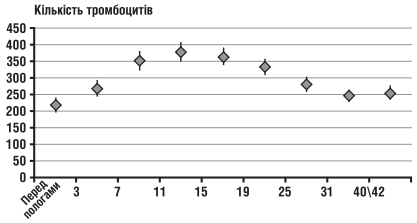

Рис. 1
Зміна кількості тромбоцитів в післяпологовому періоді.

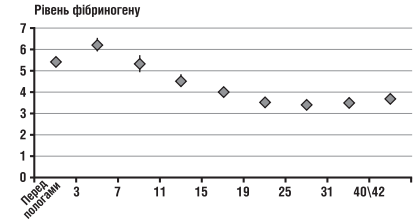

Рис. 2
Зміна рівня фібриногену в післяпологовому періоді.

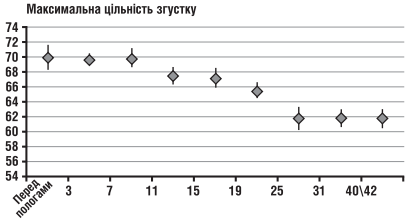

Рис. 3
Зміна максимальної щільності згустку в післяпологовому періоді.

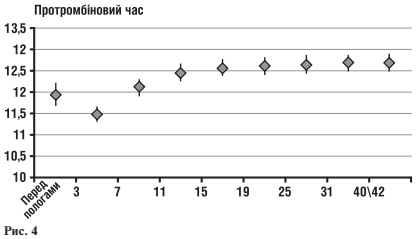

Рис. 4
Зміна протромбінового часу в післяпологовому періоді.

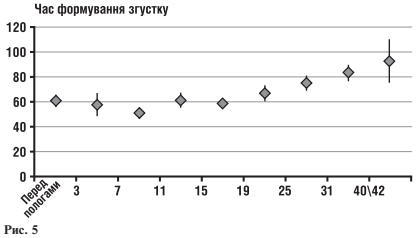

Рис. 5
Зміна часу формування згустку в післяпологовому періоді.

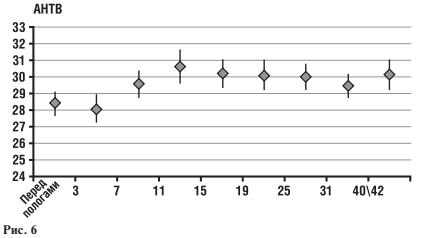

Рис. 6
Зміна активованого часткового тромбопластинового часу в післяродовому періоді.

Таблиця 1. *Динаміка змін середніх рівнів показників гемостазу у жінок протягом 6 тижнів postpartum за даними Saha et al. [4]*

Показник	Перед пологами	3 доба	7 доба	42 доба	Достовірність t-критерія
ПЧ		11,48		12,69	p<0,001
АЧТЧ, с		28,10		30,14	p<0,001
Протеїн С	82,9			104,0	p<0,001
Фібрин, г/л			5,27	3,66	p<0,001
Тромбоцити			349,3	254,2	p<0,001
Тромбоеластографія					
ЧФЗ, с			50,77	92,07	p<0,001
МЩЗ			69,89	61,84	p<0,001
Кут α			79,72	74,44	p<0,001
Амплітуда через 20 хв.			68,22	60,16	p<0,001

мінімальними. Це значно технічно ускладнювало проведення втручань і, в певній мірі, зумовлювало збільшення кількості післяопераційних ускладнень.

З числа останніх нашу увагу привернула значна кількість геморрагічних ускладнень у даної категорії пацієнтів, їх частота в нашому спостереженні склала 20,7%, що перевищує аналогічний показник гуртових досліджень більш ніж в 4,5 рази. Пояснення такої різниці тільки технічними огріхами проведених втручань неспроможне через те, що безпосередньо під час ЕПСТ геморрагія спостерігалася лише у 3 (12,5%) випадках. Клінічні ж ознаки кровотечі з'являлися тільки на другу добу після ендоскопії у 13 (54,2%) пацієнток, на третю — у 5 (20,8%) і навіть на четверту — у 3 (12,5%).

Відтермінованість більшості випадків кровотеч від операційної травми свідчить про їх коагулопатичний характер. Порушення гемокоагуляції розвивалися внаслідок гіпербілірубінемії, панкреатичної ферментемії і нашаровувалися на фізіологічні зміни в системах згортання крові та фібринолізу у жінок в ПП. Останні проявлялися, за даними проспективного дослідження «HIP» Saha та співавторів, зменшенням кількості тромбоцитів (рис. 1), рівня фібриногену (рис. 2), максимальної щільності згустку (рис. 3) та підвищенням протромбінового часу (рис. 4), часу формування згустку (рис. 5), АЧТВ (рис. 6) [4]. Дослідження обмежувалось 6-тижневим терміном postpartum і проводилось з метою визначення періоду підвищеного ризику тромбозів в ранньому ПП та оптимального періоду тромбопрофілактики. Висновки дослідження вказують на стійку гіперкоагуляцію протягом перших двох тижнів ПП та появу з 15 доби стійкої тенденції до зниження активності системи згортання крові та, відповідно, активації антикоагуляційної активності крові. В нашому спостереженні саме на цей період припала найбільша кількість кровотеч після ЕПСТ: за 3 тиждень ПП — 4 (16,7%), за 4 — 10 (41,6%), за 5 — 5 (20,8%). Відмічена тенденція зберігається протягом всього періоду спостереження і носить високо достовірний характер (табл. 1).

Концентрація фібриногена і тромбоцитів стає мінімальною на 4 тижні. Пік активності антитромбіна припадає на 3 тиждень. Протромбіновий час (ПЧ) починає зростати з 3 доби до 42 postpartum без тенденції до зниження. Відповідно збільшується концентрація й основного антикоагулянта протеїна С. З 3 доби postpartum зростає активований частковий тромбопластиновий час (АЧТЧ), а з 7 доби — час формування згустка (ЧФЗ). Показники ротаційної тромбоеластограми, що відображають функціональний стан системи згортання крові також вказують на посилення анти коагуляції і фібринолізу до кінця 6 тижня ПП. Відмічається тенденція до збільшення часу початку згортання, зниженню максимальної щільності згустку (МЩЗ), зниженню кута α, який відображає швидкість утворення фібрину.

Важливо підкреслити, що динаміка змін ПЧ, АЧТЧ, ЧФЗ, рівня протеїну С, всіх вказаних параметрів тромбоеластограми носить достовірно спрямований прогредієнтний характер до кінця 6 тижня ПП. Це дає можливість зробити припущення, що стан відносної гіпокоагуляції та гіперфібриноліза можуть і надалі підсилюватись або персистувати більш тривалий час.

В 11 (45,8%) випадках кровотеча проявилася тільки меленою, в 13 (54,2%) супроводжувалась також вираженим падінням гемодинамічних показників. Проведення консервативної терапії в 18 (75,0%) спостережених забезпечило зупинку кровотечі, що обов'язково підтверджувалося ендоскопічно. Зупинка кровотечі з папілотомної рани у 6 (25,0%) хворих була досягнута додатковим проведенням місцевих ендоскопічних гемостатичних заходів — комбінації підслизової інфільтрації парапетеральної ділянки та коагуляції країв рани. При цьому в усіх випадках спостерігалася дифузна сангвінація всієї поверхні рани. Необхідності в виконанні черевних втручань для зупинки кровотечі з папілотомної рани у жінок в ПП не було.

Висновки

Вагітність є фактором ризику розвитку жовчокам'яної хвороби. Вагітність та пологи можуть ускладнювати перебіг жовчокам'яної хвороби через сприяння міграції конкрементів з жовчного міхура в жовчні протоки. Гемокоагуляційні зміни у жінок в післяпологовому періоді зумовлюють підвищення ризику розвитку післяопераційних геморагічних ускладнень.

Література

1. Basso L. et al. (2009) Study of cholelithiasis during pregnancy and its relationship with age, parity, menarche, breastfeeding, dysmenorrheal, oral contraception and maternal history of cholelithiasis. Gynecol. Obstet. 175: 41-46
2. Kort B. et al. (2008) The effect of nonobstetric operation during pregnancy. Surg. Gynecol. Obstet. 177: 371-376
3. Maringhini A. et al. (2005) Biliary sludge and gallstones in pregnancy: incidence, risk factors, and manual history. Annals of Internal Medicine. 19; 2: 116-120
4. Saha P., Stott D., Atalla R. (2009) Haemostatic changes in the puerperium '6 weeks postpartum' (HIP Study) implication for maternal thromboembolism. BJOG. 116: 1602-1612
5. Scott L. et al. (2002) Gallstone didease and pancreatitis in pregnancy. Clin. North. Am. 21: 803-815
6. Sharp H. et al. (2007) Gastrointestinal surgical conditions during pregnancy. Clin. Obstet. Gynecol. 37: 306-315
7. Tsimoyannis E.C. et al. (2006) Cholelithiasis during pregnancy and lactation:prospective study. Eur. J. Surg. 160: 627-631

ДОСВІД ЕНДОСКОПІЧНОГО ВИДАЛЕННЯ СТОРОННІХ ТІЛ ВЕРХНІХ ВІДДІЛІВ ТРАВНОГО КАНАЛУ В ДІТЕЙ

Іванців В.А., Тумак І.М.*, Артюшенко М.Є., Кімакович В.Й.*, Лукасевич І.М., Савицький Я.М.*, Ющик Л.В.*

Комунальна міська дитяча клінічна лікарня, Львів, Україна

Кафедра ендоскопії та малоінвазивної хірургії, Львівський національний медичний університет ім. Данила Галицького, Україна*

Вступ

Проблема лікування дітей зі сторонніми тілами верхніх відділів травного каналу залишається дуже актуальною — зростання числа розкладних іграшок з дрібними частинами, застосування мікробатарей з агресивним вмістом збільшують її останніми роками [1,2,7,8]. Водночас асортимент інструментів до ендоскопів останніми роками суттєво розширився, що збільшує технічні можливості ендоскопіста. У вітчизняній літературі недостатньо висвітлені питання і не впроваджено чітких протоколів щодо особливостей лікування дітей зі сторонніми тілами верхніх відділів травного каналу як у віковому аспекті, так і залежно від характеру стороннього тіла, його локалізації, тривалості експозиції в просвіті.

Мета дослідження: оцінка ефективності ендоскопічного дослідження пацієнтів-дітей різних вікових груп з підозрою на сторонні тіла верхніх відділів травного каналу та особливостей методики видалення сторонніх тіл у дітей залежно від віку, характеру стороннього тіла, локалізації та тривалості експозиції в просвіті.

Матеріали та методи

За період 2008-2011 рр. в хірургічне відділення міської дитячої клінічної лікарні поступила 134 дитини з підозрою на стороннє тіло верхніх відділів травного каналу всіх вікових груп від 6 міс. до 18 років, з них хлопчиків — 81, дівчаток — 53. Переважали діти віком 1-3 роки (34,4%) і 4-7 років (32,0%), що відповідає даним літератури [4,6-8].

В алгоритмі обстеження дітей, які поступали з підозрою на стороннє тіло верхніх відділів травного каналу, особливо у разі підозри на стороннє тіло стравоходу, пацієнт, перш за все, обов'язково оглядався дитячим ЛОР-спеціалістом, після чого проводилося рентгенологічне обстеження шиї та грудної клітки з метою виявлення рентгенконтрастних та слабко рентгенконтрастних сторонніх тіл, а також непрямих ознак, які б вказували на наявність неконтрастного стороннього тіла або можливого перфорування стравоходу. Було виявлено 32 рентгенконтрастних тіла та 10 слабо рентгенконтрастних тіл (м'ясні, риб'ячі кістки). Рентгенологічно і ендоскопічно сторонніх тіл не було виявлено у 5 дітей, а в 7 дітей рентгенконтрастні сторонні тіла знаходились поза межами верхніх відділів травного каналу й потім самостійно відійшли без жодних ускладнень.

Необхідно застосовувати на діагностичному етапі лише водорозчинні контрастні речовини, оскільки барій унеможливлює проведення ендоскопії упродовж доби і більше (7). На жаль, його досі часто застосовують до скерування дитини у спеціалізовану установу, чим різко затруднюють вчасну допомогу. Відсутність позитивних рентгенологічних даних не є підставою для відмови від подальшого обстеження пацієнта. Підозра на стороннє тіло верхніх відділів травного каналу є показом для екстреного ендоскопічного обстеження. При обстеженні та лікуванні дітей з фіксованими та слабко рентгенконтрастними сторонніми тілами верхніх відділів травного каналу ми вважаємо виправданим розділення ендоскопічного обстеження на два основних види: діагностична та лікувальна ендоскопії. Мета діагностичної ендоскопії — уточнення діагнозу, особливо при слабко рентгенконтрастному характері стороннього тіла, невизначеності його локалізації, виявлення характеру й особливостей форми стороннього тіла, уточнення ймовірних причин його фіксації в просвіті з подальшим плануванням техніки видалення та оцінка ризику перфорації стінок органу.

Обгрунтованим протипоказанням до ендоскопічного діагностичного обстеження є вкрай важкий стан хворої дитини, зумовлений перфорацією стравоходу та гнійним медіастинітом, коли проведення обстеження значно погіршує стан пацієнта. Слід наголосити, що всі дослідження та операції з видалення сторонніх тіл в педіатричній практиці обов'язково повинні проводитись в умовах операційної з проведенням загальної анестезії. Анестезія проводиться досвідченим дитячим анестезіологом під постійним моніторингом артеріального тиску, пульсу, сатурації крові киснем із застосуванням фіксованої периферичної вени. У клініці використовуються в основному комбінація кетаміну (3-5 мг/кг) з сибазоном (1-2 мг/кг), або оксибутират натрію (30-50 мг/кг) та пропофол методом титрування (10-12 мг/кг/год) при постійній назальній оксигенації на спонтанному диханні. Ендотрахеальний метод анестезії використовувався в 8,2% випадків. Показами для його застосування були кровотечі та відсутність гарантії «порожнього шлунку». Інтубація трахеї застосовувалася обмежено ще й через малі розміри глотки, а також через компресію стравоходу, що могло суттєво затруднити екстракцію стороннього тіла. Побічні ефекти (постінтубаційний ларингіт, блювання) мали транзиторний характер.

Для ендоскопічного видалення сторонніх тіл в дітей ми використовували езофагогастродуоденоскопи *Olympus GIF E* (d 9,8 мм, інструментальний канал 2,8 мм), та *GIF P30* (d=9,0 мм, канал 2,2 мм). Вибір апарата диктувався насамперед асортиментом інструментів, оскільки кошик Дорміа, кошик-сачок, щипці «зуби щура» у нас були лише діаметром 2,5-2,6 мм, з педіатричним ендоскопом ми використовували поліпектомічні петлі та власноручно модифіковані біопсійні щипці (овальні бранші, підпиляні для фіксації монет за гурт). При ендоскопічному обстеженні сторонні тіла були виявлені у 122 дітей, з них — у 86 були виявлені травми різного ступеня важкості Найчастіше було діагностовано набряк та гіперемію слизової оболонки з травматичними ерозіями (30,3%

Таблиця 1. *Характеристика сторонніх тіл та їх локалізація, виявлених при видаленні сторонніх тіл верхніх відділів травного каналу в дітей*

Стороннє тіло	Стравохід	Шлунок	ДПК	Усього
Монети	12 (29,3%)	35 (45,5%)		47 (38,5%)
Батарейки	9 (21,9%)	6 (7,8%)		15 (12,3%)
Дитячі іграшки	7 (17,1%)	5 (6,5%)	3 (75%)	15 (12,3%)
Гудзики	2 (4,9%)	5 (6,5%)		7 (5,7%)
Магніти	1 (2,4%)	5 (6,5%)		6 (4,9%)
Голки	-	5 (6,5%)		5 (4,1%)
Цвяхи і металеві стержні	-	4 (5,2%)	1 (25%)	5 (4,1%)
Фрагменти ортодонтичних пристроїв	3 (7,3%)	1 (1,3%)		4 (3,3%)
Фрагменти скла	-	3 (3,9%)		3 (2,5%)
Кістки	5 (12,2%)	-		5 (4,1%)
Ложка	-	1 (1,3%)		1 (0,8%)
Зубна щітка		1 (1,3%)		1 (1,3%)
Інші	2 (4,9%)	6 (7,8%)	-	8 (6,6%)
Усього	**41**	**77**	**4**	**122**

та 26,2% спостережень відповідно). Глибокі виразкові дефекти (6 випадків) визначалися тільки в стравоході. З них лише в одному випадку при глибокому пошкодженні м'язової оболонки стравоходу рентгенологічно були ознаки перфорації стінки, що зумовило необхідність хірургічного втручання; решта дефектів епітелізувалися без ускладнень.

У стравоході сторонні тіла виявлено у 41 дитини, з них — у 18 сторонні тіла були фіксовані. У шлунку сторонні тіла були в 77 дітей, з них у 3 дітей — множинні. У ДПК сторонні тіла були виявлені у 4 дітей. Характеристика сторонніх тіл, виявлених при ендоскопії представлена в таблиці 1.

Час від моменту потрапляння стороннього тіла коливався від 0-6 годин у 110 дітей до 2-4 діб у 9 дітей і 6-7 діб — у 3 дітей. Після виявлення стороннього тіла та встановлення причини фіксації уточнювали тактику ендоскопічного видалення. Протипоказаннями до ендоскопічного втручання ми вважаємо загрозу перфорації стінки органу внаслідок невдалої спроби видалення стороннього тіла, а також якщо мала місце масивна кровотеча. Принципово важливою складовою успіху видалення стороннього тіла у дітей є чіткий та докладний збір анамнезу у батьків про час останнього прийому їжі, її об'єм та характер. Наявність їжі в шлунку практично не залишає шансів ендоскопісту як візуалізувати, так і провести захоплення маніпулятором об'єкту видалення. За наявності в просвіті шлунка дітей великої кількості їжі ми не промивали шлунок, а відтерміновували повторний огляд на 6-8 годин. Подібна тактика в поєднанні з різноманітними ендоскопічними прийомами залежно від характеру стороннього тіла, причини та глибини фіксації, дозволяла нам у більшості випадків видалити стороннє тіло без тяжких наслідків.

Вибір захоплюючого маніпулятора для адекватного, надійного й контрольованого виведення стороннього тіла назовні є вирішальним, він повинен відповідати розмірам стороннього тіла і характеристикам його поверхні та надійно фіксувати його в момент захоплення. У лінійних сторонніх тіл слід враховувати відповідність площини стороннього тіла до осі стравоходу з метою запобігання вклиненню між гортанню і хребтом [3,5]. Важливо зводити до мінімуму травму слизової при захопленні стороннього тіла маніпуляторами з гострими краями, та слизову фізіологічних звужень під час евакуації стороннього тіла. Абсолютно необхідним є наявність у комплекті інструментарію щипців типу «зуби щура», спроби роботи звичайними біопсійними щипцями, як звичайно, тільки затягують втручання і призводять до додаткової травми. Для видалення монет з гуртом ми застовували видовжені овальні щипці з підпиляними браншами, які надійно фіксували монету. На жаль у дітей, крім старших підлітків, проблематично застосувати трубку — *«overtube»*, у зв'язку з малим діаметром стравоходу. Для видалення сторонніх тіл, фіксованих у верхньому стравохідному сфінктері, ми застосовуємо прозорі ковпачки *Olympus*, які дозволяють в умовах обмеженого простору, особливо в дітей молодшої вікової групи, під постійним візуальним контролем розкрити маніпулятор і захопити стороннє тіло. Винятково корисними в педіатричній практиці є тканинні або поліетиленові сачки, які дають змогу надійно захопити округлі і слизькі сторонні тіла.

Для видалення обручок і коліщат зі шлунка (3 випадки) ми застосовували імпровізовану методику «двоканального» ендоскопа, подібну до запатентованої Нікішаєвим В.І. і співавт. (на час застосування ми не знали про цей винахід), а саме фіксували гумками на ендоскопі поліпектомічну петлю (кінець кожуха врівень з кінцем ендоскопа) з боку нижнього сектора поля зору, а біопсійні щипці проводили через інструментальний канал. Відтак петлю проводили крізь обручку, потім поза обручкою в розкриту петлю вставляли щипці і розкривали їх. Петлю закривали на відкритих щипцях, забезпечуючи надійну фіксацію стороннього тіла.

При тривалому фіксованому знаходженні стороннього тіла необхідно враховувати можливість утворення пролежня на контактній поверхні стороннє тіло — слизова з відповідним ризиком виникнення перфорації під час ендоскопічного видалення. При наявності механічної травми стравоходу усім дітям після видалення стороннього тіла виконувалося ренгенконтрастне обстеження. Крім випадку перфорації стравоходу оперативне лікування отримала 1 дитина у зв'язку з тривалим вклиненням стороннього предмета (металева заколка-фіксатор) у ДПК поза межею досяжності ендоскопа, та дитина з перфоративною належковою виразкою стравоходу. Таким чином, загальна ефективність видалення сторонніх тіл становила 98,4%. За період дослідження ми не мали випадків перфорації стравоходу при ендоскопічному видаленні сторонніх тіл, не виникало також потреби у виконанні ригідної езофагоскопії, хоча ми заперечуємо доцільності її виконання за відповідних показань. Діти з травматичними змінами слизової стравоходу та шлунка залежно від їх ступеня вираженості отримували відповідне лікування в хірургічному відділенні з рентгенологічним та ендоскопічним контролем. Лише в одному випадку перебування батарейки 12 год. у верхньому стравохідному звуженні у хлопчика віком 1,5 року відбулася її розгерметизація з глибоким опіком і розвитком стриктур, що потребувало бужування у спеціалізовному відділенні. Це додатковий раз вказує на особливий ризик і потребу швидких дій при цьому типові сторонніх тіл [5].

Висновки

Потрапляння сторонніх тіл в травний канал у дітей досить широко розповсюджене явище з тенденцією до збільшення за останні роки. Обстеження та лікування хворих дітей з підозрою на стороннє тіло верхніх відділів травного каналу повинно здійснюватись в екстреному порядку та в умовах хірургічного відділення спеціалізованого багатопрофільного стаціонару. Оптимальною є централізація такої допомоги в одній установі області з відповідним забезпеченням її спеціалізованим обладнанням та інструментарієм. Будь-яке виявлене в просвіті верхніх відділів травного каналу стороннє тіло повинно бути видаленим, по можливості, за допомогою гнучкої ендоскопії. Для діагностики характеру стороннього тіла та вивчення причини фіксації його в просвіті необхідне поєднання рентгенологічного та ендоскопічного методів дослідження. З метою мінімалізації ризику перфорації стінки порожнистого органу ендоскопічне втручання в дітей слід обов'язково проводити під загальним знечуленням в умовах операційної. Застосування гнучких ендоскопів відповідного типу з урахуванням вікових анатомо-фізіологічних особливостей мінімалізує травматизацію стінок стравоходу та зводить до мінімуму ризик перфорації стінки порожнистого органу. Вибір відповідного маніпулятора для видалення стороннього тіла повинен здійснюватися на основі відповідних критеріїв. Пошкодження стінки органів верхніх відділів травного каналу при видаленні сторонніх тіл у дітей зумовлене як тривалим знаходженням стороннього тіла в просвіті органу, так і порушенням діагностичного алгоритму чи методики огляду. При перфорації стравоходу стороннім тілом показане ендоскопічне видалення його як частини хірургічного втручання. Лікування хворих дітей з травматичними пошкодженнями стравоходу залежить від ступеня пошкодження і повинно відбуватися в умовах хірургічного відділення стаціонару з ендоскопічним та рентгенологічним контролем.

Таким чином, екстреність та безпечність видалення сторонніх тіл з верхніх відділів травного каналу в дітей можлива тільки в тісній взаємодії ендоскопіста, хірурга, анестезіолога-реаніматолога та рентгенолога.

Література

1. Пинчук Т.П., Абакумов М.М., Квардакова О.В. (2010) Эндоскопическая тактика при инородных телах верхних отделов желудочно-кишечного тракта. Эндоскопическая хирургия. 1: 52-56
2. Arana A., Hauser B., Hachimi-Idrissi S. et al. (2001) Management of ingested foreign bodies in childhood and review of the literature. Eur. J. Pediatr. 160: 468-472
3. Children's B.C. (2008) Hospital division of pediatric emergency medicine clinical practice guidelines. ingested foreign bodies in children. BCMJ. 50; 5: 257-262
4. Cheng W., Tam P.K.H. (1999) Foreign-body ingestion in children: experience with 1265 cases. J. Pediatr. Surg. 34: 1472-1476
5. Gershman G., Ament M. (2007) Practical pediatric gastrointestinal endoscopy. Blackwell Publishing (eds). 208 pp
6. Hachimi-Idrissi S., Corne L., Vandenplas Y. (1998) Managment of ingested foreign bodies in childhood: our experience and review of the literature. Eur. J. Emerg. Med. 5; 3: 319-323
7. Management of ingested foreign bodies and food impactions — ASGE Guidelines (2011) Gastrointestinal Endoscopy. 73; 6: 1085-1091
8. Panieri E., Bass O.H. (1995) The management of ingested foreign bodies in children — a review of 663 cases. Eur. J. Emerg. Med. 2; 83-87

ОСНОВНЫЕ МЕТОДИЧЕСКИЕ ПОДХОДЫ ЭФФЕКТИВНОГО ИСПОЛЬЗОВАНИЯ ИНТЕРНЕТ-АТЛАСОВ В ИЗУЧЕНИИ ГАСТРОИНТЕСТИНАЛЬНОЙ ЭНДОСКОПИИ

Калашников Н.А.

Главный военно-медицинский клинический центр «ГВКГ» МО Украины, Киев

Введение

В современной гастроинтестинальной эндоскопии формирование достаточной информационной среды является необходимым условием повышения качества эндоскопических услуг. При этом принципы «качества», «компетентости» и «безопасности», которые декларируют ведущие эндоскописты мира, не достижимы без эффективного использования интернет-атласов гастроинтестинальной эндоскопии (ИАГИЭ). В связи с этим с этим Всемирная Организация дигестивной эндоскопии *(OMED)*, совместно с Европейским обществом гастроинтестинальной эндоскопии *(ESGE)* в 2009 году запланировали создание глобального ИАГИЭ, а Интернет рассматривают, как оптимальное средство для дистанционного обучения. При этом критериями отбора эндоскопических изображений является их высокое качество с оптимизированной систематизацией и возможностью поиска на основе минимальной стандартной терминологии *MST 3.0* (третья редакция) — **http://www.onicl.org/index.php**.

Вопросы информационного обеспечения обучения эндоскопии актуальны и по этому, постоянно находятся в центре внимания OMED. Об этом свидетельствуют интерактивное совещание о соответствии и обмене эндоскопической информации в апреле 2009 года, в Марокко. Использование ИАГИЭ занимает важнейшее место в изучении эндоскопии. На ряду с этим, до настоящего времени ссылки на ИАГИЭ приводятся в большинстве монографий по эндоскопии, перечнем, без определения их информационной ценности и роли в освоении и изучении гастроинтестинальной эндоскопии [1-4,6]. В связи с этим имеет место необходимость разработки критериев оценки содержания ИАГИЭ, их общей характеристики и наиболее эффективных методических подходов использования для планового и самостоятельного изучения различных аспектов эндоскопии пищеварительного канала.

Целью работы явились проведение WEB-обзора наиболее доступных и популярных ИАГИЭ, разработка критериев оценки их содержания и классификации, а также основных методических подходов использования в изучении ГИЭ.

Материалы и методы

Материалами исследования явилось содержание интернет-атласов гастроинтестинальной эндоскопии ИАГИЭ. Методами исследования были интернет-поиск, анализ, систематизация информации ИАГИЭ на основе использования информационных технологий.

Необходимо отметить, что по сравнению с печатными к преимуществам ИАГИЭ относятся:

1. высокий уровень новизны публикуемых материалов;
2. более высокое качество эндоскопического изображения;
3. возможность увеличения, с целью изучения деталей эндоскопического изображения;
4. возможность цифрового и печатного тиражирования;
5. периодическое авторское обновление;
6. удобство их использования в учебном процессе.

Поэтому, эндоскопические интернет-атласы следует считать более полноценными пособиями для обучения гастроинтестинальной эндоскопии. Их содержание обеспечивает самый высокий информационный уровень для формирования знаний эндоскопической семиотики пищеварительного канала в норме и при различных заболеваниях. При этом необходимо использовать классификации рекомендуемые ассоциацией врачей-эндоскопистов Украины, а так же учебное пособия «Ендоскопія травного каналу. Норма, патологія, сучасні класифікації. Під редакцією Кімаковича В.Й. і Нікішаєва В.І. (Львів), 2008»

Для эффективного использования ИАГИЭ, нами разработаны и используются критерии, позволяющие обьективизировать оценку их содержания:

1. доступность;
2. качество изображений;
3. язык интернет-атласа;
4. количество изображений;
5. разносторонность тематики изображений по отделам пищеварительного канала и видам патологий;
6. наличие эндовидеоклипов, включающих отдельные эндоскопические эпизоды, лекции и презентации;
7. возможность копирования информации на персональные носители;
8. наличие сопровождающего текстового, справочного и библиографического материала.

С учетом содержания ИАГИЭ в прядке обсуждения, предлагаем использовать разработанную нами классификацию, которая представлена ниже.

Классификация эндоскопических интернет-атласов гастроинтестинальной эндоскопии (ИАГИЭ)

1. По языковому признаку
   1.1. ИАГИЭ русскоязычные
   1.2. ИАГИЭ англоязычные
   1.3. ИАГИЭ на других языках (испанском, французском, немецком)

2. По техническому сопровождению
   2.1. ИАГИЭ без видеосопровождения
   2.2. ИАГИЭ с видеосопровождением
3. По виду эндоскопического исследования
   3.1. ИАГИЭ гастроскопии
   3.2. ИАГИЭ колоноскопии
   3.3. ИАГИЭ интестиноскопии
   3.4. ИАГИЭ капсульной эндоскопии
   3.5. ИА лапароскопии
   3.6. ИА эндо-УЗИ исследований пищеварительного канала

Таким образом, классификация ИАГИЭ осуществляется по трем основным признакам: язык интернет-атласа, техническое сопровождение, вид эндоскопического исследования. Авторы ИАГИЭ придерживаются различной их структуры и навигации.

Последовательность рассмотрения интернет-атласов по ГИЭ целесообразно соблюдать с учетом перечня *Top Sites in Endoscopy The Web Information Company Alexa,* где первые 9 мест занимают следующие источники эндоскопической информации включающие атласы:

1. *El Salvador Atlas of Gastrointestinal VideoEndoscopy* (**www.gastrointestinalatlas.com**);
2. *Notes on Cyber Gastroenterology* (**www.murrasaca.com**);
3. *Gastrolab* (**www. gastrolab.net**);
4. *Atlas of Gastrointestinal Endoscopy* (**www.endoatlas.com**);
5. *American Society for Gastrointestinal Endoscopy* (**www.asge.org**);
6. *Atlas of Gastrointestinal Endoscopy* (**www.endoskopischer-atlas.de**);
7. *Endoscopic Ultrasonography*(**www.eusimaging.com**);
8. *Endo Club Nord* (**www.endoclubnord.com**);
9. *San Diego Institute for Pancreaticobiliary Disease* (**www. ercpsd.com**).

Поэтому, первым заслуживает рассмотрения сайт **http://www.murrasaca.com**, где представлен ИАГЭ гастроэнтеролога и колопроктолога из Сальвадора Julio Murra-Sacca. *El Salvador Atlas of Gastrointestinal VideoEndoscopy,* **http://www.gastrointestinalatlas.com**. Содержание атласа представлено на английском и испанском языках, что обеспечило его наибольшую популярность в мире. Он легко доступен в переносе высококачественных слайдовых и видеоизображений и содержит более 30 разделов по различным направлениям ГИЭ, а также гастроэнтерологии. Атлас содержит более 3000 эндо видеоклипов по гастроинтестинальной эндоскопии. В нем обобщен 25-летний опыт гастроинтестинальной эндоскопии в республике Сальвадор, который предлагается испльзовать врачам, специализирующимся в ГИЭ во всем мире.

В 2005 году в Чикаго этот атлас отмечен почётным дипломом Американской ассоциации гастроинтестинальной эндоскопии, как интернациональное достижение в мире. В ИАГИЭ *The GASTROLAB Endoscopy Archives,* представленном на **www.gastrolab.net/pa-0.htm**, поиск эндоскопических изображений прост и удобен. Содержащиеся в нём слайды высокого качества, а эндовидеоклипы сопровождаются подробными комментариями.

На сайте **http://www.endoatlas.com** расположен американский *The Atlas of Gastrointestinal Endoscopy by David M. Martin, Ralph C. Lyons.* В США этот атлас является признаным информационным ресурсом для изучения ГИЭ, рекомендуемым Американской Асоциацией гастроинтестинальной эндоскопии. Его содержание представлено эндоскопическими изображениями по принципу локализации различной патологии в каждом отделе пищеварительного канала.

Атлас *Endoscopic Ultrasonography,* на сайте **http://www.eusimaging.com**, занимает 5 место в *Top Sites in Endoscopy The Web Information Company Alexa*. Это свидетельствует о большом интересе, к помещенным в нем материалам и высоких темпах развития ультразвуковой эндоскопии в гастроэнтерологии и абдоминальной хирургии.

Отдельного рассмотрения заслуживает ИАГИЭ *The DAVE project — MGH (US)* спонсируется фирмой *Pentax*. Эндоскопическая информация в нём размещена по разделам: пищевод, желудок, двенадцатиперстная кишка, кишечник, селезёнка, поджелудочная железа, билиарный тракт. В нём эндоскопические изображения имеют высокое качество, сопровождаются патоморфологическими сопоставлениями и мощной библиографической справкой. Наряду с этим, в нем представлена большая коллекция эндовидеоклипов и озвученных презентаций. Информация атласа легко доступна для переноса на персональный носитель информации.

Заслуживает внимания атлас немецких эндоскопистов — **www.endoscopisher-atlas.de**. Он имеет удобное меню навигации по отделам пищеварительного канала с комментариями на английском языке. В нем интересно представлены материалы по ЭРХПГ.

Сайт *On-line ATLASAR* представляет собой интернет-классификатор 76 медицинских атласов, в его гастроэнтерологическом разделе 12 ссылок на эндоскопические атласы, в нём первая пятерка представлена наиболее популярными и авторитетными атласами уже представленных выше.

Указанный классификатор в определенной степени отражает рейтинг ИАГЭ, а с другой стороны достаточную завершенность результатов Интернет-обзора по запросу «атласы гастроинтестинальной эндоскопии». Следует отметить, что объем 40 ссылок общего раздела этого классификатора следует использовать для подготовки лекций и презентаций с соблюдением авторских прав и морального кодекса Интернета. В мощном гастроэнтерологическом портале **http://www.gastrohep.com** заслуживает внимания коллекции эндоскопических изображений с профессиональными коментарями. На его странице *Slide Atlas* в рубриках правого оглавления в секторе эндоскопии содержится 6 разделов: верхняя эндоскопия, ЭРХПГ, колоноскопия, эндоскопический ультразвук с практическими рекомендациями его применения. Тематические эндоскопические изображения воспроизводятся также по нозологическому запросу в секторе Gastroenterology. В *Slide Atlas* возможна публикация собственных наблюдений эндоскопистов. Кураторами этого проекта являются ведущие гастроэнтерологи Европы. Авторы рассматривают свой эндоскопический интернет-сайт, как наиболие легкий путь просмотра большого количества изображений за минимальное время, при этом рекомендуют посещение более новых разделов сайта: *Gastrointestinal Encyclopedia, Gastrointestinal Image Library* и *The Endoscopy Learning Centre.*

Бесспорного внимания заслуживает сайт **http://www.normed.com**, принадлежащий международному медицинскому издательству *NORMED VERLAG* (Hamburg), где представлен пионер эндоскопического образования атлас-руководство на основе использования стандартизованной терминологии гастроинтестинальной эндоскопии *(OMED)*. Это издание впервые вышло на DVD в 1996 году под редакцией Z. Marzatka, J.R.Armengol Miro, на английском, французском, немецком, итальянском, испанском языках. Его текст сопроваждают более чем 1000 изображений и эндовидеоклипов. Последнее DVD-издания включает аспекты *NBI*-эндоскопии.

Рускоязычный ИАГИЭ расположен на сайте **http://gastroendoscopy.ru**, содержит до 200 изображений хорошего качества, с краткими комментариями. Содержание его представлено в следующих рубриках: ФГДС (пищевод, желудок, двенадцатиперстная кишка), РХПГ (ПСТ, стриктуры терминального отдела холедоха, холедохолитиаз опухоли билиарной системы, осложнения холецистэктомии, билиарные стенты), ФКС (патология толстой кишки).

Украинский медицинский сервер **http://www.airmed.com** представлен «атлас желудочно-кишечной эндоскопии», содержащий более 600 высококачественных фотографий нормального состояния желудочно-кишечного тракта и наиболее распространенных его заболеваний, каждое изображение имеет краткий комментарий.

Среди новых интернет-публикаций на сайте **www.lfhk.cuni.cz/kcvl/stranky/index2.htm** представляет интерес чешский *Atlas of imaging in gastroenterology* с разделами энтероскопии, капсульной эндоскопии, колоноскопии, терапевтической эндоскопии, эндоскопического ультразвука, ЭРХПГ. Он создан во втором отделении медицины клинического центра Карлова университета под руководством профессора J. Bures, M.D.

На сайте **Колоноскопия.Ru** представлена большая коллекция эндоскопических изображений при различных заболеваниях толстого кишечника, из американского *Atlas of Gastrointestinal Endoscopy* с переводом сопровождающего текста на русский язык. На этом сайте имеются иллюстрации к терминологии Всемирной организации эндоскопии пищеварительного тракта *(OMED)* в редакции 1996 года, используемой при колоноскопии. Указанная часть атласа содержит более 150 изображений высокого качества.

Особого внимания заслуживает содержание сайта **www.laparoscopy.ru**, где в виде коллекции представлены 150 изображений и 150 эндо видеоклипов с различными видами малоинвазивных видеолапароскопических вмешательств на жёлчном пузыре, органах малого таза, при грыжах, параортальных лимфоузлах, аппендэктомии. В нем также имеются анимационные эндовидеоклипы для информирования пациента о различных этапах и методиках лапароскопических операций, которые следует использовать для проведения информированного согласия перед лапароскопическими вмешательствами.

Тематика видеокапсульной эндоскопии наиболее полно представлена на сайте **www.givenimaging.com**, принадлежащему компании Given Imaging, разработавшей передовую систему *PillCam* и *M2A*. Здесь можно ознакомиться с показаниями и противопоказаниями к проведению исследования; атласом изображений; центрами обучения методике и другой полезной информацией.

Сайт **http://www.capsuleendoscopy.org** разработан и поддерживается Европейской группой капсульной эндоскопии *(ECEG)*. Основными задачами *ECEG* являются: развитие технологий, обучение специалистов, обеспечение глобального продвижения методики видеокапсульной эндоскопии. Содержание вышеуказанной страницы дополняет сайт **www.borland-groover.com/capsule_endosocpy**. Различные аспекты ГИЭ, в том числе и капсульной, хорошо освещены на странице Американского медицинского центра Мейо — **www.mayoclinic.org**.

На страницах **www.endosonography.com**, **www.gi-guy.com** представлен развивающийся метод эндоскопической эндосонографии, получающий всё большее распространение в последнее десятилетие. На них собрана англоязычная информация по технике и оборудованию, применяемому в эндосонографии (в том числе ректосонографии) и интервенционной эндоскопии, кроме того описываются интересные случаи из практики. Со статьями по эндосонографии можно ознайомиться на сайте **www.eus-online.org**. Рассмотрим основные методические приемы использования ИАГИЭ в изучении ГИЭ.

1. Для полноценного и эффективного их использования необходимо знание общей медицинской и минимальной стандартной терминологии MST 2.0 и 3.0 на английском, русском и украинском языках. Термины предпоследней редакции используются во всех ИАГИЭ, приведенных в обзоре. Поэтому подготовку к работе с ИАГИЭ следует начинать с изучения MST-2.0.
2. Для формирования суммарных общих представлений о норме и патологии их изображения изучают и сравнивают с нарастанием степени выраженности как острых, так и хронических процессов в аналогичных отделах атласов приведенного выше интернет-обзора.
3. При этом детально рассматривают морфо-эндоскопические сопоставления этих процессов в диагностическом и аспекте и применении малоинвазивных эндоскопических технологий.

Работа с интернет атласами по морфологии и патоморфологии, является важным подспорьем в изучении материалов по ГИЭ, поскольку она существенно дополняет содержание изучаемого раздела в ИАГИЭ.

На сайте **http://www.ouhsc.edu/hystology** представлен *Interactive Hystology Atlas* автором которого является Dr. Allan F.Wiechmann, директор курса медицинской гистологии научно-медицинского центра университета в Оклахоме, США. Атлас представляет необходимую информацию по цитологии и сведения по гистологии органов и систем человека на достаточном методическом уровне.

На сайте **http://www.anatomyatlases.org** представлен *Atlas of Microscopic Anatomy*. В нём гистологические препараты, представленны с использованием гистохимических красителей и значительным (484×) увеличением, что позволяет идентифицировать функциональные элементы изучаемой ткани. Куратором этого интернет-проекта является Ronald A. Bergman, с опытом преподавания гистологии около 50 лет.

Особенно ярким материалом отличается гистологический интернет атлас **www.deltabasehistology/Atlas6.mht** с просветно-ориентирванными великолепно проработанными препаратами в разделе *Digestive System*, в котором они воспроизводятся с увеличением 4× и 20×. В них отражено строение стенок всех органов пищеварительного канала от пищевода до прямой кишки в норме во всех слоях от просвета к наружи.

Благодаря этим материалам, вы получаете исчерпывающее представление о структуре стенок иследуемых при эндоскопии органов. Это позволяет адекватно оценивать их, как в норме, так и при патологии.

Сайты патоморфологических интернет-атласов, представляют особенный интерес, поскольку систематизированы для каждого органа пищеварительного канала, сочетаясь в отдельных случаях с эндоскопическими сопоставлениями, как например в *Pathology Index,* который является всемирным интерактивным патоморфологическим ресурсом для специалистов в области патоморфологии и эндоскопии.

Выводы

Проведение интернет-обзора позволяет определить наиболее предпочтительные для изучения эндоскопической семиотики ИАГИЭ на начальных этапах обучения и при изучении методик малоинвазивных вмешательство на этапах специализации и усовершенствования в эндоскопии.

Для наиболее эффективного использования ИАГИЭ необходимо предварительное изучение минимальной стандартной терминологии *MST 2.0* и *MST 3.0*, а также параллельное использование интернет-атласов морфологии и патоморфологии пищеварительного канала. Анализ содержания ИАГИЭ позволяет прийти к выводу о значительном преимуществе работы с англоязычными интернет-атласами, что требует достаточного уровня знаний англоязычной медицинской терминологии.

Использования русскоязычных ИАГИЭ предпочтительно на начальных этапах обучения, англоязычных — при специализации и усовершенствовании в эндоскопии. В сязи с этим, мы рекомендуем использовать следующие англоязычные атласы: *El Salvador Atlas of Gastrointestinal VideoEndoscopy* (**www.gastrointestinalatlas.com**), *Notes on Cyber Gastroenterology* (**www.murrasaca.com**), *Gastrolab* (**www.gastrolab.net**), *Atlas of Gastrointestinal Endoscopy* (**www.endoatlas.com**), *Atlas of Gastrointestinal Endoscopy* (**www.endoskopischer-atlas.de**), *NORMED VERLAG* (Hamburg) (**http://www.normed.com**), *DAVE project* (**http://dave1.mgh.harvard.edu**).

Литература

1. Кімакович В.Й., Нікішаєв В.І., Тумак І.М. з співавт. (2008) Ендоскопія травного каналу. Норма, патологія, сучасні класифікації. 208 с.
2. Блок Б., Шахшаль Г., Шмидт Г. (2007) Гастроскопия. 216 с.
3. Кондратенко П.Г., Стукало А.А., Раденко Е.Е. (2007) Гастроинтестинальная эндоскопия. 374 с.
4. Потт Г. (2006) Атлас колоноскопии с руководством по профилактике карцином толстой кишки. 216 с.
5. Маржатка З. (1996) Терминология, определения терминов и диагностические критерии в эндоскопии пищеварительного тракта: номенклатура OMED. 3 с.
6. Чернеховская Н.Е., Андреев В.Г., Черепянцев Д.П. с соавт. (2006) Эндоскопическая диагностика заболеваний пищевода, желудка и тонкой кишки. 192 с.

ЕНДОСКОПІЧНЕ ВИДАЛЕННЯ СТОРОННЬОГО ТІЛА ТЕРМІНАЛЬНОГО ВІДДІЛУ КЛУБОВОЇ КИШКИ

Коляда І.О., Щепаняк Р.В.*
Кафедра ендоскопії та малоінвазивної хірургії, Львівський національний медичний університет ім. Данила Галицького, Україна
Новороздільська міська лікарня, Львівська область, Україна*

Вступ

В ендоскопічній практиці, як звичайно, видаляють сторонні тіла зі стравоходу і шлунка, багато рідше — з прямої і сигмовидної кишки, введені через задній прохід. Проковтнуті тіла, які мігрували далі низхідного відділу дванадцятипалої кишки, є здебільшого предметом зацікавлення хірургів, у зв'язку з ризиком непрохідності або перфорації, невеликі сторонні тіла без гострих кінців (видовжені — до 5 см і округлі діаметром до 2,5 см), як звичайно, безперешкодно виходять назовні [1], серед сторонніх тіл, які пройшли у дванадцятипалу кишку, назовні безперешкодно виходять 85%. Тому повідомлення про видалення сторонніх тіл правої половини ободової кишки, а тим паче з клубової кишки в літературі є рідкістю. Подаємо опис рідкісного випадку ендоскопічного видалення фіксованого металевого стороннього тіла з термінального відділу клубової кишки.

Клінічне спостереження

02/04-2010 до лікарні звернувся пацієнт 19 років. З його слів, 4 дні тому при поцілунку з дівчиною, що мала пірсинг язика (рис. 1), проковтнув кульчик для пірсингу. На рентгенограмі стороннє тіло довжиною до 4 см з металевою головкою, візуалізоване у правій здухвинній ділянці (рис. 2). Призначено прокінетики (домперидон), клітковину (Мукофальк), дієту з великою кількістю рослинної клітковини, сольві проносні (магнію сульфат). На жаль, через 10 днів локалізація стороннього тіла на рентгенограмі не змінилася, хворий почав відчувати біль у правій здухвинній ділянці. Виконано колоноскопію і кульчик було виявлено в термінальному відділі клубової кишки за 5 см від баугінієвої заслінки. Головка кульчика була скерована в аборальному напрямку і фіксована у виразкуванню слизової оболонки (рис. 3). Щипцями типу «зуби щура» кульчик було вивільнено з виразкування і потім видалено поліпектомічною петлею. Ускладнень не спостерігалося.

Окрім демонстрації технічних можливостей колоноскопії при видаленні сторонніх тіл не лише товстої, а й клубової кишки даний клінічний випадок звертає увагу ще на деякі моменти. На нашу думку, виразкування утворилося в місц контакту гострого кінця зі слизовою, однак потім кульчик внаслідок перистальтики розвернувся головкою уперед і зафіксувався у виразкуванні. Хоча розміри форма і напрям руху стороннього тіла наводили на думку про його спонтанне відходження, однак цього не сталося, і хворому загрожувала перфорація клубової кишки. Тому навіть у таких «безпечних» випадках необхідний активний рентгенологічний моніторинг за пасажем стороннього тіла. Впровадження у практику ентероскопів нині розширює можливості ендоскописта при лікуванні сторонніх тіл тонкої кишки [2,3].

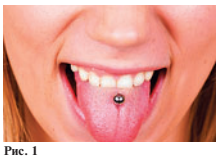

Рис. 1
Пірсинг язика.

Рис.2
Стороннє тіло у термінальному відділі клубової кишки, рентгенограма.

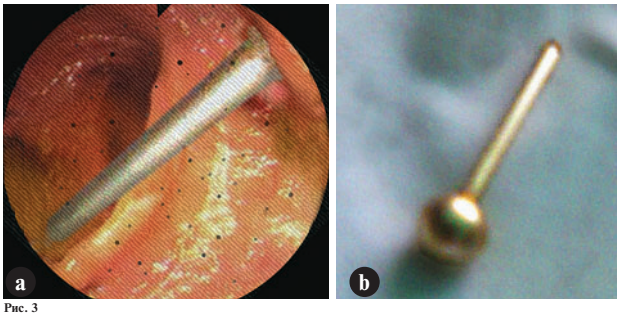

Рис. 3
A. Кульчик, фіксований у виразкуванні клубової кишки. **B.** Видалене стороннє тіло.

Література

1. Management of ingested foreign bodies and food impactions — ASGE Guidelines (2011) Gastrointestinal Endoscopy 73; 6: 1085-1091
3. Neumann H., Fry L.C., Rickes S. et al. (2008) A 'double-balloon enteroscopy worth the money': endoscopic removal of a coin lodged in the small bowel. Dig. Dis. 26; 388-389
4. Chu Y.C., Yeh Y.H., Yang C.C. et al. (2007) A new indication for double-balloon enteroscopy: removal of migrated metal stents through a Roux-en-Y anastomosis. Endoscopy. 39; 1: 148

ВІДЕОКАПСУЛЬНА ЕНДОСКОПІЯ В КОМПЛЕКСНІЙ ДІАГНОСТИЦІ ЗАХВОРЮВАНЬ ТОНКОЇ КИШКИ

Крилова О.О.
ДУ «Інститут гастроентерології НАМН», Дніпропетровськ, Україна

Вступ

Відеокапсульна ендоскопія (ВКЕ) — метод, який був розроблений для діагностики уражень тонкої кишки та застосовується в світі з 2001 року в тих випадках, коли інші методи дослідження не дозволяють встановити діагноз. ВКЕ без будь-якої анестезіологічної допомоги, дозволяє оглянути всю тонку кишку із задовільною якістю зображення, виявляючи приховані від інших методів дослідження макроскопічні зміни слизової оболонки (СО) тонкої кишки. При цьому, інвазивність методу зменшена до мінімуму, не перевищуючи проблем з ковтанням «великої таблетки». Роздільна здатність ВКЕ складає 0,1 мм або, фактично, можуть бути візуалізовані окремі ворсинки [1-5,14,15].

Показаннями для застосування ВКЕ є приховані шлунково-кишкові кровотечі (ШКК), джерело яких не встановлено іншими дослідженнями, хвороба Крона, целіакія, спадковий сімейний поліпоз, пухлини тонкої кишки. Протипоказаннями до застосування ВКЕ є кишкова непрохідність (повна чи часткова), стриктури тонкої кишки, дисфагія, наявність кардіостимулятора у пацієнта [8,11,16]. Не рекомендується виконувати рентгенологічні дослідження у пацієнтів з неекскретованою капсулою. Пацієнт під час дослідження веде звичайний образ життя, обмежень в фізичних навантаженнях немає [7,9,10].

До теперішнього часу проведено вже досить велику кількість досліджень в різних медичних установах світу. Розроблені методики проведення процедури, підготовки до неї, уточнені показання та протипоказання для проведення дослідження. Також дана оцінка інформативності методу при патологічних процесах, локалізованих у тонкій кишці в порівнянні з іншими методами [12-15,17].

Нами проведено *дослідження, метою якого* було оцінити ефективність застосування відеокапсульної ендоскопії для діагностики захворювань тонкої кишки.

Матеріал і методи

Для діагностики патології тонкої кишки застосовано метод ВКЕ у 13 пацієнтів. Застосовувалась відеокапсула Miro-Cam (Корея), яка представляє собою одноразовий пристрій розміром з велику таблетку — 24×11 мм, вага 3,4±0,05 г, який після ковтання шляхом природньої перистальтики просувається по шлунково-кишковому тракту. Батарея відеокапсули розрахована на 11 годин безперервної роботи, що забезпечує завершеність дослідження у переважної більшості хворих. Система відеокапсульної ендоскопії включає: саме капсулу, пристрій для запису зображень — ресивер з набором датчиків, що кріпляться на тулубі пацієнта в певному порядку та робочу станцію з програмним забезпеченням для перегляду та інтерпретації отриманих даних. Принцип роботи полягає в передачі високоякісних цифрових знімків на записуючий пристрій, що знаходиться на тілі пацієнта весь період дослідження.

Після закінчення дослідження дані з ресиверу перевантажуються на стаціонарну комп'ютерну станцію, за допомогою якої здійснюється аналіз отриманої відеоінформації. Програма обробки відеоінформації дає можливість переглядати зображення, отримані камерою з частотою 3 кадри за секунду, у вигляді єдиного відеоряду. Крім того, в системі є можливість мультиперегляду (дозволяє одночасно переглядати до вісімнадцяти послідовних зображень), збільшення та зменшення розміру відеокадру, «індикатор кровотечі», який автоматично маркує кадри червоною смугою на шкалі з підозрілими на наявність крові місцями; під час обробки відеоінформації здійснюється архівування виявлених патологічних змін до бази даних системи, а також на змінних носіях. Під час процедури рекомендується випивати по 200 — 250 мл води за годину, через 4 години після початку дослідження — легкий прийом їжі (гречана каша-розмазня), через 8 годин — повноцінний прийом їжі.

Дослідження проведено у 12 пацієнтів, в тому числі з діареєю — 3, з підозрою на хворобу Крона — 2, з вираженим больовим синдромом — 2, з ентеритом неясного генезу та гіпереозинофільним синдромом — 1, синдромом подразненої кишки — 1, прихованою шлунково-кишковою кровотечею з невстановленим джерелом — 1, за бажанням пацієнта — 2. Підготовка у 8 (66,7%) пацієнтів включала голод протягом 12 годин в поєднанні з застосуванням розчину поліетіленгліколю для очистки кишечнику, у 4 (33,3%) — тільки голод протягом 12 годин до процедури. Всім пацієнтам застосовували піногасівники. Дослідження проведено у 7 випадках в амбулаторних умовах, в 5 — хворі перебували на стаціонарному лікуванні в клініці інституту. Під час аналізу отриманих даних фіксували деталі ендоскопічного дослідження, включаючи час перебування капсули в організмі пацієнта (загалом та зокрема — в стравоході, шлунку, тонкій кишці), якість підготовки до дослідження, наявність побічних ефектів. В протоколі процедури відзначали макроскопічні зміни слизової оболонки органів шлунково-кишкового тракту, висновки і подальші рекомендації.

Результати дослідження

Перед дослідженням ретельно вивчали показання та протипоказання щодо застосування відеокапсульної ендоскопії для обмеження ризику ускладнень, особливо — затримки капсули в тонкій кишці внаслідок невиявленої стриктури. Були вивчені дані анамнестичні, інструментальних досліджень та встановлено, що пацієнти не мали протипока-

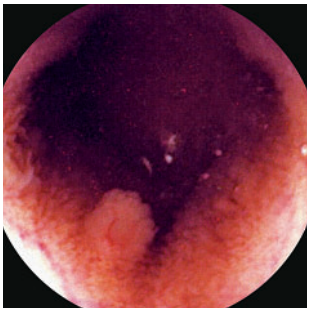

Рис. 1
Поліп термінального відділу здухвинної кишки.

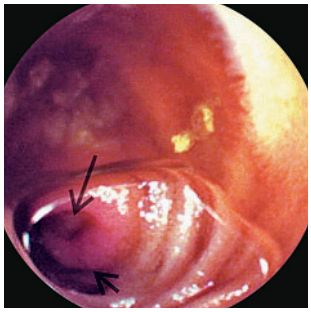

Рис. 2
Пухлиноподібне утворення з виразкою в центрі.

Таблиця 1. *Основні параметри, отримані при досліджені хворих*

Тривалість перебування капсули	(M±m)
всього, год.	11,35±0,07
в стравоході, сек.	8,83±3,69
в шлунку, хв.	28,85±7,25
в тонкій кишці, год.	5,03±0,79
Виявлені зміни, (n=13)	%
Патологічні знахідки, всього	83,3
в стравоході	-
в шлунку	50,0
в порожній кишці	50,0
в здухвинній кишці	75,0

зань до процедури. Була отримана інформована згода пацієнта на дослідження. Серед пацієнтів чоловіків було 7 (58,3%), жінок — 5 (41,7%). Вік обстежених переважно був у діапазоні 41 — 50 років (38,5%), середній вік (44,5+3,9) років. Кишечник був достатньо очищеним у всіх пацієнтів. У всіх пацієнтів капсула досягла товстої кишки та вийшла природнім шляхом.

Дані, отримані в результаті ВКЕ представлені в таблиці 1, включаючи тривалість дослідження, наявність патології шлунково-кишкового тракту. При аналізі тривалості дослідження встановлено, що в стравоході капсула перебувала від 1 до 30 сек., в шлунку — від 4 до 95 хв., в тонкій кишці — від 2 год. 30 хв. до 11 год. 40 хв. У одного пацієнта пасаж капсули супроводжувався маятникоподібним рухом з ретроградним поверненням з ДПК в шлунок, в результаті чого зафіксовано дуодено-гастральний рефлюкс. У однієї пацієнтки капсула знаходилась 95 хв. в шлунку, що свідчило про його гіпоморику, а от у тонкій кишці у цієї ж пацієнтки капсула перебувала всього 2 год. 45 хв., що трактували як гіперморику тонкої кишки. У трьох пацієнтів (23,1%) зафіксовано гіпоморику тонкої кишки — час перебування капсули складав від 6 год. 17 хв. до 11 год. 40 хв. В таблиці 2 представлено види макроскопічних змін СО тонкої кишки, які встановлені при ВКЕ.

Макроскопічні зміни слизової оболонки шлунка виявлені в 6 хворих (46,2%) — вогнищева гіперемія та вогнищева атрофія слизової антрального відділу шлунка, у 2 з них виявлені ерозії антрального відділу шлунка. В порожній кишці у 3 (23,1%) хворих виявлено лімфангіоектазії різного ступеня вираженості та з однаковою частотою 7,7% — поодинокі геморагії, виражену атрофію, сегментарну вогнищеву гіперемію слизової оболонки. В здухвинній кишці у 3 пацієнтів встановлена виражена нодулярна лімфоїдна гіперплазія слизової, у 2 (15,4%) — незначна вогнищева атрофія, з такою ж частотою — сегментарна вогнищева гіперемія та геморагії, з однаковою частотою 7,7% виявлені виражена атрофія, поліп та пухлиноподібне утворення здухвинної кишки.

ВКЕ дозволила у одного хворого з підозрою на хворобу Крона (вік 23 роки) виявити нодулярну лімфоїдну гіперплазію СО та поліп термінального відділу здухвинної кишки (рис. 1), що може бути проявом хвороби Крона в стадії ремісії. В такому випадку рекомендується проводити дослідження повторно. Треба відзначити, що пацієнт з підозрою на ХК на момент дослідження перебував в стадії ремісії захворювання. Виражена нодулярна лімфоїдна гіперплазія здухвинної кишки за даними літератури може проявлятись кровотечею, болем, діареєю і є проявом імунної реакції слизової на різні імунологічно активні захворювання [6].

У іншої пацієнтки з сімейним анамнезом хвороби Крона (вік 60 років) виявлено нодулярну лімфоїдну гіперплазію СО термінального відділу здухвинної кишки та множинні геморагії тонкої кишки (переважно її термінального відділу), що зумовило призначення їй препаратів месалазіну (салофальк терміном на 7 днів). У хворих з діареєю патологію виявлено в 2 випадках: в шлунку — вогнищеву еритему СО та вогнищеву атрофію слизової, в тонкій кишці в обох випадках — незначну вогнищеву атрофію слизової здухвинної кишки. У хворого з ентеритом та гіпереозинофільним синдромом виявлено виражену атрофію слизової тонкої кишки та лімфангіоектазії здухвинної кишки, останні можуть бути проявом порушення лімфовідтоку окремих ділянок тонкої кишки [4].

У пацієнта з шлунково-кишковою кровотечею, джерело якої не встановлено при повторних гастродуоденоскопії та колоноскопії, виявлено *sanguis* в просвіті ДПК (ймовірно, контактна ранимість). Хворому проводились ЕГДС на «висоті кровотечі» та після ВКЕ, на яких джерело кровотечі не виявлено. «Випадковою знахідкою» ВКЕ у цього пацієнта було пухлиноподібне утворення з виразковим дефектом в центрі (рис. 2), яке розташоване в здухвинній кишці, ближче до баугінієвої заслінки. Хворий направлений на консультацію до хірурга. Дослідження добре переносилось хворими, всі досліджені завершили процедуру. У ході проведення дослідження не було виявлено побічних реакцій (явищ).

При порівнянні якості підготовки кишечнику різними способами, за нашими даними очищення кишечнику з застосуванням 12-годинного голоду та розчину поліетиленгліколю необхідне для покращення якості візуалізації термінальної частини здухвинної кишки, а в деяких випадках така підготовка дозволить візуалізувати ураження товстої кишки (хоча це не є завданням тонкокишкової капсули). Таким чином, ВКЕ — ефективний метод для діагностики захворювань тонкої кишки, який дозволяє виявити джерело кровотечі, наявність виразок, ерозій та пухлин тонкої кишки, застосовується для діагностики патології тонкої кишки в тих випадках, коли інші методи дослідження не дозволяють встановити діагноз.

Таблиця 2. *Основні діагностичні результати, отримані при відеокапсульній ендоскопії тонкої кишки*

Показання	Отримані результати	n
діарея (n=3)	негативний результат (патології не виявлено)	1
	еритема СО антрального відділу шлунка	1
	вогнищева атрофія СО антрального відділу шлунка	1
	вогнищева атрофія СО здухвинної кишки	2
підозра на хворобу Крона (n=2)	лімфангіоектазії СО тонкої кишки	1
	нодулярна лімфоїдна гіперплазія СО термінального відділу здухвинної кишки	2
	поліп СО термінального відділу здухвинної кишки	1
	множинні геморагії СО тонкої кишки (переважно здухвинної)	1
больовий синдром (n=2)	вогнищева еритема СО здухвинної кишки	1
	поодинокі геморагії СО ДПК	1
шлунково-кишкова кровотеча (n=1)	контактна ранимість СО ДПК (підозра на дефект ДПК)	1
	ерозія СО антрального відділу шлунка	1
	пухлиноподібний утвір здухвинної кишки	1
синдром подразненої кишки (n=1)	поодинокі лімфангіоектазії СО порожньої кишки	1
ентерит неясного генезу (n=1)	тотальна атрофія СО тонкої кишки	1
	лімфоїдна гіперплазія СО здухвинної кишки	1
бажання пацієнта (n=2)	еритема СО антрального відділу шлунка	1
	ДГР	1
	ерозія СО антрального відділу шлунка	1
	еритема СО цибулини ДПК	1
	еритема СО здухвинної кишки	1

Література

1. Ананко А.А. (2007) Новые тенденции в тонкокишечной эндоскопии. Укр.мед.часопис. 3; 59: 120-123
2. Домарев Л.В., Старков Ю. Г. (2006) Капсульная эндоскопия в диагностике заболеваний тонкой кишки. Хирургия. 2: 63-75
3. Передерий В.Г. Ткач С.М., Кузнецов К.В., Перекрестова Е.А. (2003) Видеокапсульная эндоскопия — современный метод диагностики заболеваний тонкой кишки. Сучасна гастроентерологія. 4; 14: 16-20
4. Распереза Д.В., Сишкова Е.А. (2008) Видеокапсульная эндоскопия в диагностике заболеваний тонкой кишки. Клиническая эндоскопия. 1; 14: 21-32
5. Щербаков П.Л. Видеокапсульная эндоскопия: история развития и практическое применение www.consilium-medicum.com.ua
6. Angelis G. L., Fornaroli F. (2007) Capsule enteroscopy and radiology of the small intestine at child. Am. J. Gastroenterol. 102: 1749-1757
7. Biagi F., Rondonotti E., Campanella J. et al. (2006) Video capsule endoscopy and histology for small-bowel mucosa evaluation: a comparison performed by blinded observers. Clin. Gastroenterol. Hepatol. 4: 998-1003
8. Cave D., Legnani P., de Franchis R. et al. (2005) ICCE consensus for capsule retention. Endoscopy. 37: 1065-1067
9. El-Matary W. (2008) Wireless capsule endoscopy: indications, limitations, and future challenges. J. Pediatr. Gastroenterol. Nutr. 46: 4-12
10. Hadithi M., Heine G.D., Jacobs M.A. et al. (2006) A prospective study comparing video capsule endoscopy with double-balloon enteroscopy in patients with obscure gastrointestinal bleeding. Am. J. Gastroenterol. 101: 52-57
11. Herrerias J.M., Leighton J.A., Costamagna G. et al. (2008) Agile patency system eliminates risk of capsule retention in patients with known intestinal strictures who undergo capsule endoscopy. Gastrointest. Endosc. 67: 902-909
12. Ladas D., Triantafyllou K., Spada C. et al. (2010) European Society of Gastrointestinal Endoscopy and clinical guidelines committee: recommendations on clinical use of video capsule endoscopy to investigate small-bowel, esophageal and colonic diseases. Endoscopy. 42: 220-227
13. Mergener K., Ponchon T., Gralnek I. et al. (2007) Literature review and recommendations for clinical application of small-bowel capsule endoscopy, based on a panel discussion by international experts. Consensus statements for small-bowel capsule endoscopy, 2006-2007. Endoscopy. 39: 895-909
14. Nakamura T., Terano A. (2008) Capsule endoscopy: past, present, and future. J. Gastroenterol. 43: 93-99
15. Pennazio M., Rondonotti E., de Franchis R. (2008) Capsule endoscopy in neoplastic diseases. World J. Gastroenterol. 14: 5245-5253
16. Rondonotti E., Villa F., Mulder C.J. et al. (2007) Small bowel capsule endoscopy in 2007: indications, risks and limitations. World J. Gastroenterol. 13: 6140-6149
17. Sidhu R., Sanders D.S. Morris A. J. et al. (2008) Guidelines on small bowel enteroscopy and capsule endoscopy in adults. Gut. 57: 125-136

ЖОВЧОТЕЧА В РАННЬОМУ ПЕРІОДІ ПІСЛЯ ХОЛЕЦИСТЕКТОМІЇ: ТАКТИКА МІНІІНВАЗІЙНОГО ЛІКУВАННЯ ХВОРИХ

Коломійцев В.І., Гавриш Я.І., Шахова Т.І., Павловський М.П.

Львівський національний медичний університет ім. Данила Галицького, Україна

Вступ

Ускладнення, що виникають на першу-третю добу після операцій з приводу гострого і хронічного холециститу, найчастіше пов'язані з травмою жовчних проток. Проявляються вони тривалим надмірним підтіканням жовчі дренажами та до черевної порожнини, й спостерігаються у 2-15% пацієнтів [1].

Для виявлення локалізації і розповсюдження травми жовчних шляхів застосовують діагностичну програму, яка включає фістулохолангіографію, ультрасонографію, магнітно-резонансну холангіографію [2-4]. Впровадження удосконалених ендоскопічних методів діагностики і лікування — ендоскопічної ретроградної холангіографії (ЕРХГ), папілосфінктеротомії (ПСТ), ділятації папіли, проведення їх у ранньому післяопераційному періоді при виникненні жовчотечі дає можливість виявити її причину, локалізацію, а в більшості хворих з «малими» пошкодженнями складає альтернативу повторної операції [4-6].

Мета дослідження — вивчити можливості, показання і особливості проведення ендоскопічних ретроградних втручань (ЕРВ) на папілі і біліарній системі при виникненні підтікання жовчі у ранньому післяопераційному періоді в хворих після відкритої і лапароскопічної холецистектомії.

Матеріал і методи

Протягом останніх 10 років у клініці оперовано 7457 хворих з приводу жовчнокам'яної хвороби, у тому числі 6342 хворих перенесли лапароскопічну холецистектомію. З приводу гострого калькульозного холециститу оперовано 1813 хворих, хронічного — 5644 (1:3,11). Надмірне — понад 150 мл за добу, — виділення жовчі дренажами, підтікання жовчі у черевну порожнину в ранньому післяопераційному періоді виникли у 65 (0,87%) хворих. Повторні в ранньому періоді відкриті або лапароскопічні операції виконано у 13 (20%) хворих. 12 хворих ліковано консервативними методами, навіть без мініінвазійних втручань.

У 40 хворих застосовано лише рентген-ендоскопічні методи ургентної діагностики і лікування: ЕРХГ, ПСТ або балонна дилятація папіли, при необхідності літоекстракція, ендобіліарне стентування.

Результати й обговорення

Загалом, біліарні проблеми в ранньому післяопераційному періоді виникли у 76 хворих, причому 28 з них перенесли холецистектомію з приводу гострого, а 48 хворих — хронічного холециститу (співвідношення 1:1,71). Враховуючи те, в клініці серед оперованих співвідношення гострого холециститу до хронічного становить 1:3,11, то можна стверджувати, що підчас операції з приводу гострого холециститу ризик виникнення ускладнень більший. Це пов'язано з труднощами передопераційного обстеження хворих при гострому холециститі та складностями проведення самої операції, особливо при наявності інфільтрату в гепатодуоденальній зв'язці.

У групі повторно оперованих 9 хворих мали «велике» пошкодження жовчних проток. 6 хворим перед операцією провели ЕРХГ, що дозволило у 4 хворих ще до операції мати

точний топічний і функціональний діагноз. При підтіканні жовчі виконано 2 відновлювальні операції (в одного — лапароскопічно), 4 реконструкційних операцій (різного типу біліодигестивні анастомози), а при наявності перитоніту спочатку дренували протоки назовні. Ускладнення у післяопераційному періоді виникли у 3 (33,3%) пацієнтів; один з них помер.

При «малих» пошкодженнях жовчних проток з жовчотечеєю відкриті операції проведено одному хворому, а лапароскопічні втручання виконано трьом пацієнтам: перекліпування міхуреві протоки (двоє хворих), лише санація черевної порожнини і додаткове дренування (ще двоє хворих, у яких причину підтікання жовчі знайдено не було).

Після холецистектомії основним показанням до ургентного ЕРВ або реоперації було значне виділення жовчі (150-600 мл жовчі за першу-другу добу) дренажними трубками. Значне виділення жовчі дренажами у 25 (33%) хворих супроводжувалося появою клінічних симптомів місцевого (17 хворих — 22%), розлитого або загального (8 хворих — 11%) перитоніту: біль в животі, відсутність перистальтики, спрага, наявність симптомів подразнення очеревини, зростання лейкоцитозу в крові. Ці симптоми були більш вираженими й інформативними в хворих після лапароскопічних операцій, у яких вони звертали на себе увагу в перший же день. У 19 хворих з симптомами подразнення очеревини та ще в 9 пацієнтів без явних клінічних ознак перитоніту при ультрасонографії підтвердили наявність затримки і розповсюдження жовчі у черевній порожнині: під печінкою, діафрагмою, по правому боковому каналу, в тазу, поміж петель кишок. Ще в 23 хворих знайшли лише помірні скупчення жовчі під печінкою біля ложа жовчного міхура, а жовч майже вся добре виділялася з черевної порожнини дренажними трубками. Значному підтіканню жовчі у післяопераційному періоді у 15 хворих сприяла біліарна гіпертензія внаслідок холедохолітіазу, стенозу папіли, парапапілярного дивертикулу, анатомічних особливостей дистальної частини папіли, проте дилятація жовчних проток була виявлена лише в 6 пацієнтів.

Проведення ЕРВ у ранньому післяопераційному періоді має низку особливостей, що пов'язано зі загальним станом пацієнта після операції, болями в животі. Це вимагало максимальної седації пацієнта або наркозу для найшвидшого проведення процедури і запобігання зайвому травмуванню шлунково-кишкового тракту і підшлункової залози. Для попередження виражених гемодинамічних розладів, пацієнтам проводили попередню інфузійну терапію з ліквідацією дефіциту об'єму циркулюючої крові.

Канюлювання папіли виконували дуже обережно; у випадках гострого папіліту або защемлення конкременту в папілі (один хворий) маніпуляцію починали з розсічення стінки папіли над конкрементом голчастим папілотомом. Для пошуку підтікання жовчі з дрібних пошкоджень, особливо в ложі міхура, необхідно вводити контраст в протоки часом до повного контрастування біліарного дерева, що вимагає створення високого ендобіліарного тиску. Спростити завдання і запобігти розвитку панкреатиту може використання балонного літоекстрактора як обтуратора в ретродуоденальній частині холедоха. Підтіканню жовчі в основному сприяли наявність холедохолітіазу (7 хворих), стенозу папіли (п'ятеро) та особливості анатомічної будови дистальної частини холедоха та папіли (троє хворих).

Ендоскопічна холангіографія, окрім причин біліарних ускладнень, дозволила встановити місце підтікання жовчі: у 9 хворих підтікання жовчі відбувалося із дрібних жовчних ходів (ходи *Luschka*) в ложе міхура, із бокових дефектів у правій печінковій та загальній жовчній протоках (троє і четверо хворих відповідно), з-під кліпси на міхуровій протоці (п'ятеро хворих). Якщо контраст при створенні значного тиску не виходив за межі проток, то при незначному дебіті жовчі (150-250 мл) вважали жовчотечу з ходів Luschka, а при більшому — про наявність додаткових, аж до сегментарних, жовчних проток, які впадали безпосередньо в жовчний міхур і підчас холецистектомії не були помічені.

Наступним кроком після виявлення причини ускладнень, які виникли, 26 хворим для ліквідації біліарної гіпертензії (при стенозі або деформації папіли) або для наступного ендоскопічного втручання виконано папілосфінктеротомію. В 11 з них видалено конкременти з холедоха кошиком *Dormia* або балонним літоекстрактором. Папіло-сфінктеротомію виконано ще 8 хворим, у яких не виявлено біліарної гіпертензії, проте були незначні зміни папіли (стеноз 1-2-го ступенів), дивертикул, аденоми папіли. При незміненій папілі і виявленні місця підтікання жовчі п'яти хворим проведено дилятацію папіли і ендобіліарне стентування, а якщо місце жовчотечі не знаходили, то втручання на папілі не проводили (п'ятеро хворих), або виконували лише дилятацію папіли (двоє пацієнтів).

Серед хворих з жовчотечеєю після холецистектомії, 12 хворих при відсутності симптомів перитоніту або затримки жовчі в черевній порожнині, результатах аналізів крові та апаратних методів (УЗД та МРХПГ) обстеження, що виключають біліарну обструкцію, ліковані виключно консервативними заходами. Їм налагоджували добре дренування черевної порожнини, на пару діб обмежували фізичну активність. У більшості хворих цієї групи було незначне підтікання жовчі (150-250 мл за добу), що зупинилося протягом 3-8 діб. Проте в трьох пацієнтів втрати жовчі становили 450-650 мл. При фістулографії виявлено підтікання жовчі з травмованої правої печінкової протоки, або із сегментарної протоки в ложі міхура, або з кукси міхурової протоки. Підтікання жовчі в них припинилося через 5-9 тижнів після холецистектомії. В одного хворого з травмою печінкової протоки через півроку розвинулася стриктура, яку ліквідовано ендобіліарним стентуванням. Ще двоє хворих звернулися протягом трьох років у зв'язку з механічною жовтяницею на грунті холедохолітіазу, який було ліковано ендоскопічно.

Висновки

Хворим, в яких у ранньому періоді після холецистектомії виникає надмірне виділення жовчі дренажами, рекомендовано проведення ендоскопічних ретроградних втручань в ургентному порядку, що дає можливість виявити вид пошкодження, його ступінь та локалізацію.

Невідкладні ендоскопічні ретроградні втручання — папілосфінктеротомія, балонна дилятація, стентування, — у більшості випадків дозволяють корегувати ранні ускладнення після операцій на жовчних шляхах і уникнути повторних операцій, зменшити морбідність.

Література

1. Кузнецов Н.А., Соколов А.А., Бронтвейн А.Т. Артемкин Э.Н. (2011) Диагностика и лечение ранний билиарных осложнений после холецистэктомии. Хирургия. 3: 3-7
2. Ничитайло М.Ю., Скумс А.В., Шкарбан В.П. з співавт. (2011) Діагностика та лікування хворих із комбінованими пошкодженнями жовчних проток та судин при холецистектомії. Шпитальна хірургія. 1: 13-17
3. Perera M.T., Monaco A., Silva M.A. et al. (2011) Laparoscopic posterior sectoral bile duct injury: the emerging role of nonoperative management with improved long-term results after delayed diagnosis. Surg. Endosc. 25; 8: 2684-2691
4. Rossi P., Servili S., Contine A. et al. (2002) Bile leak from the hepatic bed after laparoscopic cholecystectomy. Chir. Ital. 54; 4: 507-509
5. Shallaly G.E.I., Cuschieri A. (2000) Nature of etiology and outcome of bile duct injuries after laparoscopic cholecystectomy. Hepatopancreatobiliary Surg. 2: 3-13
6. Zhang J.M., Yu S.A., Shen W., Zheng Z.D. (2005) Pathogenesis and treatment to postoperative bile leakage: report of 38 cases. Hepatobiliary Pancreat. Dis. Int. 4; 3: 441-444

ЕНДОСКОПІЯ В ДІАГНОСТИЦІ Й ЛІКУВАННІ БІЛІАРНОГО ФАСЦІОЛЬОЗУ

Коломійцев В.І., Чикайло А.Т., Зінчук О.М., Павловський М.П.

Львівський національний медичний університет ім. Данила Галицького, Україна

Вступ

З 80-х років минулого століття фасціольоз став досить поширеним гельмінтозом, який виявляють і в країнах Європи, де найбільшу захворюваність спостерігають у Франції та Іспанії [4]. Проте, якщо в розвинутих країнах хворих реєструють спорадично, то в деяких регіонах Латинської Америки захворювання носить характер пандемії: в Перу й Еквадорі є місцевості, де на фасціольоз страждають 15-64% всього населення, а в Болівії на берегах озера Тітікака інфіковано 65-95% населення [6].

Клініка гострого періоду захворювання (3-4 міс) зумовлена дозріванням личинок у паренхімі печінки. Хронічний період захворювання пов'язаний з колонізацією жовчних проток дорослими гельмінтами, а тому в клініці переважають симптоми дискінезії жовчних шляхів, печінкової кольки, гепатохолециститу з тенденцією до періодичних загострень [2,3,6], розвитку ускладнень у вигляді механічної жовтяниці, гнійного холангіту, абсцесів печінки, гострого панкреатиту, печінкової недостатності та ураженням паразитами інших органів — підшлункової залози, селезінки, легенів, перикарду [1,2,4,5].

Метою роботи було вивчити можливість використання ендоскопічних методів діагностики і лікування в комплексі лікувальних заходів при біліарних ускладненнях в хворих на фасціольоз.

Матеріали та методи

Впродовж 12 останніх років в клініці хірургії №1 проходили обстеження і лікування двоє хворих на біліарний фасціольоз. Ще в двох хворих з інших лікувальних закладів було виявлено фасціольоз під час рентгенендоскопічного обстеження жовчних проток (ЕРХГ) і папілосфінктеротомії (ПСТ) у зв'язку з підозрою на холедохолітіаз з клінічною картиною механічної жовтяниці. Всі хворі чоловічої статі віком 35-76 років.

Лише в одного хворого діагноз фасціольозу був встановлений до ендоскопічного обстеження жовчних проток: пацієнт тривалий час обстежувався і лікувався празиквантелєм без особливого ефекту в інфекційній лікарні. В нього більше року спостерігались клінічні ознаки ураження печінки, біліарної системи та симптоми алергозу і інтоксикації; в калі постійно виявляли фасціол.

Троє інших хворих первинно поступили до хірургічних відділень з діагнозом механічної жовтяниці на грунті жовчнокам'яної хвороби з холедохолітіазом, а правильний діагноз встановлено після ПСТ, під час якої було виявлено живих фасціол. Комплекс обстеження включав загальний і біохімічний аналізи крові, дослідження калу (яєць паразитів при первинному аналізі не виявлено), ультразвукове дослідження печінки, жовчних проток, міхура, підшлункової залози. Одному хворому проведено магнітнорезонансну холангіографію. Ендоскопічні втручання виконували з допомогою фібродуоденоскопів *JF-1T10 Olympus* та *FD-34V Pentax*.

Результати й обговорення

Двоє пацієнтів проживало в сільський місцевості біля водойм. Анамнез захворювання становив 1-27 місяців. На час поступлення (двоє) або в анамнезі всі хворі мали прояви холангіту: механічну жовтяницю, підвищення температури тіла — 37,8-39,2°С, дрощі, біль в епігастрію. У трьох хворих біль в животі супроводжувався нудотою та блюванням. У двох хворих були алергічні реакції у вигляді дерматиту. Всі хворі відмічали втрату апетиту та ваги.

В загальному аналізі крові звертав увагу лейкоцитоз (8,6-12,5 Г/л) зі збільшенням кількості еозинофілів (6-9%) та паличкоядерних нейтрофілів (7-10%). Біохімічні показники крові: загальний білірубін — 27-136 мкМ/л в основному за рахунок прямої фракції; активність АлАТ підвищена (0,67-2,18 мМ/год-л) в трьох хворих, амілази (96 г/год/л) — в одного, лужної фосфатази (217-320 Од) — у всіх хворих.

Ультразвукове дослідження виявило збільшення печінки на 1-3см з дещо ущільненою паренхімою. Внутрішньопечінкові жовчні ходи мали щільні стінки; в одного пацієнта виявлено локальні розширення просвіту. Гепатикохоледох розширений до 9-18мм; стінки його були потовщеними, щільними, а в просвіті у двох хворих знайдено помірно гіперехогенні структури 4-12 мм. У двох хворих жовчний міхур був збільшений, містив «сладж» та екзопозитивні структури, що не залишали за собою ехонегативної «доріжки». У одного хворого виявлено ознаки гострого панкреатиту. У зв'язку з наявністю біліарної гіпертензії за відсутності ультразвукових ознак холелітіазу одному хворому виконано магнітно-резонансну холангіографію, яка підтвердила дилятацію біліарного дерева та виявила нещільні структури в холедосі.

Всім хворим проведено ЕРХГ, в одного хворого вже до початку обстеження було встановлено діагноз фасціольозу — знайдено в калі яйця *F. hepatica*. В одного хворого папіла була збільшена і набрякла (гострий папіліт), в двох — невелика, ригідна з ознаками стенозування; ще в одного хворого змін великого дуоденального соска не виявлено. Холедох у всіх хворих був розширеним до 10-20 мм, містив 2->20 нечітких тіней, які нагадували множинні м'які конкременти розмірами 5-15 мм. Вже на цьому етапі втручання в одного хворого підтвердили, а в двох — запідозрили наявність біліарних паразитів. Трьом хворим без особливостей виконано ПСТ (в одного хворого зі стенозом папіли проведено попередню папілотомію голчастим папілотомом), а одному хворому проведено дилятацію папіли. Після розрізу з холедоха в одного хворого самостійно відійшла *F. hepatica*, а в решта трьох — живих паразитів видалено кошиком *Dormia* або балонним літоекстрактором, при чому в одного хворого їх видаляли з внутрішньопечінкових проток. Втручання завершували лаважем проток розчином бетадину, а в одного хворого з масивним фасціольозом поставлено назобіліарний дренаж для продовження місцевої терапії і контролю стану проток.

Всі хворі після ендоскопічного втручання отримали антибіотики, інфузії, а після стабілізації стану і ліквідації клінічних ознак ускладненої біліарної гіпертензії ліковані в інфекційній лікарні празиквантелем. У пацієнта з відомим до ендоскопії діагнозом та масивною інвазією, хіміотерапія, як і раніше, не мала ефекту, тому хворого оперовано — холецистектомія, холедохотомія, повторне (через тиждень) видалення живих паразитів, зовнішнє дренування холедоха. Після операції хіміотерапія *per os* і лаваж холедоха звичайними хіміопрепаратами і антисептиками (празиквантел, метронідазол, фурацилін, хлоргексидин) не дав жодного позитивного результату — живі паразити самостійно відходили по дренажу. Можливо це відбувалося через наявність папілотомії, що не дозво-

ляло створити постійний резервуар з препаратами. Добрий лікувальний ефект отримано лише після налагодження постійного лаважу концентрованим розчином бетадину: припинилося виділення паразитів та їх яєць (кал і жовч), що дало можливість видалити дренаж холедоха.

Висновки

Фасціольоз — рідкісне в Україні захворювання, що супроводжується ураженням печінки та жовчних проток з відповідною клінічною симптоматикою. При неефективності консервативної терапії фасціольозу або у випадках масивної інвазії з виникненням ускладненої біліарної гіпертензії, ретроградне ендоскопічне втручання на папілі і протоках може бути ефективним лікувальним заходом.

Література

1. Бронштейн А.М., Горегляд Н.С., Лисицкая Т.И. с соавт. (2007) Случай фасциолеза длительного течения с вторичным холангитом и портальной гипертензией. Эпидемиология и инфекционные болезни. 1: 46-49
2. Dowidar N., El Sayad M., Osman M. et al. (1999) Endoscopic therapy of fascioliasis resistant to oral therapy. Gastrointest. Endosc. 50; 3: 345-351
3. Gulsen M.T., Savas M.C., Koruk M. et al. (2006) Fascioliasis: a report of five cases presenting with common bile duct obstruction. Neth. J. Med. 64; 1: 17-19
4. Özer B., Serin E., Gümürdülü Y. et al. (2003) Endoscopic extraction of living fasciola hepatica: case report and literature review. Turk. J. Gastroenterol. 14; 1: 74-77
5. Sezgn O., Altintaş E., Tombak A. (2010) Fasciola hepatica-induced acute pancreatitis: report of two cases and review of the literature. Turk. J. Gastroenterol. 21; 2: 183-187
6. Villa-Gómez Roig G. (2002) Hepatic fascioliasis in the Americas: a new challenge for therapeutic endoscopy. Gastrointest. Endosc. 56; 2: 315-317

ПОПЕРЕДЖЕННЯ УСКЛАДНЕНЬ ПРИ «ВАЖКИХ» КОЛОНОСКОПІЧНИХ ПОЛІПЕКТОМІЯХ

Мокрик В.Ю., Мокрик Ю.М.

Ендоскопічне відділення, Рівненська обласна клінічна лікарня, Україна

Вступ

Відносна частота аденом, а також концепція про їх провідну роль у розвитку раку товстої кишки, роблять проблему діагностики і лікування доброякісних епітеліальних пухлин однією з самих важливих для лікарів-ендоскопістів. Ендоскопічна поліпектомія стала загальноприйнятною в програмі скринінгу і попередження колоректального раку. Таке визнання відбулось протягом останнього десятиріччя, адже вона дозволила позбавити велику кількість пацієнтів від складних хірургічних втручань (колотомій, резекцій товстої кишки, колостомій), не знижуючи найближчі та віддалені результати.

Використовуючи ендоскопічні методи, вдається успішно провести видалення більшості поліпів із мінімальним числом ускладнень. Однак, існує цілий ряд так званих «важких» поліпів, видалення яких є технічно складним і пов'язане з підвищеним ризиком ускладнень (кровотеча, перфорація та ін.). Тому часто таким пацієнтам проводяться не ендоскопічні поліпектомії, а оперативні втручання.

Ми зробили ретроспективний аналіз поліпектомій, проведених в ендоскопічному відділенні Рівненської обласної лікарні за період 1983-2010 рр. До розгляду віднесли випадки ендоскопічного видалення поліпів >2см, їх кваліфікували у відповідності до Паризької ендоскопічної класифікації пухлинних уражень стравоходу, шлунку і товстої кишки (2002), як поліпоподібні утворення на ніжці, «сидячі» (на широкій основі) і змішані. Зрозуміло, що наш погляд на проблему поліпів, їх місце в концепції колоректального канцерогенезу на початку вказаного періоду не відповідав рівню поінформованості в наш час. Звісно, що і методики і оснащення сучасних ендоскопічних кабінетів відрізняється від тогочасних, адже сьогодні використовується широкий спектр обладнання та інструментів для різних клінічних ситуацій.

Вважаємо за можливе узагальнити наші результати, поділитись досвідом. Сподіваємось, що інформація буде корисною для колег у практичній діяльності.

Що ми розуміємо під поняттям «важка» поліпектомія? На наш погляд, це видалення поліпу, який має певні характеристики, які достовірно підвищують ризик ускладнень, можуть вплинути на перебіг клінічної ситуації або її наслідки. Без сумніву, головним критерієм є розмір поліпу. Поліпи, розмір яких > 2 см., «сидячі» або на ніжці, відносять до «важких» поліпів. Вони, як і будь які інші розміром більше 3 см в діаметрі, так звані велетенські поліпи, при проведенні їх трансендоскопічної електроексцизії, вимагають відповідної підготовки лікаря-ендоскопіста по оперативній ендоскопії, належного технічного та інструментального забезпечення, наявності хірургічної бази. Але розмір це не єдина особливість, яка відносить поліп до складних для ендоскопічного видалення. Іншим фактором є його розташування (в місцях крутих згинів кишки, де маневри колоноскопом обмежені, в зоні великих дивертикулів, у випадках, коли поліп поширюється більше, ніж на третину периметра кишки або перетинає більше ніж дві гаустри) [26,30].

За епідеміологічними даними оцінити частоту виявлення «важких» поліпів досить складно, оскільки в оцінці «важкості» поліпу є велика доля суб'єктивізму: поліп, що може бути «важким» для одного ендоскопіста, є звичайним поліпом для більш досвідченого спеціаліста. Проте, прийнято вважати, що 10-15% поліпів можуть бути віднесені до «важких» [3,13].

Після того, як ми виявляємо поліп і відносимо його до категорії «важких», необхідно відповісти на запитання: «чи є поліп доброякісним?». Для нас важливим є думка, що, незалежно від розміру, абсолютна більшість поліпів є доброякісними. Так за даними Нікішаєва В.І. і ін. (2012) відсоток виявлення раку в поліпоподібних утворах є досить низьким і варіює між 0,6% і 1,2%. Отже, при відсутності ознак, які вказують на переродження (звиразкування поверхні поліпу, його ущільнення, рихлість, локальна інфільтрація в ніжці поліпу), ми можемо передбачити відсутність малігнізації поліпу. Таке рішення має бути доповнене результатами загальноклінічного обстеження та біопсії. Необхідно ураховувати, що до 10-15% великих поліпів без вказаних візуальних особливостей переродження можуть мати у собі вогнища аденокарциноми [16].

За статистикою при проведенні «важких» поліпектомій ускладнення виникають в 10% випадків. Серед них частіше зустрічаються кровотечі (0,85%-24%) [8], перфорація кишки (0-3%), трансмуральні опіки стінки кишки, пневмоперітонеум, вазовагальні симптоми, сепсис, заворот кишок, защемлення пахової грижі [5]. Перші чотири ускладнення безпосередньо пов'язані із ендоскопічною поліпектомією. Тому необхідно враховувати всі чинники, які можуть спричинити ускладнення як під час проведення поліпектомії, так і в післяопераційний період [5].

До факторів, що підвищують ризик кровотечі після поліпектомії відносять: великий розмір поліпу, розміри ніжки поліпу, «сидячі» поліпи, поліпи сліпої кишки, коагулопатії, прийом нестероїдних протизапальних препаратів, антикоагулянтів, наркотиків [25]. Деякі автори вказують, що пацієнти старшого віку мають високий ризик кровотечі після поліпектомії, пов'язаний із атеросклерозом судин [7].

Із наведених даних ми бачимо, що найчастішим ускладненням є кровотеча. У залежності від моменту виникнення, прийнято розрізняти: процедурна кровотеча (кровотеча, яка виникла безпосередньо в момент проведення ексцизії поліпу, може бути пульсуючою, або активно просочуватись, продовжується не менше 3 хв); рання кровотеча (кровотеча, яка виникає після поліпектомії на протязі 24 год); відстрочена кровотеча (кровотеча, яка виникла між 2 і 30 днем після поліпектомії) [15]. Помічено, що частіше кровотечі виникають при видаленні поліпів розміром більшим 17 мм в діаметрі, з ніжкою, діаметром понад 5 мм, і також у випадках із сидячими і малігнізованими поліпами.

Доведено, що у випадках, коли високочастотний струм пересікає судину в поперечній площині, коагуляційний ефект є кращий, ніж у випадках, коли площина пересічення знаходиться під кутом до судини, або навіть по її осі. Саме в поперечній площині відбувається пересічення при затягуванні петлі на стеблевидній ніжці поліпа, в якій судини орієнтовані вздовж. Але в основі сидячого або малігнізованого поліпу судини орієнтовані так, що пересічення відбувається під кутом або навіть вдовж. Цим можна пояснити причину неадекватної електрокоагуляції і більшу частоту кровотеч при видаленні сидячих і перероджених поліпів [8].

З метою створення умов для безпечного проведення поліпектомії, в підслизовий шар за допомогою ін'єктора вводять розчин, створюючи «подушку» під поліпом. Ця маніпуляція дозволяє зменшити можливість глибокого пошкодження стінки кишки і її перфорації, а також знизити ризик кровотечі. Разом з тим, досягається повна резекція пухлини — по суті це можна розглядати як мукозектомію і з високою долею вірогідності передбачати, що неопластично змінена слизова видалена. А це є для нас вирішальним фактором.

Для ін'єкції використовують цілий ряд препаратів, зокрема:

- фізіологічний розчин (0,9%);
- фізіологічний розчин + адреналін (1:10000 або 1:100000);
- гіпертонічний ročин глюкози (декстрози) (20%, 30%, 50%);
- гіпертонічний NaCl (3% — 4,7%) + адреналін (0,01%) + глюкоза (декстроза) (50%);
- фізіологічний розчин + глюкоза (декстроза) (50%) (50/50);
- фізіологічний розчин + метиленовий синій (0,5%);
- гіалуронова кислота (0,5%); фібриноген; альбумін; аутокров; метилцелюлозу [20].

Фізіологічний розчин найчастіше використовується для підслизових ін'єкцій, що і продемонстровано у багатьох дослідженнях. Експерти вважають за краще використовувати його із адреналіном. При цьому необхідно враховувати його швидке розсмоктування у відділах кишки, які добре васкуляризуються, зокрема в прямій кишці, де створена «подушка» швидко зменшується, а разом з тим і збільшується ризик ускладнень. Достатньо довго підтримує створену «подушку» гіалуронова кислота, але є дані, що вона сприяє запаленню в рані. Інші дослідження показали, що гіалуронова кислота стимулює злоякісну проліферацію клітин в ложе поліпу, отже може стимулювати проростання залишкових пухлинних клітин. Популярність інших препаратів для підслизових ін'єкцій зараз зменшується з різних причин [11].

Враховуючих судиннозвужуючий ефект, розчин адреналіну може бути використаний і для введення безпосередньо в поліп, що дозволяє зменшити його розмір і ризик кровотечі [6]. Крім цього, це сприятиме видаленню поліпа одним блоком і дозволить уникнути проблеми гістологічної інтерпретації, пов'язаної з оцінкою багатьох частин поліпу при пофрагментній поліпектомії [14]. Для попередження ускладнень при створенні підслизової «подушки», бажано дотримуватись наступних рекомендацій:

1. вивести поліп у зручну для маніпуляцій позицію;
2. перші ін'єкції робити в проксимальні відділи поліпу;
3. голка має проникати тільки в слизову оболонку;
4. ін'єктор розміщується по дотичній до основи поліпу;
5. якщо адекватне підвищення поліпу відбувається, то не обов'язково вводити розчин в усіх 4 квадрантах;
6. під час введення розчину необхідно узгоджувати дії з асистентом.

Кількість введеного розчину залежить від розміру поліпу, але, як правило, вже 2-3 мл приводить до адекватного «підйому» поліпу [20]. У випадку, коли при достатньому введенні розчину поліп не підвищується, то слід запідозрити можливу малігнізацію поліпу з інвазією до м'язевого шару кишки. В іншому варіанті, це може бути наслідком рубцевих змін на місці попередньо видаленого поліпу.

Одним із ефективних методів попередження післяполіпектомічних кровотеч є накладання на ніжку поліпа лігатури. За даними Kouklakis, при видаленні 64 поліпів розміром >2 см, кровотеча після накладання лігатури спостерігалась у 3% випадків, а при введенні розчину адреналіну у 12% випадків [17]. Слід зауважити, що в літературі описані випадки спадання ендопетлі з ніжки поліпу, недостатнє стиснення судин поліпу, що приводило до кровотечі. У таких випадках накладання ендопетлі доповнюють ендокліпуванням, або ін'єкцією адреналіну. Ми спостерігали випадок, коли лігатуру накладену на основу гіганського поліпу при пофрагментному його видаленні, випадково було пересічено, що і викликало кровотечу [14].

Ще одним методом попередження кровотечі після поліпектомії є накладання однієї чи декількох кліпс на ніжку поліпу. Ми користувались цією методикою якщо діаметр ніжки поліпу був до 0,6-0,8 см.

Важливим моментом у попередженні ускладнень під час поліпектомії, є дотримання основних принципів електрохірургії. При оптимальному режимі теплова енергія поширюється в сторону поліпу і не пошкоджує кишку. Для забезпечення бажаного ефекту різання чи коагуляції і попередження термодеструкції кишки, необхідно врахувати три фактори, а саме: час дії струму, потужність і площу поперечного січення. Чим довшим є час дії струму, тим більше буде виділено тепла. При більшій потужності більшим буде нагрів тканини. У разі, коли усі параметри однакові, сильніше нагрівається провідник з меншою площею. Необхідно враховувати і електроопір тканини і захоплений петлею об'єм поліпу. Важливо також пам'ятати, що опір слизової залежить від її васкуляризації. Отже при проведенні поліпектомії в прямій кишці потужність струму може бути менша, ніж при видаленні схожого поліпу в сліпій кишці. Водночас, у місцях, де попередньо уже проводились поліпектомії є фіброз і рубцева тканина, то слід застосувати більш високу потужність струму для досягнення бажаного ефекту.

У даний час немає чітких методичних вказівок щодо використання електорохірургічного струму для поліпектомії, але більшість авторів рекомендують використовувати потужність 20 вт, комбінацію параметрів різання і коагуляції. Режим різання частіше застосовують для поліпектомії в сліпій кишці, при виконанні мукозектомії і пофрагментарному видаленні великих поліпів, а коагуляцію використовують при видаленні менших поліпів і розміщених в лівій половині кишки. У літературі було описано вплив різних параметрів електрохірургічного струму на частоту таких ускладнень, як

Таблиця 1. *Післяполіпектомічни кровотечі*

Тип поліпів	Кількість поліпектомій		Кількість післяполіпектомічних кровотеч					
			Інтрапроцедурні		Ранні		Відстрочені	
	1983-2000	2000-2010	1983-2000	2000-2010	1983-2000	2000-2010	1983-2000	2000-2010
На ніжці	67	51	15 (22,3%)	0	0	1 (2%)	1 (1,5%)	0
Сидячі	24	19	5 (20,8%)	2 (10,5%)	1 (4,1%)	1 (5,3%)	1 (4,1%)	0
Всього	91	70	20 (22,0%)	2 (2,85%)	3 (3,3%)	2 (2,85%)	2 (2,2%)	0

кровотеча та перфорація. Зазначено, що виникнення інтрапроцедурних кровотеч є частішим при використанні режиму різання, у той час як запізнілі кровотечі виникали переважно при використанні коагуляції або змішаного режиму. Перфорації частіше спостерігались при застосуванні режиму коагуляції, особливо в сліпій кишці [10].

Слід відзначити, що більшість сучасних електрохірургічних блоків мають вмонтований мікропроцесор, який порівнює вибрані параметри з рівнем опору тканини в місці контакту з електродом і вносить корективи у встановлені налаштування. Затискуючи поліпектомічну петлю, важливо синхронізувати це з подачею струму. В іншому випадку це призведе до «холодної поліпектомії» і кровотечі. Перелічені фактори, які сприяють виникненню ускладнень, не завжди можна попередити. В більшості випадків застосувавши широкий спектр обладнання, інструментів для різних клінічних ситуацій, удається попередити хірургічні втручання.

Виходячи з вищенаведених даних, найчастішими ускладненнями, що виникають при проведенні поліпектомії є кровотечі і перфорації [27,31]. Добровольський та ін. відзначають, що частота кровотеч після поліпектомії варіює від від 0,3% до 6%, але може досягати 24% при видаленні «важких» поліпів [8,9]. Watabe встановлено, що гіпертензія також становить загрозу кровотечі після поліпектомії [29].

Найпоширенішим методами зупинки кровотечі є введення розчину адреналіну, аргонплазмова коагуляція, (крім випадків мукозектомії), накладання ендопетлі на культю ніжки і накладання кліпс різних модифікацій. Слід зазначити, що кліпування застосовують і для лікування іншого ускладнення — перфорації, яка може бути результатом механічних пошкоджень ендоскопом, баротравми, або поліпектомії. Часто це може мати серйозні клінічні наслідки [28]. Ризик перфорації підчас колоноскопії оцінюється як 1 на 1000-2000 колоноскопій [2,18,22]. Кількість перфорації збільшується при «важких» поліпектоміях, при локалізації їх в сліпій кишці, при видаленні великої кількості поліпів, а також при пофрагментному видаленні поліпів. Якщо перфорація візуалізується під час самої процедури, можливо розглянути питання про спробу закриття ендокліпуванням. За даними експертів успішно вдається виконати ендоскопічне закриття в 50% випадків [12,21,24,32]. На жаль, летальність при перфорації складає близько 5% [19].

Серйозним ускладненням є післяполіпектомічний трансмуральний опік кишки, який проявляється лихоманкою, болем в животі лейкоцитозом. Лікування, як правило, консервативне [4]. Зрозумілим є те, що всі питання подальшого лікування таких пацієнтів мають бути обговорені з хірургом.

Матеріали і методи

За період 1983-2010 роки в ендоскопічному відділені було проведено 5594 колоноскопій, під час яких у 1627 (29%) випадках були виявлені поліпи. В 1041 (64%) пацієнта виявлено поодинокі поліпи, у 539 (35%) випадках виявлено множинні поліпи, в 16 (1%) виявлено поліпоз. Всього виявлено 2624 поліпа, із яких розміром до 1 см. діагностовано 2042 (77,8%), до 2 см. — 412 (15,7%), а доля поліподібних утворів > 2,0 см склала 171 (6,5%). Виявлені поліпи класифікували згідно Паризької класифікації (2002) як поліпоподібні утвори на ніжці та «сидячі». В аналіз включили 171 поліп розміром > 2 см. Із них ніжці було 125 (73,1%) поліпів і 46 (26,9%) сидячих.В дистальних відділах були локалізовані 130 (76%) поліпів, 41 (24%) в проксимальних. Межею проксимального і дистального відділів вважали селезінковий згин.

Результати та їх обговорення

За вказаний період трансендоскопічно було видалено 161 поліп, що склали 94,2% від виявлених. У період 1983-2000 рр. нами було проведено 91 поліпектомія поліпів > 2 см, з них лише 16 були > 3 см (17%). У 20 (22%) пацієнтів поліпектомії ускладнились інтрапроцедурною кровотечею, яку в 17 випадках вдалося зупинити консервативно, 3 пацієнтів прооперовано.

За період 2000-2010 рр. покращилось оснащення ендоскопічних кабінетів, запроваджені нові методики, що дало змогу значно розширити покази до ендоскопічних оперативних втручань, і разом з тим зменшити число ускладнень і покращити результати. За період 2000-2010 нами було проведено 70 поліпектомій поліпів > 2 см, з них > 3 см — 28. У 16 пацієнтів видалені поліпи були > 4 см, 3 метою попередження ускладнень ми в 35 випадках накидали лігатури ніжку чи на основу поліпу, в 25 випадках використали введення розчину адреналіну 1-10000, в 10 випадках накладали кліпси на ніжку поліпу. У 2 випадках виникла кровотеча (2,8%), зупинити яку ендоскопічними методиками не вдалося, хворі були прооперовані (таблиця 1).

Висновки

Ендоскопічна поліпектомія стала загальноприйнятною в програмі скринінгу і попередження колоректального раку. Використовуючи сучасні методи профілактики вдається успішно проводити поліпектомію велетенських поліпів і знизити частоту ускладнень при цьому.

Література

1. Никишаев В.И., Патий А.Р., Тумак И.Н., Коляда И.А. (2012) Эндоскопическая диагностика раннего колоректального рака. Український журнал малоінвазивної та ендоскопічної хірургії. 16; 1: 35-55
2. Arora G., Mannalithara A., Singh G. et al. (2009) Risk of perforation from a colonoscopy in adults: a large population-based study. Gastrointestinal Endoscopy. 69: 654-664
3. Binmoeller K.F., Bohnacker S., Seifert H. et al. (1996) Endoscopic snare excision of «giant» colorectal polyps [see comment]. Gastrointestinal Endoscopy. 43: 183-188
4. Conio M., Repici A., Demarquay J.F. et al. (2004) EMR of large sessile colorectal polyps. Gastrointestinal Endoscopy. 60: 234-241
5. Dell'Abate P., Iosca A., Galimberti A. et al. (2001) Endoscopic treatment of colorectal benign-appearing lesions 3 cm or larger. Dis Colon Rectum. 44: 112-118
6. Di Giorgio P., De Luca L., Calcagno G. et al. (2004) Detachable snare versus epinephrine injection in the prevention of postpolypectomy bleeding: a randomized and controlled study. Endoscopy. 36: 860-863
7. Di Prima R.E., Barkin J.S., Blinder M. et al. (1988) Age as a risk factor in colonoscopy: fact versus fiction. Am. J. Gastroenterology. 83: 123-125
8. Dobrowolski S., Dobosz M., Babicki A. et al. (2006) Blood supply of colorectal polyps correlates with risk of bleeding after colonoscopic polypectomy. Gastrointestinal Endoscopy. 63: 1004-1009
9. Dominitz J.A., Eisen G.M., Baron T.H. et al. (2003) Complications of colonoscopy: ASGE standards of practice report. Gastrointestinal Endoscopy. 57: 441-445
10. Fry L.C., Lazenby A.J., Mikolaenko I. et al. (2006) Diagnostic quality of polyps resected by snare polypectomy: does the type of electrosurgical current used matter? Am. J. Gastroenterology. 101: 2123-2127
11. Fujishiro M., Yahagi N., Kashimura K. et al. (2004) Different mixtures of sodium hyaluronate and their ability to create submucosal fluid cushions for endoscopic mucosal resection. Endoscopy. 36: 584-589
12. Fujishiro M., Yahagi N., Nakamura M. et al. (2006) Endoscopic submucosal dissection for rectal epithelial neoplasia. Endoscopy. 38: 493-497
13. Higaki S., Hashimoto S., Harada K. et al. (2003) Long-term follow-up of large flat colorectal tumors resected endoscopically. Endoscopy. 35: 845-849
14. Hogan R.B. (2007) 3rd Epinephrine volume reduction of giant colon polyps facilitates endoscopic assessment and removal. Gastrointestinal Endosc. 66: 1018-1022
15. Hsieh Y.H., Lin H.J., Tseng G.Y. et al. (2001) Is submucosal epinephrine injection necessary before polypectomy? A prospective, comparative study. Hepatogastroenterology. 48: 1379-1382
16. Khashab M., Eid E., Rusche M., Rex D.K. (2009) Incidence and predictors of «late» recurrence after endoscopic piecemeal resection of large sessile adenomas. Gastrointestinal Endoscopy. 70: 344-349
17. Kouklakis G., Mpoumponaris A., Gatopoulou A. et al. (2009) Endoscopic resection of large pedunculated colonic polyps and risk of postpolypectomy bleeding with adrenaline injection versus endoloop and hemoclip: a prospective, randomized study. Surg Endosc.: Epub ahead of print
18. Levin T.R., Zhao W., Conell C. et al. (2006) Complications of colonoscopy in an integrated health care delivery system. Ann. Intern. Med. 145: 880-886
19. Machida H., Sano Y., Hamamoto Y. et al. (2004) Narrow — band imaging in the diagnosis of colorectal mucosal lesions: a pilot study. Endoscopy. 36: 1094-1098
20. Norton I.D., Wang L., Levine S.A. et al. (2002) Efficacy of colonic submucosal saline solution injection for the reduction of iatrogenic thermal injury. Gastrointestinal Endoscopy. 56: 95-99
21. Onozato Y., Kakizaki S., Ishihara H. et al. (2007) Endoscopic submucosal dissection for rectal tumors. Endoscopy. 39: 423-427
22. Pochapin M.B. (2009) Understanding the risks of colonoscopy: looking forward. Gastrointestinal Endoscopy. 69: 672-674
23. Rex D.K., Waye J.D., Williams C.B. (2003) Colonoscopy — Principles and Practice. Vol 1. Malden, Massachusetts: Blackwell Publishing. Inc. 420-442
24. Rösch T., Sarbia M., Schumacher B. et al. (2004) Attempted endoscopic en bloc resection of mucosal and submucosal tumors using insulated — tip knives: a pilot series. Endoscopy. 36: 788-801
25. Rosen L., Bub D.S., Reed J.F. et al. (1993) Hemorrhage following colonoscopic polypectomy. Dis Colon Rectum. 36: 1126-1131
26. Seitz U., Bohnacker S., Seewald S., Thonke F., Soehendra N., Waye J.D. (2009) Difficult polypectomy. In: Colonoscopy. Waye J.D., Rex D.K., Williams C.B., editors.
27. Silvis S.E., Nebel O., Rogers G. et al. (1976) Endoscopic complications: results of the 1974 American Society for Gastrointestinal Endoscopy survey. JAMA. 235: 928-930
28. Singh H., Penfold R.B., De Coster C. et al. (2009) Colonoscopy and its complications across a Canadian regional health authority. Gastrointestinal Endoscopy. 69: 665-671
29. Watabe H., Yamaji Y., Okamoto M. et al. (2006) Risk assessment for delayed hemorrhagic complication of colonic polypectomy: polyp — related factors and patient — related factors. Gastrointestinal Endoscopy. 64: 73-78
30. Wayne J.D. (2005) Advanced polypectomy. Gastrointestinal Endoscopy. 15: 733-756
31. Webb W.A., McDaniel L., Jones L. (1985) Experience with 1000 colonoscopic polypectomies. Ann. Surg. 5: 626-632
32. Yamamoto H., Yahagi N., Oyama T. (2005) Mucosectomy in the colon with endoscopic submucosal dissection. Endoscopy. 37: 764-768

ПОДПИСКА 2012

Глубокоуважаемые подписчики, читатели, авторы оригинальных статей!

«Украинский журнал малоинвазивной и эндоскопической хирургии» распространяется непосредственно каждому читателю/учреждению Украины редакцией напрямую.

Для получения журнала в 2012 году Вам/Вашему учреждению необходимо прислать заявку в произвольной форме в адрес редакции.

Прием научных статей к публикации проводится по электронной почте на адрес: **bomartin@yandex.ru**
Статьи должны отвечать всем требованиям **Инструкций для авторов** «Украинского журнала малоинвазивной и эндоскопической хирургии».