МІНІСТЕРСТВО ОХОРОНИ ЗДОРОВ'Я УКРАЇНИ
ВІЙСЬКОВО-МЕДИЧНЕ УПРАВЛІННЯ МІНІСТЕРСТВА ОБОРОНИ УКРАЇНИ

Український журнал малоінвазивної та ендоскопічної хірургії

УКРАЇНСЬКИЙ ФОНД ПІДТРИМКИ ТА РОЗВИТКУ
НЕЙРОЕНДОСКОПІЇ ТА ЕНДОСКОПІЧНОЇ НЕЙРОХІРУРГІЇ

ISSN 1029-743 X

Volume 15 No 2
2011

СПЕЦІАЛІЗОВАНИЙ ЖУРНАЛ ГОЛОВНОГО ВІЙСЬКОВО-МЕДИЧНОГО КЛІНІЧНОГО ЦЕНТРУ
«ГОЛОВНИЙ ВІЙСЬКОВИЙ КЛІНІЧНИЙ ГОСПІТАЛЬ» МІНІСТЕРСТВА ОБОРОНИ УКРАЇНИ
ОФІЦІЙНИЙ ЖУРНАЛ УКРАЇНСЬКОЇ АСОЦІАЦІЇ СПЕЦІАЛІСТІВ
ПО МАЛОІНВАЗИВНИМ ЕНДОСКОПІЧНИМ ТА ЛАЗЕРНИМ ТЕХНОЛОГІЯМ
НАУКОВО-ПРАКТИЧНИЙ ЖУРНАЛ АСОЦІАЦІЇ ЛІКАРІВ ЕНДОСКОПІСТІВ УКРАЇНИ

"Український журнал малоінвазивної та ендоскопічної хірургії"
(Укр. ж. малоінвазивної ендоск. хір.) — рецензуємий науково-практичний журнал.

Заснований у 1996 р.

Видається 4 рази на рік.

Затверджено ВАК України
1997 р., 1999 р. та 10.II.2010 постанова №1-05/1

Затверджено
Міжнародним Центром ISSN 5.VII.1998 р.

"Ukrains'kij žurnal maloinvazivnoї ta endoskopičnoї hirurgii"
(Ukr. ž. maloinvazivnoї endosc. hir.)

"Ukrainian Journal of Minimally Invasive and Endoscopic Surgery"
(Ukr. J. Minimally Invasive Endosc. Sur.)

Established in 1996.

Published quarterly.

Засновник
Український фонд підтримки та розвитку нейроендоскопії та ендоскопічної нейрохірургії

Видавник
Київський клінічний госпіталь

Мова видання
українська, російська, англійська.

Сфера розповсюдження
загальнодержавна, зарубіжна.

Свідоцтво про державну реєстрацію
КВ #2301, 23.XII.1996

Передплатний індекс
40719

Підписано до друку
05.V.2011

Наклад
500 примірників

Адреса редакції
01133, Київ, вул. Госпітальна, 18
тел./факс: (044) 522-8379

Сканування, дизайн та комп'ютерна верстка
Куценко С. О.

www.endoscopy.com.ua
www.gvkg.kiev.ua

Головний редактор
Данчин О. Г.

Заступники головного редактора
Бойчак М. П., Данчин А. О.

Редактори
Голік Л. А., Грубнік В. В., Лурін І. А., Шудрак А. А.

Редакційна колегія
Возіанов О. Ф.
Венцковський Б. М.
Білий В. Я.
Bauer B. L. *(Germany)*
Бурий О. М.
Cohen A. R. *(USA)*
Заболотний Д. І.
Зазірний І. М.
Запорожан В. М.
Зозуля Ю. П.
Зубарев П. М. *(Росія)*
Grotenhuis J. A. *(Netherlands)*
Fukushima T. *(USA)*
Мамчич В. І.
Нікішаєв В. І.
Ничитайло М. Ю.
Orljansky V. *(Austria)*
Палієнко Р. К.
Педаченко Є. Г.
Perneczky A. *(Germany)*
Поліщук М. Є.
Радіонов Б. В.
Руденко А. Ю.
Саєнко В. Ф.
Samii M. *(Germany)*
Shabus R. *(Austria)*
Sosna A. *(Чехія)*
Teo Ch. *(USA)*
Тімофеєв О. О.
Тофан А. В.
Фомін П. Д.
Цимбалюк В. І.
Щеглов В. І.

Шеф-редактор
Алхазян А. А.

НОВІТНІ ТЕХНОЛОГІЇ

4 **Применение эндоскопических технологий в хирургическом лечении абсцессов головного мозга, осложненных окклюзионной гидроцефалией**
Данчин А.А.

The Use of Endoscopic Techniques in Surgery of Brain Abscesses Complicated with Obstructive Hydrocephaly
A.A. Danchin

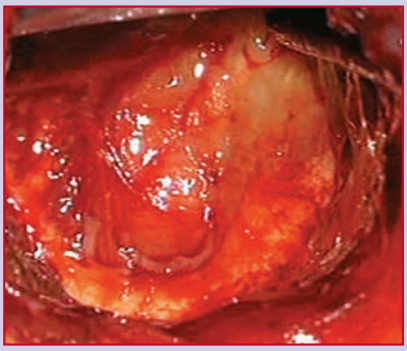

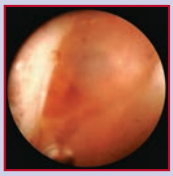

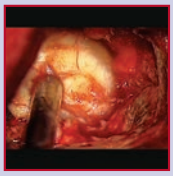

КЛІНІЧНІ ДОСЛІДЖЕННЯ

12 **Фотоселективна вапоризація простати в порівнянні з трансвезикальною відкритою аденомектомією при об'ємі передміхурової залози більше 80 см³ — результати рандомізованого проспективного дослідження**
Головко С.В., Савицький О.Ф.

Fotoselective Vaporization of Prostate vs. Transvesical Open Adenomectomy for Prostatic Adenomas of More Than 80 ml — Results of Randomized Prospective Research
S.V. Golovko, O.F. Savitsky

ТЕМАТИЧНІ ОГЛЯДИ

17 **Классификация эндоскопических признаков кровотечения, история создания, определение терминов**
Никишаев В.И.

Endoscopic Classification of Gastrointestinal Bleeding, History and Terminology
V.I. Nikishaev

МАТЕРІАЛИ IV СИМПОЗІУМУ «СУЧАСНА ДІАГНОСТИЧНА ТА ЛІКУВАЛЬНА ЕНДОСКОПІЯ»

30 **Лапароскопічні втручання у хворих перфоративною гастродуоденальною виразкою, ускладненою перитонітом**
Бондарєв Р.В., Бондарєв В.І., Селіванов С.С.

31 **Острый гнойный флебит пупочной вены, как осложнение после пирсинга пупка — случай из практики**
Бондарев Р.В., Бондарев В.И., Алексеев А.В., Селиванов С.С., Кириченко С.В.

31 **Сучасні методи діагностики гелікобактеріозу**
Бурий О.М., Дмитренко М.П., Шандренко С.Г.

33 **Антибіотикопрофілактика в ендоскопії — огляд літератури**
Бурий О.М., Терешкевич І.С., Галочка І.П., Башир-Заде Т.А., Глотова Т.Є., Весненко С.В.

36 **Патоморфологічне обгрунтування застосування протеолітичних ферментів у поєднанні з сімтоматичною лазерною ендоскопічною реканалізацією у хворих на неоперабельні злоякісні пухлини стравоходу**
Гомоляко І.В., Назаренко О.Ю., Тодуров І.М.

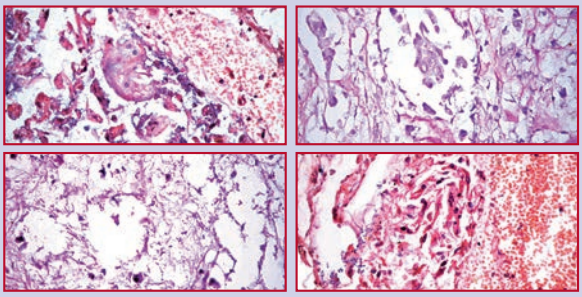

38 **Койлоцитарна дисплазія слизової оболонки шлунку**
Гомоляко І.В.

39 **Эндоскопическая и анетезиологическая тактика при трудной интубации трахеи**
Губанов Д.С., Коваленко В.Л., Супрун Г.А.

39 **Рідкісні форми холедохолітіазу: ендоскопічна діагностика та лікування**
Дронов О.І., Насташенко І.Л., Стець М.М., Довбенко О.В., Негря Є.В.

41 **Кількісні морфологічні аспекти передракових гіперпластичних уражень гортані**
Клочков Є.І., Савченко Т.Д., Заболотний Д.І.

42 **Вікові особливості розповсюдження поліпів та раку товстої кишки за даними колоноскопії**
Литвин М.М.

42 **Ендобіліарна балонна дилатація великого дуоденального сосочка в лікуванні жовчнокам'яної хвороби, ускладненої мікрохоледохолітіазом**
Литвиненко О.М., Огородник П.В., Лукеча І.І., Гулько О.М.

43 **Вміст білків теплового шоку hsp70 і hsp90 в цитозолі, ядрах і загальному лізаті клітин пухлини раку шлунка людини**
Мандрик С.Я., Бурий О.М., Бобик В.І., Сидорик Л.І., Остапченко Л.І., Терешкевич І.С.

45 **Первый опыт эндоскопического пилородуоденального стентирования**
Музыка С.В., Винницкая А.Б., Жигулин А.В.

46 **Выбор способа хирургического лечения пациентов с грыжами пищеводного отверстия диафрагмы**
Михальчевский В.П.

47 **Випадок діагностики псевдокісти підшлункової залози, ускладненої дуоденальною кровотечею**
Мокрик Ю.М., Скорейко С.М., Мокрик В.Ю.

© Український журнал малоінвазивної та ендоскопічної хірургії, 2011
© Український Фонд підтримки та розвитку нейроендоскопії та ендоскопічної нейрохірургії, 2011
© ЗАТ "Київський клінічний госпіталь", 2011
Все права защищены. Перепечатка материалов либо их частей в любом виде без письменного согласия держателя авторских прав будет преследоваться в судебном порядке.

© Ukrainian Journal of Minimally Invasive and Endoscopic Surgery, 2011
© Ukrainian Fund of the Support and Development of Neuro-endoscopy and Endoscopic Neurosurgery. All rights reserved.
© Kiev's Clinical Hospital, Medical Corp.

All right reserved.

Вельмишановні автори!
Запрошуємо Вас надсилати статті/рукописи на адресу редакції!

Український журнал малоінвазивної та ендоскопічної хірургії

ISSN 1029-743 X

Редакція "Українського журналу малоінвазивної та ендоскопічної хірургії" **безкоштовно публікує оригінальні** (не комерційні) **статті, та кольорові репродукції до них.**

Редакція приймає статті та рукописи авторів на окремих файлах у форматі Win Word на CD або дискетах типу MFD_2 HD. Рукописи, ілюстрації, дискети та ін. не повертаються. Редакція приймає статті на українській, російській та англійській мовах.

Також Ви маєте можливість надіслати статтю/рукопис/ілюстрації на електрону адресу редакції: bomartin@yandex.ru

Відповідальність за коректування наданого авторами власного матеріалу, цитат та посилань несуть автори статей. Однак редакція залишає за собою право представляти отримані роботи для рецензування авторитетним у цій галузі спеціалістам. В таких випадках відгук буде опублікований разом з рецензованою статтею. Редколегія залишає за собою право, в разі особливої потреби, скорочувати та виправляти статті, не змінюючи при цьому їхнього істотного змісту.

Авторські права
Прийняття рукопису до публікації передбачає, що цю роботу відправлено до редакції за згодою усіх авторів установи, де її було виконано; авторські права автоматично переходять від авторів до видавника; рукопис не буде опубліковано де-небудь без згоди власника авторських прав.

Для прискорення роботи авторів дуже просять готувати рукописи відповідно до слідуючих інструкцій:

1. Рукопис повинен бути надрукований **Times New Roman**, 12, через 1,5 інтервали на аркуші форматом А4 (21×29,7 см).

2. Титульний лист повинен мати на українській (або російській) мові та на англійській мові **назву статті та імена авторів, заклад, клініку, відділення,** в якому виконано роботу, адресу закладу для кореспонденції. Далі, сторінки рукопису повинні бути пронумеровані послідовно.

3. Чітке відокремлення друкованого аркуша — важлива допомога читачам. **Кожна стаття повинна мати:** узагальнення (summary), вступ, матеріали та методи, результати, обговорення, література.

4. Узагальнення (summary) повинно бути на англійській мові, мати короткий огляд основних положень роботи. Його розмір може складати від 1/2 до цілої сторінки. Додайте не більше 4 ключових слів у кінці.

5. Вступ пов'язаний в основному з найбільш важливими питаннями статті. Після ознайомлення зі вступною частиною читачу повинно бути зрозуміло, навіщо було виконано дану роботу, та яка мета автора.

6. В частині **матеріали та методи** повинен бути представлений короткий, але чіткий опис, наприклад, основної методики оперативного втручання, або яким чином виконувався експеримент, яка апаратура та техніка використовувалась, обсяг клінічного матеріалу і його підрозділ, види та кількість експериментів і т.д. Ця частина повинна дозволити читачеві контролювати, повторювати і продовжувати наукову роботу авторів.

7. Результати повинні бути викладені чітко та стисло. Таблиці та графіки бажані в тому випадку, якщо вони скорочують текст і збагачують зміст.

8. В **обговоренні** основні результати повинні бути порівняні з результатами, які є в літературі. Їхнє значення в практичній хірургічній роботі рекомендується виділити.

9. Список літератури (у статті — **Література**) повинен бути представлений в алфавітному порядку, пронумерований та ідентифікований з номерами в тексті.

Згадування журналу повинно включати: прізвище(а) та ініціали автора(ів), рік публікації у округлих дужках, повну назву статті, назву журналу — скорочення відповідно "Index Medicus", номер тому (якщо є), номер журналу, перші та останні номери сторінок.

- Борисов А.П., Григорьев С.Г. (1998) Классификация малоинвазивных хирургических вмешательств. Эндоскопическая хирургия. 4: 30-31
- Fay T., Grant F.C. (1923) Ventriculoscopy and intraventricular photography in internal hydrocephalus. JAMA. 46; 80: 461-463

Посилання на книгу, методичні рекомендації повинно включати: прізвище(а) та ініціали автора(ів), рік публікації в округлих дужках, повну назву книги, місце публікації в округлих дужках, видавництво та кількість сторінок.

- Верещагин Н.В., Брагина Л.К., Вавилов С.Б., Левина Г.Я. (1986) Компьютерная томография мозга. (Москва). "Медицина". 256 с.
- Зозуля Ю.А. (1981) Методические рекомендации по диагностике и лечению травматических внутричерепных гематом у больных различных возрастных групп. (Киев). "Здоровье". 25 с.
- Grossman C.B. (1990) Magnetic resonance imaging and computed tomography of the head and spine. (Baltimore). *Williams and Wilkins, eds.* 280 p.

Посилання на дисертацію повинно включати: прізвище та ініціали автора, рік публікації в округлих дужках, повну назву дисертації, науковий ступінь пошукача, місце публікації в округлих дужках, кількість сторінок.

- Бхат А.К. (1987) Диагностика и лечение травматических двусторонних субдуральных гематом. Автореф. дис... канд. мед. наук. (Киев). 18 с.

Посилання на тезиси повинно включати: прізвище(а) та ініціали автора(ів), рік публікації в округлих дужках, повну назву тезисів, назва конференції, місце публікації в округлих дужках, перші та останні номери сторінок.

- Блинов Е.И. (1982) Распознавание и лечение хронических внутричерепных гематом. Тез. докл. *III Всесоюзного съезда нейрохирургов*. (Москва). с. 23-24
- Danchin A.G. (1997) Endoscopic assisted microsurgery of lateral herniated lumbar disks. In Abstract Book: *Third Congress on Minimally Invasive Neurosurgery*. (France). pp 28-29

10. Ілюстрації мають надаватися на окремих файлах, в форматі TIFF або JPEG (maximum quality) з розподільчою здатністю **300 dpi,** та **розміром** не меншим за розмір **репродуціювання**. Категорично **не допускається** надання зображень **імпортованих** у програму **MSWord** або **CorelDraw.**

11. Схеми і графіки повинні бути розбірливими. Доречно виконання графіків або схем за допомогою засобів Microsoft Ofice, або у кривих.

12. Будь ласка, додайте **у кінці статті** повні імена, титули та повну адресу всіх авторів, закладів, в яких виконано роботу, країну і місто. Вкажіть: з ким, по якій адресі і по якому телефону редакція буде при необхідності мати контакт.

13. Всі ділові контакти (переговори) та особливо всю кореспонденцію відносно остаточного друку необхідно надсилати прямо на адресу Редакції.

Редакція "Українського журналу малоінвазивної та ендоскопічної хірургії"
Клініка нейрохірургії та неврології
Головний військовий клінічний госпіталь
вул. Госпітальна, 18, Київ, 01133, Україна
Тел./факс: +38 (044) 522-83-79
Тел.: +38 (044) 521-82-87
e-mail: bomartin@yandex.ru

© Український журнал малоінвазивної та ендоскопічної хірургії
(2011) Vol. 15; 2: 4-11

ПРИМЕНЕНИЕ ЭНДОСКОПИЧЕСКИХ ТЕХНОЛОГИЙ В ХИРУРГИЧЕСКОМ ЛЕЧЕНИИ АБСЦЕССОВ ГОЛОВНОГО МОЗГА, ОСЛОЖНЕННЫХ ОККЛЮЗИОННОЙ ГИДРОЦЕФАЛИЕЙ

Данчин А.А.

Клиника нейрохирургии и неврологии Главного военно-медицинского клинического центра "Главный военный клинический госпиталь" МО Украины, Киев

The Use of Endoscopic Techniques in Surgery of Brain Abscesses Complicated with Obstructive Hydrocephaly

A.A. Danchin

Clinic of Neurosurgery and Neurology, Main Military Clinical Hospital of the Defense Ministry, Kiev, Ukraine

Received: April 12, 2011
Accepted: May 4, 2011

Адреса для кореспонденції:
Клініка нейрохірургії та неврології
Головний військовий клінічний госпіталь
вул. Госпітальна, 18, Київ, 01133, Україна
тел./факс: +38-044-522-83-79
e-mail: bomartin@yandex.ru

Summary

We observed 17 adult patients with brain abscesses. All patients were operated on with use of endoscopic methods. There were stereotactic aspirations in 2 cases (12%), microsurgical radical evacuation — in 6 (35%) cases, endoscopic aspiration — in 9 (53%) cases. In 3 cases of subtentorial abscesses complicated with obstructive hydrocephaly we performed endoscopic third ventriculostomy as the first surgical step and then were performed radical abscess evacuation or endoscopic aspiration.

There were postoperative improvements in 15 (88%) cases and patients were discharged in good condition. So, we think that endoscopic techniques can reduce operative trauma and has high effectiveness as the minimally invasive surgical method for brain abscesses.

Key words: brain abscess, obstructive hydrocephaly, endoscope.

Введение

Согласно клинических протоколов оказания медицинской помощи больным с абсцессами головного мозга, утвержденных Приказом Министерства здравоохранения Украины №317 от 13/06-2008, наличие абсцесса головного мозга является абсолютным показанием к хирургическому лечению, направленному на его удаление [1]. Методы оперативных вмешательств зависят от локализации этих патологических образований, их размеров, сроков формирования и клинических проявлений. За последние десятилетия в нейрохирургии наметилась стойкая тенденция к минимизации операционной травмы и высокой эффективности вмешательства с наименьшим развитием послеоперационных осложнений. Предпочтение отдается стереотаксической аспирации содержимого абсцессов, либо их эндоскопическому удалению [1,5]. В ряде случает абсцессы головного мозга, располагающиеся в задней черепной ямке, могут приводить к развитию вторичной окклюзионной гидроцефалии, что осложняет клиническое течение заболевания.

Цель исследования — выработка оптимальной хирургической тактики лечения абсцессов задней черепной ямки, осложненных окклюзией ликворо-

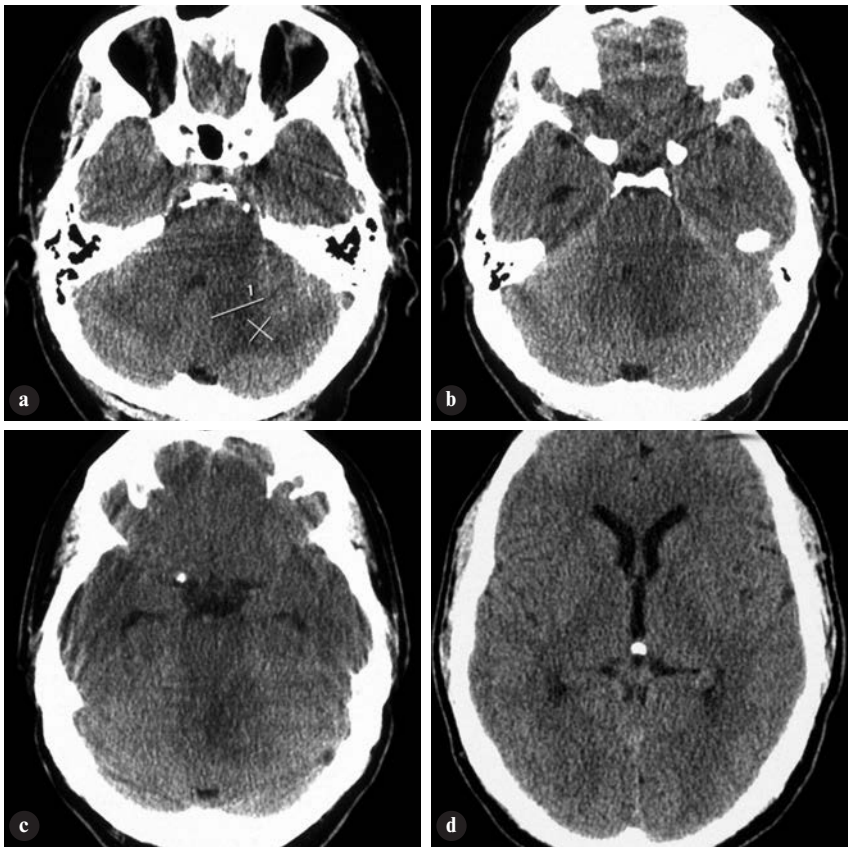

Рис. 1

A-D. *КТ головного мозга пациента О.* — локальный энцефалит мозжечка.

проводящих путей, возможности применения эндоскопических технологий при удалении абсцессов головного мозга супратенториальной и субтенториальной локализации.

Материалы и методы

В клинике нейрохирургии и неврологии Главного военного клинического госпиталя МО Украины проведен анализ лечения 17 пациентов с абсцессами головного мозга (см. таблицу 1). Возраст пациентов варьировал от 18 до 60 лет, составив в среднем 36 лет. Мужчин было 14 (82%), женщин — 3 (18%).

Диагноз всем пациентам был установлен на основании данных КТ и/или МРТ головного мозга, при этом особое значение уделялось наличию в анамнезе перенесенных гнойно-воспалительных заболеваний ЛОР-органов — гайморита, отита, синусита, заболеваний ротовой полости — кариесу и т.п. В клинической картине превалировала общемозговая симптоматика — головная боль, тошнота, общая слабость. Такие объективные данные как изменения лейкоцитарной формулы в анализе крови, температурные реакции были либо слабо выражены, либо вообще не проявлялись.

По локализации супратенториально абсцессы располагались у 13 (76%) больных, при этом у 1 (6%) пациента абсцесс прорвался в желудочковую систему на догоспитальном этапе. Субтенториально абсцессы имелись у 4 (24%) больных, из них у 3 (18%) осложнились окклюзией ликворных путей и развитием напряженной вторичной трехжелудочковой гидроцефалией.

Все больные были оперированы с применением малоинвазивных методик, при этом стереотаксическая аспирация проведена в 2 (12%) наблюдениях, микрохирургическое удаление — у 6 (35%) больных, эндоскопическое удаление абсцессов — 9 (53%) пациентов. У трех больных (18%) с окклюзионной трехжелудочковой гидроцефалией, ввиду локализации абсцессов в мозжечке и мосту, операции по удалению абсцессов были дополнены одномоментным выполнением эндоскопической перфорации дна третьего желудочка.

Техническое оснащение

Для проведения указанных оперативных вмешательств нами использовалось следующее оборудование:

- Нейрохирургический микроскоп "Carl Zeiss OPMI Vario S 88" (Germany);

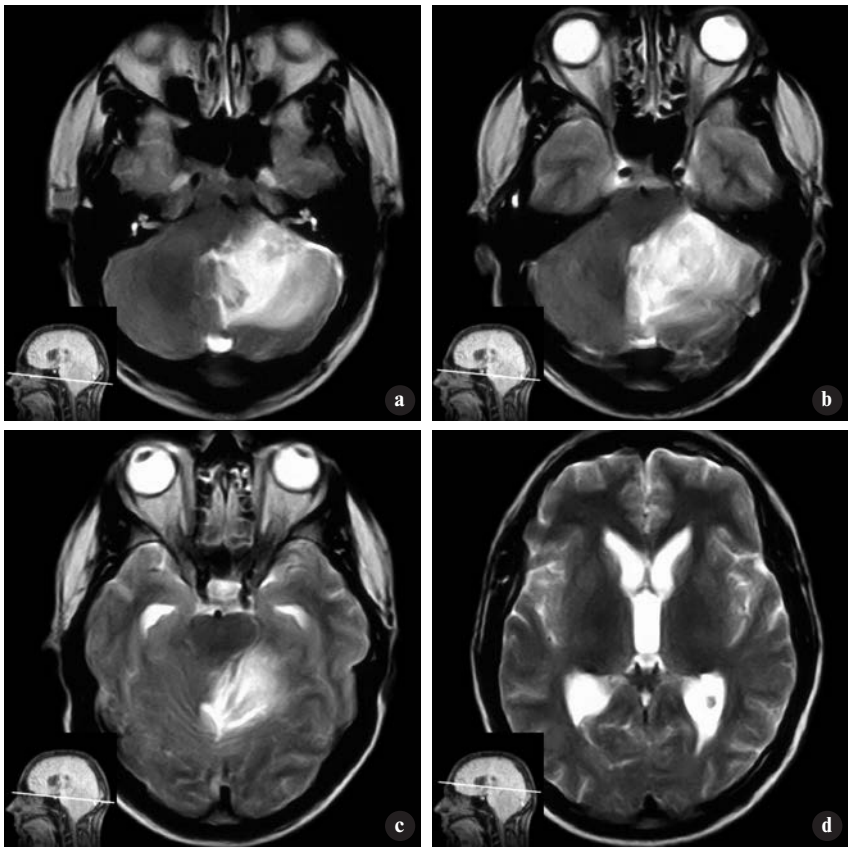

Рис. 2

A-D. *МРТ пациента О.* — абсцесс левой гемисферы мозжечка размером 35 мм в диаметре, с выраженным масс-эффектом на IV желудочек, вторичная окклюзионная гидроцефалия.

- Эндоскопическое оборудование "Viking System" (USA);
- Эндоскопическое оборудование "Zimmer-Linvatec" (USA);
- Жесткие нейроэндоскопы, вентрикулоскопы "Karl Storz" (Germany) 0° — 120°, с рабочими каналами, сменными тубусами, наружным диаметром 2,8-6,8 мм, длиной 120-180 мм;
- Электрический краниотом "Stryker TPS Irrigation System" (USA);
- Коагуляция с системой холодной плазмы "Sering CPC" (Germany);
- DVD RAM "Panasonic" (Japan);
- Системы цифровой визуализирующей и звуковой записи "NDM Radiance" (USA), просмотра операционных данных в трехмерном изображении.

Результаты

Выздоровление наступило у 15 (88%) пациентов. Один больной умер вследствие перфорации содержимого абсцесса в желудочковую систему и последующего развития гнойного вентрикулита (6%). Еще один пациент был выписан без изменений (6%) — при поступлении у него имелся длительно существовавший абсцесс моста, который привел к развитию тетраплегии и окклюзионной гидроцефалии. Больному была выполнена эндоскопическая вентрикулоцистерностомия, что позволило ликвидировать водянку мозга, и стереотаксическая аспирация содержимого абсцесса. В послеоперационном периоде несмотря на рентгенологическое улучшение по данным КТ и МРТ со стороны головного мозга, клиническая картина — тетраплегия, сохранялась без изменений. Пациент в стабильном состоянии, ясном сознании, с сохранными показателями витальных функций был выписан в реабилитационный центр.

В раннем послеоперационном периоде всем пациентам проводилась антибактериальная терапия препаратами широкого спектра действия, которая при необходимости корректировалась в зависимости от результатов посева содержимого абсцесса и чувствительности к антибиотикам. При наличии у больных первичных хронических инфекционно-воспалительных заболеваний проводилась соответствующая медикаментозная терапия с привлечением смежных специалистов — ЛОР-хирургов, челюстно-лицевых хирургов.

Отдаленный послеоперационный период за выписанными больными составлял 12-18 месяцев и ни в одном случае не выявил рецидива гнойного воспаления вещества головного мозга.

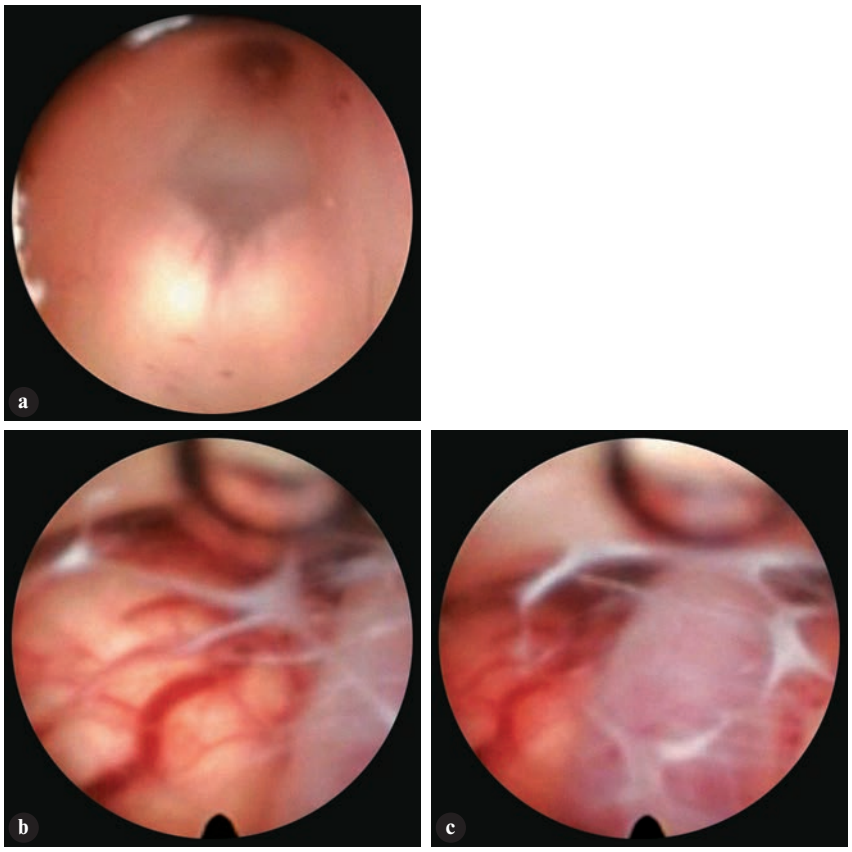

Рис. 3

Эндоскопическая вентрикулоцистерностомия:

A. Мамиллярные тела смещены орально, имеется деформация дна третьего желудочка.

B-C. Эндоскопическая инспекция межножковой цистерны через сформированную стому — вследствие объемного образования левой гемисферы мозжечка основная артерия смещена вправо, мост смещен орально, препонтинные цистерны проходимы, но деформированы.

Клинический пример

Пациент О., мужчина, 45 лет, военнослужащий, находился на лечении в клинике нейрохирургии и неврологии ГВКГ МОУ с диагнозом — *многокамерный абсцесс левой гемисферы мозжечка с распространением на червь и каудальные отделы моста, вторичная окклюзионная гидроцефалия.*

Жалобы

Головная боль распирающего характера, головокружение, тошнота, рвота, шаткость походки.

Анамнез заболевания

Первые жалобы возникли 2 месяца назад. Постепенно состояние пациента ухудшилось, что послужило причиной обращения в больницу по месту проживания, куда он был госпитализирован. Пациенту было выполнено КТ головного мозга (рис. 1), высказано предположение об остром нарушении мозгового кровообращения по ишемическому типу в мозжечке. В течении 2 недель больному проводилась соответствующая медикаментозная терапия, однако состояние не улучшалось. При контрольном МРТ головного мозга отмечена отрицательная динамика в виде сформировавшегося объемного образования в левой гемисфере мозжечка, сдавлении четвертого желудочка и вторичной окклюзионной гидроцефалии (рис. 2). Пациент переведен для дальнейшего лечения в нашу клинику.

Анамнез жизни

На протяжении последнего года перенес 5 операций по поводу гнойного пародонтита.

Неврологический статус

Сознание ясное — 14 баллов ШКГ, краниальная иннервация не нарушена. Двигательного дефицита в конечностях нет. Менингиальных знаков нет. Выраженная мозжечковая атаксия, занимает горизонтальное положение в кровати.

Общесоматический статус

Нормального телосложения. Кожные покровы и видимые слизистые обычной окраски. Температура тела в норме. Артериальное давление 140/80 мм рт.ст. пульс — 78 ударов в минуту. Дыхание при аускультации везикулярное, хрипов нет. Живот пальпаторно мягкий.

Данные лабораторных методов исследования

В общем анализе крови при нормальных показателях обращает на себя внимание повышение СОЭ до 18.

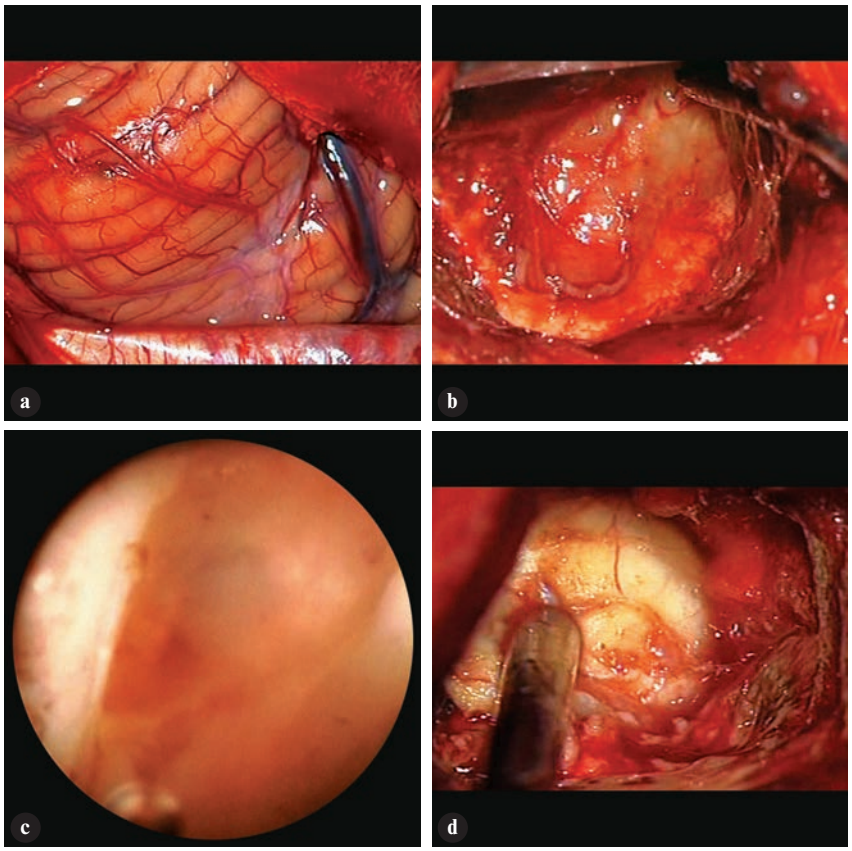

Рис. 4

Микрохирургическое удаление абсцесса мозжечка:

A. Левая гемисфера мозжечка обычного цвета, отечная, не пульсирует, значительно пролабирует в трепанационное окно.

B. Энцефалотомия диаметром 20 мм, на глубине 35 мм обнаружено объемное образование в капсуле, серо-белого цвета — многокамерный абсцесс.

C. Эндоскоп введен в полость абсцесса и проведена аспирация его содержимого.

D. Поэтапное радикальное микрохирургическое удаления капсулы абсцесса.

Хирургическое лечение

Учитывая клинико-анамнестические данные и данные дополнительных методов исследований больному проведено одномоментное двухэтапное хирургическое лечение:

1. ***Эндоскопическая вентрикулоцистерностомия*** — из типичного прекоронарного доступа выполнена эндоскопическая инспекция правого бокового и третьего желудочков. При осмотре обращает на себя внимание оральное смещение мамиллярных тел, деформация дна третьего желудочка (рис. 3 a). Между гипофизарной воронкой и мамиллярными телами тупым путем сформирована стома с межножковой цистерной по методу, предложенному нами ранее [3]. Проведена эндоскопическая инспекция межножковой и препонтинных цистерн — блока ликворооттока в нижележащие базальные цистерны нет. Отмечается значительная деформация моста — ротация вправо со смещением основной артерии вправо вследствие объемного образования левой гемисферы мозжечка (рис. 3 b-c).
2. ***Микрохирургическое удаление абсцесса левой гемисферы мозжечка*** — из левого парамедианного доступа выполнена субокципитальная краниотомия 25 мм в диаметре. Левая гемисфера мозжечка обычного цвета, отечная, не пульсирует, значительно пролабирует в трепанационное окно (рис. 4 a). Выполнена энцефалотомия диаметром 20 мм, на глубине 35 мм обнаружено объемное образование в капсуле, серо-белого цвета — многокамерный абсцесс, содержащий гной (рис. 4 b). Часть гнойного содержимого аспирирована эндоскопическим путем — эндоскоп введен в полость абсцесса и проведена аспирация его содержимого (рис. 4 c). Затем выполнено поэтапное радикальное микрохирургическое удаления капсулы абсцесса с соблюдением правил асептики в мозговой ране (рис. 4 d). Слева абсцесс прилегал к пирамидке височной кости, справа — к полости четвертого желудочка, орально капсула достигала Сильвиева водопровода и дорзальной поверхности моста (рис. 5). Размеры удаленного многокамерного абсцесса составили 4 см в диаметре. Проведен тщательный гемостаз полости удаленного абсцесса. Головной мозг запал, появилась его отчетливая пульсация.

Послеоперационный период

Послеоперационный период протекал благополучно, без осложнений. Пациенту проводилась антибактериальная терапия, учитывая результаты бактериологического посева содержимого абсцесса. Уже в раннем послеоперационном периоде полностью регрессировали жалобы на головные боли, нарушения координации. При контрольном МРТ (рис. 6) абсцесс мозжечка удален радикально, гидроцефалия боковых и третьего желудочков регрессировала. На 15 сутки после операции пациент в удовлетворительном состоянии выписан из отделения.

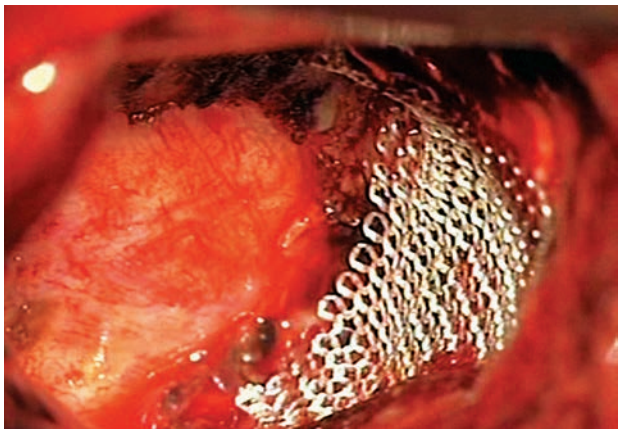

Рис. 5

Абсцесс радикально удален. Слева абсцесс прилегал к пирамидке височной кости, справа — к полости четвертого желудочка, орально капсула достигала Сильвиева водопровода и дорзальной поверхности моста. Этап тщательного гемостаза полости удаленного абсцесса.

Обсуждение

По данным Hall W.A. и Truwit C.L., в США ежегодно регистрируется около 2500 случаев абсцессов головного мозга, а наличие значительного числа ВИЧ-инфицированных и лиц, перенесших трансплантации донорских органов, определяет тенденцию к росту частоты рассматриваемой патологии головного мозга [2]. Хирургическое стремление к минимизации интраоперационной травмы, совмещенное с высокой эффективностью эвакуации гнойного содержимого абсцессов оправдано в связи с их порой глубинной локализацией и риском воспалительных реакций со стороны окружающих здоровых тканей, возможностью рецидивирования. Именно это предопределяет совершенствование малоинвазивных методик — еще в 1994 году "марбургская группа" нейрохирургов под руководством Bauer B.L. и Hellwig D. с соавторами предложила использовать

Таблица 1. *Локализация абсцессов головного мозга и виды оперативных вмешательств*

	Пол/возраст	Локализация абсцесса	Вид операции	Осложнения/исходы
1.	м/59	Правая лобная доля	Эндоскопическое удаление	Выздоровление
2.	м/60	Левая височная доля	1. Эндоскопическая аспирация 2. Микрохирургическое удаление	Выздоровление
3.	ж/44	Множественные абсцессы левой гемисферы мозжечка	Эндоскопическое удаление	Выздоровление
4.	м/34	Множественные супратенториальной локализации	Эндоскопическое удаление	Выздоровление
5.	м/50	Множественные супратенториальной локализации	Эндоскопическое удаление	Выздоровление
6.	м/23	Лобно-подкорковая область, интра-/паравентрикулярно	Стереотаксическая аспирация	Гнойный вентрикулит / Летальный исход
7.	ж/21	Правая лобная доля	Эндоскопическое удаление	Выздоровление
8.	м/22	Правая лобная доля	Эндоскопическое удаление	Выздоровление
9.	м/21	Левая височная доля	1. Эндоскопическая аспирация 2. Микрохирургическое удаление	Выздоровление
10.	м/18	Права лобна доля	1. Эндоскопическая аспирация 2. Микрохирургическое удаление	Выздоровление
11.	м/22	Правая затылочная доля	Эндоскопическое удаление	Выздоровление
12.	м/30	Абсцесс моста, вторичная окклюзионная гидроцефалия, вентрикуломенингит	1. Эндоскопическая вентрикулоцистерностомия 2. Стереотаксическая аспирация	Без изменений
13.	м/45	Множественные супратенториальной локализации	Эндоскопическое удаление	Выздоровление
14.	м/25	Левая височная доля	Эндоскопическое удаление	Выздоровление
15.	м/45	Левая гемисфера мозжечка, вторичная окклюзионная гидроцефалия	1. Эндоскопическая вентрикулоцистерностомия 2. Эндоскопическая аспирация 3. Микрохирургическое удаление	Выздоровление
16.	ж/54	Правая затылочная доля	1. Эндоскопическая аспирация 2. Микрохирургическое удаление	Выздоровление
17.	м/43	Правая гемисфера мозжечка, вторичная окклюзионная гидроцефалия	1. Эндоскопическая вентрикулоцистерностомия 2. Эндоскопическая аспирация 3. Микрохирургическое удаление	Выздоровление

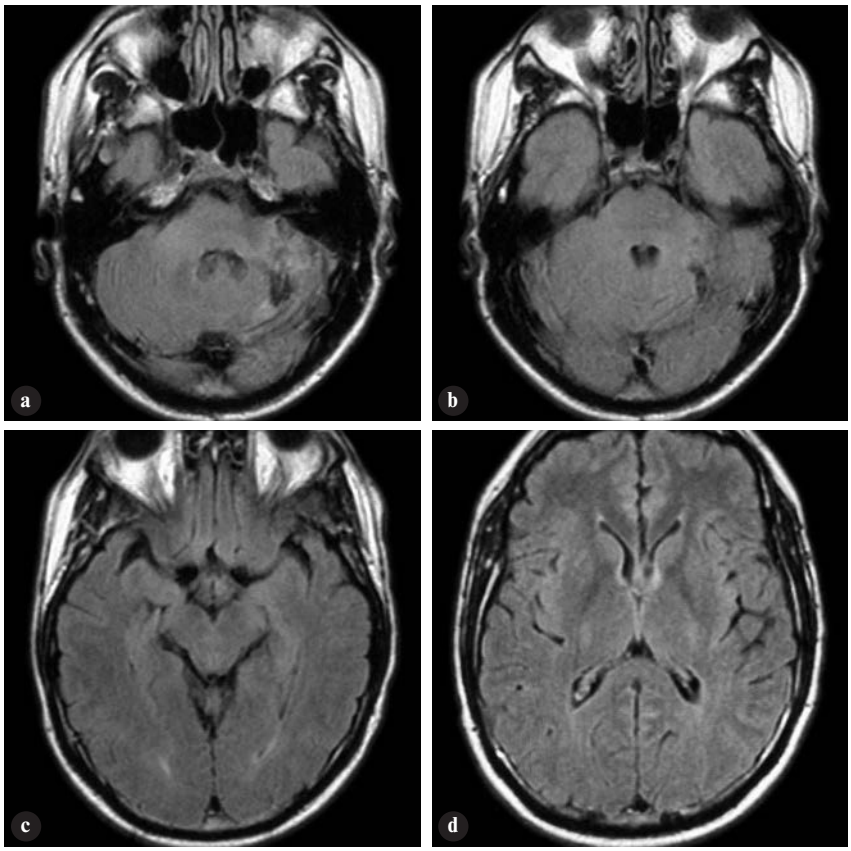

Рис. 6

A-D. *МРТ контроль* — абсцесс мозжечка удален радикально, гидроцефалия боковых и третьего желудочков регрессировала.

гибкий нейроэндоскоп для удаления содержимого абсцесса головного мозга с использованием стереотаксических методик [5]. В публикации были представлены успешные результаты лечения семи взрослых пациентов, у шести из которых абсцессы локализовались супратенториально, у 1 — субтенториально.

Турецкие нейрохирурги Kytlay M., Colak A. и соавторы (2005) представили положительные результаты стереотаксической аспирации абсцессов в комбинации с методикой гипербарической оксигенации у 13 больных, однако рецидивы были отмечены в 15,3% наблюдений [4]. Hall W.A. и Truwit C.L. (2008) опубликовали методику стереотаксической МРТ-контролируемой аспирации абсцессов, а также их радикальное микрохирургическое удаление с интраоперационным МРТ-контролем [2].

В наших наблюдениях малоинвазивные — эндоскопические технологии использовались у подавляющего количества больных — 16 пациентов (94%), при этом у 15 (88%) применялась эндоскопическая аспирация содержимого абсцесса в чистой или комбинированной методике. У 9 из этих пациентов (53%) капсула абсцессов не удалялась — она рассасывалась постепенно, что контролировалось в динамике по КТ и МРТ (рис. 7). У 6 больных (35%) во время радикального микрохирургического удаления абсцесса его содержимое аспирировалось с помощью эндоскопической технологии. В трех наблюдениях (18%) локализация абсцессов субтенториально привела к развитию вторичной окклюзионной гидроцефалии. У этих больных первым этапом была выполнена эндоскопическая перфорация дна третьего желудочка для ликвидации напряженной водянки мозга, после чего в одном случае проведена стереотаксическая аспирация абсцесса, в двух других — радикальное удаление с применением малоинвазивных методик. Таким образом, выздоровление наступило у большинства пациентов — 15 (88%). Летальный исход в 1 (6%) наблюдении возник вследствие гнойного вентрикулита, который малоэффективно поддается любым методикам лечения.

Первоначальная диагностика абсцессов порой вызывает трудности ввиду стадийности развития этих патологических объемных образований — в стадии локального энцефалита капсула абсцесса еще не сформирована и по КТ определяется лишь снижение плотности, что может ошибочно трактоваться как очаг ишемии. Однако в стадии сформированной капсулы, которая хорошо контрастируется при МРТ-исследовании головного мозга, клинический диагноз не вызывает затруднения, чему способствуют и данные анамнеза о наличии в прошлом инфекционно-воспалительных заболеваний [1,2].

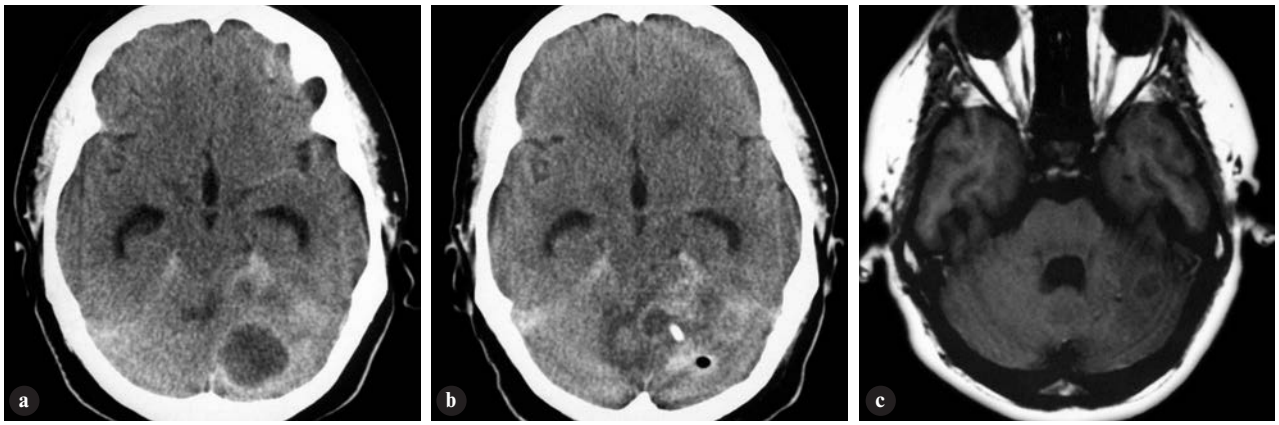

Рис. 7

Эндоскопическая аспирация содержимого абсцесса — КТ и МРТ в динамике лечения (наблюдение 3 — см. таблицу 1):

A. *КТ картина множественных абсцессов левой гемисферы мозжечка,* четвертый желудочек деформирован, желудочковая система незначительно расширена.

B. *КТ контроль через 2 недели* после эндоскопической эвакуации содержимого абсцессов мозжечка — имеется положительная динамика в виде значительного уменьшения полостей абсцессов, деформация четвертого желудочка сохраняется.

C. *МРТ контроль через 8 недель* после эндоскопической эвакуации содержимого абсцессов мозжечка — капсулы абсцессов резорбировались, деформации четвертого желудочка нет.

Известно, что в клинической картине абсцессов головного мозга превалируют общемозговые симптомы, и даже их локализация в задней черепной ямке не всегда приводит к окклюзии ликворопроводящих путей [1,2]. Но при развитии гидроцефалии у пациентов с субтенториальными абсцессами лишь аспирация гнойного содержимого абсцесса может не привести к регрессу гидроцефалии, что потребует продления интенсивной терапии, направленной на борьбу с гипертензивно-гидроцефальным синдромом. В наших наблюдениях выполнение эндоскопической вентрикулоцистерностомии позволило ликвидировать это осложнение, и последующая аспирация либо радикальное удаление субтенториальных абсцессов привели к выздоровлению большего числа наблюдаемых больных. В тоже время классическая методика радикального удаление абсцессов по-прежнему сохраняет свои преимущества — в первую очередь, это уменьшение сроков применения антибиотиков в послеоперационном периоде [2]. У 6 (35%) больных нами было выполнено радикальное удаление абсцессов с применением микрохирургической техники, при этом использовались малоинвазивные краниотомические доступы, минимизировавшие трепанационное окно и энцефалотомию.

Заключение

Эндоскопические методы хирургического лечения абсцессов головного мозга являются малотравматичными и высокоэффективными оперативными вмешательствами, позволяющими выполнять тотальную аспирацию содержимого абсцессов под визуальным контролем, добиваясь стойкого клинического улучшения состояния пациентов и значительно уменьшая риск развития рецидивов.

В случаях развития вторичной окклюзионной гидроцефалии при субтенториальной локализации абсцессов устранение гипертензивно-гидроцефального синдрома путем эндоскопической перфорации дна третьего желудочка является эффективной методикой первого этапа в комплексном хирургическом лечении абсцессов стволовых структур.

Литература

1. Клінічний протокол надання медичної допомоги хворим із абсцесом головного мозку (2008) Український нейрохірургічний журнал. 3: 9-12
2. Hall W.A., Truwit C.L. (2008) The surgical management of infections involving the cerebrum. Neurosurgery. 62; 2: 519-531
3. Палінська В.І., Данчин А.О. (2010) Нова методика виконання ендоскопічної перфорації дна третього шлуночка у пацієнтів з пухлинами задньої черепної ямки, вторинною оклюзійною гідроцефалією. Український нейрохірургічний журнал. 3: 44
4. Kytlay M., Colak A., Yildiz S., Demircan N., Akin O.N. (2005) Stereotactic aspiration and antibiotic treatment combined with hyperbaric oxygen therapy in the management of bacterial brain abscesses. Neurosurgery. 57: 1140-1146
5. Hellwig D., Bauer B.L., Dauch W.A. (1994) Endoscopic stereotactic treatment of brain abscesses. In book: Minimally Invasive Neurosurgery II. Acta Neurochir. [Suppl]. 61: 102-105

© Український журнал малоінвазивної та ендоскопічної хірургії
(2011) Vol. 15; 2: 12-16

ФОТОСЕЛЕКТИВНА ВАПОРИЗАЦІЯ ПРОСТАТИ В ПОРІВНЯННІ З ТРАНСВЕЗИКАЛЬНОЮ ВІДКРИТОЮ АДЕНОМЕКТОМІЄЮ ПРИ ОБ'ЄМІ ПЕРЕДМІХУРОВОЇ ЗАЛОЗИ БІЛЬШЕ 80 см³ — РЕЗУЛЬТАТИ РАНДОМІЗОВАНОГО ПРОСПЕКТИВНОГО ДОСЛІДЖЕННЯ

Головко С.В., Савицький О.Ф.

Клініка урології, Головний військово-медичний клінічний центр
"Головний військовий клінічний госпіталь" МО України, Київ

Fotoselective Vaporization of Prostate vs. Transvesical Open Adenomectomy for Prostatic Adenomas of More Than 80 ml — Results of Randomized Prospective Research

S.V. Golovko, O.F. Savitsky

Clinic of Urology, Main Military Medical Clinical Center
"Main Military Clinical Hospital" of the Defense Ministry, Kiev, Ukraine

Received: March 18, 2011
Accepted: April 22, 2011

Адреса для кореспонденції:
Клініка урології
Головний військовий клінічний госпіталь
вул. Госпітальна, 18
Київ, 01133, Україна
тел.: +38-044-521-95-97

Summary

The experience of application of fotoselective vaporization is presented in treatment 21 patients with benign prostatic big size hyperplasia. Patients were examined in two groups: group I — after fotoselective vaporization (21 patients) and group II — after open adenomectomy (20 patients). On the scale of IPSS the reliable diminishing of indexes is marked in all groups, an increase of high speed of urination was reliable in all probed groups. For patients with heavy concomitant pathology method of fotoselective vaporization is unique radical today.

Вступ

Хірургічне лікування доброякісної гіперплазії передміхурової залози великих розмірів залишається все ще складним завданням. Трансуретральна резекція простати (ТУРП) має певні обмеження через ризик кровотечі і розвитку ТУР-синдрому [1]. Тому до теперішнього часу відкрита аденомектомія (ВА), незважаючи на значну крововтрату і тривале одужання, має тільки терапевтичні протипокази для лікування ДГПЗ великих розмірів, враховуючи те, що менш інвазійні альтернативні методики не досягли мети лікування [2-6]. Гольмієвий лазер в теперішній час пропонується в рандомізованих дослідженнях як відмінна альтернатива як ТУРП, так і відкритій аденомектомії при ДГПЗ великих розмірів, що викликають обструкцію [7-13]. На сьогоднішній день опубліковані тільки декілька досліджень по хірургічному лікуванню ДГПЗ великих розмірів методом фотоселективної вапоризації простати (ФВП) з використанням калій-титаніл-фосфатного лазеру (КТР). ФВП була безпечною і ефективною для більшості пацієнтів, що лікувались на денному стаціонарі, з відмінними симптомами при одужанні і покращенням Qmax, а також низькими показниками ускладнень. Однак ці дослідження не проводили контрольного

Таблиця 1. *Критерії включення або виключення до дослідження*

Критерії включення	Критерії виключення
Вік>50 років	Нейрогенний сечовий міхур
Симптоми нижніх сечових шляхів внаслідок ДГПЗ	Аденокарцинома
Об'єм ДГПЗ>80 см^3	Стриктура уретри
IPSS>12	Раніше перенесені операції на простаті, шийці сечового міхура, або уретрі
Неефективність медикаментозної терапії	Постійний уретральний катетер
Відсутність α-блокаторів протягом останнього місяця	Рак сечового міхура
Відсутність 5-α-редуктази протягом 3 місяців і більше	
Об'єм залишкової сечі <150 мл	
Максимальна швидкість сечовипускання <8мл/с (при об'ємі >150мл)	
Можливість визначити QoL, IPSS і IIEF (опитувальник)	
Виконання операції протягом 4 тижнів після рандомізації	
Можливість надати письмову згоду на операцію і дослідження	

IPSS — Міжнародна система розрахунку симптомів простати; QoL — якість життя

порівняння з відкритою аденомектомією (ВА) [14-17]. В даному дослідженні ми порівняли результати КТР-лазерної аденомектомії з результатами після ВА в рандомізованому проспективному дослідженні у пацієнтів з розмірами гіперплазії передміхурової залози більше 80 мл.

Мета: порівняти ефективність і безпечність фотоселективної вапоризації простати з відкритою аденомектомією при хірургічному лікуванні доброякісної гіперплазії великих розмірів.

Матеріали та методи

Всього 41 пацієнт із доброякісною гіперплазією передміхурової залози > 80 мл були розподілені в 2 групи: з виконанням фотоселективної (n=21) і відкритої (n=20) операції і проспективно оцінювались через 1, 3, 6 місяців після операції. Критерії включення або виключення до дослідження представлені в таблиці 1. Пацієнтам, що мали підвищений рівень простатспеціфічного антигену *(PSA)*, патологічні дані пальцевого ректального дослідження (ПРД) або підозрілі зміни при ректальному ультразвуковому дослідженні (ТРУЗД), виконувалась біопсія простати. При негативних результатах пункції хворі включались до дослідження. У всіх відібраних пацієнтів вивчався анамнез захворювання, проводилось фізикальне, лабораторне обстеження (загальний аналіз крові, креатинін крові, ПСА, загальний аналіз сечі, посів сечі на мікрофлору і чутливість до антибіотиків. Також були задокументовані *IPSS, QoL, Qmax,* об'єм залишкової сечі (ОЗС), об'єм передміхурової залози (ОПЗ) (визначенний при ТРУЗД) згідно анкети. Інтраопераційні і найближчі післяопераційні параметри включали тривалість операції (ТО); вид і об'єм іригаційної рідини; кількість використаних лазерних світловодів; загальну кількість використаної енергії, рівень гемоглобіну (Hb) на наступний день після операції;

Таблиця 2. *Початкові характеристики двох груп*

	КТР	Відкрита аденомектомія	P (тест Mann-Whitney) (2-бічний точний тест Фішера)
Вік пацієнта, років	74 (67-80)	67,5(65-74)	0,03
Наявність симптомів обструкції або іритації	1 (1-2)	1 (1-2)	0,710
Тривалість симптомів, місяці	36 (19-72)	36 (12-72)	0,447
		Передопераційні значення	
IPSS	20 (15-22)	21 (16,25-23,75)	0,399
QoL	3 (2-4)	3 (2,25-4)	0,520
PSA, нг/мл	6,2 (3,1-8,44)	6,3 (2,9-8,6)	0,860
Qmax, мл/с	8,6 (6,7-0,5)	8 (5,8-10,2)	0,283
PVR, мл	97 (65-124)	89 (50-120)	0,524
Vpro,мл	93 (85-100)	96 (86-100)	0,628
Hb, г/л	139 (128-148)	140,5 (134,2-154,7)	0,051
Na, ммоль/л	142(140-143)	142 (140-143,75)	0,679
Креатінін, ммоль/л	95(80-101)	96(85,25-109)	0,233

КТР — калій-титаніл-фосфатний (лазер); IPSS — International Prostate Symptom Score; QoL — якість життя; PSA — простатспеціфічний антиген; Qmax — максимальна швидкість сечовипускання; PVR — об'єм залишкової сечі; Vpro — обьем простати; Hb — гемоглобін; Na — сироватки крові

рівень натрію (Na); концентрація креатиніну крові (Cr); тривалість катетеризації (ТК) і ліжко-день (ЛД).

Частота інтраопераційних і післяопераційних ускладнень також досліджувалась проспективно. Всі пацієнти були повторно обстежені через 1, 3, 6 місяців після операції. В кожному випадку визначались показники *IPSS, QoL, Qmax,* ОЗС, *IIEF-5*, виконувалось пальцеве ректальне дослідження. Протягом 3 і 6 місяців після операції визначались також об'єм простати (при ТРУЗД) і рівень ПСА.

Всі хірургічні операції виконувались однією бригадою хірургів, всі з них мали досвід виконання більше 100 ВА і більше 15 ФВП. ФВП виконувалась за допомогою 80-Вт КТР-лазерної системи *(Laserscope; GreenLight PV, San Jose, CA).* Гнучкий *GreenLight PV ADDStat* фіброскоп використовувався з модифікованим 12° цистоскопом діаметром 23 F з постійною іригацією. Для іригації завжди використовувався ізотонічний розчин. Вапоризація починалась з середньої долі, використовуючи "підмітаючі рухи пензлика". Після цього вилучались тканини від шийки сечового міхура до сім'яного горбика.

Операція продовжувалась за вказаною методикою з використанням ротаційних рухів в області кожної латеральної долі. Далі операція продовжувалась після ротації інструмента на 180° для обробки вентральної поверхні простати. В кінці операції, який визначається і базується на підставі переважно індивідуального досвіду хірурга, додатково оглядався сечовий міхур і ложе простати для контролю ефективності гемостазу, після чого вводився 3-ходовой катетер Фолея розміром 20 F і налагоджувалась іригація сечового міхура.

Для виконання ВА використовувався стандартний трансвезикальний доступ. В кінці операції встановлювався трьохходовий катетер Фолея розміром 22 F і починалась іригація сечового міхура. Епіцистостома накладалась при незадовільному гемостазі.

Для статистичного аналізу були використані непараметричні тести. Початкові характеристики, периопераційні дані, *IPSS, QoL, Qmax, PVR, PSA* і *IIEF-5* значення були використані в двох групах, використовуючи тест Манн-Уітні, ранговий тест Вілкоксона. та 2-черговий χ^2 тест (точний тест Фішера). Для описання кореляції між початковими даними і змінами використовувався ранговий тест Спермана.

Результати

За всіма пацієнтами велось спостереження протягом 6 місяців. Початкові характеристики, операційні і ранні післяопераційні дані представлені в таблицях 2 і 3 відповідно. У пацієнтів, що перенесли лазерну аденомектомію, мала місце значно більша тривалість операції, але у вказаних хворих відмічалось значно менша ТК і ЛД.

Жоден пацієнт в кожній групі не потребував ранньої ендоскопічноі або відкритоі реоперації з метою зупинки кровотечі. Однак, у 5 хворих резектоскоп застосовувався під час фотоселективної вапоризації простати для досягнення адекватного гемостазу. При відновленні оптимальної візуалізації повторно використовувався КТР-лазер. Однак, необхідність використання резектоскопу для гемостазу відмічалось, як ускладнення.

Порівняні дані двох груп через 1, 3, 6 місяців після операції представлені в таблиці 4. Післяопераційні значення *IPSS, QoL, Qmax* і *PVR* показали значне покращення в порівнянні з початковими даними протягом всього часу спостереження в обох групах. Показники *PV* і *PSA* значно зменшувались при порівнянні з початковими даними також протягом всього часу спостереження в обох групах. Мало місце статистично значно більше зменшення *PV* після ВА в порівнянні з ФВП. Пацієнти, яким була виконана ФВП, відмічали більш раннє зменшення симптомів нижніх сечових шляхів в порівнянні з пацієнтами, що перенесли ВА (протягом 1 місяця спостереження). Однак, різниця в зменшенні СНСШ була відсутньою через 3, 6 місяців

Таблиця 3. *Периопераційні і найближчі післяопераційні дані двох груп*

	КТР	Відкрита аденомектомія	Р (тест Манн-Уітні, Вілкоксона ранговий тест)
Енергія/операція, Кдж	196,690±51,877 (107,858-353,000)	-	-
Кількість світловодів/операція	1,22 (1-2)	-	-
Об'єм іригації/операція, л	17,40 (6-39)	-	-
Вилучені тканини, г	-	73,5±65,87 (40-352)	-
Гістологія, кількість пацієнтів	-	ДГПЗ(41)	-
Предопер. Hb проти після опер. Hb, г/л	139 (128-148) проти 130 (121-140)	140,5 (134,2-154,7) проти 125 (110,2 -144,5)	<0,001 / <0,001
Втрата Hb, г/л	6 (1-12)	13 (3-33)	0,001
Предопер. Na проти післяопер. Na, ммоль/л	142 (140-143) проти 140 (138-142)	142 (140-143,75) проти 141 (139-142)	0,001 / 0,018
Зменшення Na сироватки, ммоль/л	1 (0-3)	0 (0-3)	0,346
Час операції, хвилин	80 (70-90)	50 (45-60)	<0,001
Вилучення катетера, години	24 (20-36)	120 (96-144)	<0,001
Ліжко-день, години	48 (24-48)	144 (120-144)	<0,001

КТР — potassium-titanyl-phosphate (лазер); ДГПЗ— доброякісна гіперплазія передміхурової залози; Hb — гемоглобін; Na — натрій.

Таблиця 4. *Безпосередні та віддалені результати лікування хворих після фотоселективної вапоризації та відкритої аденомектомії*

Показник	Передопераційні значення	Післяопераційне спостереження		
		1 місяць	3 місяці	6 місяців
КТР				
IPSS	20 (15-22,5)	12 (12-13,5)	10 (8-12)	9 (7-12)
p'		<0,001	<0,001	0,009
QoL	3 (2-4)	2 (1-2)	1 (1-2)	1 (1-2)
p'		<0,001	0,526	0,002
Qmax, мл/с	8,6 (6,7-10,5)	13,4 (10,7-15,0)	16 (14,0-18,0)	16 (13,9-18,8)
p'		<0,001	<0,001	0,400
ОЗС, мл	97 (6-124)	25 (11-47,5)	20 (2,5-40)	20 (0-37,5)
p'		<0,001	0,009	0,583
Розміри простати, мл	94 (84,6-99)	50 (40-60)	50 (40-60)	50 (40-64)
p'		<0,001	<0,001	0,253
PSA, нг/мл	6,2 (3,1-8,44)	2,5 (1,5-3,85)	2,5 (1,5-3,85)	2,4 (1,7-3,75)
p'		<0,001	<0,001	0,320
Відкрита аденомектомія				
IPSS	21 (16,2-23,7)	12 (10-16)	10 (7-12)	9,00 (7-12)
p'		<0,001	<0,001	<0,001
QoL	3 (2,25-4)	2 (1-2)	2 (1-2)	1 (0,25-1)
p'		<0,001	0,003	<0,001
Q max, мл/с	8 (5,8-10,2)	12,5 (10,7-15,0)	15,1 (12,6-17,0)	15,6 (12,8-17,1)
p'		<0,001	<0,001	0,400
ОЗС,мл	89 (50-120)	32,5 (6,25-45,0)	21 (0-45)	12,5 (0-35,5)
p'		<0,001	0,140	0,011
Розміри простати, мл	96 (86,6-100)	10 (5,0-19,5)	10 (5,0-19,0)	10 (5,0-15,75)
p'		-	<0,001	0,982
PSA, нг/мл	6,3 (2,9-8,6)	-	2 (1,2-2,6)	2 (1,2-2,6)
p'		-	<0,001	0,709
p†				
IPSS	0,399	0,019	0,743	0,224
QoL	0,520	0,283	0,995	0,024
Qmax	0,283	0,552	0,255	0,220
ОЗС	0,524	0,969	0,822	0,213
Розміри простати	0,628	-	<0,001	<0,001
PSA	0,860	-	0,062	0,028

Порівняння в одній групі (ранговий тест Вілкоксона) і між двома групами (тест Манн-Уітні) за значеннями IPSS, QoL, Qmax, PVR, IIEF-5, PSA, розмірами простати.
КТР — калій-тітаніл-фосфатний (лазер); IPSS — Міжнародна система рахунку симптомів простати; QoL — якість життя; Qmax — максимальна швидкість сечовипускання; PVR — об'єм залишкової сечі; PSA — простатспеціфічний антиген.
'-порівняння з попередніми даними в одній групі (тест Вілкоксона).
†- порівняння КТР-групи і групи відкритої аденомектомії (тест Манна-Уітні).

після операції. Пацієнти, що перенесли ВА, мали кращі значення *QoL* через 6 місяців після операції. Через 1, 3, 6 місяців після операції в обох групах не було різниці в параметрах *Qmax, PVR*. Значення *PSA* були значно нижче в групі ВА через 6 місяців. Через 3 місяці *PV* був значно нижчим в групі ВА і залишався таким самим протягом всього спостереження.

Найбільш частим транзиторним побічним ефектом була рання післяопераційна дизурія, що проявлялась як болі ріжучого характеру в поєднанні з частим сечовипусканням і імперативними позивами. Дизурія виникала в 15% і 20% випадків в групі ФВП і ВА відповідно. Вона спонтанно зникала в середньому через 6 тижнів. Тривала дизурія, що повільно зникала протягом 3 місяців і більше, була відмічена у 7,6% і 11,6% пацієнтів двох груп відповідно (таблиця 5). Жоден пацієнт в кожній групі не мав ургентного або стресового нетримання сечі до або після операції. Незначна транзиторна гематурія з середньою тривалістю протягом 3 тижнів зустрічалась у 2 і 6 пацієнтів в групі ФВП і ВА відповідно.

5 пацієнтів потребували реоперації, три внаслідок стриктури уретри (2 в групі ФВП і 3 в групі ВА), і один пацієнт внаслідок персистуючих обструктивних симптомів. Оптична уретротомія, інцизія шийки сечового міхура і апікальна резекція, відповідно, були виконані вказаним хворим з позитивним результатом.

Таблиця 5. *Післяопераційні ускладнення протягом 6 місяців після операції*

Ускладнення	КТР, %	Відкрита аденомектомія, %	Р (двобічний уточнений тест Фішера)
Інтраопераційний ТУР-гемостаз	5 (7,69)	0	-
Периопераційна гемотрансфузія	0	8 (13,3)	0,002
ТУР-синдром	0	-	-
Госпітальна пневмонія	0	1 (1,67)	1,000
Тривала дизурія	5 (7,6)	7 (11,6)	0,549
Інфекція сечових шляхів (підтверджених бактеріологічно)	11 (17)	14 (23)	0,382
Рекатетеризація сечового міхура	5 (7,69)	10 (16,67)	0,132
Реоперації (стриктури уретри, контрактура шийки сечового міхура, апікальна резекція)	3 (4,62)	3 (5)	1,000
Післяопераційна летальність	0	0	-
Всього	14 (21,54)	19 (31,67)	0,187

КТР — калій-тітаніл-фосфатний лазер; ТУРП — трансуретральна резекція простати.

Висновки

Пацієнти, яким була виконана ФВП, потребували більшої тривалості операції, але післяопераційний період супроводжувався меншим часом катетеризації і ліжко-днем. Ускладнення були незначними і мали подібний профіль в обох групах, хоча пацієнти, що перенесли відкриту аденомектомію, отримали більшу кількість гемотрансфузій. Всі функціональні параметри значно покращувались в порівнянні з початковими показниками в обох групах. Показники *IPSS* не відрізнялись в обох групах протягом 3 місяців після операції. Через 6 місяців після відкритої операції пацієнти мали кращі показники якості життя *(QoL)*. Ніяких значних диференціацій між двома групами по показникам *Qmax*, післяопераційного об'єму залишкової сечі не було виявлено. Через 3 місяці об'єм простати був значно менше після відкритої операції в порівнянні з групою після ФВП (в середньому дорівнював 10 мл проти 50 мл після ФВП; $p<0,05$) і залишався незмінним протягом подальшого спостереження, в той час як показники простатспецифічного антигену досягали статистичної різниці через 6 місяців (середній показник 2,1 нг/мл проти 2,5 нг/мл; $p<0,05$). Наші результати показали, що протягом 6-місячного періоду ФВП є може бути альтернативним методом лікування ДГПЗ по відношенню до крізьміхурової аденомектомії.

Література

1. Adam S., Hofstetter A., Deubner J. et al. (2004) Retropubic transvesical prostatectomy for significant prostatic enlargement must remain a standard part of urology training. Scand. J. Urol. Nephrol. 38: 472-476
2. Chandrasekera S.K., Barber N.J., Walsh K. et al. (2005) GreenLight PVP: safety and efficacy in large prostates >100 cm^3. J. Urol. 173 (Suppl. 3): 425
3. Elzayat E.A., Elhilali M.M. (2006) Holmium laser enucleation of the prostate: the endourologic alternative to open prostatectomy. Eur. Urol. 49: 87-91
4. Gilling P.J., Kennett K.M., Fraundorfer M. (2000) Holmium laser enucleation of the prostate for glands larger than 100 g: an endourologic alternative of open prostatectomy. J. Endourology. 14: 529-531
5. Gonsalez R.R., Sandhu J.S., Lee R.K., Te A.E. (2006) Laser prostaektomy. In: Scardino PT. Slawin K.M. (eds). Atlas of the prostate. Ed. Philadelphia. Current Medicine. Pp 62-68
6. Gratzke C., Schlenker B., Seitz M. et al. (2007) Complications and early postoperative outcome after open prostatectomy in patients with benign prostatic enlargement: results of a prospective multicenter study. J. Urol. 177: 1419-1422
7. Helfand B., Mouli S., Dedhia R., McVary K.T. (2006) Management of lower urinary tract symptoms secondary to benign prostatic hyperplasia with open prostatectomy: results of a contemporary series. J. Urol. 176: 2557-2561
8. Kuntz R.M., Lehrich K. (2002) Transurethral holmium laser enucleation versus transvesical open prostatectomy for prostate adenoma greater than 100 gm: a randomized prospective trial of 120 patients. J. Urol. 168: 1465-1469
9. Malek R.S., Nahen K. (2004) Photoselective vaporizaton of the prostate: KTP laser therapy of obstructive benign prostatic hyperplasia. AUA Update. 23: 153-160
10. Matlaga B.R., Kim S.C., Kuo R.L., Watkins S.L., Lingeman J.E. (2006) Holmium laser enucleation of the prostate for prostates >125 ml. B. J. U. Int. 97: 81-84
11. Moody J.A., Lingeman J.E. (2001) Holmium laser enucleation for prostate adenoma greater than 100 gm: comparison to open prostatectomy. J. Urol. 165: 459-462
12. Naspro R., Suardi N., Salonia A. et al. (2006) Holmium laser enucleation of the prostate versus open prostatectomy for prostates > 70 g: 24-month follow-up. Eur. Urol. 50: 563-568
13. Rajbabu K., Chandrasekara S.K., Barber N.J., Walsh K., Muir G. (2007) Photoselective vaporization of the prostate with the potassium-titanyl-phosphate laser in men with prostate of >100 ml. B. J. U. Int. 100: 593-598
14. Sandhu Js., Ng C., Vanderbrink B.A., Egan C., Kaplan S.A., Te A.E. (2004) High-power potassium-titanyl-phosphate photoselective laser vaporization of prostate for treatment of benign prostatic hyperplasia in men with large prostates. Urology. 64: 1155-1159
15. Seki N., Naito S. (2007) Instrumental treatments for benign prostatic obstruction. Curr. Opin. Urol. 17: 17-21
16. Tubaro A., Carter S., Hind A., Vicentiny C., Miano L. (2001) A prospective study of safety and efficacy of suprapubic transvesical prostatectomy in patients with benign prostatic hyperplasia. J. Urol. 166: 172-176
17. Varkarakis I., Kyriakakis Z., Delis A., Protogerou V., Deliveliotis C.H. (2004) Long-term results of open transvesical prostatectomy from a contemporary series of patients. Urology. 64: 306-310

© Український журнал малоінвазивної та ендоскопічної хірургії
(2011) Vol. 15; 2: 17-28

КЛАССИФИКАЦИЯ ЭНДОСКОПИЧЕСКИХ ПРИЗНАКОВ КРОВОТЕЧЕНИЯ, ИСТОРИЯ СОЗДАНИЯ, ОПРЕДЕЛЕНИЕ ТЕРМИНОВ

Никишаев В.И.

Киевская городская клиническая больница скорой медицинской помощи, Украина

Endoscopic Classification of Gastrointestinal Bleeding, History and Terminology

V.I. Nikishaev

Kiev Municipal Clinical Emergency Hospital, Ukraine

Received: January 18, 2011
Accepted: March 14, 2011

Адреса для кореспонденції:
Київська міська клінічна лікарня швидкої медичної допомоги
вул. Братиславська, 3
Київ, 02660, Україна
тел. +38-044-518-27-16
e-mail: nikishaev@endoscopy.com.ua

С момента появления эндоскопической техники, позволяющей проводить осмотр больных с кровотечением из верхних отделов желудочно-кишечного тракта (ЖКТ), появилась необходимость описывать увиденные эндоскопически проявления кровотечения и систематизировать их. В последние три десятилетия проводилось много исследований, посвященных этой проблеме, и предлагались различные классификации эндоскопических признаков кровотечения из неварикозных источников. На сегодняшний день не вызывает сомнения необходимость существования единой, имеющей четкие эндоскопические критерии и простой в применении классификации эндоскопических признаков (стигмат*) кровотечения. Успешное развитие точных диагностических эндоскопических критериев приводит к их оптимизации для:

- точности в постановке эндоскопического диагноза;
- оценки изменений и степени их выраженности;
- полезности в клинической практике;
- ясности и специфичности описанных изменений;
- одинакового языка для взаимопонимания врачами эндоскопических заключений.

Из перечисленных критериев важнейшими являются: точность в постановке эндоскопического диагноза и полезность в клинической практике, и одинаковое понимание эндоскопических терминов.

В работах, опубликованных в семидесятых годах прошлого века было отмечено, что общая летальность при одном эпизоде кровотечения из пептической язвы является низкой. Рецидив кровотечения (РК) существенно увеличивает летальность в 5-16 раз [76], особенно у пациентов пожилого возраста [9,31,35,72,86]. Поэтому точная идентификация пациентов с высоким риском РК очень важна. В то же время эндоскопические признаки недавнего кровотечения (наличие старого или свежего сгустка крови или "видимого сосуда") являются важными показателями дальнейшего кровотечения. Однако существовал и ныне

*_Stigmata_ — um, n/pl (греч. στιγματοζ, _sg_ stigma, греч. στιγμα): стигматы, стигмы.
1. Признаки, характерные для определенной болезни (в контексте эндоскопии).
2. Рыльце — верхняя расширенная часть пестика в цветке растения.
3. Интервал, расстояние между клетками эндотелия в стенках капилляров или лимфатических сосудов.
4. Пятно на коже, например от укуса насекомого, от укола иглой.
5. Укол, рубец, пятно, знак — покраснения кожи, кровоподтеки или язвы, непроизвольно появляющиеся на теле некоторых глубоко верующих людей в тех местах, где, согласно Евангелиям, у распятого Христа были раны от тернового венца и гвоздей.

существует различный подход в оценке признаков недавнего кровотечения, что и ведет к путанице в научной литературе. По данным Griffiths W.J. с соавторами (1979) при наличии "видимого сосуда" в язве РК развивался в 100%, а по данным Storey D.W. с соавторами (1981) — приблизительно в половине случаев. По данным Foster D.N. с соавторами (1978) при наличии стигмат кровотечения в дуоденальной язве у 56% пациентов имел место РК и 63% нуждались в экстренной операции, а при стигматах кровотечения в желудочной язве — 30% и 45% соответственно. Такие разные результаты в то время, а часто и сейчас, получились при разных подходах в описании эндоскопической картины, т.е. отсутствии одинакового языка для взаимопонимания эндоскопических заключений.

В последние три десятилетия, как в зарубежной, так и в отечественной литературе использовались различные классификации эндоскопических стигмат кровотечения (часто используется термин — эндоскопическая классификация активности кровотечения), многие из которых назывались классификацией Форреста и ссылались на его работу, опубликованную в журнале Lancet в августе 1974 года.

После ознакомления с работой Swain C.P. (1986), в которой он написал, что Форрест не имеет отношения к разработке классификации носящей его имя, мы решили попытаться разобраться в истории возникновения этой классификации (об этом упоминают и другие авторы [58]). Нами были изучены в Интернете все предлагаемые классификации за период с 1970 по 2010 года. В результате мы остановились, как нам кажется, на наиболее значимых из них, которые повлияли на создание современной классификации.

В 1974 году Форрест (Forrest J.A.H.) с двумя коллегами (Finlayson N.D.C. и Shearman D.J.C.) из Эдинбурга (Великобритания, столица Шотландии) опубликовали работу "Эндоскопия при желудочно-кишечных кровотечениях". В своей работе, основанной на проведенных 111 эндоскопических обследований (у 2 пациентов не смогли выполнить его, несмотря на проведение исследования под седацией), проведенных у 106 пациентов, авторы определяли возможности и оптимальное время проведения эндоскопического исследования в диагностике источника кровотечения. По данным авторов, эндоскопически они смогли установить признаки активного или недавнего кровотечения только в 53% случаев (но надо учитывать, что исследования проводились эндоскопами, выпущенными в конце 60-х и начале 70-х годов прошлого столетия). Повреждения, выявленные при эндоскопии, были оценены как активно кровоточащие, недавно кровоточащие и без признаков кровотечения. При этом авторы говорили о том, что: "При остром желудочно-кишечном кровотечении из верхних отделов желудочно-кишечного тракта под успешной эндоскопией подразумевается выявление активно или недавно кровоточащих повреждений. Некровоточащие поражения представляют интерес, но, из-за скорости, с которой повреждения слизистой оболочки могут зажить, не обязательно их относить к положительному результату". Больные были поделены на три группы по времени выполнения эндоскопического исследования. При выполнении эзофагогастродуоденоскопии (ЭГДС) в сроки до 24 часов с момента госпитализации они смогли установить признаки активного или недавнего кровотечения у 78%, при выполнении ее в сроки от 24 до 48 часов — у 66% и более 48 часов — у 32% пациентов. Источники кровотечения располагались как в пищеводе (эзофагит, варикоз, синдром Меллори-Вейсса) так и в желудке (язвы, гастрит, эрозии) и двенадцатиперстной кишке (язвы, дуоденит, эрозии). ***В данной работе группы с эндоскопическими признаками кровотечения не имели цифрового или буквенного деления.*** При этом не давалось объяснения, какие эндоскопические признаки повреждений позволяли распределить пациентов на подгруппы активного кровотечения и без признаков кровотечения. Критериями недавнего кровотечения были черная основа, фиксированный сгусток или выступающая артерия. Термин стигматы недавнего кровотечения в своей работе они не использовали. С нашей точки зрения в этой работе важным и актуальным даже сегодня является то, что большинство эндоскопических исследований было выполнено в эндоскопическом кабинете. Так же интересным является то, как авторы пытаются обосновать целесообразность промывания желудка перед осмотром больных с ЖКК (что иногда делается в некоторых лечебных учреждениях и сейчас): "Главный недостаток этой процедуры — то, что это может привести к возникновению поражений, похожих на поверхностные эрозии. Интенсивное промывание желудка использовалось в нашем исследовании, в котором частота поражений слизистой оболочки желудка (16%) была более высока, чем отмеченное Cotton P.B. с соавторами (8,6%). Однако опытный эндоскопист должен быть в состоянии отличить травматические поражения от истинных эрозий. По нашему представлению, промывание желудка гарантирует хорошую визуализацию и может уменьшить время, требуемое для исследования, так как повторное промывание не надо проводить через эндоскоп". Но по данным Форреста с соавторами, проводящих промывание желудка всем больным, в 3% случаев повышенное количество крови мешало им провести адекватный осмотр. Еще в 1973 году Cotton P.B. с соавторами доказали нецелесообразность промывания желудка перед эндоскопией. Они этого не делали, мотивируя тем, что оно может привести к повреждениям, напоминающие эрозии. К тому же ими был предложен простой алгоритм: если из-за крови невозможно выявить источник кровотечения, эндоскоп извлекается, желудок промывается водой, а затем проводится повторная эндоскопия. С такой ситуацией они столкнулись в 4% случаев и сделали вывод, что в 96% случаев эта процедура является ненужной, а иногда и вредной. Обращает на себя внимание частота выявления эрозивных поражений слизистой оболочки желудка в работе Форреста с соавторами, которая была почти в 2 раза более высокой, чем у Cotton P.B. с соавторами. При этом они не смогли провести адекватный осмотр в 3% случаев из-за повышенного количества крови, что сопоставимо с 4% случаев у Cotton P.B. с соавторами. Также интересен вывод авторов о том, что ЭГДС

при ЖКК надо делать в течение 24 часов с момента госпитализации, а не позже. При этом в обсуждении авторы приводят данные Katon R.M. и Smith F.W. (1973), выявивших активное кровотечение у 70% пациентов при осмотре их в течение 2 часов с момента госпитализации!

В 1978 Фостер (Foster D.N.) с двумя коллегами (Miloszewski K.J.A. и Losowski M.S.) из Лидса (город в графстве Йоркшир, Великобритания) в своей работе "Стигматы недавнего кровотечения в диагностике и прогнозе верхнего желудочно-кишечного кровотечения" впервые описали и разделили на три группы эндоскопические стигматы недавнего кровотечения как показатели продолжения или РК. Повреждение было принято за источник кровотечения только тогда, когда один или больше стигмат кровотечения были выявлены: (a) свежее кровотечение из поражения; (b) свежий или измененный сгусток крови или черный струп на поражении; (c) выступающий сосуд, определяемый в основе или крае язвы. Эти стигматы авторы описывали при различных поражениях (язва, эрозии, синдром Меллори-Вейсса, рак, варикоз и др.). В этой работе авторы так же анализировали частоту выявления источников кровотечения в зависимости от времени осмотра. Они были первыми, кто установил, что наличие стигмат превосходит любой другой отдельный фактор или комбинацию факторов в прогнозировании РК и необходимости в экстренной хирургии. В отличие от работы Форреста с коллегами они использовали термин — стигматы недавнего кровотечения и подразделили их на группы.

Считается, что впервые сосуд, выступающий из дна язвы, был описан сначала на аутопсии Cruveilhier J. в 1829 году (цитируется по Yang C-C., с соавторами, 1994). Термин "эндоскопические стигматы недавнего кровотечения" *(stigmata of recent hemorrhage — SRH)* определяемые в дне язвы, включая видимый сосуд или фиксированный сгусток крови, был первыми применен и описан немецкими эндоскопистами Gutzeit K. и Tietge H. в 1933 году при использовании жесткого эндоскопа. Schindler R. в 1937 также обсуждал эндоскопическую идентификацию видимого сосуда (цитируется по Swain C.P., 1986). Cotton P.B. с соавторами (1973) к признакам недавнего кровотечения относили черную основу, фиксированный сгусток, выступающую артерию, или фактическое кровотечение. Griffiths W.J., с соавторами (1979) были первыми, кто привлек внимание к "видимому сосуду" как индикатору высокого риска РК (86%) или неуправляемому кровотечению (14%) при язвенной болезни, что требовало в 100% случаев оперативного лечения. Подобные результаты отмечали и другие исследователи [26,78].

В последующие 15-16 лет предлагалось много различных эндоскопических классификаций стигмат кровотечения, при этом в начале как на первоисточник ссылались на работу Форреста в изданиях на немецком языке, а в работах из США, Великобритании, Австралии и других стран — на Фостера. Большинство из них, применялись только самими авторами. В последующем за этой классификацией упрочился эпоним: "классификация Форреста". Остановимся на некоторых наиболее интересных классификациях.

Основываясь на работе Фостера с соавторами, Vallon A.G., с соавторами (1981) разделили эндоскопические стигматы кровотечения на четыре группы: (1) активное кровотечение (струйное); (2) выступающий сосуд; (3) видимые пятна в дне язвы после отмывания; и (4) дефект без стигмат недавнего кровотечения (чистое основание).

Основываясь на работе Фостера с соавторами Storey D.W., с соавторами (1981) предложили разделять стигматы кровотечения на 6 групп.

Группа 1: видимый сосуд с активным кровотечением.

Группа 2: видимый сосуд, без кровотечения (при отсутствии артериального кровотечения или пульсирующей псевдоаневризмы). (Видимый сосуд определен как красное или синее округлое поражение, имеющее ширину и высоту, устойчивое к мытью и приподнятое над дном язвы).

Группа 3: стигматы недавнего кровотечения, кроме видимого сосуда (свежий или измененный сгусток или черные точки в кратере язвы) с активным просачиванием.

Группа 4: стигматы недавнего кровотечения кроме видимого сосуда, без кровотечения.

Группа 5: сгусток, закрывающий часть кратера с активным кровотечением.

Группа 6: сгусток, закрывающий часть кратера, без кровотечения.

Для точного определения группы необходимо было проводить постоянное отмывание повреждения. Данная классификация применялась некоторыми авторами [4, 67].

Wördehoff D. и Gros H. (1982) использовали в своей работе классификацию по "Форресту" и привели ее в следующем виде: I A — струйное кровотечение, I B — просачивающееся кровотечение, II — признаки перенесенного кровотечения, III — нет признаков кровотечения.

В 1984 году Wirtz H.J. с соавторами предложили классификацию:

Ia — артериальное, струйное;

Ib — просачивание крови;

IIa — видимый сосуд, g = сосуд < 2мм, G = сосуд > 2мм;

IIb — фиксированный сгусток;

IIc — источник кровотечения покрыт гематином;

III — отсутствуют признаки недавнего кровотечения.

В своей последующей работе эти авторы так же использовали эту классификацию [25]. Ссылаясь на эту работу, другие исследователи не использовали данную классификацию [64,65,71]. Только Heldwein W., с соавторами (1989) применив в работе модифицированную классификацию Форреста (эта классификация уже полностью соответствовала современной) попытались подразделить некровоточащие видимые сосуду на большие (> 2 мм = Форрест IIG) и маленькие (< 2 мм = Форрест IIg). Авторами были получены интересные результаты в плане неблагоприятного исхода и летальности в подгруппе IIG, хотя ими самими было отмечено, что такое деление эндоскопически неопределенно. Определение, из какого сосуда имеет место кровотечение, часто проблематично и не возможно, а иногда кровотечение из крупного венозного сосуда более интенсивное, чем из артерии неболь-

шого калибра. Подтверждением этого служат новые принципы, принятые японскими эндоскопистами, описания кровотечений из варикозных вен [84]. В предложенной ими классификации кровоточащих знаков перед струйным кровотечением стоит более интенсивное — фонтанирующее кровотечение.

Soehendra N. с соавторами (1985) в работе, выполненной с 1982 по 1983 годы, использовали модифицированную классификация со ссылкой на работу Форреста, но II группу авторы разделяли на 2 подгруппы: поражения с "видимым сосудом", и без "видимых сосудов". Их модифицированная классификация выглядела следующим образом: Forrest I a; I b; II с "видимым сосудом"; II без "видимых сосудов"; III. К сожалению, критерии по которым пациенты были отнесены в подгруппы, в этой работе не приводятся.

В 1985 г. Wara P. предложил свою модифицированную классификацию:

(1) кровоточащий видимый сосуд (струйное или просачивание). (2) некровоточащий видимый сосуд. (3) фиксированный сгусток. (4) просачивание (без видимого сосуда). (5) красное или черное пятно. (6) чистая основа. Активное кровотечение было определено как наличие "кровоточащего видимого сосуда" или "просачивание (без видимого сосуда) из основания или края язвы". Некровоточащий видимый сосуд был определен как поднятое красное или синевато-красное полусферическое образование, выступающее из основания язвы, без активного кровотечения. Фиксированный сгусток был определен как плотный, лежащий на дефекте сгусток, который устойчив к отмыванию. Красное или черное пятно было определено как ограниченные, маленькие, красного или черного цвета стигматы, которые не выступают над основанием язвы. Эту классификацию применяли часто и даже в середине 90-х годов [32,33]

Swain C.P. (1986) в своей работе, в ведении описывает влияние работ Gutzeit и Tietge, Foster, Griffiths, Storey на определение понятий стигмат кровотечения в конце работы приводит свою классификацию, как модифицированную классификацию Форреста:

Группа 1: видимый сосуд с активным кровотечением.

Группа 2: не кровоточащий видимый сосуд.

Группа 3: другие стигматы недавнего кровотечения с активным кровотечением.

Группа 4: не кровоточащие стигматы недавнего кровотечения.

Группа 5: лежащий над поражением сгусток, не удаляемый нежным отмыванием, с активным кровотечением.

Группа 6: лежащий над поражением сгусток без кровотечения.

Особый интерес представляет предложенная Rosch W. в 1986 г. модифицированная классификация стигмат ЖКК: Кровотечение продолжающееся: IA — струйное; IB — просачивание. Кровотечение остановившееся: IIA — тромбированный сосуд; IIB — фиксированный сгусток; IIC — черное пятно. III. Отсутствует кровотечение: отсутствуют стигматы.

Эта классификация уже через 3 года преподносится как модифицированная классификация Форреста, [18] на которую ссылаются некоторые авторы [7] и соответствует той, которой пользуется сегодня большинство эндоскопистов мира, если не учитывать критерии, по которым относятся стигматы в подгруппы.

Однако и в дальнейшем предлагались другие классификации.

В 1988 г. Heldwein W. с соавторами в своей работе отнесли к Ia группе по Форресту — струйное артериальное кровотечение, а к II — видимый сосуд. В следующей своей работе Heldwein W., с соавторами (1989) приводят классификацию активности кровотечения Форреста:

Активное кровотечение: Форрест тип Ia — струйное кровотечение; Ib — просачивание крови.

Недавнее кровотечение: Форрест тип IIa — некровоточащий видимый сосуд; IIb — фиксированный сгусток крови, черная основа.

Отсутствует кровотечение: Форрест тип III — поражение без стигмат недавнего кровотечения.

Авторы считали, что типы Ia и IIa являются стигматами артериального кровотечения, а другие (тип Ib, IIb, III) — не артериальным.

Moreto M., с соавторами (1992) предложили собственную классификацию стигмат кровотечения: Ia — с видимым сосудом: Ial — кровоточащий сосуд: струйно, просачивание; Ia2 — некровоточащий сосуд. Ic — нет видимого сосуда: Icl — просачивание; Ic2 — некровоточащий. Группа II: пациенты без стигмат кровотечения.

Hui W.M. с Lam S.K. (1992) предложили следующую классификацию:

1 — активное кровотечение с артериальным струйным кровотечением или просачиванием. 2 — главные некровоточащие стигматы — видимый сосуд или сгусток с поднятым красным или синеватым пятном в дне язвы. 3 — некровоточащие несущественные стигматы — черное пятно на основе язвы. 4 — никаких стигмат кровотечения — чистое дно язвы.

Kohler B. и Riemann J.F. (1993) приводят модифицированную классификация Форреста без ссылок на авторов этой модификации — FIa: струйное артериальное кровотечение; FIb: просачивание крови. FII стигматы недавнего кровотечения: FIIa: видимый сосуд; FIIb: присоединенный сгусток. FIIc: черное дно. FIII: нет стигмат.

Freeman M.L. с соавторами (1993) предложили эндоскопическую классификацию не кровоточащих видимых сосудов: a) "сосуд" — если он был подобен цвету дна язвы, приподнят над ним и был просвечивающим, полупрозрачным, бледным с жемчужным цветом; b) сильно фиксированный сгусток — "сосуд" с маленьким фиксированным сгустком, сосуд, возвышающий над основанием язвы (как в a) но с прикрепленным маленьким сгустком; c) "сгусток-страж (часовой)" — отдельный пигментированный бугорок, прикрепленный к основанию язвы любого цвета, без существенного возвышения над дном. Все эти структуры были устойчивы к отмыванию. РК в группе a возник в 100%, в b — 83%, в c — 0% случаев. По данным авторов частота РК отдельно менее зависела

от цвета поражения (сосуда, сгустка), независимо от его типа, однако из белых или бледных поражений РК возник у 71%, из красных или фиолетовых поражений у 38%, из поражений черного цвета — РК не было. Однако это исследование базировалось на изучении 24 пациентов с кровоточащими язвами. При этом из этого количества были исключены 6 пациентов (25%), по которым эндоскопистами не были определены типы стигмат.

На основании этой работы Chen J.J., с соавторами (1997) модифицировали классификацию активности кровотечения Форреста: I. Активное кровотечение: Ia — струйное кровотечение; Ib — просачивание крови. II. Стигматы недавнего кровотечения: IIa — сторожевой сгусток, IIav — сгусток-страж (часовой) со стенкой сосуда; IIb — фиксированный сгусток; IIc — черное дно язвы. III. Чистое дно язвы. К подгруппе IIa они относили сгустки, которые были красного или черного цвета. Подгруппа IIav была определена как наличие жемчужного ободка вокруг "сгусток-стража" или наличие бугорка жемчужно-белесоватого цвета, возвышающегося над дном язвы. При эндоскопическом исследовании 110 пациентов с кровоточащими язвами со стигматами недавнего кровотечения у 31 больного имелся тип IIa (18 с подтипом IIav+ и 13 подтипом IIav-), у 56 — IIb, у 18 — IIc, и у 5 — III тип. Все эти больные были прооперированны. При исследовании у 54 пациентов (49,1%) в удаленных язвах были найдены разрушенные сосуды в их основе. Разрушенный сосуд был выявлен в типах IIa, IIb, IIc, и III в 67,7%, 46,4%, 33,3%, и 20%, соответственно. Из этих 54 пациентов с разрушенным сосудом у 13 (24%) была выявлена часть стенки сосуда выше основы язвы, при этом больные были из всех подгрупп (шесть в типе IIa, четыре в типом IIb, два в типе IIc, и один в типе III).

Lau J.Y.W. с соавторами (1998) предложили свою классификацию стигмат кровотечения со ссылкой на работу Форреста с коллегами, как первыми описавшими стигматы недавнего кровотечения. Тип 1. Активное кровотечение — струйное или просачивание крови. Тип 2a. Некровоточащий видимый сосуд — одно приподнятое красное пятно. Тип 2b. Присоединенная точка — сгусток устойчивый к мытью автоматическим ирригатором. Тип 2c. Точка — плоское, не приподнятое черное, синее, или красное пятно. Тип 3. Чистое дно язвы — белого цвета.

После 1998 года в англоязычной литературе, за редким исключением, используется одна классификация, что позволяет сравнивать данные из различных источников. Однако в приводимых классификациях в основном не дается описание стигмат недавнего кровотечения, на основании которых они распределяются в разные подгруппы.

Некровоточащий видимый сосуд и сторожевой сгусток — термины, которые часто используются как синонимы для описания выпуклости в дне язвы, которая недавно кровоточила [16,41]. Учитывая то, что приблизительно 50% из этих поражений повторно кровоточат [22] эндоскопический гемостаз рекомендуют проводить для профилактики РК [41]. Но эндоскопический гемостаз некровоточащего видимого сосуда может самостоятельно вызвать кровотечение до 35% [51] или перфорации до 1% [16] случаев. Однако не все РК из язвы возникают из стигматы недавнего кровотечения классифицированной как видимый сосуд [22]. Поэтому важно идентифицировать тот признак, который, несет большую вероятность повторного кровотечения. К сожалению, согласия по эндоскопическому определению некровоточащего видимого сосуда не существует. Разногласия касаются его цвета, на основании которого некоторые авторы предлагали определить видимый сосуд. Одни относят к ним только красные [13], другие — красные или черные [8,10,11,60,69,80] красные или синие [83] красные, синие или белые [87,90], красные, темно красные, черные, белые, розовые, серые, и коричневые [66], или любого цвета [40,51,74] возвышения в дне язвы. Форма самого видимого сосуда редко определялась. Одни относили к некровоточащему видимому сосуду возвышение (бугорок) [8,11,61,64,80,83], а другие относили к ним и форму "спички" [90].

Различные определения некровоточащего видимого сосуда объясняют большую вариабельностью распространенности их у больных с кровоточащими язвами. Они выявляются в диапазоне от 6% до 48%, [6,80]. Еще большая вариабельность касается частоты РК при этой стигмате, которая находится в диапазоне от 0% до 83% [10,24,74] и даже 100% [Griffiths W.J. с соавторами (1979)].

Ранее считалось, что выпуклость, располагающая в дне язвы, из которой может возобновиться струйное артериальное кровотечение, представляет собой непосредственно артерию (видимый сосуд) [27]. Hasson J. (1979) не согласился с этой интерпретацией, и предположил, что выдающаяся выпуклость в дне язвы является фактически тромбом, располагающемся в трещине артерии расположенной под основанием язвы. Позже, Swain C.P. с соавторами (1982, 1986) сообщил о морфологическом исследовании желудочных язв с видимым сосудом, резецированных хирургически. Эти исследования показали, что поражение, воспринимаемое эндоскопистом как некровоточащий видимый сосуд, чаще всего представляет собой сгусток крови, закрывающий отверстие в боковой стенке разрушенной артерии, то есть они являются действительно тромбом, который располагается выше дна язвы, а не выдающимся сосудом по существу. В 1984 году Johnston J.H. предложил как более точное определение термин — сторожевой (часовой) сгусток. В последующей работе Johnston J.H. (1986) использовал термины некровоточащий видимый сосуд и сторожевой сгусток как синонимы и относил к ним возвышения диаметром 2-3 мм. Однако в некоторых случаях вокруг сторожевого сгустка отмечается белесоватый полупрозрачный, подобный жемчугу ободок или в дне язвы определялся бугорок такого же цвета, трудно отличимый от близлежащих структур в язве. При морфологическом исследовании этих язв оказалось, что это описание соответствует стенке сосуда расположенного выше дна язвы [24].

Ряд авторов предлагал оценку типа стигматы проводить после их водного отмывания [61,64,80,83,90], однако авторы предлагали его проводить по-разному, от нежного [8,11,80] до интенсивного отмывания [63].

Еще больше разноречий было по определению фиксированных сгустков крови. Разногласия касались его цвета (красного, темно красного, фиолетового, черного, желтого, белого, розового, серого, коричневого), формы и размеров. По данным разных авторов они выявлялись в диапазоне от 0% до 49% [53,58]. Эта стигмата кровотечения несет меньший риск РК, но он определяется в диапазоне от 0% до 49% [24,52,54]. Это еще раз подчеркивает вариабельность среди исследователей по определению этой стигматы кровотечения. Эта вариабельность объясняется слабым соглашением по самому определению присоединенного сгустка и необходимости и интенсивности, с какой необходимо попытаться смыть его [52]. Даются такие определения фиксированного сгустка крови: устойчивый к отмыванию через катетер и отличим от видимого сосуда [38]; красная, каштановая, или черная выпуклость, в размере более 3 мм, не смещаемая ирригацией с 200 мл воды через канал эндоскопа [5,60]; красный, аморфной формы, в размере более 6 мм, не смещаемый ирригацией через катетер [36,37,39,]; сгусток, который оставался фиксированным после ирригации на протяжении 5 минут через катетер [47], через канал подачи воды эндоскопа [46] или через биполярный зонд (3,2 мм) в течение 5 минут [55].

Фиксированные сгустки могут скрыть разнообразные стигматы кровотечения, включая сосуд, черные точки, или чистую основу [22]. Поэтому их удаление, а удаляют их не только с ирригацией водой, но и щипцами, петлями и корзинками [14] может привести к возобновлению кровотечения [14,55]. Поэтому некоторые авторы не рекомендуют проводить водную ирригацию стигмат [18,45]. В 1989 году был достигнут консенсус, в котором было предложено, чтобы фиксированные сгустки без признака активного кровотечения не удалялись. Однако, в ухудшающейся клинической ситуации, они могут быть удалены, пока эндоскопический гемостаз доступен [15].

Визуальная интерпретация стигмат недавнего кровотечения может быть трудной. Еще в 1990 году Johnston J.H. писал, что дифференциация между видимым сосудом, определенным как приподнятое образование в кратере язвы, от плоского пятна или точки, которые несут намного более низкий риск РК, может быть субъективным и зависит от врача.

В конце прошлого века был проведен ряд исследований по определению согласия между эндоскопистами в отнесении стигмат к одному из типов. Первое такое исследование было проведено Laine L. с коллегами (1994) среди 202 врачей по фотографиям с различными признаками кровотечения. Было выявлено низкое согласие по описанию стигмат и, особенно по определению их цвета, как предлагалось в некоторых классификациях.

В последующих работах использовались уже видеозаписи и при анализе полученных результатов, статистически определялось степень соглашения между специалистами по определению типа стигматы кровотечения. Интерпретация результатов была следующей: если k = 1 имеется полное согласие по определению типа стигматы кровотечения, при k>0,75 — превосходное соглашение, если k находится в диапазоне 0,40-0,75 имеется хорошее соглашение и если k<0,40 имеется слабое соглашение. Lau J.Y.W. с соавторами (1995) представил 100 видеофильмов 11 международным экспертам по эндоскопическому лечению больных с кровотечением. Хорошее соглашение получено было только по струйному кровотечению (k=0,719). При просачивании (k=0,425), фиксированном сгустке крови (k=0,436) и черных точках (k=0,412) оно было на нижнем уровне хорошего соглашения, а при тромбированном сосуде (k=0,337) и чистой основе (k=0,350) оно было слабым. В 1997 году Lau J.Y.W. с соавторами представил 100 видеофильмов 14 крупнейшим международным экспертам по эндоскопическому лечению больных с кровотечением. Результаты были еще хуже. Хорошее соглашение получено было только по струйному кровотечению (k=0,664). При просачивании (k=0,420) и фиксированном сгустке крови (k=0,426) оно было на нижнем уровне хорошего соглашения, а при тромбированном сосуде (k=0,342), черных точках (k=0,393) и чистой основе (k=0,371) оно было слабым. В среднем соглашение среди 14 экспертов было 0,426 и в 38,5% оно было ≤0,40, указывая на слабое соглашение по определению типа стигматы кровотечения. Среди экспертов имелись разнообразные мнения относительно того, как классифицировать эндоскопические признаки кровоточащих язв. Некоторые предлагали свои классификации, другие указывали на недостаточное отмывание язв или непродолжительность фильма (20 сек). Один эксперт спорил, что сгустки, полностью не закрывающие кратер язвы должны быть рассмотрены как видимый сосуд.

В подобных исследованиях проведенных Bour B., с соавторами (1997) и Mondardini A., с соавторами (1998) были получены похожие результаты, а при учете цвета стигмат — получили низкие показатели соглашения по ним. Предлагалось использовать более простые классификации. Для повышения согласия рекомендовалось проводить обучение.

Существующие противоречия в эндоскопическом определении типа стигмат, к сожалению, не были сглажены и в последующем. В изданных в 2001 г. рекомендациях ASGE [19] и в 2002 г рекомендациях эндоскопического комитета Великобритании [73] по лечению не варикозных кровотечений описаны все эндоскопические стигматы кровотечения без указания автора и без деления их на группы. В минимальной стандартной терминологии (МСТ) эндоскопии пищеварительного тракта версий 2.0g (1998) и 2.0h (1999) без характеристики стигмат приводится классификация по "Форресту" где отсутствует подгруппа IIc, а к Ia отнесено активное пульсирующее кровотечение. В предложенной МСТ версии 3.0 (2008) приводится классификация Wirtz H.J., с соавторами (1984) (описана выше) как классификация язвенных кровотечений Форреста. Однако в большинстве учебных пособий по эндоскопии, клинических рекомендациях приводится классификация подобная классификации Rosch W. (1986), но, к сожалению, без пояснения по каким критериям распределяются в подгруппы стигматы кровотечения.

Еще в 1983 году Macleod I.A., с соавторами указывали, что, к сожалению, природа видимого сосуда не определе-

на. Они предположили, что, если сосуд ответственен за эндоскопический признак, он, вероятно, будет иметь маленький калибр. В клинической практике, при изучении операционного материала было выявлено, что язвы желудка могут разрушать сосуды диаметром от 0,3 мм до 1,5 мм, в среднем 0,6 мм [82], а по более поздним данным могут разрушать сосуды диаметром от 0,1 мм до 1,8 мм, в среднем 0,7 мм [83]. По данным Chen J.-J.,с соавторами (1995) средний диаметр кровоточащих язв желудка, двенадцатиперстной кишки и анастомоза имели средний диаметр 0,58 мм, и находился в диапазоне от 0,5 до 0,7 мм. Однако в редких случаях кровотечение может наблюдаться и из сосудов большего диаметра. При исследовании Lau J.Y.W. с соавторами (1998) в удаленной язве желудка был обнаружен сосуд, имеющий диаметр 3 мм, а в секционном материале были описаны сосуды в язве имеющий диаметра 3,45 мм [50]. В нашей практике мы столкнулись с кровотечением из сосуда диаметром 4,5 мм [2]. Исследование, проведенное Swain C.P. с соавторами (1986) показало, что если бы внутренний диаметр артерии был бы равен 0,6 мм, то потеря крови составила 1066 мл/час, при неизмененных параметрах сосуда. При увеличении диаметра артерии в 1,2 раза объем кровотока бы удвоился, а при увеличении его диаметра в 2 раза увеличило бы кровоток 16 раз. Определяя объем кровопотери, можно приблизительно оценить относительный размер кровоточащего сосуда [83]. Однако in vivo кровотечение не бывает постоянным, а носит рецидивирующий характер. Считается, что кровотечение из язвы чаще всего продолжается до 10-15 минут, а затем спонтанно останавливается. Если учитывать, что большинство кровоточащих сосудов имеет диаметр менее 1 мм то дифференциация сгустков, которые тромбируют сосуд (тромбированных сосудов) от фиксированных сгустков по размеру является оправданным, для облегчения их отличия. При этом размер самого тромба может быть несколько больше самого сосуда. В 1996 году Lin H.J. с соавторами впервые предложил относить к фиксированным сгусткам — сгустки, размеры которых более 2 мм, не удаляемые при активной водной ирригации через манипуляционный канал вначале с помощью шприца, а при не эффективности с помощью автоматического ирригатора в объеме до 130 мл в течение 10 секунд. При таком подходе соглашение между эндоскопистами при просмотре видеозаписи в оценке фиксированных сгустков составило 97%, а количество оставшихся сгустков после активной водной ирригации через манипуляционный канал с помощью шприца составило 90,9%, а после автоматического ирригатора — 67,3%. Такой подход к разграничению тромбированных сосудов от фиксированных сгустков носит тоже субъективный элемент. Однако это дает возможность стандартизировать результаты исследований за счет применения общего/одинакового языка для коммуникации эндоскопических заключений и определения рациональной тактики ведения пациентов.

Активное отмывание любого повреждения, которое являлось источником кровотечения, является обязательным, т.к. по данным Law J.W. с соавторами (1998) у 20% больных с чистым (белым) дном (F III) при морфологическом исследовании в дне язвы обнаруживают арозированный сосуд, который маскируется фибрином и не виден при эндоскопическом осмотре. Это может привести к РК, что наблюдается у 5% больных с таким стигматой [54]. Использование эндоскопической сонографии повышает возможности обнаружения структур, лежащих в дне язвы, чтобы предсказать РК. Однако эта технология для этих целей не нашла широкого применения даже на западе, а полученный эффект от нее при ЖКК спорен. Поэтому необходимо пользоваться обычными принципами определения стигмат кровотечения. При этом возникает ряд вопросов, которые должны помочь нам понять значение терминов, так как в нашей литературе в последнее время появилось большое количество классификаций "Форреста" не имеющих никакого отношения к ней (наверно потому, что они берутся из Интернета или переписываются из какого-либо источника с неправильной трактовкой классификации).

Что подразумевается под классификацией эндоскопических признаков (стигмат) кровотечения?

При эндоскопическом осмотре в просвете органа может быть выявлено содержимое, указывающее о продолжающемся (кровь) или о перенесенном кровотечении (измененного цвета кровь, сгустки различного цвета, жидкость цвета "кофейной гущи"). Все эти признаки относятся к группе терминов относящихся к терминам "содержимое". Создавая различные классификации, все авторы, подразумевали эндоскопические признаки в повреждении, которое являлось источником кровотечения. Таким образом, под классификацией эндоскопических признаков (стигмат) кровотечения подразумеваются признаки кровотечения в повреждении, которое являлось источником кровотечения. Поэтому добавление (как предлагают некоторые авторы) в классификацию IV группы — источник кровотечения не выявлен, или подгрупп: "Интенсивность кровотечения не только препятствует осмотру его источника, но и затрудняет возможность определения его локализации (особенно в двенадцатиперстной кишке) и фиксированный сгусток, полностью закрывающий источник бывшего кровотечения" [3] (а его может и не быть под ним!) — не отображают принципы построения классификации. В первом случае необходимо активно промыть желудок и при повторной ЭГДС попытаться верифицировать повреждение и остановить кровотечение, если это возможно, а во втором — удалить сгусток (водой или механически) и визуализировать, что под ним находится. В некоторых клинических ситуациях, чаще у людей пожилого возраста со сниженной перистальтикой сгусток из двенадцатиперстной кишки удалить не удается, а сами они не уходят на протяжении нескольких дней. В таком случае мы не можем классифицировать стигматы кровотечения в поражении, и данная классификация не может быть применена. Имея опыт лечения более 20 000 больных с ЖКК, мы столкнулись с ситуацией, когда имеет место кровотечение из под рыхлого или фиксированного сгустка, который невозможно удалить никаким

способом. Не верифицируя кровоточащий субстрат, но, имея продолжающееся кровотечение, вынуждены были оперировать таких больных. Интраоперационно у этих больных в основном выявлялись небольшие, поверхностные язвы. Это послужило основанием выделить подгруппу Ix [1] (т.е. субстрат и стигмата в нем не определена). Из всех методов эндоскопического гемостаза единственным возможным и эффективным (в данной ситуации) оказалось проведение у этих пациентов ЭИТ с 0,9% раствором NaCl в объемах до 200 — 500 мл с последующим осмотром через 2 часа. Такая тактика дала положительные результаты, и пациенты не подвергались оперативному лечению.

Какое название должна иметь классификация?

Часто встречаются такие названия классификации по Форресту: классификация активности кровотечения, классификация кровотечений, классификация язвенных кровотечений, классификации Форреста для оценки прогноза кровотечений из пептических язв и др. Однозначно при остановившемся кровотечении в его источнике мы видим признаки перенесенного кровотечения (IIA, IIB, IIC). Группа III внесена в классификацию как конечная фаза эволюции стигмат кровотечения, которая сама по себе несет риск РК (при не выявлении тромбированных сосудов). При отсутствии клиники ЖКК никто не относит, например обострение язвенной болезни, к III группе. В этих двух группах (II и III) нельзя говорить об активности кровотечения, так как ее нет. В группе продолжающегося кровотечения распределение признаков на подгруппы подразумевает эндоскопическую активность кровотечения в момент исследования, но не определяет общую клиническую ситуацию. Таким образом, с нашей точки зрения более правильное называние должно быть — классификация эндоскопических признаков (стигмат) кровотечения.

Как выяснилось, в создании классификации участвовало много исследователей, начиная еще с начала прошлого века, которые внесли свою лепту в ее создание. Считается что Gutzeit K. и Tietge H. (1933) первыми применили термин "эндоскопические стигматы недавнего кровотечения". Foster D.N. с соавторами (1978) были первыми, кто распределил стигматы кровотечения на подгруппы, давши им буквенное деление. Griffiths W.J., с соавторами (1979) были первыми, кто показал что "видимый сосуд" является индикатором высокого риска РК. В последующем Storey D.W., с соавторами (1981), Vallon A.G., с соавторами (1981), Wördehoff D. и Gros H. (1982), Wirtz H.J., с соавторами (1984), Wara P. (1985) и Rosch W. (1986) вложили свой вклад в создание классификации. Johnston J.H. (1984), Swain C.P. с соавторами (1982, 1986), Freeman M.L., с соавторами (1993) и Chen J.J., с соавторами (1997) внесли вклад в морфологическое изучение кровоточащего сосуда. То, что классификации было дано имя Форреста, скорее всего, было связано с отсутствием возможности в те времена знакомиться непосредственно с самой работой Форреста, а информацию черпали из ссылок на нее в доступной литературе. В электронном виде большинство журналов стало доступными в Интернете в конце 20 века (например, Gastrointestinal Endoscopy с 1994 г., Gut с августа 1997 г., Gastroenterology с июня 1998 г. Endoscopy с мая 1999 г.). Примером может быть работа Rajgopal C. и Palmer K.R. (1991) из Эдинбурга (но не из госпиталя в котором работал Форрест) в которой авторы ссылались на классификацию Фостера. Нельзя исключить, что были и другие работы, недоступные нам, в которых авторы обсуждали эту классификацию. Таким образом, присвоение этой классификации имени Форреста не оправданно. Однако в медицине известно много болезней, симптомов и синдромов которым даны имена людей, которым не принадлежит приоритет в описании их.

Является ли точным эндоскопическое определение кровотечение артериальное или венозное?

Эндоскопически легко можно отличить пульсирующее кровотечение от струйного кровотечения. Но точно ответить на вопрос является ли струйное кровотечение венозным или артериальным не представляется возможным. При осмотре больных с активным пульсирующим кровотечением, которое явно является артериальным, иногда наблюдается серьезное падение артериального давления в момент проведения ЭГДС и подготовки к проведению эндоскопической остановки кровотечения, что может занимать несколько минут. При этом часто наблюдается переход пульсирующего в струйное кровотечение, а затем в просачивание крови вплоть до остановки кровотечения. При этом часто сгусток крови, закрывающий сосуд не образуется. Стабилизация давления часто, но не всегда, ведет к возобновлению кровотечения. Таким образом, при артериальном кровотечении и осмотре больного на фоне неустойчивой гемодинамики мы можем неправильно интерпретировать тип кровотечения. Иногда встречается пульсирующее кровотечение из мелкого сосуда, которое менее значимо, чем интенсивное струйное, которое может быть венозным. К тому же пульсация сердца и крупных сосудов может передаваться на соседние области и имитировать пульсацию. Поэтому термин струйное кровотечение, как более точный, чаще используется в классификациях. В описательной части протокола исследования можно и нужно указывать и другие качественные характеристики струйного кровотечения: тонкой — толстой, пульсирующей — не пульсирующей струей и т.д.

Какое продолжающее кровотечение относится к группе IB — просачивание?

Во время обычной эндоскопии довольно часто встречается обычное просачивание крови из поражений у пациентов без признаков ЖКК. Такая ситуация может возникнуть при травматизации эндоскопом краев язв, эрозий, опухолей. Подобная ситуация иногда наблюдается у пациентов с интенсивным срыгиванием воздуха и возникновением просачивания крови из ущемляемой в хиатусе слизистой

оболочки желудка. Не интенсивное кровотечение возникает и при выполнении банальной биопсии. В большинстве случаев такие типы кровотечения кратковременные и легко отличаются от более интенсивного после водного отмывания. При описании таких ситуаций наиболее часто в протоколе они описываются как контактная кровоточивость или имбибиция кровью слизистой оболочки при интенсивном срыгивании воздуха. То есть эндоскопист правильно делает, что "уходит" от заключения — просачивание крови, что требует госпитализации пациента. Предпочтительно диагностировать только продолжающее просачивание, которое по своей интенсивности может быть разным. Поэтому в протоколе необходимо описать его интенсивность: "Кровь вытекает потоком (каплями), стекает по стенке и т.д.". Но такое описание необходимо делать при полной визуализации источника кровотечения, не прикрытого сгустком крови, а при наличии его только после интенсивного отмывания источника кровотечения водой, т.к. смывание сгустка крови может привести к струйному кровотечению, что сразу ухудшает прогноз и требует другой тактики ведения пациента. Ошибочным является использование термина "подтекание", т.к. оно обозначает подтечь, течь подо что-либо; быть подмоченным снизу.

Какой термин более правильный — видимый сосуд или тромбированный сосуд?

Многочисленные морфологические исследования показали, что в большинстве своем мы видим тромб в разрушенной стенке сосуда, но редко видим край самого сосуда вокруг тромба в виде ободка жемчужного цвета. Как нам кажется, более правильным термином является сторожевой (часовой) сгусток как было предложено Johnston J.H. (1984). Однако этот термин не прижился. Поэтому когда мы используем термин тромбированный сосуд — мы подразумеваем сгусток, исходящий из стенки сосуда.

Можно ли точно эндоскопически отличить тромбированный сосуд от фиксированного сгустка?

К сожалению точных критериев отличия "тромбированный сосуд" от фиксированного сгустка не существует т.к. это в основном одно и то же по существу, но несущее различный потенциал возникновения РК. По предложению Lin H.J., с соавторами (1996) к фиксированным сгусткам относятся сгустки, размеры которых более 2 мм, не удаляемые при активной водной ирригации, и соответственно сгустки меньшего диаметра относятся к "тромбированным сосудам". Понятно, что такое деление носит некоторый субъективный характер. Однако в основе этого деления лежат результаты морфологического изучения кровоточащих сосудов, а именно их диаметр, который в большинстве своем менее 1,8 мм, но и при таких размерах сосуда сгусток в виде "тромбированного сосуда" может быть больше 2 мм, но это бывает редко. Поэтому нужно стремиться к одинаковому описанию, исходя из размеров стигматы.

Проводить ли отмывание стигмат недавнего кровотечения или нет?

Ответ однозначный — любой осмотр больных с ЖКК должен проводиться с активной водной ирригацией: во-первых, для снятия фиксированных сгустков с неизмененной слизистой (для предупреждения постановки неправильного диагноза) и, во-вторых, с источника кровотечения — для выявления истинного стигмата кровотечения, что помогает в выборе правильной тактики ведения пациента. Это также касается и дефектов под фибрином.

Имеет ли значение цвет стигматы и стоит ли использовать его в классификациях?

Цвет стигматы имеет значение для прогноза РК, но использовать его в классификации не представляется возможным: во-первых, из-за различного восприятия цвета людьми, во-вторых, из-за разного цвета (его оттенков) стигматы кровотечения при разных условиях освещения, что зависит от конкретных условий освещения (наличие крови, сгустков крови, жидкости цвета "кофейной гущи") и, в-третьих, от спектральных параметров лампы осветителя.

Можно ли использовать эндоскопическую классификацию стигмат кровотечения для не язвенных кровотечений?

Первые классификации использовались как при неварикозных, так и варикозных кровотечениях. Учитывая то, что при варикозных кровотечениях используется своя классификация (которая уже несколько раз модифицировалась), данная классификация может и используется при всех неварикозных кровотечениях не только из верхних, но и из других отделов желудочно-кишечного тракта [91].

В настоящий момент классификацией эндоскопических признаков (стигмат) кровотечения выглядит следующим образом:

I Продолжающееся кровотечение:

IA — струйное; IB — просачивание; Ix — из под плотно фиксированного сгустка, без верификации источника, не удаляемого никаким способом.*

II Остановившееся кровотечение:

IIA — "тромбированный сосуд" (красный, черный, белый, диаметром < 2 мм); IIB — фиксированный сгусток (красный, черный, белый, диаметром > 2 мм);# IIC — мелкие тромбированные сосуды (черные точки, черное пятно).

III Отсутствует кровотечение:

дефект под фибрином.**

Комментарий

* В подгруппу FIx относятся пациенты, у которых во время исследования, выявляется сгусток крови с истечением ее из-под него, не удаляемый, несмотря на активную водную ирригацию или механическое удаление, полностью закрывающий кровоточащий субстрат

и не позволяющий его верифицировать. В такой ситуации возможно проведение из всех методов эндоскопического гемостаза только аппликационной терапии или эндоскопической инъекционной терапии без применения склерозантов.

Структура, выступающая из язвы, которая идентифицируется эндоскопически как видимый сосуд, является не сосудом непосредственно, а сгустком крови в непрерывности с разрушенной стенкой сосуда, которая формирует пробку, или псевдоаневризматическую крышу на сосуде. Фиксированный сгусток и "тромбированный сосуд" являются по сути синонимами, различие между которыми определяется только в размерах и частоте РК. К "тромбированным сосудам" на дне язвы относятся сгустки крови в диаметре менее 2 мм которые остаются на дне язвы после попытки смыть их с помощью водной ирригации. К фиксированным сгусткам крови на дне язвы относятся сгустки крови в диаметре более 2 мм, которые остаются на дне язвы после попытки смыть их с помощью водной ирригации. Цвет сгустков и тромбированных сосудов может быть в цветовом диапазоне от красного до белого (красный, розовый, темно красный, фиолетовый, коричневый черный, желтый, белый, серый).

** Для констатации группы FIII необходимо предварительное отмывание дна дефекта от фибрина для выявления тромбированных сосудов с тромбами белого цвета.

Данная классификация была рекомендована к общему применению на международном симпозиуме "Диагностическая и лечебная эндоскопия" (Гурзуф, 1998), I съезде врачей — эндоскопистов Украины (Киев, 2000), конференциях хирургов, анестезиологов и эндоскопистов "Диагностика и лечение ЖКК" (Киев, 2001 г., 2007 г.)

Литература

1. Нікішаєв В.І. (1997) Діагностична і лікувальна фіброгастроскопія при шлунково-кишкових кровотечах. Матеріали ювілейної науково-практичної конференції, присвяченої 25-річчю створення Львівської міської клінічної лікарні швидкої медичної допомоги "Сучасні аспекти невідкладної допомоги". (Львів). 1: 144-145
2. Никишаев В.И., Астахов В.В. (2010) Случай массивного кровотечения из аррозированного сосуда язвы желудка. Укр. ж. малоінвазивної ендоск. хір. 14; 2: 42-43
3. Подшивалов В.Ю. (2006) Эндоскопия кровоточащих гастродуоденальных язв. Хирургия; 4; http://www.mediasphera.ru/journals/pirogov/detail/35/144/
4. Bate C.M., Aziz L.A. (1985) Electrohydrothermoprobe — a simple alternative to laser therapy in the management of acute gastrointestinal haemorrhage. Gut. 26: 477-480
5. Bleau B.L., Gostout C.J., Sherman K.E. et al. (2002) Recurrent bleeding from peptic ulcer associated with adherent clot: a randomized study comparing endoscopic treatment with medical therapy. Gastrointest. Endosc. 56: 1-6
6. Bornman P.C., Theodorou N.A., Shuttleworth R.D. et al. (1985) Importance of hypovolemic shock and endoscopic signs in predicting recurrent hemorrhage from peptic ulceration: a prospective evaluation. B.M.J. 291: 245-247
7. Bour B., Pearson B., Calus P. et al. (1997) Interobserver agreement on endoscopic diagnosis of bleeding peptic ulcers. Gastrointest. Endosc. 46; 1: 27-32
8. Brullet E., Campo R., Calvet X. et al. (1996) Factors related to the failure of endoscopic injection therapy for bleeding gastric ulcer. Gut. 39: 155-158
9. Chang F., Drake J.E., Farkes G.J. (1977) Massive gastrointestinal hemorrhage in the elderly. Am. J. Surg. 134: 721-723
10. Chang-Chien C., Wu C., Chen P. et al. (1988) Different implications of stigmata of recent hemorrhage in gastric and duodenal ulcers. Dig. Dis. Sci. 33: 400-404
11. Chen J.-J., Changchien C.-S., Tai D.-I. et al. (1995) Success of endoscopic injection therapy in correlation with maximal one-day transfusion requirement. Endoscopy. 27: 298-303
12. Chen J.J., Ctiangchien C.S., Lin C.C., Chang: W.C. (1997) The visible vessel on the bleeding gastric ulcer: an endoscopic-pathological study. Endoscopy. 29: 821-826
13. Chung S.C.S., Leung J.W.C., Lo K.K. et al. (1990) Natural history of the sentinel clot: an endoscopic study. Gastroenterology. 98: A31
14. Church N.I., Dallal H.J., Masson J. et al. (2003) A randomized trial comparing heater probe plus thrombin with heater probe plus placebo for bleeding peptic ulce. Gastroenterology. 125: 396-403
15. Consensus conference (1989) Therapeutic endoscopy and bleeding ulcers. JAMA. 262: 1369-1372
16. Consensus Development Panel (1990) Therapeutic endoscopy and leeding ulcers: consensus statement on therapeutic endoscopy and bleeding ulcers. Gastrointest. Endosc. 36: 62-65
17. Cotton P.B., Rosenberg M.T., Waldram R.P.L., Axon A.T.R. (1973) Early endoscopy of oesophagus, stomach, and duodenal bulb in patients with haematemesis and melaena. British Medical Journal. 2: 505-509
18. Debongnie J.C. (1989) Endoscopie et pronostic de l'hémorragie du tractus digestif supérieur. Gastroenterol. Clin. Biol. 13; 8: 890-898
19. Eisen G.M., Dominitz J.A., Faigel D.O. et al. (2001) An annotated algorithmic approach to upper gastrointestinal bleeding. Gastrointest. Endosc. 53; 7: 853-858
20. Forrest J.A.H., Finlayson N.D.C., Shearman D.J.C. (1974) Endoscopy in gastrointestinal bleeding. The Lancet. 304; 7877: 394-397
21. Foster D.N., Miloszewski K.J.A., Losowski M.S. (1978) Stigmata of recent haemorrhage in diagnosis and prognosis of upper gastrointestinal bleeding. B.M.J. 1: 1173-1177
22. Freeman M.L. (1991) The current endoscopic diagnosis and intensive care unit management of severe ulcer and other nonvariceal upper gastrointestinal hemorrhage. Gastrointest. Endosc. Clin. North. Am. l: 209-239
23. Freeman M.L., Cass O.W., Brunsvold N.J. et al. (1991) Evolution of the non-bleeding visible vessel in severe ulcer hemorrhage: endoscoipic and clinical predictors of rebleeding. Gastroenterology. 100: A67
24. Freeman M.L., Cass O.W., Peine C.J., Onstad G.R. (1993) The non-bleeding visible vessel versus the sentinel clot: natural history and risk of rebleeding. Gastrointest. Endosc. 39: 359-366
25. Fuchs K.H., Wirtz H.J., Schaube H., Elfeldt R. (1986) Initial experience with thrombin as injection agent for bleeding gastroduodenal lesions. Endoscopy. 18: 146-148
26. Fuster F., Pique J.M., Teres J. et al. (1987) Predictive clinical factors of visible vessel in bleeding peptic ulcer. Endoscopy. 19: 11-13
27. Griffiths W.J., Neumann D.A., Welsh J.D. (1979) The visible vessel as an indicator of uncontrolled or recurrent gastrointestinal hemorrhage. N. Engl. J. Med. 300: 1411-1413
28. Hasson J. (1979) The visible vessel and gastrointestinal hemorrhage (letter). N. Engl. J. Med. 301: 892-893
29. Heldwein W., Lehnert P., Martinoff S., Loeschke K. (1988) Local epinephrine injection improves the therapeutic effect of Nd-YAG laser treatment of arterial peptic ulcer bleeding. Endoscopy. 20: 2-4

30. Heldwein W., Schreiner J., Pedrazzoli J., Lehnert P. (1989) Is the forrest classification a useful tool for planning endoscopic therapy of bleeding peptic ulcers? Endoscopy. 21: 258-262
31. Hellers G., Ihre T. (1975) Impact of changes to early diagnosis and surgery in major upper gastrointestinal bleeding. Lancet. 1250-125l
32. Hsu P.I., Lin X.Z., Chan S.H., Lin C.Y. et al. (1994) Bleeding peptic ulcer-risk factors for rebleeding and sequential changes in endoscopic findings. Gut. 35; 746-749
33. Hsu P-I., Lai K-H., Lin X-Z. et al. (1996) When to discharge patients with bleeding peptic ulcers: a prospective study of residual risk of rebleeding. Gastrointestinal Endoscopy. 44; 4: 382-387
34. Hui W.M., Lam S.K. (1992) Gastric acid secretion, parietal cell sensitivity, and endoscopic characteristics of duodenal ulcer patients with and without stigmata of recent bleeding. Gastrointest. Endosc. 38: 361-364
35. Hunt P.S., Hansky J., Korman M.G. (1979) Mortality in patients with haematemesis and melaena: a prospective study. B.M.J. 1238-1240
36. Jensen D.M. (1999) Spots and clots: leave them or treat them? Why and how to treat. Can. J. Gastroenterol. 13: 413-415
37. Jensen D.M. (2001) Clots and spots on ulcers: why and how to treat. Langenbecks Arch. Surg. 386: 82-87
38. Jensen D.M., Kovacs T.O., Jutabha R. et al. (1995) Final results and cost assessment of endoscopic vs medical therapies for prevention of recurrent ulcer hemorrhage from adherent clots in a randomized controlled trial. Gastrointest. Endosc. 41: 279
39. Jensen D.M., Kovacs T.O., Jutabha R. et al. (2002) Randomized trial of medical or endoscopic therapy to prevent recurrent ulcer hemorrhage in patients with adherent clots. Gastroenterology. 123: 407-413
40. Jensen D.M., Machicado G., Kovacs T.O.G. et al. (1988) Controlled, randomized study of heater probe and bicap for hemostasis of severe ulcer bleeding. Gastroenterology. 94: A208
41. Johnston J.H. (1984) The sentinel clot and invisible vessel: pathologic anatomy of bleeding peptic ulcer. Gastrointest. Endosc. 30: 313-315
42. Johnston J.H. (1986) The sentinel clot/visible vessel revisited. Gastrointestinal Endoscopy. 32; 3: 238-238
43. Johnston J.H. (1990) Endoscopic risk factors for bleeding peptic ulcer. Gastrointest. Endosc. 36: 16-20
44. Jones P.F., Johnston S.H.J., McEwan A. et al. (1973) Further haemorrhage after admission to hospital for gastrointestinal haemorrhage. B.M.J. 2: 660-664
45. Jung H.K., Son H.Y., Jung S.A. et al. (2002) Comparison of oral omeprazole and endoscopic ethanol injection therapy for prevention of recurrent bleeding from peptic ulcers with nonbleeding visible vessels or fresh adherent clots. Am. J. Gastroenterol. 97: 1736-1740
46. Jung J.J., Chan F.K., Lau J.Y. et al. (2003) The effect of endoscopic therapy in patients receiving omeprazole for bleeding ulcers with non-bleeding visible vessels or adherent clots: a randomized comparison. Ann. Intern. Med. 139: 237-243
47. Katon R.M., Smith F.W. (1973) Gastroenterology. 65: 728
48. Kohler B., Riemann J.F. (1993) Endoscopic injection therapy of Forrest II and III gastroduodenal ulcers guided by endoscopic doppler ultrasound. Endoscopy. 25: 219-223
49. Lai K.C., Swain C.P. (1993) The size of vessel in patients dying from bleeding gastric ulcer. Gastroenterology. 104: A202
50. Laine L. (1989) Multipolar electrocoagulation in the treatment of peptic ulcers with nonbleeding visible vessels. Ann. Intern. Med. 110: 510-514
51. Laine L. (2002) Management of ulcers with adherent clots. Gastroenterology. 123: 632-636
52. Laine L., Freeman M., Cohen H. (1994) Lack of uniformity in evaluation of endoscopic prognostic features of bleeding ulcers. Gastrointest. Endosc. 40: 411-417
53. Laine L., Peterson W.L. (1994) Bleeding peptic ulcer. N. Engl. J. Med. 331: 717-727
54. Laine L., Stein C., Sharma V. (1996) A prospective outcome study of patients with clot in an ulcer and the effect of irrigation. Gastrointest. Endosc. 43; 2: 107-110
55. Lau J.Y., Sung J.J., Lam Y.H. et al. (1999) Endoscopic retreatment compared with surgery in patients with recurrent bleeding after initial endoscopic control of bleeding ulcers. N. Engl. J. Med. 340; 3: 751-756
56. Lau J.Y.W., Chung S.C.S., Leung J.W. (1998) The evolution of stigmata of hemorrhage in bleeding peptic ulcers: a sequential endoscopic study. Endoscopy. 30; 6: 513-518
57. Lau J.Y.W., Sung J.J.Y., Chan A.C.W. et al. (1997) Stigmata of hemorrhage in bleeding peptic ulcers: an interobserver agreement study among international experts. Gastrointest. Endosc. 46: 33-36
58. Lau J.Y.W., Sung J.Y., Lau J.F.T. et al. (1995) Stigmata of recent hemorrhage in peptic ulcer bleeding: is there inter-observer agreement among international experts? Gastrointest. Endosc. 41; 4: 368
59. Leau B.L., Gostout C.J., Sherman K.E. et al. (2002) Recurrent bleeding from peptic ulcer associated with adherent clot: a randomized study comparing endoscopic treatment with medical therapy. Gastrointest. Endosc. 56: 1-6
60. Lin H.J., Lee F.Y., Kang W.M. et al. (1990) Heat probe thermocoagulation and pure alcohol injection in massive peptic ulcer haemorrhage: a prospective, randomised controlled trial. Gut. 31: 753-757
61. Lin H.J., Lee F.Y., Tsai Y.T. et al. (1990) What kind of non-bleeding visible vessel in a peptic ulcer needs aggressive therapy? Endoscopy. 22: 8-11
62. Lin H.J., Wang K., Perng C.L. et al. (1996) Natural history of bleeding peptic ulcers with a tightly adherent blood clot: a prospective observation. Gastrointest. Endosc. 43: 470-473
63. Lin H-J., Lee F-Y., Kang W-M. et al. (1990) A controlled study of therapeutic endoscopy for peptic ulcer with non-bleeding visible vessel. Gastrointest. Endosc. 36: 241-246
64. Lin H-J., Perng C-L., Lee F-Y. et al. (1993) Endoscopic injection for the arrest of peptic ulcer hemorrhage: final results of a prospective, randomized comparative trial. Gastrointest. Endosc. 39: 15-19
65. Lin H-J., Perng C-L., Lee F-Y. et al. (1994) Clinical courses and predictors for rebleeding in patients with peptic ulcers and non-bleeding visible vessels: a prospective study. Gut. 35: 1389-1393
66. Loizou L.A., Bown S.G. (1991) Endoscopic treatment for bleeding peptic ulcers: randomised comparison of adrenaline injection and adrenaline injection+Nd:YAG laser photocoagulation. Gut. 32: 1100-1103
67. Macleod I.A., Mills P.R., Mackenzie J.F. et al. (1983) Neodymium yttrium aluminium garnet laser photocoagulation for major haemorrhage from peptic ulcers and single vessels: a single blind controlled study. B.M.J. 286: 345-348
68. Matthewson K., Swain C.P., Bland M. et al. (1990) Randomized comparison of Nd YAG laser, heater probe and no endoscopic therapy for bleeding peptic ulcers. Gastroenterology. 98: 1239-1244
69. Mondardini A., Barletti C., Rocca G. et al. (1998) Non-variceal upper gastrointestinal bleeding and forrest's classification: diagnostic agreement between endoscopists from the same area endoscopy. Endoscopy. 30; 6: 508-512
70. Moreto M., Zaballa M., Suarez M-J. et al. (1992) Endoscopic local injection of ethanolamine oleate and thrombin as an effective treatment for bleeding duodenal ulcer: a controlled trial. Gut. 33: 456-459
71. Morgan A.G., McAdam W.A.F., Walmsey G.L. et al. (1977) Clinical findings, early endoscopy, and multi variate analysis in patients bleeding from the upper gastrointestinal tract. B.M.J. ii: 237-240
72. Palmer K.R. (2002) Non-variceal upper gastrointestinal haemorrhage: guidelines. Gut. 51: 1-6
73. Papp J.P. (1982) Endoscopic electrocoagulation in the management of upper gastrointestinal tract bleeding. Surg. Clin. North. Am. 62: 797-805

74. Rajgopal C., Palmer K.R. (1991) Endoscopic injection sclerosis: effective treatment for bleeding peptic ulcer. Gut. 32: 727-729
75. Rockall T.A., Logan R.F.A., Devlin H.B., Northfield T.C. et al. (1996) Risk assessment after acute upper gastrointestinal haemorrhage. Gut. 38: 316-321
76. Rosch W. (1986) Endoscopy of the upper gastrointestinal tract. Gastroenterology Annual. 3: 549-567
77. Silverstein F. (1993) Ulcer bleeding stigmata: what is better than the endoscopist's eye? Endoscopy. 25: 246-247
78. Soehendra N., Grimm H., Stenzel M. (1985) Injection of nonvariceal bleeding lesions of the upper gastrointestinal tract. Endoscopy. 17: 129-132
79. Storey D.W., Bown S.G., Swain C.P. et al. (1981) Endoscopic prediction of recurrent bleeding in peptic ulcers. N. Engl. J. Med. 305: 915-916
80. Swain C.P. (1986) Forrest II bleeding: indications for treatment and results of user therapy. Endoscopy. 18; 1: 14-16
81. Swain C.P., Bown S.G., Salmon P.R. et al. (1982) Nature of the bleeding point in massively bleeding gastric ulcers. Gut. 23: 888-889
82. Swain C.P., Storey D., Bown S. et al. (1986) Nature of the bleeding vessel in recurrently bleeding gastric ulcers. Gastroenterology. 90; 3: 595-608
83. Tajiri T., Yoshida H., Obara K. et al. (2010) General rules for recording endoscopic findings of esophagogastric varices. Digestive Endoscopy. 22; 1: 1-9
84. Vallon A.G., Cotton P.B., Laurence B.H. et al. (1981) Randomised trial of endoscopic argon laser photocoagulation in bleeding peptic ulcers. Gut. 22: 228-233
85. van Stiegmann G., Bornman P.C., Terblanche J., Marks I.N. (1983) Bleeding peptic ulcer — with special reference to high-risk groups of patients. Surgical Gastroenterology. 2: 245-251
86. Wara P. (1985) Endoscopic prediction of major rebleeding — a prospective study of stigmata of hemorrhage in bleeding ulcer. Gastroenterology. 88: 1209-1214
87. Wirtz, H.J.K., Fuchs K.H., Schaube H. (1984) Endoskopieabhängiges. Therapiekonzept bei der gastroduodenalen ulkusblutung. Fortschr. Med. 102: 567
88. Wördehoff D., Gros H. (1982) Endoscopic haemostasis by injection-therapy in high-risk patients. Endoscopy. 14: 196-199
89. Yang C-C., Shin J-S., Lin X-Z. (1994) The natural history (fading time) of stigmata of recent hemorrhage in peptic ulcer disease. Gastrointest. Endosc. 40; 5: 562-566
90. Zuckerman G.R., Prakash C. (1999) Acute lower intestinal bleeding. Part II: Etiology, therapy, and outcomes. Gastrointest. Endosc. 49; 2: 228-238

ПОДПИСКА 2011

Глубокоуважаемые подписчики, читатели, авторы оригинальных статей!

"Украинский журнал малоинвазивной и эндоскопической хирургии" распространяется по подписке через агентства "Периодика" и "НПП "Идея". Для получения журнала в 2011 году Вам/Вашему учреждению необходимо обратиться произвольной форме в подписное агентство.

ООО "Периодика"
ул. Малая Житомирская, 11, оф. 2, 01001, Киев, Украина
тел./факс: (044) 278 00 24, (044) 278 61 65; e-mail: *alex@periodik.kiev.ua*

Подписное агентство ООО "НПП "Идея"
Индекс в каталогах НПП "Идея" — 11160
Киев: тел.: (044) 417-87-67; e-mail: *slava@idea.kiev.ua*
Донецк: тел.: (062) 381-09-32; e-mail: *info@idea.donetsk.ua*
Луганск: тел.: (0642) 34-44-04; e-mail: *idea@ltk.com.ua, kvu@lds.net.ua*

23 травня 2011 року

Асоціації лікарів-ендоскопістів України виконалось 15 років

МІНІСТЕРСТВО ОХОРОНИ ЗДОРОВ'Я УКРАЇНИ

АСОЦІАЦІЯ ЛІКАРІВ ЕНДОСКОПІСТІВ УКРАЇНИ

УКРАЇНСЬКИЙ ФОНД ПІДТРИМКИ ТА РОЗВИТКУ НЕЙРОЕНДОСКОПІЇ ТА ЕНДОСКОПІЧНОЇ НЕЙРОХІРУРГІЇ

Матеріали IV симпозіуму асоціації лікарів-ендоскопістів України

«СУЧАСНА ДІАГНОСТИЧНА ТА ЛІКУВАЛЬНА ЕНДОСКОПІЯ»

26-27 травня 2011 р., м. Полтава — м. Миргород, Україна

Частина I

Спонсор видання матеріалів сімпозіуму —
КИЇВСЬКИЙ КЛІНІЧНИЙ ГОСПІТАЛЬ

© Український журнал малоінвазивної та ендоскопічної хірургії
(2011) Vol. 15; 2: 30-48

МАТЕРІАЛИ IV СИМПОЗІУМУ АСОЦІАЦІЇ ЛІКАРІВ-ЕНДОСКОПІСТІВ УКРАЇНИ «СУЧАСНА ДІАГНОСТИЧНА ТА ЛІКУВАЛЬНА ЕНДОСКОПІЯ»

26-27 травня 2011 р., м.Полтава — м.Миргород, Україна

ЛАПАРОСКОПІЧНІ ВТРУЧАННЯ У ХВОРИХ ПЕРФОРАТИВНОЮ ГАСТРОДУОДЕНАЛЬНОЮ ВИРАЗКОЮ, УСКЛАДНЕНОЮ ПЕРИТОНІТОМ

Бондарєв Р.В., Бондарєв В.І., Селіванов С.С.
Кафедра хірургії з основами абдомінальної та ендоскопічної хірургії, Луганський державний медичний університет, Україна

Вступ

Перфоративна виразка лишається одним із найбільше тяжких, небезпечних для життя ускладнень виразкової хвороби і виникає у 7% хворих [2-4]. Летальність при перфоративних пептичних виразках складає в середньому 10-12%. Пошук шляхів поліпшення результатів оперативного лікування хворих цього контингенту зумовило впровадження нових і перспективних методів лікування із застосуванням відеолапароскопічної технології. Наряд з цим, визначення показань і вибір способів відеолапароскопічного ушивання продовжується широко дискутуватись в літературі. Слід також відмітити, що ряд тактичних і технічних питань застосування таких операцій потребує додаткового вивчення і уточнення.

Мета дослідження — покращення результатів хірургічного лікування хворих перфоративними пептичними виразками із застосуванням відеолапароскопічної техніки.

Матеріал і методи

Обстежені в динаміці і проаналізовані безпосередні і віддалені результати хірургічного ендоскопічного ушивання 23 хворих з перфоративними гастродуоденальними виразками. Чоловіків було 22, жінок — 1. Вік хворих коливався від 17 до 53 років. Виразковий анамнез був відсутній у 47,8%, тривалість захворювання до 3 років склала 21,7%, від 3 до 5 років — 13,1%, більше 5 років — 17,4% хворих. Хворі поступали переважно в перші 6 годин від початку захворювання — 65,2% спостережень, до 12-14 годин — 34,8% хворих. Основним обсягом діагностичних заходів, післяопераційного лікування хворих відповідав прийнятим сучасним стандартам. Під час операції діагностовано перфоративна пілородуоденальна виразка у 17,4% хворих, перфоративна виразка дванадцятипалої кишки (ДПК) — 82,6% пацієнтів. Місцевий перитоніт виявлений у 13% хворих, дифузний — 52,2% і розлитий у 34,8% хворого. Серозний перитоніт виявили в 696% спостережень, серозно-фібринозний — 17,4% і гнійний — в 13% спостережень.

У хворих спостережень здійснювалось прогнозування динаміки перебігу і результатів лікування перитоніту за допомогою шкали SAPS, а також оцінювалась тяжкість запального процесу в черевній порожнині за розробленою методикою [1] для вибору тактики хірургічного лікування. Морфологічно і морфо метрично вивчали характер і ступінь вираженості запальних змін в інтраопераційних біоптатах парієтальної очеревини [1]. Статистична обробка отриманих даних здійснювалась за допомогою програми із пакета "Статистика".

Результати та обговорення

Діагноз перфоративна виразка шлунка і ДПК є абсолютним показанням до оперативного лікування. Основними критеріями, що дозволяють виконати відеолапароскопічну операцію, були дані езофагогастродуоденоскопії (ЕГДС), діагностичної оглядової відеолапароскопії та структурних змін парієнтальної очеревини. ПРИ ЕГДС вияснили наявність одної виразки, відсутність кровотечі, стенозу. Під час відеолапароскопії уточнювали локалізацію перфоративного отвору, його розміри, перифокального запалення навколо виразки, характер запального процесу в черевній порожнині.

Морфологічні показники парієтальної парієнтальної очеревини характеризували тяжкість фібринозно-гнійного запалення в очеревині під час оперативного втручання і водночас служили вихідним моментом для визначення ефективності лікування, що проводиться. Із морфологічних параметрів, отриманих при першій лапаротомії, найбільш об'єктивними і демонстративними, які відображають рівень інтоксикації у хворих, були відносний обсяг нейтрофільно поліморфноядерних лейкоцитів (НПЯЛ), макрофагів, лімфоцитів, фібробластів і вогнищ некрозу (табл. 1).

При цьому у хворих (SAPS<10) в інфільтраті НПЯЛ значно переважали над макрофагами і лімфоцитами, їх співвідношення в середньому 1,8:0,3:0,6. Мали місце одиночні вогнища некрозу, присутність ознак активації фібробластів і вогнищ грануляційної тканини. Водночас у хворих (SAPS>10<20) чітко зростає різниця об'ємних частин НПЯЛ, макрофагів, лімфоцитів, вогнищ некрозу, їх співвідношення в середньому — 3,7:0,06:0,1:0,1. Різко понижається активність фібробластів, вогнищ грануляційної тканини. Напроти, у хворих (SAPS>20) принципово важливим є значна перевага в інфільтраті НПЯЛ, вогнищ некрозу над макрофагами і лімфоцитами. Їх співвідношення в середньому складає 3,3:0,04:0,19:0,2. Відсутні ознаки активації фібробластів і вогнищ грануляційної тканини. Таким чином, відслідкується пряма залежність між співвідношеннями різних видів клітинних структур, судинної реакцією парієтальної очеревини і тяжкістю фібринозно-гнійного запалення в очеревині.

На основі отриманих даних були розроблені показання для виконання ендоскопічного зашивання перфоративної виразки: відсутність виразкового анамнезу, нетривалий виразковий анамнез; локалізація виразки на передній або медіальній стінці цибулини ДПК; діаметр перфоративного отвору до 8 мм, відсутність вираженої інфільтрації навколо виразки, вираженого злукового процесу; відсутність інших виразкових ускладнень (кровотеча, стеноз, множинні виразки); перевага репаративно-резорбтивного запального процесу в черевній порожнині (SAPS≤10).

Після встановлення показань до виконання операції відеолапароскопічним методом відеолапароскопія із діагностичного заходу становиться лікувальним. У зв'язку з цим під обов'язковим візуальним контролем вводили троакари в лівому, правому підребер'ях на 2-3 см нижче реберних дуг (для інструмента хірурга-оператора) по передньом'язовим лініям 11 мм и 5 мм відповідно, в правій клубовій області в точці Мак-Бурнея (для інструмента асистента) — 5 мм. Троакар для відеокамери — по верхньому краю пупкового кільця. Перевагою методики є те, що хірург працює обома інструментами, не міняючись місцями з асистентом під час операції, відводячи останньому роль оператора камери.

Після ревізії черевної порожнини визначали кінцеву тактику оперативного втручання. Частіше всього причиною конверсії є неможливість виведення перфоративного отвору в робоче (зручне для ушивання) положення. Нерідко операція ускладнюється із-за того, що перфоративний отвір, як правило, прикритий печінкою. У зв'язку з чим нами розроблений і впроваджений спосіб (деклараційний патент на корисну модель UA 11801) ушивання перфоративного отвору, що дозволяє пілородуоденальну зону з місцем перфорації вільно вивести в поле зору, значно зменшити технічні складності накладення швів і надійно зашити перфоративний отвір [5].

Методика полягає в слідуючому: затискачем, введеним через троакар в правій клубовій області, зміщається сальник донизу, захватывається пілоричний відділ шлунка зі сторони великої кривизни і виконується його тракція донизу і латерально до лівої половини живота. Водночас оператор м'яким кишечним затискачем через інструментальний порт, установлений в правому підребер'ї, бере круглу зв'язку печінки на 1-2 см від краю печінки і здійснює тракцію вверх, латерально і назад. Ця методика дає можливість вивести практично будь-яку перфоративну язву ДПК і зменшити кількість конверсій. Потім в черевну порожнину вводиться вікрилова нитка 1,0-2,0 з голкою. Один кінець нитки лишається екстракорпорально. Отвір до 3 мм ушивається Z-подібним однорядним швом, більше 3 мм ушивається кількома окремими швами через всі шари з обов'язковим виколом голки через перфоративний отвір з перехватом її повторним вколом голки через нього. Вкол і викол голки виконується відступаючи від краю дефекту не менше ніж на 0,5 см. Перший вузлик подвійний, другий — простий. Завдяки тому, що під час зав'язування вузла хірург через нитку зберігає тактильну чутливість, співставлення країв перфоративного отвору виконується більше чітко. Лінія швів додатково укріпляють сальником, який фіксують окремими швами навколо.

Після зашивання перфоративного отвору виразки вводили асептичний розчин в під печінковий простір з послідуючим роздуванням шлунка через зонд. Відсутність пузирків газу в рідині свідчить про хорошу герметичність ушитої перфорації. Операцію закінчували санацією черевної порожнини і дренуванням. При відеолапароскопічній опера-

Таблиця 1. *Відносний обсяг клітинних популяцій в очеревині у залежності від тяжкості перебігу перитоніту (M±m)*

Відносний обсяг	Оцінка фізичного стану хворих			p*	
	SAPS≤10 (1)	SAPS>10≤20 (2)	SAPS>20 (3)	1-2	1-3
НПЯЛ	0,1314±0,0546	0,2614±0,0431	0,3128±0,0334	<0,05	<0,01
Макрофаги	0,0046±0,0013	0,0039±0,0010	0,0049±0,0016	>0,05	>0,05
Лімфоцити	0,0145±0,0008	0,0126±0,0003	0,0202±0,0013	<0,05	<0,05
Фібробласти	0,1238±0,0023	0,1203±0,0022	0,1192±0,0027	<0,05	<0,05
Вогнища некрозу	0,0053±0,0016	0,0153±0,0016	0,0173±0,0046	<0,001	<0,025

**Примітка:* р — достовірність між групами.

ції є можливість роздивитись, промити і ретельно осушити будь-який відділ черевної порожнини, а також вірно поставити дренажі. Серед хворих спостереження у 26% пацієнтів лапароскопічне ушивання перфоративної виразки доповнено задньою стволовою ваготомією і передньою сероміотомією тіла і кардіофундального відділу шлунка.

При вивченні особливостей перебігу післяопераційного періоду відмічено, що у хворих спостереження больовий синдром виражений значно менше, що підтверджується кількістю введень наркотичних анальгетиків, постільний режим відмінено через 12 год після закінчення операції (при традиційній лапаротомії — 3-4 доба). Середня тривалість перебування хворих в стаціонарі склала 6-7 діб.

Післяопераційні ускладнення спостерігались у 2 (8,7%) пацієнтів. Серед них: атонія шлунка — 2. Летальних випадків не було. Віддалені результати лікування вивчені у хворих в терміни до 2 років. Хороші результати були у 69,6% хворих, задовільні — у 8,7%, незадовільні — у 4,3% хворих (рефлюкс-гастрит, ерозивний гастродуоденіт). Рецидива виразки не було.

Таким чином, проведене дослідження показало високу специфічність і прогностичну значимість шкали SAPS в сполученні з морфологічними критеріями вираженності запальних змін в очеревині, у хворих перитонітом. Вони можуть застосовуватись як для оцінки ефективності проведеного лікування, так і для визначення показань до відеолапароскопічного зашивання перфоративної виразки у хворих перитонітом.

Висновки

1. Морфометричні параметри клітинної інфільтрації парієтальної очеревини мають високу чутливість, інформативність при перитоніті, є об'єктивним показником ступеня тяжкості запального процесу в черевній порожнині. В сполученні із шкалою SAPS можуть бути використання для визначення показань до відеолапароскопічного ушивання виразки при різних формах перитоніта.
2. Запропонована методика виведення виразки в зручне для роботи хірурга положення дозволяє значно поширити показання до застосування відеолапароскопічного ушивання перфоративної виразки.
3. Відеолапароскопічні операції при перфоративних гастродуоденальних виразках дозволяє знизити травматичність втручання, скоротити термін перебування хворих в стаціонарі, покращити як безпосередні, так і віддалені результати лікування.

Література

1. Бондарєв В.І., Бондарєв Р.В. (2006). Особливості лапароскопічного зашивання перфораційних пілородуоденальних виразок, ускладнених розповсюдженим перитонітом. Львівський медичний часопис (Acta Medica Leopoliensia). XII; 1: 38-40
2. Дзюбановський І.Я., Ремезюк Е.В., Максимлюк В.І. (2004). Прогнозування перебігу і вибір об'єму оперативного втручання при перитоніті в результаті проривної пілородуоденальної виразки. Шпитальна хірургія. 4: 50-54
3. Черноусов А.И., Наумов Б.А., Котаев А.Ю. и соавт. (2007). Хирургическое лечение больных с перфоративными пептическими язвами. Хирургия. 6: 34-39
4. Rubertson Z.S., Wemyss-Holden S.A., Maddern Z.J. (2000). Laparoscopic repair of perforated peptic ulcer. The role of laparoscopy in generalized peritonitis. Am. R. Coll. Surg. Engl. Vol. 82: 6-10
5. Патент UA № 1180, МПК (2006) E 21B37/00, A61B17/94, № 200505872. Спосіб лапароскопічного ушивання перфоративних пілородуоденальних виразок, ускладнених поширеним перитонітом. Бондарєв Р.В. Заяв. 14/06-2005; Опубл. 16/01-2006; Бюл. 1: 6

ОСТРЫЙ ГНОЙНЫЙ ФЛЕБИТ ПУПОЧНОЙ ВЕНЫ, КАК ОСЛОЖНЕНИЕ ПОСЛЕ ПИРСИНГА ПУПКА (СЛУЧАЙ ИЗ ПРАКТИКИ)

Бондарев Р.В., Бондарев В.И., Алексеев А.В., Селиванов С.С., Кириченко С.В.

Кафедра хирургии с основами абдоминальной и эндоскопической хирургии, Луганский государственный медицинский университет, Украина

Острый гнойный флебит пупочной вены является распространенным осложнением после прокола пупка (пирсинг), чаще в возрастной группе от 16 до 24 лет. По данным различных авторов частота возникновения данного осложнения колеблется до 13%.

Больная У., 22 лет, поступила в клинику хирургических болезней 18/10-2010 с диагнозом острый аппендицит, острый холецистопанкреатит. Состояние больной при осмотре расценено как удовлетворительное. Из анамнеза и беседы с сопровождающими родственниками удалось выяснить, что около 5 дней назад после приема жирной, острой пищи появились интенсивные боли эпигастральной и околопупочной областях, которые затем сместились в правую подвздошную область. Для купирования боли начала принимать спазмолитики. Однако состояние больной ухудшалось, повысилась температура до 38,2°С, усилились боли в животе. В связи с чем обратилась за медицинской помощью.

При осмотре в приемном покое отмечено: общее состояние средней степени тяжести. Гемодинамика: АД на уровне 130/90 мл рт.ст., пульс — 98 ударов в мин., температура тела — 37,5°С. Кожные покровы и видимые слизистые обычной окраски. Язык влажный, обложен белым налетом. Живот овальный, симметричен, не вздут. В области пупка определяется инородное тело (пирсинг), в местах прокола кожи инфильтрации нет. Правая половина живота отстает в акте дыхания. При пальпации живота определяется болезненность в эпигастральной области и по правому фланку, умеренная ригидность мышц брюшной полости в эпигастрии и правом подреберье. Симптомы Воскресенского 1, Ровзинга положительны. Печень у края реберной дуги, желчный пузырь не пальпируется, симптомы Ортнера, Воскресенского 2, Чухриенко — положительные. Перитонеальные симптомы отрицательные. Симптом Пастернацкого отрицательный с обеих сторон. Перистальтика кишечника выслушивается во всех отделах, справа — ослаблена. Притупления по фланкам нет. Газы отходят, стул был 17/10-2010. Температура тела 37,3°С. Клинический анализ крови: гемоглобин — 132 г/л, число эритроцитов — 4,3 10^{12}/л, число лейкоцитов — 16,4 10^{9}/л, лейкоцитарная формула: палочкоядерные нейтрофилы — 8%, сегментоядерные нейтрофилы — 71%, эозинофильные нейтрофилы — 1%, лимфоциты — 17%, моноциты — 4%, СОЭ — 25 мм/час. Клинический анализ мочи: белок — 0,017 г/л, сахар — нет, эпителий — немного, лейкоциты — 6-7 в поле зрения, эритроциты — свежие 8-10 в поле зрения, соли — мелкие оксалаты.

Ультразвуковое исследование органов брюшной полости: печень не увеличена, контуры ровные, четкие, эхогенность нормальная. Общий желчный проток 4 мм, дополнительные образования не определяются. Желчный пузырь увеличен в размерах, в просвете желчного пузыря определяли неоднородное содержимое "взвесь", стенка желчного пузыря однородная, с ровным контуром, утолщена до 4 мм. Сосудистый рисунок в русле нижней половой вены усилен. Поджелудочная железа визуализируется с трудом из-за пневматоза кишечника. В правой подвздошной области визуализируется конгломерат с нечетким размытым контуром, гипоэхогенной структуры. Четко связать с органами не удается в связи с плохой визуализацией.

Осмотрена гинекологом — данных за острую гинекологическую патологию нет.

Дополнительно из анамнеза жизни известно, что больной был выполнен пирсинг пупка 6 лет назад. В области прокола кожи в течение 1 месяца определялась инфильтрация мягких тканей. За последние 2 года больная отмечала появление уплотнения в области прокола пупка 3 раза. Указанная инфильтрация тканей регрессировала самостоятельно, без применения медикаментозных средств.

На основании клинический, лабораторных и УЗ-исследования поставлен диагноз: Острый аппендицит? Острый холецистопанкреатит?

В течение трех часов больной проводилась инфузионная терапия в объеме 2 500 мл. Состояние больной не улучшилось, сохранялись боли в правой половине живота. Не отмечалось улучшения лабораторных показателей крови и мочи. В связи с чем, под общей анестезией произведена диагностическая видеолапароскопия.

При ревизии в брюшной полости экссудата нет. Между диафрагмальной поверхностью печени и диафрагмой около круглой связки печени определяются налеты фибрина. Париетальная брюшина круглой связки отечна, резко гиперемирована, с участками наложений фибрина. Произведено рассечение указанного участка париетальной брюшины. При дальнейшей ревизии определена пупочная вена в виде плотного, резко инфильтрированного и отечного тяжа, синюшной окраски. Окружающие ее ткани инфильтрированы серозно-гнойным содержимым. Взят гнойный экссудат на бактериологическое исследование. Диагностирован гнойный флебит пупочной вены. В остальных отделах брюшной полости париетальная брюшина не изменена. Печень, селезенка, желудок, 12-перстная кишка, желчный пузырь, тонкая и толстая кишка, червеобразный отросток, тело матки и придатки с обеих сторон не изменены. Удалены налеты фибрина в области круглой связки печени. В подпеченочное пространство установлен трубчатый микроирригатор. Швы ран. Асептическая повязки.

Послеоперационный период протекал благополучно. Сбалансированная антибактериальная и инфузионно-детоксикационная, антикоагулянтная терапия дала положительный эффект. НА 3 сутки купировались боли, нормализовалась температура тела, показатели лабораторных анализов, исчезли симптомы интоксикации. 26/10-2010 в удовлетворительном состоянии больная выписана.

Вывод

Приведенный случай наблюдения указывает на то, что хроническая инфекция в околопупочной области на фоне инородного тела, в результате пирсинга, может послужить источником к возникновению острого гнойного флебита пупочной вены и "симулировать" острую хирургическую патологию живота, которую сложно клинически диагностировать. В отсутствии эффекта от консервативных мероприятий адекватным и патогенетически обоснованным методом диагностики больных с подозрением на острую патологию живота является видеолапароскопия. Использование последней в данном наблюдении позволило диагностировать острый гнойный флебит пупочной вены и избежать напрасной лапаротомии.

СУЧАСНІ МЕТОДИ ДІАГНОСТИКИ ГЕЛІКОБАКТЕРІОЗУ

Бурий О.М., Дмитренко М.П.*, Шандренко С.Г.*

Інститут хірургії та трансплантології ім. О.О.Шалімова АМН України, Київ
Інститут біохімії ім. О.В.Палладіна НАН України, Київ*

Гелікобактеріоз шлунка (ГБШ) — інфікування бактеріями *Helicobacter pylori (HP)*, як доведено чисельними дослідженнями, є одним з основних чинників розвитку хронічного гастриту та виразкової хвороби [32]. Крім того, HP признано канцерогеном першого порядку [31]. Тому своєчасна діагностики ГБШ має важливе значення для постановки діагнозу захворювання та вибору адекватних медикаментозних схем лікування. Відповідно до Маастрихтської угоди III (2005) в якості рекомендованих методів діагностики ГБШ було затверджено два тести: уреаз ний дихальний тест з 13С-сечовиною та імуноферментний аналіз в калі [13]. Однак, в клінічній практиці широко використовується достатньо велика кількість інших методів діагностики ГБШ з високою чутливістю та специфічністю. Враховуючи реалії клінічної та поліклінічної практики в Україні досить актуальним є також впровадження нових більш простих експрес-методів діагностики ГБШ з низькою вартістю.

Всі методи діагностики ГБШ діляться на інвазійні та неінвазійні, а також на прямі методи, що виявляють безпосередньо бактерій *HP*, та опосередковані, що визначають продукти життєдіяльності *HP*. Інвазійні методи діагностики ГБШ проводяться при ендоскопічному обстеженні пацієнта, при якому можливе взяття біопсійного матеріалу. До інва-

зійних відносять наступні методи: бактеріологічний, гістологічний, цитологічний та швидкий уреазний тести. До неінвазійних методів належать наступні: серологічний, молекулярно-біологічний та уреазний дихальний тести. Кожен з цих методів має недоліки та переваги, вони відрізняються по чутливості та специфічності, а також по складності проведення та вартості. Багатьма порівняльними дослідженнями показано, що результати різних методів можуть не співпадати. Тому з метою запобігання отримання помилкових результатів бажано застосовувати кілька методів діагностики ГБШ [14,24].

Для оцінки ефективності методу діагностики використовують параметри, що розраховуються за алгоритмом Griner [18] у відповідності до результатів порівняльних досліджень різних методів діагностики: чутливість (кількість істино позитивних результатів / (істино позитивних + помилково негативних)) та специфічність (кількість істино негативних результатів / (помилково позитивних + істино негативних)).

Ендоскопія верхніх відділів травного тракту є одним з основних методів діагностики захворювань, що є наслідком розвитку ГБШ [11]. При проведені діагностичної езофагогастродуоденоскопії оцінюється стан стінки порожнистих органів, перистальтика, кількість та характер рідини, вид слизової оболонки, її колір, чистота, судинний малюнок. Ендоскопічна картина суттєво залежить від ступеня інвазії *HP*. До специфічних ознак *HP*-інфікування можна віднести наявність виразок у дванадцятипалій кишці (чутливість та специфічність 100%), чисельних різнокаліберних вибуханій на стінці слизової оболонки антрального відділу шлунка (чутливість 93%, специфічність 96%), гіперемію слизової оболонки, присутність мутної слизи у просвіті шлунка, набряк та потовщення складок антрального відділу шлунка [11].

Бактеріологічний (культуральний) метод — вирощування культури бактерій з біопсійного матеріалу на спеціальних середовищах, є одним із найбільш інформативних та специфічних методів. Його специфічність наближається до 100% [14]. Виділення чистої культури бактерії дозволяє провести її детальну ідентифікацію, дослідити морфологічні, біохімічні та імуногенні властивості збудника, його резистентність до антибіотиків, а також виготовити препарати для серологічної діагностики. Метод потребує спеціальні умови культивування, зберігання та транспортування біоптату. *H.pylori* — мікроаерофіл, для вирощування бактерій необхідно підтримувати газове середовище з низьким вмістом кисню: 5-6% O_2, 8-10% CO_2, 80-85% N_2. З метою транспортування біоматеріалу розроблені спеціальні середовища, наприклад Pylori, що дають можливість зберігати життєдіяльність *H.pylori* в біоптаті до 2 діб, а значить і збільшити відстань між ендоскопічним кабінетом та бактеріальною лабораторією.

Основним недоліком методу, крім вартості та складності, є його довготривалість. Вирощування чистої культури бактерій займає 7-14 діб. Тому бактеріальний метод не знайшов широкого застосування в клінічній практиці. В основному, його застосують в науково-дослідних цілях.

Гістологічний метод ("золотий стандарт" діагностики) — вважається одним з найбільш об'єктивних методів діагностики ГБШ. Використовуючи саме цей метод Warren і Marshall дослідили спіралеподібні бактерії у слизовій оболонці шлунка хворих на активний хронічний гастрит [32]. Метод грунтується на мікроскопічному морфологічному та морфометричному дослідженні парафінових зрізів, що профарбовані різними способами: гематоксилін-еозином, по Романовському-Гімзе, генціанвіолетом, по Генту, тулоїдиновим синім, а також за допомогою імуногістохімічних методів [1,10,20]. До недоліків методу можна віднести складність та тривалість приготування парафінових зрізів, неможливість диференціювати види бактерій *HP* та їх генотип, похибки забарвлення [5]. Суттєве підвищення чутливості та інформативності діагностики досягається при застосуванні імуногістохімічного методу з моноклональними антитілами проти *HP* [30]. Такий підхід до візуалізації бактерій у гістологічних препаратах грунтується на високоспецифічному зв'язуванні антитіл з антигенами на мембрані бактерії та подальшим хімічним забарвленням утвореного комплексу. В результаті такої реакції тільки ті бактерії, що мають специфічні до *HP* антигени будуть мати характерне забарвлення. Але така високоефективна методика, нажаль, не має широкого застосування в клінічній практиці через її технічну складність та високу вартість [12].

Цитологічний метод дослідження біоптату у порівнянні з гістологічним методом дозволяє суттєво спростити процедуру аналізу, зменшити її тривалість та вартість [20]. Матеріалом для цитологічного дослідження служать мазки-відбитки біоптату. Мазки висушують та забарвлюють по Романовському-Гімзе, по Папангейму або метанолазуреозиновою сумішшю. Мікроскопія забарвлених мазків-відбитків дозволяє виявити наявність бактерій *HP* та оцінити їх кількість. Виділяють три ступеня бактеріальної інвазії: слабка (+) — до 20 мікробних тіл у полі зору мікроскопу, середня (++) — від 20 до 40 мікробних тіл, висока (+++) — більш ніж 40 мікробних тіл. Недоліком цитологічного методу, як і усіх інших інвазійних методів, є можливість отримання помилково негативного результату при неправильному заборі біопсійного матеріалу: біопсія тільки з антрального відділу шлунка, скудні біоптати, що не містять епітелію та слизи, присутність ділянок кишкової метаплазії [5].

Швидкий уреазний тест є одним з найбільш поширених інвазійних методів діагностики ГБШ, в основу якого покладено оцінка ферментативної уреазної активності в біоптаті. На відміну від вищенаведених прямих методів (визначаються саме бактерії *HP*), цей метод є опосередкованим, оскільки визначаються продукти бактеріальної життєдіяльності. Уреаза (сечовина аміногідролаза, EC 3.5.1.5) є найважливішим ензимом бактерії *HP*, що забезпечує можливість існування мікроорганізму в кислому середовищі шлунка та є одним з основних чинників патогенезу *HP*-асоційованих захворювань. Більш ніж 5% всіх протеїнів *HP* приходиться саме на уреазу, що свідчить про надзвичайно високий рівень продукції даного ензиму [21,29]. При інкубації біоптату в середовищі з сечовиною, остання розщеплюється під дією бактеріальної уреази до NH_4^+, що призводить до суттєвого підвищення pH середовища інкубації. Для візуалізації зміни pH використовують різні pH-чутливі індикатори, наприклад феноловий червоний або о-крезолфталеїн. Найбільш поширеними комерційними наборами для такого тесту є *CLO* (*Campylobacter Like Organism*, чутливість 97%, специфічність 98%), *Phenol Red* (відповідно 97% та 100%), *Urea Agar* (92% та 96%). Інший підхід полягає у хімічному визначенні іонів амонію. Так, наприклад, в Bertolet тесті іони амонію в реакції з гіпохлоридом натрію та фенолом утворюють індофенол з інтенсивним синім забарвленням (чутливість 97%, специфічність 93%) [25].

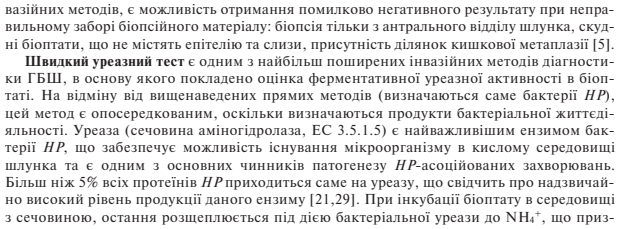

Рис. 1

Динаміка змін концентрації аміаку в зразках повітря (проби) з ротової порожнини після вживання пацієнтом розчину карбаміду (**А:** приріст $\Delta NH_3/M^3<0$ — негативний результат тесту; **В** — $\Delta NH_3/M^3>0$ — позитивний результат). Кожен забір проби повітря відбувається на протязі 1,5 хвилини, загальна тривалість тесту — 9 хв [3].

Дихальний уреазний тест (UBT — тест) — неінвазійний метод діагностики ГБШ, широко використовується у розвинутих країнах з 1987 року [17]. Для проведення тесту пацієнти вживають препарати сечовини (карбамід), що збагачені ізотопами C^{14} або C^{13}. Збільшення концентрації цих ізотопів у зразках повітря, що видихає пацієнт, після вживання відповідного препарату є показником присутності бактерій *HP*. Чутливість методу складає 95-98%, а специфічність 93-100%. Мінусами методу є низька портативність, радіоактивність, висока вартість, необхідність спеціально підготовленого персоналу та мас-спектрометру.

Серологічний метод діагностики ГБШ грунтується на визначенні антитіл IgG до цитотоксину CagA *HP* у зразках крові. В залежності від тест-систем, наприклад *FlexSure SmithKline Diagnostics Inc.*, (США) та *Medmira* (Канада), чутливість складає 59% та 71%, а специфічність 93% та 94% відповідно [22,28]. При первинній діагностики *HP* інфекції у дітей інколи спостерігається слаба імунна відповідь, що значно ускладнює інтерпретацію результатів серологічного тесту. Після успішної ерадикаційної терапії *HP* титри антитіл досить повільно нормалізуються на протязі 6 місяців. Тому серологічні тести є малоінформативними для раннього контролю лікування ГБШ [19,27,28].

Молекулярно-генетичний метод (полімеразна ланцюгова реакція) є високочутливим та специфічним тестом, а по діагностичній інфомаційності має переваги перед іншими методами діагностики ГБШ, включаючи гістологічні та бактеріологічні методи [15]. Висока специфічність методу забезпечується підбором праймерів — комплементарних унікальних нуклеотидних послідовностей бактерії *HP*. Метод дозволяє діагностувати не тільки гострі, але і латентні варіанти *HP* інфекції, навіть виявляти одиничні мікроорганізми. Матеріалом для дослідження може бути шлунковий сік, змиви ротової порожнини, зубний наліт, копрофільтрат. Чутливість методу в копрофільтраті по різним джерелам складає 61-96%, а специфічність 100%. Єдиним обмеженням до широкого застосування методу в клінічній практиці є його висока вартість в порівнянні з іншими методами діагностики ГБШ [9,19].

Кожен з наведених методів діагностики ГБШ має певні недоліки і переваги та займає власну "нішу" в спектрі діагностичних послуг. Хоча існуючі методи є чутливими та специфічними, однак, існує потреба в більш простих та дешевих експрес-методах, котрі можна широко застосовувати в поліклінічній практиці для профілактичного обстеження населення.

Така потреба гостро відчувається особливо в дитячій гастроентерології. Відомо, що інфікування *HP* в більшості випадків відбувається в дитинстві [6,8]. Існують дані, що в Україні *HP* діагностується у 85% дітей, в Києві — у 74,5% [4]. Безумовно, такий високий процент ГБШ у дітей можна пояснити тим, що відповідне діагностування проводилося (в силу високої вартості та складності) у дітей, які на час обстеження вже мали симптоми гастроентерологічних захворювань. Зважаючи на це, більш раціональним було би проведення профілактичних обстежень серед у дітей шкільного віку з метою ранньої діагностики гастроентерологічних патологій, що асоційовані з ГБШ, з подальшим застосуванням превентивної терапії. З цією метою перспективним є спосіб діагностики ГБШ по визначенню приросту концентрації аміаку в повітрі ротової порожнини після вживання препарату сечовини нормального складу. Цей метод розвивається в Росії [7], Японії та Великобританії [16], і привертає до себе увагу своєю специфічністю, оскільки відображає загальну уреазну активність у шлунку, котра є пропорційною до ступеня інвазії *HP*; а за своєю простотою та низькою собівартістю може бути використаний для масових профілактичних обстежень населення. Інколи у назві цього методу помилково вживається термін "дихальний тест", що не відповідає дійсності. На відміну від уреазного дихального тесту, при якому визначається концентрація ізотопів вуглецю у зразках повітря, що видихає пацієнт, у даному тесті аміак, як продукт бактеріальної уреазної активності, вимірюється у зразках повітря з ротової порожнини.

Нами розроблено прямий уреазний експрес-тест на ГБШ та верифіковано його за допомогою цитологічного методу в клінічних дослідженнях за участі 149 пацієнтів [2,3]. Суть методу полягає у наступному: пацієнт вживає розчин карбаміду (сечовина), уреаза *HP* розщеплює сечовину до аміаку (NH_4^+), останній, маючи меншу молекулярну вагу, ніж повітря, підіймається зі шлунка через стравохід до ротової порожнини. Концентрація аміаку у зразках повітря з ротової порожнини визначається хімічним шляхом реактивом Несслера або за допомогою електронного датчику на аміак. Швидкий приріст концентрації аміаку у повітрі з ротової порожнини після вживання розчину карбаміду характеризує загальну уреазну активність у шлунку, яка напряму залежить від кількості бактерій *HP*. При аналізі схеми тесту можуть виникнути деякі заперечення. Наприклад, утворений аміак повинен швидко поглинатися кислим середовищем шлунка, тому його виділення у газоподібному стані є малоймовірним. Однак, необхідно враховувати, що в результаті бактеріальної уреазної активності pH середовища локально збільшується, що створює умови для виділення розчиненого аміаку у повітря. Крім того, взаємодія бактерій *HP* з розчином субстрату можлива на межі розділу рідке середовище — повітря. В такій моделі утворений аміак відразу виділяється у газоподібному стані.

Як показано у дослідженні [3] сама по собі концентрація аміаку в повітрі ротової порожнини без вживання субстрату уреазної активності не може бути маркером ГБШ. Так цей показник, визначений у пацієнтів з негативним результатом цитологічного тесту, може бути у досить широкому діапазоні: від 0,01 до 0,5 ммоль/м^3 та залежить від бактеріального стану носоглотки та ротової порожнини. Після вживання пацієнтами розчину карбаміду можливі два види динаміки цього показника. Перший, концентрація аміаку у повітрі з ротової порожнини або не змінюється, або відбувається зменшення (рис. 1а). Незмінна концентрація аміаку (приріст $\Delta NH_3/M^3=0$) свідчить про відсутність уреазої активності в шлунку, що вказує на відсутність бактерій *HP*. Зменшення в певний проміжок часу концентрації аміаку та його подальша нормалізація ($\Delta NH_3/M^3<0$) можна пояснити тим, що споживана пацієнтами рідина (50 мл води) частково поглинає аміак, що постійно присутній в об'ємі шлунку. Другий вид динаміки: концентрація аміаку спочатку збільшується, за певний проміжок часу досягає максимального значення, та в подальшому йде на спад ($\Delta NH_3/M^3>0$) (рис. 1b). У певних випадках на протязі тесту реєструється тільки поступове збільшення концентрації аміаку, але це відбувалося при надто великому прирості $\Delta NH_3/M^3>30$ ммоль/м^3. Наявність приросту концентрації аміаку в повітрі з ротової порожнини після прийому субстрату уреази (карбаміду) характеризує величину уреазої активності, яка пропорційна кількості бактерій *HP* в шлунку. Результати порівняльного аналізу даних уреазного та цитологічного тестів представлено в таблиці (1).

За результатами цитологічного тесту позитивний результат отримано у 89% пацієнтів, прямий уреазний тест — 83%. Три випадки (6% від загальної кількості) негативних результатів уреазного тесту при наявності бактерій *HP* ($\Delta NH_3/M^3<0{,}01$ ммоль/м^3) відно-

Таблиця 1. *Порівняльний аналіз результатів прямого уреазного та цитологічного тестів [3]*

№	Уреазний тест		Цитологічний тест, кількість пацієнтів				
	Діапазон $\Delta NH_3/M^3$ ммоль/м3	Кількість пацієнтів	-	+	++	+++	++++
1	<0.01	9	6 (67%)	3 (33%)	0	0	0
2	0.01 — 0.1	13	0	8 (61%)	4 (31%)	1 (8%)	0
3	0.1 — 1.0	15	0	2 (13%)	7 (47%)	6 (40%)	0
4	1.0 — 10	10	0	0	1 (10%)	3 (30%)	6 (60%)
5	>10	7	0	0	0	2 (29%)	5 (71%)
Всього		54	6 (11%)	13 (24%)	12 (22%)	12 (22%)	11 (20%)

сяться до найнижчої оцінки кількості *HP* за результатами цитологічного тесту ("+" — до 20 мікроорганізмів в полі зору мікроскопу). Величину порогу — 0,01 ммоль/м^3 $\Delta N H_3$/м^3 для уреазного тесту вибрано таким чином, що всі нижчі показники будуть меншими за похибку відтворення дослідження. Всі об'єктивно позитивні результати уреазного тесту при $\Delta N H_3$/м^3> 0,01 ммоль/м^3 повністю співпадають з позитивним результатом цитологічного тесту. Причому спостерігається деяка відповідність і у кількісній оцінці. Так пацієнти з результатами уреазного тесту, що попали у другий діапазон значень ($\Delta N H_3$/м^3: 0,01-0,1 ммоль/м^3), по результатам цитологічного тесту в основному розподілилися між показниками "+" (61%) та "++" (31%); третій діапазон ($\Delta N H_3$/м^3: 0,1-1,0 ммоль/м^3) — "++" (47%) та "+++" (40%); четвертий діапазон ($\Delta N H_3$/м^3: 1,0-10 ммоль/м^3) — "+++" (30%) та "++++"(60%); третій діапазон ($\Delta N H_3$/м^3>10 ммоль/м^3) — "++++" (71%). Максимальні значення параметру $\Delta N H_3$/м^3, що було зареєстровано в дослідження становив до 50 ммоль/м^3.

За результатами цього дослідження побудовано класифікацію результатів прямого уреазного тесту: перший діапазон параметру $\Delta N H_3$/м^3 — "сіра зона", не дозволяє однозначно діагностувати відсутність або наявність *HP*, але може вказувати на відсутність більш ніж низької кількості *HP* (<20 мікроорганізмів в полі зору мікроскопу біоптату слизової оболонки шлунку). Подальші діапазони однозначно визначають наявність *HP*: другий діапазон — низька уреазна активність; третій — середня активність, четвертий — висока активність та п'ятий — надвисока активність.

Прямий уреазний тест має високу достовірність при наявності середньої і високої ступеня інвазії *HP*; однак, негативний результат тесту не є достовірним для констатації факту повної відсутності *HP*-інфікування. Зараз все більше дослідників розглядають бактерії *HP* як частину сапрофітної флори людини, яка має важливі фізіологічні функції [23]. Саме безконтрольне зростання популяції *HP*, як вважають, є основною причиною реалізації її патогенних властивостей та розвитку *HP*-залежних захворювань. Діагностично важливим є не тільки факт присутності *HP*, але і ступінь інвазії *HP*. Враховуючи простоту виконання, низьку собівартість та неінвазійність прямий уреазний тест є перспективним експрес-методом для первинних профілактичних обстежень

Література

1. Барышникова Н.В. (2009) Экспериментальная и клиническая гастроэнтерология. 2: 50-58
2. Дмитренко М.П., Шандренко С.Г., Бурий О.М. Метод діагностики — Патент на корисну модель UA 23623. №20063436721. Заявл. 12/01-2006. Опубл. 11/06-2007. Бюл. 7
3. Дмитренко М.П., Шандренко С.Г., Кішко Т.О., Бурий О.М., Гомоляко І.В., Комісаренко С.В. (2008) Журн. АМН України. 14, 4: 766-776
4. Зайцева Н.Е.(2007) Здоров'я України. 5/1: 58-59
5. Ильчишина Т.А. (2008) Дис... канд.мед.наук. (С-Пб.). 136 с
6. Климанская Е.В., Возжаева Ф.С., Новикова А.В., Шевцова Г.В. (1997) Российский журнал гастроэнтерологии, гепатологии и колопроктологии. 7; 5: 193
7. Корниенко Е.А., Милейко В.Е., Самокиш В.А., Нажиганов О.Н.(1999) Неинвазивные методы диагностики инфекции, вызванной Helicobacter pylori. Педиатрия. 1: 37-41
8. Мараховский К.Ю., Мараховский Ю.Х. (1997) Российский журнал гастроэнтерологии, гепатологии и колопроктологии. 7; 3: 62-68
9. Методы диагностики хеликобактериоза (2008) Под ред. Козлова А.В., Новиковой В.П. (С-Пб.). "Диалектика". 88 с.
10. Новикова В.П. (2008) Учебное пособие для врачей. (С-Пб.). 88 с.
11. Щербаков П.Л.. Исаков В.А., Корсунский А.А. (2002) Гастрит. (Москва). "Медпрактика". с.76-101
12. Эллиниди В.Н., Аникеева Н.В., Максимова Н.А. (2002) Практическая иммуногистохимия. (С-Пб.). "ВЦЭРМ МЧС России". 36 с.
13. Maastricht R. (2005) Guidelines for Helicobacter pylori infection. 13 United European Gastroenterology Week. (Copenhagen).
14. Bermejo San Jose F., Boixeda de Miguel D., Gisbert J. et al.(2000) Efficacy of four widely used techniques of the diagnosis of Helicobacter pylori infection in gastric ulcer disease. Rev. Clin. Esp. Vol. 200: 475-479
15. Brooks H., Ahmed D., McConnell M., Barbezat G.(2004) Diagnosis of Helicobacter pylori infection by polymerase chain reaction: is it worth it? Diagn. Microbiol. Infect. Dis. 50: 1-5
16. Dun C.D., Blac M., Cowell D.C. et al.(2001) Ammonia vapour in the mouth as a diagnostic marker for Helicobacter pylori infection: preliminary "proof of principle" pharmacological investigations. Br. J. Biomed. Sci. 58 (2): 66-75
17. Graham D.Y., Klein P.D., Evans D.J. et al. (1987) Campilobacter pylori detected noninvasively by the 13C-urea breath test. Lancet. I: 1174-1177
18. Griner P.F., Mayewski R.J., Mushlin A.I., Greenland P. (1981) Selection and interpretation f diagnostic tests and procedures. Principles and applications. Ann. Intern. Med. 94; 2: 557-592
19. Helicobacter pylori — инфекция: современные аспекты диагностики и лечения (2004) Пособие для врачей. (Москва). 85 с.
20. Hirschi A.M., Makristathis A. (2007) Methods to detect Helicobacter pylori: from culture to molecular biology. Helicobacter. 12; 2: 6-11
21. Hu L.T., Mobley H.L.T. (1990) Purification and N-terminal analis of urease from Helicobacter pylori. Infect. Immun. 58: 992-998
22. Monteniro L., Doermann H.P. (1997) Nonserological diagnostic tests for Helicobacter pylori. Pathogenesis and host response in Helicobacter pylori infections. 23: 215-224
23. Nguyen H.N. (2000) Clinical significance of Helicobacter pylori: pathogen or saprophyte? Dtsch. Med. Wochenschr. 27; 43: 1313-1314
24. Pellicano R., Smedille A., Ponzetto A. et al.(2005) How accurate is the culture of Helicobacter pylori in a clinical setting? An appraisal. Panminevra Med. 47; 3: 191-194
25. Quintana-Guzman E.M., Schosinsky-Nevermann K., Arias-Echandy M., Davidovich-Rose H. (1999) Comparative study of urease tests for Helicobacter pylori detection in gastric biopsies. Rev. Biomed. 10: 145-151
26. Shimoyama T, Sawaya M, Ishiguro A, Hanabata N, Yoshimura T, Fukuda S. (2011) Applicability of a rapid stool antigen test, using monoclonal antibody to catalase, for the management of Helicobacter pylori infection. J. Gastroenterol. Vol. 25: preprint
27. Velapatino B. (2006) Validation of string test for diagnosis of Helicobacter pylori infections. J. Clin. Microbiol. 44: 976-980
28. Wewer V., Kalach N. (2003) Helicobacter pylori infections in pediatrics. Helicobacter. 8; 1: 61-67
29. Vogt K, Harm H. (1991) Urease production by Helicobacter (Campylobacter) pylori. ZBL Bakt. 275: 63-72
30. Wabinga H.R. (2002) Comparison of immunogistochemical and modified Giemsa stains for demonstration of Helicobacter pylori infection in an African population. Afr. Health. Sci. 2; 2: 52-55
31. Wang C., Yuan Y., Hunt R.H. (2007) The association between Helicobacter pylori infection and early gastric cancer: a meta-analysis. Am. J. Gastroenterol. 102; 8: 1789-1798
32. Warren J.R., Marshall B.J. (1983) Unidentified curved bacilli on gastric epithelium in chronic gastritis. Lancet. 1: 1273-1275

АНТИБІОТИКОПРОФІЛАКТИКА В ЕНДОСКОПІЇ — ОГЛЯД ЛІТЕРАТУРИ

Бурий О.М., Терешкевич І.С., Галочка І.П., Башир-Заде Т.А., Глотова Т.Є., Весненко С.В.

Національний інститут хірургії і трансплантології ім. О.О. Шалімова НАМН України, Київ

Вступ

Бактеріємія — достатньо часте явище після проведення деяких терапевтичних ендоскопічних процедур (таких як дилатація або склеротерапія), яке також може спостерігатися і унаслідок проведення діагностичної ендоскопії. Чи призначати антибіотики з метою запобігання інфекційним ускладненням при проведенні ендоскопічних процедур? Це питання до цих пір є дуже суперечливим.

Ризик розвитку бактеріємії пацієнтів з серцевими розладами при проведенні інвазивних ендоскопічних процедур досить високий, що вимагає застосування антибіотиків. Також відомо, що бактеріємія, яка виникає у пацієнтів з можливими серцевими розладами, може привести до інфекційного ендокардиту, захворювання з потенційно фатальним результатом. В той же час гастроінтестинальна ендоскопія (ГЕ) може викликати транзиторну бактеріємію, проте існуючих даних недостатньо, щоб підтвердити, що саме ендоскопічні процедури можуть викликати ендокардит. Ряд контрольованих проспективних досліджень показують, що антибіотикопрофілактика може зменшити частоту розвитку бактеріємії, але не доводять, що вона обов'язково запобігне інфекційному ендокардиту.

Окрім серцевих інфекцій є багато інших інфекційних ускладнень, які можуть провокуватися інвазивною гастроінтестинальною ендоскопією (табл. 1). В той же час немає чітких показів для використання антибіотиків при інших обставинах, оскільки це збільшить вартість лікування і буде потенціалом для розвитку побічних ефектів, таких як алергічні реакції, анафілаксія і антибіотикозалежний коліт.

Таким чином, існує потреба встановити, які процедури є ризикованими, які покази, які антибіотики є найрентабельнішими в різних процедурах і який їх оптимальний режим призначення.

Ризик інфекційних ускладнень, що пов'язаний з ендоскопічними процедурами

Рівень бактеріємії

Транзиторна бактеріємія відома як процес, що супроводжує нормальні щоденні дії, наприклад, при чищенні зубів може досягати рівня 25%. Виникає так само після неендоскопічних медичних процедур, таких як ректальне пальцьове обстеження та іригоскопія. Після діагностичної верхньої ендоскопії і колоноскопії рівень бактеріємії низький — до 4% [4,5]. Ризик бактеріємії, не збільшується при біопсії або проведенні поліпектомії [5]. Вивчено, що при бактеріємії після ГЕ частіше всього культивуються наступні збудники: коагулюючі грамнегативні стафілококи, *Bacillus spp., Propionibacterium spp.* і коменсали з рідкісним патологічним потенціалом Serratia marcescens або негемолізуючі стрептококи [4]. При колоноскопії збудниками бактеріємії є *Enterococci, Escherichia coli* і *Bacteroides* [5].

Таблиця 1. *Точки прилягання антибіотикопрофілактики при гастроінтестинальній ендоскопії*

Попередження:
• інфекційного ендокардиту
• симптоматичної бактеріємії
• колонізація ортопедичних та інших несерцевих протезів
• панкреато-біліарного сепсису після ЕРХПГ
• інфекції рани після ендоскопічної черезшкірної гастростомії

Ендоскопічна ультрасонографія вважається безпечною методикою, але також відомі дані про можливість інфікування, частота якого коливається від 0 до 9,8% [6,7]. Дилатація і протезування стравоходу — причина розвитку значущої бактеріємії, що розвивається приблизно в 45% випадків [4]. Zuccaro та ін. вважають, що єдиний фактор, що чітко асоціюється з бактеріємією — це ступінь звуження просвіту стравоходу [8].

Хоча коменсали порожнини рота найчастіше визначаються після дилатації стравоходу, деконтамінація порожнини роту антибіотиком, зокрема кліндаміцином, не є ефективною профілактичною мірою [9]. Контрольована дезинфекція дилатаційних бужів дійсно зменшує постпроцедурну бактеріємію [10,11]. Немає даних, що стосуються ризику розвитку бактеріємії після балонної дилатації стравоходу. Оскільки цей вид дилататора проводиться через канал ендоскопа і не контактує з порожниною рота, ризик ймовірно дуже малий [12]. Склерозування варикознорозширених вен стравоходу є другою за частотою причиною бактеріємії пов'язаною з ГЕ [13-19].

Пацієнти з цирозом печінки демонструють знижений рівень комплементу і неефективне функціонування нейтрофілів, будучи відповідно схильними до бактеріальних інфекцій [13]. Бактеріємія виявляється в 50% пацієнтів, яким проводилась ендоскопічна склеротерапія, але вона була також підтверджена в 13% до діагностичної ендоскопії [4,14]. Організми, які контамінують ендоскоп і голку, зазвичай є флорою порожнини рота [13,15]. Істотні фактори ризику, що асоціюються з бактеріємією були: довжина голки ін'єктора [16], контамінація балона для води [15] і безпосередньо склерозанту. Проведення ургентних заходів, пов'язано з вищим рівнем бактеріємії [14]. Деякі дані свідчать, що використання 4 мм голки [16] і нового катетеру закритого типу може зменшити рівень бактеріємії [19].

Ендоскопічну перев'язку варикознорозширених вен стравоходу вважають безпечною методикою, з низьким ризиком бактеріємії (3-6%) [17,18]. Оскільки ця методика стає популярнішою, потенційна небезпека склеротерапії може бути усунена [12]. Бактеріємія може бути результатом забруднення голки катетера, який проходить через біопсійний канал ендоскопа і навряд чи може бути усунена повністю. Методика підслизової ін'єкції все більш часто використовується для поліпектомії або резекцій плоских уражень слизової оболонки. Відомі дані про бактеріємію *(E. coli)* після підслизової ін'єкції при поліпектомії [20]. Оскільки контамінант біопсійного каналу — це травний тракт, забруднення під час ін'єкції підслизової оболонки не можна уникнути навіть при використанні дезинфікованого ендоскопа, стерильної голки та ін'єкційної рідини. Ризик розвитку бактеріємії може бути знижений шляхом використання стерильної голки, захищеної від контамінації [19,20].

Лазеротерапія може викликати істотну бактеріємію залежно від природи процедури. У верхньому поверсі шлунково-кишкового тракту рівень бактеріємії після лазеротерапії складає 31-34% [21,22]. Найбільш часто зустрічаються організми — *Streptococci, Corynе-*

Таблиця 2. *Ендоскопічні процедури, які мають високий ризик інфекційних ускладнень*

Дилатація стравохідних стриктур
Ендоскопічна склеротерапія варикознорозширених вен стравоходу
Лазеротерапія верхнього поверху ШКТ
Ендоскопічна черезшкірна гастростомія
ЕРХПГ у випадках обструкції біліарного дерева і/або наявність панкреатичної псевдокісти

bacteria i Bacteroides. У нижньому поверсі шлунково-кишкового тракту (ШКТ) вірогідність бактеріємії значно менша, близько 19%. В даному випадку, *Bacteroides* і *E. coli* зазвичай є мікробами, що призводять до бактеріємії. Лазеротерапія, як вважають, викликає запалення тканини пухлини або слизової оболонки, а відповідно пасаж ендоскопа промотує мікробну інвазію.

Черезшкірна ендоскопічна гастростомія (ЧЕГ) несе ризик основних ускладнень, включаючи смертність (1-3%). Найбільш часте ускладнення — перистомальне інфікування, яке відбувається у 30-43% пацієнтів [23-25]. Можуть бути залучені дві групи бактерій залежно від методики: орофарингеальна при *"pull"* методиці та шкірна в обох: *"push"* і *"pull"* методиках.

Запалення жовчних шляхів і сепсис — найбільш часта причина смерті після ЕРХПГ [26]. Головні фактори ризику — обструкція жовчовивідних шляхів, яка збільшує ризик бактеріємії до 11-16% [4,27,28], наявність в анамнезі холангіту, псевдокісти підшлункової залози, а також контамінація ендоскопу або контрасту. В залежності від кількості введеного контрасту може виникати пошкодження епітелію протоків, які внаслідок цього стають сприйнятливими до інфекції. Існують два потенційні шляхи для реалізації бактеріємії: інфікування панкреатобіліарної системи інструментарієм або розповсюдження вже існуючих організмів при обструкції біліарного дерева. Культивуються організми: *Pseudomonas aeruginosa, Klebsiella spp., Escherichia coli, enterococci, Bacteroides,* некоагулюючі *staphylococci* і *Serratia marcescens* [27-29].

Ризик виникнення інфекційних ускладнень

Як правило, бактеріємія, яка пов'язана з шлунково-кишковими процедурами, є безсимптомною. Транзиторна бактеріємія в більшості випадків не потребує антибіотикопрофілактики, за винятком тих випадків, коли є ризик розвитку ендокардиту. При проведенні деяких ендоскопічних процедур, все ж таки потенційно існує високий ризик розвитку інфекційних ускладнень (табл. 2).

Мало вірогідно, що причиною сепсису може бути ендоскопія верхнього поверху ШКТ. Є поодинокі випадки, в яких ендокардит описується як ускладнення гастроскопії [30, 31]. Імуносупресивний ефект неясний. У одному дослідженні високий рівень (19%) клінічно значущої бактеріємії був визначений після верхньої ендоскопії [32], тоді як ніде більше такі епізоди не зустрічалися [33]. Про ендокардит, який атрибутивний до колоноскопії повідомлень немає [34]. Найчастіше септичні ускладнення були асоційовані з пониженою імунокомпетенцією при цирозі печінки, перитонеальному діалізі або запальних захворюваннях кишечника [35-37]. Zuccaro та ін. продемонстрували, що 21% рівень постдилатаційної бактеріємії був викликаний *Streptococcus viridians,* який є потенційно морбідним чинником бактеріального ендокардиту [8]. Хоча теоретично ризик високий, фактичний рівень інфекційних ускладнень дуже низький [10,11]. Випадки бактерійного ендокардиту, які наступили після дилатації стриктур стравоходу зафіксовані у пацієнтів з недостатністю [38] і пролапсом мітрального клапану [39]. На цих даних базуються рекомендації про проведення антибіотикопрофілактики перед ендоскопічним розширенням стриктур стравоходу у пацієнтів з ураженням серцевих клапанів.

Визнаною вважається бактеріємія, яка виникає після ендоскопічної склеротерапії варикозно розширених вен стравоходу, проте і в даному випадку інфекційні ускладнення виникають достатньо рідко [13-18]. Також існують публікації про такі ускладнення як сепсис [40], абсцес головного мозку, перинефротичний абсцес і ендокардит [41]. Selby та співавтори [13] продемонстрували, що внутрішньовенне введення цефотаксиму значно зменшує частоту бактеріємії після ендоскопічної склеротерапії. Клінічних проявів бактеріємії у таких пацієнтів не виявлено, не визначається інфікування асцитичної рідини.

Інфекційні ускладнення після підслизової ін'єкції при виконанні поліпектомії надзвичайно рідкісні [20]. Постполіпектомічний лейкоцитоз і лихоманка, пов'язана з болем, складають постполіпектомічним *"burning"* синдромом (синонім — постполіпектомічна запальна відповідь). Більш того мікроорганізми вирощені на культурі крові у таких хворих не є типовими збудниками інфекційного ендокардиту, тому стандартна антибіотикопрофілактика не визначена.

Бактеріємія може виникати після лазеротерапії органів верхнього поверху шлунково-кишкового тракту, хоча рідко [21,22]. В даному випадку, залучені в процес мікроорганізми є типовими збудниками ендокардиту, тому ризик ускладнень є значним і антибіотикопрофілактика рекомендована для пацієнтів високого ризику. Оскільки ризик розвитку бактеріємії після лазеротерапії в кишечнику невеликий, то і потреба в антибіотикопрофілактиці не визначена.

Не дивлячись на високий рівень малих ускладнень після черезшкірної ендоскопічної гастростомії тяжка інфекція рани дуже рідкісна. У проспективних рандомізованих дослідженнях антибіотикопрофілактика піперацеліном/тазобактамом [25], цефатоксином [25, 24] і іміксицилін/clavulanic кислотою [23] показала, що дані препарати ефективні відносно зниження частоти ранніх місцевих ускладнень. У іншому дослідженні цефазолін не був ефективний [42]. Інфекційні ускладнення, включаючи перитоніт, вимагають інтервенційного медичного втручання, але бувають вони спорадично. І так як частота ускладнень може бути значно зменшена антибіотикопрофілактикою, то вона рекомендується для всіх пацієнтів, яким показана ця процедура.

Біліарний сепсис — одне з головних ускладнень, хоча і відбувається тільки в 0,4-0,8% ЕРХПГ [28]. При розвитку даного ускладнення смертність складає 8-20% [43]. Неадекватний панкреато-біліарний дренаж в пост — РХПГ періоді, холангіт в анамнезі та попадання контрасту в панкреатичну псевдокісту — головні чинники ризику розвитку сепсису [27-29].

Визнано, що найважливіший метод запобігання запаленню жовчних шляхів — це забезпечення адекватного біліарного дренажу [44,46]. Також слід уникати діагностичних процедур в тих ситуаціях, де не можна цього забезпечити. Антибіотикопрофілактика рекомендована тим пацієнтам, у яких в анамнезі був біліарний сепсис, обструкція жовчовивідних шляхів чи панкреатична псевдокіста.

Опубліковано декілька проспективних рандомізованих досліджень про профілактичне застосування парентеральних антибіотиків в запобіганні запаленню жовчних шляхів [28, 45].

Таблиця 3. *Умови, що пов'язані з ризиком ендокардиту або які клінічно проявляються бактеріємією*

Високий ризик
• протезування клапану серця
• перенесений ендокардит
• хірургічно створений системний легеневий шунт
• пересадка штучної ділянки судини менше ніж 1 рік назад
• тяжка нейтропенія (нейтрофіли менше 1 G/l)
Помірний, низький або теоретичний ризик
• пролапс мітрального клапану з недостатністю
• ревматична або вроджена патологія клапанів серця
• гіпертрофічна кардіоміопатія
• вентрикуло-перитонеальний шунт
• трансплантоване серце
• помірна нейтропенія (нейтрофіли 1-5 G/l)
Ризик відсутній
• пролапс мітрального клапану без недостатності
• неускладнений дефект перетинки передсердя
• наявність водія ритму
• пересадка судини в обхід до коронарної артерії
• імплантований дефібрилятор
• всі інші випадки

Визначення пацієнтів групи високого ризику

Ризик виникнення ендокардиту

Ризик розвитку ендокардиту в значній мірі залежить від природи серцевих проблем. Визначення пацієнтів високого ризику може бути утруднене в ургентній ситуації, але навіть в сприятливих умовах, багато пацієнтів можуть не усвідомлювати тяжкість своєї серцевої патології [47]. Деякі серцеві ушкодження не можуть бути діагностовані фізикально і вимагають ехокардіографії.

Zuckerman та інші [48] повідомляють, що ці проблеми виникають приблизно у 15% всіх пацієнтів, а згідно колишнім рекомендаціям AHA 3% і ASGE 1% пацієнтів потребували антибіотикопрофілактики. Серцева та інша патологія були розділені на три групи згідно потенціалу розвитку інфекційних ускладнень (табл. 3) [2,49].

Ризик розвитку ендокардиту також залежить від типу бактеріємії. Хоча бактеріємія часто розвивається після інвазивних ендоскопічних процедур, тільки деякі бактерії можуть викликати ендокардит. Найбільш типовими є α-гемолітичні стрептококи і стафілококи — в 55% і 25% випадків пов'язано з природними клапанами і 30-45% інфекція протезованих клапанів. Хоча *Streptococcus viridians* дуже рідко визначається, він є найбільш типовим збудником ендокардиту, що виникає після маніпуляцій "високого ризику" на стравоході.

Необхідно підкреслити, що ендокардит майже ніколи не розвивається як наслідок рутинної ендоскопічної процедури. Крім того в багатьох випадках антибіотикопрофілактика не завжди успішна [41,50].

Інші фактори ризику, пов'язані з пацієнтом

Інфекція судинного протезу — це серйозний і потенційно фатальний наслідок, відповідно і антибіотикопрофілактика рекомендується протягом всього періоду. Дані щодо можливості інфікування ортопедичних, нейрохірургічних та інших протезів після шлунково-кишкової ендоскопії украй обмежені. Їх недостатньо для рекомендацій по антибіотикопрофілактиці. Даних для оцінки можливої дії імуносупресії на частоту інфекційних ускладнень після ендоскопічних процедур, так само недостатньо.

Тому антибіотикопрофілактику для реципієнтів трансплантата або пацієнтам з ВІЛ-інфекцією не можна рекомендувати. Проте нейтропенія, в таких випадках, збільшує ризик постендоскопічної клінічно значущої бактеріємії [32]. Дана позиція повинна бути взята до уваги у вище перелічених пацієнтів для призначення антибіотикопрофілактики.

Рекомендації

Проведення антибіотикопрофілактики залежить від ендоскопічної процедури (табл. 4).

I. При ендоскопічних процедурах "високого ризику" на верхньому і нижньому поверсі шлунково-кишкового тракту (виключаючи ретроградну холангіопанкреатографію):
   a) антибіотикопрофілактика рекомендується всім пацієнтам групи "високого ризику";
   b) немає жодних даних, щоб визначити потребу в антибіотикопрофілактиці у пацієнтів з помірним ризиком. Ендоскопіст приймає рішення індивідуально в кожному випадку;
   c) профілактика не рекомендується для пацієнтів з низьким або середнім ризиком ендокардиту.

Таблиця 4. *Антибіотикопрофілактика при ендоскопічних процедурах (ASGE. Antibiotic prophylaxis for GI endoscopy (2008) Gastrointestinal endoscopy. 67: 6)*

Стан пацієнта	Запланована процедура	Мета профілактики	Перипроцедурна профілактика	Перипроцедурна профілактика
Вся кардіологічна патологія	Будь-яка ендоскопічна процедура	Попередження інфекційного ендокардиту	Не показана	
Обструкція жовчних шляхів без холангіту	ЕРХПГ з повним дренуванням	Попередження холангіту	Не показана	
Обструкція жовчних шляхів без холангіту	ЕРХПГ з частковим дренуванням (напр., стриктура воріт, первинний склерозуючий холангіт)	Попередження холангіту	Рекомендована з наступним призначенням АБ після процедури	
Стерильне дренування утворення підшлункової залози (псевдокіста, некроз), що зв'язане з панкреатичним протоком	ЕРХПГ	Попередження інфікування кисти	Рекомендована	
Стерильне дренування утворення підшлункової залози	Трансмуральне дренування	Попередження інфікування кісти	Рекомендована	
Щільні ураження верхнього поверху ШКТ	Ендоскопічна ультрасонографія (ЕУС) з аспіраційною біопсією	Попередження локальної інфекції	Не рекомендована	низька ймовірність бактеріємії та локальної інфекції
Щільні ураження верхнього поверху ШКТ	ЕУС з аспіраційною біопсією	Попередження локальної інфекції	Не достатньо даних для рекомендацій	на розсуд ендоскопіста в залежності від випадку
Кістозне ураження ГІ тракту (включаючи середостіння)	ЕУС з аспіраційною біопсією	Попередження інфікування кісти	Рекомендовано	
Всі пацієнти	Черезшкірна ендоскопічна гастростомія	Попередження перистомальної інфекції	Рекомендовано	зменшує ризик інфекції м'яких тканин
Цироз печінки з гострою ГІ кровотечею	Не залежно від ендоскопічної процедури	Профілактика інфекційних ускладнень і зниження смертності	Обов'язкова при поступленні	ризик бактеріальної інфекції асоційованої з цирозом печінки і ГІ кровотечею добре відомий
Синтетичні васкулярні протези та інші кардіоваскулярні неклапанні пристрої	Будь-яка ендоскопічна процедура	Попередження інфікування протезів та пристроїв	Не рекомендована	в жодному випадку інфікування не пов'язане з ендоскопією
Протезування суглобів	Будь-яка ендоскопічна процедура	Попередження септичного артриту	Не рекомендована	дуже низький ризик інфікування

II. Інші ендоскопічні процедури без підвищеного ризику інфекційних ускладнень:
   a) недостатньо даних, щоб рекомендувати антибіотикопрофілактику для пацієнтів групи "високого ризику";
   b) кожен випадок можна розцінювати окремо;
   c) профілактика не рекомендується для пацієнтів з помірним, низьким ризиком виникнення ендокардиту.

III. ЕРХПГ "високого ризику":
   a) антибіотикопрофілактика рекомендується для всіх пацієнтів з біліарною обструкцією або панкреатичною псевдокістою або в анамнезі із запаленням жовчних шляхів;
   b) ESGE рекомендує антибіотикопрофілактику у всіх випадках терапевтичної ЕРХПГ.

IV. Для ендоскопічного розміщення гастростоми: антибіотикопрофілактика рекомендується для всіх пацієнтів, яким показана дана процедура.

Характеристики рекомендованих антибіотиків

Амоксицилін

Амоксицилін, як вважають, запобігає ендокардиту, який зазвичай викликається стрептококами і ентерококами. Його застосування може бути обмежене реакціями гіперчутливості у деяких пацієнтів. Крім того, згідно Lorenz та ін. [52] амоксицилін плюс клавуланова кислота демонструють в 87,3% чутливість для мікробів, що найчастіше виділяються з жовчних ходів. Судячи з усього цей антибіотик також можна використовувати і в профілактиці холангіту після ЕРХПГ.

Гентаміцин

Гентаміцин, доданий до амоксициліну, збільшує свою потужність проти стійких до препарату мікробів таких як грамнегативний *Pseudomonas, Proteus, Serratia* і грампозитивний стафілакок. Хоча парентеральні аміноглікозиди асоціюються з істотною нефротоксичністю і ототоксичністю одноразове застосування гентаміцину безпечне.

Ципрофлоксацин

Бактерійні штами, які сприйнятливі до cipro floxacin, включають грамнегативні організми, тому це може бути рекомендовано для запобігання інфекційним ускладненням після ЕРХПГ. Оскільки він менш ефективний проти грампозитивних бактерій, то він не підходить для запобігання ендокардиту.

Ванкоміцин або тейкопланін

Глікопептиди адаптовані до профілактики ендокардиту у пацієнтів з алергією на пеніцилін або якщо пеніцилін приймався більше одного разу в попередньому місяці.

Уреїдопеніциліни

Піперацилін, що використовується з тазобактамом, ефективний в запобіганні пост-РХПГ холангіту. А основний недолік піпераціліну — те, що він може викликати псевдомембранозний коліт.

Цефалоспорини

Цефалоспорини малоактивні проти ентерококів і тому не є підходящими для профілактики ендокардиту. Проте вони широко використовуються для запобігання сепсису після ЕРХПГ. Niederau та ін. [28] продемонстрували, що одноразова доза 2 г цефотаксиму дана за 15 хвилин до процедури запобігає пост-РХПГ холангіту або сепсису.

Метронідазол

Метронідазол додається до режиму профілактики у всіх пацієнтів з нейтропенією, оскільки це забезпечує дію проти анаеробних організмів.

Інші антибіотики

Оскільки всі запропоновані режими можуть не запобігти інфекційним ускладненням після різних ендоскопічних процедур можливе й використання інших ефективніших антибіотиків. Так, наприклад, тестування *in vitro* різних антибіотиків продемонструвало, що у іміпенема найбільша чутливість (98,4%) проти мікробів жовчі та панкреатичної рідини [52]. *Imipenem* також виявився ефективним і в профілактиці сепсису, і в гострому деструктивному панкреатиті [53]. Через велику дороговизну використання imipenema обмежене.

Резюме

Виходячи з вищевикладеного, є дві ситуації, в яких рекомендується антибіотикопрофілактика. Перша пов'язана з процедурами, що супроводжуються високим рівнем бактеріємії, до якої залучаються організми що потенційно викликають ендокардит. Це дилатаційні маніпуляції в стравоході, склерозування варикознорозширених вен стравоходу і лазеротерапія у верхньому поверсі шлунково-кишкового тракту. Оскільки бактеріємія, що розвивається після цих процедур зазвичай безпечна, то антибіотикопрофілактика рекомендується тільки для пацієнтів "високого ризику" розвитку ендокардиту або у разі, коли є високий ризик розвитку клінічно значущої бактеріємії унаслідок наявності нейтропенії або імуносупресії. В більшості випадків рекомендуються парентеральні амоксицилін і гентаміцин плюс метронідазол у разі нейтропенії. Ванкоміцин або тейкопланін замінюють амоксициліном у разі алергії до пеніцилінового ряду.

Таблиця 5. *Рекомендація по вибору типу і режиму антибіотиків*

Пацієнти, які не мають алергію на пеніцилін
Дорослі: 1000 мг амоксициліну внутрішньом'язево в 2,5 мл 1% лідокаїну гідрохлориду плюс гентаміцин 120 мг внутрішньом'язево, перед початком процедури; 500 мг амоксициліну *per os* через 6 годин.
Діти молодше 10 років: 500 мг амоксициліну внутрішньом'язево 2,5 мл 1% лідокаїну гідрохлориду плюс гентаміцин внутрішньом'язево 2 мг/кг маси тіла; амоксицилін 250 мг (діти 5-9 років) або 125 мг (діти 0-4 роки) *per os* через 6 годин.
Пацієнти, які мають алергічні реакції на пеніцилін або якщо пеніцилін приймався більше одного разу в минулому місяці
Дорослі: 1000 мг ванкоміцину, більше ніж 100 хвилин до дослідження, потім гентаміцин 120 мг внутрішньовенно за 15 хвидин до процедури або 400 мг тейкопланін внутрішньовенно, потім гентаміцин 120 мг за 15 хвилин до процедури.
Діти молодші 10 років: 20 мг/кг ванкоміцину внутрішньовенно повільно, потім гентаміцин 2 мг/кг внутрішньовенно або 6 мг/кг тейкопланіну внутрішньовенно потім гентаміцин 2 мг/кг внутрішньовенно.
Перед біліарними дослідженнями
750 мг ципрофлоксацину per os за 60-90 хвилин до процедури або гентаміцин 120 мг внутрішньовенно перед дослідженням або парентерально хінолон, цефалоспорин або уреїдопеніцилін перед процедурою.
Перед черезшкірною ендоскопічною гастростомією
2 г цефотаксиму (або еквівалент) парентерально за 30 хвилин до процедури або 4 г піперациліну / 0,5 г тазобактаму перентерально або 1 г амоксициліну / клавуланова кислота внутрішньовенно.
Пацієнти с тяжкою нейтропенією
Дорослі: добавити 7,5 мг/кг метронідазолу внутрішньовенно до любого з вищевказаних режимів.
Діти: добавити 7,5 мг/кг метронідазолу внутрішньовенно до любого з вищевказаних режимів.

Друга ситуація стосується процедур з високим рівнем місцевої інфекції або процедур які можуть призвести до сепсису. Це терапевтична ретроградна холангіопанкреатографія і ендоскопічна черезшкірна гастростомія, де антибіотикопрофілактику рекомендують навіть у пацієнтів "середнього ризику". Використовується ципрофлоксацин *per os* або парентеральний гентаміцин або хінолон для РХПГ і амоксицилін для *PEG* або цефалоспорин чи уреїдопеніцилін в обох випадках.

Література

1. Dajani A.S., Taubert K.A., Wilson W. et al. (1997) Prevention of bacterial endocarditis. Recommendations by the American Heart Association. 277; 22: 1794-1801
2. Mani V., Cartwright K., Dooley J. et al. (1997) Antibiotic prophylaxis in gastrointestinal endoscopy: a report by a working party for the British Society of Gastroenterology endoscopy committee. Endoscopy. 29; 2: 114-119
3. Antibiotic prophylaxis for gastrointestinal endoscopy (1995) American Society for Gastrointestinal Endoscopy. Gastrointest. Endosc. 42; 6: 630-635
4. Sontheimer J., Salm R., Friedrich G. et al. (1991) Bacteremia following operative endoscopy of the upper gastrointestinal tract. Endoscopy. 23; 2: 67-72
5. Low D., Shoenut P., Kennedy J. et al. (1987) Prospective assessment of risk of bacteremia with colonoscopy and polypectomy. Dig. Dis. Sci. 32; 11: 1239-1243
6. Bhutani M., Puterbaugh M., Davis L. et al. (1997) Does endoscopic ultrasound result in bacteremia? A prospective evaluation. Gastrointest. Endosc. 45; 4: 81
7. Weber H., Fabricius H., Klein D., Dancygier H. (1997) Bacteremia following endoscopic ultrasonography of the upper gastrointestinal tract. Gastroenterology. 112; 4: 48
8. Zuccaro G., Richter J.E., Rice T.W. et al. (1997) [ASGE] Frequency of (Viridans streptococcal) bacteremia after oesophageal stricture dilation: implications for use of antibiotic prophylaxis to prevent infective endocarditis. Gastrointest. Endosc. 45; 5: 136
9. Hirota W.K., Wortmann G., Maydonovitch C.L. et al. (1997) The effect of oral decontamination with clindamycin palmitate on the incidence of bacteremia after oesophageal dilation: a prospective trial. Gastrointest. Endosc. 45; 4: 48
10. Welsh J.D., Griffiths W.J., McKee J. et al. (1983) Bacteremia associated with oesophageal dilation. J. Clin. Gastroenterol. 5: 109-112
11. Yin T.P., Ellis R., Dellipiani A.W. (1983) The incidence of bacteremia after outpatient Hurst bougienage in the management of benign oesophageal strictures. Endoscopy. 31: 265-267
12. Meyer G.W. (1994) Antibiotic prophylaxis for gastrointestinal procedures: who needs it? Gastrointest. Endosc. 40; 5: 645-646
13. Selby W.S., Norton I.D., Pokorny Ch.S., Benn R.A. (1994) Bacteremia and bacterascites after endoscopic sclerotherapy for bleeding esophageal varices and prevention by intravenous cefotaxime: a randomized trial. Gastrointest. Endosc. 40; 6: 680-684
14. Ho H., Zuckerman M., Wassem C. (1991) A prospective controlled study of the risk of bacteremia in emergency sclerotherapy of esophageal varices. Gastroenterol. 29; 3: 198-200
15. Brayko C.M., Kozarek R.A., Sanowski R.A, Testa A.W. (1985) Bacteremia during esophageal variceal sclerotherapy: its cause and prevention. Gastrointest. Endosc. 29: 191
16. Snady H., Korsten M.A., Waye J.D. (1985) The relationship of bacteremia to the length of injection needle in endoscopic variceal sclerotherapy. Gastrointest. Endosc. 31: 243-246
17. Lo G.H., Lai K.H., Shen M.T., Chang C.F. (1994) A comparison of the incidence of transient bacteremia and infectious sequelae after sclerotherapy and rubber band ligation of bleeding esophageal varices. Gastrointest. Endosc. 40: 675-679
18. Da Silveira Rohr M., Siqueira E.S., Brant C.Q. et al. (1997) Prospective study of bacteremia rate after elastic band ligation and sclerotherapy of esophageal varices in patients with hepatosplenic schistosomiasis. Gastroinest. Endosc. 46; 4: 321-323
19. Uno Y., Munakata A. (1997) New catheters with covered tips for endoscopic injection therapy without bacteremia. Gastrointest Endosc. 45; 4: A67
20. Uno Y., Munakata A. (1997) Bacteremia after saline-assisted polypectomy. Gastroinest. Endosc. 46; 3: 279-281
21. Kohler B., Ginsbach C., Rieman J.F. (1989) Bacteremia after laser therapy. In book: Rieman J.F., Ell C. (eds.). Lasers in Gastroenterology. Georg Thieme Verlag. 148-150
22. Wolf D., Fleischer D., Sivak M.V. (1985) Incidence of bacteremia with elective upper gastrointestinal endoscopic laser therapy. Gastrointest. Endosc. 31; 4: 247-250
23. Akkersdijk W.L., van Bergeijk J.D., van Egmond T. et al. (1995) Percutaneous endoscopic gastrostomy (PEG): comparison of push and pull methods and evaluation of antibiotic prophylaxis. Endoscopy. 27: 313-316
24. Jain N., Larson D., Schroeder K., et al. (1987) Antibiotic prophylaxis for percutaneous endoscopic gastrostomy. Ann. Int. Med. 107: 824-828
25. Gossner L., Keymling J., Hahn E.G., Ell C. (1997) Antibiotic prophylaxis in percutaneous endoscopic gastrostomy (PEG): a prospective randomized clinical trial. Gastroenterology. 112: A877
26. Novello P., Hagege H., Ducreux M. et al. (1993) Sceptocemies apres cholangiopancreatographie retrograde endoscopique. Gastroenterol. Clin. Biol. 17: 897-902
27. Sauter G., Grabein B., Huber G. et al. (1990) Antibiotic prophylaxis of infectious complications with endoscopic retrograde cholangiopancreatography. A randomized controlled study. Endoscopy. 22: 164-167
28. Niederau C., Pohlmann U., Lubke H., Thomas L. (1994) Prophylactic antibiotic treatment in therapeutic or complicated diagnostic ERCP: results of a randomized controlled clinical study. Gastrointest. Endosc. 40; 5: 533-537
29. Motte S., Deviere J., Dumonceau J.M., Seruys E. et al. (1991) Risk factors for septicaemia following endoscopic biliary stenting. Gastroenterologyю. 101: 1374-1381
30. Logan R.F., Hastings J.G. (1988) Bacterial endocarditis: a complication of gastroscopy. Brit. Med. J. 296: 1107
31. Pritchard T., Foust R., Cantey R. (1991) Prosthetic valve endocarditis due to Cardiobacterium hominis occurring after upper gastrointestinal endoscopy. Am. J. Med. 90: 516-518
32. Bianco J.A., Pepe M.S., Higano C. et al. (1990) Prevalence of clinically relevant bacteraemia after upper gastrointestinal endoscopy in bone marrow transplant recipients. Am. J. Med. 89: 134-136
33. Kaw M., Przepiorka D., Sekas G. (1993) Infectious complications of endoscopic procedures in bone marrow transplant recipients. Dig. Dis. Sci. 38; 1: 71-74
34. Rigilano J., Mahapatra R., Barnhill J., Gutierrez J. (1984) Enterococcal endocarditis folowing sigmoidoscopy and mitral valce prolapse. Arch. Intern. Med. 144: 850-851
35. Macrae F.A., Tan K.G., Williams C.B. (1983) Towards safer colonoscopy: a report on the complications of 5000 diagnostic or therapeutic colonoscopies. Gut. 24: 376
36. Thornton J.R., Losowsky M.S. (1991) Septicaemia after colonoscopy in patients with cirrhosis. Gut. 32: 450
37. Ray S.M., Piraino B., Holley J. (1990) Peritonitis following colonoscopy in a peritoneal dialysis patient. Perit. Dial. Int. 10: 97
38. Yin T.P., Dellipiani A.W. (1983) Bacterial endocarditis after Hurst bougienage in a patient with a benign esophageal stricture. Endoscopy. 15: 27-28
39. Niv Y., Bat L., Motro M. (1985) Bacterial endocarditis after Hurst bougienage in a patient with a benign esophageal stricture and mitral valve prolapse. Gastrointest. Endosc. 31: 10
40. McGrew W., Goodin J., Stuck W. (1985) Fatal complication of endoscopic sclerotherapy: Serratia marcescens bacteraemia with delayed esophageal perforation. Gastrointest. Endosc. 31: 329-331
41. Baskin G. (1989) Prosthetic endocarditis after endoscopic variceal sclerotherapy: a failure of antibiotic prophylaxis. Am. J. Gastrol. 84; 3: 311-312
42. Gawenda M., Schafer H., Wolfgarten B., Walter M. (1996) Single shot antibiotics in percutaneous endoscopic gastrostomy (PEG). A prospective randomized study. 5th UEGW (abstr.)
43. Alveyn C.G. (1993) Antimicrobial prophylaxis during biliary endoscopic procedures. J. Antimicrob. Chemother. 31: 101-105
44. Vandervoort J., Tham T.C.K., Wong R.C.K. et al. (1995) Is there a need for prophylactic antibiotics prior to ERCP for suspected bile duct obstruction? Digestive Disease Week Abstract Book
45. Deviere J., Byl B., Struelens M.J. et al. (1993) Piperacyllin prophylaxis for infectious complications after therapeutic ERCP. A randomized double blind placebo controlled study. Gastroenterology. 104: A359
46. McGuire D.E., Brown R.D., Venu R.P. et al. (1996) Intraductal gentamicin during ERCP: does it prevent cholangitis? Digestive Disease Week Abstract Book
47. Marks A., Choong C., Chir M. Et al. (1989) Identification of high-risk and low-risk subgroups of patients with mitral valve prolapse. N. Engl. J. Med. 320; 16: 1031-1036
48. Zuckerman G.R., O'Brien J., Halsted R. (1994) Antibiotic prophylaxis in patients with infectious risk factors undergoing gastrointestinal endoscopic procedures. Gastrointest. Endosc. 40; 5: 538-543
49. Durack D.T. (1995) Prevention of infective endocarditis. N. Engl. J. Med. 332: 38-44
50. Durack D., Kaplan E., Bisno A. (1983) Apparent failures of endocarditis prophylaxis. 250; 17: 2318-2322
51. Malone J., Moore W., Campagna G., Bean B. (1975) Bacteremic infectibility of vascular grafts: the influence of pseudointimal integrity and duration of graft function. Surg. 78; 2: 211-216
52. Lorenz R., Herrmann M., Lehn N. et al. (1997) Bacterial infections and in vitro testing in therapeutic endoscopic procedures in the biliary system. Digestive Disease Week Abstract Book
53. Pederzoli P., Bassi C., Vensentini S., Campedelli A. (1993) A randomized multicenter clinical trial of antibiotic prophylaxis of septic complications in acute necrotizing pancreatitis with imipenem. Surg. Gynecol. Obstet. 176: 831

ПАТОМОРФОЛОГІЧНЕ ОБГРУНТУВАННЯ ЗАСТОСУВАННЯ ПРОТЕОЛІТИЧНИХ ФЕРМЕНТІВ У ПОЄДНАННІ З СІМТОМАТИЧНОЮ ЛАЗЕРНОЮ ЕНДОСКОПІЧНОЮ РЕКАНАЛІЗАЦІЄЮ У ХВОРИХ НА НЕОПЕРАБЕЛЬНІ ЗЛОЯКІСНІ ПУХЛИНИ СТРАВОХОДУ

Гомоляко І.В., Назаренко О.Ю., Тодуров І.М.

Національний інститут хірургії та трансплантології ім. О.О.Шалімова НАМН України, Київ

Вступ

За сучасними узагальненими статистичними даними рак стравоходу посідає 6 місце в структурі захворюваності на злоякісні новоутворення. Так в 2006 році в світі було зареєстровано 412 тисяч випадків цього захворювання, від якого померли 337 тисяч чоловік (5,4% загальної кількості смертей від всіх злоякісних пухлин в світі) [IARC — Lion, France, 2006]. При цьому слід зауважити, що рак стравоходу відноситься до високозлоякісних пухлин та характеризується раннім лімфогенним метастазуванням. Свідченням вищезазначеного є результати розрахунку індексу агресивності пухлини (співвідношення кількості смертей та нових випадків захворювання виявлених протягом року), який при раку стравоходу досягає 95%, в той час як при раку молочної залози та товстої кишки цей показник складає 23% [1,2]. Захворюваність на рак стравоходу в різних регіонах України складає 4-7 випадків на 100 тис. населення, що, фактично, відповідає рівню цього показника в економічно розвинених країнах Європи [3,4].

У випадках розвитку раку стравоходу особливо гостро проявляється актуальність однієї із ключових проблем практичної охорони здоров'я щодо ранньої діагностики злоякісних новоутворень [1,2,5,6]. Адже через мінімально виражену симптоматику раку стравоходу на початкових стадіях його розвитку та відсутність ефективних скринінгових програм в Україні більш, ніж у 70% хворих, на момент початку лікування діагностуються III-IV стадії захворювання [3,4]. При цьому, за даними переважної більшості авторів, на момент постановки діагнозу раку стравоходу операбельними є лише близько 20% пацієнтів, а резектабельність пухлини складає 60-70% від загальної кількості взятих на операцію хворих [3,7-10].

З огляду на вищенаведені статистичні дані зрозуміло, що питанню відновлення ентерального харчування та, відповідно, покращення якості життя у неоперабельних хворих завжди приділялась першочергова увага. Загально визнано, що у хворих з неоперабельним раком стравоходу для усунення дисфагії, відновлення перорального харчування, покращення якості життя та, певною мірою, соціальної реабілітації, найбільш виправданим є використання симптоматичних ендоскопічних втручань [3,7,11]. Серед них, на думку багатьох авторів, лазерна ендоскопічна реканалізація (ЛЕР) стравоходу є однією із найбільш перспективних. Адже у порівнянні з іншими методами, вона має ряд беззаперечних переваг: достатньо високу ефективність, атравматичність, безпечність, абластичність, стерильність за відносної простоти виконання [11-13].

Проте, незважаючи на достатньо велику кількість присвячених ЛЕР стравоходу клінічних та експериментальних досліджень ряд важливих питань пов'язаних з її використанням залишаються актуальними, далекими від остаточного вирішення та вимагають подальшого вивчення. Це, насамперед, стосується розробки нових модифікацій ЛЕР та диференційованих підходів щодо їх використання в залежності від ступеню, локалізації та довжини пухлинного стенозу стравоходу. В доступній нам вітчизняній та зарубіжній літературі відсутні дані щодо комбінованого застосування ензимних препаратів та процедури ЛЕР стравоходу в клініці та експериментальне обґрунтування доцільності такої комбінації. Подальший розвиток досліджень у означеному напрямку приведе до покращення результатів лікування та якості життя хворих на неоперабельний рак стравоходу.

Результати ряду сучасних клініко-експериментальних досліджень переконливо засвідчили високу ефективність загального та місцевого використання ферментних препаратів в онкологічній практиці при відсутності значимих негативних побічних ефектів [14-17]. Доведено, що морфологічні зміни, що виникають в тканинах пухлин під впливом ферментних препаратів достатньо типові: відбувається руйнування сітки міжклітинних зв'язків, протеоліз мембран ракових клітин, що призводить до зменшення та некрозу пухлини [18]. Проте доцільність комбінації ін'єкційного введення ензимів в тканину пухлини при проведенні лазерної ендоскопічної реканалізації стравоходу за умови його пухлинного ураження є актуальною, недостатньо вивченою та далеко не вирішеною проблемою. Тому першочерговим завданням нашого дослідження було вивчення морфологічних змін в тканинах пухлин при використанні різних концентрацій ферментних препаратів в експерименті та клініці.

Мета дослідження: покращення результатів лікування та якості життя хворих на неоперабельний рак стравоходу шляхом розробки нових та вдосконалення існуючих методів його лазерної ендоскопічної реканалізації.

Матеріали та методи

Для проведення експериментальної оцінки ефективності впливу трипсину на тканини помірно-диференційованого епідермоїдного раку стравоходу фрагменти пухлини об'ємом 3 мм^3 занурювали у розчин трипсину. В залежності від концентрації ферментного препарату було сформовано 3 групи дослідження та одна — контролю, в кожну з яких включено по 10 біоптатів. В групі спостереження А 10 мг трипсину розчиняли в 1 мл 0,9% розчину хлориду натрію, отримавши 1% розчин ферментного препарату, в групах В та С — 5мг та 2 мг трипсину розчиняли в аналогічному об'ємі 0,9% розчину хлориду натрію, отримавши 0,5% та 0,2% розчини ферментного препарату відповідно. Фрагменти пухлини фіксували в нейтральному 10% формаліні та гістологічно досліджували через 2, 6, 12 та 24 години після занурення в розчин ферменту. Контролем слугували фрагменти пухлини занурені на відповідний термін в 0,9% розчин хлориду натрію.

Гістологічні зрізи фарбувались за стандартною методикою гематоксиліном-еозином, азур-2-еозином досліджувались на мікроскопі *Olimpus* (Японія), для фото- та відеодокументування використовували відеосистему *Olimpus* (Японія), програмне забезпечення *DP-Soft*. Результати дослідження оцінювались описово та на основі візуально-аналогової напівкількісної шкали, згідно з якою мінімальне пошкодження препарату позначалось як "+", максимальне — "++++".

Результати дослідження

Структура тканини пухлини, фіксованої безпосередньо після її видалення була типовою для помірно-диференційованого епідермоїдного раку стравоходу, елементи якого визначались в вигляді чарунок в сполучнотканинній стромі та між м'язовими волокнами. Гістологічну структуру пухлини представлено на рис. 1.

В біоптатах пухлини, які попередньо від 2 до 24 годин знаходились в 0,9% розчині хлориду натрію (контрольна група) спостерігались прогресивні некробіотичні та некротичні зміни. Через 24 години перебування в фізіологічному розчині було відмічено поширені некротичні зміни, що були більш вираженими в центральній частині фрагмента. По периферії зберігались структурні елементи пухлини. Клітини пухлини — з вираженими дегенеративними змінами, частина їх з ознаками внутрішньоклітинного набряку, частина зменшена, має ущільнену базофільну цитоплазму, фрагментовані ядра, зруйновані міжклітинні контакти. Строма пухлини набрякла, частково з ознаками лізису. Тканина нежиттєздатна. Вищеописані морфологічні зміни представлені на рис. 2.

В біоптатах пухлини, що знаходились в розчині трипсину зміни носили більш різноманітний характер. В групі спостереження А через дві години після перебування препаратів в 1% розчині трипсину відзначались виражені дистрофічні зміни. Спостерігався внутрішньоклітинний набряк, вакуолізація клітин пухлини, конденсація ядерного хроматину. В стромі — набряк, вогнища фібриноїдного некрозу. Прилеглі м'язові волокна стінки стравоходу, колагенові волокна та стінки судин збережені. Гладком'язові клітини стінок судин вакуолізовані. В глибоких відділах біоптату структура пухлини в цілому збережена, явища деструкції виражені незначно, глибина пошкодження тканини складала близько 1 мм (рис. 3).

Через 6 годин після перебування препаратів в 1% розчині трипсину зафіксовано типові зміни у всій товщі біоптату. Переважають деструктивні зміни з руйнуванням строми та клітинних елементів пухлини, проте на цьому фоні спостерігаються ділянки некробіозу зі збереженням окремих клітинних елементів. Тканина нежиттєздатна (рис. 4).

Через 12 годин після перебування в 1% розчині трипсину відмічались однорідні зміни у всій товщі біоптату. Спостерігається повна деструкція строми та клітинних елементів пухлини. Проте не всі тканини та клітини з ознаками повного розпаду, місцями вони збережені у вигляді тіней (рис. 5).

Через 24 години після перебування в 1% розчині трипсину також відмічались однорідні зміни у всій товщі біоптату. Спостерігається повна деструкція як строми так і клітинних елементів пухлини. Препарат має вигляд тендітної сітки з залишкових структур строми з украплюваннями поодиноких клітин з ознаками деградації, пікнотичними ядрами. (рис. 6). Незворотні зміни у всій товщі біоптату тканини пухлини спостерігаються через 6 годин експозиції з наступним прогресуванням деструктивних змін аж до майже повного лізису до 24 години експозиції. Експозиція протягом 6 годин є достатньою для проникнення препарату на глибину 1,5 мм.

В групі В через дві години після перебування препаратів в 0,5% розчині трипсину зміни в біоптаті були аналогічні таким, що спостерігались в групі А у цей же термін спостереження. В поверхневих відділах біоптату дистрофічні зміни були більш значними, ніж в його центральній частині. Спостерігався внутрішньоклітинний набряк, вакуолізація пухлинних клітин, конденсація ядерного хроматину. В стромі — набряк, вогнища фібриноїдного некрозу. Зміни в стромі більш виражені, ніж в групі А. В глибоких ділянках біоптату структура пухлини частково збережена, явища деструкції менш виражені, глибина пошкодження тканини близько 1 мм (рис. 7).

Через 6 годин після перебування в 0,5% розчині трипсину зміни у всій товщі біоптата були однорідними. Переважають деструктивні зміни строми і клітинних елементів пухлини, проте на цьому фоні спостерігаються ділянки некробіозу зі збереженням окремих клітинних елементів. Слід підкреслити, що загалом ступінь пошкодження клітинних елементів та строми був дещо меншим, ніж в групі А. Це стосується вираженості та глибини деструкції, але не ступеню цілісності структур. Тканина нежиттєздатна (рис. 8).

Через 12 годин після перебування в 0,5% розчині трипсину зміни у всій товщі біоптата також були однорідними. Спостерігається повна деструкція строми та клітинних елементів пухлини. Проте не всі тканини та клітини з ознаками повного розпаду, місцями вони збережені у вигляді тіней. Відмінною рисою морфологічної динаміки в даній групі спостереження було більш значне пошкодження строми пухлини (рис. 9). Через 24 години після перебування в 0,5% розчині трипсину зміни у всій товщі біоптата залишались однорідними. Спостерігалась повна деструкція строми та клітинних елементів пухлини. Ступінь пошкодження структур відповідала 12 годинному періоду спостереження в групі А (рис. 10).

Таким чином, незворотні зміни у всі товщі біоптата тканини пухлини в групі В спостерігались через 6 годин експозиції з наступним прогресуванням деструктивних явищ. Проте на відміну від препаратів групи А ці зміни відбуваються дещо повільніше та в більшій мірі і раніше, ніж в групі А відбуваються деструктивні зміни в стромі пухлини. Експозиція протягом 6 годин є достатньою для проникнення препарату на глибину 1,5 мм.

В групі С через дві години після перебування препаратів в 0,2% розчині трипсину у всіх ділянках біоптата спостерігались глибокі деструктивні зміни, що виражались внутрішньоклітинним набряком, вакуолізацією пухлинних клітин, конденсацією ядерного хроматину, розпадом клітин. В стромі — виражений набряк. Проте остання, в порівнянні з відповідними строками спостереження в групах А та В, залишалась добре збереженою (рис. 11). Через 6 годин після перебування в 0,2% розчині трипсину зміни у всій товщі біоптата також були однорідними. Переважають деструктивні зміни з руйнуванням строми та клітинних елементів пухлини, причому більш виражені, ніж в групі В. Прилеглі м'язові волокна стінки стравоходу, колагенові волокна та стінки судин збережені. Тканина пухлини нежиттєздатна (рис. 12).

Через 12 годин після перебування в 0,2% розчині трипсину зміни у всій товщі біоптата характеризувались однорідністю. Спостерігалась повна деструкція строми та клітинних елементів пухлини. Не всі тканини та клітини з ознаками повного розпаду, місцями вони залишались збереженими у вигляді тіней. Загалом морфологічні зміни в препараті зміни такі ж як і в групі В після 6-годинної експозиції (рис. 13). Через 24 години після перебування в 0,2% розчині трипсину зміни у всій товщі біоптата також були однорідними. Спостерігалась повна деструкція строми та клітинних елементів пухлини. Препарат має вигляд тендітної сітки з залишкових структур строми з украплюваннями поодиноких клітин з ознаками деградації, пікнотичними ядрами. Загалом тканина (як строма так і клітини) дещо більш збережені, ніж в аналогічні строки в групах А та В (рис. 14).

Таким чином, вищенаведені дані засвідчують, що незворотні зміни у всій товщі біоптата тканини пухлини в групі С спостерігаються через 12 годин експозиції з наступним прогресуванням деструктивних змін. Експозиція протягом 12 годин є достатньою для проникнення препарату на глибину 1,5 мм. Результати дослідження на основі їх оцінки за візуально-аналоговою напівкількісною шкалою узагальнено в таблиці 1.

Дослідження впливу розчину химотрипсину на тканини помірно-диференційованого епідермоїдного раку стравоходу in vivo

Важливим етапом дослідження було вивчення впливу трипсину на тканини помірно-диференційованого епідермоїдного раку стравоходу in vivo. З цією метою проведено дослідження фрагментів пухлинної тканини через 2 доби після введення в неї розчину

Таблиця 1.

Строки спостереження	Групи спостереження		
	Група А	Група В	Група С
2 години	++	++	++
6 годин	+++	+++	++
12 годин	++++	+++	+++
24 години	++++	+++	+++

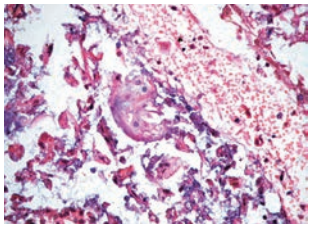

Рис. 1

Гістологічна структура помірно-диференційованого епідермоїдного раку стравоходу після видалення фрагменту. Фарбування гематоксилін-еозином. Збільшення: окуляр 10, об'єктив 40.

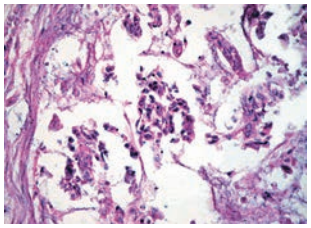

Рис. 2

Гістологічна структура помірно-диференційованого епідермоїдного раку стравоходу після перебування в 0,9% розчині хлориду натрію протягом 24 годин. Фарбування гематоксилін-еозином. Збільшення: окуляр 10, об'єктив 40.

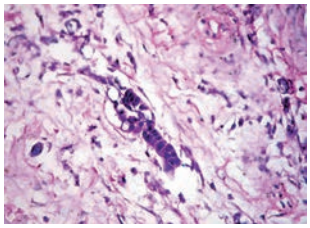

Рис. 3

Гістологічна структура помірно-диференційованого епідермоїдного раку стравоходу після перебування в 1% розчині трипсину протягом 2 годин. Деградація ракових клітин. Фарбування гематоксилін-еозином. Збільшення: окуляр 10, об'єктив 40.

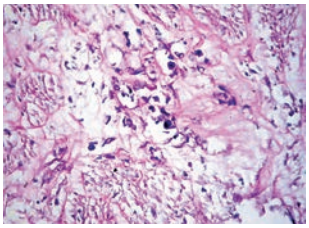

Рис. 4

Гістологічна структура помірно-диференційованого епідермоїдного раку стравоходу після перебування в 1% розчині трипсину протягом 6 годин. Деградація ракових клітин. Фарбування гематоксилін-еозином. Збільшення: окуляр 10, об'єктив 40.

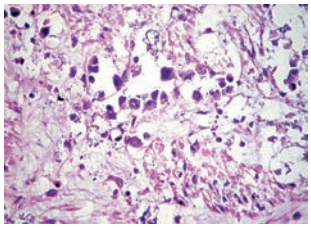

Рис. 5

Гістологічна структура помірно-диференційованого епідермоїдного раку стравоходу після перебування в 1% розчині трипсину протягом 12 годин. Деградація ракових клітин. Фарбування гематоксилін-еозином. Збільшення: окуляр 10, об'єктив 40.

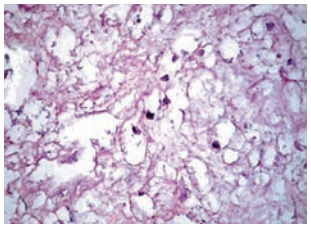

Рис. 6

Гістологічна структура помірно-диференційованого епідермоїдного раку стравоходу після перебування в 1% розчині трипсину протягом 24 годин. Деградація ракових клітин. Фарбування гематоксилін-еозином. Збільшення: окуляр 10, об'єктив 40.

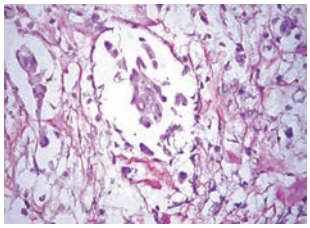

Рис. 7

Гістологічна структура помірно-диференційованого епідермоїдного раку стравоходу після перебування в 0,5% розчині трипсину протягом 2 годин. Деградація ракових клітин. Фарбування гематоксилін-еозином. Збільшення: окуляр 10, об'єктив 40.

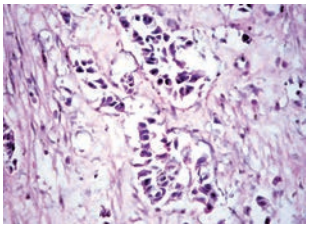

Рис. 8

Гістологічна структура помірно-диференційованого епідермоїдного раку стравоходу після перебування в 0,5% розчині трипсину протягом 6 годин. Деградація ракових клітин. Фарбування гематоксилін-еозином. Збільшення: окуляр 10, об'єктив 40.

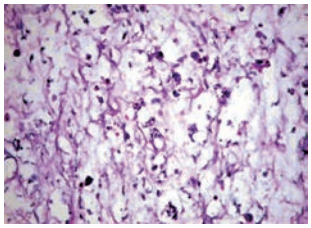

Рис. 9

Гістологічна структура помірно-диференційованого епідермоїдного раку стравоходу після перебування в 0,5% розчині трипсину протягом 12 годин. Деградація ракових клітин. Фарбування гематоксилін-еозином. Збільшення: окуляр 10, об'єктив 40.

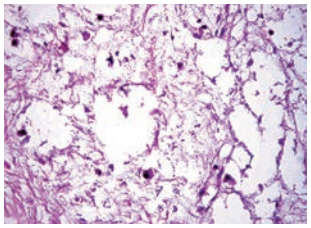

Рис. 10

Гістологічна структура помірно-диференційованого епідермоїдного раку стравоходу після перебування в 0,5% розчині трипсину протягом 24 годин. Деградація ракових клітин. Фарбування гематоксилін-еозином. Збільшення: окуляр 10, об'єктив 40.

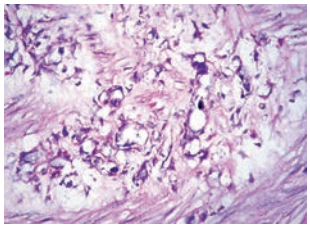

Рис. 11

Гістологічна структура помірно-диференційованого епідермоїдного раку стравоходу після перебування в 0,2% розчині трипсину протягом 2 годин. Деградація ракових клітин. Фарбування гематоксилін-еозином. Збільшення: окуляр 10, об'єктив 40.

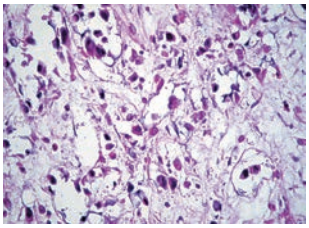

Рис. 12

Гістологічна структура помірно-диференційованого епідермоїдного раку стравоходу після перебування в 0,2% розчині трипсину протягом 6 годин. Деградація ракових клітин. Фарбування гематоксилін-еозином. Збільшення: окуляр 10, об'єктив 40.

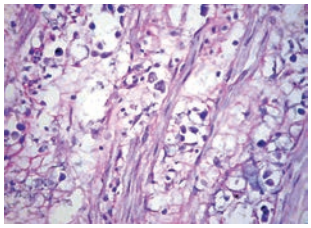

Рис. 13

Гістологічна структура помірно-диференційованого епідермоїдного раку стравоходу після перебування в 0,2% розчині трипсину протягом 12 годин. Деградація ракових клітин. Фарбування гематоксилін-еозином. Збільшення: окуляр 10, об'єктив 40.

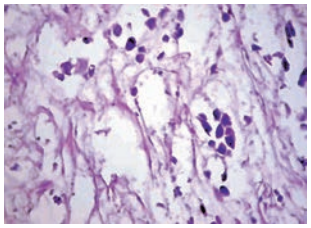

Рис. 14

Гістологічна структура помірно-диференційованого епідермоїдного раку стравоходу після перебування в 0,2% розчині трипсину протягом 24 годин. Деградація ракових клітин. Фарбування гематоксилін-еозином. Збільшення: окуляр 10, об'єктив 40.

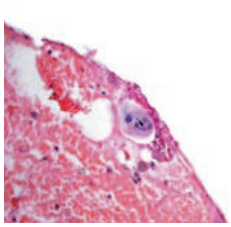

Рис. 15

Фрагмент тканини помірнодиференційованого епідермоїдного раку серед некротизованих пухлинних клітин. Друга доба після ін'єкційного введення в пухлину розчину трипсину під час першого сеансу КЛЕР стравоходу. Фарбування гематоксилін-еозином. Збільшення: окуляр 10, об'єктив 40.

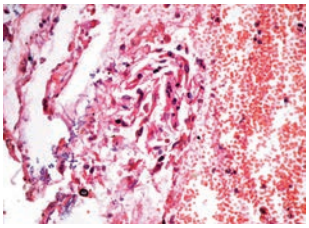

Рис. 16

Помірнодиференційований епідермоїдний рак. Група пухлинних клітин в стадії некробіозу. Друга доба після повторного ін'єкційного введення в пухлину розчину трипсину під час другого сеансу КЛЕР стравоходу. Фарбування гематоксилін-еозином. Збільшення: окуляр 10, об'єктив 40.

трипсину під час першого сеансу лазерної ендоскопічної реканалізації. В біоптаті переважали некротичні зміни з вогнищами дрібних крововиливів. Переважна більшість клітин — в стані некробіозу та лізису. Клітини пухлини, що збереглись частково чи повністю, знаходились в стані дисоціації, розташовувались поодинці чи невеликими групами, були деформовані та зменшені в розмірах. Цитоплазма клітин вакуолізована, фрагментована. В ядрах — зменшення розмірів, конденсація хроматину, фрагментація, в окремих випадках — вакуолізація (рис. 15).

З метою з'ясування динаміки морфологічних змін в процесі проведення комбінованої лазерної ендоскопічної реканалізації проведено вивчення фрагментів пухлинної тканини через 2 доби після повторного введення ферментного препарату в пухлину під час другого сеансу лазерної ендоскопічної реканалізації стравоходу. В біоптаті спостерігались поодинокі невеликі фрагменти безструктурних некротизованих тканин. Визначались поодинокі клітини в стані некробіозу. Основну масу біоптату займав помірно виражений запальний інфільтрат, до складу якого входили мононуклеари та поодинокі багатоядерні фагоцитарні клітини та фібробласти, дрібні капіляри. Ознак пухлинного росту в препараті не виявлено (рис. 16).

Висновки

Таким чином, в результаті проведення експериментального етапу дослідження встановлено, що після перших двох годин перебування в розчині трипсину, незалежно від його концентрації, найбільш виражені процеси руйнування тканин відбуваються в поверхневих ділянках фрагменту пухлини. Після 24 годин перебування в розчині ферментного препарату процес деструкції розповсюджується на всі ділянки фрагменту. При цьому спостерігається чітка дозо-залежність літичного ефекту, тобто зростання ступеню деструктивних змін з підвищенням концентрації розчину трипсину. При цьому різниця рівнів дегенеративних змін між препаратами групами А та В менша, ніж між групами В та С, оскільки в останній з них довше зберігаються гістологічні елементи (хоча і з суттєвими ознаками ураження). Крім того в групі С відмічено більш високий ступінь збереження прилеглих структур — м'язових волокон, судин та строми пухлини, що є небажаним з точки зору перспектив пухлинного росту.

Виходячи з вищенаведених даних ми дійшли до висновку, що в створених експериментальних умовах оптимальною щодо деструкції пухлини була 0,5% концентрація розчину трипсину з експозицією 24 години. Встановлено, що трипсин в комбінації з лазерним опроміненням **in vivo** справляє на тканину пухлини виражений літичний ефект. При цьому в прилеглій до пухлини сполучній тканині спостерігається активація фагоцитарних процесів, що сприяє очищенню поверхні препарату від залишків детриту.

Підсумовуючи вищезазначене, можна дійти до висновку, що результати роботи засвідчують доцільність комбінованого використання ферментних препаратів та лазерної ендоскопічної реканалізації у хворих з неоперабельним раком стравоходу, ускладненим стенозом останнього.

Література

1. Стилиди И.С., Кононец П.В. (2006) Транслокальная субтотальная резекция пищевода по поводу рака с сохранением блуждающих нервов. Грудная и сердечно-сосудистая хирургия. 3: 32-35
2. Давыдов М.И, Стилиди И.С. (2007) Рак пищевода. (Москва). "Практическая медицина". 360 с.
3. Ганул В.Л., Киркилевский С.И. (2003) Рак пищевода: руководство для онкологов и хирургов. (Киев). "Книга Плюс". 230 с.
4. Крахмальов П.С. (2004) Застосування радіомодифікаторів — сульфату міді та рекомбінантного a2b-інтерферону в комбінованому лікуванні хворих на рак стравоходу та шлунка з поширенням на стравохід. Автореф. дис.... канд. мед. наук. (Київ). 18 с.
5. Jemal A., Murra T., Samuels A. et al. (2003) Cancer statistics. J. Clin. Can. 53: 5-26

6. Ries L.A.G., Eisner M.P., Kosary C. et al. (2002) SEER cancer statistics review, 1973-1999: [NEJM Esophageal Cancer Bethesda, National Cancer Institute]. http://seer.cancer.gov/csr/1973_1999/esoph.pdf
7. Ивашкин В.Т., Трухманов А.С. (2000) Болезни пищевода. (Москва). "Триада-Х". 180 с.
8. Lee S.H. (2001) Significance of esophageal stenting in the palliation treatment of strictures. Brit. J. Radiology. 74: 891-900
9. Enzinger P.C., Mayer R.J. (2003) Epsophageal Cancer. N. Engl. J. Med. Vol. 349; 23: 2241-2252
10. Былинский Б.Т., Лукавицкий Н.А. (2004) Проблемы хирургии рака кардиоэфагальной зоны. Междун. мед. журн. 1: 124-126
11. Галлингер Ю.И., Годжелло Э.А. (2001) Эндоскопические методы лечения при раке пищевода. Рос. журн. гастроэнтерологии, гепатологии, колопротологии. 6: 75-78
12. Adam A., Morgan R., Ellul J., Mason R.C. (1998) A new design of the esophageal wallstent endoprosthesis resistant to distal migration. AJR. 170: 1477-1481
13. Gevers A.M., Macken E., Hiele M., Rutgeerts P.A. (1998) A comparison of laser therapy, plastic stents and expandable metal stents for palliation of malignant dysphagia in patients without a fistula. Gastrointest. Endosc. 48: 383-388
14. Wolf M., Zimper K. (1974) Die sorge f?r den krebspatienten in der "genesendenftirsorge und in der praxis vom stadtpunkt des krankenhauses. Mitteil. ?sterr. Sanit?tsverwalt. 75: 109-112
15. Wolf M., Ransberger K. (l972) Enzymetherapy. New-York Biol. Res. Inst. 232 p.
16. Ransberger K. (1992) Enzyme in der behandlung maligner tumore. (Jahrbuch). "Heilpraktiker". pp 65-77
17. Фанта И. (1994) История проблемы — системная энзимотерапия, исследования и клиническая практика. (Мюнхен-Прага). 84 с.
18. Wrba H. (1992) Krebstherapie mit proteolytischen enzymen. In: kombinierte tumortherapie. (Stuttgart). "Hippokrates". pp 248-263

КОЙЛОЦИТАРНА ДИСПЛАЗІЯ СЛИЗОВОЇ ОБОЛОНКИ ШЛУНКУ

Гомоляко І.В.

Національний Інститут хірургії та трансплантології ім. О.О.Шалімова НАМН України, Київ

Високий рівень захворюваності на рак шлунка робить проблему своєчасного виявлення передракових станів надзвичайно актуальною і важливою. До передракових станів слизової оболонки шлунку (СОШ) відносять декілька морфологічних феноменів, відомих як кишкова метаплазія (КМ) та дисплазія. Слід відзначити, що КМ і дисплазія можуть виявлятись за наявності ендоскопічно інтактної слизової оболонки.

Кишкова метаплазія розглядається як результат трансформації клітин шлункового епітелію, які мають секреторні властивості, в епітеліальні клітини, які мають абсорбційні властивості. Появу нової якості епітеліальних клітин пов'язують із змінами у функціонуванні стовбурових клітин внаслідок мутацій їх генома, що веде до суттєвих змін їх метаболізму [2,12]. На відміну від нормальної слизової оболонки кишки метаплазована СОШ є неоднорідною, мозаїчною щодо свого клітинного складу та біохімічних характеристик. Дослідження структури КМ, спектра ферментів та муцинів дозволили виділити три види кишкової метаплазії. [10,16]. Тонкокишкова метаплазія (повна, зріла, I тип КМ) нагадує за своєю структурою тонку кишку і є формою пристосовної перебудови. Епітелій продукує типові для тонкої кишки сіаломуцини, але ворсинки такої слизової відрізняються варіабельністю довжини та нерідко звивістю форми. Тонкокишкову метаплазію слід відрізняти від циліндроклітинної метаплазії (аденоматозна або поліпоїдна трансформація), яка спостерігається в гіперплазованій слизовій оболонці в умовах рефлексу або в прилеглих до виразки ділянках. Такі зміни СОШ є зворотнім процесом, не розглядаються як передраковий стан і також є формою пристосовно-захисної перебудови.

Товстокишкова метаплазія (неповна, незріла) спостерігається у двох формах: товстокишкова метаплазія II типу (гібридна, змішана, перехідна) та товстокишкова метаплазія III типу. Цей тип КМ характеризується нестабільністю клітинного генома, продукцією сульфомуцинів і саме він тісно пов'язаний з раком шлунку [5,6,11,16]. Водночас, товстокишкова метаплазія не є маркером прогнозу розвитку раку шлунку. Так, II і III типи КМ можуть спостерігатись в ділянках СОШ, прилеглої до виразки шлунку, супроводжувати репаративний процес і зникати при відновленні СОШ. Маркером прогнозу розвитку раку шлунку і однією з найбільш ранніх ознак ракової перебудови є виявлення в епітелії нетипових для товстої кишки сіаломуцинів (інверсія слизоутворення) при II та III типах кишкової метаплазії. Інверсія слизоутворення є відображенням трансформації слизоутворення в фетальний тип. Іншим важливим раннім критерієм виявлення малігнізації є виявлення в СОШ лактоферитину, який приймає участь в обміні заліза [16].

Другою формою передракового стану СОШ є дисплазія. Дисплазія характеризується наявністю неоплазованого епітелію, який залишається в межах епітеліального пласта. Загальними ознаками дисплазії є поліморфізм клітин і ядер за розмірами, формою та щільністю, гіперхромність ядер, збільшення ядерно-цитоплазматичного співвідношення, збільшення кількості мітозів та прогресуюча втрата подібності до нормальної тканини. Дисплазія є зворотнім процесом, але в той же час розглядається як передраковий стан [9]. Дисплазія може спостерігатись на фоні КМ і на фоні незміненої СОШ.

Диференційна діагностика тяжкої дисплазії і ранньої малігнізації має велике клінічне і біологічне значення. Однак, морфологічна діагностика шлункової епітеліальної дисплазії (ШЕД) є досить складною, оскільки зміни ядер епітеліальних клітин при дисплазії досить подібні до змін при регенераторних процесах та при гіперплазії, а також при карциномах in situ. Існує декілька підходів до оцінки ШЕД. В клінічній практиці більш уживаними є зручні і прості класифікації дисплазії з виділенням двох її ступенів — низького та високого [7] або трьох — слабкої, помірної та важкої дисплазії [3]. Консенсус з класифікації пухлин шлунково-кишкового тракту відомий як Віденська класифікація шлунково-кишкової епітеліальної неоплазії (1998) [6,14,15] представляє всі передракові стани і ракові захворювання як категорії єдиного патологічного процесу, як певний гістологічний континуум. За цією класифікацією категорія 1 визначає відсутність дисплазії/неоплазії; категорія 2 — невизначеність відносно неоплазії/дисплазії; категорія 3 — неінвазивна неоплазія низького ступеню (аденома/дисплазія низького ступеню); категорія 4 — неінвазивна неоплазія високого ступеню (категорія 4.1 — високий ступінь аденоми/дисплазії; категорія 4.2 — неінвазивний рак (карцинома in situ); категорія 4.3 — підозра на інвазивний рак); категорія 5 — інвазивна неоплазія (категорія 5.1 — внутрішньослизовий рак; категорія 5.2 — рак із розповсюдженням на підслизовий шар або глибше).

Послідовність розвитку диспластичних змін в СОШ, відображена в класифікаціях, дозволяє виявити найбільш складні для діагностики категорії. На етапі диференціальної діагностики змін СОШ 1 та 2 категорії виникають складності, обумовлені значною подібністю диспластичних і регенераторних та гіперпластичних змін. Останні супроводжуються появою таких ознак як збільшення розмірів та гіперхромності ядер, збільшення ядерно-цитоплазматичного відношення, помірний анізонуклеоз, втрата полярності клітин. Але при цьому зберігається архітектоніка СОШ, а також є можливість уточнення природи ушкодження.

Найбільш складною для гістологічної діагностики є категорія 4. Розподіл неінвазивних передракових змін на високий ступінь аденоми/дисплазії та карциному *in situ* передбачає існування між ними відмінностей, які можливо диференціювати при гістологічному дослідженні. Але на практиці відмінності між високим ступенем аденоми/дисплазії (важкою дисплазією) та карциномою *in situ* в СОШ дуже незначні. Зміни, які спостерігаються в епітелії за наявності цих двох процесів дуже близькі між собою, в обох випадках має місце проліферація аномальних клітин, які містять анеуплоїдну ядерну ДНК, збільшення ядерно-цитоплазматичного відношення, анізонуклеоз, втрата полярності клітин.

Якщо дисплазія спостерігається на фоні КМ II-III типів слід мати на увазі, що при слабких проявах дисплазії архітектоніка передіснуючої слизової збережена або мають місце незначні порушення; порушення полярності, гіперхромність ядер, збільшення розмірів ядер помірні, кількість мітозів незначна. Характерною є наявність дистрофічних келиховидних клітин, в яких краплини слизу не мають сполучення з люмінальною поверхнею. У випадках важкої дисплазії на фоні КМ можна бачити тісне прилягання залоз, появу внутрішньозалозових епітеліальних містків, значну варіабельність ядер та порушення співвідношення між базальною мембраною та довгою віссю ядра. Знижується кількість келиховидних клітин та циліндричних епітеліальних клітин. Характерним є також збільшення кількості ядер і їх напластування.

Важливе значення для встановлення діагнозу карцинома in situ мають такі ознаки, як відсутність чітких границь епітеліальних клітин, тьмяність малюнку, збільшення кількості мітозів та поява атипових мітозів. Неоплазія епітелію супроводжується значними порушеннями проліферативних процесів, які можуть бути виявлені за допомогою таких проліферативно-асоційованих антитіл як Ki-67 та PCNA [13]. В ряду не змінена слизова оболонка товстої кишки — легка дисплазія — помірна дисплазія — виражена дисплазія отримано достовірні відмінності в кількості і площі, а між вираженою дисплазією і високодиференційованою АДК — в індексі площі Ag-ЯОР-білків в ядрах клітин. Цей метод діагностики пропонується як об'єктивний для диференційної діагностики вираженої дисплазії та карциноми [2,3].

Весь перерахований діапазон ознак свідчить про відсутність на сьогоднішній день чітких морфологічних критеріїв, які б дозволили однозначно інтерпретувати та диференціювати передракові стани та карциному *in situ*. Тим більше, що високий ступінь аденоми/дисплазії (важка дисплазія), який розглядається як облігатний передраковий стан не завжди переходить в карциному *in situ*. Нерідко спостерігається або спонтанна регресія цих змін або їх регресія як результат лікування. Відсутність даних про природу дисплазії також є суттєвою завадою на шляху диференційної діагностики дисплазії та карциноми *in situ*.

Деякі перспективи щодо більш чіткої діагностики важкої дисплазії з'явились у зв'язку з дослідженнями останніх років, які свідчать про роль віруса папіломи людини (ВПЛ) в патогенезі рака. Найбільш дослідженими та систематизованими є дані про зв'язок з ВПЛ і раку шийки матки [1].

Продуктивна ВПЛ-інфекція гістологічно характеризується мультинуклеацією, проліферацією атипових клітин та високим ядерно-цитоплазматичним відношенням, варіабельністю розмірів ядра (анізонуклеозом). Однак, характерною особливістю ВПЛ уражень епітеліальних клітин є койлоцитоз. Койлоцитозом (койлоцитарною атипією) називають комбінацію аномалій ядра та характерну вакуолізацію цитоплазми епітеліоцитів у вигляді гало навколо ядра.

Дослідження СОШ з огляду на наявність койлоцитарної атипії показали, що за останні 7 років кількість випадків ураження СОШ типовим для ВПЛ-інфекції видом дисплазії збільшилась в 10 разів — від 2% до 20%. Характерними гістологічними ознаками поряд із койлоцитозом є наявність в СОШ "штампованих" залоз, різка мономорфність клітин залозового епітелію та їх ядер. Клітини і ядра набувають характерної витягнутої форми, орієнтовані вертикально відносно базальної мембрани з типовою вакуолізацією цитоплазми навколо ядра. Завдяки характерній морфології за наявності даного виду дисплазії можливості диференційної діагностики дисплазії та карциноми in situ дещо більші, оскільки відмінності між ступенями дисплазії і раком є більш чіткими.

Співставлення результатів гістологічних досліджень гастробіоптатів та СОШ після резекції шлунка виявило, що анотований гістологічний континіум представлений у Віденській класифікації за наявності койлоцитарної дисплазії в біоптаті простежується в слизовій оболонці оперованого шлунка. Як показали дослідження в межах невеликої ділянки СОШ, ураженої койлоцитарною дисплазією можуть спостерігатися всі послідовні стадії трансформації слизової оболонки до карциноми in situ. Це дає підставі вважати, що койлоцитарний вид дисплазії навіть за наявності неінвазивної неоплазії низького ступеню в гастробіоптаті має привертати особливу увагу. Доцільним є виділення койлоцитарної дисплазії в окремий вид дисплазій, який потребує тривалого спостереження та додаткових гістологічних досліджень та пошуку ефективних методів лікування.

Література

1. Данилова Н.В., Андреева Ю.Ю., Мальков П.Г. (2010) Предраковые изменения шейки матки: терминология и принципы дифференциальной диагностики. Архив патологии. 4: 12-16
2. Ивашкин В.Т., Мегро Ф., Лапина Т.Л. (1999) Helicobacter pylori: революция в гастроэнтерологии. (Москва). "Триада-Х". 255 с.
3. Лазарев А.Ф., Кобяков Д.С., Климачев В.В. и соавт. (2010) Аргирофильные белки районов ядрышковых организаторов в аденомах с различной степенью дисплазии и аденокарциноме толстой кишки. Арх. патол. 4: 16-20
4. Лазарев А.Ф., Кобяков Д.С., Климачев В.В. (2006) Количественный анализ аргирофильных белков районов ядрышковых организаторов в аденомах толстой кишки и морфологические критерии риска малигнизации. Рос. журн. гастроэнтерол., гепатол., колопроктол. 5: 31-37
5. Маев И.В., Зайратьянц О.В., Кучерявый Ю.А. (2000) Кишечная метаплазия слизистой оболочки желудка в практике гастроентеролога: современный взгляд на проблему. Рос. журн. гастроэнтерол., гепатол., колопроктол. 4: 38-48
6. Мосийчук Л.Н., Зак М.Ю. (2010) Хронический гастрит: современный взгляд на проблему. Новости медицины и фармации. 21; 349: 12-15
7. Островський О.С., Мосійчук Л.М., Зак М.Ю., Гайдар Ю.А. (2009) Особливості морфологічних та гістотопографічних змін у слизовій оболонці шлунка у пацієнтів з хронічним атрофічним гастритом при хелікобактеріїй інфекції. Гастроентерологія. 42: 232-241
8. Ambros R.A., Kurman R.J. (1990) Current concepts in the relationship of human papillomavirus infection to the pathogenesis and classification of precancerous squamous lesions of the uterine cervix. Semin. Diagn. Pathol. 7; 3: 158-172
9. Correa P. (1992) Human gastric carcinogenesis: a multistep and multifactorial process — first american cancer society award lecture on gastric epidemiology and prevention. Cancer. Res. 52: 6735-6740
10. Filipe I.M., Munoz N., Matko I. et al. (1994) Intestinal metaplasia types and the risk of gastric cancer: a cohort study in Slovenia. Int. J. Cancer. 57: 324-329
11. Genta R.M. (1995) Helicobacter pylori as a promotor of intestinal metaplasia and gastric cancer: an alluring hypothesis in search of evidence. Eur. J. Gastroenterol., Hepatol. 7; 1: 245-254
12. Ramel S. (2003) Barrett's esophagus: model of neoplastic progression. World J. Surgery. 27: 1009-1013
13. Rugge M., Correa P., Dixon M.F. (2000) Gastric dysplasia. The Padova international classification. Am. J. Surg. Pathol. 24; 2: 251-255
14. Schlemper R.J., Riddell R.H., Kato Y. (2000) The Vienna classification of gastrointestinal epithelial neoplasia. Gut. 47: 251-255
15. Stemmermann G.N. (2007) Intestinal metaplasia of the stomach. A status report. Cancer. 74: 556-564
16. Torisu T., Matsumoto T., Takata Y. (2008) Atrophic gastritis, but not antibody to Helicobacter pylori, is associated with body mass index in a Japanese population. J. Gastroenterol. 43; 10: 762-766

ЭНДОСКОПИЧЕСКАЯ И АНЕТЕЗИОЛОГИЧЕСКАЯ ТАКТИКА ПРИ ТРУДНОЙ ИНТУБАЦИИ ТРАХЕИ

Губанов Д.С., Коваленко В.Л., Супрун Г.А.
УНЛК "Университетская клиника" Донецкого национального медицинского университета им. М. Горького, Украина
Донецкое областное клиническое территориальное медицинское объединение, Украина

Введение

Трудная интубация трахей (ТИТ) с помощью прямой ларингоскопии, несмотря на совершенствование ларингоскопической техники и методики интубации остается серьезной медицинской проблемой. Об это свидетельствует и приказ №430 МОЗ Украины от 3 июля 2006, который предлагает протокол оказания медицинской помощи при ТИТ. Вопрос эндоскопической тактики при ТИТ был ранее представлен нами в тезисном формате, на страницах Украинского журнала малоинвазивной и эндоскопической хирургии (2010, Vol. 14), как прототип доклада прозвучавшего на IV съезде Ассоциации врачей — эндоскопистов Украины. В ходе доклада и последующего его обсуждения возник ряд вопросов, детальные ответы на которые были ограничены регламентом выступления.

В данной статье мы хотим поделиться имеющимся опытом взаимодействия врача анестезиолога и эндоскописта при решении проблемы трудной интубации трахеи. К сожалению, Здравоохранение Украины построено так, что врачи анестезиологи не имеют достаточного количества бронхоскопов и опыта проведения бронхоскопий, а врачи эндоскописты не имеют анестезиологиеской подготовки и поэтому при решении проблемы ТИТ они вынуждены взаимодействовать друг с другом. Именно обсуждение вопросов взаимодействия этих специалистов и явилось мотивацией к данной публикации.

Материалы и методы

Нами представлен опыт проведения интубаций с помощью фибробронхосокпа (ФБС) в университетской клинике ДонНМУ им. М. Горького, ДОКТМО, и в других клиниках Донецка и Донецкой области.

Выполнено 82 эндоскопических интубаций трахеи:

1. В случаях прогнозируемой ТИТ — 18 (попытки стандартной интубации не проводились)
   - родовспоможение — 12;
   - заболевания щитовидной железы — 3;
   - болезнь Бехтерева — 2;
   - трудная интубация в анамнезе — 1.
2. В случаях неудавшейся интубации трахеи с помощью прямой ларингоскопии — 64:
   - ургентные (не снимая больного с операционного стола) — 12;
   - плановые — 52.

Методика ФБС заключается в использовании фибробронхоскопа в качестве проводника для введения интубационной трубки в просвет трахеи под визуальным контролем. Наружный диаметр фибробронхоскопа (BF 20-40 *Olympus*) позволяет использовать интубационные трубки отечественных или зарубежных изготовителей № 7-9. Предварительно интубационная трубка помещается в горячую воду (70-80°С) на 3-5 минут. Термическая обработка повышает эластические свойства материала трубки, что позволяет без значительных препятствий выполнять "изгибы" фибробронхоскопа и интубационной трубки во время фибробронхоскопической интубации. Для улучшения скольжения интубационной трубки, а так же для уменьшения механического воздействия на фибробронхоскоп, наружную поверхность аппарата обрабатывали силиконовой смазкой.

Результаты и их обсуждение

ТИТ, согласно приказа №430 МОЗ Украины, считается интубация при которой опытный анестезиолог не может выполнить её с первой попытки. Под термином "трудная интубация трахеи", по определению Американского общества анестезиологов, принято считать случаи, при которых интубация трахеи занимает более 10 минут и/или когда опытный анестезилог совершает более трех попыток введения интубационной трубки в просвет трахеи [Benumof J.L.]. По данным различных авторов трудная интубация составляет 0,05-18% от количества попыток интубации.

Согласно статистическим данным, использованным в приказе №430 МОЗ Украины, неудачная интубация трахеи встречается в 1-3 случаях на 1000 попыток интубации трахеи. Не останавливаясь на причинах и классификациях ТИТ отметим, что при неудавшейся интубации с помощью прямой ларингоскопии "золотым стандартом" выхода из создавшейся ситуации принято считать интубацию с помощью фибробронхоскопа. Фибробронхоскопический способ интубации трахеи выполнялся как в случаях прогнозируемой трудной интубации (на основании предоперационного осмотра врача-анестезиолога, антропометрических измерений, наличие трудных интубаций в анамнезе, патологии щитовидной железы, родовспоможения), так и в случаях экстренной трудной интубации в ургентном порядке (фибробронхоскопический способ выполнялся непосредственно после неудачных попыток интубировать трахею с использованием ларингоскопов) и в плановом порядке (отсроченная интубация после неудачных попыток интубации с помощью прямой ларингокопии).

Следует отметить, что ключевым моментом, определившим успешное выполнение интубации было обеспечение наилучшего скольжения интубационной трубки по бронхоскопу (путем обработки поверхности аппарата катеджелем или суспензией гидрокортизона) и улучшение эластических свойств интубационной трубки после термической обработки. При этом подставляется возможным свободно манипулировать углом среза интубационной трубки, максимально-направленным к мембранозной части трахеи, что достигается в условиях адекватной релаксации голосовых связок.

С точки зрения взаимодействия эндоскописта и анестезиолога интубацию с помощью ФБС можно проводить несколькими способами:

- в состоянии наркоза — когда больному проводится вводный наркоз с миорелаксацией, а затем интубация с помощью ФБС (12 наблюдений);
- интубация с помощью ФБС при сохраненном сознании — когда проводится классическая бронхоскопия с орошением слизистых 10% раствором лидокаина, затем проводится интубация трахеи, а в последующем больному дают наркоз и выполняют операцию (9 наблюдений);
- в состоянии наркоза — когда больной находится на самостоятельном дыхании с выключенным сознанием без миорелаксации (7 наблюдений);
- на операционном столе, после премедикации и седации, до введения гипнотиков и релаксантов проводится бронхоскопия с орошением слизистых 10% раствором лидокаина, затем проводится интубация трахеи, а в последующем больному вводят гипнотик и релаксант (54 наблюдения);
- все указанные выше способы можно выполнить без препаратов относящихся к группе наркотиков, что позволяет проводить эндотрахеальную интубацию с помощью ФБС в клиниках не имеющих лицензии на наркотики (18 наблюдений из 82).

К преимуществам первого способа можно отнести: удобства для больного, так как ФБС проводится при выключенном сознании, а высокий уровень релаксации позволяет выполнить ФБС более качественно. К недостаткам: то, что время для ФБС ограничено в связи с тем, что невозможно проводить ИВЛ на фоне ФБС. Данный способ пользуются в случаях, когда операция выполняется по жизненным показаниям, в ургентном порядке, и нет времени перевести больного на самостоятельное дыхание в случае неудавшейся интубации трахеи с помощью прямой ларингоскопии, например, при кровотечении.

Второй способ наиболее удобен для врача и безопасен для больного, однако он, как правило, плохо переносится больным. Третий способ удобен для врача эндоскописта и пациента, но сложен в исполнении для анестезиолога. Четвертый способ представляется наиболее удачным для всех, он использовался нами, в том числе и при родовспоможении. Поскольку визуализировать голосовую щель в поле зрения фибробронхоскопа, в ряде случаев, с одной попытке не удается, четвертый способ позволяет выполнить несколько попыток интубации с помощью ФБС.

При первом способе интубации допустимая длительность выполнения каждой попытки эндоскопической интубации ограничена во времени. С нашей токи зрения в условиях преоксигенации 100% кислородом у соматически здоровых людей она ни в коем случае не должна превышать 2 минут, а в остальных случаях 1 минуту. В наших наблюдениях не требовалось более четырех попыток, с изменением "укладки" пациента на операционном столе и применения "ручных" пособий для интубации с помощью ФБС. С нашей точки зрения 3 -5 попыток интубации с помощью ФБС при правильной тактике проведения ФБС интубации со стороны эндоскописта и анестезиолога не приводят к серьезным ятрогенным осложнениям. В одном плановом случае (поливалентной аллергии в сочетании с патологией щитовидной железы) визуализировать голосовую щель, используя фибробронхоскоп и выполнить интубацию не удалось.

Выводы

Правильное взаимодействие эндоскописта и анестезиолога позволяют провести интубацию с помощью ФБС максимально безопасно для пациента.

Литература

1. Зильбер А.П. (1996) Респираторная медицина. Этюды критической медицины. (Петрозаводск). "Издательство ПГУ". 2: 488
2. Гриппи М.А. (1997) Патофизиология легких. (Москва). "Восточная книжная компания". 344 с.
3. Кассиль В.Л., Лескин Г.С., Выжигина М.А. (1997) Респираторная поддержка: руководство по искусственной и вспомогательной вентиляции легких в анестезиологии и интенсивной терапии. (Москва). "Медицина". 320 с.
4. Марино П.Л. (1998) Интенсивная терапия — перевод с англ. (Москва). "ГЭОТАР Медицина". 640 с.
5. Зенгер В. Г., Наседкин А.Н. (1991) Повреждения гортани и трахеи. (Москва).
6. Янссенс М., Хартстейн Г. (2007) Тактика при трудной интубации. Анестезиология и реаниматология. 6: 62-67
7. Benumof J.L. (1997) Annual refresher course lectures. Park Ridge. II; 241: 1-7
8. Schwartz D.E., Wiener-Kronish J.P. (1991) Clin. Chest Med. 12: 483-495
9. Randell T. (1996) Acta Anastesiol. Scand. 40: 1016-1023

РІДКІСНІ ФОРМИ ХОЛЕДОХОЛІТІАЗУ: ЕНДОСКОПІЧНА ДІАГНОСТИКА ТА ЛІКУВАННЯ

Дронов О.І., Насташенко І.Л., Стець М.М., Довбенко О.В., Негря Є.В.
Кафедра загальної хірургії №1 Національного медичного університету ім. О.О. Богомольця, Київ, Україна

Вступ

Алгоритм діагностики холедохолітіазу (ХЛ) — первинного, залишкового, рецидивного, є загальноприйнятим, він базується на характерних клінічних проявах (тріада Шарко, пентада Рейнольдса), даних загально клінічних та біохімічних досліджень крові, інструментальних методів досліджень — УЗД, фістулохолангіографії, ЕРПХГ, КТ, МРТ. Труднощі правильної постановки діагнозу за клінічними ознаками виникають при відсутності однієї або більшої кількості характерних ознак холангіту — болю в правому підребер'ї, гіпертермії, жовтяниці. Такі форми ХЛ зустрічаються в 34,5% випадків і розглядаються як атипові, що потребують проведення більш ретельної диференціальної діагностики [9]. Можливості інструментальних методів діагностики ХЛ також обмежуються рядом об'єктивних чинників: за даними УЗД органів черевної порожнини холедохолітіаз достовірно діагностується в 36,8-44,2% випадків [6]. Цей показник підвищується до 94,2% при проведені сонографії з застосуванням ендоскопічного доступу [1]. Більшість жовчних конкрементів є рентгеннеконтрастними тому достовірність КТ в діагностиці ХЛ складає не більше 18,7-26,3% [15]. Діагностична цінність методів прямого контрастування жовчних проток (ЖП) обмежується випадками відсутності можливості доступу до проток (ендоскопічного чи чресфістульного) [10], та труднощами інтерпретації отриманих холангіограм через нетипове розташування конкрементів, їх розміри, форму [14], зміни ЖП внаслідок захворювання, перенесених операцій [4,8].

Матеріали і методи

Існування не звичного сполучення між внутрішніми органами у підпечінковій ділянці виявив іспанський хірург Ricardo у 1556 році. Менше 5,5% усіх жовчних нориць припадає на біліо-біліарні (холецисто-холедохеальні) [12]. Вони є причиною досить рідкісної форми ХЛ, яка складає 0,7-1,3% спостережень всіх конкрементів ЖП — синдрому Мірізсі (СМ) [11]. Особливості анатомічних змін під час формування жовчоміхурово-холедохеальних нориць при рентгенологічних дослідженнях можуть імітувати пухлинне ураження ЖП. Клінічні ознаки захворювання є неспецифічними; перш за все вони характеризуються появою обструктивної жовтяниці, болем у правому підребер'ї, лихоман-

Рис. 1

Синдром Міріззі.

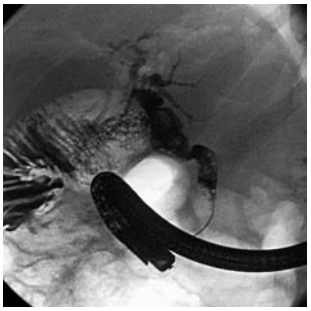

Рис. 2

Стан після холедоходуоденостомії. Конкременти в "сліпому мішку".

Рис. 3

Кіста холедоха. Холедохолітіаз.

Рис. 4

Хвороба Каролі.

Рис. 5

Крупні множинні конкременти жовчних проток.

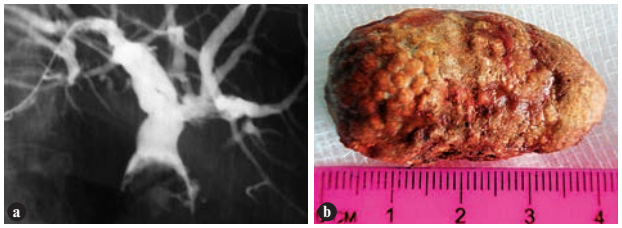

Рис. 6

Крупний вколочений конкремент жовчних проток.

Рис. 7

Холедохолітіаз — тубулярний стеноз дистального відділу жовчних проток.

Рис. 8

Конкременти в куксі міхурової протоки.

Рис. 9

Лігатурний холедохолітіаз, конкремент сформувався на лігатурі в зоні холедоходуоденоанастомозу, що зарубцювався.

Рис. 10

Множинні конкременти жовчних проток.

кою. У типових випадках УЗД підтверджує наявність розширення проксимальних відділів ЖП при відносно вузьких дистальних. Це зумовлено розташуванням більшої частини конкременту поза межами ЖП (рис. 1). Контрастне дослідження під час виконання ЕРПХГ, черезшкірної черезпечінкової холангіографії дає характерну, але неспецифічну картину: відсутність контрастування жовчного міхура або неадекватне заповнення його порожнини, звуження центрального відділу ЖП за рахунок зовнішньої компресії з престенотичним їх розширенням. Засновуючись на таких даних, у більшості випадків до операції висловлюють припущення про холангіокарциному [13].

Біліодигестивні анастомози також є одним з варіантів внутрішніх жовчних нориць [3]. Резидуальні і рецидивні конкременти ЖП є головною причиною незадовільних віддалених результатів холедоходуоденостомії (рис. 2). В наших спостереженнях вони виявлялись над анастомозом в 19,6% випадків, в 64,7% — під ним, зумовлюючи явища синдрому "сліпого мішка" [7], або формуватись на лігатурах (поодинокі спостереження).

Сторонніми тілами, на яких формувались конкременти, в наших спостереженнях були: танталова кліпса, що після лапароскопічної холецистектомії через куксу міхурової протоки мігрувала в ЖП, стенти, "забуті" дренажі. До інших ятрогенно зумовлених рідкісних форм ХЛ відносяться випадки виявлення конкрементів ЖП у хворих, що перенесли резекції шлунку, втручання на ЖП з їх дренуванням, після інтраопераційного пошкодження проток та формування їх стриктур, зовнішніх жовчних нориць.

Досить рідкою аномалією ЖП є їх кістозна трансформація, що виявляється при УЗД або КТ. Проте, через відсутность орієнтування спеціалістів на цю патологію, значні зміни топографоанатомічних співвідношень органів гепатопанкреатодуоденальної зони, ці методи діагностики можуть давати як хибнопозитивні, так і хибнонегативні результати [2]. Діагноз підтверджували ендоскопічною холангіографією. Конкременти в кистоподібно розширених ЖП виявляються менш ніж в 10% випадків (рис. 3).

Особливістю V типу (за Todani) кіст жовчних проток — хвороби Каролі, є наявність ізольованих мішкоподібних розширень сегментарних жовчних проток без інших гістологічних змін у печінці. Зазвичай при цьому уражається одна доля печінки, частіше ліва [5]. Захворювання має характер вродженого. В наших спостереженнях 75,0% хворих склали чоловіки. Застій жовчі у кістозно розширених сегментарних протоках призводить до формування у них сладжу, жовчних каменів та інфікування (рис. 4).

Впровадження сучасних методів біліарної літотрипсії значно звузило коло випадків ХЛ, на які поширюється поняття "великі конкременти ЖП, що не підлягають ендоскопічному видаленню". Проте відкритими лишаються питання ендоскопічного лікування хворих з крупними множинними конкрементами ЖП, які, виконуючи весь просвіт протоки, не залишають місця для розкриття в ній уловлюючої корзинки літотриктора (рис. 5). Крупні конкременти, вколочені в дистальному відділі протоки, також не підлягають ендоскопічному видаленню (рис. 6). Безперспективними для ендоскопічних втручань є і ті конкременти ЖП, які, не зважаючи на їх розміри, розташовані над зоною тубулярного стенозу дистального відділу проток у хворих з хронічним панкреатитом (рис. 7).

"Складними" для виявлення, при проведені контрастування ЖП, є рентген позитивні конкременти, рентгенологічна щільність яких співпадає зі щільністю використовуємої контрастної речовини. Особливо це стосується конкрементів, розміри яких значно менші діаметру проток, в яких вони знаходяться. Встановити правильний діагноз в таких видадках дозволяє поліпозиційне проведення дослідження з використанням контрастної речовини різної концентрації та інструментальної ревізії сумнівної ділянки проток.

Поліпозиційність проведення рентгенологічного обстеження ЖП після їх контрастування покладена в основу розробленого нами "Способу ідентифікації каменів у загальній жовчній протоці" (патент 73887, МПК^5 7А61В8/00, 15/09-2005, Бюл. 9). При зміні положення тіла пацієнта з дорсального, при якому виконується ЕРПХГ, на вентральне контрастна речовина заповнює дистальний відділ ЖП, що дозволяє чітко візуалізувати наявність в них конкрементів.

В трьох випадках при проведені ендоскопічної холангіографії були виявлені конкременти в куксі міхурової протоки (рис. 8). В таких випадках є можливість вільної міграції дрібних конкрементів з кукси міхурової протоки, де вони клінічно не проявляються, до рівня великого сосочка дванадцятипалої кишки, що супроводжується відповідними клінічними проявами механічної жовтяниці та біліарного панкреатиту.

Результати та їх обговорення

Можливості ендоскопічних лікувальних втручань при СМ обмежені — в 45,5% випадків через наявність крупних (діаметром більш як 1,5 см) конкрементів, фіксованих в центральному відділі ЖП, та відносно вузькою їх панкреатичною частиною (0,3-0,4 см в діаметрі) виконання ЕПСТ вважали недоцільним. При відсутності явищ гнійного холангіту і рівні гіпербілірубінемії 159,8±34,2мкмоль/л в ендоскопічній декомпресії ЖП як першому етапі лікування хворих не було необхідності.

В інших випадках з метою декомпресії ЖП застосовували ендобіліарне стентування, 9,1% з них — за розробленим нами "Способом лікування гострого калькульозного холециститу" (патент 10413 А Україна А61М25/00 25/12-1996, Бюл. 4). Стентування за розробленим нами методом дозволяє одночасно дренувати жовчний міхур і ЖП, ліквідувати клінічні прояви гострого калькульозного холециститу та гострого гнійного холангіту. Це дозволило знизити кількість наступних післяопераційних ускладнень на 24,7%. Для 10% хворих з калькульозним холециститом, ускладненим ХЛ та важкою супутньою серцево-судинною патологією, наявністю водію серцевого ритму ендобіліарне стентування виконало роль самостійного кінцевого методу лікування.

У 36,4% пацієнтів з СМ клінічно та візуально ендоскопічно, після виконання ЕПСТ, діагностовано, як ускладнення, гнійний холангіт. В їх лікуванні застосовували розроблений нами "Спосіб дренування жовчних шляхів" (патент 41819 А Україна А61В17/00, 17/09-2001, Бюл. 8). Він передбачає одночасне стентування ЖП та назобіліарне дренування і поєднує в собі позитивні можливості обох видів дренування, забезпечує можливість бактеріологічного контролю ефективності лікування. Застосування зовнішньо-внутрішнього дренування ЖП дозволило зменшити терміни лікування хворих з гнійним холангітом в 2,3 рази.

Ендоскопічні втручання при СМ носять паліативний характер, фіксоване розташування конкрементів виключає можливість їх адекватної ендоскопічної ерадикації. Поодинокі повідомлення про ретроградне ендоскопічне зміщення конкрементів з проток у порожнину жовчного міхура є казуїстичними і не вирішують проблему в цілому.

Ятрогенні біліодигестивні фістули — холедоходуоденоанастомози (ХДА) передбачають можливість проведення у майбутньому ендоскопічних ендобіліарних діагностичних та санаційних заходів як з транспапілярного доступу, так і через анастомоз. В наших спостереженнях у 40% пацієнтів з ХДА відмічалися явища жовтяниці. В 25% випадків, при рубцюванні привідної частини анастомозу, спроби ендоскопічної корекції непрохідності ЖП завідома були безперспективними. ЕПСТ виконували тільки в 25% випадків, коли в зоні зарубцьованого ХДА на лігатурі формувалися конкременти (рис. 9). При ревізії *Dormia basket* конкременти захвачені нею, а при тракції корзинки на себе лігатура "прорізалася" через тканини ЖП, що супроводжувалося вираженим больовим синдромом, конкременти з лігатурою видалялися назовні. Ускладнень, пов'язаних з травматизацією стінки проток під час "прорізання" лігатури (кровотеча, перфорація) ми не спостерігали.

В одному випадку вдалося виконати тимчасову декомпресію ЖП при ревізії та санації проток через ХДА. Загалом біліарну декомпресію вдалось виконати у 50% пацієнтів з ХДА. З тих випадків, коли вдалося виконати ЕРПХГ у хворих після резекції шлунку за Більрот II, тільки в 50% за декілька сеансів (від двох до чотирьох) ендоскопії проведена

адекватна ЕПСТ та екстракція конкрементів з ЖП. Негативний досвід ЕПСТ та інших ендоскопічних ендобіліарних втручань у хворих з кістами ЖП дає нам право стверджувати про недоцільність їх виконання. Оптимальним методом лікування цієї категорії хворих після встановлення діагнозу (ЕРПХГ доцільно виконувати напередодні операції для підтвердження діагнозу) є резекція кісти з гепатикоєюностомією.

По іншому виглядають справи у хворих з кістозним розширенням внутрішньопечінкових ЖП — хворобою Каролі. У 66,7% з них виявлені конкременти в розширених внутрішньопечінкових ЖП та дистальному відділі холедоху. Їм виконана ЕПСТ і під час багаторазових ревізій поза — та внутрішньопечінкових проток видалялась велика кількість (20-40) крихких конкрементів діаметром 3-5 мм. При ревізії внутрішньопечінкових проток маніпулюванням *Dormia basket* на різних рівнях її введення за один сеанс ендоскопії намагалися виконати санацію якомога більшої кількості сегментарних проток.

Стосовно множинних конкрементів ЖП ми притримуємося очікувальної тактики за умови виконання адекватної папілотомії (рис. 10). При спробах одноразового видалення таких конкрементів є загроза вклинення *Dormia basket* з конкрементами в дистальному відділі проток з витікаючими з цього наслідками. Конкременти відходять самостійно в 84,6% випадків, що контролюється при контрольній ЕРПХГ через дві доби, інші видаляються ендоскопічно. В усіх випадках виявлення конкрементів в куксі міхурової протоки спроби їх видалення були невдалими. При контрольній ЕРПХГ через дві доби після папілотомії конкременти не визначалися — відходили самостійно.

Висновок

Суттєві морфологічні відмінності різних форм холедохолітіазу, особливо тих, що зустрічаються рідко, зумовлюють необхідність застосування диференційованої діагностичної та лікувальної тактики відносно кожного конкретного випадку.

Література

1. Агапов В.К., Романов В.А., Александров Б.А., Аслибеков М.А. (2006) Применение эндоскопической ультрасонографии в диагностике холедохолитиаза. Воен. мед. журн. 3: 41-44
2. Домбровский В.И. (2003) Магнитно-резонансная томография в диагностике неорганных объемных образований забрюшинного пространства. Часть 1. Кисты, абсцессы и флегмоны. Вестник рентгенологии и радиологии. 2: 48-60
3. Дронов А.И., Насташенко И.Л., Скомаровский А.А., Любенко Д.Л. (2007) Особенности рентгенэндоскопического обследования и лечения пациентов, которым ранее были наложены билиодигнестивные анастамозы. Укр. журн. малоінвазивної та ендоскопічної хірургії. 3: 35
4. Дронов О.І., Насташенко І.Л., Любенко Д.Л., Георгіца В.М. (2008) Причини незадовільних результатів ендоскопічної діагностики та лікування хворих з механічною жовтяницею обстукцією жовчовивідних проток. Харківська хірургічна школа. 2: 167-170
5. Калита Н.Я., Котенко О.Г., Гусев А.В. и соавт. (2006) Болезнь Кароли. Клінічна хірургія. 2: 60-62
6. Лемешко З.А., Дубров Э.Я., Митьков В.В. и соавт. (2002) Стандартизация ультразвукового исследования желчного пузыря и внепеченочных желчных протоков (В-режим). Ультразвуковая и функциональная диагностика. 1: 35-37
7. Насташенко І.Л. (2002) Ендоскопічна діагностика та лікування холедохолітіазу: підсумок 14-літнього досвіду роботи. Альманах клінічної медицини. 2: 180-183
8. Ничитайло М.Ю., Огородник П.В., Підмурняк О.О. та співав. (2007) Лікування холедохолітіазу сучасними хірургічними методиками. Шпитальна хірургія. 2: 12-14
9. Полулях И.Ф. (2002) Некоторые особенности клиники, диагностики и хирургического лечения атипичного холедохолитиаза. Архив клинической и экспериментальной медицины. 2: 150-152
10. Русин В.І. (2006) Місце та роль дренажів у відновній та реконструктивній хірургії позапечінкових жовчних протоків. Наук. вісник Ужгородського університету. 12: 152-154
11. Савельев В.С., Ревякин В.И. (2003) Синдром Миризси: диагностика и лечение. (Москва). "Медицина". 112 с.
12. Селиванов В.И., Кантимеров Ф.Х., Мигранов Н.Г. (2008) Ультразвуковая диагностика билиарного илеуса. Вестн. хирургии им. Грекова. 2: 86-87
13. Щеголев А.И., Тинькова И.О., Мишнев О.Д. (2005) Классификация и морфологическая характеристика опухолей печени: злокачественные эпителиальные опухоли (лекция). Медицинская визуализация. 4: 11-26
14. Boerma D., Schwartz M.P. (2006) Gallstone disease. Management of common bile-duct stones and associated gallbladder stones: Surgical aspects. Best Pract. Res. Clin. Gastroenterol. Vol. 20, 6: 1103-1116
15. Holalkere N.S., Sahani D.V., Blake M.A. et al. (2006) Characterization of small liver lesions: Added role of MR after MDCT. J. Comput. Assist. Tomogr. Vol. 30, 4: 591-596

КІЛЬКІСНІ МОРФОЛОГІЧНІ АСПЕКТИ ПЕРЕДРАКОВИХ ГІПЕРПЛАСТИЧНИХ УРАЖЕНЬ ГОРТАНІ

Клочков Є.І., Савченко Т.Д., Заболотний Д.І.

Інститут отоларингології ім. О.С. Коломійченка НАМН України, Київ

Вивчення морфологічних проявів передракових гіперпластичних уражень гортані зберігає свою актуальність, зважаючи на високу захворюваність населення на рак гортані [1]. Ранні морфологічні етапи розвитку і прогресія цього рака подібні до карциноми шийки матки і за різними класифікаціями можуть бути описані ступенями дисплазії, CIN або SIL [2-4]. Відмінність цих процесів в гортані враховується в люблянській класифікації епітеліальних гіперпластичних уражень гортані, розробленій експертами Європейської спілки патологів (2000) [5]. В ній виділені 4 ступеня змін епітелія гортані: проста гіперплазія, базально-парабазальна (аномальна) гіперплазія, атипова гіперплазія ("ризиковий" епітелій) і карцинома *in situ*. Дві останні групи уражень вважаються потенційно злоякісними з високим відсотком переходу в інвазивний плоскоклітинний рак. Всі наведені класифікаційні системи спираються на морфологічні зміни епітелія, що вирізняються ступенем тканинної та клітинної атипії і глибиною поширення атипових клітин в межах епітеліального шару. Відтак, найбільш віддаленими одна від одної за цими ознаками стадіями на шляху малігнізації епітелія є проста гіперплазія без дисплазії, гіперплазія з дисплазією Д3 (атипова гіперплазія) і інвазивний плоскоклітинний рак.

Небезпека розвитку злоякісної пухлини на грунті гіперпластичних процесів в епітелії справжніх голосових складок збільшується залежно від накопичення порушень процесів проліферації та диференціювання і супроводжується появою клітинної атипії, яку слід враховувати при оцінці передракових станів епітелія. Цитологічно атипія при дисплазії вимірюється величиною дискаріоза — змін ядра епітеліальних клітин (розмірів ядер, нуклеол, їх форми та контурів, характеру розподілу хроматина). Гістологічно ці зміни описуються терміном "ядерний поліморфізм". Критерій скоріше якісний, ніж кількісний, що враховує варіації розмірів і форми ядер. При гістопатологічній оцінці дисплазій, таким чином, на перше місце виходить критерій порушення стратифікації епітелія і тільки після цього подається характеристика клітинного складу епітелія в зоні ураження. Враховується також наявність порушень базальнорі мембрани епітелія.

Нами було патогістологічно досліджено матеріал від 53 хворих на хронічний гіперпластичний ларингіт (ХГЛ) або папіломатоз/папілому гортані, оперованих за допомогою мікроларингохірургічних методів. Серед них 36 з клінічним діагнозом ХГЛ і 17 — рецидивуючого папіломатозу/папіломи гортані. Патогістологічно проста гіперплазія багатошарового плоского епітелія (БПЕ) була встановлена у 5 (9,4%) випадках, гіперплазія з дисплазією Д2, Д3 та інтраепітеліальна карцинома виявлені у 16 (30,2%), плоскоклітинний незроговілий рак (G2) — у 15 (28,3%) випадках ХГЛ. У оперованих хворих з папіломатозом гортані плоскоклітинна папілома без дисплазії діагностувалась у 4 (7,5%), папілома з дисплазією Д2, Д3 та інтраепітеліальна карцинома — 10 (18,9%), плоскоклітинний незроговілий рак (G2) — 3 (5,7%) випадках.

З метою об'єктивізації оцінки величини ядерного поліморфізму при передракових станах епітелія справжніх голосових складок нами була проведена морфометрія ядер (каріометрія) епітеліоцитів хворих на хронічний гіперпластичний ларингіт (проста гіперплазія, гіперплазія з дисплазією Д3), папіломатозом гортані (плоскоклітинні папіломи без дисплазії, папіломи з дисплазією Д3), плоскоклітинним незроговілим раком (G2), що виник на грунті папілярної гіперплазії БПЕ і, відповідно, на тлі папіломатоза. Використовувався набір параметрів ядра епітеліоцита, який включав: площу ядра, периметр, найбільший і найменший діаметри, фактор форми та інші. Найбільш інформативними виявились показник площі ядра (S) у діапазоні середніх величин 30-59 мкм^2 і фактора форми (F) у діапазоні 0,8-1,0 ум. одиниць. Ці показники відображували кількість ядер середніх розмірів та близької до круглої форми. Результати аналізу одержаних даних при різних станах епітелія справжніх голосових складок хворих, оперованих з приводу хронічного гіперпластичного ларингіта (ХГЛ), наведено в таблиці 1.

Як свідчать дані таблиці 1, достовірну інформацію про відмінності в стані ядер епітеліоцитів у порівнюваних групах несе комбінація застосованих критеріїв S та F. Урахування значень величин показника (S+F) у найбільшій мірі відповідає патогістологічній сутності поняття ядерного поліморфізма при оцінці різних станів епітелію. При важкій дисплазії Д3 більш ніж удвічі зменшується кількість клітин з ядрами середніх розмірів, що мають правильну круглу форму, і подвоюється, відповідно, частка клітин з неправильної форми ядрами і відхиленнями розмірів від середніх величин. Перехід дисплазії в рак позначається збільшенням до 50,7% частоти критерію (S+F), при цьому зберігається достовірна відмінність його величини від простої гіперплазії та важкої дисплазії.

Відомо, що рак гортані може розвинутись як de novo, так і на тлі хронічних захворювань, що супроводжуються гіперплазією БПЕ, а також на грунті папіломатозу. Градації патогістологічних змін епітелія при папіломатозі/папіломі такі ж, як при хронічному гіперпластичному ларингіті. Зміни можуть стосуватись порушення процесів проліферації і диференціювання епітелія і виражатись у розвитку дисплазії різного ступеня або інтраепітеліальної карциноми. Такі зміни проходять гістологічно без порушення цілісності базальної мембрани. При злоякісній трансформації епітелія папілом клітини набувають інших якісних характеристик, порушується цілісність базальної мембрани. Слід зазначити, що злоякісні пухлини, які виникли на грунті папілярної гіперплазії або папіломатоза не мали гістологічних відмінностей. У деяких випадках було можливим встановити зв'язок між папіломою і раком, коли в одному гістологічному препараті виявляються гістоструктури обох новоутворень. Виходячи з зазначеного вище, нами була проведена каріометрія плоскоклітинних папілом з різним станом епітелія за схемою, використаною для аналізу стану епітелія при ХГЛ. Одержані результати наведені в таблиці 2.

Дані таблиці 2 свідчать про те, що критерій F при різних станах епітелія папілом не демонструє істотних відмінностей. Однак його сполучення з показником S дає можливість встановити закономірність змін у папіломатозних хворих, що близька до такої у хворих на гіперпластичний ларингіт. Величина показника (S+F) на рівні 50,8% у хворих на плоскоклітинний рак (G2) на грунті папіломи кореспондується з рівнем для плоскоклітинного рака на грунті гіперплазії (50,7%), що є свідченням як єдиної гістопатологічної будови пухлин, так і ймовірного механізму їх виникнення.

Таким чином, в результаті проведеного дослідження було встановлено, що близько половини хворих на ХГЛ і папіломатоз гортані, прооперованих з використанням ендоскопічних мікроларингохірургічних методів, мали плоскоклітинні інтраепітеліальні ураження високого ступеня, які є передраковими станами. За допомогою морфометричного дослідження був розроблений об'єктивний критерій (S+F) стану епітеліоцитів, що в найбільшій мірі відповідає гістопатологічній сутності поняття ядерного поліморфізма, як однієї з основних ознак малігнізації епітелія. Встановлено істотні відмін-

Таблиця 1. *Відсоткова частка ядер епітеліоцитів за критеріями S та F при різних станах епітелія голосових складок хворих на ХГЛ*

№	Стан епітелія	Частота показників, %		
		S (площа ядра) в діапазоні 30-59 мкМ^2	F (фактор форми) в діапазоні 0,8-1,0 ум.од.	За критерієм (S+F)
1	Проста гіперплазія БПЕ	86,9 (76,6÷97,1)	88,5 (78,1÷98,9)	78,7 (69,4÷88,0)
2	Гіперплазія з дисплазією Д3	56,2 (49,7÷62,7)	50,0 (44,2÷55,8)	31,2 (27,6÷34,8)
3	Плоскоклітинний рак (G2) на тлі гіперплазії	58,0 (51,4÷64,5)	75,4 (66,4÷83,9)	50,7 (45,0÷56,4)
	Істотність відмінностей	1-2 p<0,001 2-3 p>0,05 1-3 p<0,001	1-2 p<0,001 2-3 p=0,002 1-3 p>0,05	1-2 p<0,001 2-3 p=0,022 1-3 p<0,001

Таблиця 2. *Відсоткова частка ядер епітеліоцитів за критеріями S та F при різних станах епітелія папілом хворих на папіломатоз гортані*

№	Стан епітелія	Частота показників, %		
		S (площа ядра) в діапазоні 30-59 мкМ^2	F (фактор форми) в діапазоні 0,8-1,0 ум.од.	За критерієм (S+F)
1	Плоскоклітинна папілома без дисплазії	93,1 (81,9÷100,0)	91,4 (80,4÷100,0)	86,2 (75,8÷96,5)
2	Папілома з дисплазією Д3	23,6 (20,7÷26,5)	74,5 (65,4÷83,6)	23,5 (20,6÷26,4)
3	Плоскоклітинний рак (G2) на грунті папіломи	60,6 (53,4÷67,7)	82,0 (72,3÷91,7)	50,8 (44,8÷56,8)
	Істотність відмінностей	1-2 p<0,001 2-3 p<0,001 1-3 p<0,001	1-2 p>0,05 2-3 p>0,05 1-3 p>0,05	1-2 p<0,001 2-3 p=0,002 1-3 p<0,001

ності між і передраковими станами епітелія і плоскоклітинним раком, що виникає на грунті папілярної гіперплазії або папіломатоза. Зміни параметрів ядер епітеліоцитів після переходу епітелія від одного стану до іншого є однотиповими для гіперпластичного ларингіта папіломатоза і, ймовірно, відображують загальну закономірність змін при злоякісній трансформації плоского епітелія. Одержані кількісні показники можуть бути використані в якості додаткового, об'єктивного диференційно-діагностичного критерія при розмежуванні передракових (диспластичних) і ракових змін у епітелії справжніх голосових зв'язок.

Література

1. Шалимов С.А., Гриневич Ю.А., Мясоедов Д.В. (2008) Рак гортани. Справочник по онкологии. (Киев). "Здоров'я". с. 319-328
2. Reagan J.W., Hamonic M.J. (1956) Dysplasia of the uterine cervix. Ann. N. Y. Acad. Sci. 63; 6: 1236-1244
3. Richart R.M. (1973) Cervical intraepithelial neoplasma. Pathol. Annu. 8: 301-328
4. Ambros R.A., Kurman R.J. (1990) Current concepts in the relationship of human papillomavirus infection to the pathogenesis and classification of precancerous squamous lesions of the uterine cervix. Semin. Diagn. Pathol. 7; 3: 158-172
5. Аничков Н.М. (2004) Новое в учении об инвазии опухолевых клеток. 66; 1: 59-63

ВІКОВІ ОСОБЛИВОСТІ РОЗПОВСЮДЖЕННЯ ПОЛІПІВ ТА РАКУ ТОВСТОЇ КИШКИ ЗА ДАНИМИ КОЛОНОСКОПІЇ

Литвин М.М.

Клінічна лікарня "Феофанія", Київ, Україна

Вступ

Колоректальный рак (КРР) — широко розповсюджена в усьому світі патологія, якою кожний рік захворює 1 млн. людей, а щорічна кількість смертей перевищує 500 тис. [1]. За прогнозами експертів, у наступні два десятиріччя абсолютна кількість випадків на КРР у світі збільшиться в результаті росту населення в цілому та його старіння, як у розвинутих країнах, так і в країнах, що розвиваються [1]. Захворюваність на КРР в Україні висока — 34,9 випадків на 100 тис. населення. Це є найбільший показник із усіх країн СНД. В структурі смертності від злоякісних новоутворювань в Україні ця патологія займає одну із лідируючих позицій після раку легенів, шлунка та молочної залози [2].

В Україні не існує національних програм, направлених на раннє виявлення або профілактику КРР. Частіше всього діагноз встановлюється на пізніх стадіях захворювання. Багато пацієнтів до моменту встановлення діагнозу стають інкурабельними. Встановлення точного діагнозу, проведення диференціальної діагностики між різними захворюваннями товстої кишки та іншою патологією є складною задачею, рішення якої неможливо без застосування допоміжних методів обстеження. Одним з найоптимальніших методів для виявлення КРР є колоноскопія (КС). Ефективність лікування безумовно залежить від своєчасної та якісної діагностики даної патології.

Мета роботи — дослідити вікові особливості розповсюдження поліпів та раку товстої кишки за результатами КС у 2 вікових груп: до 45 років та після 45 років.

Матеріали та методи

З 04/01-2010 по 31/12-2010 була проведена КС 1058 пацієнтам, які заходились на лікуванні та обстеженні у різних відділеннях КЛ "Феофанія". Методами підготовки до КС були препарати поліетиленгліколю (3-4 л за день до обстеження). КС проводилась апаратами *Olympus*, 150 серії. 12 пацієнтам повноцінний огляд провести не вдалось, в зв'язку з неадекватною підготовкою. Всім іншим пацієнтам була виконана тотальна КС (огляд до купола сліпої кишки). За віком пацієнти розподіляються на 2 групи. 1 група: до 45 років — 96 пацієнтів. 2 група: після 45 років — 962 пацієнта.

Результати

У першій групі (96 пацієнтів) у 16 пацієнтів (16,7%) виявлені поліпи товстої кишки: у 9 пацієнтів — гіперпластичні; у 7 пацієнтів — аденоматозні. У одного пацієнта (1,1%) виявлений рак сигмоподібної кишки (помірно диференційована аденокарцинома). У другій групі (962 пацієнти) — поліпи виявлені у 191 пацієнта (19,8%), а у 27 пацієнтів виявлений рак товстої кишки (2,8%). Таким чином, відсоток пацієнтів з поліпами товстої кишки дещо зростає у другій віковій групі, в порівнянні з першою. Проте статистично достовірної різниці між двома групами не виявлено. Рак товсто кишки у пацієнтів другої групи спостерігається у 2,5 разів частіше, ніж у першій групі.

Висновки

Рівень захворюваності на поліпи товстої кишки зростає більше у пацієнтів віком після 45 років. Рівень захворюваності на рак товстої кишки у пацієнтів віком після 45 років різко зростає (у 2,5 рази) в порівнянні із групою віком пацієнтів до 45 років. Вважаємо за доцільне проводити тотальну колоноскопію, починаючи з 45 років, усім пацієнтам в загальній популяції.

Література

1. Практическое руководство Всемирного гастроэнтерологического общества (WGO) и Международного союза по профилактике рака пищеварительной системы. Колоректальный рак: современные подходы к диагностике и лечению. (2008) Здоров'я України. 6/1: 78-80
2. Колесник О.А. (2007) Колоректальный рак: современные подходы к диагностике и лечению. Здоров'я України. 11; 12-25

ЕНДОБІЛІАРНА БАЛОННА ДИЛАТАЦІЯ ВЕЛИКОГО ДУОДЕНАЛЬНОГО СОСОЧКА В ЛІКУВАННІ ЖОВЧНОКАМ'ЯНОЇ ХВОРОБИ, УСКЛАДНЕНОЇ МІКРОХОЛЕДОХОЛІТІАЗОМ

Литвиненко О.М., Огородник П.В., Лукеча І.І., Гулько О.М.

Національний інститут хірургії та трансплантології ім. О.О. Шалімова, Київ, Україна

Вступ

Ендоскопічна папілосфінктеротомія (ЕПСТ) давно й успішно застосовується для лікування різної патології жовчовивідних шляхів. Однак відносна технічна складність ЕПСТ, можливість кровотечі й перфорації, а також ризик розвитку пізніх ускладнень пов'язаних із втратою функції сфінктера Одді спричинялися пошук нових технічних підходів. Як альтернатива ПСТ була запропонована балонна дилатація (БД) сфінктера Одді [2,4,8].

На початку 90 років XX століття одночасно декілька груп дослідників почали застосовувати балонної дилатацію сфінктера печінково-підшлункової ампули (сфінктера Одді) з лікувальною метою як альтернативу ендоскопічній папілосфінктеротомії. Однак деякі автори відмічають більш високу ймовірність розвитку гострого панкреатиту ніж при ендоскопічній папілосфінктеротомії, що може обмежувати широке впровадження даного методу в клінічну практику [1,3]. Стримане відношення до ендобіліарної балонної дилатації зв'язано також з незначним досвідом втручань, відсутністю метааналізу віддалених результатів. До теперішнього часу не визначенні можливості папілодилатації при патології біліарної системи [1,5,7].

Мета дослідження — оцінка можливостей інтра та пост операційної балонної дилатації сфінктера Одді в лікуванні хворих на жовчнокам'яну хворобу (ЖКХ), ускладнену мікрохоледохолітіазом.

Матеріал і методи

Нами проведено порівняльний аналіз 3 груп пацієнтів із ЖКХ ускладненою мікрохоледохолітіазом. Всі хворі знаходилися на лікуванні в Національному інституті хірургії та трансплантології ім. О.О. Шалімова.

В 1 групу ввійшли 30 хворих на жовчнокам'яну хворобу, ускладнену мікрохоледохолітіазом 1-4 стадії (згідно класифікації мікрохолелітіаза K. Juniper, E.N. Burson) та патологією сфінктера Одді, яким була виконана ендоскопічна папілосфінктеротомія. До 2 групи увійшли 30 хворих на жовчнокам'яну хворобу, ускладнену мікрохоледохолітіазом 1-3 стадії, яким була виконана ендоскопічна балонна дилатація сфінктера Одді.

Розподіл за кількісною та якісною характеристикою мікрокристалів протокової жовчі, в хворих на жовчнокам'яну хворобу, ускладненою мікрохоледохолітіазом, проводилася за допомогою електронної поляризаційної мікроскопії та класифікацію мікрохоледохолітіаза, яку запропонували K. Juniper, E.N. Burson.

Основними причинами госпіталізації в усіх групах пацієнтів були різні форми жовчнокам'яної хвороби. Найчастіше причиною госпіталізації стали хворі з холецистолітазом — 30 (50%) стенозуючим папілітом 14 (23,3%) та хронічним панкреатитом — 13 (21,6%) випадків, а найменшу частку займали хворі з явищами ізольованого холангіту — 3 (5%) випадків.

За допомогою поляризаційної мікроскопії протокової жовчі були обстежені всі хворі. Результати поляризаційної мікроскопії були позитивні (наявність будь-яких видів кристалів: кристали моногідрату холестерину, гранули білірубінату кальцію, гранули карбонату кальцію) в 90 (100%). Мікрокристали протокової жовчі в ізольованому виді зустрічалися лише в 7 (11,6%) випадках, і були представлені кристалами холестерину. У більшості 53 (88,3%) спостережень зустрічались комбінації мікрокристалів. Найчастішим було поєднання трьох видів кристалів: кристали моногідрату холестерину (КХ), гранули кальцію білірубінату (ГБ) та гранули кальцію карбонату (ГК). Дана комбінація зустрічалася в 39 (73,5%) випадків, КХ з ГБ зустрічались в 14 (26,4%) випадків. Комбінацію КХ+ГК та ГБ+ГК під час дослідження не спостерігали.

Всі групи хворих були співставимі по статі, віку й характеру основного захворювання й виразності супутньої патології. Всім пацієнтам виконане передопераційне обстеження, що включає клінічні й біохімічні аналізи крові, ультразвукове, рентгенологічне й ендоскопічне дослідження.

Результати

Способи хірургічного лікування залежали від стану жовчного міхура, патології сфінктера Одді (папілоспазм, папілостеноз, дисфункція ВДС), якісного та кількісного стану мікролітів протокової жовчі та наявності ускладнень. Серед хірургічних методів лікування хворих на жовчнокам'яну хворобу, ускладнену мікрохоледохолітіазом, віддавали перевагу мініінвазивним методам — лапароскопічним втручанням та ендоскопічним

Таблиця 1. *Результати лікування хворих на жовчнокам'яну хворобу ускладнену мікрохоледохолітіазом з використанням різних методів за даними інтегрального показника якості життя*

Методи лікування	Інтегральний показник якості життя (ІПЯЖ)			
	ІПЯЖ, вихідний рівень	Термін післяопераційного спостереження		
		6 міс після оперативного втручання	18 міс після оперативного втручання	36 міс після оперативного втручання
Ендоскопічна папілосфінктеротомія	N=10 111,4±1,5	N=9 74,5±0,8	N=7 67,9±0,9	N=5 59,1±0,6
Ендоскопічна балонна дилатація сфінктера Одді	N=10 112,5±1,8	N=10 62,5±1,7	N=8 55,5±1,6	N=5 51,3±2,7

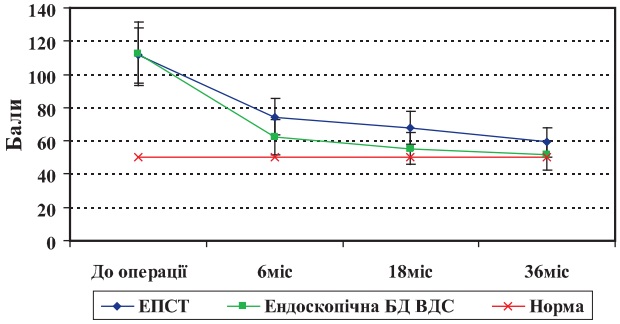

Рис. 1

Динаміка ІПЯЖ хворих на жовчнокам'яну хворобу, ускладнену мікрохоледохолітіазом в залежності від методу корекції ВДС

транспапілярним втручанням. В залежності від отриманих результатів електронної поляризаційної мікроскопії протокової жовчі та з метою збереження сфінктерного апарату ВДС, ми розробили диференціальний підхід до вибору метода хірургічного лікування та корекції патології ВДС.

При лікуванні хворих на ЖКХ, ускладнену мікрохоледохолітіазом, ми дотримуємося двоетапної тактики лікування. В першу чергу, з метою діагностики мікрохоледохолелітіаза, виконували ультразвукове дослідження органів панкреатодуоденальної зони, ендоскопічну ретроградну панкреатохолангіографію з подальшим забором протокової жовчі для мікроскопічного дослідження, результати яких дозволяли уточнити причини порушення пасажу жовчі, локалізацію, патологічного процесу, а так само визначити в подальшому тактику лікування.

Другим етапом виконували хірургічне лікування. В залежності від отриманих результатів поляризаційної мікроскопії протокової жовчі, ми виконували ендоскопічні транспапілярні втручання з послідуючою лапароскопічною холецистектомією. З метою диференційного підходу до вибору метода корекції патології сфінктера Одді та лікування хворих на жовчнокам'яну хворобу нами розроблені покази до виконання ендоскопічної балонної дилатації сфінктера Одді: стенозуючий папіліт, явища біліарної гіпертензії, підтверджений мікрохоледохолітіаз 1-3 стадії,гострий холангіт, молодий вік, підвищений ризик виникнення кровотечі, довготривалий папіло спазм та до виконання ендоскопічної папілосфінктеротомії у хворих на жовчнокам'яну хворобу, ускладнену мікрохоледохолітіазом: стенозуючий аденоматозний папіліт, мікрохоледохолітіаз 4 стадії, візуально підтверджений мікрохоледохолітіаз (наявність дрібних, до 3 мм, рентгеноконтрастних тіней), гострий біліарний панкреатит, гострий холангіт.

При успішній ретроградній канюляції загальної жовчної протоки, підтвердженні наявності мікрохоледохолітіазу та його стадії та при наявності патології ВДС виконували ендоскопічну папілосфінктеротомію або часткову папілотомію з подальшою балонною дилатацією ВДС. При вираженому папіліті та при труднощах канюляції спільної жовчної протоки, виконували торцеву папілотомію за допомогою розробленого нами торцевого папілотома (патент України на корисну модель №39759).

ЕПСТ в поєднані з лапароскопічною холецистектомією була виконана 30 (30%) хворим. Ефективність даного методу підтверджена даними електронної поляризаційної мікроскопії в терміни від 3 до 36 міс. Після проведеного лікування ускладнення відмічались в 3 (10%) випадках з них в 2 випадках відмічались явища шлунково-кишкової кровотечі та в 1 випадку явища гострого панкреатиту. Ендоскопічну балонну дилатацію ВДС виконували рентгеноконтрастним балонним дилататором, який в максимально роздутому стані не перевищує 8-10 мм, під відеорентгеноконтролем з експозицією на протязі 40-60 сек.

Ендоскопічна балонна дилатація ВДС була виконана 30 (50%) хворим. Ефективність даного методу підтверджена даними електронної поляризаційної мікроскопії в терміни від 3 до 36 міс. Після проведеного лікування ускладнення відмічали в 1 (3,3%) випадку — транзиторне підвищення амілази крові, що розвинулось на тлі супутнього хронічного панкреатиту. Другим етапом в лікуванні даної групи хворих було виконання лапароскопічної холецистектомії. З метою визначення впливу метода корекції патології сфінктера Одді на віддалені результати лікування хворих на жовчнокам'яну хворобу, ускладнену мікрохоледохолітіазом, нами було проаналізовано дані 30 пацієнтів, які були отримані за допомогою анкетування.

На основі відомих запитальників SF-36 і опитника для оцінки якості життя хворих з хронічним панкреатитом (ВХП, Багненко С.Ф., 2000), нами був розроблений специфічний опитник, адаптований для оцінки якості життя пацієнтів пролікованих із приводу жовчнокам'яної хвороби, ускладненої мікрохоледохолітіазом. Інтегральний показник якості життя (ІПЯЖ) визначається сумою добутків балів на ваговий коефіцієнт відповідного питання. Нормальний рівень ІПЯЖ ми визначили після анкетування практично здорових осіб, співвставимих по віку та статі, в яких ІПЯЖ дорівнював (39,7±2,6) балів. Нормальним показником ІПЯЖ нами визначено значення до 50 балів.

Анкетування проводилось на доопераційному етапі та через 6 і 18 та 36 місяців після оперативного лікування. Віддалені результати після оперативного лікування хворих на жовчнокам'яну хворобу ускладнену мікрохоледохолітіазом, простежені на основі опитника оцінки якості життя в строки від 6 міс до 3 років. 20 хворим проведене амбулаторне обстеження (УЗД, ЕГДС і електронна мікроскопія протокової жовчі). Для оцінки показника якості життя хворих в післяопераційному періоді в обох групах хворих проведене порівняльне дослідження інтегрального показника якості життя (ІПЯЖ), результати якого представлені в табл. 1.

Як видно із представленої таблиці, гірші результати з погляду якості життя спостерігалися в групі хворих, яким було виконано ендоскопічну папілосфінктеротомію. Вихідний рівень ІПЯЖ у них склав 111,4 бала, через 6 місяців після операції знизився до 74,5 балів і після 18 міс зберігався на рівні 67,9 балів і лише після 36 міс ІПЯЖ став дорівнювати 59,1 балів, що вказувало на неповноцінну та неповну нормалізацію якості життя.

З розвитком технологій в подібній категорії хворих, ми стали виконувати ендоскопічну балону дилатацію. Вихідний рівень ІПЯЖ у них становив 112,5 балів. Після проведеного хірургічного лікування з корекцією порушень ВДС в більшості хворих наступила нормалізація якості життя. ІПЯЖ через 6 місяців склав 62,5 бала, а після 18 міс складав 55,5 балів, через 3 роки ІПЯЖ склав 51,3, що відповідало практично повній нормалізації якості життя. В групі пацієнтів, яким було виконано ендоскопічну балонну дилатацію сфінктера Одді відбувалося статистично достовірно, більше рання й більше виражена, ніж у хворих яким було виконано ендоскопічну папілосфінктеротомію, нормалізація значення ІПЯЖ, що свідчить про адекватність запропонованих методів (рис. 1).

Проведений аналіз доводить корекцію між нормалізацією стану хворих на жовчнокам'яну хворобу, ускладнену мікрохоледохолітіазом, та методом корекції сфінктера Одді. Нормалізація параметрів якості життя у хворих, яким було виконано ендоскопічну дозовану балонну дилатацію сфінктера Одді відбувається в більш ранні терміни, що є свідченням медичної та соціальної ефективності даної оперативної тактики.

Висновки

Застосування мініінвазивних хірургічних методів лікування з врахуванням стадії мікрохоледохолітіаза та диференційним підходом до вибору метода корекції ВДС приводить до зменшення кількості післяопераційних ускладнень й кращій якості життя хворих у віддаленому періоді.

Впровадження розроблених показів до застосування ендоскопічної папілосфінктеротомії та ендобіліарної балонної дилатації ВДС у хворих на холецистолітіаз з підтвердженим мікрохоледохолітіазом, призводить до зменшення кількості післяопераційних ускладнень до 3% й значно кращій якості життя пацієнтів у віддаленому періоді

Позитивним моментом використання ендоскопічної дозованої балонної дилатації сфінктера Одді є збереження його функціональної активності.

Література

1. Чубенко С.С. (2004) Микрохолелитиаз. Doctor. 3: 23-24
2. Ahmed F., Sherman S. (2008) Should patients with biliary type pain after cholecystectomy be evaluated for microlithiasis?. Gastrointest Endosc. 68: 75
3. Eversman D., Fogel E., Phillips S., Sherman S., Lehman G. (1999) Sphincter of Oddi dysfunction: long-term outcome of biliary sphincterotomy correlated with abnormal biliary and pancreatic sphincters. Gastrointest. Endosc. 49; 3: 78AB
4. Lee J., Park J., Yoon W. at al. (2007) Risk for post-ERCP pancreatitis after needle knife precut sphincterotomy following repeated cannulation attempts. Journal of Clinical Gastroenterology. 41; 4: 427-431
5. Liao Wei-Chih, Huang Shih-Pei at al. (2008) Comparison of endoscopic papillary balloon dilatation and sphincterotomy for lithotripsy in difficult sphincterotomy. Journal of Clinical Gastroenterology. 42; 3: 295-299
6. Okolo P.I., Pasricha P.J., Kalloo A.N. (2000) What are the long-term results of endoscopic pancreatic sphincterotomy? Gastrointest Endosc. 52: 15-19
7. Toda N., Saito K., Wada R. et al. (2005) Endoscopic sphincterotomy and papillary balloon dilation for bile duct stones. Hepatogastroenterology. 52; 63: 700-704
8. Weinberg B.M., Shindy W., Lo S. (2006) Endoscopic balloon sphincter dilation (sphincteroplasty) versus sphincterotomy for common bile duct stones. Cochrane Database Syst. Rev. 18: 4

ВМІСТ БІЛКІВ ТЕПЛОВОГО ШОКУ HSP70 І HSP90 В ЦИТОЗОЛІ, ЯДРАХ І ЗАГАЛЬНОМУ ЛІЗАТІ КЛІТИН ПУХЛИНИ РАКУ ШЛУНКА ЛЮДИНИ

Мандрик С.Я., Бурий О.М., Бобик В.І., Сидорик Л.І., Остапченко Л.І., Терешкевич І.С.

Київський національний університет ім. Тараса Шевченка, Україна
Інститут молекулярної біології і генетики НАН України, Київ
Національний інститут хірургії і трансплантології ім. О.О. Шалімова, Київ, Україна

Вступ

У регенерації слизової оболонки шлунка і, загалом, шлунково-кишкового тракту (ШКТ) задіяні багато білків. Складність точного визначення ролі кожного з них визначається взаємодією процесів проліферації, диференціації, апоптозу і некрозу клітин у слизовій. Більше того, в умовах різноманітних захворювань шлунка і кишківника важливу роль починають відігравати запальні процеси, а також процеси міграції клітин, які беруть участь у заміщенні пошкоджених клітин слизової. На внутрішньоклітинному рівні це супроводжується денатурацією і деградацією існуючих та біосинтезом і фолдингом нових білків клітин. Участь білків теплового шоку в цих процесах є ключовою [1-4,10,13].

На сьогоднішній день відомо багато механізмів цитопротекції тканин шлунка. Очевидно, що участь білків теплового шоку у процесах фолдингу новосинтезованих і рефолдингу пошкоджених поліпептидів і визначає одну з основних ролей даної групи білків у процесах проліферації і апоптозу клітин і, загалом, у процесах відновлення пошкодженої тканини чи органу. Так, експериментально також було підтверджено участь білків теплового шоку у адаптивій цитопротекції в шлунково-кишковому тракті [5,11,12,15,16]. Слід зазначити, що експериментально підтверджено участь білків теплового шоку родин Hsp60, Hsp40, Hsp70, Hsp90 і малих білків теплового шоку у цитопротекції і, загалом, підтриманні гомеостазу тканин шлунка і кишківника [15,18-20, 22-28].

Відомо, що рівні експресії основних родин шаперонів в клітинах травного тракту підвищуються в стресових умовах. Так, в культурах клітин шлунка пероксид водню, диамід і етанол підвищували рівні експресії білків теплового шоку Hsp60, Hsp72, Hsp73, Hsp90, Hsp110 і Hsp150 [18-20,23]. Це вказує на ключову роль цих білків у захисті клітин шлунка. Денатуровані білки, або білки з неправильно зформованою просторовою конформацією, яка не забезпечує виконання біологічних функцій, в клітинах як про-, так і еукаріот піддаються протеолізу. Проте, слід зазначити, що зворотно денатуровані білки можуть повторно проходити процес рефолдингу за участю допоміжних факторів, зокрема, молекулярних шаперонів. "Неправильне" формування просторової конформації синтезованих *de novo* поліпептидів може бути наслідком посттрансляційних модифікацій білка (відбувається в нейронах при захворюванні Альцгеймера), або ж мутаційних змін в ДНК, які призводять до порушення амінокислотної послідовності (при захворюванні Хантінгтона) [2,13]. Відомо, що однією з причин онкотрансформації клітин можуть бути мутації окремих білків і, відповідно, їх неправильний фолдинг і зміна, або втрата їх біологічних функцій.

Як зазначалось, ряд білків теплового шоку можуть блокувати окремі ланки запуску апоптозу. Це може вказувати на важливу роль шаперонів у молекулярних механізмах

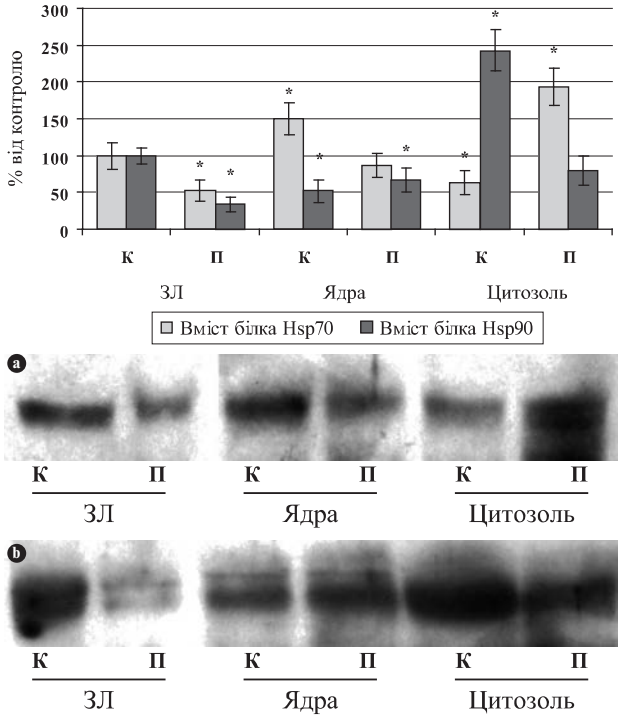

Рис. 1

Вміст білків Hsp70 (**a**) і Hsp90 (**b**) в загальному лізаті (ЗЛ), ядрах і цитозолі клітин нормальної слизової оболонки (К) і пухлині раку шлунка людини (П). Фракціонування клітин здійснювали у присутності 1% додецилсульфату натрію (M±m, n=5).

* значення статистично достовірно відрізняється від контрольних показників з p<0,05.

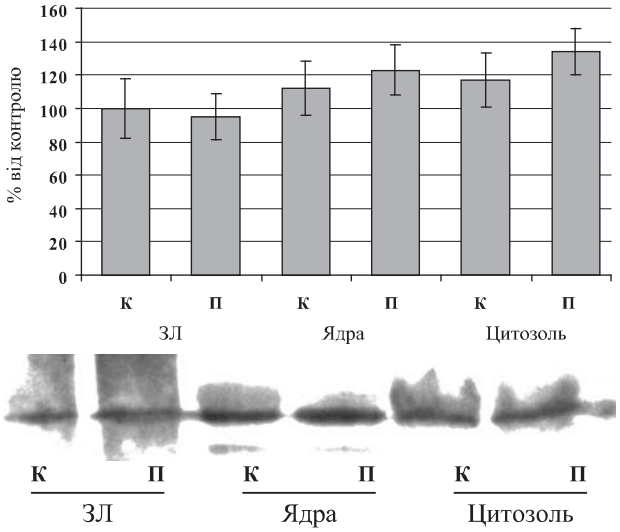

Рис. 2

Вміст білка Hsp90 в загальному лізаті (ЗЛ), ядрах і цитозолі клітин нормальної слизової оболонки (К) і пухлині раку шлунка людини (П). Фракціонування клітин здійснювали без додецилсульфату натрію (M±m, n=5).

* значення статистично достовірно відрізняється від контрольних показників з p<0,05.

канцерогенезу, оскільки підвищена експресія генів шаперонів може збільшувати канцерогенні властивості ракових клітин. Відомо, що ракові клітини характеризуються рядом ознак: продукція власних і незалежність від екзогенних сигналів росту; стійкість до дії інгібіторів росту; пригнічення апоптозу; необмежена реплікація; забезпечення ангіогенезу; здатність утворювати метастази. Білок Hsp90, як і інші шаперони, відіграють важливу роль в забезпеченні кожної з зазначених ознак ракових клітин [5]. Підвищення експресії генів шаперонів часто вказує на несприятливий прогноз при певних видах раку. Збільшення експресії генів шаперонів в злоякісних клітинах відіграє ключову роль в їх захисті від апоптозу викликаного терапією. Цей механізм може лежати в основі участі шаперонів у розвитку раку і стійкості ракових клітин до терапії. Участь шаперонів у розвитку раку може також залежати від участі цих білків в процесах фолдингу новосинтезованих поліпептидів. Так, при дослідженні розвитку раку на гризунах надекспресія Hsp27 і Hsp70 збільшує швидкість росту пухлин і здатність пухлин метастазувати. Зниження кількості цих білків, або інгібування експресії відповідних генів, навпаки, може призводити до зменшення розмірів пухлин, більше того, може бути причиною повної регресії пухлин (зокрема, у випадку пригнічення експресії Hsp70) [5,9,12,14,26].

В дослідженнях **in vivo** неодноразово продемонстровано, що інгібітори Hsp90 пригнічують ріст злоякісних пухлин і, при цьому, майже не впливають на ріст нормальних тканин. На сьогоднішній день інгібітори Hsp90 проходять клінічну повірку. Один з можливих молекілярних механізмів дії інгібіторів Hsp90 полягає у індукції процесу апоптозу в ракових клітинах [7,9,10].

Дослідження проводилися із застосуванням методу імуногістохімії. У 88% випадків захворювань раком шлунка в тканинах вражених пухлиною спостерігалось суттєве підвищення вмісту Hsp90α. У випадку дослідження тканин слизової шлунка пацієнтів хворих на хронічний гастрит, збільшення вмісту білка Hsp90? спостерігалось у 55% випадків. Було здійснено також порівняння рівнів цього білка в слизовій оболонці шлунка в середині групи пацієнтів з захворюванням на рак шлунка. Виявилось, що в підгрупі пацієнтів на стадії утворення метастаз, у 100% випадків рівні Hsp90? в клітинах пухлини були підвищеними. Тоді, як в пацієнтів на більш ранніх стадіях захворювання (без утворення метастаз), вміст Hsp90α в клітинах карциноми шлунка був порівняно високим лише у 60% випадків [11-13]. Отримані результати вказують на взаємозв'язок між експресією білка Hsp90 в злоякісних клітинах слизової оболонки шлунка та прогресуванням раку і подальшим утворенням метастаз.

Таким чином, метою дослідження було з'ясувати можливу роль цитоплазматичних білків теплового шоку Hsp70 і Hsp90 в захисті клітин слизової оболонки шлунка за умов розвитку раку шлунка. Завдання роботи полягало в дослідженні вмісту білків теплового шоку Hsp70 і Hsp90 в цитозолі, ядрах і загальному лізаті клітин пухлини раку шлунка людини.

Матеріали та методи

Операційний матеріал

Операційний матеріал хворих раком шлунка люб'язно надано лабораторією досліджень органів травної системи Національного Інституту хірургії і трансплантології ім. акад. О.О. Шалімова АМН України згідно рішення етичної комісії і на основі договору між зазначеним інститутом та Інститутом молекулярної біології і генетики НАН України, укладеного 25 лютого 2008 року.

Субракціонування клітин слизової оболонки шлунка

Клітини перед субфракціонуванням гомогенізували в буфері: 50 мМ Трис-HCl pH 7,5, 0,25 М сахароза, 5 мМ $MgCl_2$, 1 мМ ДТТ, 1 мМ PMSF, 1% натрію додецилсульфат, коктель інгібіторів протеаз. Використовували також буфер без 1% натрію додецилсульфату. Гомогенізацію здійснювали в гомогенізаторі Поттера при температурі +4°С. Після гомогенізації лізат центрифугували протягом 20 хв за 1000g. Отриманий супернатант центрифугували протягом 20 хв за 4000g. Отриманий осад використовувався для отримання субклітинної фракції збагаченої ядрами. Супернатант центрифугували протягом 20 хв за 10000g. Отриманий осад використовувався для отримання субклітинної фракції збагаченої мітохондріями. Супернатант після останнього центрифугування використовували як цитозольну субфракцію клітин. Осади ядер і мітохондрій після ресуспендування в буфері для фракціонування обробляли ультразвуком протягом 10 секунд при температурі +4°С. Після ультразвукової обробки фракції ядер і мітохондрій центрифугували 20 хв за 13000g.

Визначення концентрації білка за методом Бредфорд

Визначення проводили згідно з методикою та з деякими модифікаціями 7. Калібрувальну криву будували, використовуючи розчин бичачого сироваткового альбуміну в якості стандарту. Концентрацію білка визначали за калібрувальною кривою. Спектрофотометричні вимірювання при визначенні концентрацій проводили на спектрофотометрі Specoll 11.

Електрофоретичний аналіз білків

Електрофорез отриманих зразків проводили у градієнті концентрації ПААГ (7-22%) в денатуруючих умовах за Лемлі [20]. До досліджуваних зразків додавали 1/4 об'єму буфера для зразків (500 мМ Трис HC1 pH 6,8; 2% натрію додецилсульфату; 5% 2-меркаптоетанолу; 0,1% бромфенолового синього). Зразки прогрівали (5 хв, +95°С) і наносили на гель. Електрофоретичне розділення проводили в трис-гліциновому буфері pH 9,2-9,5 при градієнті напруги 5-20 В/см.

Імуноблот-аналіз

Імуноблот-аналіз досліджуваних гомогенатів слизової оболонки шлунка і лізатів культури клітин AGS проводили за відомим методом [6] з незначними модифікаціями. Препаративний електрофорез у градієнті концентрації ПААГ у денатуруючих умовах виконували як описано раніше. Після препаративного електрофорезу гель відмивали у буфері PBS та здійснювали електроперенесення білків з поліакриламідного гелю на нітроцелюлозну мембрану. Електроперенос здійснювали в камері для електропереносу, у середовищі буферу для електропереносу, який містив 25 мМ Трис, 192 мМ гліцину і 20% метанолу. Електроперенос проводили при 30 V, 12-14 годин з використанням джерела постійного струму ПЕФ-3. Кількісну обробку результатів імуноблотингу здійснювали з використанням комп'ютерної програми TotalLab v1.10.

Поліклональні антитіла проти білків Hsp90 і Hsp60 одержано як описано в [29]. Препарат Hsp90, очищеного з мозку бика, люб'язно надано проф. Кузницьким Я. (Інтернаціональний інститут молекулярної і клітинної біології, Варшава, Польща). Поліклональні антитіла проти DnaK (прокаріотичний аналог еукаріотичного Hsp70) люб'язно надано проф. Пфаннером Н. (Університет м. Фрайбург, Германія). З метою контролю нанесення білка нітроцелюлозні мембрани інкубували з поліклональними антитілами проти гліцеральдегідфосатдегідрогенази.

Статистична обробка результатів

Для статистичної обробки результатів дослідження використовували пакет статистичних програм *"Statistica for Windows 5.1"*. Статистичну обробку результатів здійснювали на основі 3-4 дослідів. Значення p<0,05 розглядали як критерій достовірності різниці.

Результати досліджень та їх обговорення

Аналіз результатів представлених на рис. 1. свідчить про те, що вміст Hsp70 і Hsp90 в загальному клітинному лізаті, отриманому з клітин аденокарциноми шлунка людини, був статистично достовірно нижчим за такий в клітинах умовно нормальної слизової оболонки шлунка. В клітинах нормальної слизової оболонки більша частина шаперону Hsp70 локалізується в ядрах, тоді, як білок Hsp90 зосереджений в основному в цитозолі. Розподіл цих білків у фракціях клітин пухлини відрізняється від норми. Так, в клітинах раку шлунка білок Hsp70 зосереджений в основному в цитозолі, а вміст Hsp90 в ядрах і цитозолі однаковий (рис. 1). Отже, очевидно, що під час онкотрансформації клітин слизової оболонки шлунка відбувається зміна локалізації шаперонів Hsp70 і Hsp90. Слід зазначити, що фракціонування, результати якого представлені на рис. 1, здійснювали у

присутності 1% додецилсульфату натрію (ДСН). Щоб дослідити можливий механізм зміни внутрішньоклітинної локалізації шаперона Hsp90 нами було проведено фракціонування клітин шлунка без додавання додецилсульфату натрію (рис. 2). Аналіз результатів представлених на рис. 2 свідчить про те, що за відсутності ДСН вміст білка Hsp90 у всіх фракціях ракових клітин однаковий і не відрізняється від показників в умовно нормальних клітинах шлунка.

Відомо, що ДСН є сильним детергентом і, відповідно, стабілізує розчини білків за рахунок зв'язування з гідрофобними ділянками поліпептидів. Отже, на нашу думку один з механізмів перерозподілу білка Hsp90 при онкотрансформації клітин шлунка полягати у збільшенні гідрофобності його молекул і, відповідно, можливому зв'язуванні цього шаперону з клітинними мембранами або з специфічними адапторними молекулами, які і здійснюють внутрішньоклітинний транспорт даного білка.

Таким чином, здійснено дослідження внутрішньоклітинної локалізації цитозольних шаперонів Hsp70 і Hsp90 в пухлини аденокарциноми шлунка. Різниця в розподілі даних шаперонів між ядром і цитозолем може вказувати на те, що їх роль в онкотрансформованих клітинах шлунка можу бути іншою в порівнянні з умовно нормальними клітинами слизової. Відомо, що в ракових клітинах активно відбуваються процеси проліферації і, відповідно, процеси біосинтезу білка. Порівняно високий вміст білка Hsp70 в цитозолі клітин аденокарциноми може вказувати на активну участь цього білка в процесах фолдингу поліпептидів, який відбувається на рибосомах. Відомо, що білки родини Hsp70 беруть участь у фолдингу близько 40% поліпептидів, які синтезуються в клітинах еукаріотів [5,21]. Слід зазначити, що згідно даних літератури, рівень експресії шаперонів родин Hsp70 і Hsp90 є високим при багатьох видах раку. Нами ж було показано (рис. 1), що вміст шаперонів Hsp70 і Hsp90 в клітинах аденокарциноми шлунка є достовірно нижчим в порівнянні з умовно нормальними клітинами шлунка, що може відрізняти аденокарциному шлунка від інших типів раку (рис. 1). Проте, як показано на рис. 2, при застосуванні іншого буферу при лізисі клітин рівень білка теплового шоку Hsp90 в ракових клітинах достовірно не відрізнявся від умовно нормальних клітин. Це може вказувати на різницю у розподілі даного шаперону між гідрофобною (мембранами) і гідрофільною (зокрема, цитозолем і каріоплазмою) фракціями ракових і умовно нормальних клітин слизової шлунка.

Висновки

В клітинах аденокарциноми шлунка людини рівень цитозольних білків теплового шоку Hsp70 і Hsp90 був значно нижчим в порівнянні з контролем. Виявлено також зміни в локалізації білків Hsp90 і Hsp70 між ядром і цитоплазмою в умовно нормальних і ракових клітинах шлунка.

Література

1. Капустян Л.Н., Киямова Р.Г., Гришкова В.С., Терентьев А.Г., Филоненко В.В., Сидорик Л.Л. (2006) Получение рекомбинантного шаперона GroEL и его иммунологическая кросс-реактивность с Hsp60. Биоп. Клетка. 2; 22: 117-120
2. Allen A. (2005) Gastroduodenal mucus bicarbonate barrier: protection against acid and pepsin American Journal of Physiology — Cell Physiology. 288: 1-19
3. Anathan J., Goldberg A.L., Voellmy R. (1986) Abnormal proteins serve as eukaryotic stress signals and trigger the activation of heat shock genes. Science. 23; 4749: 522-524
4. Anfinsen C.B. (1973) Principles that govern the folding of protein chains. Science. 181: 223-230
5. Beckmann R.P. (1990) Interaction of HSP70 with newly synthesized proteins: implications for protein folding and assembly. Science. 248: 62-65
6. Blagosklonny M.V. (2001) Role of the heat shock response and molecular chaperones in oncogenesis and cell death. Journal of National Cancer Institute. 93: 239-240
7. Bollag D.M., Rozycki D.M., Edelstein S.J. (1996) Protein methods. New York. Pp 415
8. Bradford M.M. (1976) A rapid and sensitive method for the quantitation of microgram quantities of protein utilizing the principle of protein-dye binding. Anal. Biochem. 72; 7: 248-254
9. Bose S., Weikl T., Bugl H. et al. (1996) Chaperone function of Hsp90-associated proteins. Science. 274; 5293: 1715-1717
10. Ciocca D.R., Calderwood S.K. (2005) Heat shock proteins in cancer: diagnostic, prognostic, predictive and treatment implications. Cell Stress and Chaperones. Vol. 10; 2: 816-103
11. Davenport H.W. (1972) The gastric mucosal barrier. Digestion. 5; 3: 162-165
12. Jin Shen Guo, Chi Hin Cho, Ji Yao Wang et al. (2002) Expression and immunolocalization of heat shock proteins in the healing of gastric ulcers in rats. Scandinavian Journal of Gastroenterology. 37; 1: 17-22
13. Tsuyoshi Noguchi, Shinsuke Takeno, Tomotaka Shibata et al. (2002) Expression of heat shock protein 70 in grossly resected esophageal squamous cell carcinoma. Annual of Thoracal Surgery. 74: 222-226
14. Fink A.L. (1999) Chaperone-mediated protein folding. Phys. Rev. 79; 2: 425-449
15. Fox J.G. (2007) Inflammation, atrophy, and gastric cancer. Journal of Clinical Investigations. 117; 1: 60-69
16. Hartl F.U. (1996) Molecular chaperones in cellular protein folding. Nature. 381: 571-580
17. Konturek W., Fischer H., Konturek P.C. et al. (2001) Heat shock protein 70 (HSP70) in gastric adaptation to aspirin in Helicobacter pylori infection. Journal of Physiology and Pharmacology. 52; 1: 153-164
18. Cornford A., Dodson A.R., Parsons K.F. et al. (2000) Heat shock protein expression independently predicts clinical outcome in prostate cancer. Cancer Research. 60: 7099-7105
19. Heylings J.R., Garner A., Flemstrom G. (1982) The gastric "mucus-bicarbonate" barrier: effect of luminal acid on HCO3(-) transport by amphibian fundic mucosa in vitro. Advances in Experimental Medicine and Biology. 144: 183-185
20. Keiko Nakamura, Kazuhito Rokutan, Nobuyuki Marui et al. (1991) Induction of heat shock proteins and their implication in protection against ethanol-induced damage in cultured guinea pig gastric mucosal cells. Gastroenterology. 101; 1: 161-166
21. Laemmli U.K. (1970) Cleavage of structural proteins during the assembly of the bacteriophage T4. Nature. 227; 52: 680-685
22. Lindquist S. (1986) The heat shock response. Annual Review of Biochemistry. 55: 1151-1191
23. Malago J.J. (2002) The heat shock response and cytoprotection of the intestinal epithelium. Cell Stress and Chaperones. 7; 2: 191-199
24. Malago J.J., Koninkx J.F.G., Dijk J.E. (2002) The heat shock response and cytoprotection of the intestinal epithelium. Cell Stress Chaper. 7; 2: 191-199
25. Oksala N.K. (2002) Heat-shock preconditioning affects restitution of isolated guinea pig gastric mucosa by an arachidonic acid and protein synthesis dependent mechanism. Scandinavian Journal of Gastroenteroly. 37; 12: 1366-1373
26. Otaka M. (2006) Role of heat shock proteins (molecular chaperones) in intestinal mucosal protection. Biochemical and Biophysical Research Communications. 348; 1: 1-5
27. Rokutan K. (2000) Gastric mucosal protection and cell proliferation. Role of heat shock proteins in gastric mucosal protection. Journal of Gastroenterology and Hepatology. 15: 12-19
28. Rokutan K. (1999) Molecular stress response in the stomach. Nippon Yakurigaku Zasshi. 114; 5: 265-272
29. Yoshiki Habu, Takeshi Azuma, Keiko Nakamura et al. (1991) Water immersion stress induces heat shock protein in mouse gastric mucosa. Gastroenterology. 26; 4: 543

ПЕРВЫЙ ОПЫТ ЭНДОСКОПИЧЕСКОГО ПИЛОРОДУОДЕНАЛЬНОГО СТЕНТИРОВАНИЯ

Музыка С.В., Винницкая А.Б., Жигулин А.В.

ЛИСОД, Киев, Украина

Помощь при пилородуоденальном стенозе, который обусловлен нерезектабельной опухолью, должна быть направлена на максимально быстрое восстановление проходимости пищеварительного тракта с минимальной травматичностью. Паллиативное хирургическое лечение таких больных характеризуется медленным восстановлением пассажа, длительным стационарным лечением и не приводит к улучшению качества жизни [1,2].

Целью настоящего *исследования* является оценка первых результатов эндоскопического пилородуоденального стентирования у инкурабельных больных.

Материалы и методы

Эндоскопическое стентирование предлагали больным с клиникой декомпенсированного стеноза выходного отдела желудка, когда результаты предварительного стадирования указывали на невозможность радикального хирургического лечения. Решение о технической возможности стентирования принимали только после диагностической эзофагогастродуоденоскопии, когда визуализировали просвет полого органа в месте сужения, оценивали его проходимость для доставочного устройства стента. Все вмешательства выполнены после получения письменного осознанного информированного согласия пациента, чему предшествовала беседа с врачом, в ходе которой подробно обсуждали все возможные варианты лечения (открытая хирургическая операция, лапароскопическая операция, эндоскопическое стентирование), их исходы и возможные осложнения.

Все вмешательства выполнены после проведения электрокардиографии, общего анализа крови и коагулограммы. После осмотра пациента, оценки по шкале ASA [3], анестезиологом проводилась внутривенная седация препаратом пропофол. Использовали видеогастроскоп с широким инструментальным каналом и передвижной рентгеновский аппарат. Во всех случаях проводили контрастирование стенозированного участка водорастворимым контрастом, устанавливали рентгенконтрастные метки на уровне проксимального и дистального края сужения. Если эндоскоп не проходил за место сужения, то проводник (струну) в залуковичный отдел двенадцатиперстной кишки проводили под непрерывным рентгенологическим и эндоскопическим контролем, верифицируя канюляцию стеноза водорастворимым контрастом через двухпросветный катетер. Доставочное устройство вводили через инструментальный канал эндоскопа, стент высвобождали постепенно, следуя инструкции производителя. Через несколько часов пациенту разрешали пить, через сутки выполняли контрольную рентгеноскопию с водорастворимым контрастом, после которой диету постепенно расширяли от жидкой до измельченной пищи. Всем пациентам устанавливали непокрытые нитиноловые саморасширяющиеся стенты *WallFlex* (США).

Таблица 1. *Характеристика пациентов*

Пациент	Пол	Возраст (лет)	Причина стеноза	Длина стента (мм)	Длительность госпитализации (сут)
1	М	58	Аденокарцинома желудка	120	2
2	Ж	59	Карцинома молочной железы с метастазированием в головку поджелудочной железы	120	3
3	М	84	Аденокарцинома желудка	120	2

Результаты

В 2010 году в ЛИСОД было выполнено три эндоскопических пилородуоденальных стентирования. Характеристика пациентов приведена в таблице 1. Баллонная дилатация до или после установки стента не проводилась. Размер стента определяли непосредственно во время вмешательства по результатам контрастирования участка стеноза. Во всех случаях использовали стенты максимальной длины, что было обусловлено большой протяженностью пораженного участка. У всех пациентов был достигнут клинический эффект — восстановление перорального питания. Период наблюдения составил от 3 до 7 месяцев. Осложнения наблюдали в одном случае: периодические боли на протяжении 7 дней, которые купировались приемом нестероидных противовоспалительных препаратов.

Обсуждение

В нашем случае стентирование оказалось успешным во всех случаях, что, учитывая малое число наблюдений, пока не позволяет делать выводы о какой-либо закономерности. Анализ результатов исследований эффективности пилородуоденального стентирования был проведен в 2004 году [4] на материале 606 пациентов или 32 публикаций (от 3 до 63 наблюдений в каждой). Установка стента оказалась успешной в 97% случаев, клинический эффект наблюдали у 89% пациентов. В одном из последних рандомизированных исследований получены схожие результаты: 98% и 84% соответственно [5]. Авторы подчеркивают необходимость пилородуоденального стентирования непокрытыми стентами, что позволяет снизить частоту миграции стента до 2%, но в 12% возникает обструкция опухолью или грануляционной тканью. Мы не наблюдали данного осложнения, однако известно, что одним из эффективных методов его лечения является повторное стентирование. Кроме миграции, стентирование может приводить к развитию кровотечения, перфорации и болевому синдрому [4], который мы наблюдали у нашего пациента. Боль в первые несколько суток после стентирования обусловлена высокой радиальной расширяющей силой саморасширяющегося эндопротеза.

Таким образом, эндоскопическое стентирование является эффективным и малоинвазивным методом лечения пациентов со стенозом выходного отдела желудка. Выбор метода лечения должен проводиться с учетом возраста, сопутствующих заболеваний, ожидаемой продолжительности жизни и предпочтений пациента.

Литература

1. Fiori E, Lamazza A, Volpino P. (2004) Palliative management of malignant antro-pyloric strictures. Gastroenterostomy vs endoscopic stenting: a randomized prospective trial. Anticancer Research. 24: 269-272
2. Johnsson E, Thune A, Liedman B. (2004) Palliation of malignant gastroduodenal obstruction with open surgical bypass or endoscopic stenting: clinical outcome and health economic evaluation. World J. Surg. 28: 812-817
3. Keats A.S. (1978) The ASA classification of physical status — a recapitulation. Anesthesiology. 49: 233-236
4. Dormann A., Meisner S., Verin N. et al. (2004) Self-expanding metal stents for gastroduodenal malignancies: systematic review of their clinical effectiveness. Endoscopy. 36: 543-550
5. Van Hooft J.E., Uitdehaag M.J., Bruno M.J. et al. (2009) Efficacy and safety of the new WallFlex enteral stent in palliative treatment of malignant gastric outlet obstruction (DUOFLEX study): a prospective multicenter study. Gastrointest. Endosc. 69: 1059-1066

ВЫБОР СПОСОБА ХИРУРГИЧЕСКОГО ЛЕЧЕНИЯ ПАЦИЕНТОВ С ГРЫЖАМИ ПИЩЕВОДНОГО ОТВЕРСТИЯ ДИАФРАГМЫ

Михальчевский В.П.

Украинский научно-практический центр экстренной медицинской помощи и медицины катастроф, Киев

Введение

Широкое применение лапароскопических методик в лечении грыж пищеводного отверстия диафрагмы (ГПОД) практически полностью вытеснило традиционные антирефлюксные вмешательства, и при этом они являются хорошей альтернативой длительной консервативной терапии ингибиторами протонной помпы. Выполнение лапароскопической фундопликации позволяет получить хорошие и отличные результаты лечения в отдаленные сроки после операции у 85-95% пациентов [1,2,13]. Проведенные исследования доказали, что антирефлюксные вмешательства выполненные через лапароскопический доступ по сравнению с лапаротомным, приводят к меньшему числу осложнений и обладают минимальной летальностью [4,8,12]. Однако применение вышеуказанной методики в лечении гигантских ГПОД, приводит по данным разных авторов к 42-44% рецидивов [6,12]. При анализе неудовлетворительных результатов наиболее частой причиной (39,3-70%) — является миграция фундопликационной манжетки в средостение с разрушением крурорафии [5,11,14]. По подобию грыж других локализаций (паховые, вентральные, послеоперационные) некоторые авторы для снижения числа рецидивов предлагают использование имплантатов с целью укрепления пищеводного отверстия диафрагмы (ПОД) [4,6,9]. Согласно литературным данным применение сетчатых протезов в лечении ГПОД позволило снизить число рецидивов до 0% [4] — 8% [7,8]. В тоже время после начала использования имплантатов в литературе стали появляться публикации о возникновении осложнений связанных с использованием сеток, таких как: миграция сетки в просвет пищевода или желудка, формирование грубой рубцовой ткани вокруг пищевода с формированием стеноза пищевода, что порой требовало выполнения таких тяжелых и инвалидизирующих операций как эзофаго- или гастрэктомия [15]. Одни авторы рекомендуют использовать имплантат для укрепления крурорафии у всех больных [8], с целью уменьшения натяжения тканей и тем самым снижения количества рецидивов, другие [7] предлагают выборочное использование имплантатов, только в тех случаях, когда крурорафия невозможна без натяжения тканей. Таким образом, несмотря на большое количество публикации в литературе до сих пор не определены показания к применению сетчатых протезов.

Цель работы: улучшить непосредственные и отдаленные результаты хирургического лечения ГПОД путем разработки показаний к применению имплантатов для укрепления ПОД.

Материалы и методы

Исследование основано на анализе результатов лечения 152 больных с диагнозом ГПОД, которые находились на лечении в отделении рентген-эндоскопической хирургии КРУ "КБ им. Н.А. Семашко" в период с 2004 по 2011 гг. Все пациенты были разделены на две группы. В контрольной группе был проведен ретро- и проспективный анализ результатов лечения 86 больных за период с 2004 по 2008 гг. По мере накопления опыта хирургического лечения пациентов с ГПОД и анализа полученных результатов исследования был сформирован комплекс необходимых диагностических исследований перед оперативным вмешательством и разработана методика выбора метода хирургической коррекции ГПОД, которые были использованы для лечения пациентов в основной группе, в которой проведен проспективный анализ результатов лечения 66 больных за период с 2008 по 2011 гг. Мужчин было 39 (25,7%), женщин — 113 (74,3%); средний возраст составил 55,7±1,03 лет (от 26 до 74 лет).

Клинические проявления болезни определялись при опросе пациента, а также с помощью анкеты *Gastroesophageal Reflux Disease — Health Related Quality of Life Scale (GERD — HRQL)* [16]. Алгоритм диагностики, помимо общеклинического обследования, включал эзофагогастродуоденоскопию (ЭГДС), контрастное рентгенологическое исследование пищевода, желудка и двенадцатиперстной кишки, суточную pH-метрию в н/3 пищевода, ультразвуковое исследование органов брюшной полости (УЗИ ОБП).

Все пациенты с ГПОД страдали сопутствующей ГЭРБ в течение длительного времени. Средняя продолжительность симптомов ГЭРБ составила 36,6±4,1 месяца. Перед оперативным вмешательством пациенты принимали ингибиторы протонной помпы в стандартной дозировке на протяжении не менее 6 месяцев под наблюдением гастроэнтеролога. Показания к операции были следующие:

- аксиальная ГПОД (I тип) I степени при неэффективной длительной консервативной терапии сопутствующей ГЭРБ;
- аксиальная ГПОД II, III степени;
- параэзофагеальная грыжа (II тип);
- смешанная грыжи (III тип).

В зависимости от способа ушивания дефекта в ПОД все пациенты были разделены на две группы. Группы больных были сопоставимы по возрасту, полу, времени прошедшему от начала заболевания, клинической симптоматике, результатам инструментальных методов обследования. Распределение пациентов по группам представлено в таблице 1.

Контрольная группа состояла из 86 пациентов и была разделена на две подгруппы. В IA подгруппу вошло 40 больных, которым для ушивания хиатального отверстия использовали стандартную крурорафию (заднюю, переднюю, комбинированную) узловыми швами из не рассасывающегося материала *(Ethibond Excel 2-0)*. Подгруппу IБ составили 46 больных, в которой для выбора способа ушивания ПОД использовали значение поперечного размера ПОД. Для этого после завершения этапа мобилизации при помощи эндоскопической линейки измеряли поперечный размер хиатального отверстия. В зависимости от поперечного размера ПОД выбирали тот или иной метод ушивания ножек диафрагмы. При поперечном размере ПОД<5 см — для ушивания ножек ПОД использовали стандартную крурорафию узловыми швами не рассасывающейся нитью *(Ethibond Excel 2-0)*. При поперечном размере ПОД≥5 см — использовали крурорафию с фиксацией U-образного имплантата размером 5×10 см, кзади от пищевода. При невозможности свести ножки диафрагмы без натяжения применяли не натяжную *(tension free)* пластику ПОД. Для этого использовали аллотрансплантат размером 5×10 см, который устанавливали кзади от пищевода и фиксировали к ножкам диафрагмы при помощи узловых швов (от 4 до 5 швов к каждой ножке диафрагмы).

Таблица 1. *Распределение пациентов по группам*

Тип ГПОД	IA группа, n (%)	IБ группа, n (%)	II группа, n (%)	Всего, n (%)
ГПОД I тип	35 (87,5%)	40 (86,9%)	56 (84,8%)	131 (86,2%)
• I степени	6 (15%)	6 (13%)	5 (7,6%)	17 (11,2%)
• II степени	15 (37,5%)	18 (39,1%)	19 (28,8%)	52 (34,2%)
• III степени	14 (35%)	16 (34,8%)	32 (48,4%)	62 (40,8%)
ГПОД II тип	3 (7,5%)	2 (4,3%)	4 (6,1%)	9 (5,9%)
ГПОД III тип	2 (5%)	4 (8,7%)	6 (9,1%)	12 (7,9%)
Всего	40 (100%)	46 (100%)	66 (100%)	152 (100%)

Основную группу (II) исследования составили 66 пациентов, которым способ ушивания ПОД определялся в зависимости от площади ПОД, измеренной по модифицированной методике Granderath F.A. et al. (2007). Выполняли мобилизацию хиатального отверстия, далее измеряли высоту ножки диафрагмы (размер R) и расстояние между ножками диафрагмы (размер s), после разведения последних при помощи разработанной нами эндоскопической линейки. Вычисляли площадь ПОД по формулам: $Alpha1=\arcsin(s/2)/R$; $Alpha0=2\times\alpha1$; $B=\pi\times R\times alpha0/180$; площадь ПОД$=B\times R/2$. Далее придерживаясь ниже приведенного алгоритма, определяли способ ушивания ПОД.

При площади ПОД≤5 см^2 — для ушивания ножек диафрагмы использовали стандартную крурорафию узловыми швами не рассасывающейся нитью *(Ethibond Excel 2-0)*. Однако, при наличии у пациента сопутствующих заболеваний, которые сопровождаются повышением внутрибрюшного давления (ожирение, хронический запор, хроническое обструктивное заболевание легких) или выявленной в ходе операции атрофии ножек диафрагмы, использовали крурорафию с фиксацией имплантата позади ножек диафрагмы. При площади ПОД от 5 до 10 см^2 — использовали комбинированную крурорафию с фиксацией U-образного имплантата размером 5×10 см, кзади от пищевода. Сетка фиксировалась к диафрагме при помощи 8-12 узловых швов. При площади ПОД>10 см^2 — ввиду невозможности ушить ножки диафрагмы без натяжения применяли не натяжную пластику ПОД. Для этого использовали имплантат размером 5×10 см, который устанавливался кзади от пищевода и фиксировался к ножкам диафрагмы при помощи узловых швов (от 4 до 6 швов к каждой ножке диафрагмы). Кпереди от пищевода обязательно накладывали один узловой шов для предотвращения возникновения S-образной деформации пищевода в сагитальной плоскости. В качестве имплантата использовали композитный трехслойный протез *(Proceed, Ethicon)*.

Средний балл анкеты GERD — HRQL перед операцией в IA группе составил — 26,9±1,1; в IБ группе — 25,7±1,01; во II — 27,1±0,9.

Для оценки результатов хирургического лечения и медикаментозной коррекции возможных нарушений через 14 и 28 дней после операции — проводили анкетирование пациентов с использованием анкеты GERD — HRQL. А в сроки 6, 12, 24, 36 месяцев после операции вызывали пациентов в клинику, где повторно проводили анкетирование и выполняли комплексное инструментальное обследование, состоявшее из: рентгенологического исследования пищевода, желудка и ДПК, ЭГДС, суточной pH-метрии.

Результаты и обсуждение

Хирургическое вмешательство лапароскопическим способом по устранению ГПОД проведено 152 больным, случаев конверсии не было. После наложения пневмоперитонеума и установки первого троакара пациент переводился в положение Фоулера с 30° наклоном вправо. Места ведения троакаров — использовали общепринятые.

В IA группе всем 40 больным была выполнена крурорафия (задняя — 16, комбинированная — 21, передняя — 3) узловыми швами. Среднее количество швов — 3,0 (от 2 до 4). Фундопликация по Ниссен произведена 40 больным, ширина манжетки была от 3 до 4 см. Средняя длительность оперативного вмешательства — 75 минут.

В IБ группе расстояние между ножками < 5 см наблюдалось у 25 больных, которым была выполнена крурорафия узловыми швами. Среднее количество швов — 3,0 (от 2 до 4). Поперечный размер ПОД≥5 см выявлен у 21 больного, из них 15 пациентам произведена крурорафия и фиксация U-образного аллотрансплантата поверх швов крурорафии, а 6 пациентам свести ножки диафрагмы без натяжения не представлялось возможным, им была выполнена не натяжная пластика ПОД сеткой *Proceed*. После завершения ушивания хиатального отверстия, выполняли фундопликацию по Ниссен, ширина манжетки была от 3 до 4 см.

В основной группе — вычисляли площадь ПОД. У 24 больных полученная площадь ПОД была < 5 см^2. Из них 19 пациентам выполнена стандартная крурорафия, 5 — крурорафия с фиксацией сетки Ultrapro позади ножек диафрагмы. Среднее значение площади ПОД было 4,4±1,8 см^2. Площадь ПОД от 5 до 10 см^2 была диагностирована у 28 пациентов, которым была выполнена крурорафия с укреплением швов крурорафии U-образным имплантатом кзади от пищевода. Среднее значение площади ПОД — 8,1±2,5 см^2. 14 пациентам с площадью ПОД>10 см^2 была выполнена не натяжная пластика ПОД сеткой *Proceed*. Среднее значение площади ПОД — 18,9±3,5 см^2. В качестве антирефлюксной механизма в этой группе выполнялась фундопликация в модификации *"short floppy Nissen"*, ширина манжетки при этом была 1,5-2 см. Длительность оперативного вмешательства в основной группе колебалась от 80 до 150 минут.

У 59 (38,8%) больных с сопутствующим хроническим калькулезным холециститом произведена симультанная лапароскопическая холецистэктомия. Установки дополнительных троакаров не требовалось.

Кровопотеря в ходе операции была минимальной и не превышала 100 мл. Интраоперационные осложнения возникли у 8 (5,3%) больных: повреждение капсулы селезенки — 1 (0,7%), напряженный пневмоторакс слева — 2 (1,3%), справа — 1 (0,7%), медиастинальная эмфизема — 4 (2,6%). Необходимо отметить, что данные осложнения возникали у пациентов, которым выполнялась высокая мобилизация (8-10 см) пищевода в заднем средостении, вследствие приобретенного короткого пищевода. Осложнения в послеоперационном периоде развились у 5 (3,4%), кровотечение из ложа удаленного желчного пузыря у 1 (0,7%), желчеистечение из культи пузырного протока у 1 (0,7%), гастростаз у 2 (1,3%), послеоперационная троакарная вентральная грыжа у 1 (0,7%) пациентов. Распределение осложнений по группам представлено в таблице 2.

Летальных исходов не было, все больные выписаны на амбулаторное лечение в удовлетворительном состоянии. Средние сроки пребывания в стационаре после операции составили 3,4±0,14 дня. Дисфагия после операции в IA группе возникла у 25%; в IБ группе — у 15,2%; во II — у 7,5% больных. Распределение пациентов по тяжести дисфагии представлено в таблице 3. Во всех группах преобладала дисфагия легкой степени, которая самостоятельно проходила к концу 3-4 недели после операции. Причиной тяжелой дисфагии в группах IA и IБ — явилось сдавление пищевода в ПОД, во II группе — гиперфункция фундопликационной манжетки. Этим пациентам произведена пневмодилатации, с хорошим эффектом. Возникновение дисфагии после операции было достоверно

Таблица 2. *Интра- и послеоперационный осложнения*

	IA группа	IБ группа	II группа
Напряженный пневмоторакс	1	1	1
Медиастинальная эмфизема	1	1	2
Повреждение капсулы селезенки	-	-	1
Кровотечение из ложа желчного пузыря	-	1	-
Желчеистечение из культи пузырного протока	1	-	-
Гастростаз	-	1	1
Послеоперационная вентральная грыжа	1	-	-
Всего	4 (10%)	4 (8,7%)	5 (7,6%)

Таблица 3. *Частота дисфагии после операции*

Дисфагия	IA группа, n=40	IБ группа, n=46	II группа, n=66
Легкая	6 (15,0%)	4 (8,7%)	3 (4,5%)
Умеренная	3 (7,5%)	2 (4,3%)	1 (1,5%)
Тяжелая	1 (2,5%)	1 (2,2%)	1 (1,5%)
Всего	10 (25,0%)	6 (15,2%)	5 (7,5%)

ниже во II группе по сравнению с I группой (χ^2=4,8; p<0,05), разницы между IA и IБ группами не было (χ^2=1,3; p>0,05).

Следует отметить, по данным литературы и нашего собственного опыта, после антирефлюксной операции транзиторная дисфагия легкой степени возникает у значительной части больных при несоблюдении рекомендуемой диеты (диета 1А по Певзнеру М.И.) и самостоятельно купируется через 3-4 недели после операции.

После оперативного лечения в клинике обследованы 141 (92,7%) пациент, в сроки от 6 месяцев до 5 лет (в среднем 36±10,2 месяцев). На основании анализа клинических данных и инструментальных методов обследования результаты лечения были оценены по модифицированной шкале Visick A.H., которые представлены в таблице 4. Количество отличных и хороших результатов хирургического лечения было достоверно больше в основной группе по сравнению с контрольной (χ^2=8,96; p<0,05), разницы между IA и IБ подгруппами не наблюдалось (χ^2=1,98; p>0,05). Показатель качества жизни после операции по шкале GERD-HRQL достоверно улучшился во всех группах: IA — 6,5±1,7 (χ^2=25,7; p<0,005), IБ — 4,8±1,3 (χ^2=23,8; p<0,005), II — 5,58±1,03 и был достоверно выше в основной группе по сравнению с контрольной (χ^2=4,35; p<0,05), разницы между IA и IБ группами не было (χ^2=0,23; p>0,05).

Рецидив ГПОД в IA группе обнаружен у 7 (17,5%) больных, в IБ — у 5 (10,9%), во II — у 2 (3,1%). Таким образом, число рецидивов достоверно снизилось в основной группе по сравнению с контрольной (χ^2=4,1, p < 0,05), в то же время достоверной разности между IA и IБ подгруппами не наблюдалось (χ^2=0,32, p > 0,05).

Выводы

Выполнение лапароскопической антирефлюксной операции по предложенному способу — является методом выбора в лечении ГПОД, и позволяет получить отличные и хорошие результаты у 95,4% пациентов. Использование предложенного нами метода к выбору способа ушивания ПОД позволило снизить число рецидивов ГПОД с 10,9% до 3,1%. Применение протезных материалов в хирургическом лечении ГПОД приводит к снижению числа рецидивов в 5,6 раза.

Таблица 4. *Результаты хирургического лечения по модифицированной шкале Visick A.H.*

	IA группа	IБ группа	II группа
Отличный	26 (65%)	31 (67,4%)	54 (81,8%)
Хороший	4 (10%)	8 (17,4%)	9 (13,6%)
Удовлетворительный	3 (7,5%)	2 (4,3%)	1 (1,5%)
Неудовлетворительный	7 (17,5%)	5 (10,9%)	2 (3,1%)

Литература

1. Грубник В.В., Малиновский А.В., Грубник В.Ю. (2008) Эффективность лапароскопических антирефлюксных операций при грыжах пищеводного отверстия диафрагмы. Хірургія України. 2; 26: 18-19
2. Фомин П.Д., Грубник В.В., Никишаев В.И., Малиновский А.В. (2008) Неопухолевые заболевания пищевода. (Киев). "Бизнесс-Интеллект". 302 с.
3. Dallemagne B., Weerts J., Markiewicz S., Dewandre J.-M., Wahlen C., Monami B., Jehaes C. (2006) Clinical results of laparoscopic fundoplication at ten years after surgery. Surgical Endoscopy. 20: 159-165
4. Frantzides C.T., Madan A.K., Carlson M.A., Stavropoulos G.P. (2002) A prospective, randomized trial of laparoscopic polytetra?ouroethylene patch repair vs simple cruroplasty for large hiatal hernia. Arch. Surg. 137: 649-653
5. Furn?e J.B., Draaisma W.A., Broeders I.A., Gooszen H.G. (2009) Surgical reintervention after failed antireflux surgery: a systematic review of the literature. J. Gastrointest. Surg. 13: 1539-1549
6. Granderath F.A., Kamolz T., Pointner R. (2008) Gastroesophageal reflux disease: principles of disease, diagnosis, and treatment. (Wien New York). "Springer". 324 p.
7. Granderath F.A., Schweiger U.M., Kamolz T. (2005) Laparoscopic Nissen fundoplication with prosthetic hiatal closure reduces postoperative intrathoracic wrap herniation: Preliminary results of a prospective randomized functional and clinical study. Arch. Surg. 140: 40-48
8. Granderath F.A., Schweiger U.M., Kamolz T. et al. (2002) Laparoscopic antire?ux surgery with routine mesh-hiatoplasty in the treatment of gastroesophageal re?ux disease. J. Gastrointest. Surg. 6: 347-353
9. Granderath F.A., Schweiger U.M., Pointner R. (2007) Laparoscopic antire?ux surgery: tailoring the hiatal closure to the size of hiatal surface area. Surgical Endoscopy. 21: 542-548
10. Hafez J., Wrba F., Lenglinger J., Miholic J. (2008) Fundoplication for gastroesophageal re?ux and factors associated with the outcome 6 to 10 years after the operation: multivariate analysis of prognostic factors using the propensity score. Surgical Endoscopy. 22: 1763-1768
11. Heniford B.T., Matthews B.D., Kercher K.W. (2002) Surgical experience in fifty-five consecutive reoperative fundoplications. Am. Surg. 68: 949-954
12. Muller-Stich B.P., Holzinger F., Kapp T., Klaiber C. (2006) Laparoscopic hiatal hernia repair. Surgical Endoscopy. 20: 380-384
13. Pessaux P., Arnauld J.P., Delattre J.F. (2005) Laparoscopic antire?ux surgery: ?ve year results and beyond in 1340 patients. Arch. Surg. 140: 946-951
14. Serafini F.M., Bloomston M., Zervos E. (2001) Laparoscopic revision of failed antireflux operations. J. Surg. Res. 95: 13-18
15. Stadlhuber R.J., Sherif A.E., Mittal S.K. et al. (2009) Mesh complications after prosthetic reinforcement of hiatal closure: a 28 case series. Surgical Endoscopy. 23: 1219-1226
16. Velanovich V., Vallance S.R., Gusz J.R. et al. (1996) Quality of life scale for gastroesophageal reflux disease. J. Am. Coll. Surg. Sep. 183; 3: 217-224

ВИПАДОК ДІАГНОСТИКИ ПСЕВДОКІСТИ ПІДШЛУНКОВОЇ ЗАЛОЗИ, УСКЛАДНЕНОЇ ДУОДЕНАЛЬНОЮ КРОВОТЕЧЕЮ

Мокрик Ю.М., Скорейко С.М.*, Мокрик В.Ю.

Рівненська обласна клінічна лікарня, Рівненська міська лікарня*, Україна

Шлунково-кишкові кровотечі (ШКК) завжди були одним з найсерйозніших розділів медицини. Актуальність проблеми зумовлена тим, що частота кровотеч не зменшується, складаючи 50-172 випадків на 100 тис. жителів на рік, і залежить від економічного розвитку регіону та вікового складу населення. В Україні щорічно госпіталізують у стаціонари біля 50 тис. хворих із ШКК. У всіх вікових групах захворюваність вища серед чоловіків, ніж серед жінок. Рівень смертності знаходиться в межах 8-14% [4].

На великому клінічному матеріалі Братусь В.Д. (2001) показав, що на 5 захворювань (пептична виразка, гострі виразки та ерозії, пухлини, синдром Меллорі-Вейсса, портальна гіпертензія) припадає понад 90% всіх причин ШКК, інші ж відносяться до казуїстики [4]. Отже в структурі ШКК причиною приблизно 5% кровотеч може бути одне з 116 захворювань, яке приводить до цього ускладнення. Слід зауважити, що в до 5% випадків джерело кровотечі не вдається встановити навіть на секції. Серед рідкісних джерел ШКК слід назвати аневризми черевної аорти та її вісцеральних гілок, кісти підшлункової залози (КПЗ) і печінки, а також аорто-тонкокишкові нориці, які виникли після реконструктивних операцій на аорті. Саме такі кровотечі, зокрема з КПЗ, викликають серйозні труднощі в діагностиці, при виборі тактики лікування та технічному виконанні операції. Зрозуміло, що і летальність при таких випадках висока, досягає 60% [3].

За походженням і морфологічними особливостями розрізняють чотири типи КПЗ. Перший тип — кісти онтогенетичні, які є вадою розвитку, нерідко такі кісти бувають множинними і часто поєднуються з полікістозом інших органів. Кісти звичайно усередині вистелені однорядним кубічним епітелієм, вміст їх серозний і не містить ферментів.

Другий різновид кіст — проліферативні; їх утворення зумовлене проліферацією епітелію проток, просвіт яких значно розширений. Ці кісти розвиваються на тлі фіброзу тканини підшлункової залози і являють собою багатокамерні порожнини типу цистаденом. Наступний тип КПЗ — ретенційні, що виникають внаслідок здавлення (рубцем, пухлиною), проростання злоякісною пухлиною, закупорки протоки ПЗ. Кісти такого типу часто солітарні і мають великі розміри (до 10 см і більше), але можуть бути і множинними дрібними, являючи собою ніби обмежений конгломерат кіст. Вміст кіст серозний або колоїдний.

Четвертий вид кіст — це псевдокісти. Вони виникають, в зоні некрозу тканини ПЗ у хворих, що перенесли важку форму геморагічного панкреатиту. Кількість і розміри псевдокіст у різних хворих можуть бути різними. Але частіше все ж буває одна або дві кісти, рідше — множинні псевдокісти. Іноді такі псевдокісти досягають дуже великих розмірів, відтісняючи сусідні органи (шлунок, поперечно-ободова кишка, селезінка). Розміри псевдокіст визначаються низкою чинників, а саме: розмірами вогнищ некрозу, впливом осмотично-активних речовин, наявністю аррозії кровоносної судини. Велике значення має збереження зв'язку кісти з протокою по якій надходить панкреатичний сік і може здійснюватись відток вмісту кісти. Слід зазначити, що кісти перших трьох типів зустрічаються значно рідше: за даними різних авторів, в 0,01-0,07% випадків.

Доведено, що гострий геморагічний (некротичний) панкреатит ускладнюється утворенням псевдокісти в 10-20% випадків, а спонтанні крововиливи в псевдокісту зустрічаються в 1,4-8,4% випадків [9]. Особливо часто це відбувається при панкреатиті алкогольної природи. Кровотечі при ХП відбуваються у порожнину кісти, протоки (ПЗ), шлунок, дванадцятипалу кишку, сальникову сумку. Кровотеча виникає внаслідок аррозії стінки артеріального судини в результаті впливу ферментів ПЗ. Найбільш частими джерелами кровотечі є селезінкова (30-50%), гастродуоденальна (17%) та панкреатодуоденальна артерії (11%), значно рідше — печінкова і ліва шлункова артерії, а також аорта [11].

В останній час багато авторів розглядають псевдокісту ускладнену кровотечею як утворення псевдоаневризми, оскільки вона являє собою аррозовану судинну структуру, оточену щільною капсулою. У загальній структурі гастродуоденальних, кровотечі в порожнину ПКПЗ і в просвіт ШКТ відносяться до рідкісних і становлять не більше 0,8% [3].

Слід розрізняти два види шлунково-кишкових кровотеч, що ускладнюють КПЗ. В одних випадках у хворих з панкреатичною кістою утворюються гострі виразки в шлунку, які ускладнюються кровотечею, в інших — аррозійна кровотеча в просвіт кісти ускладнюється проривом в шлунок або дванадцятипалу кишку, з утворенням цисто-гастральної, чи цисто-дуоденальної фістули [2]. Другий варіант зустрічається досить рідко. В російськомовній літературі ми найшли повідомлення про 4 випадки кровотеч із ПКПЗ з утворенням цисто-гастральних чи цисто-дуоденальних фістул. 6 випадків кровотечі із ПКПЗ із проривом в головний проток ПЗ описав О.С. Шалімов.

Алгоритм діагностики КПЗ, ускладненої кровотечею у шлунково-кишковий тракт в даний час добре відпрацьований, при умові, що провести його дозволяє стан хворого. Рентгенологічне дослідження дає можливість запідозрити або навіть встановити діагноз. Найбільш інформативні дані можна отримати при селективній ангіографії, УЗД, комп'ютерній томографії, МРТ та гастродуоденоскопії [3]. Іноді діагностика ШКК, зумовлених КПЗ, часто залежить не від методів дослідження, а від черговості їх застосування або незастосування в ургентних ситуаціях. В загально прийнятій практиці при гострій ШКК діагностику починають з гастродуоденоскопії, особливо у випадках, коли в епігастральній області не пальпується пухлиноподібне утворення або пальпація не проводилася. Якщо ендоскопіст знаходить у шлунку або дванадцятипалої кишці джерело активної кровотечі, а воно при КПЗ може бути у вигляді виразки слизової оболонки, то діагностичний алгоритм припиняється. Вирішуються питання тактики лікування, при тому, що основна патологія, а саме ККПЗ залишилась не встановленою. Це приводить до фатальних результатів в 40% випадків [3]. Але частіше при ендоскопічному дослідженні у всіх відділах шлунково-кишкового тракту виявляється змінена кров, проте явне джерело кровотечі, як правило, відсутнє. По даним Корнілова Н.Г. і співавт. (2010), тільки у 2 хворих із 10 (20%), були виявлені цисто-гастральні і цисто-дуоденальна нориці.

Арсенал сучасних лікувальних заходів включає ендоваскулярну оклюзію судини, що кровоточить, закриття дефекту судини із застосуванням ендоваскулярного стенту, інтраопераційну перев'язку судини, резекцію підшлункової залози. Виконання ендоваскулярних втручань можливе лише в 30-47% спостережень [3]. Відсутність можливості виконання ендоваскулярних втручань для зупинки кровотечі змушує хірурга вдаватися до оперативних втручань на висоті кровотечі. Кількість несприятливих результатів операцій, проведених на висоті кровотечі, сягає 70% [3]. Отже, враховуючи надзвичайну рід-

Таблица 1. *Структура причин кровотеч з верхніх відділів ШКТ (Фомін П.Д., Нікішаєв В.І., 2010)*

Причини	%
Пептична виразка	57,9
Ерозивно-геморагічний гастрит	14,0
Пухлини шлунка	7,5
Варикозне розширення вен стравоходу і шлунка	6,4
Діафрагмальні грижі	1,4
Хвороба Дьелафуа	1,0
Інші	4,8

кість описаної патології, складнощі в її діагностиці, особливо в ургентних умовах, високу летальність, ми вирішили зробити короткий огляд літератури по цій проблемі і навести наше спостереження.

Хворий К., 27 років, поступив у реанімаційне відділення ЦМЛ 05/10-2009 з ознаками гострої ШКК. Скарги на блювоту кров'ю, слабкість. При поступленні стан важкий. Шкіра і слизові бліді. Пульс 100 уд в 1 хв., АТ 80/40 мм рт.ст. Нв — 80 г/л, Ер $1,7\times10^{12}$ Із анамнезу: хворіє хронічним панкреатитом, неодноразово лікувався в період загострень, підчас яких проводились УЗД. Кістозних утворів підшлункової залози виявлено не було. Зловживає алкоголем. Напередодні, коли з'явились ознаки ШКК, пацієнт обстежувався в Центрі кровотеч — даних за ШКК на момент обстеження виявлено не було. Пацієнт був направлений в лікарню по місцю проживання, де йому негайно почали проводити інтенсивну гемостатичну, кровозамісну терапію. На протязі 3 днів відбувалися рецидиви кровотеч, проводились ургентні гастроскопії, підчас яких джерело кровотечі виявлено не було. Після чергового рецидиву кровотечі скликано консиліум. Проведено ЕГДС: стравохід без змін. В зоні стравохідно-шлункового з'єднання ознаки рефлюкс-езофагіту. Шлунок містить помірну кількість секрету, слизова анемічна. В антральному відділі поодинокі ерозії. В верхньому горизонтальному сегменті 12-палої кишки по задній стінці виявлено локальне втяжіння стінки кишки до 0,4 см в діаметрі, в дні якого незначне ерозування. Слизова навколо не змінена. Підтікання свіжої крові і стигм кровотечі не виявлено. Вказані ендоскопічні зміни були інтерпретовані нами як джерело попередніх кровотеч, зокрема не виключалась судинна мальформація. Була помітна невідповідність ідентифікованого нами джерела кровотечі значному об'єму крововтрати у пацієнта. Разом з тим, на момент огляду виявлене джерело кровотечі ми не пов'язували із кістою підшлункової залози. Ендоскопічного гемостазу, з метою попередження рецидиву кровотечі ми не проводили. Через 1 добу у хворого виник рецидив профузної кровотечі, було проведено операцію, підчас якої виявлено псевдокисту головки підшлункової залози (до 2 см в діаметрі), ускладнену кровотечею з утворенням цистодуоденальної нориці. Проведено прошивання кровоточивої судини, тампонада кісти гемостатичною губкою, накладання цистодуоденостоми. Післяопераційний перебіг важкий. В задовільному стані 08/11-2009 виписаний із стаціонару.

Висновки

Псевдокісти підшлункової залози є досить рідкою причиною ШКК. Доказом кровотечі із псевдокісти є виявлення цисто-гастральної чи цисто-дуоденальної нориці. У більшості випадків виявити джерело кровотечі не вдається. Наявність пацієнтів з невстановленим джерелом кровотечі, перенесеним панкреатитом в анамнезі, є показом для проведення УЗД, селективної ангіографії підшлункової залози, томографії, МРТ.

Литература

1. Братусь В.Д. (2001) Новые тенденции в лечении больных с острыми желудочно-кишечными кровотечениями Укр. ж. малоінвазивної ендоск. хір. 5; 1: 5: 6
2. Корнилов Н.Г., Чикотеев С.П. (2010) Хирургия хронического кистозного панкреатита, осложненного кровотечением в просвет кисты. Хирургия. 5: 25
3. Курыгина А., Стойко Ю., Багненко С. Кисты поджелудочной железы и печени и желудочно-кишечные кровотечения http://medactiv.ru/ygastro/gastro-010024.shtm
4. Фомин П.Д., Никишаев В.И. (2010) Кровотечения из верхних отделов желудочно-кишечного тракта: причины, факторы риска, диагностика, лечение. Здоров'я України. 5: 8
5. Cahow C.E., Gusberg R.J., Gottlieb L.J. (1983) Gastrointestinal hemorrhage from pseudoaneurysms in pancreatic pseudocysts. Am. J. Surg. Apr. 145; 4: 534-541
6. Cogbill C.L. (1968) Hemorrhage in pancreatic pseudocysts: review of literature and report of two cases. Ann. Surg. 167; 1: 112-115
7. Naoyuki F., Keiko M., Nobuyuki S. (1996) A rare case of severe acute pancreatitis complicated with pancreatic pseudocysts, obstructive jaundice and intraperitoneal hemorrhage. Internal Medicine. 35: 785-790
8. Hyun K., Seon J. (2007) Clinical features of pseudoaneurysms complicating pancreatitis: single center experience and review of korean literature. Gastroenterology. 50: 108-115
9. Masato M., Ryota N., Toshiaki M. (2009) Pancreatic pseudocyst with pancreatolithiasis and intracystic hemorrhage treated with distal pancreatectomy: a case report. Cases Journal. 2: 8693
10. Novacic K., Vidjak V. (2008) Embolization of a large pancreatic pseudoaneurysm converted from pseudocyst (hemorrhagic pseudocyst). J. Pancreas. 9; 3: 317-321
11. Surakit P., Raimondo M. (2004) Hepatic and splenic arteries' pseudoaneurysms causing hemosuccus pancreaticus. J. Pancreas. 5; 5: 395-396

ПОДПИСКА 2011

Глубокоуважаемые подписчики, читатели, авторы оригинальных статей!

"Украинский журнал малоинвазивной и эндоскопической хирургии" распространяется по подписке через агентства "Периодика" и "НПП "Идея". Для получения журнала в 2011 году Вам/Вашему учреждению необходимо обратиться произвольной форме в подписное агентство.

ООО "Периодика"
ул. Малая Житомирская, 11, оф. 2, 01001, Киев, Украина
тел./факс: (044) 278 00 24, (044) 278 61 65; e-mail: *alex@periodik.kiev.ua*

Подписное агентство ООО "НПП "Идея"
Индекс в каталогах НПП "Идея" — 11160
Киев: тел.: (044) 417-87-67; e-mail: *slava@idea.kiev.ua*
Донецк: тел.: (062) 381-09-32; e-mail: *info@idea.donetsk.ua*
Луганск: тел.: (0642) 34-44-04; e-mail: *idea@ltk.com.ua, kvu@lds.net.ua*