МІНІСТЕРСТВО ОХОРОНИ ЗДОРОВ'Я УКРАЇНИ
ВІЙСЬКОВО-МЕДИЧНЕ УПРАВЛІННЯ МІНІСТЕРСТВА ОБОРОНИ УКРАЇНИ

Український журнал малоінвазивної та ендоскопічної хірургії

УКРАЇНСЬКИЙ ФОНД ПІДТРИМКИ ТА РОЗВИТКУ
НЕЙРОЕНДОСКОПІЇ ТА ЕНДОСКОПІЧНОЇ НЕЙРОХІРУРГІЇ

ISSN 1029-743 X

Volume 14 No 2
2010

СПЕЦІАЛІЗОВАНИЙ ЖУРНАЛ ГОЛОВНОГО ВІЙСЬКОВО-МЕДИЧНОГО КЛІНІЧНОГО ЦЕНТРУ
«ГОЛОВНИЙ ВІЙСЬКОВИЙ КЛІНІЧНИЙ ГОСПІТАЛЬ» МІНІСТЕРСТВА ОБОРОНИ УКРАЇНИ
ОФІЦІЙНИЙ ЖУРНАЛ УКРАЇНСЬКОЇ АСОЦІАЦІЇ СПЕЦІАЛІСТІВ
ПО МАЛОІНВАЗИВНИМ ЕНДОСКОПІЧНИМ ТА ЛАЗЕРНИМ ТЕХНОЛОГІЯМ
НАУКОВО-ПРАКТИЧНИЙ ЖУРНАЛ АСОЦІАЦІЇ ЛІКАРІВ ЕНДОСКОПІСТІВ УКРАЇНИ

"Український журнал малоінвазивної та ендоскопічної хірургії"
(Укр. ж. малоінвазивної ендоск. хір.) — рецензуємий науково-практичний журнал.

Заснований у 1996 р.

Видається 4 рази на рік.

Затверджено ВАК України
1997 р., 1999 р. та 10.II.2010 постанова №1-05/1

Затверджено
Міжнародним Центром ISSN 5.VII.1998 р.

"Ukrains'kij žurnal maloinvazivnoї ta endoskopičnoї hirurgii"
(Ukr. ž. maloinvazivnoї endosc. hir.)

"Ukrainian Journal of Minimally Invasive and Endoscopic Surgery"
(Ukr. J. Minimally Invasive Endosc. Sur.)

Established in 1996.

Published quarterly.

Засновник
Український фонд підтримки та розвитку нейроендоскопії та ендоскопічної нейрохірургії

Видавник
Київський клінічний госпіталь

Мова видання
українська, російська, англійська.

Сфера розповсюдження
загальнодержавна, зарубіжна.

Свідоцтво про державну реєстрацію
КВ #2301, 23.XII.1996

Передплатний індекс
40719

Підписано до друку
31.V.2010

Наклад
500 примірників

Адреса редакції
01133, Київ, вул. Госпітальна, 18
тел./факс: (044) 522-8379

Сканування, дизайн та комп'ютерна верстка
Куценко С. О.

www.endoscopy.com.ua
www.gvkg.kiev.ua

Головний редактор
Данчин О. Г.

Заступники головного редактора
Бойчак М. П., Данчин А. О.

Редактори
Голік Л. А., Грубнік В. В., Лурін І. А., Шудрак А. А.

Редакційна колегія
Возіанов О. Ф.
Венцковський Б. М.
Білий В. Я.
Bauer B. L. *(Germany)*
Бурий О. М.
Cohen A. R. *(USA)*
Заболотний Д. І.
Зазірний І. М.
Запорожан В. М.
Зозуля Ю. П.
Зубарев П. М. *(Росія)*
Grotenhuis J. A. *(Netherlands)*
Fukushima T. *(USA)*
Мамчич В. І.
Нікішаєв В. І.
Ничитайло М. Ю.
Orljansky V. *(Austria)*
Палієнко Р. К.
Педаченко Є. Г.
Perneczky A. *(Germany)*
Поліщук М. Є.
Радіонов Б. В.
Руденко А. Ю.
Саєнко В. Ф.
Samii M. *(Germany)*
Shabus R. *(Austria)*
Sosna A. *(Чехія)*
Teo Ch. *(USA)*
Тімофеєв О. О.
Тофан А. В.
Фомін П. Д.
Цимбалюк В. І.
Щеглов В. І.

Шеф-редактор
Алхазян А. А.

ОРИГІНАЛЬНІ ДОСЛІДЖЕННЯ

5 **Хирургическая тактика в лечении окклюзионной гидроцефалии в остром периоде вентрикуломенингита — целесообразность проведения эндоскопической вентрикулоцистерностомии при наличии наружного вентрикулярного дренажа**
Данчин А.А., Данчин А.Г.

Surgical Strategy in Treatment of Obstructive Hydrocephaly Caused by Acute Meningitis — the Endoscopic Third Ventriculostomy vs. the External Ventricular Drains
A.A. Danchin, A.G. Danchin

16 **Лапароскопическая криодеструкция метастазов в печень в комплексном лечении колоректального рака**
Белый В.Я., Чернев В.Н.

Laparoscopic Cryodestruction of Liver Metastases in Combined Treatment of Colorectal Cancer
V.Ya. Beliy, V.N. Chernev

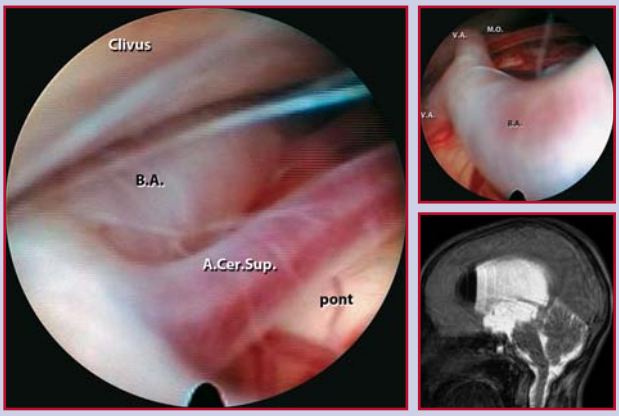

стор. 5

МАТЕРІАЛИ IV З'ЇЗДУ АСОЦІАЦІЇ ЛІКАРІВ-ЕНДОСКОПІСТІВ УКРАЇНИ — ЧАСТИНА I

ЕНДОСКОПІЯ ПРИ ЗАХВОРЮВАННЯХ ШЛУНКОВО-КИШКОВОГО ТРАКТУ

21 **Нестандартное решение проблемы послеоперационного холедохолитиаза — случай из практики**
Аксенов И.Г.

21 **Ендоскопічне забезпечення ентерального харчування**
Бурий О.М., Терешкевич І.С., Гребінь М.І., Раздобудько Ю.М., Сіордія Г.Г.

23 **Застосування методів виявлення *Helicobacter Pylori* в ендоскопічному кабінеті**
Бутницький Ю.І., Лобода В.Ф.

24 **Видеокапсульная интестиноскопия в практике врача-интерниста**
Гайдуков В.О., Михно В.Т., Хажалия И.З.

25 **Эозинофильный эзофагит**
Головин С.Г.

26 **Эндоскопическая граница между нормой и патологией в функциональном состоянии желудка и двенадцатиперстной кишки**
Гринцов А.Г., Христуленко А.А., Василенко Л.И., Куницкий Ю.Л., Скулков С.Г., Христуленко А.Л.

27 **Малоинвазивное лечение и наблюдение больных с обструктивными желтухами: роль эндоскопических и чрезкожных методик**
Грубник В.В., Герасимов Д.В., Готка В.В., Герасимова Н.Д.

29 **Роль та можливості ендоскопічної літотрипсії в лікуванні хворих з "важким" холедохолітіазом**
Дзвонковський Т.М., Дзвонковська Т.Т.

29 **Рентген-ендоскопічна діагностика захворювань підшлункової залози**
Дронов О.І., Насташенко І.Л., Ковальська І.О., Любенко Д.Л., Федорук В.І., Швець Ю.П.

31 **Передракові захворювання слизової оболонки шлунка: можливості ендоскопії з високим збільшенням у вузькому спектрі світла — *NBI***
Захараш М.П., Яковенко В.О.

32 **Клінічний досвід ендоскопічного видалення шлункового бандажу, що мігрував в просвіт шлунку**
Іоффе О.Ю., Шевелюк С.Б., Орлов О.Л., Криворук О.М., Тарасюк Т.В.

33 **Эндоскопические особенности гастроэзофагеальной рефлюксной болезни у больных пожилого возраста**
Коваленко Л.И.

33 **Эндоскопические аспекты локального гемостаза при желудочно-кишечных кровотечениях**
Ковалев А.И., Грицкова И.В.

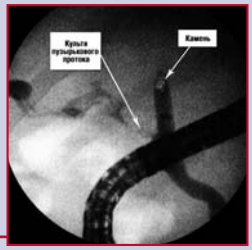

стор. 21



стор. 23

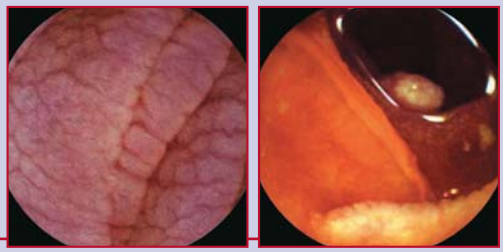

стор. 24

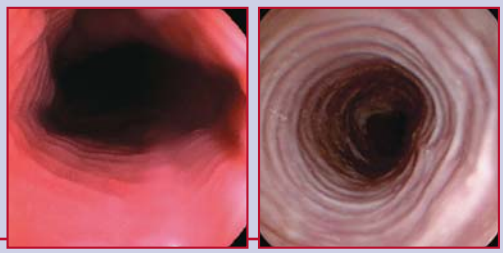

стор. 25

© Український журнал малоінвазивної та ендоскопічної хірургії, 2010
© Український Фонд підтримки та розвитку нейроендоскопії та ендоскопічної нейрохірургії, 2010

© ЗАТ "Київський клінічний госпіталь", 2010
Все права защищены. Перепечатка материалов либо их частей в любом виде без письменного согласия держателя авторских прав будет преследоваться в судебном порядке.

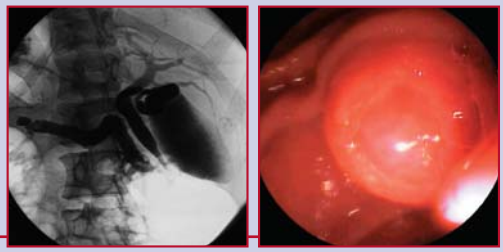

стор. 29

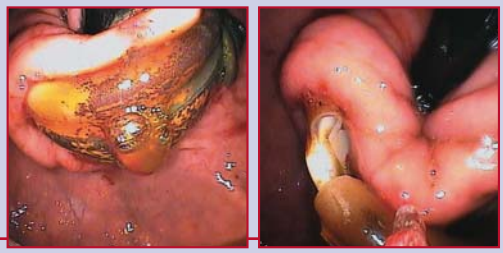

стор. 32

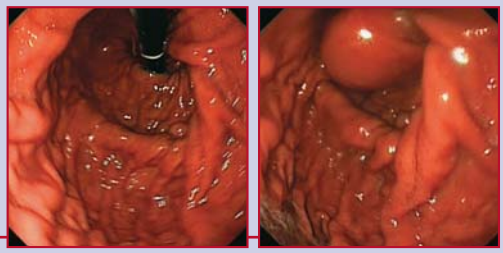

стор. 41

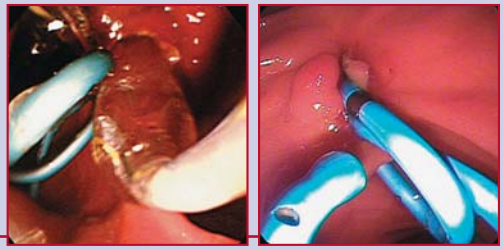

стор. 43

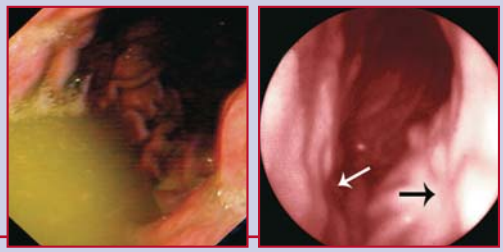

стор. 47

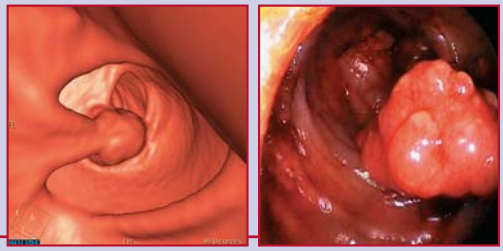

стор. 48

34 **Ефективність застосування октреотиду для профілактики загострення хронічного панкреатиту після ЕРХПГ**
Крилова О.О., Аксьонов І.Г., Кошарний В.Ф.

36 **Порівняльний аналіз результатів ендоскопічного та хірургічного лікування сформованих псевдокіст підшлункової залози**
Кушнірук О.І., Коломійцев В.І., Шаварова М.Ю., Павловський М.П.

36 **Досвід ендоскопічної імплантації балону *(BIB)* у шлунок для лікування ожиріння**
Лаврик А.С., Бурий О.М., Манойло М.В., Терешкевич І.С., Доскуч О.О.

37 **Оптимізація дозування інгібіторів протонної помпи при кровоточивих виразках**
Лемко І.І., Нікішаєв В.І., Запорожан С.Й.

38 **Оптимальні способи очищення товстого кишківника перед колоноскопією**
Лазарук В.М.

38 **Відновлення прохідності гастроезофагальної ділянки при злоякісних пухлинах шляхом ендоскопічного стентування**
Милиця М.М., Давидов В.І., Тімченко В.Ф., Товбін Ю.В.

39 **Аортоезофагеальна фістула як рідкісна причина езофагеальної кровотечі**
Мокрик В.Ю., Мокрик Ю.М., Богославець Б.І., Нечипорук Т.П., Ковтунець А.Т.

40 **Подготовка кишечника при эндоскопическом скрининге колоректального рака**
Музыка С.В., Винницкая А.Б.

41 **Редкая причина кровотечения из верхних отделов желудочно-кишечного тракта**
Никишаев В.И., Астахов В.В.

42 **Случай массивного кровотечения из аррозированного сосуда язвы желудка**
Никишаев В.И., Астахов В.В.

43 **Ендоскопічне трансмуральне та транспапілярне дренування псевдокіст підшлункової залози**
Ничитайло М.Е., Огородник П.В., Кондратюк О.П., Литвиненко О.М., Дейниченко А.Г., Біляєв В.В., Хілько Ю.О.

44 **Хірургічне лікування кровотеч із варикозно розширених вен стравоходу у пацієнтів із суб- та декомпенсованим цирозом печінки**
Русин В.І., Румянцев К.Є., Кравчук І.Б., Кополовець І.І.

45 **Ксантоми шлунка: випадкова знахідка чи важливий діагностичний маркер?**
Сімонова О.В., Мосійчук Л.М., Кушніренко І.В., Демешкіна Л.В., Гайдар Ю.А.

46 **Трудности эндоскопической диагностики и дифференциальной диагностики сифилиса желудка**
Тофан А.В., Бойко Г.С., Бобокал В.Н., Каминская З.И., Синица В.А., Разумейко И.В., Баранников К.В.

47 **Розриви слизової шлунка унаслідок тупої травми живота як причина шлункової кровотечі**
Тумак І.М., Курч І.М., Ключинська Л.І., Кудревцев Ю.Ю.

47 **Сочетание эндоскопическической склеротерапии и эмболизация ветвей чревного ствола в комплексном лечении варикозных пищеводно-желудочных кровотечений**
Фомин П.Д., Никишин Л.Ф., Боярская М.Г., Кондратюк В.А., Козлов С.Н.

48 **Возможности оптической и виртуальной колоноскопии в диагностике заболеваний толстой кишки**
Хажалия И.З., Губанов Д.С., Целикова В.В.

50 **Аспекти виконання діагностично-лікувальної колоноскопії**
Шевелюк С.Б., Орлов О.Л., Криворук О.М.

51 **Показання та протипоказання до ендоскопічної поліпектомії з товстої кишки**
Шевелюк С.Б., Орлов О.Л., Криворук О.М.

52 **Спосіб профілактики перфорації стінки товстої кишки при виконанні ендоскопічної поліпектомії**
Шевелюк С.Б., Пойда О.І., Орлов О.Л., Криворук О.М.

© Ukrainian Journal of Minimally Invasive and Endoscopic Surgery, 2010
© Ukrainian Fund of the Support and Development of Neuro-endoscopy and Endoscopic Neurosurgery. All rights reserved.
© Kiev's Clinical Hospital, Medical Corp. All right reserved.

Вельмишановні автори!
Запрошуємо Вас надсилати статті/рукописи на адресу редакції!

Український журнал малоінвазивної та ендоскопічної хірургії

ISSN 1029-743 X

Редакція "Українського журналу малоінвазивної та ендоскопічної хірургії" **безкоштовно публікує оригінальні** (не комерційні) **статті, та кольорові репродукції до них.**

Редакція приймає статті та рукописи авторів на окремих файлах у форматі Win Word на CD або дискетах типу MFD_2 HD. Рукописи, ілюстрації, дискети та ін. не повертаються. Редакція приймає статті на українській, російській та англійській мовах.

Також Ви маєте можливість надіслати статтю/рукопис/ілюстрації на електрону адресу редакції: bomartin@yandex.ru

Відповідальність за коректування наданого авторами власного матеріалу, цитат та посилань несуть автори статей. Однак редакція залишає за собою право представляти отримані роботи для рецензування авторитетним у цій галузі спеціалістам. В таких випадках відгук буде опублікований разом з рецензованою статтею. Редколегія залишає за собою право, в разі особливої потреби, скорочувати та виправляти статті, не змінюючи при цьому їхнього істотного змісту.

Авторські права
Прийняття рукопису до публікації передбачає, що цю роботу відправлено до редакції за згодою усіх авторів установи, де її було виконано; авторські права автоматично переходять від авторів до видавника; рукопис не буде опубліковано де-небудь без згоди власника авторських прав.

Для прискорення роботи авторів дуже просять готувати рукописи відповідно до слідуючих інструкцій:

1. Рукопис повинен бути надрукований **Times New Roman**, 12, через 1,5 інтервали на аркуші форматом А4 (21×29,7 см).

2. Титульний лист повинен мати на українській (або російській) мові та на англійській мові **назву статті та імена авторів, заклад, клініку, відділення,** в якому виконано роботу, адресу закладу для кореспонденції. Далі, сторінки рукопису повинні бути пронумеровані послідовно.

3. Чітке відокремлення друкованого аркуша — важлива допомога читачам. **Кожна стаття повинна мати:** узагальнення (summary), вступ, матеріали та методи, результати, обговорення, література.

4. Узагальнення (summary) повинно бути на англійській мові, мати короткий огляд основних положень роботи. Його розмір може складати від 1/2 до цілої сторінки. Додайте не більше 4 ключових слів у кінці.

5. Вступ пов'язаний в основному з найбільш важливими питаннями статті. Після ознайомлення зі вступною частиною читачу повинно бути зрозуміло, навіщо було виконано дану роботу, та яка мета автора.

6. В частині **матеріали та методи** повинен бути представлений короткий, але чіткий опис, наприклад, основної методики оперативного втручання, або яким чином виконувався експеримент, яка апаратура та техніка використовувалась, обсяг клінічного матеріалу і його підрозділ, види та кількість експериментів і т.д. Ця частина повинна дозволити читачеві контролювати, повторювати і продовжувати наукову роботу авторів.

7. Результати повинні бути викладені чітко та стисло. Таблиці та графіки бажані в тому випадку, якщо вони скорочують текст і збагачують зміст.

8. В **обговоренні** основні результати повинні бути порівняні з результатами, які є в літературі. Їхнє значення в практичній хірургічній роботі рекомендується виділити.

9. Список літератури (у статті — **Література**) повинен бути представлений в алфавітному порядку, пронумерований та ідентифікований з номерами в тексті.

Згадування журналу повинно включати: прізвище(а) та ініціали автора(ів), рік публікації у округлих дужках, повну назву статті, назву журналу — скорочення відповідно "Index Medicus", номер тому (якщо є), номер журналу, перші та останні номери сторінок.

- Борисов А.П., Григорьев С.Г. (1998) Классификация малоинвазивных хирургических вмешательств. Эндоскопическая хирургия. 4: 30-31
- Fay T., Grant F.C. (1923) Ventriculoscopy and intraventricular photography in internal hydrocephalus. JAMA. 46; 80: 461-463

Посилання на книгу, методичні рекомендації повинно включати: прізвище(а) та ініціали автора(ів), рік публікації в округлих дужках, повну назву книги, місце публікації в округлих дужках, видавництво та кількість сторінок.

- Верещагин Н.В., Брагина Л.К., Вавилов С.Б., Левина Г.Я. (1986) Компьютерная томография мозга. (Москва). "Медицина". 256 с.
- Зозуля Ю.А. (1981) Методические рекомендации по диагностике и лечению травматических внутричерепных гематом у больных различных возрастных групп. (Киев). "Здоровье". 25 с.
- Grossman C.B. (1990) Magnetic resonance imaging and computed tomography of the head and spine. (Baltimore). *Williams and Wilkins, eds.* 280 p.

Посилання на дисертацію повинно включати: прізвище та ініціали автора, рік публікації в округлих дужках, повну назву дисертації, науковий ступінь пошукача, місце публікації в округлих дужках, кількість сторінок.

- Бхат А.К. (1987) Диагностика и лечение травматических двусторонних субдуральных гематом. Автореф. дис... канд. мед. наук. (Киев). 18 с.

Посилання на тезиси повинно включати: прізвище(а) та ініціали автора(ів), рік публікації в округлих дужках, повну назву тезисів, назва конференції, місце публікації в округлих дужках, перші та останні номери сторінок.

- Блинов Е.И. (1982) Распознавание и лечение хронических внутричерепных гематом. Тез. докл. *III Всесоюзного съезда нейрохирургов*. (Москва). с. 23-24
- Danchin A.G. (1997) Endoscopic assisted microsurgery of lateral herniated lumbar disks. In Abstract Book: *Third Congress on Minimally Invasive Neurosurgery*. (France). pp 28-29

10. Ілюстрації мають надаватися на окремих файлах, в форматі TIFF або JPEG (maximum quality) з розподільчою здатністю **300 dpi,** та **розміром** не меншим за розмір **репродуціювання**. Категорично **не допускається** надання зображень **імпортованих** у програму **MSWord** або **CorelDraw.**

11. Схеми і графіки повинні бути розбірливими. Доречно віконання графіків або схем за допомогою засобів Microsoft Ofice, або у кривих.

12. Будь ласка, додайте **у кінці статті** повні імена, титули та повну адресу всіх авторів, закладів, в яких виконано роботу, країну і місто. Вкажіть: з ким, по якій адресі і по якому телефону редакція буде при необхідності мати контакт.

13. Всі ділові контакти (переговори) та особливо всю кореспонденцію відносно остаточного друку необхідно надсилати прямо на адресу Редакції.

Редакція "Українського журналу малоінвазивної та ендоскопічної хірургії"
Клініка нейрохірургії та неврології
Головний військовий клінічний госпіталь
вул. Госпітальна, 18, Київ, 01133, Україна
Тел./факс: +38 (044) 522-83-79
Тел.: +38 (044) 521-82-87
e-mail: bomartin@yandex.ru

© Український журнал малоінвазивної та ендоскопічної хірургії
(2010) Vol. 14; 2: 5-15

ХИРУРГИЧЕСКАЯ ТАКТИКА В ЛЕЧЕНИИ ОККЛЮЗИОННОЙ ГИДРОЦЕФАЛИИ В ОСТРОМ ПЕРИОДЕ ВЕНТРИКУЛОМЕНИНГИТА — ЦЕЛЕСООБРАЗНОСТЬ ПРОВЕДЕНИЯ ЭНДОСКОПИЧЕСКОЙ ВЕНТРИКУЛОЦИСТЕРНОСТОМИИ ПРИ НАЛИЧИИ НАРУЖНОГО ВЕНТРИКУЛЯРНОГО ДРЕНАЖА

Данчин А.А., Данчин А.Г.

Клиника нейрохирургии и неврологии Главного военно-медицинского клинического центра "Главный военный клинический госпиталь" МО Украины, Киев

Surgical Strategy in Treatment of Obstructive Hydrocephaly Caused by Acute Meningitis — the Endoscopic Third Ventriculostomy vs. the External Ventricular Drains

A.A. Danchin, A.G. Danchin

Clinic of Neurosurgery and Neurology, Main Military Clinical Hospital of the Defense Ministry, Kiev, Ukraine

Received: May 5, 2010
Accepted: May 17, 2010

Адреса для кореспонденції:
Клініка нейрохірургії та неврології
Головний військовий клінічний госпіталь
вул. Госпітальна, 18, Київ, 01133, Україна
Тел./факс: +38-044-522-83-79
e-mail: bomartin@yandex.ru

Summary

We observed 10 patients with post-infective obstructive hydrocephaly. In all cases we performed endoscopic third ventriculistomy (ETV) with good results. In one patient with external ventricular drainage (EVD) which during 4 weeks inducted ventriculomeningitis we successfully performed ETV and removed EVD. All patients were discharged from our hospital in good condition. So, we can recommend the ETV for patients with EVD in cases of post-meningitis obstructive hydrocephaly.

Key words: endoscopic third ventriculostomy, external ventricular drainage, hydrocephaly, meningitis.

Введение

Наружное вентрикулярное дренирование (НВД) — распространенная методика лечения пациентов со спонтанными внутрижелудочковыми и субарахноидальными кровоизлияниями, новообразованиями головного мозга, приводящими к развитию острой окклюзионной гидроцефалии, позволяющая временно эвакуировать избыточно накапливающуюся цереброспинальную жидкость из желудочковой системы головного мозга [6].

Однако длительность применения системы наружного дренирования прямо пропорциональна вероятности развития грозных инфекционных осложнений — вентрикулита, менингита, либо вентрикуломенингита, которые по данным мировой литературы достигают 22% [3,6]. Особенно трудно поддающимися лечению являются случаи, когда первичное воспаление оболочек мозга приводит к развитию острой окклюзионной гидроцефалии и установка наружного вентрикулярного дренажа с одной стороны ликвидирует острую водянку, с другой — поддерживает инфекционный процесс. В доступной литературе мы не встретили работ, которые бы освещали вопросы лечебной тактики при окклюзионной гидроцефалии на фоне вентрикуломенингита при наличии НВД, не освещены моменты, касающиеся избавления пациентов как от наружного дренажа, так и от гидроцефалии при имеющемся воспалительном процессе желудочковой системы.

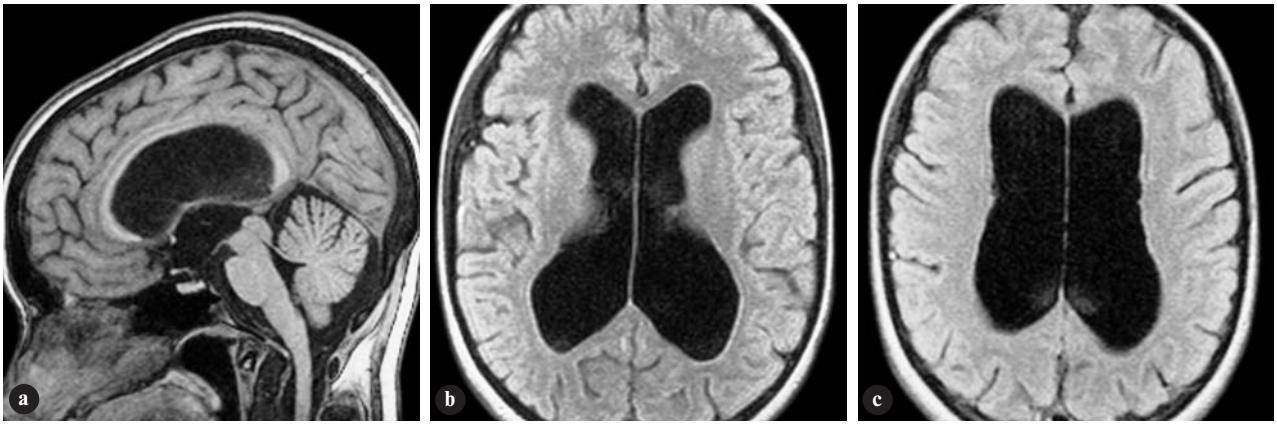

Рис. 1

МРТ головного мозга пациентки Р. — манифестация окклюзионной гидроцефалии, стеноз на уровне водопровода мозга (**a** — сагиттальная проекция; **b, c** — аксиальная проекция).

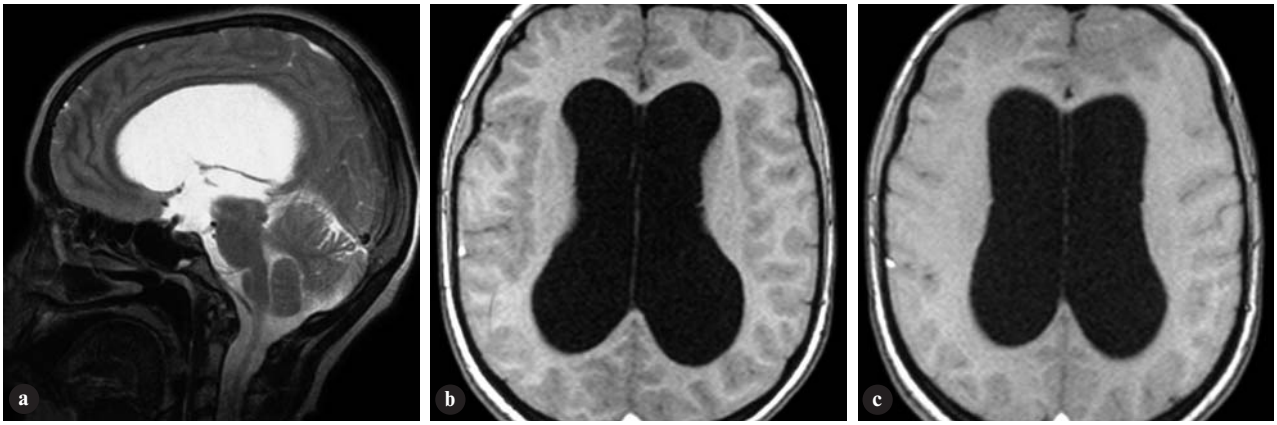

Рис. 2

МРТ головного мозга пациентки Р., 1 месяц после манифестации гидроцефалии — отмечается выраженная отрицательная динамика в виде значительного расширения боковых и третьего желудочков (**a** — сагиттальная проекция; **b, c** — аксиальная проекция).

Цель нашего *исследования* — разработка комплекса лечебных мероприятий у больных с вентрикуломенингитом, осложненным острой окклюзионной гидроцефалией, определение рациональной хирургической тактики для устранения острой окклюзионной гидроцефалии с возможностью эффективного избавления больных от наружного вентрикулярного дренажа.

Материалы и методы

В 2008-2009 годах в отделении нейрохирургии Главного военного клинического госпиталя МО Украины на лечении находилось 10 взрослых пациентов с первичным менингитом/вентрикулитом, осложнившимся развитием острой окклюзионной гидроцефалии. Средний возраст больных составил 32 года, мужчин было 8 (80%), женщин — 2 (20%).

Все пациенты поступали в отделение в неотложном порядке. В неврологическом статусе превалировала выраженная общемозговая симптоматика, менингиальный синдром, лихорадка. В ясном сознании поступило большинство пациентов — 9 (90%). У 1 пациентки (10%) сознание было нарушено до уровня комы I. Диагностические мероприятия включали общеклинические исследования, КТ, МРТ головного мозга, люмбальные пункции.

С целью ликвидации острой окклюзионной гидроцефалии всем 10 больным была выполнена эндоскопическая перфорация дна третьего желудочка *(ETV)*. Эта методика подробно описана в литературе [1,2,4,10,11]. В последующем проводилась антибактериальная терапия.

Из всех 10 больных лишь в одном наблюдении у пациентки еще до поступления в нашу клинику имелся длительно функционировавший наружный вентрикулярный дренаж, поддерживавший явления вентрику-

Рис. 3

МРТ головного мозга пациентки Р., 2 недели после выполнения наружного вентрикулярного дренирования — сохраняется значительное расширение боковых и третьего желудочков, в передних рогах боковых желудочков воздух (**a** — сагиттальная проекция; **b, c** — аксиальная проекция).

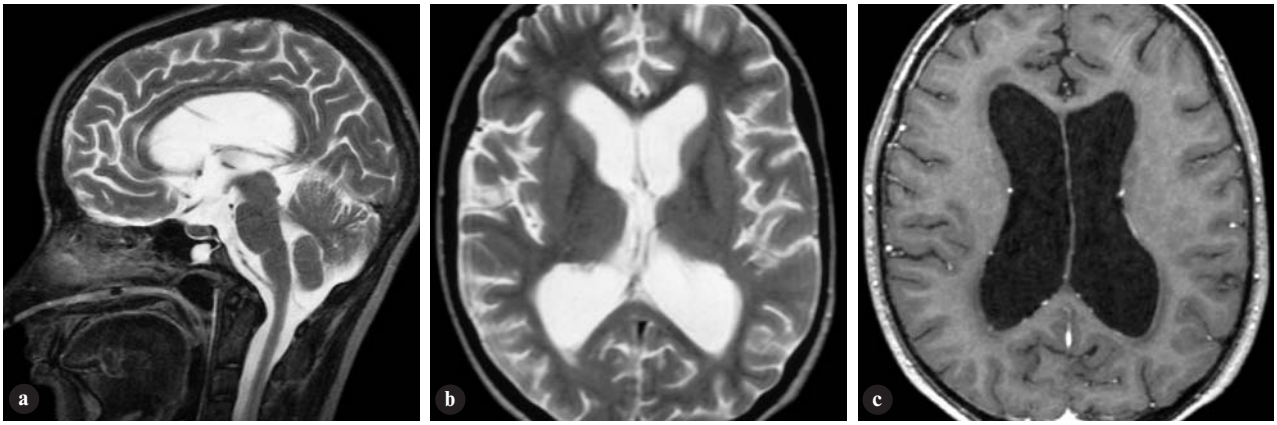

Рис. 4

МРТ головного мозга пациентки Р., 4 недели после выполнения наружного вентрикулярного дренирования — гидроцефалия уменьшилась, воздуха в желудочках нет, наружный вентрикулярный катетер функционирует (**a** — сагиттальная проекция; **b, c** — аксиальная проекция).

лита. При этом он эффективно устранял развившуюся поствоспалительную окклюзионную гидроцефалию, что не позволяло его удалить в общепринятые сроки. Лечебная тактика в стандартной ситуации подразумевала бы длительное антибактериальное лечение для купирования вентрикулита с последующим возможным вентрикулоперитонеальным шунтированием, однако общее состояние больной было настолько тяжелое, что прогнозировать успешность длительной антибактериальной терапии при наличии наружного вентрикулярного дренажа более 4 недель было проблематично. В нашей клинике этой пациентке была применена альтернативная хирургическая тактика, которая привела к ее выздоровлению. Приводим подробное описание данного наблюдения.

Клиническое наблюдение

Больная Р., 18 лет, поступила в клинику нейрохирургии ГВКГ 15/9-2009 г. в тяжелом состоянии.

Диагноз: вентрикуломенингит с развитием стеноза водопровода мозга, окклюзионная гидроцефалия, состояние после наружного вентрикулярного дренирования.

Анамнез заболевания: два месяца назад после переохлаждения развился менингит, осложнившийся слипчивым процессом в области водопровода мозга и окклюзионной трехжелудочковой гидроцефалией (рис. 1). Больная находилась на лечении в нейрохирургическом отделении города Н., в течение 1 месяца проводилась антибактериальная терапия, однако состояние больной прогрессивно ухудшалось — сознание нарушилось до сопора. При контрольной томографии головного мозга гидроцефалия значительно увеличилась (рис. 2). С целью ликвидации водянки мозга выполнено наружное вентрикулярное дренирование, дренаж установлен в передний рог правого бокового желудочка, длительность наружной вентрикулостомии — 2 недели. Состояние пациентки в первые трое суток после выполнения НВД с некоторой положительной динамикой, затем уровень сознания — сопор, на фоне массивной антибактериальной терапии прогрессировал выраженный менингиальный синдром.

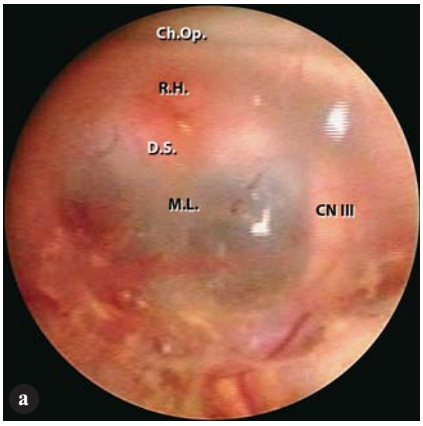

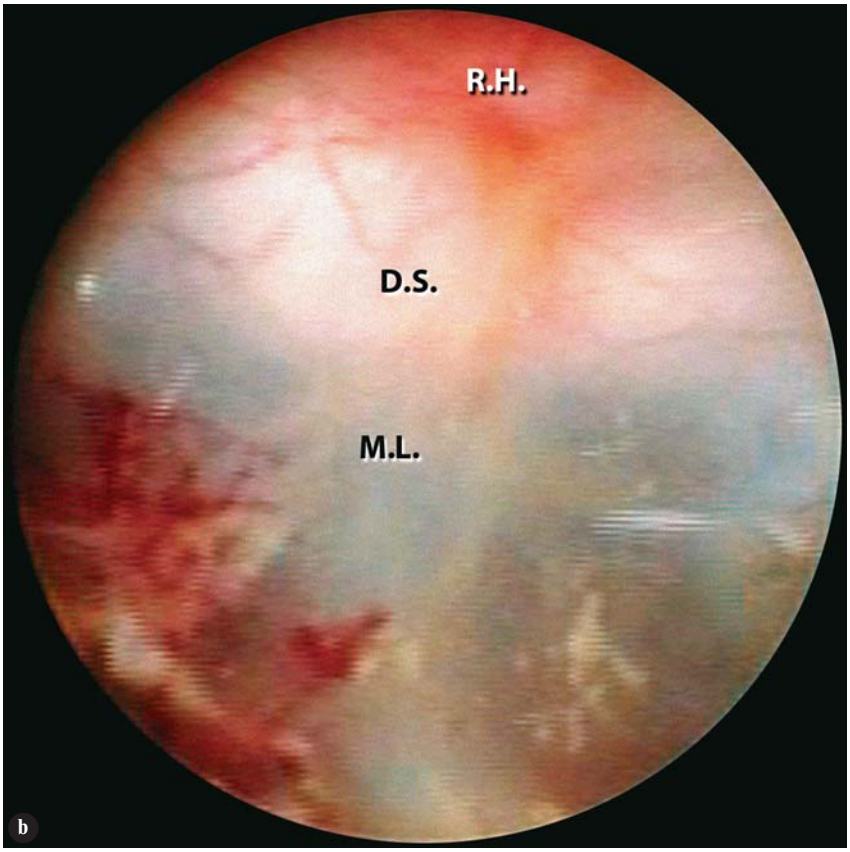

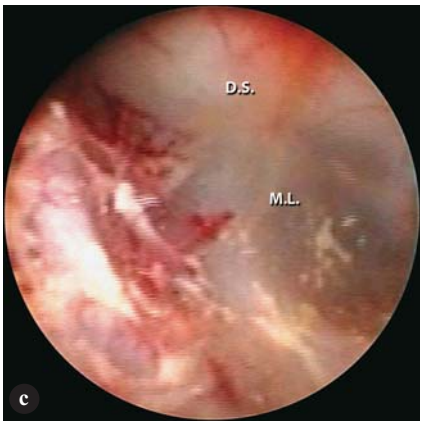

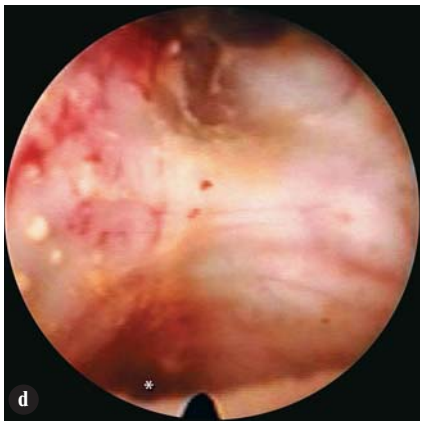

Рис. 5

Эндоскопическая инспекция третьего желудочка:

A (0°). Передние отделы желудочка — все стенки имеют фибринозный налет. Картина вентрикулита.

B (0°). Между мамиллярными телами и спинкой турецкого седла дно истончено — мембрана Лилеквиста покрыта воспалительным налетом.

C (0°). Левая стенка желудочка при близком рассмотрении — картина вентрикулита.

D (30°). Воспаленно измененные задние отделы желудочка — водопровод мозга (обозначен звездочкой) окклюзирован спаечными изменениями.

Обозначения: C.M. — мамиллярные тела; Ch.Op. — хиазма; CN III — правый глазодвигательный нерв; D.S. — спинка турецкого седла; M.L. — мембрана Лилеквиста; R.H. — гипофизарная воронка.

По данным МРТ головного мозга (рис. 3), сохранялась выраженная трехжелудочковая гидроцефалия с наличием воздуха в боковых желудочках.

Больная в тяжелом состоянии была переведена в другое нейрохирургическое лечебное учреждение, где ей выполнена смена наружного вентрикулярного дренажа, проводилась антибактериальная терапия Меронемом. Длительность наружного дренажа — еще 14 дней. При контрольной томографии (рис. 4) имеется положительная динамика со стороны желудочковой системы — воздуха в желудочках мозга нет, размер боковых и третьего Zжелудочков уменьшились, однако общее состояние больной оставалось тяжелым, обусловленным развившимся вентрикулитом. Для дальнейшего лечения пациентка переведена в нашу клинику.

Неврологический осмотр при поступлении (15/9-2009): состояние больной тяжелое, гипертермия до 39°C, сознание нарушено до комы I (8 баллов ШКГ), грубый ротационный и вертикальный нистагм, насильственный поворот головы и глаз влево, выраженный менингиальный синдром, глубокий тетрапарез, явления децерибрационной ригидности.

Местно: в правой лобной области наружный вентрикулярный дренаж, выведенный через кожу на расстоянии 5 см от фрезевого отверстия. По дренажу вытекает прозрачный ликвор под давлением 120 мм водного столба.

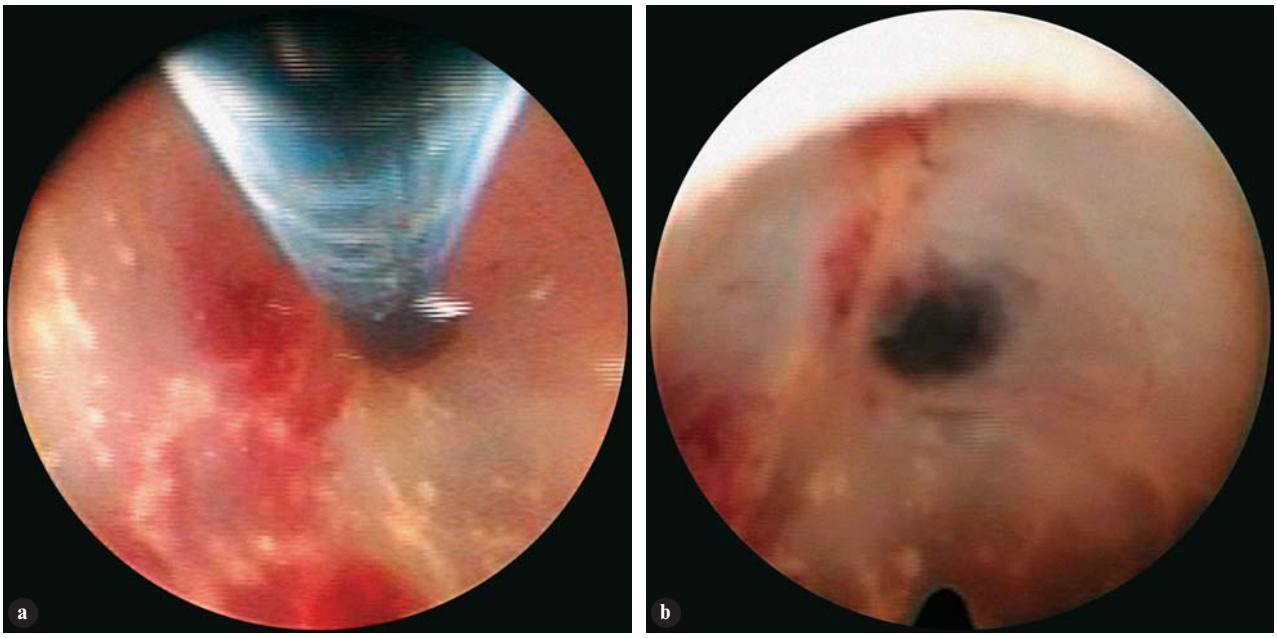

Рис. 6

Этапы эндоскопической перфорации дна третьего желудочка:

A (0°). Перфорация мембраны Лилеквиста тупым путем.

B (0°). Стома — первоначальный диаметр 2 мм.

Лечебная тактика

Пациентке в неотложном порядке выполнено оперативное лечение — эндоскопическая вентрикулоцистерностомия, дополненная удалением наружного вентрикулярного дренажа.

Особенности эндоскопической операции

Учитывая наличие в правом полушарии двух ранее наложенных фрезевых отверстий для НВД, эндоскопический доступ к желудочкам мозга осуществлен из левого полушария. При осмотре — третий желудочек значительно изменен, его поверхность покрыта фибринозными отложениями, на стенках просматриваются множественные участки кровоизлияний, Сильвиев водопровод окклюзирован воспалительным спаечным процессом (рис. 5). Третий желудочек расширен. Между мамиллярными телами и спинкой турецкого седла просматривается истонченная куполообразная мембрана Лилеквиста — в ней выполнена стома с межножковой и понтинными цистернами (рис. 6). Обзору открылись базальные субарахноидальные цистерны и пространства, содержащие основную артерию и ее веточки, краниальные нервы (рис. 7). Их анатомическое строение не изменено. Признаки воспалительных процессов на поверхности моста и образований в нижележащей *cisterna cerebellomedullaris*, аналогичные изменениям в третьем желудочке, не прослеживались. Стома между желудочковой системой и базальными цистернами расширена до 10 мм в диаметре, ликвороциркуляция восстановлена (рис. 8).

Наружный вентрикулярный дренаж из правого бокового желудочка удален.

Послеоперационный период

Пациентке проводилась стандартная медикаментозная терапия, которая применяется у всех больных в раннем послеоперационном периоде по поводу эндоскопической перфорации дна третьего желудочка. Помимо этого, выполнялось интракаротидное введение антибиотиков пенициллинового ряда. На 7 сутки после операции нормализовалась температура тела. Сознание постепенно восстановилось до ясного на 14 сутки. С третей недели больная начала самостоятельно есть, разговаривать, тетрапарез полностью регрессировал. На 20 сутки выписана из отделения.

При осмотре через 7 месяцев очаговой и общемозговой неврологической симптоматики нет. Интеллектуальных нарушений нет. Пациентка хорошо себя чувствует, жалобы не предъявляет. По данным МРТ головного мозга явлений гидроцефалии боковых и третьего желудочков нет (рис. 9).

Результаты

У всех 10 пациентов эндоскопическая вентрикулоцистерностомия в дне третьего желудочка ликвидировала окклюзионную форму гидроцефалии. Осложнения, связанные с проведением операции, не наблюдались. Пациентам проводилась антибактериальная терапия с интракаротидным введением антибиотиков, что привело к купированию воспалительного процесса во всех наблюдениях. В подавляющем количестве наблюдений (9 пациентов) сроки выполнения эндоскопической вентрикулоцистерностомии не

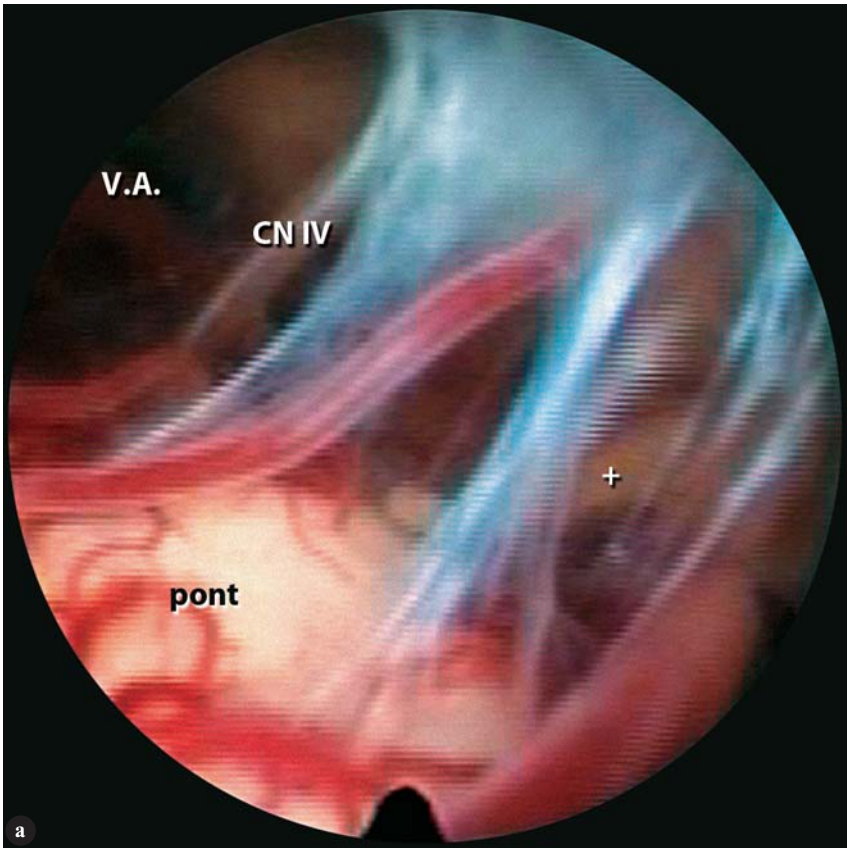

Рис. 7

Эндоскопический осмотр базальных субарахноидальных цистерн:

A (30°). Правая боковая цистерна моста — визуальных поствоспалительных изменений поверхности моста нет. В глубине просматривается правый лицевой нерв (+).

B (0°). *Cisterna cerebellomedullaris* — визуального спаечного процесса нет.

C-D (0°). Медиальная цистерна моста — визуально спаечного процесса, блокирующего ликворооттoк, нет.

Обозначения: B.A. — основная артерия; Clivus — скат; CN IV — правый отводящий нерв; Pont — мост; V.A. — правая позвоночная артерия.

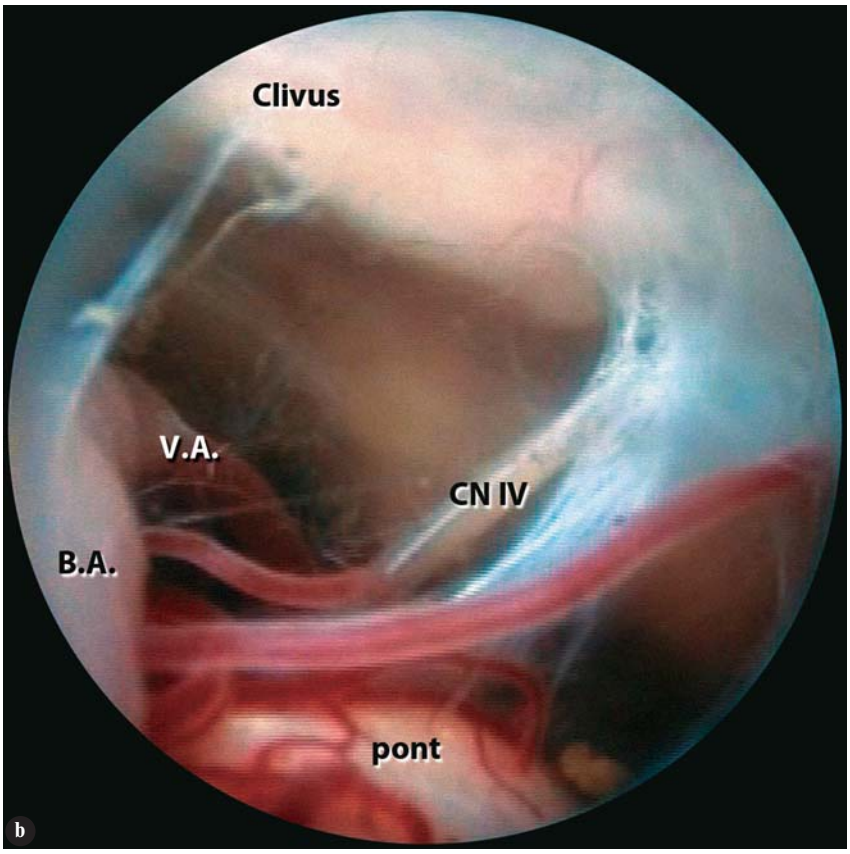

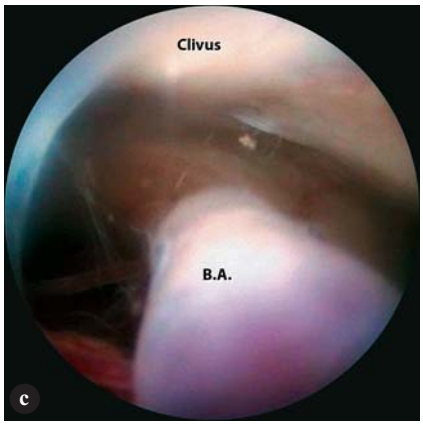

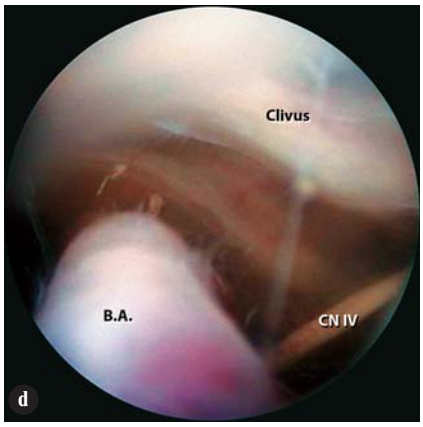

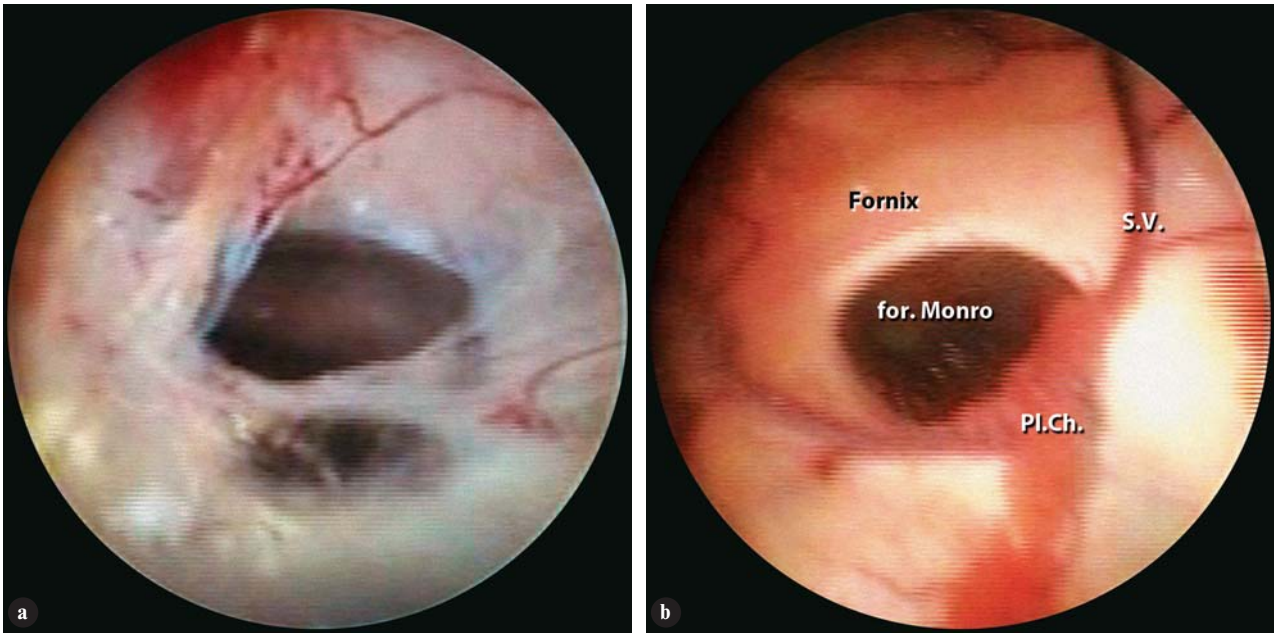

Рис. 8

Окончательный этап эндоскопической перфорации дна третьего желудочка:

A (0°). Стома расширена до 10 мм в диаметре. Признаков кровотечения нет.

B (0°). Левое *for. Monro* и тело бокового желудочка — визуальных воспалительных изменений меньше, чем в третьем желудочке.

Обозначения: Fornix — свод; Pl.Ch. — хороидальное сплетение; S.V. — септальная вена.

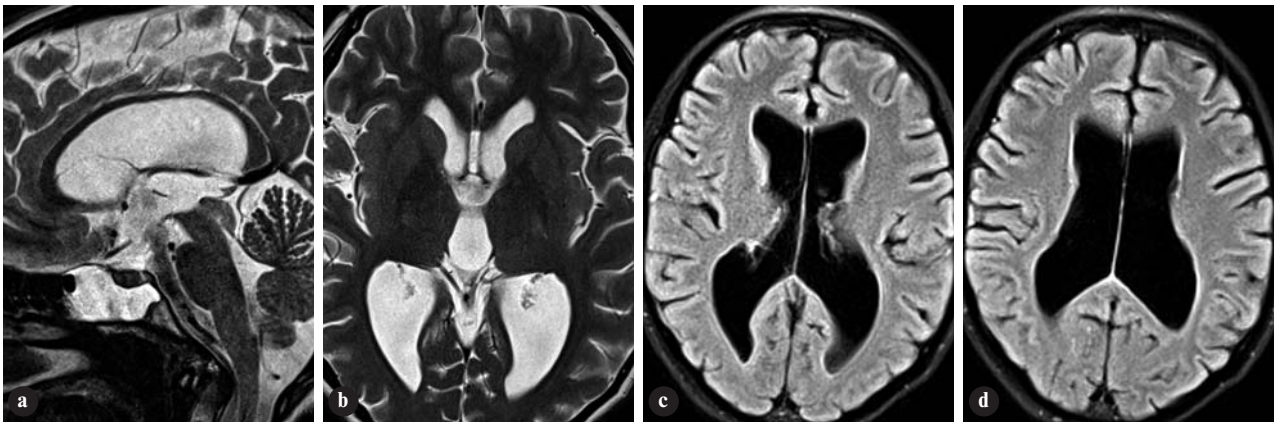

Рис. 9

МРТ головного мозга пациентки Р., 7 месяцев после выполнения ETV — гидроцефалия регрессировала (**a** — сагиттальная проекция; **b, c, d** — аксиальная проекция).

превышали двух суток с момента поступления в клинику. У одной больной операция выполнена в неотложном порядке и дополнена удалением длительно имевшегося наружного желудочкового катетера.

Регресс гидроцефалии в результате сброса ликвора из окклюзированных желудочков в базальные субарахноидальные пространства и его сохранившаяся конвекситальная резорбция привели к выздоровлению наблюдавшихся больных. Во всех наблюдениях, как у больных с перенесенным менингитом, так и у больной с вентрикулитом, существенных изменений по типу спаечного процесса в анатомии базальных субарахноидальных цистерн, нами не наблюдалось. Для иллюстрации эффективности эндоскопической вентрикулоцистерностомии при поствоспалительной окклюзивной гидроцефалии у пациентов, которым не проводилось НВП, приводим следующий клинический пример.

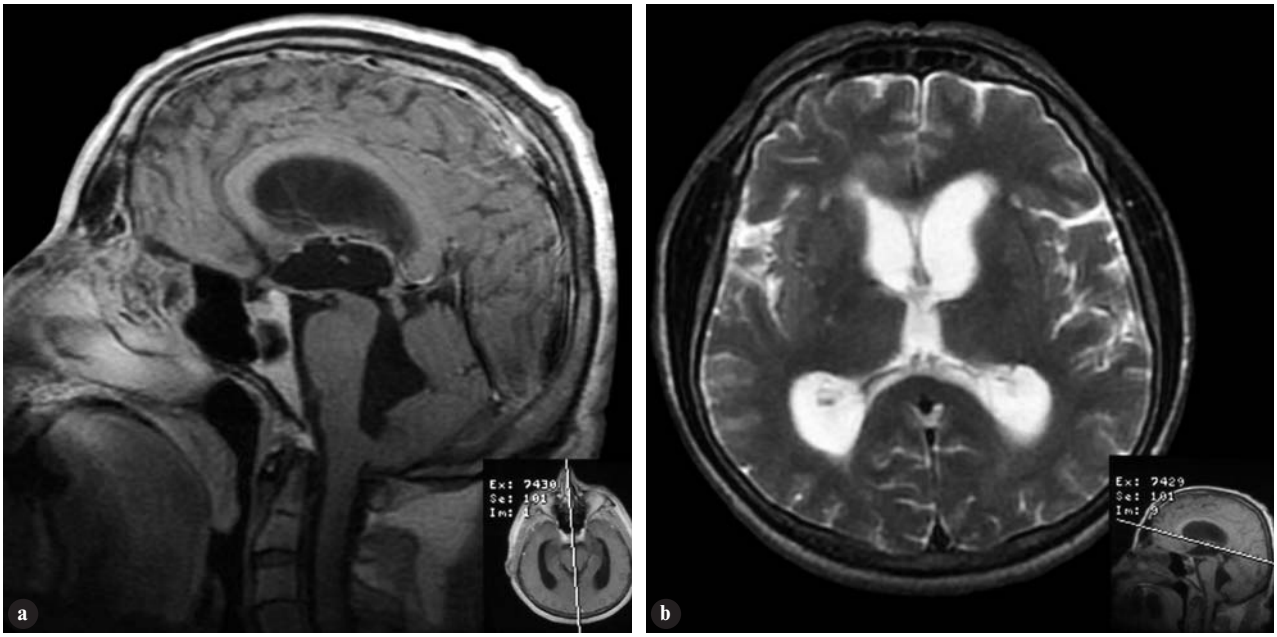

Рис. 10

МРТ головного мозга больного К. — манифестация панвентрикулярной окклюзионной гидроцефалии, стеноз на уровне отверстий *Luschka et Magendie* (**a** — сагиттальная проекция; **b** — аксиальная проекция).

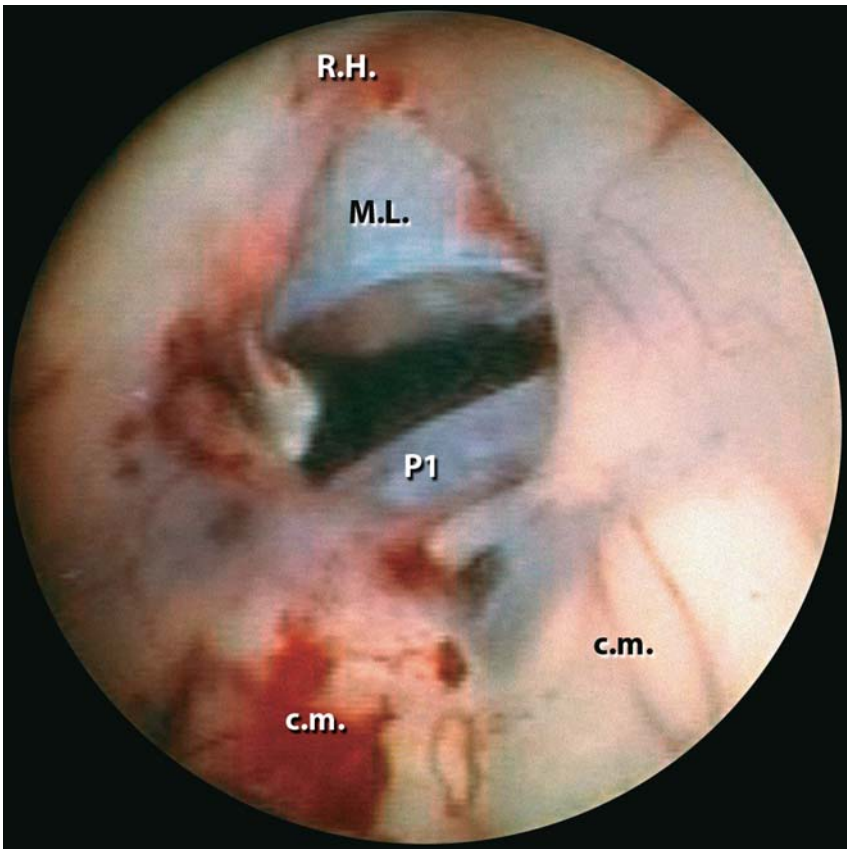

Рис. 11

Эндоскопическая перфорация дна третьего желудочка — вид стомы между мамиллярными телами и гипофизарной воронкой. Стома диаметром 10 мм, в открытой межножковой цистерне визуализируется P1 сегмент задней мозговой артерии.

Обозначения: C.M. — мамиллярные тела; M.L. — мембрана Лилеквиста; R.H. — гипофизарная воронка.

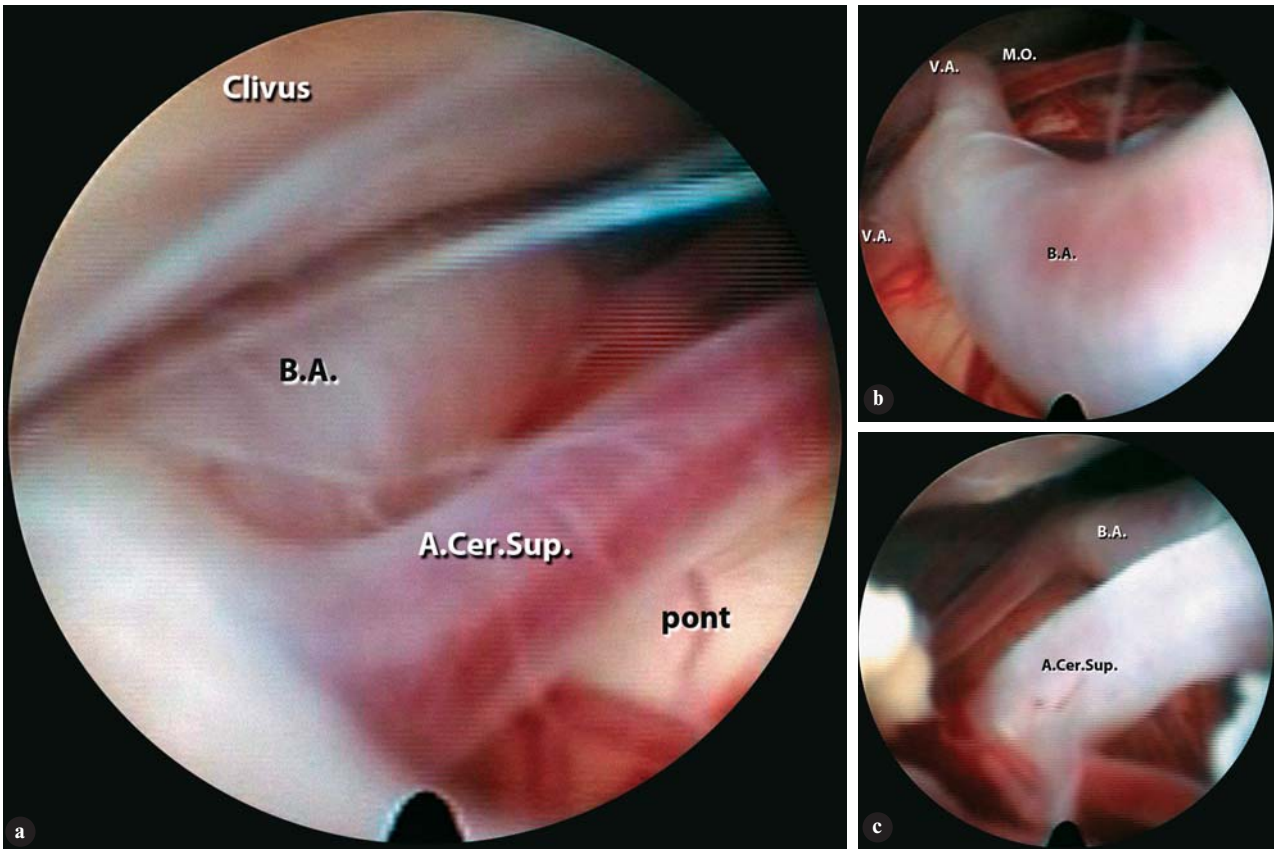

Рис. 12

Эндоскопический осмотр базальных субарахноидальных цистерн:

A (30°). Правая сторона препонтинной цистерны — визуальных поствоспалительных изменений поверхности моста нет.

B (30°). Медиальная цистерна моста — визуальных поствоспалительных изменений нет. *Cisterna cerebellomedullaris* — в области слияния позвоночных артерий в *a. basilaris* визуальных поствоспалительных спаечных изменений нет.

C (30°). Левая сторона препонтинной цистерны — визуальных поствоспалительных изменений нет.

Обозначения: A.Cer.Sup. — верхняя мозжечковая артерия; B.A. — основная артерия; Clivus — скат; M.O. — продолговатый мозг; Pont — мост; V.A. — позвоночная артерия.

Клинический пример

Пациент К., 57 лет, поступил с жалобами на выраженную головную боль, шаткость походки, тошноту, рвоту, двоение зрения. Известно, что 3 недели назад перенес менингит. При МРТ головного мозга определена окклюзия отверстий *Luschka et Magendie* вследствие развившегося спаечного процесса с формированием тотальной желудочковой обструктивной гидроцефалии (рис. 10). Больному выполнена эндоскопическая перфорация дна третьего желудочка (рис. 11). При инспекции понтинных цистерн спаечного процесса, препятствующего ликвороотоку, не выявлено (рис. 12). Состояние больного после операции значительно улучшилось, патологическая симптоматика полностью регрессировала. В удовлетворительном состоянии выписан на 12 сутки домой. Контрольная МРТ показала нормализацию размеров желудочковой системы (рис. 13).

Обсуждение

В большинстве европейских и американских публикаций, касающихся исследования воспалительных процессов головного мозга, таких как вентрикулит или менингит, для характеристики ликворных инфекции используется специфический термин "катетер-зависимая инфекция" *(catheter-related infection — CRI)*, либо "вентрикулостомия-зависимая инфекция" *(ventriculostomy-related infection — VRI)* [5-7]. К факторам, способствующим развитию этого процесса, относят наличие внутрижелудочковых и субарахноидальных кровоизлияний, промывание желудочков во время оперативного вмешательства, системные инфекции и длительность вентрикулярного катетера независимо от причины его установки [5-7].

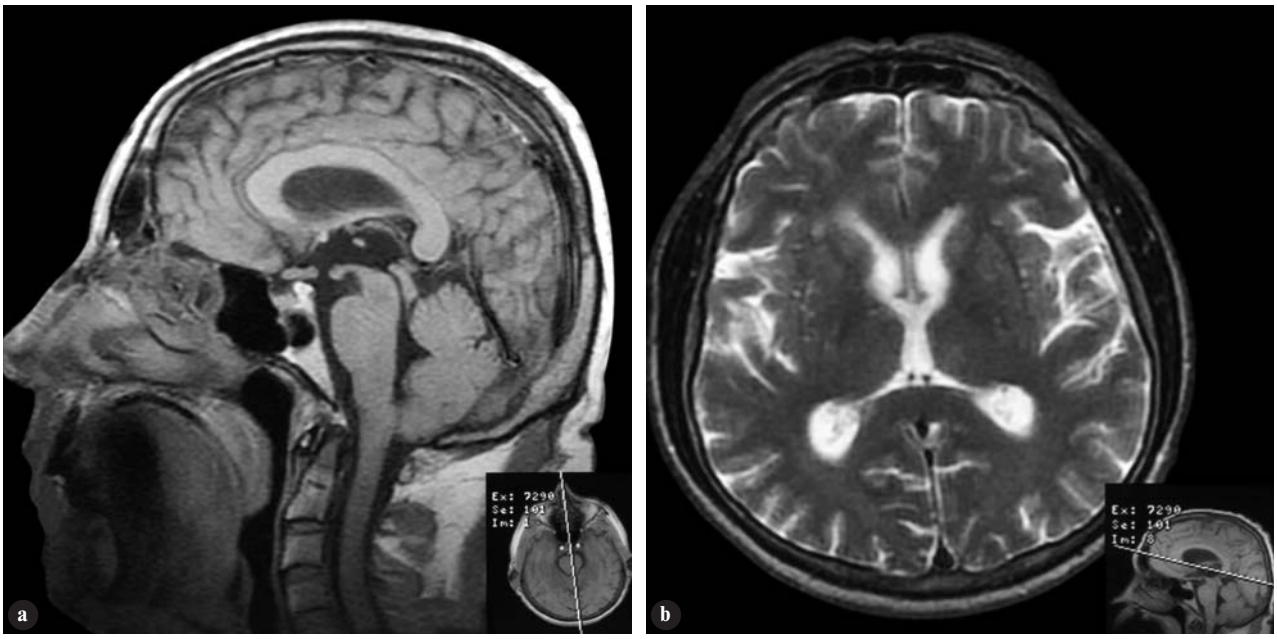

Рис. 13

МРТ головного мозга больного К., 2 месяца после выполнения ETV — гидроцефалия регрессировала (**a** — сагиттальная проекция; **b** — аксиальная проекция).

При этом антибиотикопрофилактика не снижает риск развития вентрикулита. Так, еще в 1972 году Wyler A.R. и Kelly W.A. показали, что продолжительность применение наружного дренирования увеличивала риск присоединения инфекции как в группе больных, получавших антибиотики, так и в группе, обходившейся без них [12].

Вероятность развития вентрикулита резко возрастает при применении НВП более 5 дней, что подтверждается многочисленными литературными данными [5-7,12]. Последующая перестановка катетера существенно не влияет на развитие воспалительного процесса [5-7,12]. Paramore C.G. и Turner D.A. (1994) отмечают, что инфекционное поражение желудочков в первые 10 дней катетеризации только возрастает, аналогичные выводы демонстрируют Holloway K.L. и соавторы (1996) [5,8]. Однако наблюдений, которые бы превышали десятидневное применение наружного вентрикулярного дренирования, в литературе крайне мало [5]. Так, Holloway K.L. и соавторы (1996) приводят лишь одно наблюдение применения НВД более 10 дней в группе из 584 пациентов, которым было выполнено НВД [5].

Воспалительные процессы оболочек головного мозга нетравматического генеза — менингиты и арахноидиты, являются одной из наиболее частых причин окклюзионной гидроцефалии, возникающей в результате слипчивого процесса водопровода мозга либо отверстий *Luschka et Magendie* [9]. В подобных ситуациях лечебная тактика должна быть направлена на первоначальное устранение и санацию воспалительного процесса — купирование проявлений менингита, критериями чего являются общеклиническая картина и данные цитоза спинномозговой жидкости. Окклюзионная гидроцефалия с признаками обструкции на уровне Сильвиева водопровода (или отверстий *Luschka et Magendie*), формирующаяся уже вторично, требует проведения скорее не наружного дренирования, а вентрикулоцистернального шунтирования.

По мнению Rekate H.L. (2008), окклюзионная гидроцефалия с обструкцией на уровне Сильвиева водопровода и ниже при хроническом менингите является показанием к проведению *ETV* [9]. Однако адекватное сравнение результатов лечения больных с окклюзионной гидроцефалией поствоспалительного генеза в литературе зачастую проблематично, т.к. авторы, выполняющие эндоскопические операции, предпочитают объединять все окклюзионные гидроцефалии, в том числе и опухолевого генеза, в одну группу [1,2,4]. Хотя Teo C., анализируя 121 случай выполнения *ETV*, приводит отдельную статистику по постменингитной обструктивной гидроцефалии — 4 наблюдения (3,3%) [11]. В тоже время, литературных данных, свидетельствующих об успешных результатах эндоскопического лечения больных с окклюзионной гидроцефалией на фоне вентрикулита и длительно имеющегося наружного вентрикулярного дренажа, мы не встретили. Предложенная нами

хирургическая тактика подтверждена клиническим выздоровлением пациентки с тяжелым воспалительным процессом желудочков мозга, которые имеют высокий процент летальных исходов. И хотя небольшое количество наших наблюдений не может претендовать на абсолютное решение этой проблемы, эндоскопическую вентрикулоцистерностомию можно рекомендовать для практического применения в случаях не только окклюзионной поствоспалительной гидроцефалии, но и при наличии наружного вентрикулярного дренажа как возможный вариант выхода из сложной ситуации.

Выводы

Поствоспалительная гидроцефалия с формированием спаечного процесса на уровне водопровода мозга либо отверстий *Luschka et Magendie* является показанием к проведению эндоскопической вентрикулоцистерностомии.

При наличии у пациентов дополнительного наружного вентрикулярного дренажа эндоскопическая перфорация дна третьего желудочка позволяет ликвидировать дренаж, избежать дальнейшего инфицирования желудочковой системы, устранив внутреннюю гидроцефалию. В подобных ситуациях лечебная тактика заключается в одномоментном выполнении эндоскопической вентрикулоцистерностомии и удалении наружного дренажа, приводя к клиническому улучшению состояния пациентов.

Литература

1. van Beijnum J., Hanlo P.W., Fischer K., Majidpour M.M., Kortekaas M.F., Verdaasdonk R.M., Vandertop W.P. (2008) Laser-assisted endoscopic third ventriculostomy: long-term results in a series of 202 patients. Neurosurgery. Vol. 62; 2: 437-444
2. Bergsneider M., Miller C., Vespa P.M., Hu X. (2008) Surgical management of adult hydrocephalus. Surgery of human cerebrum II, Part 2. (eds. Apuzzo M.L.J.) Neurosurgery. [Suppl.] Vol. 62; 2: 643-660
3. Brown E.M., Edwards R.J., Pople I.K. (2006) Conservative management of patients with cerebrospinal fluid shunt infections. Neurosurgery. Vol. 58: 657-665
4. Cappabianca P., Cinalli G., Gangemi M., Brunori A., Cavallo L.M., de Divitiis E., Decq P., Delitala A., Di Rocco F., Frazee J., Godano U., Grotenhuis A., Longatti P., Mascari C., Nishihara T., Oi S., Rekate H., Schroeder H.W.S., Souweidane M.M., Spennato P., Tamburrini G., Teo C., Warf B., Zymberg S.T. (2008) Application of neuroendoscopy to intraventricular lesions. Surgery of human cerebrum II, Part 2. (eds. Apuzzo M.L.J.) Neurosurgery. [Suppl.] Vol. 62; 2: 575-598
5. Holloway K.L., Barnes T., Choi S., Bullock R., Marshall L.F., Eisenberg H.M., Jane J.A., Ward J.D., Young H.F., Marmarou A. (1996) Ventriculostomy infections: the effect of monitoring duration and catheter exchange in 584 patients. J. Neurosurgery. 85: 419-424
6. Lozier A.P., Sciacca R.R., Romagnoli M.F., Conolly E.S. (2008) Ventriculostomy-related infections: a critical review of the literature. Surgery of human cerebrum II, Part 2. (eds. Apuzzo M.L.J.) Neurosurgery. [Suppl.] Vol. 62; 2: 688-700
7. Lyke K.E., Obasanjo O.O., Williams M.A., O`Brien M., Chotani R., Perl T.M. (2001) Ventriculitis complicating use of intraventricular catheters in adult neurosurgical patients. Clin. Infect. Dis. 33: 2028-2033
8. Paramore C.G., Turner D.A. (1994) Relative risks of ventriculostomy infection and morbidity. Acta Neurochir. (Wien). 127: 79-84
9. Rekate H.L. (2008) The definition and classification of hydrocephalus: a personal recommendation to stimulate debate. Cerebrospinal Fluid Research. 5:2
10. Schroeder H.W.S., Oertel J., Gaab M.R. (2007) Endoscopic treatment of cerebrospinal fluid pathway obstructions. Operative Neurosurgery. Vol. 60; 2: 44-52
11. Teo C. (1998) Third ventriculostomy in the treatment of hydrocephalus: experience with more than 120 cases. In book: Minimally invasive techniques
12. Wyler A.R., Kelly W.A. (1972) Use of antibiotics with external ventriculostomies. J. Neurosurgery. 37: 185-187

ПОДПИСКА 2010-2011

Глубокоуважаемые подписчики, читатели, авторы оригинальных статей!

С 2010 года "Украинский журнал малоинвазивной и эндоскопической хирургии" распространяется по подписке через агентство "Периодика".

Для получения журнала в Вам/Вашему учреждению необходимо обратиться произвольной форме в агентство "Периодика".

ТОВ "Фірма "Періодика"
вул. Мала Житомирська, 11, оф. 2, 01001, Київ, Україна
тел./факс: (044) 278 00 24, (044) 278 61 65; **e-mail:** alex@periodik.kiev.ua

© Український журнал малоінвазивної та ендоскопічної хірургії
(2010) Vol. 14; 2: 16-19

ОРИГІНАЛЬНІ ДОСЛІДЖЕННЯ

ЛАПАРОСКОПИЧЕСКАЯ КРИОДЕСТРУКЦИЯ МЕТАСТАЗОВ В ПЕЧЕНЬ В КОМПЛЕКСНОМ ЛЕЧЕНИИ КОЛОРЕКТАЛЬНОГО РАКА

Белый В.Я., Чернев В.Н.

Отделение абдоминальной и малоинвазивной хирургии Главного военно-медицинского клинического центра "Главный военный клинический госпиталь" МО Украины, Киев

Laparoscopic Cryodestruction of Liver Metastases in Combined Treatment of Colorectal Cancer

V.Ya. Beliy, V.N. Chernev

Department of Abdominal and Minimally Invasive Surgery, Main Military Clinical Hospital of the Defense Ministry, Kiev, Ukraine

Received: April 12, 2010
Accepted: May 17, 2010

Адреса для кореспонденції:
Клініка абдомінальної хірургії
Головний військовий клінічний госпіталь
вул. Госпітальна, 18, Київ, 01133, Україна
Тел.: +38-044-521-84-86

Summary

The basis of this work on the analysis of survey results and the treatment of 122 patients with colorectal cancer with multiple metastases liver identified after primary surgery (hemicolectomy, resection), identified by surgeons as "radical" in terms from 6 months to 4.5 years. Patients of I group served — laparoscopic cryodestruction, patients of II group — laparoscopic cryodestruction in combination with local application of cytostatic agents with prolonged action, superselective chemoembolization complex preparations and systemic chemotherapy, patients with the third group were carried out according to standard chemotherapevtic treatment schemes. Analysis of treatment results showed that in the third group all patients died within the first 4 months of therapy, in I group line in 4 months broke the 75% of patients, 6 months 64.2%, 8 months — 35.7%, 10 months — 17,8% and one year — only 2 patients (7,4%). In the group with complex therapy for 8 months 88.2% of patients were alive, 10 months — 70.6%, 12 months — 52.9%, 20 months — 44.1%, 24 months — 29.4%, 26 months — 17.6%, and 28 months — 2 patients (5.8%).

Key words: colorectal cancer, liver metastases, laparoscopic cryodestruction.

Введение

Ежегодно в мире регистрируется около одного миллиона новых случаев рака толстой кишки. В Украине в 2008 году заболеваемость раком ободочной кишки составила 20,7 на 100 тысяч населения, смертность — 12,3. Заболеваемость раком прямой кишки в этом же году составила 18,6 на 100 тысяч населения, смертность — 12,0 [4,5].

Несмотря на, казалось бы, своевременные и "радикально" выполненные операции по поводу первичного опухолевого очага, с соблюдением правил абластики, отсутствием данных о наличии отдаленных метастазов до и во время операции, у значительной части больных они появляются в различные сроки после выписки из стационара (по нашим данным от 2 месяцев до 4 лет), причем чаще всего в печени.

Возникает важная проблема лечения таких больных. К сожалению, чисто хирургический метод — резекция печени (атипичная или анатомическая), возможен только у 10% таких больных — при солитарных или унилобарных метастазах [1-3]. В связи с этим весьма актуальным становится вопрос о разработке методик воздействия на множественные метастатические узлы, не подлежащие оперативному лечению. Это и определило основную *задачу нашего исследования* — улучшить результаты лечения больных оперированных по поводу колоректального рака с выявленными в отдаленные сроки после операции множественными метастазами в печень, увеличить продолжительность их жизни, повысить ее качество за счет проведения комплексного лечения с использованием в качестве метода лапароскопической криодеструкции.

Материалы и методы

В основу настоящей работы положен анализ результатов обследования и лечения 122 больных, находившихся в хирургическом отделении клиники абдоминальной хирургии Главного военного клинического госпиталя МО Украины в течении последних 10 лет. Мужчин было 77 (63,1%), женщин 45 (36,9%). По возрасту больные распределялись следующим образом: до 50 лет — 12 пациентов, 50-59 лет — 43, 60-69 лет — 51, в возрасте 70 лет и старше — 16.

Первичные операции в объеме гемиколэктомии выполнены у 84 пациентов, различные резекции — у 38. При обследовании до операции и во время нее отдаленные метастазы не были выявлены.

У всех больных при гистологическом исследовании удаленной опухоли диагностирована аденокарцинома: низкодифференцированная у 67 (55%), умеренно-дифференцированная — у 31 (25,4%), высокодифференцированная — у 24 (19,6%). У 15% больных множественные метастазы были выявлены в первые 6 месяцев после операции, у 25% — в сроки от 6 до 12 месяцев, у 30% — от 1 до 2 лет, у 30% — в более поздние сроки, через 42-64 месяца. Необходимо отметить, что все больные после операции прошли курс адъювантной химиотерапии. У 82% метастазы локализовались в обеих долях печени, достигая в отдельных случаях 7 см в диаметре (в большинстве случаев 2-3 см).

При поступлении в клинику больным проводили предоперационное обследование, которое включало: определение опухолевых маркеров АФП, РЕА, СА-19-9, ультразвуковое исследование, компьютерную томографию, эндоскопическую ультрасонографию, тонкоигольную пункционную биопсию под контролем УЗИ, рентгенологическое исследование органов грудной клетки, общеклинические анализы крови и мочи, биохимические исследование крови с определением функциональных возможностей печени по Child L.G., исследование коагулограммы. Исследование проведено в три этапа. Каждому этапу соответствовала определенная группа больных.

На первом этапе (контрольная группа — 60 человек) больные с метастазами колоректального рака в печени получали традиционную симптоматическую терапию и системную полихимиотерапию.

На втором этапе, вследствие неудовлетворительных результатов первого, больным выполняли лапароскопическую криодеструкцию метастатических узлов. Эти больные (28 человек) составили группу №1.

На третьем этапе работы была сформирована группа №2 (34 больных), которым была проведена комплексная терапия в составе лапароскопической криодеструкции (в том числе и повторной), местного введения цитостатиков пролонгированного действия, суперселективной химиоэмболизации печени и системной полихимиотерапии.

Результаты и обсуждение

В контрольной группе все больные получали общепринятое в то время лечение: симптоматическую терапию, в состав которой входили анальгетики, спазмолитики, гепатопротекторы. Кроме того в их лечении применялась комбинация химиопрепаратов: митоксантрон АБД (онкотрон), митомицин С, адрабластин, 5-фторурацил. Проводимая терапия была малоэффективной, все больные погибли в первые 4-6 месяцев от начала лечения. Смерть наступала на фоне прогрессирования метастатических очагов в печени (по размерам и количеству), раковой кахексии и полиорганной недостаточности.

На втором этапе исследования, в группе больных №1, было решено использовать метод прямого воздействия на метастатические очаги в печени — эндоскопическую криодеструкцию. Перед лечением все больные были обследованы с помощью перечисленных выше методов. Имелось полное представление о количестве метастатических узлов, их размерах, локализации, конфигурации, гистологическом строении, а также о состоянии организма пациента, его резервных возможностях, в частности — о функциональном состоянии печени.

Лапароскопическую криодеструкцию выполняли по общепринятой методике с помощью аппарата "Криоэлектроника-4" ,оснащенного набором специальных наконечников различной конфигурации, которые позволяли проникнуть в метастатические узлы любой локализации. Продолжительность обработки одного узла диаметром 2-3 см составляла

от 5 до 15 мин. Более крупные узлы промораживали дольше до 30-40 минут, используя несколько циклов замораживания и оттаивания. Температура при криовоздействии колебалась от 120°С до 180°С.

Для контроля за процессом использовали интраоперационный ультразвуковой датчик фирмы *Olympus* с частотой 7,5 мГц. Во время операции датчик размещали на различных поверхностях печени, что позволяло постоянно уточнять локализацию, конфигурацию, объем узла, контролировать полноту криодеструкции. Средний объем кровопотери за операцию составил от 50 до 100 мл. В двух случаях при замораживании глубоко расположенных метастазов кровотечение из "кратера" глубиной 6 см было остановлено повторными циклами замораживания, в одном случае пришлось выполнить тампонаду "кратера" гемостатической губкой. Объем кровопотери составил от 150 до 200 мл. Операцию завершали введением в поддиафрагмальное и подпеченочное пространства двухпросветных силиконовых дренажей, которые удаляли на 2-3 сутки. Длительность операции в среднем 1,5 часа.

19 пациентов были выписаны на пятые сутки после операции, 5 человек — на шестые (в связи с воспалительными изменениями в месте проколов передней брюшной стенки), 4 больных — на девятые сутки из-за обострения сопутствующих сердечно-сосудистых заболеваний. После выписки все больные обследовались каждые 3 месяца. Обследование включало в себя оценку общего состояния, осмотр, УЗИ, КТ органов брюшной полости, лабораторные исследования.

Наблюдение за больными группы №1 показало следующее:

- все подвергнутые криодеструкции метастатические узлы значительно (до 30% от исходного) уменьшились в объеме, были постепенно замещены рубцовой тканью, рецидива опухолевого роста в них не отмечено;
- новые метастатические узлы в участках печени, ранее от них свободных, появились через 3 месяца у 5 больных, через 6 месяцев — у 8, через 9 — у всех остальных;
- продолжительность жизни у больных этой группы была выше, чем в контрольной: через 4 месяца были живы 21 человек (75%), через 6 месяцев — 18 (35,7%), через 8 — 10 (35,7%), через 10 — 5 (17,8%), через 1 год — только 2 (7,1%).

Таким образом, эндоскопическая криодеструкция позволила надежно разрушить подвергнутые замораживанию метастатические узлы, однако остановить с помощью этого метода дальнейшее прогрессирование опухолевого процесса, предотвратить появление новых метастазов не удалось.

В связи с недостаточным эффектом эндоскопической криодеструкции как монометода на третем этапе нашего исследования решено было ее использовать в комплексе с местным применением цитостатиков пролонгированного действия, суперселективной химиоэмболизацией и системной полихимиотерапией. Комплексная терапия была применена в группе больных №2 (34 человека). Методика эндоскопической криодеструкции была усовершенствована. Крупные метастатические узлы (диаметром 5-7 см) перед холодовым воздействием подвергались эндоскопической электрохирургической резекции — удаляли до 50% их объема. Это позволяло увеличить радикальность криодеструкции за более короткое время и меньшее число сеансов. Местное введение цитостатиков пролонгированного действия выполняли по следующей методике: цисплатин (1 грамм) в 2-3 желатиновых капсулах через троакар под контролем лапароскопа подавали в глубину "кратера", образовавшегося после криодеструкции и оттаивания.

Через 2-3 дня после эндоскопической операции проводили суперселективную химиоэмболизацию. Предварительно определяли функциональные возможности печени, основываясь на классификацию Child L.G. (1989). В сыворотке крови исследовали уровень билирубина, альбумина, лактатдегидрогеназы, АСТ, АЛТ, принимали во внимание наличие асцита и энцефалопатии. Химиоэмболизацию проводили с помощью катетера, проведенного в общую печеночную артерию через правую бедренную. Вначале выполняли ангиографическое исследование печени, как для оценки полноты выполненной криодеструкции, так и для выявления ее возможных осложнений.

Через 5-6 дней после суперселективной химиоэмболизации проводили курс системной полихимиотерапии. Использовали комбинацию химиопрепаратов: митоксантрон АБД, митомицин С, адрабластин, 5-ФУ, по общепринятой методике.

Таблица 1. *Сравнительная оценка продолжительности жизни больных в зависимости от метода лечения*

Продолжительность жизни	Вид лечения		
	Монометод (I группа)	Комплексное лечение (II группа)	Контрольная группа (III группа)
4 месяца	21 (75,0%)	34 (100%)	21 (35%)
6 месяцев	18 (64,2%)	30 (88,2%)	0 (0%)
8 месяцев	10 (35,7%)	30 (88,2%)	0 (0%)
10 месяцев	5 (17,8%)	24 (70,6%)	0 (0%)
12 месяцев	2 (7,14%)	18 (52,9%)	0 (0%)
16 месяцев	0 (0%)	18 (52,9%)	0 (0%)
20 месяцев	0 (0%)	15 (44,1%)	0 (0%)
24 месяцев	0 (0%)	10 (29,4%)	0 (0%)
26 месяцев	0 (0%)	6 (17,6%)	0 (0%)
28 месяцев	0 (0%)	2 (5,8%)	0 (0%)

Были зафиксированы следующие осложнения:

- при криодеструкции у 2 больных развились интраоперационные кровотечения из паренхимы печени около 150 мл — остановлены повторным замораживанием;
- при химиоэмболизации у 8 больных в области пункции бедренной артерии зафиксированы небольшие гематомы и у 2 больных при ангиографии печени появились признаки аллергической реакции в виде крапивницы — осложнения ликвидированы консервативными мероприятиями;
- при системной полихимиотерапии у 5 больных были отмечены признаки общей интоксикации и диарея, потребовавшие проведения симптоматической и инфузионной терапии. Опасных для жизни осложнений и летальных исходов не было.

После выписки из стационара за всеми больными второй клинической группы было организовано динамическое врачебное наблюдение. Каждые 3 месяца им выполняли УЗИ, КТ, ультрасонографию органов брюшной полости, лабораторные исследования крови. В случае необходимости больные обследовались вне установленного графика.

У 4 больных была выполнена повторная лапароскопическая криодеструкция вновь выявленных метастатических узлов с местным введением цитостатиков. В этих случаях операции прошли без технических трудностей и осложнений — выраженного спаечного процесса после предыдущих вмешательств мы не отмечали. Сравнительные результаты лечения по главному показателю — продолжительности жизни, приведены в таблице 1.

Как видно из таблицы продолжительность жизни в группе больных, получавших комплексную терапию, была наибольшей. Важно отметить, что среди 6 пациентов, проживших 26 месяцев и более, четверо оперировались повторно. Такие же результаты были получены и при оценке качества жизни.

Однако, как и в других группах, и комплексное лечение не смогло полностью остановить опухолевый процесс. Основной причиной смерти у больных было прогрессирование основного заболевания, появление новых метастатических очагов в печени, нарастание раковой интоксикации и полиорганная недостаточность.

Выводы

1. Больные, оперированные по поводу колоректального рака, должны находиться под постоянным врачебным наблюдением, основная цель которого — ранее выявление отдаленных метастазов в послеоперационном периоде.
2. Разработанный комплексный метод лечения больных с метастазами в печень, включающий в себя лапароскопическую криодеструкцию метастатических узлов, местное применение пролонгированных цитостатиков, суперселективную химиоэмболизацию печени и системную полихимиотерапию, позволяют значительно увеличить продолжительность жизни больных и улучшить ее качество.
3. Метод криодеструкции позволяет его повторное применение при появлении новых метастатических очагов в печени.

Литература

1. Патютко Ю.И. (2005) Хирургическое лечение злокачественных опухолей печени. (Москва). "Практическая медицина".
2. Патютко Ю.И., Поляков А.Н., Сагайдак И.В., Котельников А.Г., Чучуев Е.С., Пылев А.Л., Поляков А.Н. (2008) Хирургическое лечение метастатического рака печени. Российский онкологический журнал. 6
3. Патютко Ю.И., Поляков А.Н., Сагайдак И.В., Котельников А.Г. (2008) Комбинированное лечение больных с метастазами колоректального рака в печень. Хирургия. 7
4. Рак в Україні 2006-2007 (2008) Бюлетень національного канцера РЕЄСТРУ України №9: 11
5. Тащиев Р.К. (2008) Первичный и метастатический рак печени. (Донецк). "Медицина". 172-173 с.

ПОДПИСКА 2010-2011

Глубокоуважаемые подписчики, читатели, авторы оригинальных статей!

С 2010 года "Украинский журнал малоинвазивной и эндоскопической хирургии" распространяется по подписке через агентство "Периодика".

Для получения журнала в Вам/Вашему учреждению необходимо обратиться произвольной форме в агентство "Периодика".

ТОВ "Фірма "Періодика"
вул. Мала Житомирська, 11, оф. 2, 01001, Київ, Україна
тел./факс: (044) 278 00 24, (044) 278 61 65; **e-mail:** alex@periodik.kiev.ua

МІНІСТЕРСТВО ОХОРОНИ ЗДОРОВ'Я УКРАЇНИ

АСОЦІАЦІЯ ЛІКАРІВ-ЕНДОСКОПІСТІВ УКРАЇНИ

УКРАЇНСЬКИЙ ФОНД ПІДТРИМКИ ТА РОЗВИТКУ НЕЙРОЕНДОСКОПІЇ ТА ЕНДОСКОПІЧНОЇ НЕЙРОХІРУРГІЇ

МАТЕРІАЛИ IV З'ЇЗДУ АСОЦІАЦІЇ ЛІКАРІВ-ЕНДОСКОПІСТІВ УКРАЇНИ

10 — 12 червня 2010 року, м. Івано-Франківськ

Частина I

Спонсор з'їзду:
КИЇВСЬКИЙ КЛІНІЧНИЙ ГОСПІТАЛЬ

© Український журнал малоінвазивної та ендоскопічної хірургії
(2010) Vol. 14; 2: 21-52

ЕНДОСКОПІЯ ПРИ ЗАХВОРЮВАННЯХ ШЛУНКОВО-КИШКОВОГО ТРАКТУ

Матеріали IV з'їзду Асоціації лікарів-ендоскопістів України
10 — 12 червня 2010 року, м. Івано-Франківськ

НЕСТАНДАРТНОЕ РЕШЕНИЕ ПРОБЛЕМЫ ПОСЛЕОПЕРАЦИОННОГО ХОЛЕДОХОЛИТИАЗА — СЛУЧАЙ ИЗ ПРАКТИКИ

Аксенов И.Г.
Институт гастроэнтерологии АМН Украины, Днепропетровск

Одним из осложнений холецистэктомии по поводу калькулезного холецистита является резидуальныый холедохолитиаз и по данным литературы его частота составляет 10-15% [2]. В диагностике механических желтух в до- и послеоперационном периоде ведущее место занимает ЭРХПГ. Причем вмешательства, которые могут проводиться при этом исследовании (ЭПСТ, литоэкстракция, литотрипсия), приводят к успеху в 75-85% случаев [1].

Клиническое наблюдение

Больной П., 51 год, поступил в отделение хирургии органов пищеварения института гастроэнтерологии АМНУ 9/12-2008 года. *Диагноз:* холедохокалькулез после холецистэктомии. Наружный желчный свищ. Постгеморрагическая анемия. Язвенная болезнь луковицы ДПК, фаза обострения, тяжелое течение, осложненная кровотечением в прошлом.

Из анамнеза: болеет желчекаменной болезнью около года. В ноябре 2008 г. после очередного болевого приступа, сопровождавшегося желтушностью кожных покровов, прооперирован в хирургическом отделении больницы г. Новомосковска. Операция — холецистэктомия лапаротомным доступом — 21/11-2008. На седьмые сутки, после удаления дренажей, появились перитонеальные симптомы, в связи с чем проведена повторная лапаротомия, выявлен распространенный желчный перитонит, брюшная полость дренирована пятью дренажами. В послеоперационном периоде по дренажам до 800 мл желчи в сутки. Направлен в институт гастроэнтерологии для проведения ЭРХПГ и дальнейшего лечения.

Объективно при поступлении: состояние тяжелое, обусловлено эндогенной интоксикацией, нарушением водно-электролитного и белкового обмена, желчеистечением, постгеморрагической анемией. Кожа и слизистые оболочки бледные. Над легкими везикулярное дыхание, хрипов нет. Тоны сердца приглушены, ритм правильный. А/Д 140/90 мм рт.ст, пульс 92 удара в 1 минуту. Живот не вздут, принимает участие в дыхании, пальпаторно мягкий, незначительно болезненный в обоих подреберьях, эпигастрии. Печень не увеличена, селезенка не пальпируется. В правом подреберье дренажная трубка, через которую поступает светлая желчь. Послеоперационный рубец без признаков воспаления.

Клинико-лабораторные обследования: общий анализ крови: Hb 79, эритроциты 3.0, лейкоциты 9.2, СОЭ 48. Биохимический анализ крови, общий анализ мочи без существенных нарушений. *УЗИ:* признаки гепатита, удаленный желчный пузырь, хронический панкреатит. *ФЭГДС:* язва луковицы ДПК, нельзя исключить пенетрацию, признаки остановившегося кровотечения, анемии. *ЭРХПГ и ЭПСТ:* фатеров сосок расположен стандартно, форма полиповидная, умерено напряжен, желчь поступает скудно; контрастом заполнена желчевыводящая система; холедох до 10 мм, в области культи пузырного протока истечение контрастного вещества, сообщающееся со свищевым ходом; проксимальнее впадения культи пузырного протока имеется округлый дефект наполнения 5-7 мм. Заключение: холедохолитиаз, истечение контраста из культи пузырного протока (рис. 1).

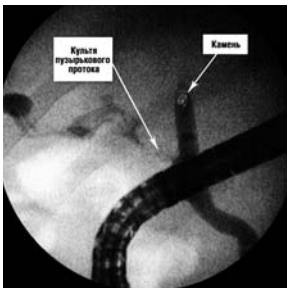

Рис. 1

Выполнена ЭПСТ, канюляционно, разрез 10-12 мм. Попытки захватить камень корзинкой Дормия неудачны, при манипуляциях камень продвинулся в культю пузырного протока (баллона-экстрактора в то время в наличии не было). Контрольная ЭРХПГ (11/12-2008): заполнена желчевыводящая система; камень находился в культе пузырного протока, контраст в свищевой ход не поступает, в просвет ДПК эвакуация быстрая, других дефектов наполнения в желчевыводящей системе нет.

В течение последующего времени желчеистечение полностью прекратилось, дренаж удален. После медикаментозной, инфузионной терапии состояние больного значительно улучшилось, консилиумом было принято решение воздержаться от активных вмешательств. На шестые сутки после последней ЭРХПГ пациент был переведен в хирургическое отделение больницы по месту жительства, через 6 месяцев на консультативном приеме жалоб не предъявлял.

Описанный случай в нашей практике был впервые, отношение к такому решению проблемы холедохолитиаза может быть спорным. Однако, учитывая тяжелое состояние больного, риск от возможного очередного хирургического вмешательства и положительный результат, считаем такую тактику приемлемой, и возможно, заслуживающей внимания для обсуждения. Больной продолжает наблюдаться по месту жительства.

Литература

1. Майстренко Н.А., Стукалов В.В. (2000) Холедохолитиаз. 288 с.
2. Нечитайло М.Ю., Гойда С.М. (2001) Резидуальный и рецидивный холедохолитиаз. Классификация, симптоматика и методы диагностики. Український медичний часопис. 5; IX-X: 33-38

ЕНДОСКОПІЧНЕ ЗАБЕЗПЕЧЕННЯ ЕНТЕРАЛЬНОГО ХАРЧУВАННЯ

Бурий О.М., Терешкевич І.С., Гребінь М.І., Раздобудько Ю.М., Сіордія Г.Г.
Національний інститут хірургії та трансплантології ім. О.О. Шалімова АМН України, Київ

Summary

The analysis of treatment of 2447 patients with different pathologies of the gastrointestinal tract in which probes for enteral nutrition were set before and after surgery has been estimated. Positive effect on metabolic processes, water and electrolyte balance that leads to reduce operational and anesthetic risk, mortality and postoperative complications has been proved.

Key words: gastrointestinal tract, endoscopy, metabolic processes.

Питання діагностики та лікування порушень харчування, зумовлених патологією верхнього поверху ШКТ (стеноз, атонія, післяопераційні ускладнення), які в пізніх стадіях проявляються вираженими змінами гомеостазу, й досі залишаються актуальними. За даними закордонних авторів, своєчасна адекватна корекція цієї патології значно знижує частоту ускладнень і пришвидшує післяопераційну реабілітацію хворих [7,8].

Більшість пацієнтів з даною патологією поступають в хірургічний стаціонар в тяжкому стані, з загостренням супутніх захворювань, нерідко з боку серцево-судинної системи. Хірургічне лікування таких хворих супроводжується великим числом післяопераційних ускладнень і високою летальністю [6], яка у хворих із суттєвим операційно-анестезіологічним ризиком значна і коливається від 10% до 44,4% [5,6]. Висока летальність після проведення екстренних операцій з приводу стенозу верхнього поверху ШКТ часто пов'язана з відсутністю повноцінної передопераційної підготовки [3,5]. Після планових операцій з приводу даної патології летальність значно нижча і складає 3,9-5% [5].

Проблема штучного харчування залишається у вітчизняній медицині досить актуальною [3]. Як і природне, штучне живлення повинне вирішувати основні завдання: підтримка водно-іонного балансу організму з урахуванням втрат води та електролітів; енергетичне і пластичне забезпечення відповідно до рівня метаболізму на даному етапі [1,2]. Саме стан живлення багато в чому визначає здатність пацієнта переносити хвороби і критичні стани (у зв'язку з травмою, інфекцією, хірургічною операцією) з меншими функціональними втратами і повнішою реабілітацією [9,12,14].

Дослідження вітчизняних і зарубіжних фахівців дозволили висунути три основні принципи штучного живлення. Це, по-перше, своєчасність початку його проведення, яке дозволяє виключити розвиток кахексії, що тяжко коригується. По-друге, оптимальність термінів здійснення штучного харчування, яке в ідеалі проводиться до повної стабілізації трофічного статусу. Нарешті, третій принцип — адекватність штучного харчування до стану пацієнта. Кількість і якість незамінних і замінимих нутрієнтів повинні забезпечувати не тільки енергетичні, але і пластичні процеси (містити незамінні амінокислоти, незамінні жирні кислоти, електроліти, мікроелементи і вітаміни) [13,17].

Існують два основні способи штучного живлення — ентеральний (зондовий) і парентеральний (внутрішньовенний). Штучне харчування через зонд було найбільш популярне в той період, коли можливості парентеральної нутриційної підтримки були ще вельми обмежені. Впродовж останніх 10-15 років популярність цього методу знову зросла, за кордоном відпрацьовані протоколи, стандарти і схеми, що відроджують старий, але більш фізіологічний спосіб на основі нових принципів і технологічних можливостей [9,10,12].

Живлення через зонд як і раніше показане, якщо оральне харчування неможливе, наприклад, при щелепно-лицьових операціях, пошкодженнях стравоходу, стенозах шлунка, порушенні свідомості, відмові від їжі. Точних формалізованих меж переходу від парентерального до ентеральному живлення не існує; рішення завжди знаходиться в компетенції лікуючого лікаря.

Основою відродження ентерального штучного живлення стали збалансовані дієти — суміші живильних речовин, що дозволяють якісно і кількісно покрити потреби організму і які випускаються в готовій до вживання рідкій формі або у вигляді порошків, що розводяться у воді [6]. Збалансовані дієти розділяють на низько- і високомолекулярні. Енергоносіями низькокалорійних дієт є переважно вуглеводи, а у високомолекулярних переважають натуральні протеїни — м'ясні, молочні, соєві. Вміст вітамінів, мінеральних речовин і мікроелементів регулюється відповідно до клінічної ситуації і кількості основних нутрієнтів.

Найпопулярнішим варіантом доступу до травного тракту залишається використання назогастральних і назоентеральних (назодуоденальних, назоєюнальних) зондів-катетерів. Вони розрізняються по довжині, формі, матеріалу виготовлення, можуть бути однопросвітними і двопросвітними з різнорівневими отворами, що дозволяє крім живлення вирішувати ряд інших завдань.

Великий внесок до методики постановки зондів-катетерів вніс розвиток ендоскопічної техніки, що дозволяє безболісно і атравматично здійснювати ці маніпуляції. Сучасний рівень наукових уявлень і технологій штучного живлення дозволяє вирішувати клінічні завдання, недоступні ще 20-30 років тому. Стали сумісними з життям обширні оперативні втручання на органах ШКТ, а також лікування ускладнень після них за допомого використання мініінвазивних технологій [11,13].

Використання ЕХ має переваги порівняно з парентеральним харчуванням, оскільки дозволяє досягнути: запобігання атрофії слизової оболонки шлунково-кишкового тракту; зниження вираженості стресової реакції; імуномодулюючої дії; збільшення мезентеріального і печінкового кровотоку; зниження частоти шлунково-кишкових кровотеч; профілактики бактерійної транслокації; зниження ризику інфекційних ускладнень і розвитку синдрома поліорганної недостатності [4,7,11].

Покази до застосування ЕХ: стенозування стравоходу, шлунка та ДПК як наслідок виразкового процесу чи опіку; ускладнення післяопераційного періоду (нориці ШКТ, анастомозити, атонії, неспроможність швів анастомозів, сепсис); новоутворення, особливо локалізовані в області стравоходу і шлунку; розлади центральної нервової системи: гострі та хронічні радіаційні ураження, коматозні стани, цереброваскулярні інсульти або хвороба Паркінсона, в результаті яких розвиваються порушення харчового статусу; променева і хіміотерапія при онкологічних захворюваннях; захворювання шлунково-кишкового тракту: хвороба Крону, синдром мальабсорбції, синдром короткої кишки, хронічний панкреатит, виразковий коліт, захворювання печінки і жовчних шляхів; харчування в перед- і післяопераційному періодах; травма, опіки, гострі отруєння; інфекційні захворювання; психічні розлади: нервово-психічна анорексія, важка депресія; СНІД.

Абсолютними протипоказами до ЕХ є кишкова непрохідність, шлунково-кишкова кровотеча, що продовжується та непереносимість компонентів ентеральної суміші. В даний час виділяють чотири основні типи сумішей для ЕХ:

1. Стандартні суміші можуть використовуватися як повна дієта для перорального додаткового живлення, а також можуть бути введені через зонд в шлунок або тонку кишку. Як правило, стандартні дієти містять всі необхідні макронутрієнти, мікронутрієнти і вітаміни відповідно до добових потреб організму в різних патологічних станах. Стандартні суміші призначені для корекції або попередження білково-енергетичної недостатності практично у всіх ситуаціях, коли природне живлення неможливе або недостатнє. Найбільш часто призначають стандартні дієти: Уніпіт (*Imex*, Росія), Клінутрен (*Nestle*, Швейцарія), Берламін Модуляр (*Berlin-Chemie*, Німеччина).
2. Напівелементні суміші — збалансовані суміші, містять білковий гідролізат і призначені для ЕХ терапевтичних хворих різного профілю, що мають порушення функцій шлунково-кишкового тракту — Пептамен (*Nestle*, Швейцарія), Нутрієн Елементал (Нутрітек, Росія).
3. Імуномодулюючі гіпераметаболічні суміші призначені для корекції порушень метаболічного та імунного статусу у хворих і потерпілих з важкою травмою, опіками, сепсисом, ризиком розвитку інфекції і інфекційних ускладнень, особливо в критичних станах — Нутрієн Імун (Нутрітек, Росія).
4. Метаболічно направлені суміші — Нутрієн Гепа, Нутрієн Нефро (Нутрітек, Росія), Гепамін (Академія-Т, Росія).

За місцем установки в шлунково-кишковому тракті зонди поділяють на шлункові та інтестинальні (транспілоричні). Зонд для ЕХ виробляється з гнучкого, нежорсткого, матеріалу і має мати довжину, достатню для досягнення місця подачі харчової суміші. Він повинен бути достатньо міцним, виносити тиск насосу (шприца) і мати відповідний внутрішній діаметр для доставки сумішей з різною в'язкістю. Дистальний кінець зонда гладкий, щоб не травмувати слизову оболонку.

Характеристика зондів включає:

- матеріал, з якого вони виготовлені — полівінілхлорид, силікон, поліуретан;
- функціональне призначення — одноканальні (живлення/аспірація), поліфункціональні — декомпресійно-харчові (2-3 канали);
- діаметр зонда і його довжина.

Значення матеріалу, з якого виготовлений зонд, обумовлене контактом зонда з травними соками і харчовими сумішами. Крім того, велике значення має часовий контакт зонда і слизової ШКТ. Для процедури зондування велику роль має пластичність і пружність зонда, що також визначається видом матеріалу, з якого виготовлений зонд. У клінічній практиці достатньо широке застосування мають поліхлорвінілові (ПВХ) зонди — достатньо пластичні та пружні, що дозволяє їх введення без направника. Вони зручні в експлуатації, добре переносяться пацієнтами і невисокої вартості.

ПВХ зонди стійкі до дії шлунково-кишкового соку і зберігають еластичні властивості протягом тривалого часу, не викликають синуситів, фарингітів, езофагітів і пролежнів, як слизової оболонки верхніх дихальних шляхів, так і слизової оболонки шлунково-кишкового тракту [14,16]. Кращу переносимість мають зонди малого діаметру (6-12 F). Разом з тим, такі зонди частіше закупорюються і вимагають заміни при порушенні правил догляду за ними. Зонди великого діаметру при тривалому стоянні частіше викликають пролежні в носі, глотці і стравоході, можуть сприяти розвитку легеневих ускладнень, риніту, фарингіту, отиту [15,17].

До ускладнень зондового харчування слід віднести зсув і міграцію зонда. В зв'язку з цим перед початком введення харчової суміші необхідно перевірити розміщення зонда, використовуючи рентгенографію (переваги рентгеноконтрастних зондів), або ввести в зонд рідкий контраст. Одним з найбільш звичайних ускладнень є закупорка зонда, яка зумовлена неадекватністю щільних харчових продуктів, згортанням суміші або закупоркою фрагментами пігулок, випаданням в осад несумісних лікарських форм, згортанням зонда в петлю. Вірогідність закупорки зонда залежить від його діаметру, якості догляду за хворим, типу зонда. Промивання зонда шприцом з теплою водою зазвичай усувають закупорку.

Методи введення ентеральної суміші при проведенні ентерального зондового харчування включають:

- болюсне введення харчової суміші в зонд за допомогою шприца великого об'єму типу Жане. Швидкість введення не повинна перевищувати 30 мл/хв;
- краплинний спосіб введення суміші для ЕХ.

Краплинний спосіб введення сумішей для ЕХ має більше переваг, оскільки краще переноситися, сприяє повнішому засвоєнню, знижує ризик аспірації і розширення шлунку, розвиток діареї, утворення стрес-виразок, перехресного інфікування. Краплинне введення сумішей для ЕХ здійснюється гравітаційним методом за допомогою крапельниці або системи для ЕХ, а також апаратним методом — спеціальними насосами для ЕХ.

Слід зазначити, що одним з принципів ентерального зондового харчування є максимальне зниження ризику контамінації сумішей, що вводяться, оскільки суміші для ЕХ можуть бути середовищем для розвитку мікроорганізмів [12]. Крім того, в будь-якій лікувальній установі існує небезпека додаткової контамінації госпітальною флорою, особливо у відділеннях хірургії і реанімації. ЕХ завжди проводиться в обхід бактерицидного бар'єру ротоглотки і, як правило, суміші не піддаються обробці шлунковим соком, що володіє бактерицидними властивостями. Разом з дотриманням строгих гігієнічних норм при приготуванні сумішей і під час процедури їх введення важливим є використання систем для ЕХ. Система для ЕХ включає пластиковий контейнер (мішок) великого об'єму для харчової суміші і трубку, що сполучає мішок із зондом. На трубці є роликовий затискач для регуляції швидкості введення харчової суміші, а також камера для візуального контролю. Трубка закінчується конектором для з'єднання із зондом. Горловина мішка герметично закривається пробкою. Це значною мірою виключає інфікування суміші за рахунок попадання мікроорганізмів з навколишнього середовища. Мішок забезпечений бічним градуюванням, що дозволяє точно контролювати кількість суміші. Як правило, використовуються одноразові, стерильні мішки [7,10].

Таким чином, сучасні підходи до реалізації ЕХ включають наявність технічних засобів його забезпечення — зонди різного діаметру і довжини, системи для ЕХ, насоси. Застосування технічних засобів підвищує ефективність ЕХ, спрощує роботу персоналу і знижує до мінімуму ризик розвитку можливих ускладнень, підвищує безпеку ЕХ [11,13].

В клініці Національного інституту хірургії і трансплантології ім. О.О. Шалімова АМН України в період з 1989 по 2010 роки ендоскопічну постановку зонда для ентерального харчування виконано 2447 хворим з різною патологією ШКТ як до, так і після оперативних втручань (табл. 1). В середньому вік хворих складав 54,2±5,7 років, з них жінок було 885 (36,2%), чоловіків — 1562 (73,8%).

Зонд для ЕХ встановлювався двома способами: по інструментальному каналу ендоскопа і з використанням струни-провідника. При першому способі ПХВ-зонд для ЕХ приєднується до металевого напрямлювача і проводиться через інструментальний канал діаметром 3,7 мм ендоскопу *Olympus 1T10* (Японія). Ендоскоп заводиться максимально в ДПК, після чого ПХВ-зонд виштовхується з інструментального каналу, а ендоскоп виводиться назовні. Зонд з ротової порожнини за допомогою гумового провідника переводиться в носову порожнину і фіксується.

При другому способі, за допомогою ендоскопа проводиться струна максимально за місце звуження, ендоскоп виводять назовні. Як правило, використовували струну-провідник фірми *Boston Scientific* (США) довжиною 260 см, діаметром 0,035-0,91 мм. Зонд для ЕХ довжиною 120 см проводять по струні на відстань 100 см, після чого, притримуючи зонд, виводять струну назовні. Переводять зонд в носову порожнину як при першому способі. Місце розташування зонда контролювали рентгенологічно.

Найбільш часта патологія, при якій, в якості передопераційної підготовки, проводили зонд для ЕХ був виразковий пілородуоденальний стеноз (947 хворих).

Клінічний випадок

Хвора С., 1956 р.н., поступила в клініку з скаргами на тяжкість в епігастрії, нудоту, блювання застійним вмістом, що приносить полегшення, схуднення. З анамнезу відомо, що пацієнтка хворіє на виразкову хворобу ДПК 16 років, відмічала неодноразові загострення хвороби та лікувалась консервативно. Протягом останніх місяців з'явилися вище наведені скарги. Обстежена клінічно, лабораторно та інструментально (гастроінтестинальна ендоскопія, рентгенографія шлунка).

При ренгенологічному дослідженні шлунка відмічено, що шлунок в розмірах значно збільшений, містить великий вміст рідини, перистальтика різко сповільнена, евакуація барію сповільнена, незначними порціями. Через 6 год — основна частина барію в шлунку, його сліди в петлях тонкої кишки, через 24 год — сліди барію в шлунку, основна маса в товстій кишці.

Під час гастроінтестинальної ендоскопії виявлено виразково-рубцева деформацію цибулини ДПК з втратою функції воротаря і непрохідністю для ендоскопа (діаметр звуження 0,6-0,8 см; канал звуження прямий, що дозволяє провести капілярний зонд для ЕХ).

Таблиця 1. *Патологія, при якій проводилась постановка зонда для ентерального харчування*

Захворювання	Кількість хворих	
	Абс.	Частка, %
Виразковий пілородуоденальний стеноз	947	38,7
Панкреатит (панкреонекроз)	605	24,7
Неопластичний пілородуоденальний стеноз	396	16,2
Стеноз гастроентероанастомозу	117	4,8
Післяопераційна атонія шлунка чи її культі	88	3,6
Післяопікова та пептична стриктура стравоходу	83	3,4
Нориці та неспроможність анастомозів верхнього поверху ШКТ	81	3,3
Ахалазія кардії 3-4ст.	64	2,6
Стеноз співуста та синдром зісковзування манжети після бандажування шлунка у хворих з морбідним ожирінням	34	1,4
Зовнішнє дренування жовчних протоків з метою повернення жовчі	32	1,3
Всього	**2447**	**100**

Таблиця 2. *Основні біохімічні показники крові до постановки зонда для ентерального харчування*

Заг.білок, г/л	K^+, ммоль/л	Na^+, ммоль/л	Креатинін, мкмоль/л	Сечовина, ммоль/л
72,4±4,3	2,8±0,3	130,8±2,3	98,4±7,4	8,6±1,4

Таблиця 3. *Основні біохімічні показники крові після постановки зонда для ентерального харчування*

Заг.білок, г/л	K^+, ммоль/л	Na^+, ммоль/л	Креатинін, мкмоль/л	Сечовина, ммоль/л
62,3±3,6	4,7±0,8	142,2±3,6	78,2±6,2	6,7±0,6

Також під час ендоскопічного дослідження проведено біопсію шлунка для визначення гелікобактерносійства, у пацієнтки він склав (+++). Хворій виконано pH-метрію шлунка, відмічено базальну гіперацидність (pH в тілі шлунка становила 1,2).

Діагноз: виразкова хвороба ДПК асоційована з H. pylori, дуоденальний стеноз, стадія неповної декомпенсації.

Під час гастроінтестинальної ендоскопії провели капілярний зонд для ЕХ по струні за вище вказаною методикою, місце розташування зонда контролювали рентгенологічно (в зонд введено рідкий контраст). Ентеральне зондове харчування проводили збалансованою харчовою сумішшю Пептамен до 1,5 л за добу з частотою 50-60 кр/хв. Проводили оцінку біохімічних показників крові до і після операції (табл. 2, 3).

З таблиці 2 видно, що у хворої до постановки капілярного зонда були електролітні порушення у вигляді гіпокаліємії і гіпонатріємії, явища катаболізму, що проявлялось підвищенням рівня азотистих шлаків. Нормальний чи підвищений рівень білка крові вказував на гемоконцентрацію.

Провели оцінку біохімічних показників в пацієнтів після проведення ентерального замісного харчування (табл. 3), яка вказує на нормалізацію всіх біохімічних показників крові.

Тривалість зондового харчування склала 7 днів, після чого хворій виконано оперативне втручання — СПВ, дуоденопластику за Гейнеке-Мікулічем. В післяопераційному періоді ускладнення не відмічались, післяопераційний ліжко-день склав 8 днів. Хвора в задовільному стані виписана на амбулаторне лікування.

Таким чином, використання зондового ЕХ в до і після операційному періоді дозволяє зменшити тяжкість метаболічних порушень, нормалізувати водно-електролітний баланс, що веде до зниження операційно-анестезіологічного ризику і забезпечує можливість проведення оперативного втручання в плановому порядку, знижує летальність та післяопераційні ускладнення.

Література

1. Бурий О.М., Терешкевич І.С., Гребінь М.І., Раздобудько Ю.М. (2007) Роль ентерального зондового харчування в передопераційній підготовці хворих з стенозом ампули ДПК у стадії декомпенсації. Клінічна хірургія. 11-12: 10-11
2. Бурий О.М., Терешкевич І.С., Раздобудько Ю.М. (2007) Ендоскопічна класифікація рубцево-виразкової деформації та стенозу ампули ДПК, її місце в діагностично-лікувальному алгоритмі. Клінічна хірургія. 11-12: 10
3. Саенко В.Ф., Бурый А.Н., Пустовит А.А., Щитов А.В. (1998) Диагностическая и лечебная эндоскопия при декомпенсированных язвенных пилородуоденальных стенозах. Матер. междунар. симпоз. "Диагностическая и лечебная эндоскопия". (Гурзуф). 133-134
4. Тимен Л.Я., Черепанин А.И., Стоногин С.В. (1996) Механизмы лечебного воздействия энтерального зондового питания на течение язвенной болезни желудка и двенадцатиперстной кишки. Российский журнал гастроэнтерологии, гепатологии, колопроктологии. 2; 6: 69
5. Тимен Л.Я., Шерцингер А.Г., Сидоренко Т.П., Черепанин А.И., Жигалова С.Б., Стоногин С.В., Евдокимов А.Э., Тильман Н.М. (1997) Капиллярный гастроинтестинальный лечебный зонд в клинико-эндоскопической практике. Российский журнал гастроэнтерологии, гепатологии, колопроктологии. Материалы 3 Российской гастроэнтерологической недели. (Москва). 5; 7: 284
6. Щитов О.В. (2002) Діагностика та хірургічне лікування декомпенсованих виразкових пілородуоденальних стенозів. Автореф... дис. канд. мед. наук. (Київ). 21 с.
7. A.S.P.E.N (2010) Recommendations for enteral nutrition: practice is the result of potential benefits, harms, clinical judgment, and ethical issues. JPEN J. Parenter Enteral Nutr. 34: 103
8. Cerra F.B. (1989) Metabolic manifestations of multiple systems organ failure. Crit. Care Clin. 5: 119-132
9. Deitch E.A., Wintertron J., Berg R. (1987) The gut is a portal of entry or bacteremia. Ann Surg. 205: 681-690
10. Di Baise J.K., Scolapio J.S. (2007) Home parenteral and enteral nutrition. Gastroenterol. Clin. North. Am. 36: 123-144
11. Eatock F.C., Chong P., Menezes N., Murray L., McKay C.J., Carter C.R. et al. (2005) A randomized study of early nasogastric versus nasojejunal feeding in severe acute pancreatitis. Am. J. Gastroenterol. 100: 432-439
12. Fox A.D., Kripke S.A., Berman R., Settle R.G., Rombeau J.L. (1997) Reduction of severity of enterocolitis by glutamine-supplemented enteral diets. Surg. Forum. 38: 43-44
13. John L., Rombeau J.E., Rhoads L. (2010) Mentoring and nutrition care. JPEN J Parenter Enteral Nutr. 34: 89-93
14. Marik P.E., Zaloga G.P. (2001) Early enteral nutrition in acutely ill patients: a systematic review. Crit. Care Med. 29: 2264-2270
15. Marik P.E., Zaloga G.P. (2004) Meta-analysis of parenteral nutrition versus enteral nutrition in patients with acute pancreatitis. BMJ. 328: 1407-1413
16. Peter J.V., Moran J.L., Phillips-Hughes J. (2005) A meta-analysis of treatment outcomes of early enteral versus early parenteral nutrition in hospitalized patients. Crit. Care Med. 33: 213-220
17. Wilmore D.W., Smith R.J., O'Dweyer S.T. et al. (1998) The gut: a central organ after surgical stress. Surgery. 104: 917-923

ЗАСТОСУВАННЯ МЕТОДІВ ВИЯВЛЕННЯ *Helicobacter Pylori* В ЕНДОСКОПІЧНОМУ КАБІНЕТІ

Бутницький Ю.І., Лобода В.Ф.

Тернопільська міська дитяча лікарня, Тернопільський державний медичний університет ім. І.Я. Горбачевського, Україна

Summary

The article describes use of bacterioscopic and biochemistry detection methods (express urease test) of Helicobacter pylori in the conditions of endoscopy office.

Key words: Helicobacter pylori, bacterioscopic and biochemistry detection methods.

Актуальність лікування гелікобактеріозу у дітей і дорослих залишається важливою темою в дослідженнях гастроентерологів протягом багатьох років. Існують різні методи виявлення *Helicobacter pylori (Hp)* — прямі та непрямі, інвазивні та неінвазивні, із різних середовищ організму [2]. Більшість з них є трудомісткими або дороговартісними, а тому недоступними для рутинного використання в більшості лікувальних закладів нашої країни. Завдячуючи багаторічному досвіду, ми у своїй статті хочемо звернути увагу на практичну сторону в застосуванні загальновідомих методик виявлення *Hp.* Тим більше, що дані дослідження доступні для впровадження та повсякденного використання в умовах будь-якого медичного закладу в якому виконується гастродуоденоскопія [3]. Отже, для визначення *Hp* ми в своїй роботі користуємось двома методами: біохімічним та бактеріоскопічним.

Для біохімічного методу, тобто так званого швидкого уреазного тесту, використовуємо методику запропоновану Мороз Г.З. [4]. Для приготування уреазного тесту до 1 мл 10% розчину сечовини додаємо 2 краплі 1% розчину фенол-роту. Після занурення в нього біоптату, в разі позитивного результату, світло-жовтий колір змінюється на малиновий (рис. 1). Розчини реактивів можна готувати в біохімічній лабораторії, де є аптечні ваги та набір наважок. При цьому, необхідно обережно поводитись з фенол-ротом, який є дуже сипучим порошком та вимагає акуратності в зважуванні. Розчину фенол-роту об'ємом 20-30 мл вистачає приблизно на півроку (при навантаженні 2-3 дослідження в день). Готові розчини бажано тримати в холодильнику, тому що з часом (приблизно через 2-3 тижні) при додаванні фенол-роту до сечовини уреазний тест відразу змінює свій колір на малиновий. Ми попередньо готуємо 20-30 мл розчину сечовини, що при нашому навантаженні дозволило використовувати 300 г порошку цього реактиву майже два роки. Отже, собівартість даного методу дослідження порівняно із закупівлею готових уреазних тестів буде мінімальною.

Рис. 1

Зміна кольору з світло-жовтого на малиновий в уреазному тесті при *Hp*-асоційованій патології.

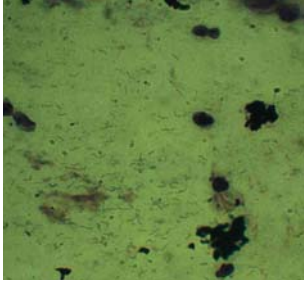

Рис. 2

Вигляд *Hp* в світловому мікроскопі при збільшенні 1350 (окуляр ×15, об'єктив ×90).

Уреазний тест, при зануренні в нього шматочка біоптату, в деяких випадках міняє своє забарвлення майже відразу, в інших через 30-40-60 хв., та навіть пізніше. Ми вважаємо за позитивний результат, зміну кольору розчину до 1 години при кімнатній температурі. Хоча є публікації, в яких автори спостерігають за зміною кольору реактиву до 1 доби та пояснюють таку динаміку, ступенем обсіювання слизової оболонки шлунка *Hp.*

Щодо бактеріоскопічного методу, то для цього необхідно буде згадати навички роботи із світловим мікроскопом. Хоча на перший погляд здавалося б простіше, щоб це обстеження здійснював клінічний лаборант, але з часом ентузіазм останнього зменшується і з кожним разом стає проблематичним вимагати від нього оперативності в оцінюванні мазка.

Отже, після видалення матеріалу із чашечок біопсійних щипців, голкою від шприца легенько розтираємо край біоптату із слизом (слиз це принципово, бо в ньому і находяться *Hp*) по предметному склу рівним шаром приблизно площею 1 см². Хоча площа мазка особливого значення не має, в деяких випадках при мінімальній кількості розтертого слизу, відразу знаходили *Hp*, а при здавалось більш ніж достатньому об'ємі, отриманого матеріалу, процес пошуку був досить тривалим.

Залишок шматочка біоптату поміщаємо в уреазний тест. Приготовлений мазок фіксуємо 96% етиловим спиртом, висушуємо природнім шляхом в кабінеті. Фарбуємо за Романовським-Гімзе (в клінічній лабораторії таким методом фарбуються мазки для загального аналізу крові) до 20 хвилин. Фарба змивається, предметне скло висушується. При збільшенні 1350 (окуляр ×15, об'єктив ×90) застосовуючи імерсійну олію, обстежуємо мазок в декількох полях (мікроскоп ЛОМО "Біолан"). Шукати необхідно серед слизу. Клітини *Hp* мають вигляд прямих, або вигнутих (С-, чи S-подібно) темно-синіх або синьо-фіолетових паличок довжиною 2-6 мкм (рис. 2).

Hp зустрічаються скупченнями, а деколи поодинокими паличками, що вимагає огляду в 10-15 полях зору. Користуючись мікрогвинтом можна сфокусувати на ближчу-дальшу відстань та розглядати бактерії в залежності від їхнього розміщення поверхнево чи в глибших шарах слизу. При цьому обстеженні, уже можна застосовувати оцінку кількості мікробних тіл в полі зору за Аруїном (I, II, III ступінь відповідно) [1].

Отже, використовуючи дані методики (бактеріоскопію та швидкий уреазний тест) можна відносно легко налагодити та впровадити визначення *Hp* в ендоскопічному кабінеті, що дозволить оперативно діагностувати та призначити етіологічно обґрунтоване лікування захворювань верхніх відділів шлунково-кишкового тракту.

Література

1. Аруин Л. И. (1995) Оценка обсемененности слизистой оболочки желудка Helicobacter pylori и активности хронического гастрита. Архив патологии. 3: 75-76
2. Бабак О.Я. (2009) Досягнення та перспективи гастроентерології. Сучасна гастроентерологія. 6: 6-25
3. Лобода В.Ф., Бутницький Ю.І. (2006) Оптимізація діагностики патології верхніх відділів шлунково-кишкового тракту в ендоскопічному кабінеті. Посвідчення на раціоналізаторську пропозицію №8 від 31/05-2006 р. видане Тернопільським державним медичним університетом ім. І.Я. Горбачовського.
4. Мороз Г.З. (2000) Helicobacter pylori-ассоциированная патология желудка и двенадцатиперстной кишки. Лікування та діагностика. 1: 35-39

ВИДЕОКАПСУЛЬНАЯ ИНТЕСТИНОСКОПИЯ В ПРАКТИКЕ ВРАЧА-ИНТЕРНИСТА

Гайдуков В.О., Михно В.Т., Хажалия И.З.

Донецкое областное клиническое территориальное медицинское объединение, отделение эндоскопии, Украина

Summary

The article is devoted to the experience of usage a capsule endoscopy in the diagnostic of intestinal pathology. The authors presented the advantages of capsule endoscopy with usage of videocapsule MiroCam IntroMedic (KOREA) in comparison with other conventional methods.

Key words: capsule endoscopy, intestinal pathology.

Введение

Видеокапсульная эндоскопия впервые использована в клинической практике в 2000 году и была одобрена к применению в США *Food and Drug Administration (FDA)* с 2001года. Видеокапсульная эндоскопия *(capsule endoscopy)* — процедура исследования пациента с помощью эндоскопической видеокапсулы, т.е. встроенной в капсулу видеокамеры, совмещённой с передатчиком видеосигнала. Видеокапсульная эндоскопия впервые позволила получить высококачественное эндоскопическое изображение всей тонкой кишки без выполнения седации, хирургической интервенции и лучевого воздействия [1].

Эндоскопические капсулы: 1) капсула *M2ATM*, (*Given Imaging Ltd., Yogneam*, Израиль); 2) *Olympus EC type 1*, (Япония); 3) *Smart Capsule* — видеокапсульная эндоскопическая система *OMOM*, (*Jinshan Science & Technology*, Китай); 4) видеокапсульный комплекс *MiroCam* производства *IntroMedic*, (Корея).

Исследование желудочно-кишечного тракта при помощи видеокапсулы можно проводить как в стационарных, так и в амбулаторных условиях.

Принцип работы видеокапсулы заключается в передаче высококачественных цифровых снимков желудочно-кишечного тракта на записывающее устройство, располагающееся на теле пациента в течение всего исследования. Капсула является одноразовой и изготовлена из полимера, который не претерпевает изменений в ЖКТ. Продвигается видеокапсула по пищеварительному тракту благодаря перистальтике и выходит из организма естественным путем [14].

Показания к применению видеокапсульной эндоскопии: заболевания пищевода (эзофагиты, пищевод Баретта, варикозно расширенные вены пищевода); скрытые желудочно-кишечные кровотечения (СЖКК); патологические данные других исследований тонкой кишки (рентгенография, энтероскопия); хроническая абдоминальная боль и/или синдром мальабсорбции вследствие возможной патологии тонкой кишки; хроническая диарея; установление протяженности болезни Крона или целиакии; визуализация хирургических анастомозов; подозрение на полипоз тонкой кишки [1].

Видеокапсульная эндоскопия должна рассматриваться как диагностическое исследование первой линии при СЖКК. На долю СЖКК приходится до 5% общего числа кровотечений пищеварительной системы. Среди наиболее частых причин СЖКК установлены ангиодисплазии (29%) и поражения слизистой при болезни Крона (6%). Видеокапсульная эндоскопия показывает более высокую информативность в выявлении причин хронических скрытых кишечных кровотечений по сравнению с рентгенографией (70-100% против 15-37%) [1,5]. Видеокапсульная эндоскопия является "золотым стандартом" диагностики болезни Крона тонкой кишки. Диагностическая ценность использования эндокапсулы при болезни Крона тонкой кишки варьирует от 43% до 71% и превосходит другие методы диагностики, в частности рентгенологическое исследование при помощи высокой контрастной клизмы [2,3]. Видеокапсульная эндоскопия является "золотым стандартом" диагностики целиакии. Капсульная эндоскопия, с ее возможностью увеличения изображения в 8 раз, обеспечивает высокое качество оценки слизистой кишки, в частности её ворсинчатого покрова. Чувствительность и специфичность метода капсульной эндоскопии в распознавании ворсинчатой атрофии составляет соответственно 70% и 100% [1,3,4].

До момента внедрения в клиническую практику видеокапсульной эндоскопии, опухоли тонкой кишки считались редким заболеванием, составляя от 1% до 3% всех первичных желудочно-кишечных опухолей. Показатель диагностики изменился после внедрения капсульной эндоскопии. В некоторых сообщениях частота обнаружения опухолей тонкой кишки достигает 6-9% [1,3,4].

По результатам сравнительного анализа МРТ и капсульной эндоскопии в определении полипов тонкой кишки оба метода оказались одинаково чувствительными при обнаружении полипов >15 мм, при полипах от 5 до 15 мм видеокапсула превосходила результативность МРТ-диагностики, а полипы <5 мм выявлялись только капсулой [1,5].

Недостатки видеокапсульной интестиноскопии [1]:

- отсутствие возможности получения биопсийного материала и, как результат, морфологической верификации обнаруженных изменений;
- неуправляемость видеокапсулы;
- невозможность проведения исследования в режиме реального времени;
- задержка капсулы на участке предварительно неустановленной стриктуры тонкой кишки является главным осложнением капсульной эндоскопии. Редкие осложнения: аспирация видеокапсулы, задержка капсулы в грушевидном синусе, дивертикуле Меккеля;
- вероятность остановки видеокапсулы составляет около 5%, а необходимость в ее хирургическом удалении — примерно 0,5-1%;
- возможное замедление пассажа капсулы из-за нарушенного и медленного транзита (гастропарез, пилоростеноз);
- неполная визуализация всей поверхности слизистой оболочки исследуемых отделов тонкой кишки из-за наличия в ней содержимого.

Материалы и методы

Нами была проведена видеокапсульная интестиноскопия 10 пациентам в возрасте от 24 до 60 лет (средний возраст 42 года) находившихся на амбулаторном лечении у гастроэнтеролога и семейного врача. Среди обследованных было 6 мужчин (60%) и 4 женщины (40%). Видеокапсульная эндоскопия проводилась с помощью видеокапсульного комплекса *MiroCam* (Корея).

До начала исследования было проведено клиническое обследование больных, лабораторные (общий и биохимический анализ крови, серологические маркеры на целиакию, общий анализ мочи, копрологическое исследование) и инструментальные методы исследования (эзофагогастродуоденоскопия, ультразвуковое исследование органов брюшной полости, колоноскопия). Пациенты были направлены с целью исключения патологии тонкого кишечника, а именно скрытого желудочно-кишечного кровотечения, целиакии, болезни Крона, новообразований.

Видеокапсульный комплекс *MiroCam* позволял осматривать верхние отделы желудочно-кишечного тракта и тонкий кишечник в течение 11 часов 20 минут. Область оптического поля видеокапсулы составляла 150°.

Результаты и их обсуждение

Все пациенты хорошо перенесли видеокапсульную интестиноскопию. Небольшие размеры капсулы 11 мм (диаметр) ×24 мм (длина), вес — 3,4 г, обеспечивали легкое проглатывание её пациентами. Капсула *MiroCam* обладает высокой разрешающей способностью (захватывает изображения со скоростью 3 кадра в секунду; до 120 тыс. снимков за одно исследование). Программное обеспечение *MiroView™* позволяло качественно проводить анализ полученных видеоматериалов. С помощью локализатора достаточно точно определяли местоположение капсулы в каждый конкретный момент проведения исследования. Атлас патологии и нормальной слизистой оболочки различных отделов кишечника, входящий в программное обеспечение *MiroView™*, помогал при постановке диагноза каждого конкретного пациента.

Нами были выявлены: болезнь Крона (1), полип тощей кишки (1), атрофические изменения слизистой подвздошной кишки (2), лимфангиэктазия (1), эритематозные изменения слизистой (3), паразиты (2). У троих пациентов (30%) в тонком кишечнике были выявлены признаки скрытого кровотечения в виде множественных слизистых геморрагий и наличия крови. Следует отметить, что пациент, у которого благодаря капсульной эндоскопии были выявлены паразиты, предварительно целенаправленно был обследован другими методами, которые давали отрицательный результат. У одного из пациентов были выявлены множественные, правильной кольцевидной формы, дефекты слизистой до 1,5-2 мм в диаметре с наличием не поврежденной слизистой в центре. В некоторых участках эрозии носили сливной характер, при этом четко прослеживалась их правильная кольцевидная форма. Именно правильная кольцевидная форма дефектов слизистой не исключает их паразитарный генез. В настоящее время пациент целенаправленно обследуется у паразитолога. Одному пациенту в связи с временными противопоказаниями к проведению ЭГДС сначала была выполнена капсульная эндоскопия, при которой были выявлены множественные эрозии и заподозрено наличие язвы в желудке. Позже, когда стало возможным, была выполнена ЭГДС, при которой был подтвержден диагноз и выполнена биопсия из эрозий и язвы.

На рис. 1 представлена нормальная эндоскопическая картина тонкого кишечника, на рис. 2-6 выявленная при видеокапсульной интестиноскопии патология.

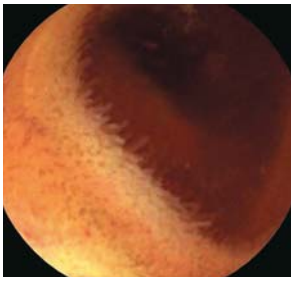

Рис. 1

Нормальная эндоскопическая картина тонкого кишечника.

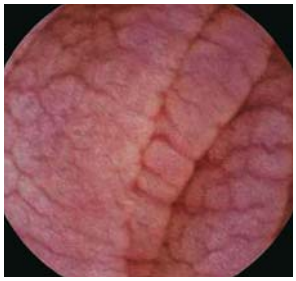

Рис. 2

Целиакия.

Рис. 3

Болезнь Крона.

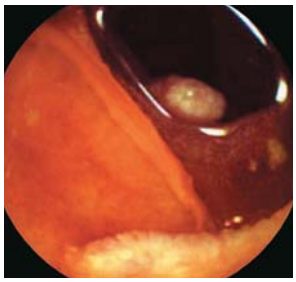

Рис. 4

Полип в тощей кишке.

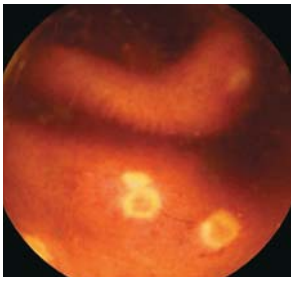

Рис. 5

Эрозивно-язвенные поражения тонкого кишечника.

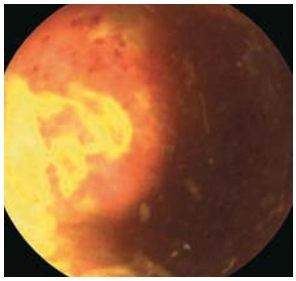

Рис. 6

Эрозивно-язвенные поражения тонкого кишечника.

Выводы

Внедренная в клиническую практику видеокапсульная инстестиноскопия с высокой разрешающей способностью улучшает диагностику заболеваний желудочно-кишечного тракта, в первую очередь скрытых желудочно-кишечных кровотечений, целиакии, болезни Крона, опухолей тонкого кишечника. Проведение комплексного обследования пациентов с применением видеокапсульной интестиноскопии помогает врачам-интернистам правильно поставить диагноз и выбрать тактику лечения.

Литература

1. Старков Ю.Г., Домарев Л.В. (2006) Опыт использования капсульной интестиноскопии в диагностике заболеваний органов желудочно-кишечного тракта. Рос. журн. гастроэнтерол., гепатол. и колопроктол. 5: 67-71
2. Халиф И.Л., Лоранская И.Д. (2004) Воспалительные заболевания кишечника (неспецифический язвенный колит и болезнь Крона). Клиника, диагностика и лечение. (Москва). "Миклош". 88 с.
3. Bardan E. et al. (2003) Capsule endoscopy for the evaluation of patients with chronic abdominal pain. Endoscopy. 35: 688-689
4. Dai N., Gubler C., Hengstler P. et al. (2005) Improved capsule endoscopy after bowel preparation. Gastrointest. Endosc. 61; 1: 28-31
5. Swain P. (2003) Wireless capsule endoscopy. Gut. 52; 4: 48-50

ЭОЗИНОФИЛЬНЫЙ ЭЗОФАГИТ

Головин С.Г.

Киевская городская клиническая больница скорой медицинской помощи, отделение эндоскопической диагностики и малоинвазивной хирургии, Украина

Summary

Eosinofilic esophagitis (EE) is the illness similar on clinic with reflux desease, but different on etiology and pathogenesis, demanding completely other approach to its treatment. EE is not diagnosed during the endoscopic investigation owing to refusal from biopsy of normal or insignificantly changed esophagus mucosa for patients with disphagia. The results of histologic research (the eosinofils maintenance >20 in view field) allow to make the correct conclusion only and to choose adequate medical tactics. At present the standard therapy is including the eliminant diet and course of corticosteroid treatment.

Key words: eosinofilic esophagitis, endoscopy.

Эозинофильный эзофагит (ЭЭ) — редко диагностируемое заболевание, протекающее с явлениями дисфагии, основной отличительной чертой которого является эозинофильная инфильтрация слизистой оболочки пищевода. В норме слизистая пищевода не содержит эозинофилов. Несмотря на это, пищевод признается иммунологически активным органом, способным отвечать на воздействие аллергенов, что выражается в воспалительной реакции с участием эозинофильных клеток. Первоначально присутствие эозинофилов в пищеводе было расценено исследователями как непредвиденный компонент гастроэзофагеальной рефлюксной болезни (ГЭРБ) [25] или как вариант эозинофильного гастроэнтерита [9,15].

При ГЭРБ эозинофильные клетки выявляются преимущественно в дистальной части пищевода [9]. Однако, эозинофильный эзофагит с более обширной эозинофильной инфильтрацией в проксимальных отделах пищевода и клиническими особенностями, отличными от ГЭРБ, является относительно новым синдромом, пока еще недостаточно изученным [8,55].

Впервые описанный в 1978 г. Landres R.T. с соавторами [24] ЭЭ быстро вошел в клиническую практику, будучи признанным причиной дисфагии, сначала у детей, а затем и среди взрослого населения [3,21,37,41,43,52].

Мнение о том, что рефлюкс является причинным механизмом при ЭЭ все еще широко распространено [33]. Детальные исследования, как правило, выявляют нормальную или незначительно измененную слизистую пищевода, незначительные отклонения от нормы данных pH-метрии и манометрии, которые не коррелируют с клинической картиной. Механическая обструкция, как правило, не наблюдается и, при отсутствии биопсии, эти пациенты обычно становятся диагностической загадкой [5].

Существует целый ряд патологических процессов, которые могут привести к эозинофильной инфильтрации пищеводного эпителия [1]. К ним относят аллергические реакции, грибковые или паразитарные инфекции, воспалительные заболевания кишечника, коллагенозы [13,55]. Attwood S.E. et al. (1993) сообщили о первом детальном исследовании 12 пациентов с ЭЭ, который не был вызван ГЭРБ, но имел аллергическое происхождение [5]. Установлена связь ЭЭ с пищевой аллергией и такими аллергическими состояниями, как астма и аллергический дерматит (атопия) [3,52].

Эпидемиология

ЭЭ пока находится в стадии изучения. Большинство публикаций по ЭЭ относится к педиатрической практике. Количество же наблюдений среди взрослого населения невелико, что обусловлено недостаточно четкими диагностическими критериями и слабой информированностью специалистов.

Fox V.L. с соавт. (2002) сообщили, что среди детей с явлениями эзофагита у 6,8% наблюдался ЭЭ [12], по данным Liacouras C.A. с соавт. (1998), ЭЭ выявлен у 3,4% детей с клиникой рефлюкс-эзофагита [27]. За период исследования с 2000 по 2003 годы в штате Огайо (США) ежегодная заболеваемость среди детей составила 1 случай на 10 000, а распространенность — 4,3 на 10 000 [35].

Croese J. и соавт. (2003) идентифицировали эозинофильный эзофагит у 19 взрослых пациентов из 198 000 обследованных в течение 21 месяца [7]. Однако при исследовании биоптатов авторы применили более высокий диагностический критерий (30 эозинофилов), в то время как большинство исследователей считают пороговым уровень 20 эозинофильных клеток в поле зрения. Тем не менее, ЭЭ становится все более признанным синдромом с увеличивающейся частотой встречаемости как в педиатрической практике, так и среди взрослого населения [35,47,49].

Патофизиология

В норме эозинофилы присутствуют в слизистой оболочке ЖКТ, за исключением пищевода. Эозинофилы сами по себе не вызывают воспалительной реакции или повреждения ткани. При воспалительных состояниях происходит эозинофильная инфильтрация органов, что может вызвать повреждение ткани и дисфункцию органа, при этом эозинофилы выступают медиаторами аллергических реакций, типа аллергического дерматита, аллергического ринита и астмы. Для ЭЭ характерным является плотный эозинофильный инфильтрат в пределах тканей пищевода [26,49]. Запуск и активация регулируются цитокинами, включая интерлейкин 5 (IL-5), *eotaxin*, интерлейкин 13 (IL-13) и интерлейкин 4 (IL-4) [18,39,40]. Чрезмерная выработка IL-5 может вызвать накопление эозинофилов. Eotaxin играет критическую роль в их активации [39]. Отмечена роль эндотрахеальной активации эозинофилов, приводящей к потере зернистости, продукции цитокина, IgE и IL-13 как пусковых факторов при ЭЭ, связывающих легочное воспаление с пищеводным [32].

Результатом такого хронического воспаления является необратимое структурное изменение с потерей слизистой оболочкой эластичности и развития фиброза в подэпителиальных слоях [49].

Диагностика

Основой для диагностики ЭЭ является клиническая картина, результаты эндоскопического и рентгенологического исследований, а также гистопатологические критерии.

Клиника

Клинические особенности ЭЭ определены достаточно хорошо [7,35,38,47], хотя во многом схожи с проявлениями ГЭРБ. Преимущественно болеют дети и молодые мужчины. Средний возраст у детей составляет от 7 до 10 лет, и 30-40 лет у взрослых. Дисфагия — наиболее общий симптом у взрослых, причем с достаточно длительным анамнезом (в среднем 54 месяца), регистрируется примерно у 80-90% больных [7].

Также общими симптомами являются затрудненное прохождение твердой пищи, а иногда и ее ущемление, симптомы рефлюкса, рвота или регургитация, пищевая аллергия. Боль в животе у детей встречается в 30% случаев, рвота — в 30%, замедленное развитие — в 20%. В то же время у взрослых боль в животе отмечали только 3% обследованных. Подавляющее большинство детей с клиникой ЭЭ имеют аллергологически отягощенный анамнез (астма, аллергический ринит, экзема, или аллергический дерматит) [44]. У взрослых также могут присутствовать явления атопии, но это не столь распространено, как у детей. Croese J. с соавт. (2003) выявили атопию у 46% и пищевую аллергию у 25% взрослых пациентов с верифицированным ЭЭ [7]. Статистической корреляции с коллагенозами не наблюдалось.

Лабораторные показатели не обладают чувствительностью и специфичностью для верификации ЭЭ. У взрослых лиц с установленным диагнозом ЭЭ уровень эозинофилов в периферической крови колеблется от 5% до 50%. Повышение серологического IgE, положительная кожная проба или радиоаллергосорбентный тест (RAST) могут быть выявлены у 40-73% пациентов [3, 7]. Кожные пробы помогают идентифицировать пищевые аллергены.

pH-метрия

У пациентов с ЭЭ аллергического генеза не отмечается характерных для ГЭРБ показателей при 24-часовом мониторинге внутрипищеводного pH. В связи с этим, ряд исследователей считают, что патологический клиренс кислоты не является причиной эозинофильной инфильтрации пищевода [20,51]. При гистологически верифицированном диагнозе ЭЭ считается не обязательным проведение pH-метрии, так как этих данных достаточно для назначения адекватной терапии [28].

Рентгендиагностика

Рентгенконтрастное исследование пищевода с бариевой взвесью позволяет выявить следующие характерные для ЭЭ признаки: стриктуру — в 55-70% случаев со средней протяженностью 5,1 см; множественные кольцевидные вдавления — 50% наблюдений [11,56].

Эндоскопическая картина

1. Классическим признаком ЭЭ принято считать т.н. "кошачий пищевод", также известный как "рифленый пищевод", *"ringed esophagus"*, с концентрическими кольцами на слизистой оболочке [7,37] (рис. 1, 2).
2. Пищевод небольшого калибра, просвет которого не меняется в течение эндоскопического исследования, со стенозированием проксимального отдела или без него также может быть главной отличительной особенностью при ЭЭ [53,54].
3. Пристеночный белесоватый налет, белые пузырьки или папулы наряду с потерей сосудистого рисунка могут указывать на основные области эозинофильной инфильтрации [28,48]. Чувствительность признака "белых пятен" в пищеводной слизистой оболочке для аллергического ЭЭ составляет 30%, в то время как специфичность достигает 95%. Выявление "белых пятен" свидетельствует о тяжелом течении ЭЭ [28].
4. Вертикальные пищеводные линии (борозды) также характерны для ЭЭ [17], наблюдаются у 90-95% больных, хотя как эндоскопический признак не учитывались до 2001г. Складки и борозды могут быть слабо выражены или отсутствовать при количестве эозинофилов в биоптате менее 30 в поле зрения [7].
5. Слизистая оболочка пищевода может быть хрупкой, "слизистая оболочка в виде газетной бумаги", *"crêpe paper mucosa"* [46], что объясняет частоту разрывов пищевода после лечебной дилатации при дисфагии, обусловленной стриктурой.
6. Эндоскопическое ультразвуковое исследование позволяет выявить круговое асимметричное утолщение собственной мышечной пластинки слизистой [45].

Эндоскопические признаки по частоте обнаружения располагаются в следующем порядке: относящиеся к слизистой оболочке кольца (81%), борозды (74%), стриктура (31%), белесоватый выпот (15%), малый калибр пищевода(10%), отек (8%) [16].

Эндоскопическая диагностика не является полноценной без подтверждающей биопсии. У всех пациентов с клиническими и эндоскопическими признаками ЭЭ необходимо провести взятие биопсии в проксимальных и дистальных отделах пищевода. Результаты биопсии должны быть оценены до предполагаемой дилатации стриктуры (по показаниям), поскольку вначале необходимо провести курс лечения ЭЭ.

Гистопатология

Диагноз ЭЭ зависит от степени эозинофильной инфильтрации сквамозного эпителия. Несмотря на то, что нет единого узаконенного критерия, большинство исследователей признают, что содержание эозинофилов >20 в поле зрения (HPF) является диагностическим признаком ЭЭ [3,26,30]. Эозинофилы концентрируются в интраэпителиальном слое. ГЭРБ может привести к эозинофильной инфильтрации в дистальном отделе пищевода (частота сочетания ЭЭ с ГЭРБ до 30%), однако результаты биопсии при ЭЭ показывают более интенсивную эозинофильную инфильтрацию по сравнению с таковыми у больных с ГЭРБ [6,17]. Поэтому биопсии пищевода в средней или верхней трети с повышением концентрации эозинофилов являются более характерными для ЭЭ, тем более что при ГЭРБ количество эозинофилов в ткани <10/HPF [14,19,22,23,26,30,42]. При подтвержденном ЭЭ биопсии слизистой желудка и двенадцатиперстной кишки показывают нормальное содержание эозинофилов [7].

Другие отличительные признаки, такие как зональная гиперплазия, увеличение сосочков, поверхностное расположение эозинофилов в скоплениях, наличие микроабсцессов (скопление 4 или больше смежных эозинофилов) несут в себе полезную информацию о процессе, но не являются основой для диагноза.

Лечение

В связи с относительно небольшим количеством наблюдений по поводу ЭЭ до сих пор было невозможно провести управляемые рандомизированные исследования. Лечение при ЭЭ включает два основных фактора: устранение раздражающего агента и иммуномодуляция.

Подавление кислотопродукции не имеет никакого эффекта, несмотря на теорию, что это состояние является вторичным в патофизиологии ЭЭ [25]. Устранение пищевого раздражителя возможно после проведения аллергологической кожной пробы и назна-

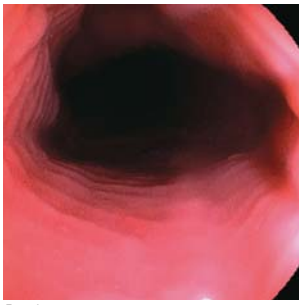

Рис. 1

Эндофото эозинофильного эзофагита.

Рис. 2

Эндофото эозинофильного эзофагита.

чения определенной диеты. В педиатрической практике используется зондовое кормление специальными молочными смесями. В результате отмечалось симптоматическое улучшение и значительное снижение количества эозинофилов в слизистой пищевода. Длительность лечения в среднем составляет 8,5 дней [31].

С учетом современных представлений о патофизиологии актуальной является стероидная терапия как в случаях ЭЭ у детей [10,27,34], так и для взрослых [2,50]. Описаны результаты лечения взрослых пациентов с подтвержденным ЭЭ ингаляциями флютиказона с последующим проглатыванием лекарственной смеси на протяжении 6 недель по 4 затяжки дважды в день. Рецидив отмечен у 3 пациентов из 21 в сроки до 4 месяцев, и у 50-60% пациентов выявлены симптомы рецидива в сроки до 1 года [2,3].

Liacouras C.A. (1998) с соавторами приводит результаты лечения ЭЭ у детей пероральным введением метилпреднизолона в дозировке 1.5 мг/кг, разделенным на два приема в день в течение 4 недель [27].

Attwood S.E. с соавторами (2003) сообщил о 12 взрослых пациентах с дисфагией, обусловленной ЭЭ, и исследовал результаты использования препарата Монтелукаст (эозинофилы производят большие количества лейкотриена С4, который метаболизируется в лейкотриены LTD4 и LTE4, а Монтелукаст является антагонистом рецептора лейкотриена и избирательно ингибирует лейкотриен-рецептор LTD4) [4,29].

Пациенты получали Монтелукаст в начальной дозировке 10 мг перорально 1 раз в день ежедневно, затем доза повышалась до 100 мг ежедневно. Как только было отмечено уменьшение симптоматики, доза была уменьшена до "поддерживающей" (20-40 мг/д). Симптоматическое улучшение отмечено у всех пациентов, период без рецидива в среднем составил 14 месяцев.

Пищеводная дилатация носит характер исключительно симптоматической помощи, так как дает только кратковременный эффект и является вспомогательной в лечебной программе при ЭЭ [5].

Заключение

Эозинофильный эзофагит — болезнь, сходная по клинике с ГЭРБ, но отличная по этиологии и патогенезу, требующая совершенно иного подхода к ее лечению. ЭЭ зачастую не диагностируется при эндоскопическом исследовании вследствие отказа от биопсии нормальной или незначительно измененной слизистой пищевода у пациентов с дисфагией. Только результаты гистологического исследования (содержание эозинофилов >20 в поле зрения) позволяют сделать правильное заключение и выбрать адекватную лечебную тактику [4]. На данный момент стандартной считается терапия, включающая элиминационную диету и курс лечения кортикостероидами [36].

Литература

1. Ahmad M., Soetikno R.M., Ahmed A. (2000) The differential diagnosis of eosinophilic esophagitis. J. Clin. Gastroenterol. 3: 242-244
2. Arora A.S., Perrault J., Smyrk T.C. (2003) Topical corticosteroid treatment of dysphagia due to eosinophilic esophagitis in adults. Mayo Clin. Proc. 78: 830-835
3. Arora A.S., Yamazaki K. (2004) Eosinophilic esophagitis: asthma of the esophagus? Clin. Gastroenterol. Hepatol. 2: 523-530
4. Attwood S.E., Lewis C.J., Bronder C.S. et al. (2003) Eosinophilic oesophagitis: a novel treatment using Montelukast. Gut. 52: 181-185
5. Attwood S.E., Smyrk T.C., Demeester T.R., Jones J.B. (1993) Esophageal eosinophilia with dysphagia. A distinct clinicopathologic syndrome. Dig. Dis. Sci. 38: 109-116
6. Biller J.A., Winter H.S., Grand R.J., Allred E.N. (1983) Are endoscopic changes predictive of histologic esophagitis in children? A clinicopathological entity. J. Pediatr. 103: 215-218
7. Croese J., Fairley S.K., Masson J.W. et al. (2003) Clinical and endoscopic features of eosinophilic esophagitis in adults. Gastrointest. Endosc. 58: 516-522
8. Desai T.K., Stecevic V., Chang C.H. et al. (2005) Association of eosinophilic inflammation with esophageal food impaction in adults. Gastrointest. Endosc. 61: 795-801
9. Dobbins J.W., Sheahan D.G., Behar J. (1977) Eosinophilic gastroenteritis with oesophageal involvement. Gastroenterology. 72: 1312-1316
10. Faubion W.A.Jr., Perrault J., Burgart L.J. et al. (1998) Treatment of eosinophilic esophagitis with inhaled corticosteroids. J. Pediatr. Gastroenterol. Nutr. 27: 90-93
11. Feczko P.J., Halpert R.D., Zonca M. (1985) Radiographic abnormalities in eosinophilic esophagitis. Gastrointest. Radiol. 10: 321-324
12. Fox V.L., Nurko S., Furuta G.T. (2002) Eosinophilic esophagitis: it's not just kid's stuff. Gastrointest. Endosc. 56: 260-270
13. Furuta G.T. (2002) Eosinophilic esophagitis: an emerging clinicopathologic entity. Curr. Allergy. Asthma. Rep. 2: 67-72
14. Goldman H., Antonioli D. (1982) Mucosal biopsy of the esophagus, stomach and proximal duodenum. Hum. Pathol. 13: 423-438
15. Goldman H., Proujansky R. (1985) Allergic proctitis and gastroenteritis in children: clinical and mucosal biopsy features in 53 cases. Am. J. Surg. Pathol. 9: 475-479
16. Gonsalves N., Kahrilas P., Hirano I. (2005) Eospinophilic esophagitis (EE) in adults: emerging entity or misdiagnosed malady. Gastrointest. Endosc. 61: 132
17. Gupta S.K., Fitzgerald J.F., Chong S.K. et al. (1997) Vertical lines in distal esophageal mucosa (VLEM): a true endoscopic manifestation of esophagitis in children? Gastrointest. Endosc. 45: 485-489
18. Hogan S.P., Rothenberg M.E. (2004) Review article: the eosinophil as a therapeutic target in gastrointestinal disease. Aliment. Pharmacol. Ther. 20: 1231-1240
19. Hyams J.S., Ricci A., Leichtner A.M. (1988) Clinical and laboratory correlates of esophagitis in young children. J. Pediatr. Gastroenterol. Nutr. 7: 52-56
20. Kahrilas P.J., Quigley E.M.M. (1982) Clinical esophageal pH recording: a technical review for practice guideline development. Gastroenterology. 110: 1982-1996
21. Katzka D.A. (2005) Eosinophil: the new lord of (esophageal) rings. Gastrointest. Endosc. 61: 802-803
22. Kelly K.J., Lazenby A.J., Rowe P.C. et al. (1995) Eosinophilic esophagitis attributed to gastroesophageal reflux: improved with an amino-acid based formula. Gastroenterology. 109: 1503-1512
23. Knuff T.E., Benjamin S.B., Worsham G.F. et al. (1984) Histologic evaluation of chronic gastroesophageal reflux. An evaluation of biopsy methods and diagnostic criteria. Dig. Dis. Sci. 29: 194-201
24. Landres R.T., Kuster G.G., Strum W.B. (1978) Eosinophilic esophagitis in a patient with vigorous achalasia. Gastroenterolog. 74: 1298-1301
25. Lee R.G. (1986) Marked eosinophilia in esophageal mucosal biopsies. Am. J. Surg. Pathol. 10: 75-86
26. Lee R.G. (1985) Marked eosinophilia in esophageal mucosal biopsies. Am. J. Surg. Pathol. 9: 475-479
27. Liacouras C.A., Wenner W.J., Brown K., Ruchelli E. (1998) Primary eosinophilic esophagitis in children: successful treatment with oral corticosteroids. J. Pediatr. Gastroenterol. Nutr. 26: 380-385
28. Lim J.R., Gupta S.K., Croffie J.M. et al. (2004) White specks in the esophageal mucosa: an endoscopic manifestation of non-reflux eosinophilic esophagitis in children. Gastrointest. Endosc. 59: 835-838
29. Markham A., Faulds D. (1998) Montelukast. Drugs. 55: 251-256
30. Markowitz J.E., Liacouras C.A. (2003) Eosinophilic esophagitis. Gastroenterol. Clin. North. Am. 32: 949-966
31. Markowitz J.E., Spergel J.M., Ruchelli E., Liacouras C.A. (2003) Elemental diet is an effective treatment for eosinophilic esophagitis in children and adolescents. Am. J. Gastroenterol. 98: 777-782
32. Mishra A., Rothenberg M.E. (2003) Intratracheal IL-13 induces eosinophilic esophagitis by an IL-5, eotaxin-1, and STAT6-dependent mechanism. Gastroenterology. 125: 1419-1427
33. Morrow B.J., Vargo J.J., Goldblum J.R. et al. (2001) The ringed esophagus: histological features of GERD. Am. J. Gastroenterol. 96: 984-989
34. Noel R.J., Putnam P.E., Collins M.H. et al. (2004) Clinical and immunopathologic effects of swallowed fluticasone for eosinophilic esophagitis. Clin. Gastroenterol. Hepatol. 2: 568-575
35. Noel R.J., Putnam P.E., Rothenberg M.E. (2004) Eosinophilic esophagitis. N. Engl. J. Med. 351: 940-941
36. Orenstein S.R., Shalaby T.M., DiLorenzo C. et al. (2000) The spectrum of eosinophilic esophagitis beyond infancy: a clinical series of 30 children. Am. J. Gastroenterol. 95: 1422-1430
37. Potter J.W., Saeian K., Staff D., Massey B.T. et al. (2004) Eosinophilic esophagitis in adults: an emerging problem with unique esophageal features. Gastrointest. Endosc. 59: 355-361
38. Rothenberg M.E., Mishra A., Brandt E.B., Hogan S.P. (2001) Gastrointestinal eosinophils. Immunol. Rev. 179: 139-155
39. Rothenberg M.E., Mishra A., Collins M.H., Putnam P.E. (2001) Pathogenesis and clinical features of eosinophilic esophagitis. J. Allergy. Clin. Immunol. 108: 891-894
40. Rothenberg ME. (2004) Eosinophilic gastrointestinal disorders (EGID). J. Allergy. Clin. Immunol. 113: 11-29
41. Schmid-Grendelmeier P., Altznauer F., Fischer B. et al. (2002) Eosinophils express functional IL-13 in eosinophilic inflammatory diseases. J. Immunol. 169: 1021-1027
42. Shub M.D., Ulshen M.H., Hargrove C.B. et al. (1985) Esophagitis: a frequent consequence of gastroesophageal reflux in infancy. J. Pediatr. 107: 881-884
43. Sicherer S.H. (2003) Clinical aspects of gastrointestinal food allergy in childhood. Pediatrics. 111: 1609-1616
44. Simon D., Marti H., Heer P. et al. (2005) Eosinophilic esophagitis is frequently associated with IgE-mediated allergic airway diseases. J. Allergy. Clin. Immunol. 115: 1090-1092
45. Stevoff C., Rao S., Parsons W. et al. (2001) EUS and histopathologic correlates in eosinophilic esophagitis. Gastrointest. Endosc. 54: 373-377
46. Straumann A., Rossi L., Simon H.U. et al. (2003) Fragility of the esophageal mucosa: a pathognomonic endoscopic sign of primary eosinophilic esophagitis? Gastrointest. Endosc. 57: 407-412
47. Straumann A., Simon H.U. (2005) Eosinophilic esophagitis: escalating epidemiology? J. Allergy. Clin. Immunol. 115: 418-419
48. Straumann A., Spichtin H.P., Bucher K.A. et al. (2004) Eosinophilic esophagitis: red on microscopy, white on endoscopy. Digestion. 70: 109-116
49. Straumann A., Spichtin H.P., Grize L. et al. (2003) Natural history of primary eosinophilic esophagitis: a follow-up of 30 adult patients for up to 11.5 years. Gastroenterology. 125: 1660-1669
50. Straumann H.B., Spichtin R., Bernolli J. et al. (1994) Idiopathic eosinophilic oesophagitis. Swiss Med. Wkly. 124: 1419-1429
51. Vandenplas Y., Goyvaerts H., Helven R., Sacre L. (1991) Gastroesophageal reflux, as measured by 24-hour pH probe monitoring, in 509 healthy infants screened for risk of sudden infant death syndrome. Pediatrics. 88: 834-840
52. Vanderhoof J.A., Young R.J. (2001) Allergic disorders of the gastrointestinal tract. Curr. Opin. Clin. Nutr. Metab. Care. 4: 553-556
53. Vasilopoulos S., Murphy P., Auerbach A. et al. (2002) The small-caliber esophagus: an unappreciated cause of dysphagia for solids in patients with eosinophilic esophagitis. Gastrointest. Endosc. 55: 99-106
54. Vitellas K.M., Bennett W.F., Bova J.G. et al. (1993) Idiopathic eosinophilic esophagitis. Radiology. 186: 789-793
55. Winter H.S., Madara J.L., Stafford R.J. et al. (1982) Intraepithelial eosinophils: a new diagnostic criterion for reflux esophagitis. Gastroenterology. 13: 423-438
56. Zimmerman S.L., Levine M.S., Rubesin S.E. et al. (2005) Idiopathic eosinophilic esophagitis in adults: the ringed esophagus. Radiology. 236: 159-165

ЭНДОСКОПИЧЕСКАЯ ГРАНИЦА МЕЖДУ НОРМОЙ И ПАТОЛОГИЕЙ В ФУНКЦИОНАЛЬНОМ СОСТОЯНИИ ЖЕЛУДКА И ДВЕНАДЦАТИПЕРСТНОЙ КИШКИ

Гринцов А.Г., Христуленко А.А., Василенко Л.И., Куницкий Ю.Л., Скулков С.Г., Христуленко А.Л.

Донецкий национальный медицинский университет, кафедра общей хирургии и хирургических болезней стоматологического факультета, Украина

Summary

Today functional dyspepsia is one of the most widespread reasons causing trouble of patients. It compels them to come to gastroenterologist and requires the implementation of endoscopic check of gullet, stomach and duodenum. The bright clinical picture, described by a patient doesn't always correspond to morphological changes taking place in the overhead parts of the digestive tract. The purpose of this research was to pay attention of the doctors of different specialities to the existing of the functional states not finding the description in minimum standard terminology of endoscopic investigations. Comparing the endoscopic and roentgenologic researches and intraoperative finds it is possible to specify the algorithm of conducting of endoscopic investigation in such cases and define tactic of management of these patients.

Key words: gastroduodenoscopy, functional states, morphogenesis.

Введение

У больных гастроэнтерологического профиля жалобы диспепсического характера встречаются в 20-40% процентах случаев. Тем не менее, при наличии широкого спектра жалоб, существенно ухудшающих качество жизни пациентов, в значительной части случаев признаков органического поражения верхних отделов желудочно-кишечного тракта (ЖКТ) выявить не удается.

Международная рабочая группа по изучению проблемы функциональных желудочно-кишечных расстройств *(Multinational Working Teams to Develop Diagnostic Criteria for Functional Gastrointestinal Disorders)*, известная также как Римский комитет, на последнем, третьем Римском консенсусе по функциональным заболеваниям органов пищеварения, достигла прогресса в понимании взаимодействия физиологии пищеварительного тракта и психосоциальных факторов. Были разработаны эффективные методики, позволяющие выявлять моторные нарушения и состояние висцеральной чувствительности. Изменились некоторые критерии постановки диагноза и классификация функциональных расстройств. Основным методом диагностики признаны эндоскопические методы исследования. Продолжением многолетнего труда должна стать разработка и внедрение в практику новых методов диагностики, а также лекарственных препаратов, позволяющих увеличить эффективность терапии функциональных желудочно-кишечных расстройств, в том числе функциональной неязвенной диспепсии.

В настоящее время функциональная диспепсия является самостоятельной нозологической единицей и кодируется в МКБ-10 шифром "К 30." [4]. У 7,8% больных гастроэнтерологического профиля встречаются функциональные расстройства области пищеводно-желудочного перехода, характерные для начальных стадий гастроэзофагеальной рефлюксной болезни. Клинико-эндоскопические совпадения отмечаются у 22% больных [5].

По определению ГЭРБ — хроническое полисимптомное заболевание, характеризующееся повреждением слизистой оболочки пищевода желудочным содержимым вследствие регулярно повторяющегося патологического гастроэзофагеального рефлюкса, ведущую роль в развитии которого играют нарушение функции нижнего пищеводного сфинктера и уменьшение резистентности слизистой пищевода к агрессивным воздействиям желудочного содержимого. Согласно международным рекомендациям, разработанным в Генвале (Бельгия) в 1999 г., термин "гастроэзофагеальная рефлюксная болезнь" следует использовать в тех случаях, когда симптомы рефлюкса значительно ухудшают качество жизни больного, несмотря на то, что его информировали о доброкачественном характере этих симптомов или если у пациента имеют место осложнения гастроэзо-фагального рефлюкса (ГЭР) в виде местных (эзофагит) и экстраэзофагеальных (ларингит, бронхообструкция, аспирационная пневмония) проявлений [3].

Однако не всегда многообразие описанных симптомов обусловлено только функциональными расстройствами области пищеводно-желудочного перехода. Проанализировав эндоскопические находки мы пришли к заключению, что ряд функциональных нарушений, выявляемых при гастродуоденоскопии не нашли должного отражения в доступной нам литературе. К таким нарушениям следует отнести, например "каскадный желудок", зияние просвета двенадцатиперстной кишки. Целью данного исследования было обратить внимание врачей различных специальностей, в том числе эндоскопистов, на наличие функциональных состояний таких как "каскадный желудок", зияние просвета двенадцатиперстной кишки.

Материалы и методы

Настоящее исследование основано на опыте диагностики лечения больных с клиническими проявлениями патологии верхних отделов пищеварительного тракта за период с 2005 по 2009 годы. Количество исследований составило 4712. Возраст больных варьировал от 15 до 89 лет.

Всем больным выполнялась гастродуоденоскопия, во время которой макроскопически исследовалась форма желудка и двенадцатиперстной кишки, оценивалось состояние слизистой оболочки, в сомнительных случаях выполнялась биопсия с гистологическим исследованием и морфологической оценкой. Определялось расстояние от резцов до Z-линии, состояние нижнего пищеводного сфинктера, наличие хиатальной, параэзофагеальной или смешанной грыжи пищеводного отверстия диафрагмы, наличие рефлюкса содержимого желудка в пищевод и характер рефлюксата.

Результаты

В результате проведенного нами анализа пятилетнего опыта проведения эндоскопических процедур в исследуемой группе больных патология области пищеводно-желудочного перехода распределилась следующим образом: хиатальная диафрагмальная грыжа — 20,3%, параэзофагеальная диафрагмальная грыжа — 1,5%, нерефлюксный эзофагит — 1,7%, рефлюкс-эзофагит — 3,97% эрозивный рефлюкс-эзофагит — 0,3% [2]. Проанализировав симптоматику гастроэзофагеальной рефлюксной болезни можно прийти к выводу, что не все симптомы могут быть объяснены с точки зрения патологии области пищеводно-желудочного перехода. К таким симптомам относится, например чувство тяжести в эпигастрии после еды, когда облегчение приносит положение лёжа на животе.

Обсуждение

Довольно часто в практике врача-эндоскописта встречаются состояния, которые затрудняют проведение исследования. В случае перегиба абдоминального отдела пищевода, смещения привратника и продольного перегиба желудка возникает состояние, которое принято называть "каскадный желудок". Наиболее часто описывают данное состояние рентгенологи, которые определяют его следующим образом: это конфигурация рентгеновской тени желудка, характеризующаяся смещением его проксимального отдела кзади, а дистального — кверху и влево и наличием двух горизонтальных уровней бариевой взвеси; наблюдается, например, при давлении на желудок растянутой кишкой. Врач-эндоскопист сталкивается в таком случае с трудностями проведения эндоскопа в тело желудка. В классификации эндоскопических терминов дано следующее описание данного состояния — это не эндоскопический термин, но о подобной деформации можно судить по наличию большого кармана в субкардиальном отделе, отделённого от остальных отделов желудка выступающим углом, который затрудняет проведение эндоскопа в нижележащие отделы желудка [1].

Особые трудности создает данное функциональное нарушение для молодых врачей. Опасным является попытка проведения вперед аппарата не видя просвета. В замкнутой переброшенной стенкой желудка полости кардиального отдела возможно ошибочное введение дистальной части аппарата в пищевод, рядом с введенной рабочей частью и формирование петли. В этом случае попытка извлечения аппарата приводит к опасности разрыва области пищеводно-желудочного перехода. Выходом из угрожающего состояния является проведение рядом с первым второго более тонкого эндоскопа, или попытка его расправления проведенным рядом с эндоскопом желудочным зондом.

Рекомендациями в случае наличия "каскадной" деформации может быть отсутствие спешки при проведении исследования — проведение аппарата только под контролем зрения и попытка расправить просвет желудка нагнетаемым воздухом. Кроме того, в этом случае помогает знание эндоскопической анатомии — просвет области тела желудка располагается на 7-8 часах условного циферблата, поэтому гастроскоп изгибается в этом направлении, не прекращая нагнетать воздух. Войдя в область средней трети тела желудка, дистальный конец аппарата переводится в положение изгиба на 1 час условного циферблата, подходя к углу желудка. Если деформация не имеет органической природы, после вхождения в тело желудка, просвет обычно расправляется.

Данное состояние является функциональным, поскольку у больных, которым повторно выполнялась гастродуоденоскопия в течение суток, "каскадной" деформации желудка отмечено не было.

У двух больных, поступивших в клинику с подозрением на кишечную непроходимость спаечного генеза во время проведения гастродуоденоскопии, нами было отмечено особое состояние просвета осматриваемых органов. При расправлении воздухом имело место широкое раскрытие канала привратника, зияние просвета луковицы и залуковичных отделов двенадцатиперстной кишки. При этом их циркулярные складки были практически полностью сглажены. В последующем у одной больной частичная кишечная непроходимость была подтверждена при проведении пассажа бария, а вторая больная была оперирована. Интраоперационно подтвержден диагноз обтурационной кишечной непроходимости.

Выводы

Важным аспектом в диагностике пограничных между нормой и патологией функциональных состояний при эндоскопии верхних отделов пищеварительного тракта является оценка морфо-функционального состояния просвета полых органов. В случае "каскадного желудка" действия врача-эндоскописта во время проведения гастродуоденоскопии должны быть направлены на предупреждение развития осложнений. Необходимо уточнить взаимосвязь зияния просвета двенадцатиперстной кишки с наличием у пациентов кишечной непроходимости.

Литература

1. Гастроскопия. URL: http://airmed.com.ua/674.html
2. Гринцов А.Г., Христуленко А.А., Совпель О.В. и др. (2006) Взгляд на проблему развития гастроэзофагеальной рефлюксной болезни. Український журнал малоінвазивної та ендоскопічної хірургії. Vol. 10; 3: 24-25
3. Луцевич О.З., Галлямов Э.А., Толстых М.П., Финогенов В.В. (2005) История и современное состояние проблемы гастроэзофагеальной рефлюксной болезни. Эндоскопическая хирургия. 4: 54-59
4. Маев И.В., Самсонов А.А., Трухманов А.С. и др. (2008) Эффективность использования нового прокинетика с двойным механизмом действия итоприда гидрохлорида у больных функциональной диспепсией Consilium medicum. Гастроэнтерология. 2: 33-38
5. Харченко Н.В. (2000) Клиническая гастроэнтерология. (Киев). "Здоровье". 189 с.

МАЛОИНВАЗИВНОЕ ЛЕЧЕНИЕ И НАБЛЮДЕНИЕ БОЛЬНЫХ С ОБСТРУКТИВНЫМИ ЖЕЛТУХАМИ: РОЛЬ ЭНДОСКОПИЧЕСКИХ И ЧРЕЗКОЖНЫХ МЕТОДИК

Грубник В.В., Герасимов Д.В., Готка В.В., Герасимова Н.Д.

Одесский государственный медицинский університет, кафедра хирургии с последипломной подготовкой, Украина

Summary

634 patients with biliary obstruction underwent endoscopic or percutaneus intervention. 363 — percutaneus procedure, in 352 (97%) — successful draining, a next stenting was succeeded in 310 (88%). 32 patients had complication. 16 (4.54%) died of hepatic insufficiency. In 16 (4.54%) — drainage dislocation to abdominal cavity. 11 (3.12%) had signs of cholangitis. Mean term of stent patency: 12 Fr — 4-5 months, 14-16 Fr — 5-9 months. Term of life of patients with a malignant jaundice which a stenting is executed by percutaneus access from 1 month to 8 years (mean — 1,3 year). A successful endoscopic biliary stenting is in 94% (from a 271 patient), positive dynamics in 92%. 7 progress of icterus, development of hepatic-kidney insufficiency, in a 13 — signs of cholangitis, in 20 (7.9%) after papillotomy had bleeding, development of pancreatitis in 9 (3.6%). Term of life of patients with a malignant jaundice after a endoscopic stenting from 2 months to 9 years (mean — 1.5 year). In benign strictures: endoscopic stenting — 88 patients, percutaneus — 22. In all expressive positive dynamics. An enough stenting is during 6-12 months. Endoscopic stenting in 14 and percutaneus in 20 patients with yatrogenic strictures. Patients need 2 years or more stenting. After endoscopic stenting — in 4 (28.6%) periodically symptoms of cholangitis. After a percutaneus- supervision on a draught from 3 to 7 years did not find out the signs of restenosis.

So, external-internal stenting is most reliable, as there is possibility of the external flow of bile in the case of stent obstruction, replacement of him is not difficult; the term of life of patient does not depend of a way to the bile duct and depends only on invasiveness of tumour; a self-expandable stenting is optimum in correlation of reliability and quality of life of patients; endoscopic stenting provides more comfort quality of life, less pain feeling.

Key words: biliary obstruction, jaundice, endoscopic and percutaneus intervention.

Введение

Совершенствование аппаратуры и инструментария для малоинвазивных вмешательств доказало возможность и необходимость изменения тактики лечения больных с обструктивными желтухами. Во многих случаях у функционально неоперабельных больных, малоинвазивные методики позволяют оказать помощь пациентам, ликвидировав билиарную гипертензию, являясь окончательным вмешательством либо давая время для подготовки больного к операции, в том числе и радикальной.

Возможны два пути доступа к билиарной зоне для указанных вмешательств: эндоскопический и чрезкожный. Достоинства и технические особенности каждого из вариантов уже достаточно отработаны, накоплена достаточная информация о ближайших и отдаленных результатах, методике ведения пациентов обструктивными желтухами в ближайшем и отдаленном периоде. В связи с этим возникает необходимость обобщения опыта, выработки рекомендаций по применению той или иной методики в каждом конкретном случае.

Материалы и методы

Малоинвазивные вмешательства при обструкции желчных путей выполнены у 634 пациентов. Чаще всего имело место опухолевое поражение большого дуоденального сосочка, головки поджелудочной железы, дистальных отделов холедоха.

При поступлении больных с синдромом желчной гипертензии необходимо как можно раньше выполнить декомпрессию желчных путей, не теряя время на выполнение уточняющих ситуацию методик. Простейшие инструментальные и лабораторные исследования в большинстве случаев позволяют достаточно точно определить причину и уровень обструкции желчных путей, что определяет предпочтительный метод билиарной декомпрессии. Так, при УЗИ достоверно выявляются признаки желчной гипертензии в виде расширения внутрипеченочных протоков. При отсутствии визуализации холедоха следует предполагать проксимальное поражение гепатикохоледоха, вплоть до разобщения долевых протоков. Если просвет холедоха прослеживается на определенном протяжении, можно предположить дистальный уровень обструкции.

Во время эндоскопии легко определяется опухолевое поражение фатерова соска в виде легко ранимых, кровоточивых ворсинчатых разрастаний, изъязвления его поверхности. При опухолях, исходящих из протоковой слизистой — фатеров сосок резко увеличен, но слизистая над ним может быть не изменена, и только после выполнения папиллотомии в кишку выворачивается патологически измененная слизистая протока. При выявлении неизмененного фатерова соска — очевидно более проксимальное поражение протока.

В связи с отработанностью методик, хорошими непосредственными и отдаленными результатами, доля пациентов, подвергшихся малоинвазивным вмешательствам, составила более половины поступивших с обструкцией желчных путей.

У 363 пациентов — проводилось чрезкожное дренирование печеночных протоков под рентген-контролем или под контролем ультразвукового сканера, с последующей установкой внутреннего либо наружно-внутреннего эндопротеза. При достаточной дилатации протоков, предпочтение отдавали дренированию под контролем УЗИ. Пункцию проводили под местным обезболиванием, на фоне введения седативных препаратов, иглой диаметром 18G, методом "свободной руки". Стремились пунктировать проток в точке достаточно удаленной от зоны обструкции с тем, чтобы в протоке разместился дренаж на протяжении, что гарантирует меньшую вероятность дислокации из протока. По методике Сельдингера устанавливали дренаж в желчный проток. При незначительной дилатации или при отсутствии таковой, дренирование производили под рентген-контролем. Вначале производили контрастирование желчных протоков путем пункции иглой *Chiba* (22G) по средне-подмышечной линии в 8-10 межреберье (в зависимости от комплекции пациента), в горизонтальной плоскости до края 11-12 грудного позвонка. При контрастировании протоков производили пункцию подходящего сегментарного либо правого долевого протока под острым углом к его оси, по Сельдингеру устанавливали дренаж 7-12 Fr. При технических сложностях не стремились установить дренаж наибольшего диаметра, поскольку при бужировании, установке дренажа — возможна дислокация проводника из протока, что ведет к некорректному положению дренажа. При холангитах с резко уплотненной стенкой протоков — устанавливали дренаж наименьшего диаметра (5-7 Fr). Через 1-2 дня формируется достаточный канал и возможна установка дренажа большего диаметра под рентген-контролем.

Через две-три недели при уменьшении желтухи, стабилизации состояния больного, под рентген-контролем проводили установку билиарного стента. Зону обструкции преодолевали с помощью прямого проводника, что зачастую сопряжено с трудностями при протяженных, ригидных сужениях. Для направленного продвижения проводника ис-

пользовали ангиографические катетеры с моделированным кончиком. В некоторых случаях полезным оказалось применение фиброхоледохоскопа диаметром 15F, что позволяло прицельно направлять проводник в устье стенозированного участка. По проводнику последовательно вводили расширители с последующей установкой внутреннего либо наружно-внутреннего билиарного стента. При выявлении признаков гнойного холангита, билиарный эндопротез устанавливался лишь после полной санации протоков.

При наружно-внутреннем стентировании — устанавливали пластиковый или силиконовый эндопротез 12-16 Fr, наружный конец которого использовался для промывания (1 раз в день) либо замены эндопротеза, а между манипуляциями закрывался наглухо, прятался под повязку. Предпочтение отдавали силиконовым эндопротезам, поскольку они вызывали наименьшие болевые ощущения при движениях При внутреннем стентировании — использовались саморасширяющиеся эндопротезы *Wilson-Cook, Boston Scientific, Balton, MITech.* Предпочтение отдавали стентам с покрытием, что по нашему мнению уменьшает риск прорастания опухоли внутрь, степень кровоточивости и фиксацию сгустков на стенте с последующей обструкцией последнего. Кроме этого, покрытые стенты в случае окклюзии возможно извлечь эндоскопически и установить новый.

Результаты и их обсуждение

Из 363 больных, подвергшихся чрезкожным вмешательствам, у 352 (97%) удалось установить наружный дренаж. Из них у 310 (88%) удалось произвести реканализацию опухолевого стеноза с последующим стентированием.

Осложнения наблюдались у 32 больных. 16 больных (4,54%) после чрезкожного дренирования желчных протоков, умерли от нарастающей печеночной недостаточности. У 16 (4,54%) произошла дислокация дренажа из протока в брюшную полость. Дислокация проявляется прекращением поступления желчи из дренажа, появлением в дренаже геморрагической жидкости, при промывании дренажа отсутствует обратный отток. Контрастирование через дренаж вносит окончательную ясность. Двое больных оперированы, у 5 выполнено эндоскопическое вмешательство — установка эндопротеза либо назобилиарного дренажа, у 9 выполнено повторное дренирование под УЗ или рентген-контролем. Несмотря на это, 5 больных умерли (1,42%). У 11 (3,12%) имели место проявления холангита, которые потребовали коррекции положения или диаметра стента. Одна пациентка умерла от тромбоза воротной вены.

Поскольку стент, расположенный в протоке, является инородным телом, неизбежна реакция окружающей ткани в виде избыточного образования слизи, сладжа. Кроме этого, наличие стента неизбежно сопряжено с существованием в протоке определенных видов бактерий, что влечет изменение химизма желчи, нарушает стабильность растворенных желчных кислот. Все это с течением времени приводит к образованию так называемой желчной замазки (сладжа), которая в первую очередь откладывается на внутренней и наружной поверхности стента, постепенно приводя к его обструкции. При длительном стентировании "желчная замазка" накапливаясь в протоке, образует слепки различной плотности, которые можно расценить как мягкие конкременты. По нашим наблюдениям, увеличение общего срока эндопротезирования повышает вероятность накопления замазки в холедохе, а также ее плотность.

По нашим наблюдениям, средняя продолжительность службы наружно-внутреннего эндопротеза диаметром 12 Fr — 4-5 месяцев, 14-16 Fr — 5-9 месяцев, поэтому стремились установить стент большего диаметра. Следует отметить, что даже при полной обструкции протеза, определяемой при его замене — состояние пациентов зачастую остается удовлетворительным, не отмечается изменений в самочувствии, что можно объяснить поступлением желчи вдоль наружных стенок протеза.

Учитывая ограниченный термин работы эндопротеза, после его установки больным давали рекомендации явиться через 5-6 месяцев для его замены. Замена эндопротеза производилась в амбулаторном режиме, не была сопряжена с трудностями, поскольку нахождение эндопротеза в зоне обструкции влечет формирование канала, по которому легко производится установка нового эндопротеза.

Своевременная замена стента предотвращает его обструкцию и развитие холангита. Если же все-таки происходила закупорка дистального конца эндопротеза, что проявлялось характерным симпотомокомплексом: лихорадка, иктеричность, потемнение мочи, подтекание желчи вокруг дренажа — достаточно было открыть наружный конец эндопротеза, что обеспечивало адекватный отток, ликвидацию симптомов холангита, что позволяло затем произвести замену эндопротеза в плановом порядке амбулаторно. При удаленном проживании пациента, а также учитывая длительный термин ношения дренажа — это имеет немаловажное значение.

Основной недостаток наружно-внутренних стентов — необходимость ежедневной смены повязки, промывания стента, что не всегда просто у пожилых, одиноких больных, с ограниченными физическими возможностями. Кроме этого, наличие инородного тела, выходящего наружу, зачастую сопровождается воспалительной реакцией со стороны кожи и клетчатки, болевыми ощущениями, моральным дискомфортом, что в совокупности снижает качество жизни пациентов.

Саморасширяющиеся стенты лишены вышеуказанных недостатков, при опухолевой обструкции в большинстве случаев не требуют замены, поскольку срок их службы превышает средний срок жизни таких пациентов, однако в ряде наблюдений отмечена обструкция стентов с развитием вышеописанного симптомокомплекса. В большинстве случаев назобилиарное дренирование с целью вымывания детрита давало хороший эффект, позволяло продлить срок службы стентов. При недостаточном эффекте — стенты, рассчитанные на эндоскопическое их извлечение, удаляли с последующим повторным стентированием саморасширяющимися стентами чрезкожным или эндоскопическим доступом. При невозможности извлечь саморасширяющийся стент, производилось чрезкожное дренирование протоков с последующим вымыванием детрита, установкой наружно-внутреннего стента.

Срок жизни больных, при успешном чрезкожном желчеотводящем вмешательстве при опухолевой обструкции протоков, составлял от 1 месяца до 8 лет (в среднем — 1,3 года). Больные погибали вследствие распостранения опухолевого процесса на проксимальные отделы желчного дерева, генерализации процесса, присоединения осложнений.

Попытка эндоскопической декомпрессии желчных путей при опухолевой обструкции имела место у 271 пациента, при этом в 94% случаев она была успешной. Неудачи были связаны с предшествующими оперативными вмешательствами, выраженной деформацией кишки за счет сдавления опухолью, извилистой траекторией сдавленного участка холедоха. Эти больные были подвергнуты чрезкожным вмешательствам.

Положительная динамика после эндоскопического билиарного протезирования достигнута у 232 из 252 больных (92%). У 7 больных отмечено прогрессирование желтухи, развитие печеночно-почечной недостаточности, по-видимому вследствие развития необратимых изменений в печени, у 13 — присоединение симптомов холангита, что расценено как неадекватное дренирование протоковой системы, особенно при высоком сдавлении протоков, наличии густой желчи, сладжа, что потребовало дополнительно провести чрезкожное дренирование. Отмечены осложнения связанные с выполнением папиллотомии: у 20 (7,9%) развилось кровотечение, которое привело к гибели 2 пациентов, в остальных случаях купировано консервативными мероприятиями. Развитие панкреатита отмечено у 9 (3,6%), что значительно реже, чем при желчекаменной болезни, причем клинические проявления ограничивались болями в проекции пожелудочной железы, повышением уровня амилазы в крови и моче. Случаев развития панкреонекроза не отмечено.

37 человек после ликвидации желтухи и нормализации жизненных функций оперированы: одиннадцати выполнено радикальное вмешательство, двадцати одному наложен билиодигестивный анастомоз. У остальных пациентов эндоскопическая установка стентов явилась окончательным хирургическим пособием.

При обращении пациента с признаками механической желтухи, холангита вследствие обструкции эндопротеза производилась ЭРХПГ. При свободном просвете холедоха, отсутствии включений производилась замена эндопротеза на новый. При выявлении желчной замазки в холедохе, производилось назобилиарное дренирование с активным вымыванием детрита, что контролировалось как по характеру отделяемого из дренажа, так и рентгенологически. Продолжительность назобилиарного дренирования колебалась от 2 до 12 дней, что зависело от количества и плотности образованной замазки. При освобождении холедоха от замазки производилась установка нового эндопротеза.

Срок жизни больных, подвергшихся эндоскопическому стентированию при опухолевой обструкции протоков, составлял от 2 месяцев до 9 лет (в среднем — 1,5 года).

Нередко сдавление холедоха происходит за счет доброкачественных процессов: индуративного панкреатита, сдавления лимфоузлами, рубцами. Указанная ситуация нередко встречается после холецистэктомии и дренирования холедоха, когда наблюдается значительный дебит желчи по дренажу. После выполнения папиллотомии и полной санации протока отток желчи из холедоха в кишку резко замедлен или отсутствует. Дилатация места сдавления, как правило, не приносит никакого эффекта ввиду эластичности стенозированного участка. В такой ситуации оправдано билиарное стентирование.

Эндоскопическая установка стентов при доброкачественных сдавлениях холедоха и желчных протоков произведена у 88 больных, у 22 больных использован чрезкожный доступ (через холангиостому, установленную под контролем УЗИ, либо через канал установленного на операции дренажа холедоха). У всех больных удалось достаточно быстро купировать явления холангита, нормализовать пассаж желчи.

Нахождение стента достаточного диаметра в зоне стеноза со временем ведет к формированию канала, достаточного для оттока желчи. При сдавлении протока за счет отека поджелудочной железы со временем, при соответствующей консервативной терапии, отмечается открытие просвета и нормализация пассажа желчи. По нашим наблюдениям, стентирование на протяжении 6-12 месяцев достаточно для нормализации пассажа желчи у большинства таких пациентов.

Сложной задачей для хирурга является лечение больных с ятрогенными повреждениями желчных протоков. Обычно означенные больные поступают с клиникой холангита, желтухи неясной этиологии. При УЗ исследовании проявления билиарной гипертензии незначительны или отсутствуют ввиду частично сохраненного пассажа желчи и плотности стенок протоков. КТ томография и МРТ-холангиография также не всегда вносят ясность в ситуацию. Как и при иных причинах обструкции, больные нуждаются в срочной декомпрессии и санации желчного дерева. Реконструктивные операции на этом этапе нецелесообразны, поскольку не купированы явления холангита, не известны уровень и характер обструкции. Эндоскопическим доступом выполнить эту задачу не всегда возможно, поскольку в ряде случаев имело место полное пересечение протока, состояние после наложения гепатикоеюноанастомоза на отключенной петле. Чрезкожный доступ дает возможность в первую очередь разблокировать и санировать билиарное дерево, выполнить холангиографию престенотических ее отделов. Ввиду незначительной дилатации протоков холангиостомию более надежно можно выполнить под рентген-контролем. Чрезкожный доступ имеет ряд преимуществ перед эндоскопическим. По нашим наблюдениям, в ряде случаев удавалось пройти рубцовое сужение из чрезкожного доступа после неудачной попытки преодолеть его эндоскопически. Чрезкожно возможно расширять канал и стенозированный участок до желаемого размера, в то время, как размер эндоскопически устанавливаемого эндопротеза ограничен диаметром рабочего канала эндоскопа. Установленный чрезкожно наружно-внутренний эндопротез легко заменяется в амбулаторном режиме, при появлении симптомов холангита позволяет производить декомпресию и санацию холедоха даже в домашних условиях путем открытия наружного конца эндопротеза, с последующим осмотром в клинике.

В ряде случаев в клинику поступали пациенты, перенесшие холецистэктомию с клиникой холангита, детали предшествующей операции были неизвестны. Проводилось эндоскопическое стентирование у 14 и чрезкожное у 20 больных с послеоперационными стриктурами гепатикохоледоха. Установленные эндопротезы заменяли каждые 4-6 месяцев (в зависимости от диаметра) в амбулаторном режиме. Дилатация стриктуры на внутреннем либо наружно-внутреннем эндопротезе проводилась в течение не менее двух лет.

При чрезкожном доступе возможен эндоскопический контроль возможности прекращения стентирования. При холедохоскопии через свищевой ход всегда выявлялись умеренные проявления холангита в виде отечности слизистой, хлопьев слизи. Выявление дефектов слизистой в зоне сужения, по нашему мнению, является противопоказанием к прекращению стентирования, так как неизбежно последующее рубцевание.

После эндоскопического стентирования — у 4 (28,6%) периодически наблюдались симптомы холангита, которые потребовали повторной установки эндопротеза. После чрезкожного стентирования — наблюдение в сроки от 3 до 7 лет не выявило признаков рестеноза.

Выводы

- Эндоскопический и чрезкожный пути стентирования сопоставимы по эффективности в разрешении билиарной гипертензии, но эндоскопический более трудоемок и технически сложен.
- Наружно-внутреннее стентирование является наиболее надежным, поскольку сохраняется возможность наружного отведения желчи при обструкции стента, замена его наименее трудоемка.
- При чрезкожном доступе возможна установка стентов большего диаметра, чем при эндоскопическом, замена их производится реже и технически проще.
- Срок жизни пациента не зависит от доступа к пораженной зоне и определяется лишь агрессивностью роста опухоли.
- Стентирование расширяемыми стентами является оптимальным в соотношении надежности и качества жизни пациентов.
- Эндоскопическое стентирование обеспечивает более комфортное качество жизни, меньше сопряжено с болевыми ощущениями, чем чрезкожное.

Литература

1. Гаврилин О.В., Федоров В.Д., Вишневский В.А. и др. (1997) Чрезкожные вмешательства на желчевыводящих путях под контролем УЗИ. Тезисы международной научно-практической конференции. (Пенза). с. 25-26
2. Грубник В.В., Ковальчук О.Л., Грубник О.В., Калинчук С.В. (2005) Порівняльна оцінка ефективності ендоскопічних і лапароскопічних втручань в лікуванні хворих на жовчнокам'яну хворобу,ускладнену холедохолітіазом. Шпитальна хірургія. 3: 10-17
3. Грубник В.В., Ткаченко О.І., Герасимов Д.В., Калинчук С.В., Петренко О.А. (2004) Спосіб лікування холедохолітіазу. Патент №2708 України МПК7 А61 В17/00 Бюл. 7: 2
4. Ничитайло М.Е., Грубник В.В. и соавт. (2005) Минимально инвазивная хирургия патологии желчных протоков. (Київ). "Здоров'я". 424 с.
5. Хрустальова М.В. (2004) Оперативная эндоскопия заболеваний внепеночных желчных путей. Автореф. дис... канд. мед. наук. (Москва). 24 с.
6. Ившин В.Г., Якунин А.Ю., Лукичев О.Д. (2000) Чрезкожные диагностические и желчеотводящие вмешательства у больных механической желтухой. (Тула). 86 с.
7. Шкроб О.С., Кузин Н.М., Дадвани С.А. и др. (1998) Малоинвазивные вмешательства в лечении механической желтухи. Хирургия. 9: 31-36
8. Arguedas M.R., Heudebert G.H., Stinnet A.A. et al. (2002) Biliary stents in malignant obstructive jaundice due to pancreatic carcinoma: a cost effectiveness analysis. Endoscopy. 97; 4: 898-904
9. Berthou J.C., Drouard F., Charbonneau P., Moussalie K. (1998) Evaluation of laparoscopic management of common bile duct stones in 220 patients. Surg. Endosc. 12; 1: 16-22

РОЛЬ ТА МОЖЛИВОСТІ ЕНДОСКОПІЧНОЇ ЛІТОТРИПСІЇ В ЛІКУВАННІ ХВОРИХ З "ВАЖКИМ" ХОЛЕДОХОЛІТІАЗОМ

Дзвонковський Т.М., Дзвонковська Т.Т.

Івано-Франківський національний медичний університет, Івано-Франківська обласна клінічна лікарня, Україна

Summary

In 65 patients with "severe" choledocholithiasis endoscopic lithotripsy, lithoextraction and biliary drainaging were performed.The effectiveness of endoscopic treatment depended on size, guantity and density of the stones, and from the condition of terminal part of choledochus as well. In 92.3% of patients with "severe" choledocholithiasis endoscopic treatment was successful.

Key words: choledocholithiasis, endoscopic lithotripsy.

Вступ

На сучасному етапі розвитку біліарної хірургії правильна тактика лікування хворих на жовчекам'яну хворобу (ЖКХ), ускладненою холедохолітіазом (ХЛ), неможлива без застосування сучасних ендоскопічних технологій [2,4].

Стандарти якості обстеження і лікування таких хворих, крім загальнопринятих методів діагностики, передбачають в обов'язковому порядку проведення ендоскопічної ретроградної холангіопанкреатографії (ЕРХПГ). Остання, крім діагностичної цінності, дає можливість визначити найбільш оптимальний підхід в лікуванні кожного конкретного хворого [1,5,7]. Це особливо актуально у випадках "важкого" ХЛ, т.б. виявлення в холедоху крупних одиничних чи множинних каменів, а також невеликих каменів в поєднанні з термінальним тубулярним стенозом холедоха або т.з. "непідготовленістю" його дистального відділу. На думку більшості авторів, а також на нашу думку, застосування ендоскопічної літотрипсії (ЕЛТ) є найбільш ефективним в лікуванні таких хворих [2,4,6,7].

Метою нашої роботи було показати роль та можливості ЕЛТ при лікуванні хворих з "важкими" каменями холедоха.

Матеріали і методи

На базі відділення малоінвазивної хірургії Івано-Франківської обласної клінічної лікарні за період з 2007-2009 рр. було проведено 867 ЕРХПГ у хворих з ЖКХ, ускладненою ХЛ. Серед них, у 65 хворих віком від 38 до 88 років, діагностовано "важкий" ХЛ. З них у 29 хворих були крупні одиничні камені діаметром від 18 до 30 мм. У 17 хворих мали місце крупні множинні камені від 14 до 22 мм в діаметрі, що заповнювали просвіт гепатикохоледоха майже на всьому протязі. У решти 19 пацієнтів виявлені дещо менші по діаметру камені (8-12 мм) на фоні тубулярного стенозу або т.з. "непідготовленого" дистального відділу холедоха.

На догоспітальному етапі всі хворі обстежені згідно стандартів якості. Майже у всіх випадках ендоскопічне втручання було проведено в першу добу після поступлення хворого в стаціонар. ЕРХПГ проводили з використанням дуоденоскопів *TJF-20*і *TJF-V70 Olympus* та рентгенапаратів *Siemens BV-300* і *Apellem EvoR.* Для проведення ЕЛТ використовували механічні літотриптори фірми *Olympus* різних типів: *BML-1Q — BML-3Q* та кошичків до них різної величини та жорсткості. Папілотомію, літоекстракцію, дренування жовчевих шляхів виконували ендоскопічними інструментами різних типів та модифікацій.

Результати та їх обговорення

Для верифікації діагнозу на догоспітальному етапі всім хворим проводилася ультразвукова діагностика (УЗД) органів черевної порожнини з прицільним оглядом гепатопанкреатобіліарної зони. При цьому достовірність виявленої патології при УЗД склала 90,8%.

Розходження в діагнозі були у 6 (9,2%) хворих з мягкими каменями. У цих хворих виявлено значне розширення холедоха та внутріпечінкових жовчевих протоків з неоднорідним внутріпросвітним вмістом по типу сладжу без чітких даних за наявність конкрементів. Папілотомія майже у всіх хворих проводилася струнним електродом від устя сосочка до межі прикриваючої складки. При важкій канюляції, внаслідок заповнення ампули і устя сосочка жовчевою замазкою чи потовщеною внутріампулярною слизовою, вдавалися до препапілотомії гольчатим електродом від устя або на верхівці складки.

У 3 (4,6%) хворих мала місце активна триваюча кровотеча з країв папілотомії, що змусило припинити втручання, незважаючи на всі можливі методи ендоскопічного гемостазу, і перенести операцію на пізніший термін.

У 29 пацієнтів з крупними одиничними каменями використовували літотриптор з мяким кошиком діаметром 32 мм. Завдяки своїй мягкості, струни кошика більш легко і симетрично охоплювали камінь, тим самим забезпечувалася повноцінна ЕЛТ. Хоча з першої спроби ефективно захопити і фрагментувати камінь вдалося у 18 (62,1%) хворих. У всіх решту випадках, крім одного, це вдавалося з 3-ї і більше спроби. При цьому приходилося застосовувати різні типи кошиків.

В одного хворого тривалі спроби ефективно захопити крупний камінь були безуспішні. Враховуючи похилий вік його (83 роки) і важку супутню патологію, ризик лапаротомії був дуже високим. Тому хворому встановлено ендобіліарний пластиковий стент 12 F, з яким він спостерігається нами уже більше року.

Дещо інша тактика проведення ЕЛТ була у 17 хворих з крупними множинними каменями. Так спочатку, ми старалися видалити кошиком Дорміа невеликі і середні камені, при умові їх дистального розміщення. Це дало можливість збільшити простір між щільноприлягаючими крупними каменями, для більш ефективного, почергового їх захоплення і фрагментації. В залежності від щільності та форми каменів використовували літотриптори як з мягкими, так і жорсткими кошиками.

В 3 пацієнтів щільноприлягаючі камені не дали можливості відкритися і розправитися пелюсткам кошика. Розділити їх між собою вдалося балоном для літоекстракції. Після чого, у 2 хворих камені були успішно захоплені, фрагментовані і видалені. В одного хворого так і не вдалося ефективно їх захопити, тому ЕЛТ була тільки частковою.

Ми переконалися, що для зручності і ефективності видалення фрагментованих каменів, а також заради збереження самого дуоденоскопа, краще користуватися звичайним кошиком Дорміа. Найбільші труднощі в проведенні ЕЛТ і літоекстракції виникли у 19 хворих з невеликими каменями та тубулярним стенозом чи т.з. "непідготовленістю" дистального відділу холедоха. Тубулярний термінальний стеноз холедоха на протязі від 20 до 40 мм в основному був зумовлений двома причинами: гострий набряковий чи хронічний індуративний панкреатит.

При гострому набряковому та хронічному індуративному панкреатиті в стадії загострення, які мали місце відповідно у 7 і 4 хворих, ми старалися не зразу застосовувати активну літотрипсію і особливо "проблемну" літоекстракцію. При найменших труднощах у їх проведенні подальші інструментальні маніпуляції припиняли, а операцію завершували встановленням ендобіліарного стента. Як правило на 3-5 добу, після стихання явищ гострого панкреатиту, механічної жовтяниці чи гнійного холангіту, втручання проводили повторно з більш активною тактикою. Тим не менше, у 2 з 11 пацієнтів з тубулярним стенозом не вдалося ефективно фрагментувати камені для безпечного їх видалення.

У решти 8 з 19 пацієнтів мала місце т.з. "непідготовленість" дистального відділу холедоха. Під терміном "непідготовленість" ми мали на увазі звуження в інтрапанкреатичній частині холедоха до межі інтрамуральної на протязі 5-10 мм, оскільки камені ще не встигли сюди опуститися, т.б. "підготувати" її. У цих хворих, крім адекватної, широкої папілотомії, нами застосовувалася балонна дилятація "непідготовленої" частини холедоха. Ретельно проведена ЕЛТ (до мінімальних фрагментів) та акуратна, пофрагментна літоекстракція дала можливість у 7 із 8 хворих провесту повну санацію жовчевих шляхів.

В одного хворого на фоні вираженого і протяжного звуження дистальної частини холедоха, множинні, щільні і частково фрагментовані камені періодично вклинювалися при спробах активної літоекстракції. Від повторного втручання ми відмовилися, т.я. у даного хворого мав місце біліарний панкреатит та гнійний холангіт, а шанс фрагментувати щільні камені був невеликий.

Таким чином, у 5 (7,7%) хворих з "важким" ХЛ не вдалося провести ефективне ендоскопічне лікування. Один пацієнт, як згадувалося вище, був стентований і спостерігається нами більше року. У 3 із 4 хворих була проведена успішна лапаротомія. Один хворий на 4 добу після лапаротомії помер від наростаючої печінково-ниркової недостатності. Отже, результати проведеного лікування хворих з "важким" ХЛ показали добрі результати (92,3%) застосування ЕЛТ, як сучасного, малотравматичного і ефективного методу.

Висновки

ЕЛТ дозволяє у 92,3% хворих з "важким" ХЛ досягнути добрих результатів. У хворих з гострим панкреатитом, при неефективності ЕЛТ чи "проблемній" літоекстракції, краще встановити стент і повторити ендоскопічне втручання в пізніший термін. При тубулярному стенозі та "непідготовленості" дистального холедоха важливо провести ретельну ЕЛТ і пофрагментну літоекстракцію.

Література

1. Еременко В.П., Майстренко Н.А., Нечай А.И., Нечай И.А., Стукалов В.В. (1999) Гепатобилиарная хирургия. (Санкт-Петербург). 268 с.
2. Грубнік В.В., Пушпендра Шарма, Ільяшенко В.В. (1998) Ендоскопічні втручання у хворих на холедохолітіаз. Шпитальна хірургія. 3: 63-64
3. Майстренко Н.А., Стукалов В.В. (2000) Холедохолитиаз. (Санкт-Петербург). 288 с.
4. Саєнко В.Ф., Ничитайло М.Е., Дяченко В.В. и др. (1996) Применение малоинвазивных операций в лечении холелитиаза, осложненного обтурационной желтухой. Клин. хирургия. 4: 6-7
5. Chi-Leung M.B., Sheung-Tat., Wong J. (1998) Primary biliary stones: diagnosis and management. Wld. J. Surg. 22: 1162-1166
6. Natale C., Musto V., Perfetto D. (1997) Recurrent or residual calculosis of the common bile duct: problems of diagnosis and treatment. G. Chir. 18 (10): 678-680
7. Wojtun S., Gil J., Gietka W., Gil M. (1997) Endoscopic sphincterotomy for choledocholithiasis: a prospective single-center study on the short-term and long-term treatment results in 483 patients. Endoscopy. 29 (4): 258-265

РЕНТГЕН-ЕНДОСКОПІЧНА ДІАГНОСТИКА ЗАХВОРЮВАНЬ ПІДШЛУНКОВОЇ ЗАЛОЗИ

Дронов О.І., Насташенко І.Л., Ковальська І.О., Любенко Д.Л., Федорук В.І., Швець Ю.П.

Національний медичний університет ім. О.О. Богомольця, кафедра загальної хірургії №1, Київ, Україна

Summary

There were 6112 cases of endoscopic retrograde pancreatocholangiography (ERPCG) in patients with different pancreatic diseases analyzed, 2646 (43.3%) of which presented malignant tumors and 3466 (56.7%) — benign diseases. The most frequent indication for ERPCG among non-malignant diseases was acute biliary pancreatitis 638 (18.4%) and complicated chronic pancreatitis 2489 (71.8%). In patients with malignant tumors ERPCG was performed in order to evaluate location and extent of the lesion as well to apply minimal invasive therapeutic procedures.

Key words: pancreatitis, cancer, diagnostic, endoscopic retrograde pancreatocholangiography.

Вступ

Варіабельність анатомічної будови ПЗ та її протокової системи ускладнює диференційну діагностику патологічних станів ПЗ в тому числі і під час проведення ЕРПХГ [1]. За даними літератури в 64,8-73,1% випадків зустрічається так звана класична панкреатограма [2], при якій контрастується тільки головна панкреатична протока (Вірсунгова протока) (рис. 1).

В 29,7-34,2% випадків під час проведення дуоденоскопії окрім великого сосочка дванадцятипалої кишки (ВСДК) візуально виявляється малий сосочок дванадцятипалої кишки (МСДК), яким в дванадцятипалу кишку (ДПК) відкривається додаткова панкреатична протока (Санторінієва протока) [3] (рис. 2).

Діагностично складними є 0,8-2,1% випадків варіанту анатомічної будови протокової системи ПЗ при якому під час формування не відбулося її розділення. З існуючих методів діагностики тільки ЕРПХГ дозволяє встановити наявність *pancreas divisum* [4]. Складність та небезпечність діагностики *pancreas divisum* при цьому полягає в тому, що під час введення контрастної речовини в її протоку, з метою отримання звичної за довжиною панкреатограми, в останній штучно створюється достатньо високий тиск. Це призводить до механічного пошкодження — розрив найбільш слабких термінальних ділянок протокової системи залози — ацинусів та виходу контрастної речовини безпосередньо в її паренхіму. Рентгенологічно така паренхімографія представляється у вигляді "симптому хмари" (рис. 3). Клінічне визначення "симптому хмари" супроводжується загостренням явищ панкреатиту після ЕРПХГ та потребує проведення відповідної терапії.

До небажаних прогнозованих наслідків ЕРПХГ відносять випадки потрапляння завідома інфікованої контрастної речовини в недреновані порожнини (кісти, жовчні протоки). Вони передбачають необхідність активізації лікувальної тактики з застосуванням невідкладних (протягом 24 годин після дослідження) оперативних методів декомпресії недренованих порожних через небезпеку розвитку гнійних ускладнень.

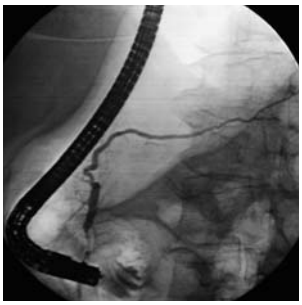

Рис. 1

Головна панкреатична протока (норма).

Рис. 2

Головна та додаткова панкреатичні протоки (норма).

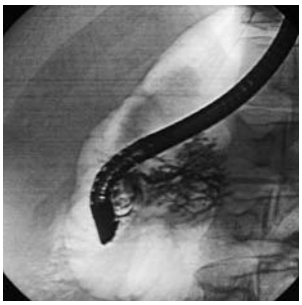

Рис. 3

Pancreas divisum. Паренхімографія — "симптом хмари".

Рис. 4

Вклинення конкременту в великому сосочку дванадцятипалої кишки.

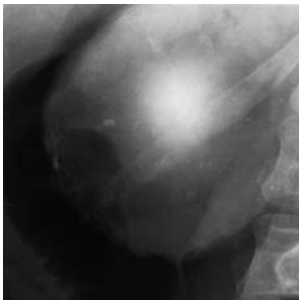

Рис. 5

Оглядова рентгенографія черевної порожнини. Кіста голівки підшлункової залози.

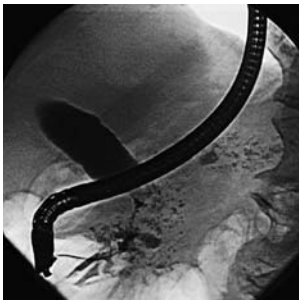

Рис. 6

Хронічний кальцинозний панкреатит. Множинні кальцинати в паренхімі підшлункової залози.

Рис. 7

Обрив головної панкреатичної протоки на границі головки-тіла підшлункової залози.

Рис. 8

Стеноз головної панкреатичної протоки на границі головки-тіла підшлункової залози з престенотичним розширенням в тілі та хвості залози.

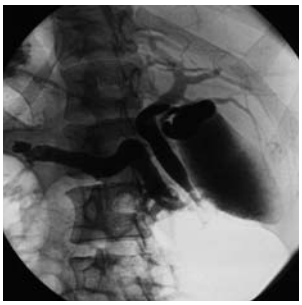

Рис. 9

Хронічний панкреатит. Дифузна дилатація головної панкреатичної протоки.

Рис. 10

Хронічний калькульозний панкреатит.

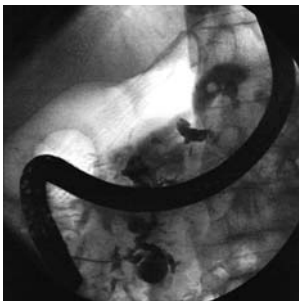

Рис. 11

Хронічний панкреатит. Кістоподібне розширення бокових гілок панкреатичної протоки.

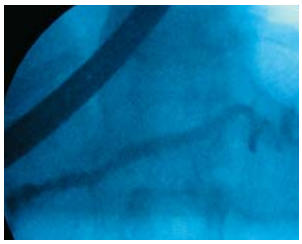

Рис. 12

Головна панкреатична протока в хвості залози сполучається з порожниною кісти.

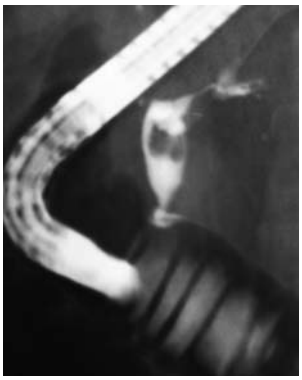

Рис. 13

Рак голівки підшлункової залози — обрив загальної жовчної протоки в панкреатичній частині.

Рис. 14

Рак голівки підшлункової залози — стеноз холедоха в панкреатичній частині з престенотичним розширенням.

Рис. 15

Рак голівки підшлункової залози — обрив загальної жовчної та панкреатичної проток на одному рівні.

Рис. 16

Хронічний панкреатит. Рівномірне звуження загальної жовчної протоки.

Матеріали і методи

В алгоритм обстеження хворих з захворюваннями ПЗ окрім загальних клінічних аналізів, ультрасонографії, комп'ютерної томографії, магнітно-ядерної резонансної панкреатохолангіографії за показаннями включали ЕРПХГ.

Ми маємо досвід виконання 6112 ЕРПХГ проведених з метою діагностики та лікування різних патологічних станів ПЗ. Більшість — 3466 (56,7%) склали пацієнти з доброякісною патологією ПЗ, та 2646 (43,3%) — з бластоматозним її ураженням. Зважаючи на інвазивний характер дослідження, при його проведенні дотримувались принципу мінімальної достатності — при отриманні мінімальної кількості інформації, достатньої для встановлення діагнозу, дослідження припиняли, не виконуючи його в повному обсязі.

На ендоскопічному етапі ЕРПХГ біліарний характер панкреатиту встановлено у 258 (4,3%) пацієнтів на підставі виявлення вклинених конкрементів в ВСДК (рис. 4). Після в папілотомії та видалення конкрементів в таких випадках панкреатографія не виявляла патологічних змін з боку протокової системи ПЗ, зважаючи на наявну гіперферментемію вважаємо недоцільним її проведення.

Дуоденоскопічно в 67,6-79,1% випадків можливо встановити характер об'ємного утворення голівки підшлункової залози, що призводить до звуження просвіту ДПК та вторинних змін її слизової оболонки [5]. Стиснення нисхідного відділу ДПК ззовні без видимих патологічних змін слизової оболонки в більшій мірі відповідає новоутворенню в голівці ПЗ. Гіперплазія, ригідність складок, надмірна складчастість слизової оболонки свідчать про хронічний перебіг запального процесу, тобто характерні для хронічного

панкреатиту. В 17 (0,3%) випадках при контактному пошкодженні тканин ДПК для уточнення діагнозу виконували прицільну біопсію з найбільш змінених ділянок слизової — в 5 (29,4%) при цьому морфологічно було встановлено проростання пухлини голівки ПЗ в просвіт ДПК.

Наведені можливості ендоскопічних досліджень нівелюють значення рентгенконтрастних методів дослідження ДПК, що застосовувались при діагностиці панкреатиту. Терміни "розгорнутість петлі ДПК", "симптом перевернутої трійки" сьогодні практично не використовуються. Проте при де-яких патологічних станах навіть оглядова рентгенографія органів черевної порожнини може бути інформативною: при великих кістах ПЗ (рис. 5), внаслідок тривалого перебігу хронічного панкреатиту та розвитку кальцинозу паренхіми ПЗ кальцифікати простежуються в проекції всієї залози (рис. 6).

Наступним діагностичним етапом ЕРПХГ є безпосереднє введення контрастної речовини в досліджувану систему проток. Воно повине проводитись під постійним рентгеноскопічним контролем для забезпечення максимальної інформативності дослідження та зменшення ймовірності виникнення його ускладнень.

Патологічні зміни проток ПЗ зумовлені характером захворювання залози, локалізацією та поширеністю її ураження, взагалом вони зводяться до: обриву головної панкреатичної протоки; звуження панкреатичної протоки з її престенотичним розширенням; дифузного розширення протоки; наявності дефектів наповнення проток (вірсунголітіаз); кистоподібного розширення бокових гілок головної панкреатичної протоки; поступлення контрастної речовини за межі проток (в порожнину кісти, в канал нориці, в просвіт кишки через панкреатоєюноанастомоз та внутрішні нориці).

При пухлинному уражені ПЗ характер змін її протоки типовий — протока обривається на рівні патологічного вогнища (рис. 7). В данному випадку — на межі головки-тіла залози. Звуження панкреатичної протоки з престенотичним її розширенням (рис. 8) також свідчить на користь бластоматозного характеру патології.

Внаслідок хронічного панкреатиту, фіброзу паренхіми ПЗ порушується виток панкретичного соку в ДПК, формується внутрішньопротокова гіпертензія з диффузною дилятацією протоки (рис. 9). Один з можливих варіантів перебігу захворювання супроводжується формуванням внутрішньопротокових конкрементів — вірсунголітіаз (рис. 10). Характерним для довготривалого перебігу захворювання, тобто для хронічного панкреатиту, є і кістоподібне розширення бокових гілок головної панкреатичної протоки (рис. 11).

При виявленні попередніми діагностичними методами кіст ПЗ для обрання оптимальної хірургічної тактики досліджували звя'зок їх порожнини з протоковою системою залози. Наявність такого сплолучення, підтверджена результатами дослідження рівня панкреатичних ферментів в пунктаті вмісту кісти, тільки в 35% випадків була зафіксована рентгенологічно після ретроградного введення контрастної речовини в протоку ПЗ. При цьому спостерігається вихід контрасту за межі протоки — екстрадуктат. Виконуючи порожнину кісти (рис. 12) можливо оцінити її розміри, за характером вмісту — походження (негомогенними виглядають постнекротичні кісти ПЗ).

В патологічні процеси голівки ПЗ, в більшій або меншій мірі, може бути залучена і панкреатична частина загальної жовчної прототки (ЗЖП). При бластоматозному уражені голівки ПЗ найбільш характерними змінами ЗЖП є її обрив (рис. 13) або локальний стеноз на протязі 0,5-1,5 см (рис. 14) з престенотичним розширенням. Додатковим свідченням достовірності встановленого діагнозу є виявлені аналогічні зміни панкреатичної протоки на такому ж рівні (рис. 15).

Звуження панкреатичної частини ЗЖП внаслідок хронічного панкреатиту — "тубулярний стеноз дистального відділу ЗЖП" рентгенологічно характеризується рівномірністю на всьому протязі та досить значною довжиною (рис. 16), клінічно проявляється явищами холангіту при загостренні запального процессу в ПЗ. Наявність тубулярного стенозу дистального відділу ЗЖП є одним з показань для оперативного лікування — шунтування протокової системи печінки та підшлункової залози [6].

Результати та їх обговорення

Використання ЕРПХГ в комплексі методів діагностики захворювань ПЗ дозволило в 3184 (93,6%) випадках доброякісної патології та в 2541 (97,8%) випадку пухлинного ураження ПЗ встановити достовірно характер патологічного процесу, його поширеність, морфологічні особливості перебігу. Така висока інформативна цінність методу забезбечується, насамперед, його інвазивністю, що, відповідно, зумовлює і наявність небажаних наслідків та ускладнень дослідження.

Гострий панкреатит, як ускладнення ЕРПХГ, в різних группах хворих, з різними ступенями клінічних прояв ми спостерігали в 2,7-6,4%. Тому проведення ЕРПХГ на тлі встановленого біліарного панкреатиту, отримання в ході дослідження паренхімографії ПЗ, застосування, за необхідності, діагностичної папілотомії вважаємо показаннями для проведення медикаментозної профілактики розвитку гострого або загострення існуючого панкреатиту.

З метою профілактики розвитку гострого панкреатиту після ЕРПХГ хворим перед проведенням рентгенендоскопічного втручання за 30 хв. до його виконання призначали блокатор Н2-гістамінових рецепторів третього покоління, фамотидин в дозі 20-40 мг на добу в залежності від ваги пацієнта, а також октреотид (0,1 г в/в за 30 хв. до проведення рентгенендоскопічного втручання та 0,1 г (в/в) через 4 год. після проведення втручання).

До небажаних наслідків дослідження відносимо випадки потрапляння нестерильної контрастної речовини (в умовах трансдуоденального доступу до протокових систем печінки та ПЗ дотримання асептичних умов неможливе) в недренуємі порожнини: за зону стенозу проток, або в порожнину кісти. Небезпека розвитку гнійних ускладнень в таких випадках передбачувана. Методами їх профілактики є своєчасна адекватна антибіотикотерапія та застосування невідкладних (протягом 24 годин після дослідження) оперативних методів декомпресії недренованих порожних: стентування, пункційне дренування під УЗД контролем, накладання біліодигестивних анастомозів, тощо.

Висновки

ЕРПХГ — високоінформативний метод діагностики захворювань ПЗ. Застосування його в комплексі з загально клінічними методами діагностики, УЗД, КТ, ЯМР дозволяє в 93,6% випадках доброякісної патології та в 97,8% випадках пухлинного ураження ПЗ встановити правильний діагноз.

ЕРПХГ — інвазивний метод діагностики, при проведенні якого необхідна медикаментозна профілактика гострого панкреатиту, а при потраплянні контрастної речовини в недренуємі порожнини — їх оперативне дренування протягом ближчих 24 годин після дослідження.

Література

1. Балалыкин В.Д., Харбурзания А.К., Гвоздик В.В., Снигирев Ю.В. (2006) Большой сосок двенадцатиперстной кишки (БСД) в открытой и эндоскопической хирургии. Эндоскопическая хирургия. 1: 22-23
2. Грачева Н.А. (2006) Клинико-морфологические аспекты стеноза большого сосочка двенадцатиперстной кишки Автореф... дис. канд. мед. наук. (Москва). 24 с.
3. Ионин В.П. (2002) Реконструктивные операции на органах панкреатодуоденальной зоны. "Рекпол". 176 с.
4. Ревякин В.И., Прокушев В.С., Попова И.Э. (2004) Роль методов, повышающих диагностическую эффективность эндоскопической ретроградной панкреатохолангиографии в диагностике заболеваний органов гепатопанкреатодуоденальной области. Эндоскопическая хирургия. 6: 32-38
5. Judah J.R., Draganov P.V. (2008) Intraductal biliary and pancreatic endoscopy: an expanding scope of possibility. World J. Gastroenterol. 14 (20): 3129-3136
6. Sherlock S., Dooley J. (1997) Diseases of the liver and biliary system. Blackwell (eds). (Oxford). 714 p.

ПЕРЕДРАКОВІ ЗАХВОРЮВАННЯ СЛИЗОВОЇ ОБОЛОНКИ ШЛУНКА: МОЖЛИВОСТІ ЕНДОСКОПІЇ З ВИСОКИМ ЗБІЛЬШЕННЯМ У ВУЗЬКОМУ СПЕКТРІ СВІТЛА — *NBI*

Захараш М.П., Яковенко В.О.*

Національний медичний університет ім. О.О. Богомольця, МЦ "Універсальна клініка "Оберіг"*, Київ, Україна

Summary

Morbidity and mortality from stomach cancer remains high. The only effective way to improve the situation is the diagnosis of precancerous lesions and early cancer of the gastric mucosa (GM). Clinical value of high magnification endoscopy (HME) and narrow band imaging (NBI) to detect precancerous changes in coolant is not sufficiently studied.

215 patients with dyspeptic complaints we undergowed in total 272 esophagogastroduodenoscopy (EGD) in the mode of high magnification (×115) and the NBI, with precision biopsy. Endoscopic complex Olympus EVIS EXERA II, GIF Q-160-Z. Patients age 15-82 years: 36% — 15-35 years, 48% — 36-55 years, 17% — 56 years and older. Men were 56%, women — 44%. Under general anesthesia (propofol) holds 54% of EGD.

Revealed 5 types of pit pattern: a dotted pit pattern in 98% of the cases corresponded to normal gastric epithelium, longitudinal — a 100% atrophy GM villows — 60% complete intestinal metaplasia (CIM), mesh-like — in 76% of incomplete intestinal metaplasia (IIM), fuzzy — in 100% of dysplasia of varying degrees. Of the 272 studies in the morphological study of biopsy specimens in 74% of the cases revealed atrophy of the GM, of which 42% — CIM, 28% — IIC, 22% — varying degrees of dysplasia, in 0.5% (1 case) — cancer of the GM.

So, HME and NBI improve detection of precancerous lesions and early cancers of the GM. 5 type of GM pit pattern have been identified. Endoscopic mucosal resection can be used to broaden gastrobiopsy and treatment of early gastric cancer in patients with high operative risk. Further research is needed.

Key words: high magnification endoscopy, narrow spectrum of light (NBI), precancerous gastric endoscopic mucosal resection.

Вступ

Проблема діагностики раку шлунка (РШ) залишається актуальною. Щорічно в світі реєструється до 750 тис. нових випадків РШ. З 48 країн світу, в яких ведеться облік онкологічних захворювань, за показниками захворюваності РШ Україна займає 8 місце. За даними Національного Канцер-реєстру України (2008) в структурі смертності від злоякісних новоутворень РШ посідає друге місце як у чоловіків (після злоякісних новоутворень легенів), так і у жінок (після раку молочної залози) [1-3].

У 2006 р. захворюваність на РШ в Україні склала 27,4 на 100 тис. населення, що значно перевищує загальний світовий показник — 15,6 на 100 тис. населення. Щодо світових показників, то у 2006 р. мінімальний рівень захворюваності на РШ виявлено у жінок білої раси США — 3,1 на 100 тис., а максимальний — у чоловіків Японії — 114,7 на 100 тис. В Україні у 2006 р. смертність від РШ становила 21,2 на 100 тис. (серед чоловіків — 27,7, серед жінок — 15,6), в світі — відповідно 12,0 на 100 тис. населення (серед чоловіків — 18,9, серед жінок — 7,5). З числа вперше захворівших на РШ в Україні не прожили 1 року 62,6% хворих.

З усіх вперше зареєстрованих випадків РШ в Україні у 2006 р. на профілактичних оглядах виявлено лише 9%. Частота діагностики РШ в I-II стадіях досить низька і становить лише 8-12% серед уперше виявлених. Велику групу складають хворі, у яких на момент звернення за медичною допомогою діагностують IV стадію хвороби. Тільки у 20-30% хворих з уперше виявленим РШ можливо виконати радикальну операцію, з них лише 3-5 осіб з 100 живуть понад 5 років. Виживаність хворих з локалізованими пухлинами значно краща ніж з розповсюдженими. Тому, одним з найважливіших завдань своєчасної діагностики РШ є виявлення пухлини на доклінічних стадіях, коли можливе радикальне оперативне втручання з мінімальним об'ємом (ендоскопічна резекція слизової оболонки — ЕРСО, ендоскопічна підслизова дисекція слизової оболонки — ЕПДСО).

РШ є складним у діагностичному плані. Причинами пізньої діагностики РШ є частіше мало- або безсимптомний перебіг захворювання, або наявність симптоматики, що відповідає клінічним проявам інших захворювань шлунка (хронічний гастрит, виразкова хвороба). Тому зусилля фахівців спрямовані на пошук критеріїв ранньої діагностики РШ, яка може вирішуватись методом скринінгу.

Програма скринінгу РШ, яка багато років існує в Японії, забезпечила вельми позитивні результати: рівень смертності від РШ знизився на 68% у чоловіків і на 37% у жінок. Виявлення раннього РШ, широке застосування методик ЕРСО і ЕПДСО дозволило досягнути 98% п'ятирічної і 95% десятирічної виживаності хворих. Застосування масового скринінгу у країнах з нижчою, ніж в Японії, захворюваністю на РШ, є дискутабельним. В більшості країн застосовується скринінг спеціально визначених груп ризику [3-5].

Передракові стани — це захворювання, що зумовлюють значне збільшення ризику виникнення раку. Передракові зміни — це морфологічні зміни тканини, в якій рак може розвинутись з більшою ймовірністю, ніж в нормальній тканині.

До передракових станів відносять хронічний гастрит з атрофією і кишковою метаплазією слизової оболонки шлунка (СОШ), аденоми, а також інфекцію *Helicobacter pylori (HP).* Відносно виразкової хвороби шлунка на сьогоднішній день не існує однозначної думки; значна частина авторів, переважно зарубіжних, не вважає за доцільне відносити її до передракових станів. До передракових змін відносяться кишкова метаплазія і дисплазія СОШ. До раннього РШ відносять рак, який знаходиться в межах СОШ та підслизової основи стінки шлунка і не поширюється на м'язову оболонку.

Можливості ендоскопії і біопсії на сьогоднішній день дозволяють проводити динамічне спостереження за хворими груп ризику з оцінкою перебігу різних захворювань як передракових станів, що значно підвищує вірогідність виявлення раннього РШ і забезпечує покращення результатів лікування. Ендоскопія з високою розподільною здатністю, високим збільшенням (×115), у вузькому спектрі світла (*NBI*), хромоскопією підсилюють видимість судинної мережі і ямкової структури поверхні слизової оболонки. Однак клінічне значення застосування цих методик є недостатньо вивченим [1-5].

Метою нашого *дослідження* було порівняння ендоскопічного зображення в режимах високої розподільної здатності, високого збільшення, у вузькому спектрі світла, з хромоскопією і морфологічної картини прецизійно взятих біоптатів у хворих з перераковими захворюваннями СОШ; встановлення показів до ЕРСО.

Матеріали і методи

Дослідження виконане на базі відділення ендоскопії і малоінвазивної хірургії Медичного центру "Універсальна клініка "Оберіг" протягом листопада 2009 р. — березня 2010 р. Ми виконали 272 відеоезофагогастродуоденоскопічних дослідження (ВЕГДС) 215 хворих з диспепсичними скаргами, що були направлені для виконання На базі ми виконали 381 272 хворим з диспепсичними скаргами. Ендоскопічний відеокомплекс *Olympus EVIS EXERA II*, відеогастроскоп *Q-160-Z*.

Хворі віком 15-82 років: 36% пацієнтів — від 15 до 35 років, 48% — 36-55 років, 17% — 56 років і старші. Чоловіків було 56%, жінок — 44%. Більшість досліджень (58%) виконані під загальною анестезією (пропофол).

Першим етапом застосовувалося дослідження в білому світлі без збільшення для виявлення видимих змін слизової оболонки. Далі, для детального огляду і прецизійної політопної біопсії, проводилося дослідження *NBI* і високим збільшенням (×115). Хромоскопія виконана в 117 випадках (43%), в середньому 1,2 методи забарвлення на дослідження. Для забарвлення СОШ ми використовували 3% розчин оцтової кислоти, 2% розчин індигокарміну, 2% розчин метиленовий синій або комбінація оцтової кислоти з індигокарміном. 7% досліджень доповнено використанням ендоскопічної ультрасонографії (ЕСГ). З усіх патологічно змінених ділянок ми брали прецизійну біопсію. Взято 1565 біоптатів СОШ з 1139 зон, в середньому по 5,8 біоптатів на дослідження. З метою розширеної гастробіопсії ми виконували ЕРСО.

Результати

Виявлений характерний ямковий малюнок поверхні СОШ в режимі високого збільшення ми розподілили на п'ять типів: крапковий, повздовжній, ворсинчастий, сітчастий, нечіткий. Крапкові ямки у 92% відповідали фундальному епітелію, повздовжні у 100% — атрофії СОШ (25% дисплазії), ворсинчасті у 98% — метаплазії (60% ПМ, 38% НМ, 23% дисплазії), сітчасті у 76% — НМ (35% дисплазії), нечіткі у 100% — дисплазії (1 випадок рака).

При гістологічному дослідженні в 74% дослідженнях виявлена атрофія слизової оболонки шлунка (СОШ), з них у 42% — повна (тонкокишкова) метаплазя (ПМ), у 28% — неповна (товстокишкова) метаплазія (НМ), у 22% — дисплазія (6,5% — II-IIIст.), у 0,5% (1) — рак СОШ.

Ерітематозна гастропатія виявлена в 86% досліджень, яка у 58% випадків відповідала контамінації *H.pylori*, у 9% — поверхневому гастриту, у 19% — хронічному гастриту, у 72% — хронічному атрофічному гастриту, з них у 67% — метаплазії слизової оболонки, у 18% — дисплазії слизової оболонки, у 0,4% — раку шлунка. Папульозна гастропатія відповідала хронічному атрофічному гастриту (ХАГ) у 73%, ПМ — у 37%, НМ — 27%, дисплазія — 35%. Ерозивна гастропатія відповідала: ХАГ — у 67%, ПМ — у 28%, НМ — у 21%, дисплазія — 6%. Ксантоми шлунка відповідали: ХАГ — у 100%, дисплазія — у 36%, фолікул — 64%, фіброз — 9%.

З метою розширеної гастробіопсії 14 пацієнтам ми виконали 22 ЕРСО: 19 (86%) за типом "ін'єкція — петлева резекція", 3 (14%) — "ін'єкція ковпачкова аспірація — петлева резекція". Для ін'єкції використували 10-25 мл розчину (0,25 мл 0,1% розчину адреналіну, 2 мл 2% розчину індигокарміну, 0,9% розчину натрію хлориду — до 20 мл). Резекція в режимі форсованої коагуляції 75Вт (*ERBE VIO 200*). Операційні рани 1,0-2,5 см, дно — м'язовий шар. Кровотечі, перфорації ми не спостерігали. З метою абляції і профілактики кровотечі в післяопераційному періоді виконана аргоноплазмова коагуляція країв і дна операційних ран у 20 (91%) випадках. Режим 75Вт, швидкість подачі аргону 1,9 л/хвил. Ендоскопічне ушивання операційної рани кліпсами *EZ-CLIP (Olimpus)* ми застосували у 6 (27%) випадках. Гістологічно в 100% випадків резекція єдиним блоком (в межах здорових тканин по ширині і глибині): 14 (64%) — гіперпластичні поліпи, 4 (18%) — помірна дисплазія, 3 (14%) — аденоматозні поліпи, 1 (4%) — слабо виражена дисплазія.

Висновки

Комплексна ВЕГДС (хромоскопія, *NBI*, висока розподільна здатність, високе збільшення, ендосонографія, прецизійна біопсія) покращують виявлення передпухлинної патології і раннього раку слизової оболонки. Виявлена певна відповідність типів ямкового малюнка слизової оболонки шлунка і гістологічної картини. Необхідні подальші дослідження. ЕРСО може застосовуватися з метою розширеної біопсії і лікування передракових захворювань і раннього раку слизової оболонки шлунка у хворих з високим операційним ризиком.

Література

1. Князев М.В. (2008) Атрофия слизистой оболочки желудка как предраковое заболевание. Методы диагностики. Клиническая эндоскопия. 4: 2-12
2. Никишаев В.И. (2007) Виртуальная хромоэндоскопия — новая технология для повышения качества эндоскопического осмотра. Український журнал малоінвазивної та ендоскопічної хірургії. Vol. 11; 3: 12-16
3. Anagnostopoulos G.K., Yao K., Kaye P. et al. (2007) High resolution magnification endoscopy can reliably identify normal gastric mucosa, H.pylor-associated gastritis, and gastric atrophy. Endoscopy. 39; 3: 202-207
4. Gono K., Obi T., Yamaguchi M. et al. (2004) Appearance of enhanced tissue features in narrow band endoscopic imaging. J. Biomed. Opt. 9; 3: 568-577
5. Yoshida S. (2007) Narrow band imaging: historical background and basis for its development. In book: Advanced digestive endoscopy — comprehensive atlas of high resolution endoscopy and narrow band imaging. Cohen J. (eds). (Blackwell Publ.) p. 3-8

КЛІНІЧНИЙ ДОСВІД ЕНДОСКОПІЧНОГО ВИДАЛЕННЯ ШЛУНКОВОГО БАНДАЖУ, ЩО МІГРУВАВ В ПРОСВІТ ШЛУНКУ

Іоффе О.Ю., Шевелюк С.Б.*, Орлов О.Л., Криворук О.М.*, Тарасюк Т.В.

Національний медичний університет ім. О.О. Богомольця, Київська міська клінічна лікарня №18*, Україна

Хвора Я., 45 р., поступила в клініку кафедри хірургії №1 Національного медичного університету ім. О.О. Богомольца (Київська міська клінічна лікарня №18) в ургентному порядку 18/01-2010 зі скаргами на наявність дискомфорту в області лівого підребер'я. Тривалість захворювання — 1 доба, коли відмітила появу вищевказаних скарг.

З анамнезу відомо, що 25 травня 2008 р. в умовах хірургічного відділення КМКЛ №18 виконане лапароскопічне регульоване бандажування шлунку. Ранній післяопераційний період протікав без особливостей. В кінці вересня 2009 року під час проведення сеансу антицелюлітного масажу живота у хворої різко виникли болі і лівому підребер'ї, в області постановки регулюючого порту системи бандажування шлунку (виник травматичний відрив порту). Хвора за медичною допомогою не зверталась протягом 2 місяців. 15 листопада 2009 року появилось відчуття дискомфорту, набряклість в лівому підребер'ї в області постановки порту, в зв'язку з чим звернулась в КМКЛ №18. При огляді і обстеженні, в т.ч. і ультразвукове обстеження органів черевної порожнини (УЗД ОЧП), діагностовано: закрита травма живота, травматичний відрив порту, нагноєна гематома передньої черевної стінки. Гематома санована пункціями.

18 січня 2010 року після огляду проведено УЗД ОЧП, виявлено до 2 мл рідини в межах підшкірно-жирової клітковини в області розташування порту. Виконана евакуація рідини (фізіологічного розчину) з системи бандажування шлунку. Проведено ЕГДС, виявлена міграція бандажу в просвіт шлунку (рис. 1). *Встановлено діагноз:* стан після лапароскопічного регульованого бандажування шлунку (25/05-2008). Закрита травма живота, травматичний відрив порту, інфіковано гематома передньої черевної стінки. Висхідна інфекція. Міграція бандажу в просвіт шлунку.

Після проведеної передопераційної підготовки 19/01-2009 виконане видалення системи для бандажування шлунку. Під місцевою анестезією видалено регулюючий порт, трубка, що сполучається з портом, пересічне, повантажена в черевну порожнину. Ендоскопічно проведене видалення бандажу за допомогою системи для його пересічення (рис. 2) в просвіті шлунку шляхом проведення ріжучої струни під петлю бандажу з наступним пересіченням (рис. 3), бандаж виведений в просвіт шлунку, екстрагований назовні (рис. 4) за допомогою поліпектомічної петлі. Рана в області лівого підребір'я санована, накладені вторинні шви. Інтраопераційно поставлено шлунковий зонд для декомпресії, а також зонд для ентерального харчування. В післяопераційному періоді проводилась проти виразкова, антибактеріальна терапія.

На 7-му післяопераційну добу виконана гастрографія, затьоків контрасту не виявлено. Відновлено харчування per os, видалені зонди для харчування і декомпресії. Перебіг післяопераційного періоду неускладнений. Хвора в задовільному стані виписана з стаціонару 26/01-2010 р.

Рис. 1

Міграція бандажу в просвіт шлунку.

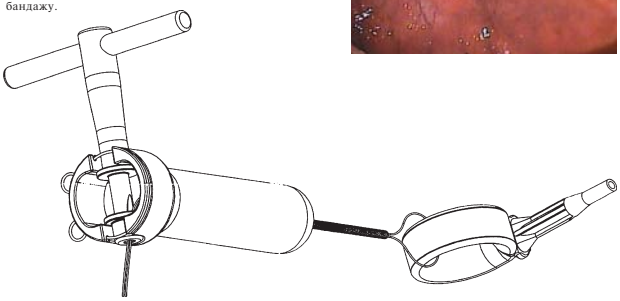

Рис. 2

Система для пересічення шлункового бандажу.

Рис. 3

Пересічений бандаж в просвіт шлунку.

Рис. 4

Видалений регульований бандаж шлунку.

ЭНДОСКОПИЧЕСКИЕ ОСОБЕННОСТИ ГАСТРОЭЗОФАГЕАЛЬНОЙ РЕФЛЮКСНОЙ БОЛЕЗНИ У БОЛЬНЫХ ПОЖИЛОГО ВОЗРАСТА

Коваленко Л.И.

Институт геронтологии АМН Украины, Киев

Введение

За последние десять лет наблюдается увеличение частоты гастроэзофагеальной рефлюксной болезни (ГЭРБ) во всех возрастных группах. С возрастом меняется частота кардинального симптома ГЭРБ — изжоги, утяжеляется течение, чаще наблюдаются эрозивные рефлюкс-эзофагиты (РЭ), пищевод Барретта (ПБ), который является предраковым заболеванием. Установлено, что ГЭРБ может служить как индуктором, так и триггером многих бронхолегочных заболеваний и ЛОР патологии. Своевременное эндоскопическое обследование больных с с гастроэзофагеальным рефлюксом имеет большую клиническую ценность, поскольку позволяет уточнить характер проявлений ГЭРБ, избежать диагностических ошибок, назначить адекватную терапию и предупредить возможные осложнения.

Материалы и методы

В течение 2005-2008 гг. в Институте геронтологии проведено 1250 эзофагогастродуоденоскопий (ЭГДС) у пациентов пожилого возраста (60-70 лет) с клиническими проявлениями и подозрением на ГЭРБ. Сравнительная характеристика проводилась с группой больных молодого возраста — 540 ЭГДС (30-45 лет). Для визуальной оценки состояния слизистой оболочки пищевода, желудка и двенадцатиперстной кишки всем больным была проведена диагностическая эзофагогастродуоденоскопия ЭГДС по общепринятой методике с использованием аппарата *GIF type Q 40 Olympus*. При ЭГДС подтверждалось наличие ГЭРБ (эндоскопически негативной или позитивной), рефлюкс-эзофагит, оценивалась степень тяжести и наличие осложнений. Оценку выраженности РЭ проводили согласно Лос-Анджелесской классификации (1994). Клинико-эндоскопическую оценку ГЭРБ проводили согласно классификации, принятой на IX Европейской гастроэнтерологической неделе в Амстердаме.

Результаты исследований

У всех обследованных пациентов наблюдались характерные симптомы ГЭРБ различной степени выраженности: изжога, ретростернальные боли, дисфагия. Кардинальный симптом ГЭРБ — изжога, чаще встречался у пациентов молодого возраста — 480 (88,9%) человек, чем у пациентов пожилого возраста — 580 (44,2%) человек. При этом у пожилых пациентов, кроме изжоги часто наблюдались болезненность за грудиной 465 (37,2%) и затруднение глотания — дисфагия 415 (33,2%) наблюдений, у молодых эти клинические симптомы наблюдались реже и составили соответственно 54 (10%) и 25 (5%). У пожилых пациентов нередко отсутствовали классические клинические симптомы ГЭРБ, а были предъявлены нехарактерные жалобы и симптомы: осиплость голоса, икота, "запах изо рта", кашель, напряженность тканей шеи. При этом эндоскопические и морфологические признаки ГЭРБ, различной степени выраженности, выявлялись у всех пациентов, т.е. наблюдалась эндоскопически позитивная ГЭРБ, при этом преобладала эрозивная или эрозивно-язвенная форма ГЭРБ.

У молодых пациентов клинические проявления заболевания не всегда сопровождались выраженными воспалительными изменениями пищевода, отмечались случаи эндоскопически негативной ГЭРБ — 64 (11,9%) человек. В молодом возрасте наиболее часто наблюдались "малые изменения" гастроэзофагеальной зоны (гиперемия, отек, ранимость), так называемая неэрозивная форма рефлюксной болезни (НЭРБ) — 324 (60%) всех случаев ГЭРБ. Выявленный рефлюкс-эзофагит у молодых и пожилых пациентов различался по степени тяжести: в группе молодых пациентов преимущественно отмечалась степень B и C, а в группе пожилого возраста C и D.

У пожилых пациентов по сравнению с молодыми пациентами чаще наблюдался дуоденогастральный рефлюкс (ДГР), соответственно 438 (35,04%) и 75 (13,9%). Значительно чаще в группе пожилых больных по сравнению с молодыми пациентами отмечалось сочетание ГЭРБ с хиатальной грыжей. Достоверных отличий по наличию у больных ГЭРБ пептических язв, пищевода Барретта, геликобактерной инфекции в сравниваемых группах не наблюдалось. Стенозирование пищевода в виде стриктур наблюдались только в группе пожилых пациентов у 76 (6,1%) больных, как следствие язвенного эзофагита. У 3 (0,24%) пациентов ГЭРБ сформировалась после прямого поражения мышечной ткани кардиального сфинктера (хирургические вмешательства, длительное присутствие назогастрально зонда). Диагнозы вирифицированы морфологически. Назначена адекватная терапия, проведено своевременное лечение в специализированных клиниках.

Выводы

ГЭРБ у больных пожилого возраста имеет свои эндоскопические особенности, проявления которых усугубляются с возрастом. У пожилых пациентов ГЭРБ эндоскопически позитивная с преобладанием эрозивно-язвенных форм, нередко сочетающаяся с дуоденогастральным рефлюксом и хиатальной грыжей.

У молодых пациентов ГЭРБ может быть эндоскопически негативной, а при эндоскопически позитивной преобладает неэрозивная форма.

При всех проявлениях дисфагии необходимо проводить своевременное эндоскопическое обследование больных в целях диагностики ГЭРБ, что позволит уточнить характер проявлений ее, избежать диагностических ошибок, назначить адекватную терапию и предупредить возможные осложнения.

ЭНДОСКОПИЧЕСКИЕ АСПЕКТЫ ЛОКАЛЬНОГО ГЕМОСТАЗА ПРИ ЖЕЛУДОЧНО-КИШЕЧНЫХ КРОВОТЕЧЕНИЯХ

Ковалев А.И., Грицкова И.В.

Российский государственный медицинский университет им. Н.И. Пирогова, кафедра общей хирургии лечебного факультета, Москва

Summary

The problem of treatment of gastro-intestinal bleeding remains relevant today. The most accepted approach to treatment pathology is attached to stop bleeding using endoscopic methods of hemostasis. In the clinic of general surgery of Russian State Medical University developed an original modification of fibrin glue on the basis krioprotein blood plasma. Article analyzes the use of various methods of endoscopic hemostasis in 54 patients who underwent therapeutic manipulation supplemented by adhesive applique zone of the ulcer fibrine glue. The investigation had concluded that the application of the developed adhesive composition prevents recurrence of bleeding and avoids the implementation of surgical interventions for emergency indications.

Key words: gastrointestinal bleeding, endoscopic hemostasis, fibrin glue.

Введение

Проблема эффективного лечения острых и хронических кровотечений из верхних отделов желудочно-кишечного тракта до настоящего времени остается одной из самых актуальных и далекой от полного разрешения. Применение современной эндоскопической техники с диагностической и лечебной целью, как и любые используемые консервативные и хирургические методы лечения, хотя и снизили показатели летальности при данной патологии, но и сегодня они остаются достаточно высокими, достигая у лиц старшей возрастной группы 30-50%.

В структуре причин смерти больных, доставленных в стационары Российской Федерации для оказания экстренной медицинской помощи желудочно-кишечные кровотечения в течение последних трех лет составляют 21-24% и занимают второе место после острого панкреатита. В последние годы в странах Западной Европы и в России наметилось увеличение частоты кровотечений "неязвенной" природы (синдром Меллори-Вейсса, эрозивные и опухолевые процессы в желудке, варикоз вен желудка и пищевода), однако кровотечения язвенной этиологии составляют почти половину всех геморрагических осложнений при заболеваниях органов верхнего отдела пищеварительного тракта. Основной причиной высокой летальности больных данной группы является увеличение доли населения пожилого и старческого возраста, имеющих более низкие резервы адаптации даже к небольшим объемам кровопотери [1,4,9,12].

Материалы и методы

В настоящее время наиболее признанной тактикой лечения больных с кровотечениями из верхних отделах желудочно-кишечного тракта является использование с лечебной целью различных методов эндоскопического гемостаза непосредственно после завершения диагностического этапа исследования. В лечебной эндоскопии при гастродуоденальных кровотечениях наиболее часто применяются: орошение источника кровотечения денатурирующими препаратами (спирт, нитрат серебра, колларгол), инфильтрационный гемостаз (этиловый спирт, адреналин, концентрированный раствор глюкозы), моно- и биполярная электрокоагуляция, термокоагуляция, криовоздействие, аппликация пленкообразующими полимерами, лазерная и аргоноплазменная коагуляция, а также эндолигирование и эндоклипирование кровоточащих сосудов. По данным большинства исследователей применение различных комбинаций эндоскопических методов гемостаза позволяет в 85-90% случаев остановить имеющееся гастродуоденальное кровотечение. Однако после успешного первичного эндоскопического гемостаза у 20-30% больных, с кровотечениями язвенной этиологии в дальнейшем развивается рецидив кровотечения. Многими хирургами данная ситуация расценивается как показание к выполнению экстренного оперативного вмешательства, даже с учетом того, что при рецидивных кровотечениях, особенно у лиц старшей возрастной группы с высоким риском оперативных вмешательств послеоперационная летальность остается очень высокой [2,3,5,13]

Общепризнанными показаниями к осуществлению превентивного эндоскопического гемостаза являются: имеющееся кровотечение *Forrest Ia, Ib*; остановившееся кровотечение *Forrest IIa, IIb*; рецидив кровотечения.

Проведение локального эндоскопического гемостаза в виду опасности перфорации органа не показано при массивном артериальном кровотечении из аррозированного сосуда, расположенного в глубине некротизированных рубцово-измененных тканей [6,10,15].

Наиболее распространенным методом эндоскопического гемостаза является орошение источника кровотечения такими лекарственными препаратами как хлорид кальция, аминокапроновая кислота, капрофер. Наряду с этим, широко используется прицельная аппликация кровоточащей поверхности пленкообразующими аэрозолями типа "лимфузоль" и "статизоль", образующими на язвенной поверхности пленку, механически закрывающую дефекты слизистой оболочки желудка и двенадцатиперстной кишки.

В последние годы, при решении вопросов повышения эффективности эндоскопического гемостаза при желудочно-кишечных кровотечениях большое внимание уделяется разработке и применению различных биополимеров. Среди них наиболее перспективным является использование фибрина, как основной части плазмы крови, обеспечивающей не только конечный гемостаз, но и последующее заживление тканевых дефектов. Основным свойством всех клеевых композиций, содержащих фибрин, является воспроизведение заключительной стадии всего каскада коагуляции [8,11].

В клинике общей хирургии лечебного факультета РГМУ разработана оригинальная технология создания фибринового клея с использованием криобелков плазмы крови. Для изготовления данной клеевой композиции использовали свежезамороженную карантинизированную донорскую плазму, тромбин, ионы кальция и эпсилон-аминокапроновую кислоту. Последние два компонента в значительной степени усиливают адгезивные свойства клея за счет укрепления ковалентных связей и стабилизации структур образующегося кровяного сгустка.

Высококонцентрированные растворы фибриногена под воздействием тромбина и ионов кальция обладают способностью в течение нескольких секунд полимеризироваться на поверхности язвенного дефекта слизистой оболочки желудка или двенадцатиперстной кишки путем прочного связывания с коллагеновыми структурами базальных клеточных мембран и элементами соединительной грануляционной ткани, в результате чего в кратере язвы образуется плотно фиксированный тромб.

Для повышения эффективности эндоскопического гемостаза и с целью профилактики рецидивов кровотечения все чаще используется комбинация различных методов его остановки. Наиболее часто применяется сочетание инъекционного и аппликационного методов. Инъекционный метод эндоскопического гемостаза заключается в фармакологическом и химическом воздействии препаратов, введенных в зону кровоточащей язвы для механической компрессии дефектного сосуда внутритканевым инфильтратом, образованным в результате инъекции. При осуществлении инъекционного гемостаза, как правило, используются сосудосуживающие и гемостатические препараты, спирт, препараты фибриногена и коллагена [7,16].

Одним из наиболее универсальных и эффективных методов эндоскопической остановки кровотечения является моно- и биполярная диатермокоагуляция, которую мы завершали нанесением на скоагулированную зону клеевого покрытия.

В ряде случаев, когда при осмотре удавалось четко визуализировать кровоточащий сосуд, для достижения гемостаза, прибегали к его клипированию путем механической компрессии арозированного сосуда танталовыми скобками с последующей аппликацией язвенного дефекта разработанной композицией фибринового клея.

Результаты

Наш опыт использования аналога фибринового клея с целью эндоскопической остановки и профилактики рецидива гастродуоденальных кровотечений включает 54 наблюдения у больных язвенной болезнью желудка и двенадцатиперстной кишки возрасте от 32 до 69 лет, у которых причиной госпитализации являлось манифестирующее кровотечение. Во всех случаях пациентам при поступлении проводилась инфузионно-трансфузионная коррекция кровопотери и возникающих циркуляторных расстройств гомеостаза в сочетании с назначением общепринятых схем противоязвенного медикаментозного лечения.

В течение 1 часа от момента поступления всем больным выполнялась экстренная эзофагогастродуоденоскопия, в ходе которой осуществлялась выявление источника кровотечения, определялась активность кровотечения по классификации *Fossest* (1994) и реализовывался тот или иной метод эндогемостаза [14].

Активное кровотечение (FIa, FIIb) было отмечено у 12 больных. Состоявшееся кровотечение (FIIa, FIIb) наблюдали у 42 пациента, причем у 15 из них было отмечено наличие в дне язвы тромбированного сосуда. Пациенты с характеристиками FII с и FIII в данное исследовании не включались.

Для выполнения экстренной эзофагогастродуоденоскопии использовались гибкие фиброволоконные или видео-эндоскопы фирмы *"Olympus"*. С целью достижения надежного гемостаза особое внимание уделяли созданию оптимального доступа к источнику кровотечения путем прицельного отмывания зоны кровотечения большим количеством сильно охлажденной воды с добавлением в нее 5% раствора нитрата серебра и аминокапроновой кислоты.

Процедура инъецирования зоны кровоточащего язвенного дефекта слизистой оболочки осуществлялась через инструментальный канал эндоскопа с помощью инжектора с выдвижной иглой, по которой выполнялась инфильтрация периульцерной зоны 20-30 мл 10% гипертонического раствора с 1% раствором адреналина и 70% этилового спирта.

Биполярная и монополярная диатермокоагуляция выполнялась при помощи электрохирургического блока и инжектора *Olympus.* Клипирование кровоточащих сосудов язвы выполнялось при помощи клипатора *Olympus.*

Обсуждение

У всех 54 больных экстренная эзофагогастродуоденоскопия завершалась нанесением на поверхность язвенного дефекта клеевой композиции фибринового клея. После проведения эндоскопического локального гемостаза инъекционным способом подобная клеевая аппликация была выполнена 20 пациентам. Кровотечение, остановленное с использованием моно- и биполярной коагуляции и клеевым покрытием зоны язвы имело место у 15 больных. У 5 пациентов эндоскопический гемостаз заключался в клипировании кровоточащих сосудов язвенного дефекта с последующим нанесением фибринового клея. В 11 наблюдениях клеевая композиция была нанесена непосредственно на поверхность язвенного дефекта сразу же после обнаружения источника кровотечения. После нанесения клеевой фибриновой композиции на поверхности язвенного дефекта образовывалась желеообразная пленка, которая прочно прилегала к ткани по всей площади аппликации. Для лучшей визуализации фибриновой пленки в ее состав добавлялся раствор метиленовой синьки. После завершения любого из методов эндоскопического гемостаза всем больным назначали антисекреторную терапию ингибиторами протонной помпы, в частности, внутривенное введение лосека по 80 мг 2 раза в сутки, а также антихеликобактерную терапию: амоксициклин, кларитромицин.

В 47 случаев удалось с первой попытки остановить желудочно-кишечное кровотечение. При выполнении диатермокоагуляции в трех случаях было отмечено возобновление кровотечения за счет эффекта "отрыва" коагулированного тромба, что потребовало применения дополнительного инъецирования зоны язвенного дефекта. В 4 случаях инъецированный метод эндоскопического гемостаза не дал должного результата и была дополнительно произведена биполярная диатермокоагуляция кровоточащего сосуда. Эффективность первичного эндоскопического гемостаза представлена в таблице 1.

С целью более надежной профилактики рецидива кровотечения всем 52 больным в течение первых 24 часов после первичной эндоскопии и локального гемостаза проводили программное эндоскопическое исследование с дополнительной аппликацией зоны язвенного дефекта фибриновым клеем у 21 пациента.

Таблица 1. *Первичная эндоскопическая картина, виды и эффективность эндоскопического гемостаза у больных с острыми гастродуоденальными кровотечениями*

Эндоскопическая картина по Форресту / количество больных		Количество, виды эндоскопического гемостаза и их эффективность		
		Вид	устойчивый	неустойчивый
I A	5	3 — клипирование	3	-
		2 — коагуляция	1	1
I B	7	2 — клипирование	2	-
		4 — коагуляция	3	1
		1 — обкалывание	1	-
II A	20	6 — коагуляция	5	1
		8 — обкалывание	6	2
		6 — орошение+аппликация	6	-
II B	22	3 — коагуляция	3	-
		14 — обкалывание	14	2
		5 — орошение+аппликация	5	-
Всего	**54**	**54 (100%)**	**47 (87%)**	**7 (13%)**

При динамическом эндоскопическом исследовании, проведенном у 48 больных через 48-72 часа после осуществленного локального гемостаза, признаков отторжения или деструкции нанесенной фибриновой пленки отмечено не было. При этом, образовавшаяся пленка надежно закрывала источник кровотечения и тромб в зоне язвенного дефекта. Из 54 больных с эффективно выполненным эндоскопическим гемостазом при первичной манипуляции рецидив кровотечения за время пребывания в стационаре возник у 3 больных, что потребовало выполнения им в экстренном порядке оперативного вмешательства.

Заключение

Все вышесказанное позволяет считать, что использование эндоскопических методов остановки гастродуоденальных кровотечений позволяет значительно снизить количество операций, выполняемых в крайне неблагоприятных условиях для пациента и представляющих реальную угрозу для жизни. Наряду с этим, применение эндоскопического гемостаза с профилактическим использованием гемостатических и регенерационных свойств фибринового клея является эффективным способом, который предотвращает не только рецидив кровотечения, но и позволяет избежать оперативного вмешательства как метода излечения от язвенной болезни.

Литература

1. Булгаков Г.А., Дивилин В.Я., Страдымов А.А. (2002) Хирургическое лечение язвенной болезни двенадцатиперстной кишки у лиц пожилого и старческого возраста. Хирургия. 11: 24-26
2. Гостищев В.К., Евсеев М.А. (2002) Рецидивы язвенных гастродуоденальных кровотечений. Хирургия. 7: 32-36
3. Гостищев В., Евсеев М.А. (2005) Острые гастродуоденальные язвенные кровотечения. (Москва). "Анта-Эко". 349 с.
4. Лобанков В.М. (2006) Язвенная болезнь в постсоветских странах новые тенденции и проблемы. Вестник хирургической гастроэнтерологии. 1: 41-46
5. Мартов Ю.Б., Аничкин В.В., Подолинский С.Г., Фролов Л.А. (2001) Хирургия язвенной болезни. (Москва). "Медицинская литература". 256 с.
6. Стручков В.И., Луцевич Э.В., Белов И.Н., Стручков Ю.В. (1976) Желудочно-кишечные кровотечения и фиброэндоскопия. (Москва). "Медицина". 272 с.
7. Харченко В.П., Синев Ю.В., Бакулев Н.В. (2003) Сравнительная оценка физических методов эндоскопическогог гемостаза при остановке язвенных гастродуоденальныхкровотечений. Эндоскопическая хирургия. 4: 32-35
8. Хоробых Т.В. (2005) Фибриновый клей в неотложной хирургии. Автореф... дис. докт. мед. наук. (Москва). 32 с.
9. Чернов В.Н., Мизиев И.А., Скороляков В.В. (1999) Хирургическая тактика при кровотечениях из острых язв и эрозий гастродуоденальной зоны. Хирургия. 6: 10-12
10. Blasco C., Petersen R., Cristallo C. (1996) Value of emergency therapeutic endoscopy in nonvarriceal hemorrage. Acta Gastroenterol. Lationam. 26; 4: 215-220
11. Blocksom J.M., Tokioka S., Sugawa C. (2004) Current therapy for nonvarriceal upper gastrointestinal bleeding. Surg. Endosc. 18: 186-192
12. Lee S.L., Yao T. (1998) Long term follow-up of 2529 patients with gastric and duodenal ulcer survival rate and causes of death. Amer. J. Gastroenterol. 9; 7: 381-384
13. Millat B., Fingerhut A., Borie F. (2000) Surgical treatement of complicated duodenal ulcers. World J. Surg. 24: 299-306
14. Mondarini A., Barletti C., Rossa J. (1998) Nonvarriceal gastrointestinal bleeding and Forrest classification. Endoscopy. 30; 6: 508-512
15. Nikopoulon V.N., Thomopoulos J.J., Arvanti V.A. (2005) Acute upper gastrointestinal bleeding in operated stomach;outcome of 105 cases. World J. Gastroenterol. 11; 29: 4570-4573
16. Welch J.P., Hammond J.J., Nissen C.W. (1992) Management of begining gastric ulcers. Amer. Surgery. 58: 300-304

ЕФЕКТИВНІСТЬ ЗАСТОСУВАННЯ ОКТРЕОТИДУ ДЛЯ ПРОФІЛАКТИКИ ЗАГОСТРЕННЯ ХРОНІЧНОГО ПАНКРЕАТИТУ ПІСЛЯ ЕРХПГ

Крилова О.О., Аксьонов І.Г., Кошарний В.Ф.

Інститут гастроентерології АМН України, МСЧ №6, Дніпропетровськ

Summary

52 patients were executed ERCP and made two groups: an octreotide group (N=25) and a control group (N=27). The end point was the development of acute pancreatitis. The overall incidence of acute pancreatitis was 13.5%; this included 4% (1/25) in the octreotide group and 22.2% (6/27) in the control group ($p<0.05$). No side effects were found. The results indicate that octrayde can prevent post-ERCP pancreatitis.

Key words: ERCP, post-ERCP pancreatitis, prophylaxis.

Вступ

З початку використання ендоскопічної ретроградної панкреатохолангіографії (ЕРХПГ) в клінічній практиці, панкреатит став найбільш частим ускладненням цієї процедури [11]. В різних проспективних дослідженнях частота пост-ЕРХПГ панкреатиту (ПЕП) складає від 1 до 14% [1,8]. Дослідниками вивчені фактори ризику ПЕП, які включають дисфункцію сфінктеру Одді (СО), попередні ПЕП, багаторазові канюляції та повторні контрастування панкреатичної протоки, ендоскопічну папіллосфінктеротомію (ЕПСТ), діагностичну сфінктеротомію [2,13,14,19]. Хоча пусковий патофізіологічний механізм гострого панкреатиту залишається до кінця невиясненим, в експерименті на тваринах було продемонстровано, що стимуляція екзокринної панкреатичної секреції веде до подальшого погіршення перебігу гострого панкреатиту (ГП) [1,6,12].

Соматостатин — природний пептид, який виявлено у великій кількості в гастроінтестинальному тракті, в тому числі і в підшлунковій залозі (ПЗ), в якій він діє на екзокринну функцію, знижуючи секрецію травних ферментів, та опосередковано інгібує продукцію та секрецію холецистокініну [6]. Октреотид — синтетичний аналог соматостатину, який має подібний спектр дії, але вигідно відзначається від нього значно більшою тривалістю дії. Октреотид є можливим інгібітором секреції панкреатичних ферментів [9].

В декількох дослідженнях вивчалась ефективність застосування октреотида для попередження розвитку панкреатиту після ЕРХПГ, однак отримані протиречиві результати [3,11,17,18]. В рандомізованому, плацебоконтрольованому, мультицентровому дослідженні Zhao-Shen Li et al. доведена ефективність застосування октреотиду в запобіганні розвитку ПЕП та гіперамілаземії у 414 пацієнтів, які отримували октреотид за схемою — 0,3 мг в 500 мл 0,9% NaCl вводили в/в, починаючи за 1 годину перед ЕРХПГ і продовж 6 годин після дослідження; потім 0,1 мг октреотида водили п/ш через 6 та 12 год. після закінчення в/в вливання [16].

Мета дослідження — оцінити ефективність профілактичного застосування октрайду для запобігання розвитку ПЕП і гіперамілаземії.

Матеріали та методи

Досліджувались 52 пацієнти, яким проводилась діагностична та лікувальна ЕРХПГ. Критеріями включення були: вік старше 18 років, відсутність тяжкої біліарної інфекції, алергії на контраст, протипоказань до застосування октрайда. Октрайд — синтетичний октапептид, який є похідним природного гормона соматостатина. При необхідності хворим застосовувались антибіотики, анальгетики, спазмолітики, седативні препарати.

Таблиця 1. *Основні параметри досліджених хворих*

Показник	I група (n=25) (M±m)	II група (контроль, n=27) (M±m)
Тривалість проведення ЕРХПГ (хв.)	39,7±10,8	45,8±14,5
Кількість введеного контрасту (мл)	25,2±10,5	28,3±14,2
Діагностична ЕРХПГ (n)	19	21
Лікувальна ЕРХПГ (n)	6	6
Візуалізація панкреатичних проток (кількість разів введення контрасту)	3,02±1,9	3,14±1,2
Візуалізація біліарних проток (кількість разів введення контрасту)	2,02±0,9	2,48±1,5
ЕПСТ	24%	22,2%
Запалення ВДС	16%	22,2%
Камені панкреатичної протоки	4%	3,7%
Камені загальної жовчної протоки	16%	14,8%

Пацієнти склали дві групи: I група — пацієнти, які отримували октрайд (n=25), II — контрольна — 27 хворих що не отримували октрайд. За віком та статтю не було достовірних розбіжностей в групах, вік хворих був в середньому (46,4±3,3) і (49,3±2,7), відповідно, чоловіків було 68,4%, жінок — 31,6%.

В I групі октрайд 0,3 мг вводили в/в в 500 мл 0,9% NaCl, починаючи за 1 годину перед ЕРХПГ і впродовж 6 годин після дослідження; потім 0,1 мг октрайда водили п/ш через 6 та 12 год. після закінчення в/в вливання. Хворі II групи октрайд не отримували (рис. 1). Фіксували деталі ендоскопічного дослідження, включаючи кількість контрастної речовини, тривалість дослідження, кількість повторних канюляцій біліарних та панкреатичних протоків. До та після ЕРХПГ проводились лабораторні тести: загальний аналіз крові, рутинні тести визначення функції печінки. Рівень амілази сироротки крові визначали до та через 3, 12, 24 год. після ЕРХПГ.

Гіперамілаземія визначалась як підвищення рівня амілази сироротки крові в різний час (через 3, 12 та 24 год. після ЕРХПГ). Загострення хронічного панкреатиту (ХП) визначали при наявності підвищення рівня амілази, панкреатичного болю (біль в епігастрію, в лівому підребер'ї, з іррадіацією в спину) на протязі 24 год, даних УЗД. Частота випадків ПЕП та гіперамілаземії порівнювалась між групами. Всі побічні ефекти фіксувались під час дослідження. Вірогідність розбіжностей в групах оцінювалась статистичним аналізом з використанням критерію Фішера, коефіцієнт p<0,05 показував вірогідність розбіжностей.

Результати

Досліджуваний препарат добре переносився хворими, всі досліджені одержали повний курс. У ході проведення дослідження не було виявлено серйозних побічних реакцій/явищ. Для оцінки переносності дослідженого препарату проводилось лабораторне дослідження крові, сечі. Дані об'єктивного обстеження, отримані в динаміці, свідчили про відсутність значимих змін досліджуваних показників. За час дослідження не відзначалося загострення хронічних захворювань.

Групи були однорідні за більшістю показників, таких як, вік, стать, маса тіла, вид контрасту, показання для ЕРХПГ і т.ін. В таблиці 1 представлені основні дані хворих 2-х груп, включаючи кількість введеного контрасту, кількість візуалізацій проток та ін. Підвищення рівня амілази крові розцінювалось як прогностичний фактор ПЕП тільки в асоціації з наявністю панкреатогенного болю. В таблиці 2 представлені випадки гіперамілаземії та ПЕП в обох групах після ЕРХПГ. Всі випадки ПЕП склали 13,5%: 4% (1/25) в групі хворих, які отримували октрайд та 22,2% (6/27) в групі контролю (p<0,05). Всі випадки гіперамілаземії склали 17,3%: 8% (2/25) в групі октрайду та 25,9% (7/27) в групі контролю (p<0,05).

Таким чином, виявлені вірогідні розбіжності показників в двох групах. Крім того, у хворих відзначались тошнота, здуття живота, підвищення температури. В таблиці 3 представлено частоту виявлення цих порушень, причому вірогідних розбіжностей по групам не виявлено.

Транзиторна амілаземія супроводжувалась у першу добу помірним болем у надчеревній ділянці, який зникав самостійно. При виникненні панкреатиту з больовим синдромом, підвищенням активності амілази, проводили активну дезінтоксикаційну, антиферментну, антибактеріальну терапію. Всі ускладнення ЕРХПГ були куповані консервативно в групі пацієнтів, які отримували октрайд. В групі хворих, що не отримували октрайд, в 1 випадку розвинувся тяжкий гострий панкреатит, що потребував хірургічного лікування.

Обговорення

Поняття ПЕП залишається спірним внаслідок використання різних параметрів та критеріїв для його визначення. Цим пояснюється коливання частоти ПЕП за даними різних авторів: так, в середньому, медіана ПЕП варіювала від 1,63% до 17,7% через різноманітні критерії визначення загострення панкреатиту. Декілька років тому були зроблені спроби оцінити вірогідні критерії для визначення цих ускладнень. Встановити ПЕП можна лише при підвищенні амілази сироротки крові в 2-5 разів і наявності болю впродовж 4 до 24 годин після ЕРХПГ [8,11,18]. В нашому дослідженні ПЕП був визначений як підвищення амілази сироротки крові в поєднанні з наявністю приступоподібного болю на протязі 24 год. після ендоскопічної процедури. В нашому дослідженні всі випадки ПЕП склали 13,5%, що погоджується з даними других авторів [4].

Більшість випадків ПЕП були середньої тяжкості, тільки у 3,7% випадках в групі хворих, що не отримувала октрайд, розвинувся тяжкий панкреатит.

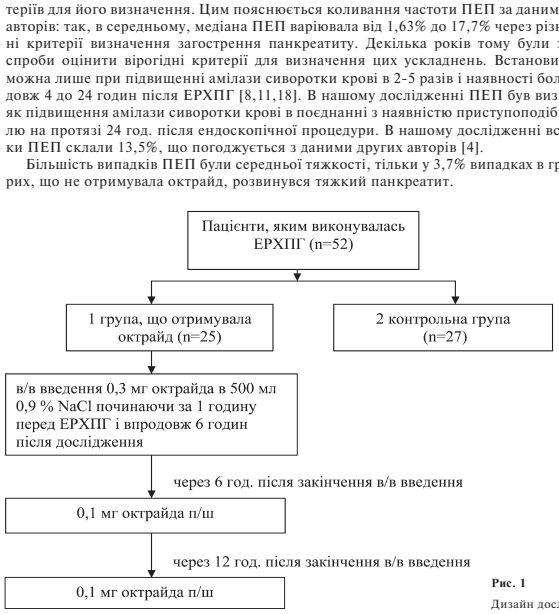

Рис. 1
Дизайн дослідження.

Таблиця 2. *Частота виявлення гіперамілаземії та загострення панкреатиту в двох групах*

Показник	I група (n=25)	II група (контроль, n=27)	p	Всього, n=52
Гіперамілаземія	2 (8%)	7 (25,9%)	p<0,05	9 (17,3%)
Загострення панкреатиту	1 (4%)	6 (22,2%)	p<0,05	7 (13,5%)

Таблиця 3. *Частота виявлення клінічних симптомів ускладнень після ЕРХПГ в двох групах*

Показник	I група (n=25)	II група (контроль, n=27)	p
Здуття живота	4 (16%)	6 (22,2%)	p>0,05
Тошнота	2 (8%)	5 (18,5%)	p>0,05
Підвищення температури	1 (4%)	4 (14,8%)	p>0,05

На сьогоднішній день, дуже важливо знати методи попередження ПЕП [1], фактори ризику виникнення ПЕП для того, щоб передбачити це ускладнення і, можливо, запобігти йому. Канюляційна травма сосочка найбільш часта причина спазму сфінктеру Одді та/чи його запалення, що веде до перешкоди відтоку панкреатичного соку з послідуючим розвитком ПЕП [10]. Інші обставини, які ведуть до підвищення внутрішньопротокового тиску такі, як введення контрасту під високим тиском, можуть також спричинити розвиток ПЕП [5]. Контрастування паренхіми підшлункової залози, за рахунок осмолярності та іонічної природи контрасту, також може привести до ПЕП, але це ускладнення або гіперамілаземія можуть розвинутись при контрастування тільки головної панкреатичної протоки.

На протязі останніх років проводяться дослідження різноманітних агентів для профілактики ПЕП [1,3,6,8,12-14]. Найбільш широко досліджувались — антисекреторний агент соматостатин і його аналог октреотид. Обидва ці агенти — інгібітори екзокринної секреції підшлункової залози, якій належить важлива роль в патогенезі ПЕП [8]. Крім того, соматостатин та октреотид здійснюють протизапальний та цитопротективний ефект при ПЕП [9]. Ефективність фармакологічної профілактики ПЕП вивчалась у багатьох дослідженнях. Метааналіз Anriulli et al. [2] показав, що соматостатин знижував ризик ПЕП з коефіцієнтом переваги 0,38 в порівнянні з групою контролю; однак рандомізовані контрольовані дослідження декількох груп хворих відзначили, що інфузія соматостатину в дозі 750 мг, починаючи з 30 хв. до процедури і на протязі 2 год., не знижувала частоту ПЕП в порівнянні з групою плацебо. Октреотид — аналог соматостатину з більш тривалою активністю та має переваги простоти введення за допомогою п/ш ін'єкції. Tulassay і Papp [19] показали, що октреотид був ефективним в зниженні випадків гіперамілаземії з 44,1% до 10,3% після ЕРХПГ у 29 пацієнтів, які отримали 0,1 мг октреотиду перед дослідженням. В мультицентровому рандомізованому контрольованому дослідженні, в яке включено 84 пацієнта, Sternlich et al. [16] знайшли, що лікування октреотидом вірогідно знижує частоту ПЕП в порівнянні з контролем. Цікаво, що застосування октреотиду знижувало тяжкість панкреатиту і рівень підвищення амілази сироротки крові. Декілька рандомізованих клінічних досліджень інших авторів показали відсутність вірогідних відмінностей у виникненні ПЕП у групах хворих, які отримували октреотид чи плацебо. Точні причини різних результатів застосування октреотиду та соматостатину для профілактики ПЕП залишаються невиясненими. Можливим поясненням може бути, що октреотид підвищує базальний тиск СО. Однак, в дослідженні Testoni et al. [17], тяжкі канюляції були більш частими в контрольній групі, яка отримувала плацебо, ніж в групі, яким вводили октреотид. Ці дані підтверджують, що введення п/ш октреотиду за 1 год. до дослідження не здійснює спазмуючої дії на СО.

В рандомізованому, плацебоконтрольованому, мультицентровому дослідженні Zhao-Shen Li et al. доведена ефективність застосування октреотиду в запобіганні розвитку ПЕП та гіперамілаземії у 414 пацієнтів [7]. За нашими спостереженнями, в групі октрайду тяжких канюляцій не зустрічалося, не виявлено вірогідних розбіжностей за часом проведення ЕРХПГ, візуалізації панкреатичних та біліарних проток, запальним змінам ВДС та інш. (табл. 3). З цього дослідження ми також припустили, що тривала в/в інфузія октрайду не має спазмуючої дії на сфінктер Одді. Також встановили, що використання октрайду перед діагностичною та лікувальною ЕРХПГ і після неї — це ефективний метод профілактики ПЕП (4% і 22,2%; p<0,05) і гіперамілаземії (8% і 25,9%; p<0,05).

Висновки

Октрайд володіє високою ефективністю для профілактики розвитку пост-ЕРХПГ панкреатиту та гіперамілаземії, не здійснює спазмуючої дії на сфінктер Одді, добре переноситься, не викликає змін лабораторних показників крові й сечі, не викликає серйозних побічних реакцій та може бути рекомендований для застосування як профілактичний засіб загострення панкреатиту після діагностичної та лікувальної ЕРХПГ.

Література

1. Akashi R., Kiyozumi T., Tanaka T. (2002) Mechanism of pancreatitis caused by ERCP. Gastrointest. Endosc. 55: 50-54
2. Andriulli A., Clemente R., Solmi L. (2002) Gabexate or somatostatin administration before ERCP in patients at high risk for post-ERCP pancreatitis: A multicenter, placebo-controlled, randomized clinical trial. Gastrointest. Endosc. 56: 488-495
3. Andriulli A., Leandro G., Niro G. (2004) Pharmacologic treatment can prevent pancreatic injury after ERCP: a metaanalysis. Gastrointest. Endosc. 51: 1-7
4. Arvanitidis D., Anagnostopoulos G.K., Giannopoulos D. (2004) Can somatostatin prevent post-ERCP pancreatitis? Results of a randomized controlled trial. J. Gastroenterol. Hepatol. 19; 3: 278-282
5. Barkin J.S., Casal G.L., Reiner D.K. (1991) A comparative study of contrast agents for endoscopic retrograde pancreatography. Am. J. Gastroenterol. 86: 1437-1441
6. Budzynska A., Marek T., Nowak A. (2001) A prospective, randomized, placebo-controlled trial of prednisone and allopurinol in the prevention of ERCP-induced pancreatitis. Endoscopy. 33: 766-772
7. Effect of octreotide administration in the prophylaxis of post-ERCP pancreatitis and hyperamylasemia: a multicenter, placebo-controlled, randomized clinical trial. (2007) Am. J Gastroenterol. 102: 46-51
8. Gottlieb K., Sherman S., Pezzi J. (1996) Early recognition of post-ERCP pancreatitis by clinical assessment and serum pancreatic enzymes. Am. J. Gastroenterol. 91: 1553-1557
9. Haber G.B. (2000) Prevention of post-ERCP pancreatitis. Gastrointest. Endosc. 51: 100-1013
10. Huibregtse K. (1996) Complications of endoscopic sphincterotomy and their prevention. N. Engl. J. Med. 335: 961-963
11. Johnson G.K., Geenen J.E., Bedford R.A. (1995) A comparison of nonionic versus ionic contrast media: results of a prospective, multicenter study. Midwest Pancreaticobiliary Study Group. Gastrointest. Endosc. 42: 312-316
12. Manolakopoulos S., Avgerinos A., Vlachogiannakos J. (2002) Octreotide versus hydrocortisone versus placebo in the prevention of post-ERCP pancreatitis: a multicenter randomized controlled trial. Gastrointest. Endosc. 55: 470-475
13. Masci E., Cavallini G., Mariani A. (2003) Comparison of two dosing regimens of gabexate in the prophylaxis of post-ERCP pancreatitis. Am. J. Gastroenterol. 98: 2182-2186
14. Poon R.T., Yeung C., Lo C.M. (1999) Prophylactic effect of somatostatin on post-ERCP pancreatitis: a randomized controlled trial. Gastrointest. Endosc. 49: 593-598
15. Prat F., Amaris J., Ducot B. (2002) Nifedipine for prevention of post-ERCP pancreatitis: a prospective, double-blind randomized study. Gastrointest. Endosc. 56: 202-208
16. Sternlieb J.M., Aronchick C.A., Retig J.N. (1992) A multicenter, randomized, controlled trial to evaluate the effect of prophylactic octreotide on ERCP-induced pancreatitis. Am. J. Gastroenterol. 87: 1561-1566
17. Testoni P.A., Bagnolo F., Andriulli A. (2001) Octreotide 24-h prophylaxis in patients at high risk for post-ERCP pancreatitis: results of a multicenter, randomized, controlled trial. Aliment. Pharmacol. Ther. 5: 965-972
18. Testoni P.A., Bagnolo F. (2001) Pain at 24 hours associated with amylase levels greater than 5 times the upper normal limit as the most reliable indicator of post-ERCP pancreatitis. Gastrointest. Endosc. 53: 33-39
19. Tulassay Z., Papp J. (1991) The effect of long-acting somatostatin analogue on enzyme changes after endoscopic pancreatography. Gastrointest. Endosc. 37: 48-50

ПОРІВНЯЛЬНИЙ АНАЛІЗ РЕЗУЛЬТАТІВ ЕНДОСКОПІЧНОГО ТА ХІРУРГІЧНОГО ЛІКУВАННЯ СФОРМОВАНИХ ПСЕВДОКІСТ ПІДШЛУНКОВОЇ ЗАЛОЗИ

Кушнірук О.І., Коломійцев В.І., Шаварова М.Ю., Павловський М.П.

Львівський національний медичний університет ім. Д. Галицького, кафедра хірургії №1, Україна

Summary

A total of 119 patients with pancreatic pseudocysts (median size 3-19 cm; 106 (89%) pseudocysts communicating with main pancreatic duct) were treated during 8 years. Endoscopic drainage was performed in 77 patients; open surgery was used in 42 cases. The quality of life and long-term follow-up data was analyzed by the written questionnaire SF-36 (Health Status Survey).

Minor complications occurred in 5 (6.5%) patients after endoscopic treatment: cyst leakage, stent dislocation, secondary infection and hemorrhage. All of them were treated by additional endoscopic procedures. In one (1.3%) case was mortality not related to endoscopic procedure. Cyst recurrence was observed in 3 (3.9%) patients. Surgical approach had complications in 15 (35.7%) patients with mortality in one (4.8%) case. Among 6 (14.3%) patients with recurrent cysts after surgery in long-term period, 4 cases were treated by additional internal endoscopic drainage.

Patients treated by minimal invasive endoscopic approach had statistically better values of physical and mental health, physical and role-physical functioning, vitality and body pain (p<0,05) in comparison with surgery group in median follow-up period of 12 months. This comparative analysis showed that patients treated by means of flexible endoscopy had fewer immediate and none mortal complications, were better adopted to the disease in long term follow-up period with less psycho-somatic disorders, higher diligence in comparison with patients treated with conventional surgery.

Key words: pancreatic pseudocysts, endoscopic treatment, surgery, quality of life.

Вступ

Хірургічні методи вважаються "золотим стандартом" у лікуванні хворих на сформовані псевдокісти підшлункової залози (ППЗ) [6,9]. Найчастіше операційні втручання, в залежності від локалізації ППЗ, полягають у накладанні цистоентероанастомозів або у резекції підшлункової залози разом з кістою і супроводжуються летальністю до 6%, а сумарна кількість ускладнень сягає 24-40% [3,8,10,12]. Ендоскопічне внутрішнє дренування (ЕВД) псевдокіст є мініінвазійною альтернативою хірургічним та черезшкірним пункційно-дренуючим методам лікування пацієнтів із неускладненими та ускладненими ППЗ. При багатьох перевагах методів ЕВД, їм притаманні ускладнення, які виникають у 5-16% хворих [1,2,5,7,11].

Переваги та певні недоліки хірургічних та ендоскопічних методів лікування ППЗ, відсутність рандомінізованих досліджень [4] залишають без відповідей багато запитань щодо вибору оптимального методу лікування у кожного окремого пацієнта зі сформованими ППЗ. Відсутні дослідження з вивчення якості життя пацієнтів із ППЗ після різних методів лікування.

Метою нашого *дослідження* було вивчити ефективність і порівняти ранні та віддалені результати ендоскопічного дренування з конвенційними операційними втручаннями для зменшення кількості ускладнень та рецидивів захворювання у хворих на ППЗ і покращення якості життя у відділеному післяопераційному періоді.

Матеріал і методи

Період спостереження становив 8 років. Лікування з приводу сформованих симптоматичних ППЗ провели 119 пацієнтам віком 19-81 років. ППЗ у 91 (76,5%) пацієнта розвинулися на фоні прогресування хронічного панкреатиту, у 28 (23,5%) — виникли після гострого панкреатиту етанольної, біліарної, посттравматичної або ідіопатичної етіології.

Середній розмір псевдокіст становив 132±117,5 мм. У 108 (90,8%) пацієнтів вони були солітарними й у 106 (89%) осіб мали з'єднання з вірсунговою протокою, що встановлено в результаті комплексного передопераційного обстеження такими методами діагностики, як ультрасонографія, гастродуоденоскопія, комп'ютерна томографія, магнітнорезонансна томографія, магнітнорезонансна холангіопанкреатикографія, ендоскопічна ретроградна холангіопанкреатикографія, ендоскопічна ультрасонографія. ППЗ ускладнювалися больовим синдромом, нагноєнням їх вмісту, механічною жовтяницею внаслідок компресії ППЗ на загальну жовчну протоку, ентеральною непрохідністю, перфорацією в черевну або плевральну порожнини з перитонітом або плевритом. ППЗ рецидивували після черезшкірних пункцій або лапаротомій, що було показом до виконання ЕВД в основній або відкритих хірургічних втручань — у контрольній групі хворих.

Для оцінки віддалених (через 1-3 роки) результатів інтервенційного лікування та якості життя застосовано анкетування пацієнтів опитувачем *SF-36 (Health Status Survey).*

Результати

В основну групу віднесли 77 хворих, яким ЕВД виконали конвенційним черезпапілярним (9 — 11,7% хворих), трансмуральним (41 — 53,3%) методами або з допомогою ендосонографічної (ЕСГ) асистенції, яку застосовано у 27 (35%) хворих. Ендоскопічно конвенційно або ЕСГ цистогастростомії виконано у 30 (39%) та у 24 (31,1%) хворих, а цистодуоденостомії — в 11 (14,3%) й у 3 (3,9%) пацієнтів відповідно.

Для стійкого тривалого підтримання цистоентероанастомозу з адекватним дренуванням порожнини ППЗ встановлювали два і більше стентів, які скріплювали між собою ендопетлею. Цисто-трансназальне дренування виконували при нагноєнні ППЗ первинно або під час повторних ендодренувань, у залежності від клінічної ситуації.

Після ЕВД виникло 12 (15,6%) ускладнень. При виконанні ЕВД звичайною методикою виникли такі ускладнення: профузна кровотеча з місця пункції в одного хворого (його ургентно оперували); нагноєння ППЗ діагностовано у 5 хворих (ліквідовано додатковим цисто-трансназальним дренуванням із санацією ППЗ та консервативною терапією); заочеревинна флегмона розвинулася в одного хворого (виконано лапаротомію, розкриття і дренування); перфорація стінки шлунка з перитонітом виникла в одного хворого (лапаротомія, вшивання отвору та дренування); ще в одного хворого виникла інтраманіпуляційна дислокація стента в порожнину псевдокісти (вдалося видалити і поставити новий стент).

У групі, в якій використано ЕСГ доступ, у 3 хворих були такі ускладнення: облітерація цистоентероанастомозу з рецидивуванням ППЗ наступила в одного пацієнта після дислокації стента; в іншого пацієнта на другий день після ЕВД виявили пневмоперитонеум та пневмомедіастинум (при повторній ендоскопії встановлено, що причиною ускладнення було відшарування стінки ППЗ від стінки шлунка під час цистогастростомії) — цього пацієнта вилікувано консервативними заходами; а ще в одного хворого також виникла інтраманіпуляційна дислокація стента в порожнину псевдокісти (стент видалено). Летальних ускладнень не було.

У контрольній групі (42 особи) лікування ППЗ полягало в конвенційних лапаротомних операційних втручаннях. Виконано 5 (12,2%) зовнішніх дренувань, 27 (65,9%) цистогастростомій, 3 (7,3%) цистоєюностомії, 4 (9,8%) цистопанкреатикоєюностомії та 3 (7,5%) резекції хвоста ПЗ разом із кістою. В ранньому післяопераційному періоді зафіксовано 15 (35,7%) ускладнень, 2 (4,8%) із яких завершилися летально. Гнійно-септичні ускладнення виникли у 7 (16,7%) хворих, шлунково-кишкові кровотечі у 2 (4,8%), неліквідовані псевдокісти в 2 (4,8%) з наростанням біліарної гіпертензії в 1 (2,4%), застійна пневмонія ще у 1 (2,4%) хворого. Зовнішня цисто-панкреатична нориця сформувалася в 1 (2,4%) пацієнта. У 5 хворих виконано корекцію ускладнень методами ЕВД у ранньому післяопераційному періоді, а ще у 3 виконано релапаротомії. Інтраопераційних ускладнень не зафіксовано.

Середній час перебування в стаціонарі хворих після ЕВД та хірургічних втручань становив 7,3±2,9 та 17,5±3,6 днів відповідно (p<0,05).

Віддалені результати вивчено у 55 (71,4%) пацієнтів основної та у 31 (73,8%) — контрольної груп. Рецидив ППЗ наступив у 3 (5,5%) після ЕВД й у 6 (19,4%) хворих після хірургічного лікування, у яких також відзначено статистично істотне зниження значень всіх показників фізичного та психологічного компонентів здоров'я у порівнянні з хворими контрольної групи: 40,1±7,85 та 37,4±9,17 бала і 52,1±5,14 та 55,4±4,07 бала відповідно (у всіх випадках p<0,01).

Із показників фізичного здоров'я найбільша різниця відзначена у показнику рольового функціонування: у контрольній групі він становив 31,0±31,09 бала (в основній — 80,5±19,75 бала; p<0,01). Значно зниженим також був показник загального здоров'я: у пацієнтів після хірургічних втручань він виявився зменшеними до 38,9±20,83 бала, а після ЕВД — 79,3±15,86 бала (p<0,01). Показник фізичного функціонування в основній групі був знижений до 68,6±17,37 бала, а показник болю до 54,3±29,42 бала, у той же ж час в основній групі ці показники становили відповідно 91,8±8,91 бала та 90,3±15,19 бала (в обох випадках p<0,01).

Із показників, які характеризують психічне здоров'я, найбільшу різницю у групах відзначили для показників рольового функціонування та життєвої активності, які у контрольній групі були знижені до 32,2±37,25 та 42,9±14,24 бала (в основній групі відповідно 91,3±17,57 бала та 76,9±8,68 бала; p<0,01). Також у хворих після конвенційних операцій були зниженими такі показники, як соціальне функціонування (53,9±21,16 бала в контрольній та 87,0±13,59 бала в основній) так і загальне психічне здоров'я, яке становило 55,9±14,79 бала в контрольній та 87,0±7,94 бала в основній групах (p<0,01 для всіх показників).

Висновки

Пацієнти, у яких сформовані ППЗ ліковано методами ендоскопічного внутрішнього дренування, краще адаптуються до захворювання у післяопераційному періоді, мають меншу кількість психосоматичних порушень, вищу працездатність, що свідчить про кращу якість їхнього життя у порівнянні з хворими, які перенесли відкриті хірургічні втручання. Можливість і доцільність виконання ЕВД хворим з ускладненими і рецидивними ППЗ підтверджується меншою частотою післяопераційних ускладнень та рецидивів і скороченням часу перебування хворих у стаціонарі. Отож, ЕВД необхідно ширше використовувати у клінічній практиці, а лапаротомні втручання застосовувати лише при неефективності ендоскопічних методів або за наявності таких ускладнень псевдокіст, як перитоніт, кровотеча в псевдокісту або черевну порожнину, які неможливо або небезпечно лікувати мініінвазійними методами.

Література

1. Русин В.І., Болдіжар О.О., Русин А.В., Болдіжар П.О., Румянцев К.Є. (2006) Гострий панкреатит. Псевдокісти підшлункової залози. (Ужгород). "ВЕТА-Закрпаття". 204 с.
2. Парфенов А.А., Карпачев С.П., Францев М.В. и др. (2010) Эндоскопические вмешательства при псевдокистах поджелудочной железы. Анналы хирургической гепатологии. 1: 27-31
3. Barthet M. (2002) Endoscopic treatment of chronic pancreatitis. Gastroenterol. Clin. Biol. 26: 130-139
4. Bergman S., Melvin S.W. (2007) Operative and nonoperative management of pancreatic pseudocysts. Surg. Clin. N. Am. 87: 1447-1460
5. Dohmoto M., Rupp K.D. (1992) Endoscopic drainage of pancreatic pseudocysts. Sugr. Endosc. 6: 118-124
6. Heider R., Meyer A.A., Galanko J.A. et al. (1999) Percutaneous drainage of pancreatic pseudocysts is associated with a higher failure rate than surgical treatment in unselected patients. Ann. Surg. 229 (6): 781-787
7. Kahaleh M., Shami V.M., Conaway M.R. et al. (2006) Endoscopic ultrasound drainage of pancreatic pseudocysts: a prospective comparison with conventional endoscopic drainage. Endoscopy. 38: 355-359
8. Morton J.M., Brown A., Galanko J.A. et al. (2005) A national comparison of surgical versus percutaneous drainage of pancreatic pseudocysts: 1997-2001. J. Gastrointest. Surg. 9 (1): 15-21
9. Park A.E., Heniford B.T. (2002) Therapeutic laparoscopy of the pancreas. Ann. Surg. 236: 149-158
10. Spivak H., Galloway J.R., Amerson J.R. et al. (1998) Management of pancreatic pseudocysts. J. Am. Coll. Surg. 186 (5): 507-511
11. Technology Committee (2005) ASGE guideline: the role of endoscopy in the diagnosis and the management of cystic lesions and inflammatory fluid collections of the pancreas. Gastrointest. Endosc. 62; 3: 363-370
12. Usatoff V., Brancatisano R., Williamson R.C. (2000) Operative treatment of pseudocysts in patients with chronic pancreatitis. Br. J. Surg. 87: 1494-1499

ДОСВІД ЕНДОСКОПІЧНОЇ ІМПЛАНТАЦІЇ БАЛОНУ *(BIB)* У ШЛУНОК ДЛЯ ЛІКУВАННЯ ОЖИРІННЯ

Лаврик А.С., Бурий О.М., Манойло М.В., Терешкевич І.С., Доскуч О.О.

Національний інститут хірургії та трансплантології ім. О.О. Шалімова АМН України, Київ

Ожиріння на сьогоднішній день у всьому світі є великою соціальною та медичною проблемою. В центральній та східній Європі надлишкову вагу мають від 15% до 40% населення (BMI>25kg/m²). В Україні у 6-7% дорослого населення спостерігається крайня ступінь цієї патології.

Вибір методу лікування у хворих на морбідне ожиріння продовжує залишатись актуальною проблемою сучасної медицини та хірургії зокрема. Імплантація внутрішньошлункових балонів (*bioenterics intragastric baloon — BIB*) для зниження маси тіла була запропонована більше 20 років тому, моделі балонів та методики процедури удосконалюються і по цей день. Сьогодні імплантація *BIB* є мініінвазивним методом зниження маси тіла, який отримав широке розповсюдження в провідних баріатричних клініках світу.

З 2003 року в нашій клініці 76 пацієнтам з діагнозом патологічне ожиріння було імплантовано внутрішньошлунковий балон фірми *Allergan (USA)*. Дослідження включало

23 чоловіка та 53 жінки. Середній вік склав 39 (32-47) років, середня маса тіла — 173 (93-221) кг, середній індекс маси тіла (ІМТ) — 53 (35-70) кг/м^2. Показами для імплантації балонів у 11 випадках були: передопераційна підготовка у хворих з суперожирінням (ІМТ — 60-70 кг/м^2) та як самостійний метод лікування у 65 пацієнтів.

Всім пацієнтам під місцевою анестезією (зрошення зіву 10% розчином лідокаїну), імплантували *BIB* на термін 6-7 місяців. Балони заповнювали 0,9% розчином NaCl в кількості 550±70 мл, підфарбованим метиленовим синім. Розташування *BIB* в шлунку контролювали ендоскопічно.

BIB видалявся з шлунку через 6-8 місяців за допомогою ендоскопа з використанням стандартного набору інструментів. У 6 пацієнтів, через непереносимість, балони були видалені на протязі перших 10 днів. У одного хворого через 3 місяці після імплантації була виявлена виразка тіла шлунку, у подальшому вилікувана консервативними засобами. Середня втрата маси тіла після імплантації BIB склала 24 (14-39) кг, ІМТ в середньому знизився на 5,6 (0,8-10,9) кг/м^2.

З позитивних аспектів використання методу імплантації *BIB* слід відмітити його безпечність, відсутність важких метаболічних розладів у хворих та мініінвазивність процедури. Негативними сторонами, на нашу думку, є відносно незначне зниження маси тіла та вірогідність непереносимості у деяких пацієнтів. Метод може використовуватись в клініці як самостійна баріатрична процедура у хворих з ІМТ<37 кг/м^2 або як етап передопераційної підготовки у хворих з морбідним суперожирінням.

Слід відмітити необхідність розуміння пацієнтом сутності процедури та чіткого дотримання рекомендацій, без чого метод не приносить бажаного результату.

ОПТИМІЗАЦІЯ ДОЗУВАННЯ ІНГІБІТОРІВ ПРОТОННОЇ ПОМПИ ПРИ КРОВОТОЧИВИХ ВИРАЗКАХ

Лемко І.І., Нікішаєв В.І., Запорожан С.Й.

Закарпатська обласна клінічна лікарня ім. А. Новака, Київська міська клінічна лікарня швидкої медичної допомоги, Україна

Summary

The influence of different dosages of intravenous proton pomp inhibitors upon the frequency of bleeding's relapse and intragastric pH in patients with hemorrhagic duodenal ulcers after endoscopic hemostasis has been studied. It was found that after mini-invasive interventions the usage of intravenous proton pomp inhibitors in standard and small dosages (40 mg once a day) essentially reduces the number of duodenal bleeding's relapses in comparison with the control group.

Key words: proton pomp inhibitors, miniinvasive interventions, gastro-intestinal bleeding.

Вступ

За даними ВООЗ до 20% дорослого населення планети хворіють на виразки шлунку та дванадцятипалої кишки (ДПК) [1]. Гастродуоденальні виразки впевнено займають провідне місце серед захворювань органів травлення в багатьох країнах світу і, не дивлячись на появу нових медикаментів та методів лікування, ситуація принципово не змінюється [2,4].

Крім того, проблема ускладнюється у зв'язку з розвитком резистентності до ряду препаратів, що використовуються в консервативному лікуванні пептичних виразок шлунку та ДПК, розвитком ряду ускладнень в перебігу захворювання, серед яких одними з найбільш важких є кровотечі, що можуть мати місце, за даними різних авторів, у 15-30% випадків виразкової хвороби [1,2,4].

Слід відмітити відсутність чіткого диференційованого підходу до лікування цих хворих та високу летальність, яка коливається біля 10%, не дивлячись на всі новітні розробки [13]. Серед померлих більшість складають пацієнти, у яких не вдалося зупинити кровотечу при первинному ендоскопічному огляді, або ж наступив ранній рецидив кровотечі у стаціонарі [2,4]. Післяопераційна летальність у випадку втручань на висоті кровотеч коливається в межах 12-28%, а у осіб старечого віку із вираженою супутньою патологією вона може досягати 48-60% [5].

Водночас, слід зазначити, що одним із ефективних медикаментозних засобів лікування кислотозалежних захворювань, є використання препаратів групи інгібіторів протонної помпи (ІПП). Практично всі дослідники вважають, що поєднання ендоскопічного гемостазу із введенням ІПП є найбільш результативним і перевищує ефективність їх використання у вигляді монотерапії [6,7,10,11]. При цьому застосовуються стандартні дози введення (ІПП внутрішньовенно двічі на день на протязі 3 днів з подальшим переходом на прийом *per os* по 20 мг 2 рази в день). Останнім часом з'явилися публікації деяких дослідників, які вважають найбільш ефективною наступну схему введення ІПП: 80 мг болюсно і далі по 8 мг в годину інфузійно протягом 3 днів з подальшим переходом на прийом *per os* по 20 мг 2 рази в день [8,9,12]. Але в своїх дослідженнях вони порівнювали великі дози ІПП з групою плацебо, які не отримували ІПП.

Таким чином, кількість публікацій щодо використання при виразкових кровотечах ДПК низьких доз внутрішньовенних форм ІПП обмежена, причому порівняння ефективності різних схем їх введення не проводилось, що підтверджує актуальність та доцільність нашого дослідження.

Мета і завдання дослідження — підвищити ефективність лікування хворих з кровоточивими виразками ДПК шляхом удосконалення схем використання інгібіторів протонної помпи після ендоскопічного гемостазу для профілактики ранніх рецидивів кровотеч із кровоточивих виразок ДПК.

Матеріали та методи

Обстежено і проліковано 239 хворих віком від 17 до 80 років, які поступали із шлунково-кишковою кровотечею (ШКК) в Київську міську клінічну лікарню швидкої допомоги. Обстеженню підлягали тільки хворі з кровоточивими виразками ДПК, а саме з активною кровотечею (FIa, FIb) та стигматами недавньої кровотечі: наявністю "тромбованої судини" діаметром менше 2 мм (FIIa) та наявністю фіксованого згустку (червоного, чорного, білого) діаметром більше 2 мм (FIIb).

Лікування хворих з кровоточивими виразками ДПК включало як місцеві заходи, направлені на зупинку кровотечі — проведення мініінвазивних ендохірургічних втручань (МЕВ), так і консервативну медикаментозну терапію. МЕВ (електрокоагуляція чи ендоскопічна ін'єкційна терапія поєднана з електрокоагуляцією) проводились відразу при виявленні джерела активної кровотечі або її стигмат при первинній діагностичній езофагогастродуоденоскопії (ЕГДС). Також всім хворим проводився ендоскопічний моніторинг [3] та добова внутрішлункова pH-метрія.

Після МЕВ хворі були рандомізовані в 7 груп, в яких проводилось внутрішньовенне крапельне введення ІПП: омепразолу, пантопразолу та езомепразолу. Використовувались три схеми введення ІПП:

- 40 мг внутрівенно крапельно 1 раз на добу протягом 3 днів з подальшим переведенням на прийом *per os* (омепразолу, пантопразолу, езомепразолу);
- 40 мг крапельно 2 рази на добу протягом 3 днів з подальшим переведенням на прийом *per os* (омепразолу, пантопразолу, езомепразолу);
- 80 мг езомепразолу внутрішньовенно болюсно, далі по 8 мг в годину інфузійно протягом 3 днів з подальшим переходом на прийом *per os* по 20 мг 2 рази в день.

Для оцінки ефективності запропонованого лікування проведено порівняння частоти виникнення рецидивних кровотеч (РК) у обстежених хворих з групою пацієнтів (1536 осіб) з виразковими кровотечами які лікувались без застосування ІПП [3]. Комплекс лікування цих хворих включав засоби, направлені на компенсацію крововтрати та МЕВ без призначення ІПП.

Результати та їх обговорення

В контрольній групі РК був зареєстрований у 12,5% випадків. В цілому при призначенні омепразолу рецидивні кровотечі виникли у 4,8% випадків, причому при однократному введенні препарату в 6,7% випадків, а при двократному введенні медикаменту в 3,1% випадків.

При призначенні пантопразолу рецидивні кровотечі виникли у 5,5%, причому при однократному введенні препарату у 2,3 рази частіше, ніж при двократному введенні медикаменту протягом доби (7,7% випадків проти 3,4% випадків).

При призначенні езомепразолу рецидивні кровотечі в цілому спостерігались у 5% випадків, причому при внутрішньовенному крапельному введенні 40 мг препарату двічі на добу вони реєструвались у 2,3 рази рідше, ніж при однократному введенні препарату (7,3% випадків проти 3,2% випадків).

При застосуванні 80 мг езомепразолу внутрішньовенно болюсно, а потім по 8 мг в годину інфузійно, рецидивні кровотечі спостерігались у 3,1% випадків.

До введення ІПП у всіх групах було зафіксовано внутрішлункове pH в діапазоні 5,5-6,0, що в середньому склало 5,65±0,026. Призначення ІПП (омепразолу, пантопразолу, езомепразолу) внутрішньовенно крапельно у дозі 40 мг один раз на добу зумовлює швидке підвищення рівню pH шлунку і коливалося в межах від 6,5 до 7,5, що в середньому склало 7,05±0,06. Досягнуті високі значення pH шлунку тримаються приблизно на такому рівні протягом 12-15 годин, після чого починався поступовий спад pH (6,46-6,76), однак всі показники залишаються достовірно вищими за вихідний рівень до лікування.

При двократному введенні ІПП повторний підйом pH шлунку на 15 годину є суттєвим (6,88-7,15) і тримається на такому рівні до кінця доби, що забезпечує більш ефективне нівелювання дії кислотно-пептичного фактору до кінця доби. При застосуванні 80 мг езомепразолу внутрішньовенно болюсно, а потім по 8 мг в годину інфузійно внутрішлункове pH коливалося в межах від 6,7 до 7,2 протягом доби. Через 24 години після введення ІПП були зафіксовані показники внутрішлункового pH в діапазоні не менше, ніж 6,5 у всіх групах.

Таким чином у всіх групах відмічався достатній підйом pH шлунку вище 6,5 що потрібно для формуванню і збереженню тромбу. Частота РК була достовірно нижча в групах де хворі після МЕВ отримували ІПП ніж у контрольній групі. При цьому РК був нижче при дворазовому прийомі, ніж при одноразовому введенні ІПП, але ці відмінності були не достовірні. В групі хворих які отримували ІПП у великих дозах болюсно, та потім на протязі дня, частота РК була такою, як і при дворазовому введенні. Між цими групами, незалежно від ІПП, pH шлунку суттєво не відрізнялось. Отриманні результати (попередні результати дослідження були опубліковані ще у 2006 році) співпадають з дослідженнями виконаними в останні роки [7,10,11]. При цьому Javid G. з співавторами (2009) не знайшли різниці не тільки по дозам введення ІПП, але і отримали подібні результати при призначенні ІПП *per os* хворим після МЕВ. Таким чином призначення ІПП у великих дозах є не обгрунтованим, крім того воно веде до збільшення витрат на лікування без покращення його результату.

Висновки

Призначення ІПП (омепразолу, пантопразолу, езомепразолу) внутрішньовенно крапельно по 40 мг один або два рази на добу, а також 80 мг езомепразолу внутрішньовенно болюсно та потім по 8 мг в годину інфузійно протягом перших трьох діб з моменту діагностування виразкової кровотечі з подальшим переходом на їх прийом *per os* є ефективним методом попередження ранніх рецидивних кровотеч, який веде до достовірного зниження їх частоти.

Введення ІПП навіть по 40 мг внутрішньовенно крапельно один раз на добу зумовлює значне і достовірне підвищення pH шлунку, яке тримається протягом доби, а також сприяє формуванню і збереженню тромбу, та попередженню рецидивів кровотечі за рахунок нівелювання дії кислотно-пептичного фактору.

Стандартні дози ІПП (два рази на добу) є достатньо ефективні та забезпечують адекватний рівень внутрішлункового pH для формування тромбу та попередження рецидиву кровотечі. Призначення великих доз ІПП з подальшим внутрішньовенним введенням на протязі доби не покращує результати лікування, тому є економічно недоцільним.

Література

1. Кондратенко П.Г., Раденко Є.Є., Соколов М.В. (2005) 20-річний досвід хірургічного лікування гострих виразкових гастродуоденальних кровотеч. Шпитальна хірургія. 1: 118-121
2. Лемко І.І., Нікішаєв В.І. (2006) Попередні результати рандомізованного дослідження ефективності застосування різних внутрішневенних форм інгібіторів протонної помпи після ендоскопічного гемостазу при кровоточивих виразках дванадцятипалої кишки. Укр. ж. малоінвазивної ендоск. хір. Vol. 10; 3: 36
3. Нікішаєв В.І. (2003) Ендоскопічна діагностика та мініінвазивна ендохірургія при кровотечах з гастродуоденальних виразок та варикозно-розширених вен стравоходу і шлунку. Автореф...дис. док. мед. наук. (Київ). 38 с.
4. Нікішаєв В.І., Лемко І.І. (2006) Застосування інгібіторів протонної помпи при кровоточивих виразках дванадцятипалої кишки. Матеріали симпозіуму "Сучасні аспекти медицини невідкладних станів". (Київ). с. 55
5. Шапкин Ю.Г., Потахин С.М., Беликов А.В. и др. (2004) Диагностика предрецидивного синдрома при кровоточащей язве желудка и двенадцатиперстной кишки. Вестник хирургии. 1: 43-46
6. Andriulli A., Annese V., Caruso N. et al (2005) Proton-pump inhibitors and outcome of endoscopic hemostasis in bleeding peptic ulcers: a series of meta-analyses. Am. J. Gastroenterol. 100; 1: 207-219
7. Andriulli A., Loperfido S., Focareta R. et al. (2008) High- versus low-dose proton pump inhibitors after endoscopic hemostasis in patients with peptic ulcer bleeding: a multicentre, randomized study. Am. J. Gastroenterol. 103: 3011-3018
8. Barkun A., Adam V., Sung J.J. et al. (2008) High-dose intravenous esomeprazole in peptic ulcer bleeding: new clinical data applied to a european cost-effectiveness analysis. Gut. [Suppl II]. 57: 99
9. Barkun A., Sung J.J.Y., Kuipers E.J. et al. (2008) Intravenous esomeprazole for prevention of peptic ulcer re-bleeding in a predominantly caucasian population: results on clinical benefits and hospital resource use. Gut. [Suppl II]. 57: 70
10. Choi K.D., Kim N., Jang I.J. et al. (2009) Optimal dose of intravenous pantoprazole in patients with peptic ulcer bleeding requiring endoscopic hemostasis in Korea. J. Gastroenterol. Hepatol. 24: 1617-1624
11. Javid G., Zargar S.A., U-Saif R. et al. (2009) Comparison of p.o. or i.v. proton pump inhibitors on 72-h intragastric pH in bleeding peptic ulcer. J. Gastroenterol. Hepatol. 24: 1236-1243
12. Kuipers E.J., Sung J.J.Y., Barkun A. et al. (2008) High-dose intravenous esomeprazole is safe and well tolerated in patients with peptic ulcer bleeding. Gut. [Suppl II]. 57: 352
13. Marek T.A. (2007) Gastrointestinal bleeding. Endoscopy. 39: 998-1004

ОПТИМАЛЬНІ СПОСОБИ ОЧИЩЕННЯ ТОВСТОГО КИШКІВНИКА ПЕРЕД КОЛОНОСКОПІЄЮ

Лазарук В.М.
Рівненська обласна клінічна лікарня, Україна

Вступ

Колоноскопія (КС) нині широко використовується для діагностики та лікування захворювань товстої кишки і є "золотим стандартом" для виявлення товстокишкових захворювань. КС надають перевагу для обстежень дорослих пацієнтів з товстокишковими симптомами, залізодефіцитною анемією, ненормальними рентгенологічними знахідками в товстому кишківнику, позитивними скринінговими тестами на колоректальний рак, для спостереження за хворими після поліпектомій та операцій з приводу раку товстої кишки, для спостереження при запальних захворюваннях товстої кишки та при підозрі на наявність пухлинного утвору. Діагностична точність та безпечність колоноскопії залежить і від якості очищення кишківника. Погано підготовлений кишківник є найбільшою перешкодою для ефективної колоноскопії [2,18,19]. Ідеальний спосіб підготовки має забезпечити гарантоване та швидке очищення від усього фекального матеріалу. Він також не повинен впливати на водно-електролітний баланс, не змінювати макро- та мікроскопічну картину слизової оболонки, не викликати дискомфорту у пацієнтів і не бути дорогим.

На жаль, жоден із сучасних способів підготовки кишківника досі повністю не відповідає усім цим критеріям. [6,18] У 1980 р. Davis et al. [5] створили поліетиленгліколь (ПЕГ) — осмотично збалансований електролітний розчин для перорального лаважу. ПЕГ швидко став "золотим стандартом" для підготовки до колоноскопії. Однак погана переносимість, пов'язана із солевим присмаком і неприємним запахом сульфатів та великим об'ємом розчину, призвела до подальшого удосконалення органолептичних якостей ПЕГ, дозування його, а також повернення до інших осмотичних послаблюючих, наприклад, фосфату натрію (НФ) [4,7-9,12,13,15]. Актуальним є пошук ідеального способу очищення кишківника перед проведенням КС, особливо в теперішній час, у зв'язку з швидким розвитком технологій покращеної візуалізації слизової (*NBA, FISE*)

Мета роботи — знайти можливу оптимальну схему підготовки хворих до КС.

Матеріали та методи

За період 2010 року в аналіз роботи включено 247 КС. Залежно від способу підготовки хворі були поділені на 4 групи. До першої групи ввійшло 65 (26,3%) хворих. Їм очищення кишківника проводили ПЕГ — 4 л напередодні — із 15 до 19 год. До другої ввійшло 71 (28,8%) хворий. Їм очищення кишківника проводили ПЕГ — 2 л напередодні із 16 до18 год. та 2 л в день обстеження із 6 до 8 год. Для 50 (20,2%) хворих третьої групи очищення кишківника використали НФ. Призначалось дві дози розчину по 45 мл (3 столові ложки) з інтервалом 12 годин (ранок — вечір). До четвертої групи ввійшло 61 (24,7%) хворий. Їм очищення кишки проводили НФ. Призначалось дві дози розчину по 45 мл (3 столові ложки) з інтервалом 12 годин (вечір — ранок).

Хворі всіх групи були рівнозначні по статі та середньому віку. Із обстеження були виключені пацієнти з кишковою непрохідністю, наявністю стенозу верхніх відділів ШКТ, високою небезпекою перфорації кишківника, резекцією будь-яких відділів товстого кишківника в анамнезі, вагою тіла пацієнта меншою 60 кг, шлунковою або кишковою кровотечею, важкою серцевою або нирковою недостатністю, мегаколон, вагітні.

Результати та їх обговорення

У четвертій групі відсутність або наявність мінімальної кількості прозорої рідини, яку не потрібно відсмоктувати ("дуже добра" підготовка) спостерігалась у 45 (73,8%) хворих, яка легко відсмоктуєтьсь ("добра" підготовка) — у 16 (26,2%) хворих. Наявність рідкого кишкового вмісту, який відмивається та відсмоктується з труднощами ("задовільна" підготовка) або густого, напівгустого калу, який заважає огляду та не може бути ефективно відсмоктаний ("незадовільна" підготовка) не спостерігалось. У третій групі "дуже добра" підготовка всього кишківника була в 32 (64%) пацієнтів, "добра" — у 18 (36%). У другій групі "дуже добра" підготовка всього кишківника була в 37 (52,1%), "добра" — у 28 (39,4%), "задовільна" — у 6 (8,5%) пацієнтів. У першій групі "дуже добра" підготовка всього кишківника була в 30 (46,1%) пацієнтів, "добра" — у 24 (36,9%), "задовільна" — у 11 (17%).

Було виявлено, що схема з двома дозами НФ, коли перша доза вживалася ввечері перед процедурою, а друга — через 12 годин вранці в день дослідження, була більш ефективною, ніж схема з двома дозами НФ, які призначалися за день до обстеження, та схем із застосуванням повнооб'ємних розчинів ПЕГ [10]. Стандартна схема НФ (4 група) забезпечила вищий ступінь очистки в порівнянні з 3 групою. У пацієнтів 2 та 4 групи очистка "дуже добра" та"добра" спостерігалась частіше, ніж у 1 та 3 групі відповідно. Лаваж кишківника у пацієнтів 4 групи краще переносився та був більш ефективний ніж у 2 групі.

Також важливим є час прийому ПЕГ відносно до часу виконання обстеження. Як доведено в одній з робіт, прийом розчину ПЕГ за менш, ніж 5 годин до обстеження, забезпечив краще очищення кишківника порівняно з прийомом цього ж препарату більш, ніж за 19 годин до колоноскопії [3]. Подальші дослідження також демонстрували, що розподіл доз ПЕГ є ефективнішим, ніж прийом в одній дозі. Спосіб та/або час дозування є важливішими для якості підготовки кишки, ніж обмеження у дієті [1]. В 3, 4 групах не спостерігалось надходження пінистого вмісту із тонкого кишківника, що було відмічено в 1 та особливо в 2 групі. Регулярний сніданок та безшлаковий обід у пацієнтів 4 групи зменшував відчуття голоду.

В 4 групі було троє хворих, яким проводилась раніше підготовка до КС розчином ПЕГ, а тепер їм був запропонований НФ. Всі троє відмітили легшу переносимість НФ (відсутність вздуття, слабкості, болей в животі, втомлюваності, менш виражену тошноту) та виявили бажання підготуватись ним до наступної можливої КС. Результати досліджень продемонстрували, що краща переносимість підготовки кишківника за допомогою НФ, ніж з ПЕГ. Це позитивно впливає на комплаенс хворих, яким проводився лаваж кишківника НФ.

В однієї хворої з 3 групи спостерігались поодинокі фібриноїдні афти прямої та сигмовидної кишки на фоні незміненої слизової, але клінічно вони не проявлялись, як відмічають та інши дослідження [17]. НФ є низькооб'ємним, гіперосмотичним (осмотична дія направлена на вихід води із тканин кишківника в його просвіт) на відміну від високооб'ємного, ізоосмотичного ПЕГ (кишківник очищається шляхом випорожнення великого об'єму вжитої рідини). НФ спричиняє рух води за осмотичним градієнтом з плазми у просвіт кишківника, що і сприяє його очищенню. Це може призвести до розладів водного та електролітного балансу. Прийом НФ повинен супроводжуватись споживанням значної кількості рідини з метою запобігання дегідратації.

Всі хворі 2, 3 та 4 груп завершили підготовку, а от у 1 групі через суб'єктивні причини не змогли випити великий об'єм рідини 5 (7,7%) пацієнтів. За данними літератури від 5% до 15% пацієнтів не закінчують підготовку у зв'язку з відчуттям поганого присмаку і/або великим об'ємом розчину [11,14]. Досліджено, що ПЕГ, призначений поділеними дозами (2-3 літри ввечері перед обстеженням та 1-2 л зранку в день колоноскопії) мав таку ж ефективність та краще переносився хворими порівняно з стандартним прийомом 4 л напередодні обстеження [16], що було відмічено і в нашому дослідженні.

Висновки

Підготовка товстого кишківника водним розчином НФ є прийнятною альтернативою розчинам ПЕГ. Дозування водного НФ в два прийоми по 45 мл з проміжком у 12 годин (вечір-ранок) позитивно впливає на комплаенс хворих. Схеми з розподілом доз ПЕГ по 2-3 літра ввечері перед колоноскопією і 1-2 літра зранку — в день обстеження покращує переносимість препарату.

Література

1. Aoun E., Abdul-Baki H., Azar C. et al. (2005) A randomized single-blind trial of split-dose PEG-electrolyte solution without dietary restriction compared with whole dose PEG-electrolyte solution with dietary restriction for colonoscopy preparation. Gastrointest. Endosc. 62: 213-218
2. Beck D.E., Harford F.J., Di Palma J.A. (1985) Comparison of cleansing methods in preparation for colonic surgery. Dis Colon Rectum. 28: 491-495
3. Church J.M. (1998) Effectiveness of polyethylene glycol antegrade gut lavage bowel preparation for colonoscopy-timing is the key. Dis Colon Rectum. 41: 1223-1225
4. Cohen S.M., Wexner S.D., Binderow S.R. et al. (1994) Prospective, randomized endoscopist-blinded trial comparing precolonoscopy bowel cleansing methods. Dis Colon Rectum. 37: 689-696
5. Davis G.R., Santa C.A., Morawski S.G. et al. (1980) Development of a lavage solution with minimal water and electrolyte absorption or secretion. Gastroenterology. 78: 991-995
6. Di Palma J.A., Brady C.E. (1989) Colon cleansing for diagnostic and surgical procedures: polyethylene glycol-electrolyte lavage solution. Am. J. Gastroenterol. 84: 1008-1016
7. Di Palma J.A., Marshall J.B. (1990) Comparison of a new sulfate-free polyethylene glycol lavage solution versus a standard solution for colonoscopy cleansing. Gastrointest. Endosc. 36: 285-289
8. Froehlich F., Fried M., Schnegg J.F. et al. (1992) Low sodium solution for colonic cleansing: a double blind, controlled, randomized prospective study. Gastrointest. Endosc. 38: 579-581
9. Froehlich F., Fried M., Schnegg J.F. et al. (1991) Palatability of a new solution compared with standard polyethylene glycol solution for gastrointestinal lavage. Gastrointest. Endosc. 37: 325-328
10. Frommer D. (1997) Cleansing ability and tolerance of three bowel preparations for colonoscopy. Dis Colon Rectum. 40: 100-104
11. Golub R.W., Kerner B.A., Wise W.E. (1995) Colonoscopic preparations-which one? A blinded, prospective, randomized trial. Dis Colon Rectum. 58: 594-597
12. Hookey L.C., Depew W.T., Vanner S. (2002) The safety profile of oral sodium phosphate for colonic cleansing before colonoscopy in adults. Gastrointest. Endosc. 56: 895-902
13. Hsu C.W., Imperiale T.F. (1998) Meta-analysis and cost comparison of polyethylene glycol lavage versus sodium phosphate for colonoscopy preparation. Gastrointest. Endosc. 48: 276-282
14. Marshall J.B., Pineda J.J., Barthel J.S. et al. (1993) Prospective, randomized trial comparing sodium phosphate solution with polyethylene glycol electrolyte lavage for colonoscopy preparation. Gastrointest. Endosc. 39: 631-634
15. Raymond J.M., Beyssac R., Capdenat E. et al. (1996) Tolerance, effectiveness, and acceptability of sulfate-free electrolyte lavage solution for colon cleansing before colonoscopy. Endoscopy. 28: 555-558
16. Rosch T., Classen M. (1987) Fractional cleansing of the large bowel with Golytely for colonoscopic preparations: a controlled trial. Endoscopy. 19: 198-200
17. Rejchrt S., Bures J., Siroky M. et al. (2004) A prospective, observational study of colonic mucosal abnormalities associated with orally administered sodium phosphate for colon cleansing before colonoscopy. Gastrointest. Endosc. 59: 651-654
18. Tooson J.D., Gates L.K. (1996) Bowel preparation before colonoscopy. Choosing the best lavage regimen. Postrgrad. Med. 100: 203-214
19. Zmora O., Wexner S.D. (2001) Bowel preparation for colonoscopy. Clin. Colon Rectal Surg. 14: 309-315

ВІДНОВЛЕННЯ ПРОХІДНОСТІ ГАСТРОЕЗОФАГАЛЬНОЇ ДІЛЯНКИ ПРИ ЗЛОЯКІСНИХ ПУХЛИНАХ ШЛЯХОМ ЕНДОСКОПІЧНОГО СТЕНТУВАННЯ

Милиця М.М., Давидов В.І., Тімченко В.Ф., Товбін Ю.В.
Запорізька медична академія післядипломної освіти, кафедра хірургії і проктології, Україна

Summary

This is the reflaction of the results of an endoscopic stantation of the eight patients with the malignant tumours of esophagus, cardiac orifice and stomach that are complicated by the stenosis. In comparison with the usage of the symptomatic surgery of gastrostomy, stantation has certain advantages. Patients can meal by the natural way. Fixing of stant is a little invasive method, which can be carried out to patients in poor conditions, it also guarantees safe aftertreatment. Patients, who were fixed with a stant, were able to meal any kind of food on the second day after the stantation.

Key words: endoscopic stantation, esophagus, stomach, malignant tumours.

Вступ

Рак стравоходу займає одну з перших сходинок серед причин смертності від онкологічних захворювань. Лише 20% хворим на рак стравоходу вдається виконати радикальне оперативне втручання [2,3]. З цього приводу паліативні методики лікування даної патології є найпоширенішими в світі. Головною метою цих методик є усунення основного симптому раку стравоходу — дисфагії. Дисфагія, домінуючий синдром при "стенозуючій" патології верхніх відділів ШКТ призводить до афагії і кахексії. Пацієнтам з даною патологією необхідна допомога з гарантованою низькою летальністю, невисокою частотою ускладнень [1-3].

Гастростомія — найбільш простий метод забезпечення харчування цієї категорії хворих. Проте, гастростомія психологічно дуже важко сприймається пацієнтами та призводить до їх соціальної дезадаптації, не забезпечує адекватного харчування, викликає у пацієнтів дискомфорт. Суттєво, що цій операції властива висока летальність, оскільки її виконують хворим за життєвими показниками [4-6].

Як альтернатива гастростомії сьогодні широко використовуються ендоскопічні методики реканалізації стравоходу. Такими є бужування, електрокоагуляція біполярним

зондом, реканалізація високоенергетичним лазером, фотодинамічна реканалізація низькоенергетичним лазером, інтубація пухлини жорсткими сітками протезами та, нарешті, встановлення дротяних стентів, що саморозширюються.

Мета роботи: доказ переваги встановлення стравохідного стенту у хворих на ускладнений рак стравоходу.

Матеріали та методи

В клініці хірургії і проктології ЗМАПО за період 2007-2009 рр. було виконано стентування 8 пацієнтів у віці від 68 до 79 років зі злоякісними новоутвореннями стравоходу і кардії, ускладненими стенозом. Чоловіків було двоє, жінок — 6. Показаннями до стентування стравоходу і кардіоезофагеальної ділянки були:

- звуження просвіту стравоходу і кардіоезофагеальної ділянки діаметром менше 0,7 см, зумовлене стенозуючим раком у неоперабельних пацієнтів;
- злоякісні пухлини і метастатичне ураження органів середостіння з вторинним ураженням чи здавленням стравоходу зовні;
- рецидиви раку шлунка з розвитком злоякісної стриктури в ділянці стравохідно-кишкового анастомозу в зв'язку з пухлиною, зростання якої триває;
- загроза розпаду пухлини під час проведення спеціального лікування;
- значна кахексія або супутня патологія, яка виключає проведення спеціального лікування.

Перед імплантацією стенту в більшості випадків ми проводили реканалізацію зони перешкоди до діаметру провідника, що доставляє пристрій стенту. Для цього застосовували ендоскопічні методи реканалізації просвіту стравоходу: балонна дилатація, бужування стравохідними бужами, діатермокоагуляція голчастим електродом.

Показаннями до проведення реканалізації були: стенозуючий рак кардіоезофагеальної ділянки зі стриктурою просвіту стравоходу менше 0,7 см в діаметрі, а також стриктури звустнень стравоходу після радикального оперативного лікування раку стравоходу і кардіоезофагеальної ділянки. Перед проведенням стентування ретельно збирався анамнез, проводилась рентгенографія стравоходу і шлунка з барієм, рентгенографія органів грудної клітки. Виконувалась езофагогастродуоденоскопія з морфологічною верифікацією процесу, УЗД і КТ органів черевної порожнини.

Використовувались стравохідні стенти розробки медичного центру "Ендомед" (Україна), які виготовляються з зигзагоподібної пружини з біологічно інертних марок сталі і можуть мати плівкове покриття з політетрафторетилену. Довжина стентів складала 120-160 мм, діаметр — 20 мм. У стиснутому вигляді стент вміщували у пристрій для його доставки. Пристрій являє собою тефлоновий катетер із зовнішнім діаметром 6 мм та довжиною не менше 500 мм, має також виштовхувач стенту — поліуретановий стрижень діаметром 4 мм, довжиною трохи більшою, ніж довжина зонду. Під візуальним контролем езофагогастроскопу заводили пристрій, що доставляє стент, після чого оболонку пристрою стягували. Стент розправлявся, виконувався візуальний огляд ділянки імплантації і ступеня розкриття стенту. Повне розкриття відбувалось протягом 72 годин. Обов'язковою умовою був рентгенологічний контроль після імплантації.

Клінічне спостереження

Хвора Д., 65 років, надійшла в хірургічне відділення 28/12-2009 з діагнозом захворювання стравоходу. Скарги на утруднення проходження їжі та рідини по стравоходу, виникаючі при цьому болі за грудиною, відрижку повітрям, зниження ваги, відразу до їжі. Хворіє близько двох тижнів, коли з'явився біль за грудиною при вживанні їжі, утруднені її прохідності. Через тиждень больовий синдром став наростати, що призвело до відмови хворої від їжі.

ЕГДС (29/12-2009): захворювання кардіального відділу стравоходу і субкардіального відділу шлунка. Рентгеноскопія ШКТ (30/12-2009): захворювання склепіння і верхньої третини тіла шлунка? Рентгеноскопія органів грудної клітки (30/12-2009): легені та серце в межах вікових змін. УЗД ГПБС (30/12-2009) — ехоознаки хронічного безкам'яного холециститу, деформація жовчного міхура. Вогнищне утворення печінки (гемангіома? Mts?). Помірне дифузне ущільнення pancreas. Ендокринолог (04/01-2010): цукровий діабет, тип II, легкий перебіг, стадія декомпенсації.

Операція (6/01-2010) — діагностична лапаротомія, дренування черевної порожнини. Пухлина кардіального відділу шлунка, розмірами 3×5 см, кам'янистої щільності, проростала в ліву нирку, діафрагму і нижню третину стравоходу, стенозуючи останній. Враховуючи соматичний статус, наявність декомпенсованої форми цукрового діабету випадок визнано іноперабельним.

Діагноз після операції: захворювання кардіального відділу шлунка $T_4N_1M_1$, ст. IV. Цукровий діабет, II тип, стадія декомпенсації.

Гістологічне заключення: недиференційований рак з некрозом.

На другу добу після стентування хвора почала приймати їжу через рот. Ускладнень не було. Найближчі функціональні результати стентування задовільні. ЕГДС (13/01-2010): стентування нижньої третини стравоходу і верхньої третини шлунка. Стент встановлено довжиною до 10 см на відстані від 38 см до 48 см від різців. 19/01-2010 виписана в задовільному стані для подальшого спостереження у хірурга, ендокринолога за місцем проживання.

Результати

Методика стентування мала очевидну перевагу у порівнянні з неоперативними паліативними методами — гарантоване усунення дисфагії. Навіть при повній рентгенологічній регресії внаслідок проведення радіохіміотерапії середній час до прогресування складає 4-7 місяців. В порівнянні із застосуванням симптоматичної операції гастростомії стентування має безперечні переваги і хворі можуть приймати їжу природнім шляхом. Встановлення стенту є малоінвазивною методикою, яку можна проводити хворим у важкому стані, гарантує безпечне проведення подальшого лікування без ризику розвитку стравохідної нориці.

Всі хворі, яким було встановлено стенти, мали змогу приймати будь-яку їжу природнім шляхом вже на другу добу після стентування. Можливих ускладнень після встановлення стентів не спостерігали. Найближчі функціональні результати стентування в усіх восьми пацієнтів можна розцінювати як задовільні.

Висновки

Встановлення стентів хворим на місцево поширений та ускладнений рак стравоходу є ефективним методом лікування, який дозволяє гарантовано відновити прохідність стравоходу та запобігти розвитку летальних ускладнень. Показаннями до стентування є: стенозуючий рак стравоходу і кардіоезофагальної зони у неоперабельних пацієнтів, рецидиви раку шлунка після гастроектомії з розвитком злоякісної стриктури в зоні стравохідно-шлункового анастомозу, значна кахексія, або супутня патологія, яка виключає проведення спеціального лікування. Проведення стентування відноситься до методики малоінвазивного лікування і може бути рекомендовано хворим у важкому стані. Встановлення стравохідного стенту дозволяє хворому приймати їжу природнім шляхом, що є перевагою у порівнянні з методикою гастростомії.

Література

1. Кіркілевський С.І., Кондрацький Ю.М., Хайдар Х. та співав. (2002) Використання дротового стенту, що розширюється, для лікування стравохідно-трахеального свища, який був викликаний розпадом рецидиву раку стравоходу. Клінічна хірургія. 10: 59-61
2. Ганул В.Л., Киркилевский С.И. (2003) Рак пищевода: руководство для онкологов и хирургов. (Киев). "Книга плюс". 200 с.
3. Киркилевский С.И., Лукашенко А.В., Кондрацкий Ю.Н., Пасечный С.В. (2005) Использование саморасширяющихся проволочных пищеводных стентов у больных с осложненными заболеваниями пищевода. Тези доп. наук.-практ. конф. "Проблеми сучасної торакальної хірургії". (Сімеїз — Кривий Ріг). с. 93-97
4. Бобров О.Е., Киркилевский С.И., Бучнев В.И. с соавт. (2005) Лечение несостоятельности пищеводно-тонкокишечного анастомоза. Таврический медико-биологический вест ник. 1: 11-13
5. Мамонтов А.С., Соколов В.В., Верещагин В.Г. (2003) Лечебная тактика при нерезектабельном раке пищевода с дисфагией II-IV степени: обходное шунтирование, гастростомия или эндопротезирование? Паллиат. мед. и реабилит. 2: 88-89
6. Бобров О.Е., Киркилевский С.И., Бечнев В.И. с соавт. (2005) Принципы лечения несостоятельности пищеводно-тонкокишечного анастомоза после гастрэктомии. Актуальні проблеми сучасної медицини: Вісник Української медичної стоматологічної академії. 5; 1 (9): 18-20

АОРТОЕЗОФАГЕАЛЬНА ФІСТУЛА ЯК РІДКІСНА ПРИЧИНА ЕЗОФАГЕАЛЬНОЇ КРОВОТЕЧІ

Мокрик В.Ю., Мокрик Ю.М., Богославець Б.І., Нечипорук Т.П., Ковтунець А.Т.

Рівненська обласна клінічна лікарня, Україна

Summary

An aortoesophageal fistula is a rare cause of upper gastrointestinal bleeding whose outcome is usually fatal. The diagnosis is invariably made post-mortem with only anecdotal reports of successful salvage available in the literature. Most cases are due to aortic disease. In a rare case cause of aortoesophageal fistula is oesophageal malignancy (Up to 0.2% in the general structure of nonvariceal oesophageal hemorrhage). On todays in the literature about 85 cases of the given pathology are described. We report a case of aortoesophageal fistula due to esophageal carcinoma what has ended with a fatal bleeding, which we have met in our practice.

Key words: aortoesophageal fistula, oesophageal malignancy, oesophageal bleeding, "herald" hemorrhage.

Вступ

Шлунково-кишкові кровотечі завжди були однією з самих серйозних проблем медицини. Найбільш часто вони виникають при гастро-дуоденальних виразках, ерозіях, гастритах, езофагітах, синдромі Меллорі-Вейсса, варикозно розширених венах стравоходу, виразках Баррета, новоутворах стравоходу та шлунку. Частота госпіталізії при даній патології складає від 36 до 102 на 100 тисяч дорослого населення [3,6]. В усіх вікових групах захворюваність вище серед чоловіків, ніж серед жінок. Рівень смертності знаходиться в межах 8-14%. Летальність при рецидиві кровотечі залишається високою і не має тенденції до зниження: її рівень становить 30-40% [7].

В Україні щоденно в середньому 100 чоловік із шлунково-кишковими кровотечами потребують невідкладної терапії, а близько 4 помирають від різноманітних ускладнень ШКК [5]. За останні 5 років в Україні кількість кровотеч в просвіт травного тракту збільшилась на 14%. Не дивлячись на велику кількість публікацій, багато питань діагностики, хірургічної тактики та вибору методу лікування у цієї категорії пацієнтів, як і раніше, залишаються спірними і до кінця не вирішені [2].

В загальній структурі шлунково-кишкових кровотеч виділяють основні причини її виникнення: виразкова хвороба — 53,7%; ерозивний гастродуоденіт — 14,4%; пухлини — 10,5%; цироз печінки — 6,1%; синдром Меллорі-Вейса — 7,3%; діафрагмальна грижа — 1,1% [5]. За винятком кровотеч з варикозно розширених вен стравоходу обумовлених портальною гіпертензією, кровотечі з верхніх відділів шлунково-кишкового тракту лише в 17% обумовлені патологією стравоходу. Вони в 65% обумовлені рефлюкс-езофаітом, в 30% — синдромом Меллорі-Вейсса. Частота злоякісних пухлин у цих пацієнтів складає менше 2%, частота злоякісної аортоезофагеальної фістули (АЕФ) — єдиного стану що супроводжується масивною, як правило, фатальною кровотечею, менш ніж 0,2% [13].

На першому місці серед етіологічних факторів у виникненні АЕФ в 54,2% є розрив розшаровуючої аневризми грудного відділу аорти. Наступними по частоті є сторонні тіла стравоходу — 19,2% та рак стравоходу — 17%. В ряді випадків (9%) АЕФ викликають туберкульоз, перфорація виразки Баррета, тривала назогастральна інтубація, зовнішня травма, ятрогенне пошкодження при операціях на аорті та стравоході [14]. Так, у роботі Hollander and Quik (найбільш широкому огляді описаних в літературі епізодів АЕФ, що включив 500 випадків), майже в 50% відсотках причиною виникнення цього ускладнення була розшаровуюча аневризма аорти, і лише в 85 випадків причиною виникнення АЕФ був рак стравоходу, що вказує на виключну рідкість цієї патології.

Вперше АЕФ була описана Dubrueil в 1818 році. В 1919 році Chiari була описана класична тріада симптомів при АЕФ — ретростернальний біль, дисфагія та сигнальна кровотеча, яка й була названа його іменем. АЕФ рідко діагностується до розвитку масивної, часто фатальної кровотечі. Симптоми тріади Chiari спостерігаються в 45-80% [11,14]. Сигнальна кровотеча, як правило, виникає в період 24-72 години.

З інструментальних методів для діагностики АЕФ застосовують езофагоскопію, аортографію, комп'ютерну томографію. Ендоскопічними критеріями АЕФ є:

- пульсуюча маса в підслизовому шарі з (або без) фіксованим згортком;
- слизова оболонка синювато-сірого кольору (синюшня) за рахунок підслизової гематоми;
- наявність стороннього тіла, виразки чи езофагіту;
- візуалізується отвір фістули (рідко) [15].

Цінність езофагоскопії не підлягає сумніву, хоча деякі автори наголошують, що застосування цього методу може спровокувати передчасний розвиток масивної кровотечі [9,10,12]. Також високоінформативним методом діагностики АЕФ є комп'ютерна томографія, що візуалізує псевдоаневризму між стравоходом та аортою.

З понад 6 000 випадків гострих шлунково-кишкових кровотеч, які ми спостерігали в Рівненській обласній клінічній лікарні, з такою патологією ми зустрілися вперше.

Клінічне спостереження

Пацієнт З., 1937 р.н., був доставлений в приймальне відділення лікарні 09/08-2009 з діагнозом "шлунково-кишкова кровотеча". При поступленні скаржився на болі в грудній клітині, затруднення при ковтанні. Крім цього пацієнт вказав, що 6 годин назад, під час регургітації харчових мас, помітив згорток крові. З анамнезу відомо, що вказані скарги турбують на протязі останніх двох тижнів. Загальний стан пацієнта задовільний. Шкірні покриви та видимі слизові блідо-рожевого кольору. Серцева діяльність ритмічна, тони ослаблені, чисті. Пульс 98 уд/хв., АТ 100/60 мм рт. ст. В легенях везикулярне дихання. Загальний аналіз крові: Hb 100 г/л, Er 3,2 Т/л, Le 20,1 Г/л, паличкоядерні 15%, сегментоядерні 59%, еозонофіли 2%, лімфоцити 18%, моноцити 6%. Пацієнту проведено рентгенографію органів грудної клітини, сонографічне дослідження органів черевної порожнини — суттєвих змін не виявлено. Хворий оглянутий хірургом центру шлунково-кишкових кровотеч та торакальним хірургом. З метою уточнення діагнозу, пацієнту була призначена езофагогастроскопія. Після анестезії ротоглотки 2% розчином лідокаїну, апарат під контролем зору вільно введений в стравохід, де у в/3 відмічено стенозування просвіту за рахунок циркулярного розростання слизової. Детально оглянути місце звуження не вдалося, так як розпочалось масивне поступлення яскраво червоної крові в просвіт стравоходу, з виділенням її через рот. Ендоскопічно верифікувати джерело кровотечі не вдалося. Стан пацієнта миттєво погіршився, хворий втратив свідомість. Дослідження було припинено, негайно розпочато реанімаційні заходи, які були продовжені реанімаційною бригадою та були не ефективні. Через 40 хв. констатована смерть.

При аутопсії в просвіті стравоходу виявлено згорток крові, що виповнює його. Стравохід звужений на межі верхньої та середньої третини за рахунок циркулярної пухлини з проростанням в середостіння та прилеглу стінку аорти з вогнищевим некрозом та проривом стінки аорти в просвіт стравоходу. Метастази вздовж стравоходу дистальніше. Звертає на себе увагу той факт, що у просвіті аорти кров практично відсутня. Шлунок значно збільшений в об'ємі, в просвіті до 2 літрів крові. В окремих петлях тонкого кишківника дьогтьоподібні маси. В печінці по передньому краю правої долі субкапсулярний метастаз до 2 см в діаметрі.

Отже, у хворого мав місце плоскоклітинний рак середньої третини стравоходу з проростанням в середостіння та стінку аорти, некрозом пухлини з утворенням аорто-езофагеальної фістули ускладненої масивною кровотечею.

Висновки

Аналізуючи даний клінічний випадок можна зробити наступні висновки, що однією із рідких причин гострої ШКК може бути АЕФ як ускладнення раку стравоходу. У більшості випадків такі кровотечі є фатальними. Прижиттєва діагностика можлива лише за умови уважного вивчення анамнезу і детального обстеження. Під час підготовки до проведення ургентної ендоскопії пацієнтам з приводу ШКК, з невстановленим джерелом кровотечі, лікар має бути готовий до проведення комплексних методів гемостазу і проведення реанімаційних заходів. Наявність у пацієнта одного або декількох симптомів тріади Chiari має насторожити лікаря щодо можливості АЕФ. У пацієнтів з підозрою на АЕФ покази до проведення езофагогастроскопії мають бути виваженими, оскільки це може спровокувати фатальну кровотечу.

Література

1. Кобиашвили М.Г., Кузьмин-Крутецкий М.И. Кровотечения из сосудистых образований и аномалий верхних отделов ЖКТ и толстой кишки. www.endoscopy.ru
2. Кондратенко П.Г., Соколов М.В., Смирнов Н.Л. (2007) Организационные вопросы оказания специализированной помощи больным с острыми кровотечениями в просвет пищеварительного канала. Укр. ж. малоінвазивної та ендоск. хір. Vol. 11; 1: 24-25
3. Маев И.В., Самсоном А.А., Бусарова Г.А., Агапова Н.Р. (2003) Острые желудочно-кишечные кровотечения (клиника, диагностика, терапия). Лечащий врач. 5
4. Тарасов В.А., Побегалов Е.С., Ставровиецкий В.В., Виноградова М.В., Литвинов А.Ю. (2006) Лечение злокачественных опухолей легких и желудочно-кишечного тракта, осложнённых кровотечениями. Практическая онкология. 7; 2: 94-100
5. Фомін П.Д., Білий В.Я. (2007) Актуальні аспекти діагностики та лікування шлунково-кишкових кровотеч. Здоровье Украины. 8: 41
6. Фомин П.Д., Шепетько Е.Н., Заплавский А.В. (1997) Диагностическая и лечебная фиброгастродуоденоскопия при острых желудочно-кишечных кровотечениях. Тез. докл. республіканської науково-практичної конференції "Актуальні проблеми невідкладної хірургії черевної порожнини та урогенітального тракту". (Киев). с. 32-33
7. Чернеховская Н.Е. (2004) Диагностика и лечение кровотечений из верхних отделов желудочно-кишечного тракта. Журнал "Доктор.Ру". 2
8. Шептулин А.А. Кровотечения из нижних отделов желудочно-кишечного тракта. www.rmj.ru
9. Baron R.L., Koehler R.E., Gutierrez F.R. et al. (1981) Clinical and radiographic manifestations of aortoesophageal fistulas. Radiology. 141: 599-605
10. Benson M.J., Rouse D., van Someren N. et al. (1991) Fatal hemorrhage from an aorto-esophageal fistula precipitated by flexible endoscopy. Gastrointest. Endosc. 37: 193-196
11. Carter R., Mulder G.A., Snyder E.N. et al. (1978) Aortoesophageal fistula. Am. J. Surg. 136: 26-30
12. Ctercteko G., Mok C.K. (1980) Aorta-esophageal fistula induced by a foreign body: the first recorded survival. J. Thorac. Cardiovasc. Surg. 80: 233-235
13. de Manzoni G., Catalano F., Festini M. et al. (2002) Esophageal non-variceal hemorrhage: a clinical and epidemiological study. G. Chir. Vol. 23; 5: 199-204
14. Hollander J.E., Quick G. (1991) Aortoesophageal fistula: a comprehensive review of the literature. Am. J. Med. 91: 279-287
15. Xia Min, Guo Ji-zhong, Zhan Qiang, Yan Jie (2007) Chinese Medical Journal. 120 (23): 2149-2150

ПОДГОТОВКА КИШЕЧНИКА ПРИ ЭНДОСКОПИЧЕСКОМ СКРИНИНГЕ КОЛОРЕКТАЛЬНОГО РАКА

Музыка С.В., Винницкая А.Б.
Клинника "ЛИСОД", Киев, Украина

Summary

The aim of our study was to assess the complications and detection rate of colorectal lesions by comparing chromocolonoscopy with two different types of colon preparation. Polyethylene glycol (40) and sodium phosphate (51) were used in 91 asymptomatic patients. Both groups were similar with regard to age, sex and ASA score. Mann-Whitney U Tests were used to determine differences between polyethylene glycol group and sodium phosphate group. Differences in the adenoma rate detection were statistically insignificant in both groups. There was not anything complications.

Key words: Polyethylene glycol, sodium phosphate, colon preparation, colorectal cancer screening.

Введение

Программированное обследование бессимптомных мужчин и женщин, у которых имеется высокая вероятность наличия аденоматозных полипов или рака (скрининг), достоверно снижает смертность от колоректального рака (КРР). Согласно результатам исследований, построенных по принципам доказательной медицины, на сегодняшний день колоноскопия (КС) является наиболее эффективным скрининговым методом для КРР, который позволяет не только диагностировать ранний рак, но и удалить аденоматозный полип. Известно, что эндоскопическая полипэктомия во время скрининговой КС уменьшает риск развития КРР на 50-67%, а смертность — на 65% [3,6,11,24,29]. Успех эндоскопического скрининга напрямую зависит от качества подготовки толстой и прямой кишки к исследованию.

Целью настоящего *исследования* является сравнительная оценка результатов эндоскопического скрининга КРР и колоректальных аденом при подготовке раствором полиэтиленгликоля и раствором фосфатов натрия.

Материалы и методы

Для проведения эндоскопического скрининга приглашали бессимптомных лиц в возрасте 50-75 лет, независимо от половой принадлежности. Пациентам, которые имеют отягощенный семейный анамнез по КРР, предлагали пройти скрининг с 40 лет. Не относили к скринингу обследование пациентов с анемией, необъяснимой потерей веса, воспалительными заболеваниями кишечника, с уже установленным диагнозом КРР и/или колоректальных аденом.

Проанализировали результаты 290 скрининговых КС. Из исследования были исключены все случаи неадекватной подготовки кишки (6 пациентов). Тотальная КС выполнена у 99,3% пациентов, т.е. введение колоноскопа в слепую (52,8%) или подвздошную кишку (46,5%). В двух случаях (женщины после перенесенных гинекологических операций) не удалось выполнить тотальную КС, поэтому их исключили из исследования. Во всех случаях пациенты получали пероральную подготовку кишечника. Сравнительное исследование проводили на материале 91 КС, при проведении которых качество подготовки кишечника оценивали в баллах. В первой группе (40) пациенты готовились раствором полиэтиленгликоля (ПЭГ) 4 литра раствора в течение четырех часов, во второй (51) — раствором фосфата натрия (ФН) — 2 флакона с интервалом в 12 часов. Качество подготовки оценивали по Бостонской шкале [14], согласно которой соответствующий балл выставляется по каждому из трех отделов толстой кишки (таблица 1 и таблица 2), таким образом, общая сумма баллов может быть от 0 до 9.

Все КС выполнены непосредственно после проведения электрокардиографии, общего анализа крови и коагулограммы, что обусловлено проведением глубокой седации, а также тем, что полипы размером менее 10 мм были удалены немедленно после их обнаружения. После осмотра пациента, оценки по шкале ASA [12], получения информированного согласия, седация проводилась анестезиологической бригадой с препаратом пропофол. Исследования выполнены видеоколоноскопом с обязательной видеозаписью и архивированием. Извлечение колоноскопа с осмотром слизистой оболочки кишки занимало не менее 8 минут. Во время извлечения колоноскопа, начиная со слепой кишки, всем пациентам проводили хромоэндоскопию — окрашивание всех отделов толстой кишки 0,2% раствором индигокармина. Индигокармин облегчал визуализацию рельефа слизистой оболочки, заполняя межэпителиальные пространства. Согласно действующим рекомендациям, все выявленные полипы толстой и прямой кишки должны быть удалены с обязательным патоморфологическим исследованием [1]. В случае полипов размером до 10 мм проводили полипэктомию во время первого визита с обязательным патоморфологическим исследованием. Полипы размером более 10 мм удаляли только в условиях хирургического стационара. При необходимости прибегали к методам профилактики постполипэктомических осложнений: эндоскопическому лигированию ножки или клипированию основания полипа. Материал направляли для детального патоморфологического анализа в лабораторию *PathoLab* (Израиль). Морфологические изменения классифицировали согласно Венской классификации с определением вовлеченности краев при удалении новообразования, при необходимости проводилось иммуногистохимическое исследование.

Для оценки результатов скрининга использовали специально созданную базу данных, в которой, начиная с 2007 года, регистрируются паспортные, анамнестические данные, результаты скрининга, включая патоморфологическое исследование, что позволяет проводить статистический анализ и наблюдение за пациентами. Для определения достоверности полученных результатов использовании статистический тест *Mann-Whitney* (U-тест). Разницу считали статистически достоверной при значении P менее 0,05.

Результаты

Обе группы пациентов были равнозначны по полу, возрасту и шкале оценки анестезиологического риска (*ASA*). Результаты сравнения приведены в таблице 3.

Оценку качества подготовки кишки выше семи баллов по Бостонской шкале имели 90% пациентов. Была отмечена достоверная разница в качестве подготовки между раствором ПЭГ и раствором ФН. Результаты сравнения приведены в таблице 4. Все 6 пациентов, которые не следовали рекомендациям по подготовке и были исключены из исследования, готовились раствором ПЭГ. Отступление от инструкции (сокращение объема выпитого раствора) было обусловлено ухудшением самочувствия, появлением тошноты или рвоты. У тех, кто готовился раствором ФН, не наблюдали ни одного случая нарушения инструкции, т.е. неполной подготовки.

В обеих группах не было не одного случая, когда после получения результатов ЭКГ, общего анализа крови, коагулограммы были выявлены противопоказания для проведения седации и/или КС. Не наблюдали осложнений седации, требующих искусственной вентиляции легких или медикаментозного лечения.

Всего в обеих группах выявлено 106 полипов размерами от 1 до 20 мм. Аденом — 68, среди них: размером до 10 мм — 57 (83%). Среди всех аденом 58% локализовались проксимальнее селезеночного изгиба. Суммарно в обеих группах 31,9% пациентов имели колоректальные аденомы. Сравнительные результаты скрининга при проведении стандартного осмотра и хромоэндоскопии представлены в таблице 5.

Таким образом, не было статистически достоверной разницы между двумя группами по числу выявленных пациентов с полипами и аденомами, а также в соотношении числа аденом к числу пациентов.

Обсуждение

Цель скрининга — уменьшение заболеваемости и смертности за счет выявления КРР на ранней стадии и удаления аденоматозных полипов, которые являются предшественниками КРР [28]. Среди всех методов скрининга КРР наибольшей эффективностью обладает КС [22]. Проведенные исследования показывают значительное сокращение бюджетных

Таблица 1. *Оценка качества подготовки по Бостонской шкале*

Балл	Характеристика
0	Не подготовлена: слизистая не визуализируется, несмотря на активную водную ирригацию.
1	Плохая подготовка: осмотру доступна лишь небольшая часть сегмента кишки, в остальном слизистая покрыта плотным содержимым или непрозрачной жидкостью.
2	Хорошая подготовка: небольшое количество плотного содержимого и/или непрозрачной жидкости, требует аспирации, но слизистая сегмента кишки визуализируется хорошо.
3	Отличная подготовка: сегмент кишки не содержит плотного содержимого и/или непрозрачной жидкости.

Таблица 2. *Оценка подготовки толстой кишки согласно Бостонской шкале по отделам*

Отдел толстой кишки	Баллы
Правые отделы толстой кишки (слепая и восходящая)	0-3
Средние отделы толстой кишки (печеночный и селезеночный изгибы, поперечно-ободочная кишка)	0-3
Левые отделы толстой кишки (нисходящая, сигмовидная, прямая)	0-3
Всего	**0-9**

расходов на лечение больных КРР, что покрывает стоимость скрининга и последующего наблюдения [23]. Несколько стран, включая США, Австрию, Германию, Польшу и Люксембург уже используют КС в качестве метода скрининга. Это во многом повлияло на заболеваемость КРР в США, которая за период с 2002 по 2005 год снизилась на 4,5% [21].

Во многом благодаря развитию техники, золотым стандартом в раннем выявлении неоплазии пищеварительного тракта стала эндоскопия [15]. Однако результаты исследований показывают, что КС не лишена недостатков и не позволяет выявить абсолютно все случаи аденомы и аденокарциномы [16], количество ложноотрицательных результатов скрининговой КС может достигать 10%, и до 27% малых аденом может быть пропущено [20]. На выявление сложных для диагностики плоских аденом направлены методы улучшения эндоскопической визуализации, к которым относится хромоэндоскопия.

Хромоскопия с раствором индигокармина много лет применяется для детальной оценки рельефа поверхности слизистой оболочки пищеварительного тракта. Индигокармин — контрастный краситель растительного происхождения синего цвета [7]. В отличие от абсорбирующих красителей не поглощается слизистой оболочкой, а накапливается в щелях и углублениях, делает видимыми плоские дефекты и нарушения архитектоники слизистой оболочки [19]. Индигокармин, который в Японии применяется при каждом эндоскопическом исследовании пищеварительного тракта, стал привлекать внимание западных ученых. Кокрановский систематический обзор 2007 года, основываясь на выводах четырех работ, указывает на доказанную эффективность хромоколоноскопии в диагностике колоректальных аденом [4]. Результаты австралийского исследования, опубликованные в 2009 году, подтверждают преимущество хромоколоноскопии в диагностике колоректальных аденом [26]. Анализ другого сравнительного исследования показывает, что данное преимущество достигается именно за счет полипов малых размеров, т.е. плоских образований, диагностика которых наиболее затруднена [18]. Однако, кроме техники осмотра, большое влияние на число выявленных полипов и аденом оказывает качество подготовки кишечника [8,25]. В настоящее время предпочтение отдается пероральной подготовке, которая по механизму действия может быть изоосмолярной и гиперосмолярной. Знание физиологических механизмов позволяет выбрать метод подготовки с учетом сопутствующих заболеваний и возраста пациента. Изоосмолярный раствор ПЭГ не абсорбируется и не ферментируется, однако для полноценной очитки кишечника, как правило, необходимо выпить 4 литра раствора на протяжении четырех часов. Гиперосмолярный раствор ФН требует одного стакана препарата в два приема с двенадцатичасовым интервалом, во время которого пациент пьет освежающие напитки, соки, прохладную воду. Исходя из максимальной продолжительности опорожнения кишечника, рекомендуемый минимальный интервал между вторым приемом препарата и КС составляет 5 часов [17].

Много работ посвящено анализу безопасности пероральной подготовки. Необходимо отметить, что любой способ очистки кишечника может приводить к таким осложнениям, как водно-электролитные нарушения, головокружение, тошнота, рвота, повышенное газообразование, периональная боль [2]. Пероральная подготовка противопоказана пациентам с клиникой нарушения кишечной проходимости или перфорации кишки, что было неактуальным для нашего исследования, поскольку в скрининге участвуют только бессимптомные пациенты. В результате приема раствора ПЭГ описано развитие аспирации, синдрома Меллори-Вейсса, перфорации пищевода, панкреатита, сердечной аритмии [9,27]. Мы учитывали тот факт, что вследствие своей гиперосмолярности раствор ФН может приводить к потере жидкости и транзиторным электролитным нарушениям. Поскольку наиболее частыми нарушениями являются гиперфосфатемия, гипернатремия, гипокальцемия, гипокалемия, препараты ФН противопоказаны при почечной недостаточности, асците и сердечной недостаточности [5].

Несмотря на электролитные нарушения, результаты исследования на материале 3022 пациентов не выявило каких-либо серьезных осложнений при использовании ФН [10]. Управление по контролю за пищевыми продуктами и лекарственными препаратами (*FDA*) за шесть лет мониторинга в США выявило 14 случаев смерти, которые были непосредственно связаны с пероральной подготовкой кишечника и, чаще всего были обусловлены неправильным назначением с превышением дозы препарата. Среди них 6 случаев приходятся на прием ПЭГ и 8 случаев на прием ФН [13]. По результатам нашего исследования назначение препаратов с учетом противопоказаний не сопровождалось развитием осложнений, как при ПЭГ, так и при ФН. Анализ результатов скрининга колоректальных аденом не выявил статистически достоверной разницы между двумя методами пероральной подготовки.

Таблица 3. *Сравнение групп по возрасту и полу*

Показатель	Группа ПЭГ	Группа ФН	p
Средний возраст	52	50,5	=0,532
Пол	16М/24Ж	17М/34Ж	=0,513
Оценка по ASA	1,8	1,9	=0,689

Таблица 4. *Сравнение качества подготовки по Бостонской шкале*

Показатель	Группа ПЭГ	Группа ФН	p
Средняя оценка	8,3	8,8	<0,0001
Количество пациентов с оценкой более 7 баллов	82,5%	98%	<0,001

Таблица 5. *Сравнительные результаты скрининга*

Показатель	Группа ПЭГ	Группа ФН	p
Пациенты с полипами	47,5%	58,8%	=0,185
Пациенты с аденомами	32,5%	31,4%	=0,909
Аденома / пациент	0,6	0,85	=0,988

Таким образом, пероральная подготовка препаратами ПЭГ и ФН при эндоскопическом скрининге колоректального рака является эффективной и безопасной. Выбор препарата должен проводиться с учетом возраста, сопутствующих заболеваний и предпочтений пациента. Нет разницы между ПЭГ и ФН в результатах диагностики колоректальных аденом у бессимптомных пациентов.

Литература

1. Захараш М.П., Харченко Н.В., Музыка С.В. (2006) Скрининг предраковых состояний и рака толстой кишки. Методические рекомендации МЗ Украины. (Київ). "Медицина". 23 с.
2. ASGE Technology Committee (2009) Technology status evaluation report. Colonoscopy preparation. Gastrointestinal Endoscopy. 69 (7): 1201-1209
3. Brenner H., Chang-Claude J., Seiler C.M. et al. (2006) Does a negative screening colonoscopy ever need to be repeated? Gut. 55: 1145-1150
4. Brown S.R., Baraza W., Hurlstone P. (2007) Chromoscopy versus conventional endoscopy for the detection of polyps in the colon and rectum. Cochrane Database Syst. Rev. 17; 4: 6439
5. Curran M.P., Plosker G.L. (2004) Oral sodium phosphate solution: a review of its use as a colorectal cleanser. Drugs. 64: 1697-1714
6. Dove-Edwin I., Sasieni P., Adams J. et al. (2005) Prevention of colorectal cancer by colonoscopic surveillance in individuals with a family history of colorectal cancer: 16-year, prospective, follow-up study. BMJ. 331: 1047
7. Fennerty M.B. (1994) Tissue staining. Gastrointest. Endosc. Clin. N. Am. 4: 297-311
8. Froehlich F., Wietlisbach V., Gonvers J.J. et al. (2005) Impact of colonic cleansing on quality and diagnostic yield of colonoscopy: the European Panel of Appropriateness of Gastrointestinal Endoscopy European multicenter study. Gastrointest. Endosc. 61: 378-384
9. Granberry M.C., White L.M., Gardner S.F. (1995) Exacerbation of congestive heart failure after administration of polyethylene glycol-electrolyte lavage solution. Ann. Pharmacother. 29: 1232-1235
10. Hookey L.C., Depew W.T., Vanner S. (2002) The safety profile of oral sodiumphosphate for colonic cleansing before colonoscopy in adults. Gastrointest. Endosc. 56: 895-902
11. Kahi C.J., Imperiale T.F., Juliar B.E., Rex D.K. (2009) Clinical gastroenterology and hepatology. 7: 770-775
12. Keats A.S. (1978) The ASA classification of physical status — a recapitulation. Anesthesiology. 49: 233-236
13. Khurana A., McLean L., Atkinson S. et al. (2008) The effect of oral sodium phosphate drug products on renal function in adults undergoing bowel endoscopy. Arch. Intern. Med. 168: 593-597
14. Lai E.J., Calderwood A.H., Doros G., Fix O.K., Jacobson B.C. (2009) The Boston bowel preparation scale: a valid and reliable instrument for colonoscopy-oriented research. Gastrointest. Endosc. 69: 620-625
15. Lambert R., Saito H., Saito Y. (2007) High-resolution endoscopy and early gastrointestinal cancer dawn in the East. Endoscopy. 39: 232-237
16. Leaper M., Johnston M.J., Barclay M. et al. (2004) Reasons for failure to diagnose colorectal carcinoma at colonoscopy. Endoscopy. 36: 499-503
17. Linden T.B., Waye J.D. (1999) Sodium phosphate preparation for colonoscopy: onset and duration of bowel activity. Gastrointest. Endosc. 50: 811-813
18. Mouzyka S., Vinnytska A. (2009) Detection of colorectal lesions at screening colonoscopy: a study between conventional imaging and pancolonic indigo carmine dye. Endoscopy. [Suppl 1]. 41: A514
19. Rembacken B.J., Fujii T., Cairns A. et al. (2000) Flat and depressed colonic neoplasms: a prospective study of 1000 colonoscopies in the UK. Lancet. 8: 1211-1214
20. Rex D.K., Rahmani E.Y., Haseman J.H. et al. (1997) Relative sensitivity of colonoscopy and barium enema for detection of colorectal cancer in clinical practice. Gastroenterology. 112: 17-23
21. Robertson D.J. (2010) Colonoscopy for colorectal cancer prevention: is it fulfilling the promise? Gastrointest. Endosc. 71: 118-120
22. Schmiegel W., Pox C., Adler G. et al. (2004) S3?Guidelines conference "Colorectal Carcinoma". J. Gastroenterol. 42: 1129-1177
23. Sieg A., Brenner H. (2007) Cost-saving analysis of screening colonoscopy in Germany. J. Gastroenterol. 45 (9): 945-951
24. Singh H., Turner D., Xue L. et al. (2006) Risk of developing colorectal cancer following a negative colonoscopy examination: evidence for a 10-year interval between colonoscopies. JAMA. 295: 2366-2373
25. Thomas-Gibson S., Rogers P., Cooper S. et al. (2006) Judgement of the quality of bowel preparation at screening flexible sigmoidoscopy is associated with variability in adenoma detection rates. Endoscopy. 38: 456-460
26. Togashi K., Hewett D.G., Radford-Smith G.L., Appleyard M.N. et al. (2009) The use of indigocarmine spray increases the colonoscopic detection rate of adenomas. J. Gastroenterol. 44 (8): 826-833
27. Turnage R.H., Guice K.S., Gannon P. et al. (1995) The effect of polyethylene glycol gavage on plasma volume. J. Surg. Res. 57: 284-288
28. Winawer S., Fletcher R., Rex D. et al. (2003) Colorectal cancer screening and surveillance: clinical guidelines and rationale: update based on new evidence. Gastroenterology. 124: 544-560
29. Winawer S.J., Zauber A.G., Ho M.N. et al. (1993) Prevention of colorectal cancer by colonoscopic polypectomy. The National Polyp Study Workgroup. N. Engl. J. Med. 329: 1977-1981

РЕДКАЯ ПРИЧИНА КРОВОТЕЧЕНИЯ ИЗ ВЕРХНИХ ОТДЕЛОВ ЖЕЛУДОЧНО-КИШЕЧНОГО ТРАКТА

Никишаев В.И., Астахов В.В.

Киевская городская клиническая больница скорой медицинской помощи, Украина

Одной из важных проблем здравоохранения является оказание медицинской помощи больным с желудочно-кишечными кровотечениями (ЖКК) из верхних отделов желудочно-кишечного тракта. В структуре ЖКК на пептические язвы, острые язвы и эрозии, опухоли, синдром Меллори-Вейсса, варикозно расширенные вены пищевода и желудка при портальной гипертензии приходится 92,8% всех причин кровотечения, а остальные относятся к разряду казуистических. По данным Стручкова В.И. и соавторов [1], описано 116 заболеваний, которые могут приводить к ЖКК. Однако этот список далеко не полный. На сегодняшний момент описан целый ряд заболеваний и синдромов, при которых может возникать ЖКК. Под нашим наблюдением находился больной с ЖКК, причиной которого явилось состояние, которое ранее не было описано в литературе и мы ни разу не наблюдали при лечении более 23 000 пациентов с кровотечением из верхних отделов желудочно-кишечного тракта. Приводим описание этого случая.

В больницу 18/04-2009 года поступил пациент К., 55 лет, с признаками ЖКК. При поступлении больной предъявлял — жалобы на общую слабость, головокружение, стул черного цвета в течение двух суток. Гемодинамика стабильная. АД 120/80 мм рт.ст., ps 80 уд/мин. В 1974 году перенес операцию ушивание перфоративной язвы двенадцатиперстной кишки, в 1988 году — дуоденопластику по поводу перфоративной язвы двенадцатиперстной кишки, а в 1991 году — селективную проксимальную ваготомию с фундопликацией по Ниссену с дуоденопластикой по поводу кровоточащей язвы двенадцатиперстной кишки. По лабораторным данным — кровотечение умеренной

Рис. 1

Осмотр пищевода. Опухолевидное образование округлой формы, перекрывает просвет пищевода, выше кардии. Расположено по передне-правой стенке пищевода.

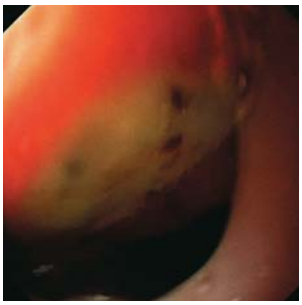

Рис. 2

Осмотр пищевода. Определяется опухолевидное образование с поверхностным язвенным дефектом диаметром до 1 см. Дефект покрыт фибрином, с мелкими тромбированными сосудами на дне его.

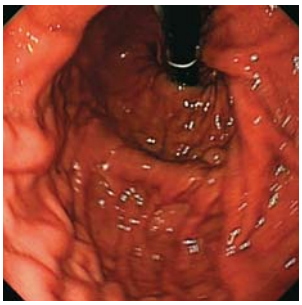

Рис. 3

Осмотр желудка в инверсии. Определяется деформация верхней трети тела желудка за счет перетяжки по большой кривизне, передней и задней стенок желудка. На передней стенке желудка, ближе к малой кривизне, отмечается конвергенция складок уходящая в просвет пищевода.

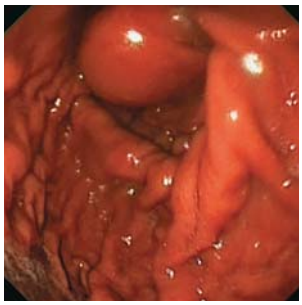

Рис. 4

Осмотр желудка в инверсии. Опухолевидное образование, из просвета пищевода переместилось в желудок.

степени. При эзофагогастродуоденоскопии выше кардии, по передне-правой стенке пищевода определяется опухолевидное образование округлой формы, перекрывающее просвет пищевода с поверхностным язвенным дефектом диаметром до 1 см (рис. 1). Дефект покрыт фибрином, с мелкими тромбированными сосудами на дне его (рис. 2). В желудке умеренное количество жидкости цвета "кофейной гущи" и сгустков крови черного цвета. Содержимое аспирированно. При осмотре в инверсии определяется деформация верхней трети тела желудка за счет перетяжки по большой кривизне, передней и задней стенок желудка. На передней стенке желудка, ближе к малой кривизне, отмечается конвергенция складок уходящая в просвет пищевода (рис. 3). При осмотре, внезапно опухолевидное образование из просвета пищевода, переместилось в желудок (рис. 4). Пальпаторно — консистенция образования мягкая, за исключением дефекта, в остальных его отделах слизистая не изменена. Эндоскопически данное образование расценено как подслизистая опухоль желудка, а деформация верхней трети тела желудка как следствие ранее перенесенной СПВ, которое часто наблюдалось в период освоения данной операции. Пациент оперирован в отсроченном периоде. При операции лейомиомы выявлено не было. Выполнена гастротомия, при которой было выявлено выпячивание стенок желудка в просвет его, в виде "кармана", с язвой у края его. Выпячивание вывернуто наружу и ушито вместе с язвой.

Данная деформация желудка расценена нами как следствие технически неправильно выполненной фундопликации. Вследствие постепенного расхождения ножек диафрагмы данное образование стало периодически инвагинировать в пищевод и ущемляться. В последующем это привело к развитию ишемической язвы и кровотечению. В пользу этого говорит тот факт, что на протяжении последних 5 лет пациент отмечал периодически острую боль в эпигастрии и дисфагию легкой степени. На протяжении нескольких последних месяцев эти жалобы участились. За медицинской помощью не обращался.

Данный случай еще раз показывает, какие диагностические сложности могут возникать при осмотре больных с ЖКК и существенно они возрастают при осмотре пациентов после перенесенных операций на органах верхнего отдела желудочно-кишечного тракта.

Литература

1. Стручков В.И., Луцевич Э.В., Белов И.Н., Стручков Ю.В. (1976) Желудочно-кишечные кровотечения и фиброэндоскопия. (Москва). "Медицина". 272 с.

СЛУЧАЙ МАССИВНОГО КРОВОТЕЧЕНИЯ ИЗ АРРОЗИРОВАННОГО СОСУДА ЯЗВЫ ЖЕЛУДКА

Никишаев В.И., Астахов В.В.

Киевская городская клиническая больница скорой медицинской помощи, Украина

Введение

Лечение кровотечений из верхних отделов желудочно-кишечного тракта представляют собой одну из актуальных и трудных проблем в клинической практике. От своевременности, правильности установки источника кровотечения и выбора способа лечения зависит жизнь больного. В решении этой задачи наиболее важной является эзофагогастродуоденоскопия (ЭГДС), применяемая не только с целью диагностики источника кровотечения, но и для его остановки.

Экспериментальные работы, проведенные на животных, показали, что эндоскопическая инъекционная терапия (ЭИТ) является неэффективной при воздействии на кровоточащие сосуды диаметром более 0,5 мм [3-5], а клипирование на сосудах диаметром более 1 мм [3]. В эксперименте электрокоагуляция (ЭК) была эффективна при воздействии на сосуды диаметром до 2 мм [3], резиновые кольца — на сосудах диаметром до 3 мм [3], а лигатуры — до 5 мм [3]. Нами в эксперименте были получены подобные данные за исключением клипирования. По нашим данным клипирование было эффективным при воздействии на сосуды диаметром до 4 мм (больший диаметр сосуда в эксперименте не изучался) и зависело от способа наложения клипс [1,2]. Хотя результаты экспериментальных исследований проведенных на животных не могут быть полностью перенесены на человека, предполагается, что наиболее часто используемые эндоскопические методы гемостаза могут быть неэффективны в остановке кровотечения из сосудов большого диаметра. В клинической практике при изучении операционного материала было выявлено, что язвы желудка и двенадцатиперстной кишки могут разрушать сосуды диаметром от 0,1 мм до 1,8 мм [6], но при исследовании секционного материала размеры сосудов в желудочных и дуоденальных язвах достигали диаметра 3,45 мм [7]. Однако большинство кровоточащих сосудов были диаметром меньше 1 мм (средний диаметр 0,9 мм) [7-9]. В литературе нами не было найдено описание кровотечения из сосуда в язве диаметром более 3,45 мм.

Материалы и методы

Под нашим наблюдением с 1982 по 2009 годы находилось 23 590 пациентов с желудочно-кишечными кровотечениями (ЖКК) из верхних отделов желудочно-кишечного тракта. Из них с язвенными кровотечениями — 13 647 (57,9%) пациентов. При изучении операционного и секционного материалов диаметр кровоточащего сосуда в язве не превышал 3 мм. Только в одном случае, мы столкнулись с ситуацией, когда имело место кровотечение из разрушенного сосуда в дне язвы диаметром 4,5 мм.

Клиническое наблюдение

Больной О., 55 лет, доставлен в больницу скорой медицинской помощи в 11-00, в состоянии гиповолемического шока с жалобами на общую слабость, головокружение, рвоту сгустками крови красного цвета, наличие жидкого стула вишневого цвета. Перечисленные жалобы отмечаются на протяжении 6 часов. Объективно: гемодинамика нестабильная, АД 70/40 мм рт.ст., ps 100 уд/мин., ЧД 32/мин, *per rectum* — кал темно-вишневого цвета. Hb — 74 г/л, эр. — $2{,}4\times10^{12}$/л. Сопутствующие заболевания: ИБС. Атеросклероз, постинфарктный (2003) кардиосклероз. Гипертоническая болезнь III степени. Постоянная форма фибрилляций предсердий. НК II-Б степени. Хронический обструктивный бронхит. Трофические язвы нижних конечностей. Хронический гепатит (болезнь Боткина в 1987 году). Ожирение IV степени. В противошоковой палате проведена катетеризация центральной вены, начата противошоковая терапия. Больной госпитализирован в отделение ОРИТ.

Через один час с момента поступления (12^{00}-13^{00}) выполнена ЭГДС. Во время исследования: в желудке значительное количество малоизмененной крови со сгустками препятствующие полноценному осмотру. С трудом удалось визуализировать часть язвенного дефекта с мощным струйным истечением крови из дна его. Проведена ЭИТ с 0,9% раствором NaCl в объеме до 400 мл. Кровотечение остановилось. Через толстый зонд проведено промывание желудка до чистых вод (в течение 10 минут). После этого была выполнена повторная ЭГДС при которой удалось выявить "кратерообразный" язвенный дефект, с плотным дном, располагающийся по малой кривизне, в средней трети желудка. Размеры дефекта — 4×3×3 см. Дно язвы покрыто грязно-серым налетом фибрина, с множеством тромбированных сосудов различного калибра и подтеканием крови из дна дефекта. Выполнить клипирование, путем вколачивания клипс в дно язвы, не удалось, из-за плотности ткани дна язвенного дефекта. ЭК привела к возобновлению мощного струйного кровотечения. Проведена ЭИТ с 0,9% раствором NaCl в объеме до 400 мл и ЭК. Достигнут гемостаз. Учитывая размеры, локализацию и глубину язвенного дефекта, а так же интенсивность кровотечения из него, проведенный гемостаз был оценен как неустойчивый. Консилиум, учитывая тяжесть сопутствующей патологии, а так же тот факт, что больной может находиться только в сидячем положении (в вынужденном положении спит последние 5 лет), так как лежа, у него нарастают явления сердечно-легочной недостаточности, в виде акроцианоза и выраженной одышки, усугубляющиеся нарушением ритма сердечных сокращений, признал больного инкурабельным. Было решено проводить консервативную терапию, которая включала в себя введение ИПП по 40 мг в/в дважды, сандостатин по 50 мкг/час, корригирующую терапию и проведение эндоскопического мониторинга. Пациент постоянно находился в сидячем положении, в этом же положении больному проводились все манипуляции.

При последующей ЭГДС (17^{00}), в желудке выявлено значительное количество малоизмененной крови. Из дна язвенного дефекта отмечалось подтекание крови. Выполнена ЭИТ с 0,9% раствором NaCl в объеме до 200 мл в комбинации с ЭК. При контрольной ЭГДС (22^{00}) — просвет желудка заполнен на 1/2 сгустками кровью. Отмечено незначительное подтекание крови из дна язвенного дефекта. Выполнены ЭИТ с 0,9% раствором NaCl в объеме 200 мл и ЭК. При выполнении очередной ЭГДС (300) — просвет желудка заполнен на 1/3 жидкостью цвета "кофейной гущи", язвенный дефект покрыт грязно-серым налетом — посткоагуляционным струпом. Подтекания крови из дна дефекта не отмечалось. Во время выполнения ЭГДС через 6 часов в желудке находилась секреторная жидкость, данных за рецидив кровотечения не наблюдалось. Язвенный дефект был под струпом.

После начала инфузионной терапии, с момента госпитализации и до 12^{00} следующих суток, у пациента отмечалась умеренная гипотензия (АД 100-90/70-50 мм рт.ст.). За время нахождения в больнице, было перелито 900 мл эритроцитарной массы. Однако, не смотря на все проводимые лечебные мероприятия, в 14 часов 55 минут, на следующие сутки после госпитализации (28 часов нахождения в больнице), на фоне сердечно-легочной недостаточности, у больного наступила остановка дыхательной, а затем и сердечной деятельности, в результате чего наступила биологическая смерть.

На секции в просвете желудочно-кишечного тракта, крови обнаружено не было. При микроскопическом исследовании язвенного дефекта, на дне его был выявлен аррозированный сосуд, диаметр которого составлял 4,5 мм.

Обсуждение

Вопрос о тактике ведения больных с массивным ЖКК, при невозможности проведения у них оперативного лечения из-за тяжелой сопутствующей патологии, до сих пор остается открытым. В данном случае, в виду инкурабельности больного, мы были вынуждены отказаться от оперативного лечения. В подобной ситуации иногда могут оказаться хирурги. О благоприятном исходе лечения данной категории больных говорить не приходится. Но и не делать попытки лечения их нельзя. Поэтому основная роль отводится врачам-интенсивистам и эндоскопистам. В этой ситуации, перед врачом эндоскопистом стоит сложная задача выбора рационального метода эндоскопического гемостаза. Учитывая данные экспериментальных исследований (о малой эффективности термических методов воздействия на крупные сосуды) и невозможность выполнения механических методов гемостаза (клипирование и лигирование) в таких язвах, решено было проводить эндоскопический мониторинг с использованием комбинированных методов гемостаза. В частности, регулярное проведение ЭИТ в больших объемах (которая обеспечивает механическое сжатие сосудов) в сочетании с монополярной электрокоагуляцией. На фоне проводимой интенсивной терапии и комбинации вышеописанных методов гемостаза, удалось не только вести мониторинг течения основного заболевания (ЖКК), но и достигнуть кратковременной остановки кровотечения. О чем свидетельствует патологоанатомическое заключение, что смерть наступила по причине острой сердечно-легочной недостаточности, а в просвете желудочно-кишечного тракта, крови обнаружено не было. Такой вывод кажется обоснованным. Однако необходимо учитывать тот факт, что в течение всего времени нахождения в больнице у больного отмечалась гипотензия, которая говорит о том, что больного не удалось вывести из шока из-за тяжелой сопутствующей патологии и значительной кровопотери. Считаем, более правомочным вывод: кровотечение остановилось спонтанно, а сочетание эндоскопических методов гемостаза, только частично способствовали этому. При нормализации гемодинамики наиболее вероятно наступил бы рецидив кровотечения.

Данный случай представлен вниманию с целью, показать с какой сложной ситуацией могут столкнуться врачи при лечении ЖКК. Описание кровотечений из язв в основании которых располагается сосуд диаметром 4,5 мм. в литературе нами не было найдено.

Литература

1. Нікішаєв В.І. (2003) Ендоскопічна діагностика та мініінвазивна ендохірургія при кровотечах з гастродуоденальних виразок та варикозно-розширених вен стравоходу і шлунку. Автореф... дис. док. мед. наук. (Київ). 38 с.
2. Никишаев В.И., Гичка С.Г., Бойко В.В. (2005) Экспериментальное исследование эффективности различных методов эндоскопического гемостоза. Укр. ж. малоінвазивної ендоск. хір. Vol. 9; 1-2: 6-11
3. Hepworth C.C., Kadirkamanathan S.S., Gong F., Swain C.P. (1998) A randomised controlled comparison of injection, thermal, and mechanical endoscopic methods of haemostasis on mesenteric vessels. Gut. 42; 4: 462-469
4. Kalabakas A.A., Porter A.J., Mule L. et al. (1993) Design of a microwave system for endoscopy: an experimental study of energy, tissue contact, and hemostatic efficacy. Gastroenterology. 104; 4: 680-689
5. Rutgeerts P., Geboes K., Vantrappen G. (1989) Experimental studies of injection therapy for severe nonvariceal bleeding in dogs. Gastroenterology. 97; 3: 610-621
6. Swain C.P., Storey D., Bown S. et al. (1986) Nature of the bleeding vessel in recurrently bleeding gastric ulcers. Gastroenterology. 90; 3: 595-608
7. Lai K.C., Swain C.P. (1993) The size of vessel in patients dying from bleeding gastric ulcer. Gastroenterology. 104: A202
8. Lau J.Y., Sung J.J., Lam Y.H. et al. (1999) Endoscopic retreatment compared with surgery in patients with recurrent bleeding after initial endoscopic control of bleeding ulcers. N. Engl. J. Med. 340; 3: 751-756
9. Swain C.P., Storey D., Bown S. et al. (1986) Nature of the bleeding vessel in recurrently bleeding gastric ulcers. Gastroenterology. 90; 3: 595-608

ЕНДОСКОПІЧНЕ ТРАНСМУРАЛЬНЕ ТА ТРАНСПАПІЛЯРНЕ ДРЕНУВАННЯ ПСЕВДОКІСТ ПІДШЛУНКОВОЇ ЗАЛОЗИ

Ничитайло М.Е., Огородник П.В., Кондратюк О.П., Литвиненко О.М., Дейниченко А.Г., Біляєв В.В., Хілько Ю.О.

Національний інститут хірургії та трансплантології ім. О.О. Шалімова АМН України, Київ

Summary

The results of endoscopic treatment of 62 patients with pancreatic pseudocysts have been studied. There were 25 (40.3%)women and 37 (59.7%) men. In 32 (51.6%) cases of cyst localization in the head of the pancreas we performed endoscopic cystoduodenostomy.Endoscopic cystogastrostomy we performed in 15 (24.2%) cases of cysts of the body of the pancreas adjacent to the wall of the stomach. Endoscopic transpapillary endopancreatic stenting was performed in 15 (24.2%) cases of the cysts which have communication with main pancreatic duct. Complications occurred in 9 (14.5%) cases. Reccurent pancreatic pseudocyst after endoscopic treatment have been occurred in 4 (6.5%) patients.

Key word: pseudocysts, cystogastrostomy, cystoduodenostomy, stenting.

Вступ

Псевдокісти підшлункової залози виникають як результат порушення цілісності головної панкреатичної протоки або ж її бокових гілок [1,5,6]. Пошкодження протокової системи підшлункової залози виникає внаслідок запалення або некрозу тканини залози, підвищення внутрішньопротокового тиску (обструктивний панкреатит) та травми (хірургічні операції, вогнепальні поранення, тупа травма живота) [7]. Хронічні псевдокісти виникають як результат довготривалої обструкції головної панкреатичної протоки внаслідок фіброзних стриктур та вірсунголітіазу, що призводить до екстравазації панкреатичного соку та формування рідинного утворення [8]. Показами для дренування псевдокіст є больовий синдром, інфікування кісти, обструкція шлунково-кишкового та біліарного тракту, формування нориці та прогресивне збільшення кісти. На сьогоднішній день застосовуються різні підходи до дренування псевдокіст підшлункової залози, що включають традиційні хірургічні операції, ендоскопічне дренування та черезшкірне дренування під контролем УЗД чи рентгеноскопії. Летальність при традиційних оперативних втручаннях сягає 5%, рецидиви спостерігають у 10-30%, ускладнення (кровотечі, неспроможність анастомозів, утворення зовнішніх панкреатичних нориць) — у 15-30% [1]. Очевидно, що летальність та виникнення ускладнень залежать від правильності вибору лікувальної тактики в кожному конкретному випадку та зростають при використанні травматичних хірургічних втручань [2,4]. Основним недоліком черезшкірного дренування є висока частота утворення зовнішніх панкреатичних нориць, які мають місце у 40% випадків [4]. Успішне ендоскопічне дренування псевдокіст підшлункової залози досягається у 55-76% хворих, при кількості ускладнень 5-10% і частоті виникнення рецидива кісти 5-20% [3].

Матеріали та методи

Нами вивчені результати ендоскопічного лікування 62 хворих з псевдокістами підшлункової залози, як ускладненням гострого панкреатиту — 46 (74,2%) спостережень, хронічного панкреатиту — 14 (22,6%) випадків та тупої травми живота — у 2 (3,2%) хворих.

Серед досліджуваних пацієнтів було 25 (40,3%) жінок та 37 (59,7%) чоловіків. Середній вік пацієнтів склав 48,1±3,3 роки. В комплексному обстеженні пацієнтів використовували клінічні, лабораторні та інструментальні методи, що включали: ультразвукове обстеження черевної порожнини, езофагогастродуоденоскопію, комп'ютерну томографію, ендоскопічну ретроградну панкреатикохолангіографію, магнітно-резонансну панкреатикохолангіографію та ендоультразвукове дослідження. Ендоскопічні втручання виконували дуоденофіброскопами *JF-1-T20, JF-1-T-40* та *TJF*, з використанням папілотомів *KD-10-Q1, KD-11-Q1 (Olympus)*, аспіраційних голок та провідників (*Boston Scientific, Wilson-Cook*), назопанкреатичних дренажів та ендопанкреатичних пластикових стентів (*Olympus*).

Таблиця 1. *Характер ендоскопічних втручань при псевдокістах підшлункової залози*

Групи хворих	Характер ендоскопічних втручань	Кіль-ть пацієнтів	
		n	%
1	Цистодуоденостомія	3	4,8
2	Цистодуоденостомія + трансмуральне стентування	14	22,6
	Цистогастростомія + трансмуральне стентування	7	11,3
3	Цистодуоденостомія + цисто-назальне дренування + трансмуральне стентування	15	24,2
	Цистогастростомія + цисто-назальне дренування + трансмуральне стентування	8	12,9
4	Ендопанкреатичне транспапілярне стентування	10	16,1
5	Ендопанкреатичне транспапілярне стентування + зовнішнє дренування під контролем УЗД	5	8,1
Всього		**62**	**100**

Результати та їх обговорення

У 60% пацієнтів основною скаргою були болі в животі, у 17% — гіпертермія та озноби, у 21% — симптоми непрохідності шлунково-кишкового тракту, та у 22% хворих — обтураційна жовтяниця.

При детальному обстеженні хворих аналізували топографічне розміщення кісти, її розмір, зрілість, вміст порожнини, стан стінок, поряд з цим проводили оцінку стану протокової системи та паренхіми підшлункової залози. Рідинні утвореня підшлункової залози класифікували згідно Симпозіуму Атланти: гостре скопичення рідини, некроз, гостра псевдокіста, абсцес підшлункової залози та хронічна псевдокіста [6].

Основною умовою успішного ендоскопічного дренування псевдокіст підшлункової залози є відсутність в порожнині кісти значної кількості щільного некротичного вмісту. Всім пацієнтам в передопераційному періоді обов'язково призначали антибіотики широкого спектру дії. Характер ендоскопічних втручань в залежності від способів дренування та локалізації кіст наведений в таблиці 1.

Ендоскопічну цистодуоденостомію виконували у 32 (51,6%) хворих, в тих випадках коли псевдокіста локалізувалась у голівці підшлункової залози та інтимно прилягала до стінки низхідного відділу дванадцятипалої кишки шаровидно вибухаючи у її просвіт. При локалізації псевдокісти в тілі підшлункової залози у 15 (24,2%) пацієнтів виконували ендоскопічну цистогастростомію, розсікаючи вибухаючу поверхню задньої стінки шлунка і капсулу кісти. У 15 (24,2%) хворих, в яких мала місце кіста тіла чи хвоста підшлункової залози сполучена з головною панкреатичною протокою та недоступна для трансмурального дренування, виконували ендоскопічну дуальну папілосфінктеротомію з транспапілярним ендопанкреатичним стентуванням.

Методика

В рентгенопераційній під контролем дуоденофіброскопу, в ділянці найбільшого вибухання стінки шлунка чи задньо-медіальної стінки низхідного відділу дванадцятипалої кишки, за допомогою голчатих папілотомів чи аспіраційної голки виконували пункцію кісти. Ретельно проводили максимальну аспірацію вмісту кісти з її санацією розчинами антисептиків. Після контрастування порожнини кісти у 30 (63,8) хворих розріз доповнювали на 1-2 см в режимі коагуляції електрохірургічного блоку. У 17 (36,2%) пацієнтів виконували балонну дилатацію сформованого пункційного отвору з наступним трансмуральним введенням пластикового стенту *"double pigtail"* діаметром 10 F чи цистоназального дренажу (рис. 1-2).

При прозорому вмісті кісти та широкому цистодигестивному співусті у 3 (4,8%) хворих дренування порожнини кісти стентами не виконували. Щоденно проводили оцінку стану залишкової порожнини за допомогою УЗД, при необхідності доповнюючи дуоденофіброскопією. У випадках виконання балонної дилатації пункційного отвору після аспірації вмісту кісти голкою, та при вузькому (0,5-1 см) сформованому співусті у 21 хворого застосовували трансмуральне стентування пластиковими ендопротезами *"double pigtail"* діаметром 10F (рис. 3).

Рис. 1

Трансмуральне стентування кісти підшлункової залози після цистодуоденостомії.

Рис. 2

Цистоназальне дренування.

Ендопротез залишали в порожнині кісти на термін від 2 до 4 тижнів з метою проведення програмованої санації для мінімізації ризику виникнення таких ускладнень як інфікування кісти, шлунково-кишкові кровотечі, рубцювання співустя.

Цистоназальне дренування з одномоментним дренуванням порожнини кісти пластиковим стентом виконували за наявності гнійного та некротичного вмісту кісти, а також при неможливості адекватно санувати порожнину кісти у 23 (16,7%) хворих. Програмований ендоскопічний контроль з санацією порожнини кісти проводили двічі на добу до чистої рідини в перші три дні, скорочуючи терміни контролю в залежності від клінічних проявів та характеру і кількості виділень з дренажу. Цистоназальний дренаж видаляли на 7-9 добу.

У 13 пацієнтів мала місце кіста хвоста підшлункової залози, та у 2 хворих — кіста тіла залози, сполучені з головною панкреатичною протокою та недоступні для трансмурального дренування. При розмірах кісти менше 6 см та за наявності обструкції головної панкреатичної протоки стриктурою чи конкрементом у 10 (16,1%) хворих виконували ендоскопічну дуальну папілотомію з транспапілярним ендопанкреатичним стентуванням використовуючи один чи кілька пластикових стентів 7F (рис. 4-5). Обов'язковою умовою транспапілярного дренування псевдокіст є сполучення кісти з головною протокою підшлункової залози. При великих кістах (>6см), що спостерігались у 5 пацієнтів, виконували ендопанкреатичне стентування поєднане з пункцією кісти під ультразвуковим контролем.

Більшість хворих вказували на покращення загального стану, зменшення больового синдрому вже на 1-2 добу після втручання, а на 7-9 добу їх виписували додому під нагляд лікаря-хірурга поліклініки за місцем проживання та подальшим контролем в клініці через 3, 6, 12 місяців.

Кровотечі після ендоскопічних операцій спостерігали у 9 (14,5%) хворих. У 3 пацієнтів застосовували ендокліпування судин що кровили, у 3 — аргоно-плазмову коагуляцію, у 2 — електрокоагуляцію та у 1 — рентгенендоваскулярну оклюзію. Випадків перфорації порожнистих органів та летальності серед досліджуваної групи хворих не відмічено. Рецидив кісти мав місце у 2 хворих через 6 місяців, та ще у 2 через 10 місяців після ендоскопічного втручання. В одному випадку це стало показом до проведення цистоєюностомії з виключенням кишки по Ру з лапароскопічного, та у 3 випадках — з лапаротомного доступу.

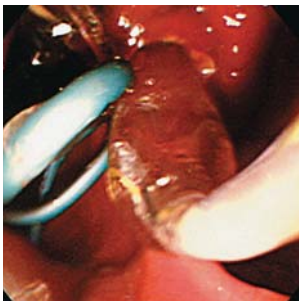

Рис. 3
Балонна дилатація цистогастрального вічка та трансмуральне стентування.

Рис. 4
Дуальна папілосфінктеротомія.

Рис. 5
Ендоскопічне транспапілярне ендопанкреатичне стентування.

Висновки

1. Ендоскопічне трансмуральне та транспапілярне дренування псевдокіст підшлункової залози є ефективною альтернативою традиційному хірургічному та транскутанному лікуванню цієї патології, з частотою ускладнень 14,5% та розвитком рецидиву кісти у 6,5% випадках.
2. Методом вибору ендоскопічного лікування псевдокіст є трансмуральний в поєднанні з корекцією патології протокової системи підшлункової залози.
3. За наявності гнійного та некротичного вмісту псевдокіст підшлункової залози у випадках проведення цистогастро-цистодуоденостомії доцільним є поєднання цистоназального дренування та трансмурального стентування з метою більш ефективної санації порожнини кісти.
4. У випадках сполучення порожнини кісти підшлункової залози з розширеною головною панкреатичною протокою, та неможливості виконання трансмурального дренування показано виконання транспапілярного стентування протоки доповненого при необхідності зовнішнім дренуванням кісти під ультразвуковим контролем.

Література

1. Акуленко С.В., Овчинников В.А., Соловьев В.А. и др. (2004) Поэтапное лечение посттравматических кист поджелудочной железы с использованием малоинвазивных методик. Анналы хир.гепатологии. 9; 2: 168
2. Богданов В.Е., Корымасов Е.А. (2005) Выбор способа лечения панкреатических псевдокист. Тезисы докладов I конгресса московских хирургов "Неотложная и специализированная хирургическая помощь". (Москва). "Геос". с. 277-278
3. Baron T.H. (2003) Endoscopic drainage of pancreatic fluid collection.and pancreatic necrosis. Gastrointest. Endosc. Clin. N. Am. 13: 743-764
4. Dohmoto M., Akiyama K., Lioka Y. (2003) Endoscopic and endosonographic management of pancreatic pseudocyst: a long-term follow-up. Rev. Gastroenterol. Peru. 23: 269-275
5. Giovannini M. (2007) What is the best endoscopic treatment forpancreatic pseudocysts? Gastrointest Endosc. 65: 620-623
6. Hookey L.C., Debroux S., Delhaye M., Arvanitakis M., O'Deviere J. (2006) Endoscopic drainage of pancreatic-fluid collections in 116 patients: a comparison of etiologies, drainage techniques, and outcomes. Gastrointest. Endosc. 63: 635-643
7. Weckman L., Kylanpaa M.L., Puolakkainen P., Halttunen J. (2006) Endoscopic treatment of pancreatic pseudocysts. Surg. Endosc. 20: 603-607
8. Yusuf T.E., Baron T.H. (2006) Endoscopic transmural drainage of pancreatic pseudocysts: results of a national and an international survey of ASGE members. Gastrointest. Endosc. 63: 223-227

ХІРУРГІЧНЕ ЛІКУВАННЯ КРОВОТЕЧ ІЗ ВАРИКОЗНО РОЗШИРЕНИХ ВЕН СТРАВОХОДУ У ПАЦІЄНТІВ ІЗ СУБ- ТА ДЕКОМПЕНСОВАНИМ ЦИРОЗОМ ПЕЧІНКИ

Русин В.І., Румянцев К.Є., Кравчук І.Б., Кополовець І.І.

Ужгородський національний університет, медичний факультет, кафедра хірургічних хвороб, Україна

Summary

In study the results of complex treatment of 56 patients with acute bleeding from the esophageal varices on a background of liver cirrhosis are represented. Hemostasis attained in all patients, 8 (19%) of them died because of progress of hepatic insufficiency. Tactics of treatment were selected according to the positions of the Baveno IV Consensus in diagnostics, treatment and directions of subsequent scientific researches in the field of portal hypertension, elaborated during the series of meetings of leading European scientists. Among 56 patients according to Child-Turcotte-Pugh classification 18 patients were of B-class of liver cirrhosis, 38 were of C-class. Endoscopic sclerotherapy stipulated bleeding stop at 75% patients with 23% lethality, where death occurred not from hemorrhage and hypoxia, but from hepatic insufficiency progress. Bleeding relapses took place in patients with decompensated liver function.

Application of Blakemore tube stopped bleeding in all patients where sclerotherapy was insufficient. Relapse of bleeding occurred in 2 (50%) patients of B-class of liver cirrhosis in a term to 5 days, 1 (25%) of them died. In patients with a C-class the relapse of bleeding took place in 6 (60%) of them, lethality was 50%. General lethality in all patients was 43% It is set, that the Consensus implementation in Ukrainian medical practice is possible in full extend.

Key words: portal hypertension, diagnostics, treatment, prognostic criteria.

Вступ

Кровотеча із варикозно розширених вен стравоходу та шлунка (ВРВ) є проявом декомпенсації портальної гіпертензії. Портальна гіпертензія — стан, зумовлений змінами гемодинаміки у системі ворітної вени, який викликає такі патофізіологічні зрушення в людському організмі, які набагато небезпечніші для прогнозу життя, ніж основне захворювання, яке спричинило саму портальну гіпертензію. Наприклад, частота виявлення варикозно розширених вен (ВРВ) стравоходу у хворих на цироз печінки коливається від 25% до 80% і складає у середньому 60% [1,2,4]. Щорічно ВРВ розвиваються у 10-15% хворих на цироз [3]. Збільшення розмірів вариксів відбувається у 10-20% хворих протягом року з моменту першого виявлення і у 67% пацієнтів протягом цього ж року відбувається кровотеча [1,2,5,6]. Летальність при першій кровотечі із ВРВ у пацієнтів із хронічними захворюваннями печінки становить близько 40%, що зумовлює половину всіх випадків смерті хворих на цироз, в той час, як смерть від хронічної печінкової недостатності, як закономірного фіналу цирозу настає без кровотечі протягом 5 і більше років [4,5]. Перший епізод кровотечі становить значний ризик повторної кровотечі. Приблизно у двох третин хворих розвивається рецидив [1,4].

Провідним завданням лікування цієї важкої патології безумовно є врятування життя пацієнта, яке може бути досягнуто тільки шляхом зупинки кровотечі. Але у вітчизняній медицині, не дивлячись на певні досягнення декількох хірургічних шкіл, єдина хірургічна тактика лікування й досі не розпрацьована. Ми застосовуємо тактику, запропоновану консенсусом провідних європейських вчених з проблеми портальної гіпертензії, відомим як *Baveno IV* [3]:

Застосування балонної тампонади

- балонна тампонада повинна застосовуватись виключно при масивній кровотечі як "міст" до того часу, поки визначене лікування може бути призначене фармакотерапія;
- при підозрі на варикозну кровотечу вазоактивні препарати повинні бути призначені якомога швидше — ще до діагностичної ендоскопії (1b; A);
- лікування вазоактивними препаратами (терліпресин, соматостатин, випреотид, октреотид) повинно застосовуватись у пацієнтів із кровотечею зі стравохідних вариксів протягом 2-5 діб (1a; A).

Ендоскопічне лікування:

- ендоскопічна терапія рекомендованавсім пацієнтам із підтвердженою гастроінтестинальною кровотечею з верхніх відділів, де джерелом кровотечі є езофагальні варикси (1a; A);
- лігування є рекомендованим способом ендоскопічної терапії гострої езофагальної варикозної кровотечі, хоча склеротерапія також може бути застосована в гострій ситуації, якщо лігування є технічно важким (1b; A);
- ендоскопічна терапія тканинними адгезивами (наприклад N-бутил-ціаноакрилат) рекомендована при гострій кровотечі із шлункових вариксів (1b; A);
- ендоскопічне лікування краще використовувати у поєднанні із фармакотерапією, яка, по можливості, повинна бути почата до ендоскопії (1a; A).

У первинній зупинці кровотечі, відповідно Консенсусу, провідне значення надають ендоскопічній склеротерапії та балонній тампонаді зондом Блейкмора. У зв'язку із відсутністю пристроїв для лігування варикозних вен, у клініці застосовуємо ендоскопічну склеротерапію (ЕС).

Метою роботи стала оцінка застосування ендоскопічної склеротерапії та балонної тампонади зондом Блейкмора у пацієнтів із кровотечею із ВРВ стравоходу на фоні суб- та декомпенсованого цирозу печінки.

Таблиця 1.
Результати екстренної ЕС у хворих на ЦП

Результат	Клас цирозу печінки	
	B, n=18	C, n=38
Зупинено	14	28
Продовження	4	10
Рецидив	2	12
Померли	–	10

Таблиця 2.
Результати балонної тампонади у хворих на ЦП

Результат	Клас цирозу печінки	
	B, n=4	C, n=10
Зупинено	4	10
Продовження	–	–
Рецидив	2	6
Померли	1	5

Матеріали та методи

За період 2006-2009 роки в хірургічну клініку Закарпатської обласної клінічної лікарні ім. А. Новака госпіталізовано 56 пацієнтів із кровотечею із варикозно розширених вен стравоходу на грунті суб- і декомпенсованого цирозу печінки. Серед 56 хворих згідно класифікації *Child-Turcotte-Pugh* у 18 хворих діагностували В-клас цирозу печінки, у 38 — С-клас. Під час ендоскопії встановлено, що у всіх хворих із В-класом джерелом кровотечі були ВРВ стравоходу III ст.

Серед 38 хворих із С-класом у 11 діагностували кровотечу із ВРВ стравоходу III ст, у решти 27 пацієнтів джерелом кровотечі стали також ВРВ стравоходу, але у них же діагностували і ВРВ шлунка, які на момент огляду не кровоточили. Пацієнтів із кровотечами із ВРВ шлунка із даного дослідженні виключали, у зв'язку із завідомо низькою ефективністю ЕС у них [5], навіть у провідних закордонних клініках певний ефект у зупинці кровотечі із ВРВ шлунка досягнуто тільки від застосування *TIPS* (*transjugular intrahepatic portosystemic shunt*, транс'югулярне внутрішньопечінкове портосистемне шунтування).

При цьому у всіх хворих із ЦП діагностували асцит, а 18 хворих С-класу мали клінічні ознаки портосистемної енцефалопатії III-IV стадії (сопор-кома) на фоні триваючої стравохідно-шлункової кровотечі. У решти 38 хворих виявлена ПЕ I-II ст. З метою зупинки кровотечі використовували п/шкірні ін'єкції октрестатину у початковій дозі 200 мкг, потім по 100 мкг кожні 8 годин. Також використовували замісну терапію розчинами колоїдів і кристалоїдів, свіжозаморожену плазму та за показаннями — еритромасу. Як гемостатики, крім того, застосовували вікасол, етамзілат та амінокапронову кислоту.

Для зупинки кровотечі відразу здійснювали спробу ендоскопічної склеротерапії (ЕС) ВРВ стравоходу. При гострій кровотечі вводили 5-20 мл (максимально 40 мл) 2% розчину полідоканолу інтравазально, паравазально або комбіновано починаючи від кута шлунка і оральніше на 7-10 см вище стравохідно-шлункового переходу до зупинки кровотечі по 1 мл на одну ін'єкцію. Маніпуляції виконували із приподнятою на 45% верхньою частиною тулуба хворого з попередньою анестезією глотки та премедикацією. Якщо джерело кровотечі чітко встановити не вдавалося, то виконували 15-20 паравазальних ін'єкцій 1% розчину полідоканолу у нижній частині стравоходу, починаючи від кардії. Результати застосування ендоскопічної склеротерапії (ЕС) залежно від ступеня важкості крововтрати та класу цирозу печінки представлені у таблиці 1.

У 14 пацієнтів із продовженням кровотечі і відсутністю ефекту від ендоскопічної склеротерапії здійснювали балонну тампонаду стравоходу та шлунка двобалонним зондом Блейкмора-Сенгстакена. Результати використання балонної тампонади наведено у таблиці 2. Рецидивом вважали настання повторної кровотечі у строк до 5 діб згідно вимог *Baveno IV.*

Результати

У групі пацієнтів із В-класом кровотечу зупинено одномоментно з допомогою ЕС у 14 пацієнтів, що склало 78%, рецидив відбувся у 2 (14%) пацієнтів і був зупинений застосуванням ЕС на тлі фармакотерапії.

У групі хворих із С-класом цирозу кровотечу зупинено одномоментно у 28 (74%) хворих, при цьому рецидив кровотечі наступив у 12 (43%) хворих. У всіх 12 пацієнтів рецидив кровотечі також зупинено застосуванням ЕС, але 10 (36%) пацієнтів померли на фоні прогресування гепатаргії.

Загалом ЕС ВРВ на тлі фармакотерапії октрестатином зумовила зупинку кровотечі у 75% хворих, при цьому смерть пацієнтів настала не від крововтрати і гіпоксії, а від прогресування печінкової недостатності. Загальна летальність склала 23%. При цьому слід відмітити, що більша частина рецидивів кровотечі відбулася у хворих із декомпенсованим ЦП.

Застосування зонда Блейкмора зупинило кровотечу у всіх пацієнтів. У хворих із В-класом цирозу печінки рецидив у строк до 5 діб настав у 2 (50%) хворих, із них померли 1 (25%). У пацієнтів із С-класом рецидив кровотечі відбувся у 6 (60%) пацієнтів, летальність склала 50%. Загальна летальність — 43%.

Висновки

Ендоскопічна склеротерапія є ефективним методом зупинки кровотечі із ВРВ стравоходу. Балонна тампонада при кровотечах із ВРВ стравоходу є ефективним методом зупинки кровотечі у разі неуспішності ЕС. Ефективність склеротерапії та балонної тампонади змінюється залежно від: функціонального стану печінки, застосування адекватної фармакотерапії (октреотид), наявності служби ургентної ендоскопії.

Література

1. Бойко В.В., Никишаев В.И., Русин В.И. и др. (2008) Портальная гипертензия и ее осложнения. (Харьков). "ФОП Мартиняк". 335 с.
2. Русин В.І., Сипливий В.О., Русин А.В., Береснєв О.В., Румянцев К.Є. (2006) Декомпенсований цироз печінки. (Ужгород). "ВЕТА — Закарпаття". 232 с.
3. de Franchis R. (2005) Evolving Consensus in Portal Hypertension. Report of the Baveno IV Consensus Workshop on methodology of diagnosis and therapy in portal hypertension. J. Hep. Vol. 43: 167-176
4. Yan B.M., Lee S.S. (2006) Emergency management of bleeding esophageal varices: drugs, bands or sleep? Can. J. Gastroenterol. Vol. 20 (3): 165-170
5. Yoshida H. (2006) New methods for the management of gastric varices. World J. Gastroenterol. Vol. 12 (37): 5926-5931

КСАНТОМИ ШЛУНКА: ВИПАДКОВА ЗНАХІДКА ЧИ ВАЖЛИВИЙ ДІАГНОСТИЧНИЙ МАРКЕР?

Сімонова О.В., Мосійчук Л.М., Кушніренко І.В., Демешкіна Л.В., Гайдар Ю.А.

Інститут гастроентерології АМН України, діагностичне відділення, відділення захворювань шлунка та дванадцятипалої кишки, Дніпропетровськ

Summary

The frequency of gastric xanthomas was studied in patients with nonatrophic and atrophic gastritis with different morphological changes of gastric mucosa (intestinal metaplasia, dysplasia). It was shown, that gastric xanthomas are important diagnostic marker of precancerous changes of gastric mucosa (atrophy, intestinal metaplasia, dysplasia).

Key words: gastric xanthoma, atrophic gastritis, upper endoscopy.

Вступ

Макроскопічно ксантоми шлунка (КШ) визначаються як плями або ледь підвищені пласкі або сочевицеподібні утворення розміром від 0,1 до 1,5 см. Колір їх варіює від білого до блідно-жовтого і оранжевого. Гістологічно ксантоми представлені накопиченням пінистих клітин, які містять ліпіди, зазвичай розташовані у власному шарі слизової оболонки (СО) шлунка (Ш), але іноді доходять до м'язової пластинки. Частіше локалізуються в антральному відділі й нижній третині Ш, але при вираженому дуодено-гастральному рефлюксі (ДГР) можуть зустрічатися й у верхніх відділах Ш [3,7].

Літературні дані щодо ролі ксантоматозу вкрай нечисленні. Етіопатогенез ксантом Ш невідомий, але вважають, що існує взаємозвязок між КШ і гіперліпідемією, діабетом, атрофічним гастритом [3,4,7,14]. Є окремі роботи щодо взаємозвязку КШ і *Hp*-інфекції (Arevalo F., 2005; Gursoy S., 2005; Hori S., 1996; Isomoto H., 1999). На їх думку, *Hp*-інфекція може спровокувати появу КШ [6-9]. Існує і протилежний погляд: за даними Yi S. з співавт. (2007), не виявлено взаємозвязку між КШ і *Hp* [14].

Клінічне значення КШ, згідно літературних даних, залишається неясним [13]. Naito M. з співавт. вважають, що наявність КШ може бути маркером патологічних вікових змін СО шлунка [13]. Нам зустрілось декілька робіт про сполучення КШ з гіперплазіогенними поліпами, з раннім раком шлунка [10,12]. Gursoy S. з співавт. (2005) виявили взаємозв'язок КШ з хронічним гастритом, опереваним шлунком (при формуванні гастроінтестинального анастомозу), кишковою метаплазією і *Hp*, тобто — з передраковими станами Ш, й вважають необхідним отримання біопсій з кантом з ретельним динамічним обстеженням таких хворих [7]. Ряд авторів вважає, що морфологічне дослідження ксантом є необхідним, тому що в ряді випадків ксантоми можливо сплутати зі злоякісними утвореннями шлунка [7,11]. За даними Романова В.А., ксантоми найчастіше зустрічались у пацієнтів середнього і літнього віку на тлі атрофічного гастриту з дуоденальним рефлюксом і кишковою метаплазією, і в 70% випадків — при ранньому раку кишкового типу [3]. Автор вважає, що КШ можуть бути зараховані до так званих сателітів раннього раку.

Таким чином, нечисленні і суперечливі дані щодо ролі ксантоматозу шлунка обумовлюють необхідність подальшого вивчення проблеми.

Мета роботи: вивчити частоту виявлення і значення ксантом шлунка у хворих на хронічний гастрит.

Матеріал та методи

Обстежено 122 хворих на хронічний гастрит (29 чоловіків, 93 жінок, у віці від 25 до 71 року, середній вік (49,9±2,1) років. Проводили ендоскопічне, гістологічне, цитологічне дослідження, добову pH-метрію, статистичний аналіз отриманих даних (багатофакторний кореляційний аналіз).

У 21 пацієнта (8 чоловік, 13 жінок, середній вік 43,3±3,5 років) встановлено неатрофічний гастрит (НАГ). У 101 хворого (21 чоловік, 80 жінок, середній вік 49,3±1,16 років) діагностовано атрофічний гастрит (АГ). В залежності від вираженості морфологічних змін СОШ ці хворі були розподілені на наступні групи: I — атрофія СО Ш (n=53), II — атрофія СО Ш, поєднана з кишковою метаплазією (n=35), III — атрофія СО Ш, поєднана з дисплазією (n=13).

Ендоскопічне дослідження (езофагогастродуоденоскопія) з біопсією СО антрального відділу і тіла Ш проводилося за загальноприйнятою методикою з використанням фіброгастродуоденоскопів *"Olympus".* Для стандартизації результатів ендоскопічного дослідження використовували "Минимальную стандартную терминологию в эндоскопии пищеварительной системы", яка рекомендована для використання Всесвітньою організацією ендоскопії травної системи [2,5]. Для покращення якості ендоскопічного дослідження з метою візуалізації мінімальних макроскопічних змін СО Ш в усіх випадках було застосовано піногасівник еспумізан у дозі 3-5 мл за 30 хвилин до езофагогастродуоденоскопії.

Гістологічні препарати забарвлювали за Романовським-Гімза, ставили ШИФ-реакцію. Наявність і вираженість *H.pylori*-інфекції в СО Ш виявляли за допомогою цитологічного дослідження з забарвленням мазків за Паппенгеймом. Добовий pH-моніторинг проводили за методикою Чорнобрового В.М., яка надавала можливість визначати параметри ДГР: загальну кількість лужних закидів з pH>5 за період моніторування (КЛЗ), кількість масивних закидів, з визначенням кількості хвиль тривалістю понад 5 хвилин (КЛТЗ). На підставі отриманих даних розраховували загальний відсоток часу з рівнем pH>5 та pH<2.

Результати та їх обговорення

При ендоскопічному дослідженні хворих на НАГ і АГ було виявлено низку макроскопічних змін: атрофію СО при АГ, зміни рельєфу (вузлуватий, бугристий), запальні зміни СО, в т.ч. — еразивні, наявність вогнищевих гіперплазій, поліпів, ксантом.

Вивчення частоти і вираженості атрофічних змін СО шлунка у хворих на АГ показало, що найчастіше атрофічні зміни СО спостерігались в антральному відділі Ш (100%), в тілі — у половини пацієнтів (51,5%) й значно рідше — в кардіальному відділі (23,8%), що узгоджується з літературними даними про розповсюдження атрофічних процесів з антрального відділу проксимально уверх, в тіло й кардіальний відділ Ш [1].

При порівняльному аналізі по групах було виявлено, що в усіх зонах шлунка (антральний відділ, тіло, кардіальний відділ) частота і вираженість макроскопічних атрофічних змін СО поступово зростали від I до III групи, тобто посилення морфологічних змін СО Ш супроводжувалось збільшенням атрофічних процесів в СО.

Вузлувата СО Ш характеризувалась наявністю невеликих випинань (протрузій) різного розміру, розкиданих по СО, і зазвичай була проявом певного виду гіперплазії або гіпертрофії, при сполученні з атрофією СО Ш — атрофічно-гіперпластичного гастриту. Бугриста слизова або слизова у вигляді бруківки — крайній ступінь вузлуватості з нерівномірними ділянками набряклої СО, розділених заглибленими пласкими ділянками, часто була проявом атрофічно-гіперпластичного гастриту, рідше — нерівномірного набряку СО [5].

Вузлуватий рельєф СО, переважно — антрального відділу Ш, суттєво частіше було виявлено у хворих на АГ (28,7%; p<0,05), з переважанням частоти цієї ознаки в II і III групах. Вузлуватість СО, як правило, поєднувалась з морфологічними гіперпластичними змінами і/або з наявністю кишкової метаплазії СО. Бугристість СО (в основному, антрального відділу) також частіше відмічено при АГ (20,8%; p<0,05), переважно в II і III групах хворих. В I і II групах хворих на АГ було виявлено еразивні зміни СО Ш (15,1% і 11,4% відповідно). У переважної кількості пацієнтів ерозії були гострими, локалізувались тільки в антральному відділі Ш.

В усіх групах хворих з несуттєвими розбіжностями за частотою, але з переважанням в III групі, було виявлено так звані поліповидні утворення СО (вогнищеві гіперплазії та ін.), наявність яких була пов'язана з дисплазією СО Ш (r=0,35, p<0,001), гіперплазією поверхневого епітелію (r=0,22, p<0,014) а також алергічним компонентом запалення СО цього ж відділу шлунка.

Поліпи СОШ було виявлено тільки при АГ у 7 (6,9%) хворих (p<0,05), з суттєвим переважанням їх частоти в III групі. У 3 пацієнтів поліпи були поодинокими і у 4 — по декілька. Поліпи з однаковою частотою локалізувались в різних відділах Ш (кардія, тіло, антральний відділ) і за структурою переважно були гіперплазіогенними. Наявність поліпів корелювала з атрофічними змінами того відділу, де поліп локалізувався (r=0,22, p<0,016), а поліпів кардіального відділу — з дисплазією поверхневого епітелію (r=0,18; p<0,05).

Ксантоми Ш були зафіксовані тільки у хворих на АГ (12,9%; p<0,05). Розміри їх не перевищували 5 мм (від 2 до 5 мм). Частота КШ в I групі склала 7,5%, в II групі (АГ з кишковою метаплазією) — 14,3%, в II групі (АГ з дисплазією СО Ш) — 30,8% випадків.

Якщо в I групі ксантоми локалізувались тільки в антральному відділі, то в II і III групах вони були розповсюджені по різних відділах Ш. Тобто, по мірі посилення структурних морфологічних змін СО Ш передракової спрямованості у хворих на АГ відбувалось і збільшення частоти і поширеності ксантоматозу Ш.

Кореляційний аналіз дозволив виявити взаємозв'язки між ксантоматозом Ш і низкою патологічних станів: вираженістю атрофії СО тіла Ш на макро- і мікрорівнях ((r=0,18; p<0,05) і (r=0,31; p<0,001) відповідно), з частотою гіперплазій СО Ш (r=0,32; p<0,001) і поліпів Ш (r=0,37; p<0,001), кишкової метаплазії (r=0,24; p<0,009) і дисплазії СО Ш (r=0,33; p<0,001). *H. pylori*-інфекція була виявлена в 19,1% хворих з НАГ і в 45,5% при АГ. З 13 хворих на АГ з ксантоматозом Ш хелікобактерну інфекцію було виявлено в 3 випадках (23,1%). Кореляційний аналіз не виявив залежності КШ від наявності і ступеня *Helicobacter pylori*-інфекції.

Кореляційний аналіз параметрів добової pH-метрії за різні періоди доби показав їх зв'язок із формуванням структурних змін СО Ш. Перш за все, було виявлено взаємозв'язок між параметрами ДГР і змінами СО Ш передракової спрямованості (атрофія, кишкова метаплазія, дисплазія СО тіла Ш) і, по друге — виявлено залежність частоти ксантоматозу Ш від ДГР: частота виявлення ксантом в антральному відділі Ш прямо корелювала з рівнем мінімального pH за нічний період моніторування (r=0,943; p=0,001), частота виявлення ксантом в тілі Ш прямо залежала від кількості лужних закидів (КЛЗ) за весь період моніторування (r=0,468; p=0,002) та кількості лужних тривалих закидів (КЛТЗ) (r=0,443; p=0,003), відсотку загального часу pH>5 (r=0,313; p=0,047).

Ми провели аналіз попередніх ендоскопічних досліджень 13 хворих з ксантоматозом Ш. В протоколах ендоскопічних досліджень тільки в 1 випадку було зафіксовано наявність ксантом (дослідження було виконано в умовах нашого закладу). Решта 12 пацієнтів обстежувались в інших лікувальних закладах області й країни. Отже, ця ендоскопічна знахідка, як правило, не фіксується лікарями-ендоскопістами й не відображається в ендоскопічних протоколах. У цілому, при аналізі макроскопічного стану Ш було виявлено, що посилення вираженості морфологічних змін СО Ш передракової спрямованості у хворих на АГ характеризується збільшенням вираженості макроскопічних змін Ш: зростанням поширеності слизу, зменшення розмірів складок, ми можемо з достатньою впевненістю діагностувати атрофію СО. При мінімальних і помірно виражених атрофічних змінах СО Ш про атрофію свідчать вогнищева блідість, зтоншеність, пістрявість СО. Визначення цих змін не завжди може бути об'єктивним, залежить від кваліфікації і досвіду роботи лікаря-ендоскопіста, від якості ендоскопічної апаратури. Той факт, що КШ були виявлені тільки у хворих на АГ може дозволити нам віднести КШ до маркерів АГ, тобто діагностика ксантом сприяє ендоскопічній діагностиці АГ.

Кореляційний аналіз дав підставу вважати КШ важливою ендоскопічною ознакою: частота і поширеність ксантоматозу Ш зростали зі збільшенням морфологічних змін СОШ і корелювали з вираженістю мікроскопічних атрофічних змін СО тіла Ш, з частотою поліпозу, гіперплазій Ш, кишкової метаплазії і дисплазії СО Ш, з вираженістю ДГР. В той же час, не зафіксовано взаємозвязку КШ з інфекцією *H.pylori*.

Незважаючи на те, що КШ є змінами невеликих розмірів, вищезазначене свідчить про важливість діагностики і відображення цієї знахідки в ендоскопічному протоколі в обов'язковому порядку. Виявлення КШ свідчить про необхідність ретельного динамічного ендоскопічного і морфологічного обстеження хворих з метою вчасної діагностики раннього раку Ш. Більшістю ендоскопістів ксантоми не діагностуються, на наш погляд, по двом причинам: не приділяється увага цим утворенням; КШ не візуалізуються через запінення Ш. Застосування піногасівнику дозволяє швидо очистити Ш від пінистого слизу і створити умови для детального огляду, що сприяє покращенню якості ендоскопічного дослідження і візуалізації мікропатології, в т.ч. ксантом.

Висновки

Таким чином, отримані дані свідчать про те, що ксантоматоз Ш, який сам по собі не відноситься до серйозних структурних уражень, виступає в ролі важливого діагностичного маркера або сателіта передракових змін СО Ш (атрофії, кишкової метаплазії, дисплазії).

Литература

1. Аруин Л.И, Григорьев П.Я., Исаков В.А. (1993) Хронический гастрит. (Амстердам). 362 с.
2. Федоров Е.Д., Орлов С.Ю., Чернякевич П.Л. (2001) Минимальная стандартная терминология в эндоскопии пищеварительной системы. Пособие для врачей. (Москва). "Интел-Синтез". 80 с.
3. Романов В.А. (2002) Ксантома — маркер раннего рака? Материалы IV Японско-Российского симпозиума по эндоскопии пищеварительного тракта (Москва). Інтернет-журнал "Ендоскопия.ru". www.endoscopy.ru/doctor/jrsymp.html?p=13
4. Романов В.А. (2002) Современная стратегия эндоскопической дигностики и лечения раннего рака желудка. Альманах эндоскопии. 1: 100-108
5. Маржатка З. (1996) Терминология, определения терминов и диагностические критерии в эндоскопии пищеварительного тракта. (Homburg, Madrid). N.J. Normed (eds). 141 с.
6. Arevalo F., Cerrillo G. (2005) Gastric xantoma: histological findings and clinico endoscopic characteristics in the Hospital Nacional 2 de Mayo (1999-2005). Comparative Study. Revista de Gastroenterologia del Peru. 25 (3): 268-271
7. Gursoy S., Yurci A., Torun E., Soyuer I., Guven K. (2005) An uncommon lesion: gastric xanthelasma. Journal Article Turkish Journal of Gastroenterology. 16 (3): 167-170
8. Hori S., Tsutsumi Y. (1996) *Helicobacter pylori* infection in gastric xanthomas: immunohistochemical analysis of 145 lesions. Pathology International. 46 (8): 589-593
9. Isomoto H., Mizuta Y., Inoue K. (1999) A close relationship between *Helicobacter pylori* infecrion and gastric xanthoma. Scand. J. Gastroenterol. 34 (4): 346-352
10. Ludvikova M., Michal M., Datkova D. (1994) Gastric xanthelasma associated with diffuse signet ring carcinoma. A potential diagnostic problem. Histopathology. 25 (6): 581-582
11. Luk I.S., Bhuta S., Lewin K.J. (1997) Clear cell carcinoid tumor of stomach. A variant mimicking gastric xanthelasma. Archives of Pathology & Laboratory Medicine. 121 (10): 1100-1103
12. Muraoka A., Suehiro I., Fujii M., Ueno H., Hayashi S., Shimizu K., Kitazawa R. (1991) Type IIa early gastric cancer with proliferation of xanthoma cells. Journal of Gastroenterology. 33 (3): 326-329
13. Naito M., Miura S., Funaki C. (1991) Gastric xanthomas in the elderly. Nippon Ronen Igakkai Zasshi. 28 (5): 683-687
14. Yi S.Y. (2007) Dyslipidemia and *H.pylori* in gastric xanthomatosis. World Journal of Gastroenterology. 13 (34): 4598-4601

ТРУДНОСТИ ЭНДОСКОПИЧЕСКОЙ ДИАГНОСТИКИ И ДИФФЕРЕНЦИАЛЬНОЙ ДИАГНОСТИКИ СИФИЛИСА ЖЕЛУДКА

Тофан А.В., Бойко Г.С., Бобокал В.Н., Каминская З.И., Синица В.А., Разумейко И.В., Баранников К.В.

Национальная медицинская академия последипломного образования им. П.Л. Шупика, кафедра онкологии, Киев, Украина
Национальный институт рака, отделение эндоскопической диагностики, Киев, Украина

Понятие "сифилис желудка" является более собирательным, чем нозологическим, так как объединяет разнообразные клинико-морфологические проявления: от гастропатии при вторичном до язвенно-гуммозных поражений при третичном сифилисе.

Диагноз сифилитического поражения желудка обычно ставится на основании данных клинико-лабораторных и патогистологических исследований. Однако абсолютно достоверным диагностическим маркером сифилитического поражения желудка является идентификация бледной трепонемы в очагах поражения методами импрегнации или иммуногистохимии с использованием моноклональных антител к бледной трепонеме.

Из истории известны различные мнения о времени появления сифилиса в Европе. Одни исследователи полагают, что сифилис так же стар, как и народы, населяющие Европу, другие считают, что сифилис был завезен в Европу из Америки в 1493 г. экспедицией Христофора Колумба. В России сифилис появился в 1499 г. Возбудитель сифилиса (бледная спирохета) открыт Штаудином Ф. и Гофманом Э. в 1905 г.

Считается, что заболевание сифилисом развивается с момента проникновения спирохеты в организм человека. Через 2-6 недель инкубационного периода на месте внедрения бледных спирохет появляется первый видимый признак болезни — "чистая", безболезненная при пальпации, твердая на ощупь язва (твердый шанкр), имеющая приподнятые края (первичный сифилис). Этот период продолжается в течение 2-12 недель и заканчивается появлением сыпи на коже больных. При отсутствии лечения, через несколько недель или месяцев, у больных развивается вторичный сифилис, для которого характерно появление на коже и слизистых оболочках типичных сифилитических высыпаний, увеличение лимфоузлов, лихорадки, и других клинических проявлений. По мере прогрессирования болезни развивается третичный сифилис с возможным поражением желудка, который проявляется симптомами дискомфорта, рвотой и значительной потерей массы тела, что является одним из признаков в дифференциальной диагностике рака, лимфомы и сифилиса желудка.

Впервые на возможность сифилитического поражения желудка обратил внимание Andral P. в 1834 г., а морфологические изменения при сифилисе желудка были описаны Chiari H. в 1891 г. Эти первые наблюдения представляли собой проявления третичного сифилиса, причём частота поражения желудка у больных была достаточно высокой — до 1%. В современных условиях специфические поражения желудка регистрируются преимущественно у больных ранними формами сифилиса, причём частота этой патологии не превышает 0,45% среди всех клинических форм.

Многие авторы высказывают конкретное мнение, что в большинстве случаев при эндоскопическом исследовании не обнаруживается патогномоничных признаков, свойственно только для сифилиса желудка. Однако Горбунов Н.П. и Русак Ю.Э. (2001), на основании эндоскопической картины, наблюдаемой у 5 пациентов больных сифилисом желудка и в сравненных с наблюдениями поражения желудка другой патологией, предполагают, что эндоскопическая семиотика при сифилисе имеет свои особенности. В большинстве публикаций авторы сообщают, что сифилис желудка, как правило, проявляется в виде гастрита, язвы или опухолевого процесса.

В отделении эндоскопической диагностики Национального института рака с 1978 по 2010 гг. сифилис желудка диагностировано на основании клинико-лабораторных данных у 22 больных. Все больные были направлены в институт на консультацию с диагнозом злокачественная опухоль желудка.

При первичном эндоскопическом исследовании сифилис желудка установлен только в 1 из 22 наблюдений. Этот правильный диагноз поставлен на основании ранее изученных учебных слайдов фирмы *"Olympus"*. Подозрение на сифилис желудка после многократных повторных эндоскопических исследований высказано у 5 пациентов. В этих случаях гистологическое заключение биопсийного материала на злокачественные клетки было отрицательным. Вспомогательными критериями для диагноза "сифилис желудка" служили общеклинические данные: молодой и средний возраст больных, полиморфизм жалоб, короткий анамнез и быстрое прогрессирование патологических изменений в желудке. Все 5 больных были направлены в эндоскопическое отделение УНИИОР с диагнозом: подозрение на рак желудка. В остальных 16 случаях, на основании эндоскопической семиотики, установлен ошибочный диагноз — злокачественная опухоль желудка. Из них, у 7 больных — злокачественная лимфома желудка и у 8 — рак желудка.

Сифилитическое поражение в желудке преимущественно локализовалось в дистальном отделе, реже — в теле желудка. Ни в одном случае не наблюдалось поражения проксимального отдела желудка. Сугубо патогномоничной эндоскопической семиотики, свойственной только сифилису желудка, мы не установили. У 10 больных эндоскопическая семиотика характеризовалась выраженной инфильтрацией слизистой оболочки дистального отдела желудка с одиночными или множественными мелкими изъязвлениями, сужением и умеренной деформацией поражённого отдела.

Обширные изъязвления без четких контуров, контактно кровоточащих, размером от 1,5 см до 4 см обнаружены у 7 больных. Локализация поражения преимущественно наблюдалась по большой кривизне, задней и передней стенках дистального отдела желудка. Диффузная инфильтрация дистального отдела и нижней трети тела желудка с полиповидными утолщениями слизистой оболочки, местами напоминающими грануляционную ткань, диагностирована у 4 больных, и только в одном наблюдении выявлена выраженная, четко очерченная, напоминающая рожистое воспаление, гиперемия на фоне бледно-розовой оболочки желудка.

После получения положительного ответа на реакцию Вассермана, все больные направлены в кожно-венерологические диспансеры, с просьбой пройти контрольную эндоскопию после окончания специфической терапии. Однако только 3 из 22 пациентов явились на контрольное эндоскопическое исследование после окончания курса специфической терапии. При эндоскопическом обследовании установлено: полная эпителизация обширных язвенных и псевдоопухолевых поражений без рубцевания и деформации желудка.

Таким образом, эндоскопическая и дифференциальная диагностика сифилиса желудка чрезвычайно сложна. На основании эндоскопической семиотики диагноз сифилис желудка поставить практически невозможно. Окончательный диагноз устанавливается на основании комплексного обследования с использованием лабораторных исследований: реакции Вассермана, осадочной реакции Кана, цитохолевой реакции и других, подтверждающих поражение организма сифилисом.

Литература

1. Горбунов Н.П., Русак Ю.Э. (2001) Возможности эндоскопии в диагностике сифилитического поражения желудка. Российский журнал кожно-венерических болезней. 1: 48-49
2. Аковбян В.А., Петренко Л.А., Полякова Л.И. и др. (2002) Сифилис желудка. Вестник дерматологии и венерологии. 3: 8-11
3. Мавров И.И., Процак В.В. (2009) Стратегия и тактика лечения больных сифилисом. Дерматология та венерология. 2; 44: 45-49

РОЗРИВИ СЛИЗОВОЇ ШЛУНКА УНАСЛІДОК ТУПОЇ ТРАВМИ ЖИВОТА ЯК ПРИЧИНА ШЛУНКОВОЇ КРОВОТЕЧІ

Тумак І.М.*, Курч І.М., Ключинська Л.І., Кудревцев Ю.Ю.

Львівський національний медичний університет ім. Д. Галицького*, Бібрська районна лікарня №2, Україна

Summary

The 19-year old man admitted after motor vehicle accident and blunt abdominal trauma. In hospital he vomited by "coffee ground" contents and during endoscopy it were rewealed 2 mucosal lacerations with fixed clots on anterior and posterior walls of stomach body. The concomitant contusion of pancreas was confirmed by ultrasonography and blood analysis. The injection therapy was performed followed by proton pump therapy. Two month later the lacerations healing was confirmed.

Key words: gastric mucosal laceration, blunt abdominal trauma, gastrointestinal bleeding.

Як наслідок тупої травми живота (ТТЖ) ушкодження шлунку трапляються порівняно рідко — у 0,4-0,5% [2,8]. За даними великого багатоцентрового дослідження, проведеного у США [9], розриви шлунку при тупій травмі живота виявлено лише у 0,06% хворих із ТТЖ і у 2,1% — з ушкодженнями порожнистих органів. Найчастіше травму шлунка виявляють при автодорожній травмі та у велосипедистів [3]. Як фактори їх ризику розглядають наповнення шлунка їжею на момент травми, прицільний удар в епігастральну ділянку, неправильне закріплення ременів безпеки. Механізм травми полягає у раптовому підвищенні тиску у порожнині наповненого шлунка (феномен розриву м'яча), притисканні шлунка до хребта та "зсуваючих" силах при раптовому гальмуванні (надриви передньої стінки шлунка). Пошкодження шлунка можуть мати вигляд внутрістінкових гематом, лінійних надривів слизової (англ. *laceration*) і підслизового шару, які не є наскрізними, та наскрізних розривів [3].

Розриви шлунка найчастіше діагностують інтраопераційно у хворих, з доопераційними даними за наскрізне пошкодження порожнистого органа. Натомість розриви слизової оболонки шлунка можуть проявляти себе шлунково-кишковою кровотечею, однак в умовах політравми без діагностичного встановлення назогастрального зонда діагностика їх може бути затрудненою і запізнілою. Наводимо наше спостереження розривів слизової шлунка унаслідок ТТЖ.

Хворий З., 19 р., був доставлений у Бібрську районну лікарню 06/12-2009 з місця ДТП. Відомо, що на момент травми перебував за кермом, не справився з керуванням і врізався у дерево. Ременями безпеки фіксований не був, в момент зіткнення вдарився грудьми і животом об кермо і вилетів на капот. При обстеженні стан важкий, у свідомості, контактний. АТ 75/40 мм рт.ст., пульс 106 уд./хв., ритмічний. На обличчі — садна на чолі і підборідді, вибито верхні різці, сліди крові на шкірі навколо рота. Грудна клітка бере участь у диханні симетрично з обох боків, болюча зліва, дихання зліва дещо ослаблене. Живіт у верхніх відділах болючий, напружений, обмежено бере участь у диханні. На правому коліні — рвана рана довжиною до 6 см, відмічається крепітація відламків надколінника. На рентгенографії виявлено перелом IV ребра зліва, перелом правого надколінника, інших ушкоджень не виявлено. Виконано лапароцентез і діагностичний перитонеальний лаваж — патологічного вмісту не виявлено. При катетеризації сечового міхура отримано незмінену сечу. Виконано первинну хірургічну обробку ран коліна і підборіддя, іммобілізацію правої нижньої кінцівки гіпсовою лонгетою. Після введення знеболюючих і інфузії кристалоїдів гемодинаміка хворого стабілізувалася — АТ 110/70 мм рт.ст., пульс 94 уд./хв. Однак через 1 год. від поступлення виникло блювання "кавовою гущею" у значній кількості. Було викликано консультанта-ендоскопіста, виконано езофагогастродуоденоскопію (ЕГДС). У шлунку виявлено "залишки кавової гущі", на межі середньої і нижньої третин тіла шлунка на передній і задній стінках виявлено два розриви слизової 2×1 см, витягнуті по осі шлунка, вкриті фіксованими згустками крові. Проведено ін'єкційну терапію — під основу розривів введено по 15 мл адреналіну 1:20000. УЗД органів черевної порожнини (через 56 год. після травми) — виявлено потовщення тіла (до 20 мм) і хвоста (до 25 мм), підшлункова залоза неоднорідна, ехогенність її знижена. Дані лабораторних досліджень: гемоглобін 128 г/л, еритроцити $3{,}2\times10^{12}$/л, лейкоцити $7{,}2\times10^{9}$/л, амілаза крові — 36. Змін у інших показниках (печінкові, ниркові проби, коагулограма) не виявлено.

При контрольній ЕГДС через 2 доби — дефекти слизової вкриті фібрином, мають вигляд подовгастих виразок. Хворий отримував в/в інгібітори протонної помпи у стандартних дозах, контрикал, октрестатин, антибіотики широкого спектра дії, інфузійну терапію, знеболюючі. Виписаний 18/12-2009 у задовільному стані. Контрольна ЕГДС 21/12-2009: у шлунку значна кількість жовчі, на передній і задній стінках тіла шлунка — два подовгасті дефекти слизової 1,5×0,5 см з ознаками крайової епітелізації та конвергенцією складок (рис. 1). УЗД: підшлункова залоза неоднорідна, у тілі і хвості потовщена до 2 см. Продовжував отримувати інгібітори протонної помпи орально, дієту №5. Через 3 тижні від травми у плановому поряду виконано остеосинтез надколінника. Огляд 25/02-2010 — ЕГДС: на передній і задній стінках тіла шлунка два зірчатих рубці із конвергенцією складок (рис. 2).

Таким чином наш випадок — це розриви слизової шлунка із помірною кровотечею у поєднанні з забоєм-здавленням підшлункової залози унаслідок удару об кермо при різкому гальмуванні. За даними Shinkawa H. et al. [7] надриви слизової частіше поєднуються з травмою печінки і підшлункової залози, ніж наскрізні розриви. Згідно з *Gastric Organ Injury Scale* [4], наш випадок відповідає I ступеню важкості, за Bruscagin V. et al. [1] до цієї групи належать 60% усіх травм шлунка. Локалізація і напрям осі розривів відповідає проекції удару об кермо, однак напрям розривів по осі шлунка загалом характерний для травм і, як і при синдромі Меллорі-Вейса, пов'язаний із напрямом сил, що діють на стінку шлунка. Вважають, що розриви слизової при ТТЖ найчастіше трапляються на передній стінці ближче до малої кривини [8]. У нашому випадку позитивну роль зіграло те, що потерпілий зазнав травми натще — повного розриву стінки шлунка не настало. Найбільш подібним до нашого є випадок Saeb-Parsy K. et al. [6], де у велосипедиста при ударі об кермо при падінні виникли розриви слизової на передній і задній стінках антруму. Проявом їх була мелена на третю добу після травми. У нашого хворого можна було б "списати" блювання "кавовою гущею" на проковтнуту кров після травми рота, однак значна кількість вмісту і характер травми спонукали до ендоскопії. Втім, нечіткий "шлунковий" анамнез не давав змоги виключити можливість виразкової кровотечі до ЕГДС.

Таким чином, при обстеженні хворих із тупою травмою верхніх відділів живота без даних за розрив порожнистого органа необхідно враховувати можливість ненаскрізних ушкоджень стінки шлунка та їх ускладнення кровотечею. Обстеження таких хворих повинне включати встановлення назогастрального зонда, а при сумнівах — ЕГДС. Здебільшого, такі розриви слизової після ендоскопічного гемостазу вдається успішно лікувати консервативно.

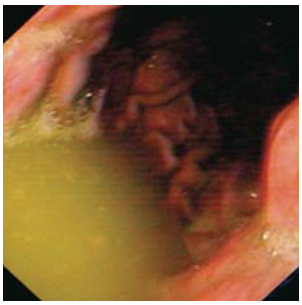

Рис. 1

Вигляд розривів слизової через 14 днів після травми.

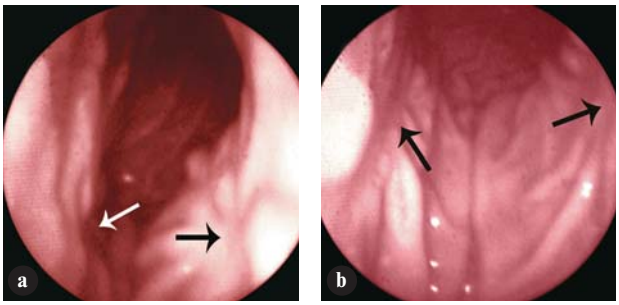

Рис. 2

А-В. Зірчасті рубці (вказані стрілками) на місці розривів через 80 днів після травми.

Література

1. Bruscagin V., Coimbra R., Rasslan S. et al. (2001) Blunt gastric injury. A multicentre experience. Injury. 32: 761-764
2. Courcy P.A., Soderstrom C., Brotman S. (1984) Gastric rupture from blunt trauma. A plea for minimal diagnostics and early surgery. Am. Surg. 50; 8: 424-427
3. Diebel L.N. (2008) Gastric injuries. Current therapy of trauma and surgical critical care (First Edition). pp 362-364
4. Moore E.E., Jurkovich G.J., Knudson M.M. et al. (1995) Organ injury scaling. VI: Extrahepatic biliary, esophagus, stomach, vulva, vagina, uterus (nonpregnant), uterus (pregnant), fallopian tube, and ovary. J. Trauma. 39: 1069-1070
5. Pikoulis E., Delis S., Tsatsoulis P. et al. (1999) Blunt injuries of the stomach. Eur. J. Surg. 165; 10: 937-939
6. Saeb-Parsy K., Omer A., Hall N.R. (2006) Melaena as the presenting symptom of gastric mucosal injury due to blunt abdominal trauma. Emerg. Med. J. 23: e34 (http://www.emjonline.com)
7. Shinkawa H., Yasuhara H., Naka S. et al. (2004) Characteristic features of abdominal organ injuries associated with gastric rupture in blunt abdominal trauma. Am. J. Surg. 187; 3: 394-397
8. Tejerina E.E., Holanda M.S., L.?pez-Espadas F. et al. (2004) Gastric rupture from blunt abdominal trauma. Injury. 35; 3: 228-231
9. Watts D.D., Fakhry S.M. (2003) Incidence of hollow viscus injury in blunt trauma: an analysis from 275,557 trauma admissions from the EAST multi-institutional trial. The journal of trauma, injury, infection, and critical care. 54; 2: 289-294

СОЧЕТАНИЕ ЭНДОСКОПИЧЕСКИЧЕСКОЙ СКЛЕРОТЕРАПИИ И ЭМБОЛИЗАЦИЯ ВЕТВЕЙ ЧРЕВНОГО СТВОЛА В КОМПЛЕКСНОМ ЛЕЧЕНИИ ВАРИКОЗНЫХ ПИЩЕВОДНО-ЖЕЛУДОЧНЫХ КРОВОТЕЧЕНИЙ

Фомин П.Д., Никишин Л.Ф., Боярская М.Г., Кондратюк В.А., Козлов С.Н.

Национальный медицинский университет им. А.А. Богомольца, кафедра хирургии №3, Киев, Украина
Научно-практический центр эндоваскулярной нейрорентгенхирургии, Киев, Украина
Киевская городская клиническая больница №12, отделения эндоскопии, Украина

Summary

We performed the embolization of celiac branches in treatment of complicated portal hypertension. 25 patients with acute varicose hemorrhage were treated by combination of endoscopic sclerotherapy and endovascular embolization of splenic artery and left gastric artery. Good results were obtained in 23 cases. So, endovascular embolization with endovascular embolization proved to be safe and effective method in avoiding varices hemorrhage.

Key words: selective celiac embolization, portal hypertension, varicose hemorrhage, endoscopic sclerotherapy.

Введение

Портальная гипертензия представляет собой полиорганное заболевание со стойким нарушением висцерального и системного кровотока с формированием коллатеральной портосистемной сети. Развитие осложнений портальной гипертензии (асцит, кровотечение, желтуха, спленомегалия) означает переход заболевания в стадию декомпенсации.

Лечение пациентов с осложнениями портальной гипертензии сопряжено с высоким риском развития профузного кровотечения из варикозно-расширенных вен пищевода и кардиального отдела желудка, либо его рецидива и высокой, до 25-35%, вероятностью летального исхода [1]. Кровотечение из варикозно расширенных вен пищевода обычно бывает более тяжелым, чем кровотечения из каких-либо других источников в верхних отделах ЖКТ. Лечебная тактика и выбор оптимального метода остановки и профилактики кровотечения предмет непрекращающихся дискуссий и противоречивых рекомендаций. Трансплантация печени, являясь "золотым стандартом" в лечении осложненной портальной гипертензии, относится к числу наиболее сложных и затратных оперативных вмешательств. Однако, по данным [2] лишь 30% пациентов с декомпенсированным циррозом печени соответствуют критериям для выполнения трансплантации. В то же время, только в США около 90 000 пациентов находятся в "списке ожидания" по причине отсутствия донора [4].

В последнее десятилетие в качестве альтернативы общехирургическим методам широко развиваются миниинвазивные вмешательства: трансюгулярное шунтирование, эндоскопические вмешательства в виде клипирования, склеротерапии, лигирования латексными кольцами [1,2], а также эндоваскулярные методики — эмболизация ветвей чревного ствола. Известные в течение более 20 лет методы рентгенэндоваскулярной хирургии [3] до сих пор не вошли в широкую клиническую практику лечения портальной гипертензии из-за отсутствия четких алгоритмов применения, отсутствия соответствующего оборудования.

Цель и задачи исследования — разработка метода снижения частоты варикозных кровотечений у больных с портальной гипертензией различного генеза. Основной задачей данного исследования является анализ эффективность и безопасность сочетания применения эндоскопических методик и эндоваскулярных методов профилактики рецидивов пищеводно-желудочных кровотечений при портальной гипертензии.

Материалы и методы

Комбинированное лечение (эндоскопическая склеротерапия венозных коллекторов нижней трети пищевода и верхней трети отдела желудка) с последующей редукцией кровотока ветвей чревного ствола применено у 25 (18 мужчин, 7 женщин) пациентов городского центра неотложной помощи при острых желудочно-кишечных кровотечениях города Киева.

Все пациенты доставлены в порядке скорой помощи с тяжелой кровопотерей (по В.Д. Братусь, 1989). Средний возраст пациентов составил 48,7±10,9 лет. По классификации *Child-Pugh* 21 пациент соответствовал стадии "В", 4 — стадии "С". Варикозно расширенные вены нижней трети пищевода, выявленные у всех 25 пациентов, сочетались с расширением вен свода желудка и кардии у 10 пациентов.

Склеротерапия выполнялась на 2-4 сутки после коррекции гиповолемии и выполнения гемотрансфузии (у 10 пациентов — в условиях отделения интенсивной терапии). Введение склерозантов осуществляли инжектором *Olympus.* При интравазальной склеротерапии (18 пациентов) использовали в качестве склерозантов раствор 70% этанола и 3% тромбовара, при паравазальной (7 пациента) — 35% раствор этанола. Комбинированная склеротерапия [1] выполнена одному пациенту.

В последующем, в сроки от 7 до 14 сут, производилась эндоваскулярная редукция кровотока после предварительно выполненной ангиографии (аортографии и целиакографии) на ангиографе *Siemens Artis* после всестороннего лабораторного, клинического, ультразвукового дообследования и выполнения контрольного ФГДС-исследования. Выбор вмешательства осуществлялся в зависимости от варианта строения сосудистого русла, данных допплерографии, а также эндоскопических данных о распространенности венозных коллекторов на кардиальный отдел желудка. Паренхиматозно-стволовая эмболизация селезеночной артерии в моноварианте выполнена у 24 пациентов, в комбинации со стволовой редукцией кровотока левой желудочной артерии — у 9. Изолированная эмболизация собственной печеночной артерии — у 1 пациента.

Результаты

В послеоперационном периоде отмечены умеренная боль и напряжение мышц передней брюшной стенки в левом подреберье, сопровождавшаяся гипертермией до 38°С у 22 пациентов, тошнота — у 6, гематома зоны оперативного доступа — у 3, явления экссудативного плеврита — у 2 пациентов. Комплексная терапия включала бета-блокаторы, ингибиторы протонной помпы, диуретики, гепатопротекторы, антибиотики широкого спектра, анальгетики, ингибиторы протеаз. Формирование очагов ишемии в селезенке подтверждалось данными ультразвукового исследования на 5 сутки. Болевой синдром и температурная реакция у большинства больных купировались к 5-7 суткам.

В послеоперационном периоде умер 1 пациент при явлениях прогрессирующей печеночно-почечной недостаточности. У пациента Б., 59 лет, по данным целиакографии выявлен ранее не диагностированный артериопортальный шунт в бассейне собственной печеночной артерии. Артериализация портального кровотока была устранена за счет стволовой эмболизации печеночной артерии с удовлетворительными отдаленными результатами.

Период наблюдения в группе составил от 3 до 18 мес. Рецидив кровотечения наблюдался у 6 пациентов — по причине нарушения диеты и рекомендованной фармакотерапии, сопровождался умеренной кровопотерей и не потребовал дополнительных мер эндоскопического гемостаза. Уменьшение проявлений асцита отметили практически все пациенты, эпизодический прием верошпирона сохранили 2, полностью отказались от приема — 22. Контрольное ФГДС-исследование, проведенное у 14 пациентов в сроки от 1,5 до 16 мес, выявило наличие ненапряженных варикозных вен пищевода 1-2 ст. По данным УЗИ уменьшение размеров селезенки составило от 25% до 45% у 17 пациентов, от 10% до 20% — у 6, не имело динамики — у 1. Следует отметить достоверное повышение уровня тромбоцитов в исследуемой группе с 132,5 тыс/мкл ± 38,8 тыс/мкл до 181 тыс/мкл±29,9 тыс/мкл (р=0.00016). При УЗИ отмечено уменьшение среднего диаметра воротной вены с 14,8±2,1 до 12,6±2,4 (р<0.01).

Обсуждение

Эндоваскулярные методы профилактики кровотечения из варикозно-расширенных вен пищевода и желудка при портальной гипертензии, по данным литературы, применялись лишь в качестве планового вмешательства. Мы впервые применили данную методику при острых желудочно-кишечных кровотечениях после выполнения эндоскопической склеротерапии в сроки 1-1,5 недель после перенесенного эпизода геморрагии. Лишь у 3 пациентов это был первый эпизод кровотечения, у 16 пациентов он был повторным, у 5 — четвертым, у одной пациентки — 8. Патогенетическим обоснованием вмешательств является снижение объемного кровотока в ветвях чревного ствола с соответствующим снижением давления в воротной вене [1], а также коррекция вторичного гиперспленизма. Благоприятным фоном для подготовки пациентов к эндоваскулярному вмешательству является отсутствие раннего рецидива кровотечения, что достигалось выполнением сеансов ранней эндоскопической паравазальной, эндовазальной и комбинированной склеротерапии (в первые 2-3 суток) и проведением комплексной гемостатической, антисекреторной и детоксикационной терапии.

Выводы

Селективная эмболизация ветвей чревного ствола является патогенетически обоснованным и безопасным хирургическим вмешательством при лечении острых пищеводно-желудочных кровотечений при портальной гипертензии. Комплексный подход, заключающийся в выполнении на первом этапе эндоскопической склеротерапии, позволяет значительно снизить риск развития повторных кровотечений. Выбор метода оперативного вмешательства при эмболизации целесообразно осуществлять на основании эндоскопических данных и данных допплерографии.

Литература

1. Бойко В.В., Нікішаєв В.І., Русін В.І. та ін. (2008) Портальна гіпертензія та її ускладнення (Харків). "ФОП Мартиняк". 335 с.
2. Буланов К.И., Чуклин С.Н. (1999) Декомпенсированный цирроз печени. (Львов). "Стип". 192 с.
3. Madoff D.C., Denys A., Wallace M.F. et al. (2005) Splenic arterial interventions: anatomy, indications,technical considerations, and potential complications. Radiographics. 25: 191-211
4. Uday Chand Ghoshal, Ananya Das (2008) Models for prediction of mortality from cirrhosis with special reference to artificial neural network: a critical review. Hepatol. Int. 1; 2: 31-38

ВОЗМОЖНОСТИ ОПТИЧЕСКОЙ И ВИРТУАЛЬНОЙ КОЛОНОСКОПИИ В ДИАГНОСТИКЕ ЗАБОЛЕВАНИЙ ТОЛСТОЙ КИШКИ

Хажалия И.З., Губанов Д.С., Целикова В.В.

Донецкое областное клиническое территориально-медицинское объединение, УНЛК "Университетская клиника", Украина
Донецкий государственный медицинский университет им. М. Горького, Донецкий областной противоопухолевый центр, Украина

Summary

Methodic of combined CT and endoscope examination (virtual and optical colonoscopy) is represented by pilot researches. The obtained results were allowed to estimate the offered combined methodic as perspective in diagnostics of colorectal cancer and other pathology of colon. Implementation of this method in practice would considerably decrease the time of patient being in the "diagnostic field".

Key words: optical colonoscopy, virtual colonoscopy, bolus contrasting, colorectal cancer.

Введение

В последнее десятилетие во всем мире сохраняется стойкая тенденция к росту заболеваемости толстой кишки, особенно в высокоразвитых техногенно нагруженных промышленных регионах. В настоящее время отмечается рост заболеваемости колоректальным раком, который занимает 3-4 место в структуре онкопатологии и 2-3 место в структуре смертности от онкологических заболеваний.

С одной стороны, нельзя игнорировать постоянно возрастающее (негативное) влияние экологических и социальных факторов: загрязнение окружающей среды, снижение физической активности, хронический стресс, нерациональное питание, использование в пищу химически загрязненных, генетически модифицированных продуктов, широкое распространение вредных привычек и т.п. В то же время, использование новых технологий и методик и, главное, их широкое распространение и относительная доступность для различных слоев населения, позволила существенно улучшить диагностику заболеваний толстой кишки. В Украине эндоскопическое обследование толстой кишки давно и прочно вошло в перечень объективных и облигатных методик в практике не только хирурга-проктолога или гастроэнтеролога, но и врача общей практики, терапевта, семейного врача.

К сожалению, встречаются пациенты с крайне-негативным отношением к колоно или ирригоскопии, при этом работники медицинской сферы не являются исключением. Именно поэтому на сегодняшний день сохраняется термин "поздняя діагностика", причиной существования которой является невыполнение диагностических исследований при наличии субъективных жалоб пациента. Ликвидация подобных диагностических "провалов" — задача семейной медицины в "поле" санитарно-просветительной работы с соблюдением всех этических и деонтологических норм.

Основными современными методами диагностики заболеваний толстой кишки являются: эндоскопический (колоноскопия, капсульная эндоскопия), рентгенологический (ирригоскопия), компьютерно-томографический. Преимущества и недостатки перечисленных методик очевидны. Не акцентируя внимания на показаниях и противопоказаниях к применению перечисленных методов диагностики, следует отметить, что вопрос преемственности и взаимодополняемости способов исследований толстой кишки не требует дискуссии. Полноценный эндоскопический осмотр толстой кишки, включая терминальный отдел подвздошной кишки, по данным различных авторов возможен в 50-70% случаев.

До начала использования макрогол-содержащих фармакопрепаратов различных изготовителей качество подготовки кишки к осмотру являлось наиболее частой причиной неполного осмотра. Вопрос качества подготовки утратил актуальность после начала применения макрогол-содержащих растворов.

В случаях неполного осмотра толстой кишки по причинам, не связанных с качеством подготовки (спаечный процесс, вдавления извне, наличие объемных новообразований с высокой степенью вероятности возникновения ятрогенных геморрагических повреждений, стено-окклюзивные поражения, выраженный болевой синдром и т.д.) закономерным продолжением диагностического процесса являлась ирригоскопия.

Однако выполнение рентгенологического исследования непосредственно после колоноскопии малоинформативно в связи с выраженной технологической пневматизацией толстой кишки в момент исследования. Даже активная аспирация инсуффлированного ранее воздуха из просвета кишки после колоноскопии не позволяет выполнить достоверное рентгенологическое исследование. В таких случаях возникает необходимость повторной адекватной подготовки, проведение которой требует как дополнительного времени, так и повторных финансовых затрат пациента.

Психоэмоциональное состояние пациентов "негативной группы" препятствует в данных случаях проведению дополнительных обследований и пролонгирует вопрос постановки окончательного диагноза. Практика принятия решения на основе неполного обследования не должна иметь право на существование. При выполнении условий преемственности возможностей диагностических служб, с использованием современных методик, максимально сокращаются сроки пребывания пациента в "диагностическом поле", тем самым вопрос постановки окончательного диагноза приближается к логическому завершению.

Материалы и методы

Сотрудниками ДОКТМО совместно с врачами-эндоскопистами внедрен в практику сочетанный метод диагностики заболеваний толстой кишки. В случаях невозможности выполнения колоноскопии в полном объеме (вследствие различных вышеуказанных причин), с целью окончательной постановки диагноза "в одно посещение", непосредственно после

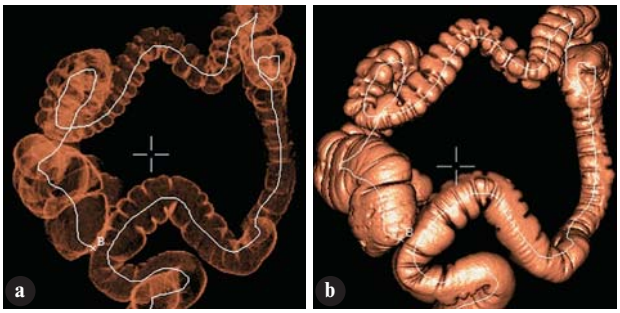

Рис. 1

А-В. Виртуальная колоноскопия (норма).

эндоскопического исследования выполнялась виртуальная компьютерно-томографическая колоноскопия (в некоторых случаях с внутривенным болюсным контрастированием).

Подготовка и выполнение исследования: активная аспирация инсуффлированного воздуха после выполнения колоноскопии кишки не выполняется; порционно, изменяя положение тела пациента в просвет толстого кишечника, нагнетается воздух (критериями объема нагнетаемого воздуха являлись субъективные ощущения пациента); выполнение КТ-сканирования.

Компьютерно-томографическое сканирование выполнялось на 64-срезовом томографе *"Brilliance"* фирмы *Philips.* Анализ полученных данных, который осуществлялся на автономной рабочей станции *"Brilliance 190P"* с применением специальных программ: *Virtual Colonoscopy Cleansing* (с автоматическим удалением каловых масс); *Virtual Colonoscopy Polip CAR* (с различной виртуальной реконструкцией и точной визуализацией патологически-измененного участка толстого кишечника).

При применении методики с внутривенным болюсным контрастированием пациенту предварительно вводились неионные йодсодержащие контрастные средства: ультравист-370 или юнипак-350, из расчета 1 мл на 1 кг массы тела пациента, со скоростью введения 5 мл/сек. Полученные результаты виртуальной колоноскопии дополняли данные эндоскопического исследования.

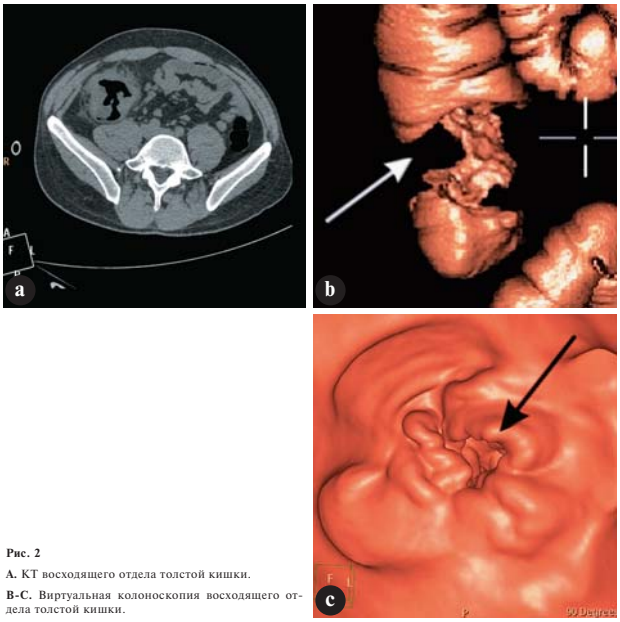

Рис. 2

А. КТ восходящего отдела толстой кишки.

В-С. Виртуальная колоноскопия восходящего отдела толстой кишки.

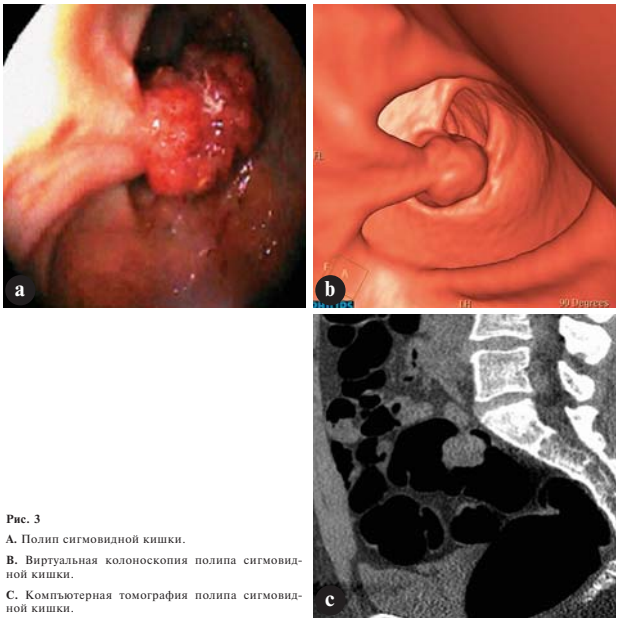

Рис. 3

А. Полип сигмовидной кишки.

В. Виртуальная колоноскопия полипа сигмовидной кишки.

С. Компьютерная томография полипа сигмовидной кишки.

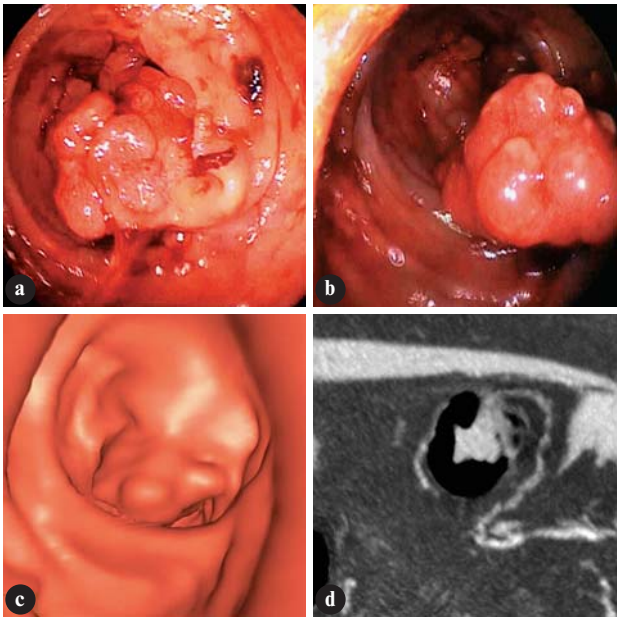

Рис. 4

А-В. Полип нижней ветви ободочной кишки.

С. КТ-виртуальная колоноскопия.

D. Компьютерная томография полипа с болюсным контрастированием.

Рис. 5

А-С. КТ с применением внутривенного болюсного контрастирования

Результаты и их обсуждение

В отделе компьютерной томографии обследовано 47 пациентов (из них в 23 случаях после проведенной колоноскопии — рис. 1 a-b). Выявленная патология: рак толстой кишки — 21 (33,7%); полипы толстой кишки — 18 (38,3%) от 0,4 до 4,5 см (единичные полипы — 8 (17%), множественные полипы — 10 (21,2%)); КТ-признаки малигнизации полипа — 2 (4,2%).

В 23 случаях выполнено исследование с внутривенным болюсным контрастированием. При этом в 9 случаях были выявлены метастазы в печень, в 2 случаях визуализировался кровеносный сосуд. Внутривенное контрастирование позволило более четко визуализировать вторичные изменения (протяженность инфильтрации стенки кишки, брыжеечные лимфатические узлы, метастазы в печень), что позволило более точно определить стадию опухолевого процесса. Выявленные сопутствующие изменения: долихосигма — 4 (8,5%); дивертикулез — 8 (17%), из них с КТ-признаками дивертикулита 2 (4,2%).

Иллюстрации клинических наблюдений

- Пациент Н. — колоноскопическая картина рака восходящего отдела толстой кишки. Поксимальнее новообразования провести аппарат не удалось. Судить о протяженности объемного процесса не представляется возможным. Выполнена КТ (рис. 2 a) и виртуальная колоноскопия (рис. 2 b-c).
- Пациент С. — эндоскопически визуализируется полип сигмовидной кишки (рис. 3 a). Виртуальная колоноскопия (рис. 3 b). Компьютерная томография полипа сигмовидной кишки (рис. 3 c). После проведения цитоморфологической верификации полип удален эндоскопически. Данные о размерах полипа полученные при выполнении компьютерно-томографического исследования, виртуальной колоноскопии, а так же после проведения эндоскопической полипэктомии отличались незначительно.
- Пациент З. — сопоставительная картина. Эндоскопически визуализируется полип нижней ветви ободочной кишки (рис. 4 a-b). КТ-виртуальная колоноскопия (рис. 4 c). Компьютерная томография полипа с болюсным контрастированием (рис. 4 d). Компьютерно-томографическая картина с применением внутривенного болюсного контрастирования (рис. 5 a-c).

Полученные результаты позволяют отметить высокую эффективность виртуальной колоноскопии в диагностики не только экзо и эндофитных образований, но и дивертикулеза толстой кишки. При наличии технических возможностей вышеперечисленных методик, на наш взгляд, создаются условия для создания алгоритма обследования пациентов с патологией толстой кишки, что позволит сократить сроки обследования пациента, улучшая качество диагностики.

Выводы

Анализ полученных данных и литературы позволили сделать выводы, что виртуальная колоноскопия является достаточно чувствительной методикой (93%) в выявлении патологии толстой кишки. Совместная эндоскопическая и компьютерно-томографическая диагностика дает возможность оценить в полном объеме состояние толстой кишки, при этом информация о состоянии окружающих органов и систем позволит своевременно и качественно принять меры для оказания адекватной консервативной или оперативной помощи пациентам.

Виртуальная колоноскопия, как продолжение эндоскопического исследования, реализует возможность постановки диагноза пациентам с патологией толстой кишки "в одно посещение", что с одной стороны сокращает сроки догоспитального обследования больных, при этом отсутствие необходимости повторной подготовки положительно сказывается на психоэмоциональном состоянии обследуемых.

Учитывая рост заболеваемости толстого кишечника, как результат воздействия полиэтиологических факторов, рост заболеваемости колоректальным раком, возникает острая необходимость в организации и разработки комплексов мероприятий, направленных на расширение спектра и улучшение качества своевременного колопроктологического обследования населения.

Литература

1. Елисеенко А.В., Куделькина Н.А. (2009) Первый опыт применения виртуальной колоноскопии в диагностике патологии толстой кишки. Российский журнал гастроэнтерологии, гепатологии, колопроктологии. 5; XIX (203): 55
2. Кондратенко П.Г., Губергриц Н.Б., Элин Ф.Э., Смирнов Н.Л. (2006) Клиническая колопроктология. (Харьков). "Факт". с. 234-237
3. Харченко Н.В., Бабак О.Я. (2007) Гастроэнтерология. (Москва). "Медицина". 720 с.
4. Хомутова Е.Ю., Игнатьев Ю.Т. и др. (2009) Возможности виртуальной колоноскопии в скрининге колоректального рака и аденоматозных полипов. Материалы III Всероссийского национального конгресса лучевых диагностов и терапевтов. (Москва). 528 с.
5. Хомутова Е.Ю., Игнатьев Ю.Т. и др. (2009) Автоматическое обнаружение новообразований при виртуальной колоноскопии: первый опыт. Материалы III Всероссийского Национального конгресса лучевых диагностов и терапевтов "Радиология 2009". (Москва). 528 с.
6. Greff M. (1999) Colorectal cancer screening in France: Guidelines and professional reality. 6: 471
7. Bond J.H. (1998) Colonic tumors Minneapolis VA Med. Cent., (Minneapolis, Minnesota). 2: 150-157

АСПЕКТИ ВИКОНАННЯ ДІАГНОСТИЧНО-ЛІКУВАЛЬНОЇ КОЛОНОСКОПІЇ

Шевелюк С.Б., Орлов О.Л., Криворук О.М.

Київська міська клінічна лікарня №18, Україна

Вступ

Колоноскопію потрібно вважати найскладнішим лікувально-діагностичним методом в ендоскопії, що вимагає дуже чіткого і виваженого підходу до постановки показів та виявлення протипоказів для її проведення, підготовки пацієнта і, головне, техніки виконання.

Мета роботи — знизити ризик виникнення ускладнень після діагностично-лікувальної колоноскопії у хворих з захворюваннями товстої кишки шляхом удосконалення техніки колоноскопії, формулювання основних тактичних принципів її виконання.

Матеріали та методи

За період з 1999 по 2009 роки в нашому відділенні було виконано більше 25000 діагностично-лікувальних колоноскопій. Колоноскопії виконувалися колоноскопами *CF-10I, CF-EL, CF-20L, PCF-20L, CF-40I, CF-Q160AL Olympus* (Японія) та *EC-3470 Pentax* (Японія).

Результати та їх обговорення

Після діагностичних колоноскопії ускладнень не спостерігалось. Перед виконанням дослідження лікар-ендоскопіст повинен особисто ознайомитись з усією наявною медичною документацією, зібрати анамнез хвороби та життя хворого з метою виявлення прихованих обставин (перенесені операції, травми інші захворювання і стани), які будуть впливати на можливість і якість виконання колоноскопії. Покази для проведення колоноскопії виставляє лікуючий лікар, але обов'язком лікаря-ендоскопіста є перевірка їх адекватності, не можна іти на поводу у тих лікарів, котрі призначають колоноскопію всім хворим підряд, не маючи повного розуміння що це за методика, коли вона показана і чим вона небезпечна.

Навіть діагностична колоноскопія може супроводжуватись небезпечними для життя ускладненнями, основними з яких є перфорація стінки кишки та внутрішньочеревна кровотеча [1-3,6,8] (апоплексія яєчника, десерозація кишки, розриви паренхіматозних органів черевної порожнини), частота виникнення яких за статистичними даними складає до 0,17% [2,8]. Також ми хочемо звернути увагу на виникнення у хворих, яким проводиться колоноскопія, позачеревних ускладнень до яких відносяться важкі порушення серцевого ритму (брадиаритмія, тріпотіння передсердь та ін.), розвиток важкої серцево-легеневої недостатності пусковим механізмом яких є виникнення вазо-вагальних рефлексів, розриви аневризм аорти або серця, інфаркт міокарду у відповідь на виражений больовий синдром під час дослідження, гостре порушення мозкового кровообігу внаслідок стрімкого підняття артеріального тиску і таке інше [2,3,6,8]. Причинами виникнення ускладнень є невиявлення і невраховування протипоказів для проведення дослідження і грубе порушення техніки його виконання, що призводить до перерозтягення кишки, її десерозації внаслідок відриву внутрішньочеревних спайок, розриву кишки дистальним кінцем ендоскопу [2,3].

Виконання колоноскопії потребує дотримання наступних основних принципів: виявлення протипоказів і встановлення показів для проведення дослідження; якісна підготовка товстої кишки до дослідження; чітке дотримання техніки виконання дослідження. Колоноскопія має заключатися в повному огляді товстої кишки, а за таких захворювань, як виразковий коліт, хвороба Крона, дифузний поліпоз в обов'язковому порядку має проводитись огляд термінального відділу тонкої кишки. Колоноскопія є самостійним методом дослідження товстої кишки. Колоноскопія має проводитись тільки після проктологічного огляду хворого.

Проведення колоноскопії показане: при поліпах прямої кишки виявлених при ректороманоскопії; при дифузному поліпозі; при виразковому коліті та хворобі Крона; при невстановлених джерелах кишкової кровотечі; при клінічних чи рентгенологічних даних за наявність доброякісних або злоякісних новоутворень товстої кишки; при будь-якому процесі в товстій кишці, коли для встановлення діагнозу необхідна морфологічна верифікація; при доброякісних новоутворенних для проведення динамічного спостереження; лікувальна колоноскопія (видалення поліпів, зупинка кровотеч, розширені біопсії, видалення сторонніх тіл та інш.); з метою скринінгу колоректального раку всім пацієнтам старше 45 років [2,3].

Протипокази до проведення колоноскопії розділяються на дві групи: абсолютні та відносні [2]. До абсолютних відносяться: гостре порушення мозкового кровообігу, інфаркт міокарду, важкі ступені серцево-легеневої недостатності, важкі порушення ритму серцевої діяльності, аневризма аорти і серця, гострі запальні інфільтрати та абсцес черевної порожнини.

До відносних протипоказань відносяться стани за яких колоноскопії виконують лише в екстрених випадках (наприклад, з метою зупинки товстокишкової кровотечі): гострі запальні захворювання аноректальної зони, ранній післяопераційний період після втручань на органах черевної порожнини та малого тазу, вагітність, гепатоспленомегалія, напружений асцит, гідроторакс, гідроперикард, геморрагічні васкуліти, початок менструального циклу у жінок.

Ми звертаємо увагу на великий ризик пошкодження паренхіматозних органів черевної порожнини при гепатоспленомегалії та пошкодження яєчників на початку менструального циклу внаслідок їх фізіологічних змін. Небезпека виникнення кровотечі за таких умов обумовлена не тільки схильністю до травматизації цих органів, а і можливістю виникнення відтермінованих кровотеч внаслідок їх субкапсулярного розриву.

Обов'язковою умовою виконання колоноскопії є бездоганна підготовка товстої кишки до дослідження. Даний фактор відіграє одну з вирішальних ролей в профілактиці ускладнень та є запорукою максимального зниження діагностичних помилок. Допустимим є наявність незначної кількості рідкого вмісту в просвіті кишки який можна легко аспірувати, за інших умов необхідна повторна підготовка товстої кишки. Ми вважаємо, що на сьогоднішній час найбільш ефективною є підготовка за допомогою препаратів макроголю.

Чітке дотримання техніки виконання колоноскопії створює умови для зниження ризику виникнення ускладнень і є запорукою виконання якісної тотальної колоноскопії. В нашій клініці колоноскопія всім хворим виконується за модифікованою нами методикою Стрекаловського В.П. (1979) [3], яка забезпечує найбільш якісний огляд та створює оптимальні умови для виконання дослідження.

Основні технічні принципи даної методики заключаються в наступному:

1. перевагу слід надавати нанизуванню товстої кишки, яке проводиться шляхом ротації апарату;
2. кишку слід починати нанизувати з ректо-сигмоїдного згину;
3. при неможливості виконання нанизування перевагу слід надавати маневру "зізборювання";
4. при виконанні колоноскопії слід дотримуватись "адекватного" ходу апарата;
5. недопустимим є насильницьке проштовхування колоноскопу;
6. під час дослідження необхідно постійно утримувати просвіт кишки в полі зору; недопустими є просування апарату наосліп;
7. дослідження слід виконувати на мінімальні необхідній інсуфляції повітря, постійно використовувати аспірацію;
8. виникнення вираженого абдомінального больового синдрому, різке підвищення артеріального тиску, запаморочення, втрата свідомості, болі в області серця є показанням для припинення дослідження;
9. ретельний огляд кишки повинен виконуватись як при введенні так і при виведенні колоноскоп;
10. при виведенні апарату з кишки потрібно виконувати максимальну аспірацію повітря з просвіту.

Умови за яких виконання тотальної колоноскопії значно ускладнене або не можливе: стриктури товстої кишки (стенозуюча пухлина, рубцеві стенози); хвороба Гіршпрунга; жорстко фіксований непрохідний перегин товстої кишки (злуковий процес, проростання пухлини ззовні та інш.).

З метою створення кращих умов для візуальної оцінки новоутворень та видалення новоутворень (поліпів товстої кишки), які розташовуються на складці гаустр, особливо в області фізіологічних вигинів ми застосовуємо ретроградний огляд новоутворення (Патент України №33267) [5], особливістю якого є те, що переведення апарату в положення ретрофлексії має виконуватись в напрямку тенії товстої кишки, де стінка кишки найбільш міцна завдяки більш вираженому м'язовому шару.

Показником дотримання техніки виконання колоноскопії є наступна відповідність анатомічних відділів товстої кишки відміткам на ендоскопі [7]: лівий вигин ободової кишки в середньому 40 см; правий вигин ободової кишки в середньому 60 см; сліпа кишки в середньому 80 см. Відстань може незначно варіювати в залежності від конституції хворого.

Основним показником правильності виконання колоноскопії є відсутністю болю. Виникнення болю є передвісником розвитку ускладнень, колоноскопії може супроводжуватися явищами дискомфорту в животі, відчуттям помірного розпирання та потягування.

Ми відстоюємо точку зору, що переважна більшість колоноскопії повинна виконуватись без загального знеболення. Виконання колоноскопії під наркозом повинне проводитись тільки з суворим дотриманням показів і висококваліфікованим спеціалістом. Дане положення диктується необхідністю підтримання продуктивного контакту з хворим для своєчасної зміни технічної тактики виконання дослідження при появі больових відчуттів. Показами до виконання колоноскопії під наркозом є: виражений злуковий процес в черевній порожнині; важкі форми запальних захворювань товстої кишки (НВК, хвороба Крона); у хворих з лабільною психікою чи психічними захворюваннями.

Висновки

Чітке дотримання алгоритму встановлення показів і виявлення протипоказів до проведення колоноскопії, дотримання техніки виконання діагностично- лікувальних колоноскопій є надійним заходом профілактики ускладнень. Колоноскопія має виконуватись тільки при якісній підготовці товстої кишки. Виконання більшості діагностичних колоноскопій має проводитись без загального знеболення, а використання наркозу повинне бути чітко обгрунтованим. Колоноскопію під наркозом може виконувати тільки висококваліфікований спеціаліст.

Література

1. Савельев В.С., Исаков Ю.Ф., Лопаткина Н.А. (1985) Пособие по эндоскопии. (Москва). "Медицина". 544 с.
2. Сотников В.Н., Разживина А.А., Веселов В.В., Кузьмин А.И. и др. (2006) Колоноскопия в диагностике заболеваний толстой кишки. (Москва). "Экстрапринт". 280 с.
3. Стрекаловский В.П. (1979) Колоноскопия в диагностике заболеваний толстой кишки. Автореф...дис. док. мед. наук. (Москва). 32 с.
4. Ривкин В.Л., Кирьянов И.В., Никитин А.М., Лукин В.В. (2005) Полипы и полипоз толстой кишки. (Москва). "Медпрактика-М". 152 с.
5. Шевелюк С.Б., Захараш М.П., Орлов О.Л. (2008) Спосіб ендоскопічної поліпектомії. Пат. 33267 МПК А61В 17/03. u200802559. Бюл. 11
6. Федоров В.Д., Стрекаловский В.П., Ривкин В.Л. и др. (1978) Эндоскопия при заболеваниях прямой и ободочной кишки: Атлас. (Москва). "Медицина". 184 с.
7. Kashida H. (2010) Эндоскопическая диагностика заболеваний толстой кишки. XII Российско-Японский симпозиум "Современные достижения эндоскопии пищеварительного тракта". (Москва). с. 26
8. Waye D., Rex D., Williams B. (2009) Colonoscopy: Principles and practice. (USA) Wiley-Blackwell (eds). 832 p.

ПОКАЗАННЯ ТА ПРОТИПОКАЗАННЯ ДО ЕНДОСКОПІЧНОЇ ПОЛІПЕКТОМІЇ З ТОВСТОЇ КИШКИ

Шевелюк С.Б., Орлов О.Л., Криворук О.М.

Київська міська клінічна лікарня №18, Україна

Вступ

Рак товстої кишки у багатьох країнах світу по темпах росту захворюваності випереджає інші злоякісні новоутворення та займає друге місце за летальністю у країнах Європейського Союзу. Рак товстої кишки — багатофакторне захворювання, у патогенезі якого має значення цілий ряд факторів зовнішнього середовища та спадковості. Наявність аденом товстої кишки є одним із самих істотних факторів ризику розвитку рака. Незважаючи на те, що в експериментальних умовах доказана можливість розвитку раку на тлі незміненої слизової оболонки, але переважна більшість авторів вважають, що в більшості випадків пухлина розвивається з аденом. Статистично поліпи товстої кишки виявляються у популяції з частотою до 32,5% [1,5-7,14,18]. Своєчасне виявлення та лікування аденом товстої кишки є одним з найефективніших методів профілактики колоректального рака.

Ендоскопічне видалення поліпів є основним методом лікування, як доброякісних, так і малігнізованих поліпів товстої кишки, за відсутності інвазивної аденокарциноми [3,4,27]. Всі спроби консервативного лікування поліпів товстої кишки не дають ніякого позитивного ефекту, а лише призводять до втрати часу та, як наслідок малігнізації або інвазії аденокарциноми [2]. Основними ускладненнями ендоскопічної поліпектомії є кровотеча та перфорація стінки товстої кишки. Аналізуючи дані літератури можна відмітити, що частота кровотеч коливається у межах від 1,5-2,8% [8,13] до 10,2% [9]. Частота перфорації стінки кишки після поліпектомії коливається у межах 0,58-1,2% [15,21].

Мета роботи — знизити ризик виникнення ускладнень після ендоскопічного видалення поліпів товстої кишки шляхом розробки алгоритму ведення хворих з поліпами товстої кишки з урахуванням показів та протипоказів для виконання втручання.

Матеріали та методи

В ендоскопічному відділенні Київської міської клінічної лікарні №18, на базі якої функціонує Колопроктологічний центр України, за період 2008-2009 рр. включно, було виконано 2400 діагностичних та лікувальних колоноскопій, в тому числі 188 колоноскопій контрольним хворим, які спостерігаються з приводу поліпів товстої кишки менших 0,8 см за розміром протягом 10-15 років. Ендоскопічну поліпектомію було виконано 139 хворим. Загалом видалено 271 аденома товстої кишки.

Діагностичні колоноскопії та ендоскопічні поліпектомії виконувалися колоноскопами *CF-40I, CF-EL, CF-Q160AL Olympus (Японія)* та *EC-3470 Pentax* (Японія). Всі поліпи видалялися лише шляхом електроексцизії в режими "коагуляція" з використання електрохірургічного блоку *UES-10 Olympus* (Японія). Підготовка хворих до ендоскопічної поліпектомії проводилась як і до діагностичної колоноскопії препаратами Ендофальк та Фортранс. Методика підготовки відповідала рекомендаціям виробника.

Результати та їх обговорення

Серед контрольних хворих, які спостерігалися з приводу поліпів менших 0,8 см за розміром, показання у вигляді збільшення розмірів поліпів (0,8 см та більше) виявлені у 17 хворих (9%). Всім цим хворим було виконано ендоскопічну поліпектомію. В видаленому матеріалі ознак малігнізацій виявлено не було. Ускладнень в даній групі хворих не було.

Серед всіх хворих, яким виконано ендоскопічну поліпектомію виникли ускладнення у 5 хворих, Всі ускладнення були представлені кровотечами: у 3 (2,16% відносно кількості хворих, 1,11% відносно кількості видалених поліпів) хворих виникли інтраопераційні кровотечі, які були зупинені підчас ендоскопічного втручання, у 2 (1,44% відносно кількості хворих, 0,74% відносно кількості видалених поліпів) хворих виникли клінічно значимі післяопераційні кровотечі в проміжку до 14 діб. Післяопераційні кровотечі відмічені у хворих, яким було видалено поліпи розміром 2,0 см та 1,0 см в прямій та поперечноободовій кишці відповідно. У першому випадку кровотеча виникла на другу п/о добу, у другому — на 11-ту. Виникнення кровотеч, в обох випадках, має чіткий зв'язок з порушення хворими післяопераційного режиму фізичного навантаження (обидва хворих піднімали важкі предмети) Хвора у якої виникла кровотеча після поліпектомії з прямої кишки самовільно покинула стаціонар на другу п/о добу і в цей же день в вечорі була доставлена в клініку. Всі кровотечі були зупинені ендоскопічно, шляхом ендокліпування.

Аналізуючи дані літератури та власний досвід, ми прийшли висновку, що показанням до ЕПЕ являється наявність поліпів товстої кишки розмірами 0,8 см та більше. Ми вважаємо, що видалення поліпів менших за 0,8 см є необгрунтованим, адже ризик перфорації стінки товстої кишки та виникнення кровотечі значно перевищує позитивний вплив на захворюваність колоректальним раком. Період розвитку таких поліпів з можливою їх малігнізацією становить не менше 10-15 років. Масштабні дослідження поліпів такого роду не виявляли в них ознак малігнізації [17,22,23,26], а ступінь виявлення в них дисплазії високого ступеня сягає не більше 1,5-2,5% [16]. Слід зауважити, що переважна більшість поліпів таких розмірів за гістологічною будовою не являються аденомами, тобто істинними неоплазіями (запальні, лімфоїдні поліпи) та не несуть відповідно ризику малігнізації, адже лише аденоми здатні до трансформації в рак. Пацієнти з поліпами товстої кишки розміри яких не перевищують 0,8 см підлягають диспансерному нагляду з періодичністю виконання колоноскопій 1 раз на рік та візуальною оцінкой новоутворень. Виконання щипцевої біопсії є неінформативним та небезпечним виникненням кровотечі. Збільшення розмірів аденоми, поява візуальних ознак зміни її гістологічної структури (дольчатість, виразкування та виражене ерозування поверхні, контактна кровоточивість) являються показанням для виконання ЕПЕ. З нашого багаторічного досвіду, близько 50% дрібних поліпів товстої кишки не змінюються протягом 15-20 років та не потребують взагалі будь-яких лікувальних заходів.

Важливим етапом в алгоритмі ведення хворого з поліпами товстої кишки є передопераційне обстеження, яке направлене на виявлення супутньої патології, яка потребує певної підготовки та корекції техніки виконання ЕПЕ а також з метою виявлення протипоказань до виконання ЕПЕ.

Протипоказання до ЕПЕ з товстої кишки розділяються на дві групи: протипоказання колоноскопії, яка є невідємним етапом операції, та протипоказання ЕПЕ, при цьому відповідно друга група доповню першу. Обидві групи розділяються на відносні та абсолютні. Хоча за умов наявності кровотечі з поліпа товстої кишки, яку не можливо зупинити консервативними засобами, всі показання стають відносними, адже лише поліпектомія є єдиним надійним та найбільш прийнятним для хворого, у порівнянні з відкритим втручанням, методом лікування кишкової кровотечі джерелом якої є поліп.

Абсолютні протипоказання до ЕПЕ представлені наступним чином: гостра фаза порушення мозкового кровообігу; гостра фаза інфаркту міокарда; важкі ступені серцево-судинної, легеневої та змішаної недостатності (які спостерігаються при: ішемічній хворобі серця (стадія декомпенсації); вадах серця (стадія декомпенсації); масивних емболіях легеневої артерії); порушення ритму серцевої діяльності (найбільш небезпечні нестабільні стани — пароксизмальна брадіаритмія; миготлива аритмія з мерехтінням передсердь або пароксизми форма миготливої аритмії; групові шлуночкові екстрасистоли у вигляді бігеменії або тригеменії; важкі ступені поперечної блокади серця).

Практично у всіх вищевказаних випадках погіршення стану хворого розвивається на фоні помірного пневматоза товстої кишки, який негативно впливає на умови роботи міокарда та легень [19,24]. "Брижові болі", як наслідок розтягнення петель товстої кишки в ході виконання колоноскопії, являються пусковим механізмом вазо-вагальних рефлексів. Які можуть викликати більш важкі порушення ритму (брадіаритмія, трепетіння передсердь та ін.) [11,25]. Аневризма аорти або серця — розшарування або розрив аневризми можуть бути спровоковані ендоскопічним дослідженням [10,20]. Гострі запальні інфільтрати черевної порожнини, коли в процес може бути залучена товста кишка, що небезпечно перфорацією її стінки — підозра на абсцес черевної порожнини. Ризик в даному випадку пов'язаний з залученням у процес петель товстої кишки, що може викликати ураження кишкової стінки або прорив абсцесу в вільну черевну порожнину. Це пояснюється тим що у 47% відмічається залучення петель товстої кишки у процес [12]. Наявність інвазії аденокарциноми, у малігнізованому поліпі, в мязовий шар стінки товстої кишки — видалення такого поліпа неминуче призведе до перфорації стінки кишки та метастазуванню аденокарциноми.

Наявність у хворого кардіостимулятора — підчас виконання електроексцизії поліпа, під впливом високочастотного току, можливий вихід пристрою з ладу. Виключенням є поліпи на ніжці довжиною більше 1см, коли видалення поліпа можна виконати шляхом механічного відсічення дротяною петлею з попереднім лігуванням ніжки поліпа.

До відносних протипоказань відносяться захворювання, при яких поліпектомію виконують лише в екстреному порядку, при наявності профузної кровотечі з поліпа. Виконання планової поліпектомії показане в даному випадку лише після дообстеження і підготовки хворого, яка заключається в лікуванні супутніх захворювань. Гострі запальні захворювання аноректальної зони (анальна тріщина, геморой в стадії загострення, тромбоз гемороїдальних вузлів, парапроктит). Ранній післяопераційний період (хірургічне втручання на органах черевної порожнини та малого таза). Вагітність. Гепатоспленомегалія. Виражене збільшення паренхіматозних органів може призвести до травми останніх в місцях щільного прилягання до кишкової стінки та виникнення внурішньочеревної кровотечі [24]. Напружений асцит. Гідроторакс, гідроперикард. Важкі порушення системи згортання крові. Геморрагічні васкуліти. Початок менструального циклу у жінок.

Анатомічні особливості розташування поліпа, його великі розміри ми не вважаємо протипоказаннями до ЕПЕ. Можливість виконання ЕПЕ за таких умов залежить від професійного рівня оперуючого лікаря та технічного забезпечення лікувального закладу. Виключенням можуть бути лише гігантські аденоми, які займають більше 3/4 окружності кишки та аденоми з наперед відомим фактом малігнізації в основі поліпа, коли ендоскопічна поліпектомія є методом вибору.

Залишається дискутабельним питання, щодо аденом із завчасно відомим фактом наявності малігнізації. Ми притримуємося активної тактики відносно такого роду патології, як і більшість зарубіжних авторів, яка полягає в виконанні ендоскопічної резекції слизової разом з пухлиною та подальшому поглибленому ендоскопічному контролі у післяопреаційному періоді. Виключенням є наявність інвазії аденокарциноми в м'язовий шар стінки кишки або наявність метастазів. До ознак можливої інвазії ми відносимо: наявність втяжіння на поверхні поліпа, ригідність, відсутність вільної рухливості пухлини відносно стінки кишки, а також фіксованість поліпа підчас гідропрепарування. За таких умов хворому показане виконання оперативного втручання за онкологічними принципами. Виконання шипцевої біопсії поліпів товстої кишки, з метою виявлення малігнізації поліпа, є недоцільним, неінформативним та несе за собою великий ризик виникнення кровотечі. Даний факт підверджується дослідженнями, згідно яких, чутливість різних методик щодо малігнізації новоутворень товстої кишки представлена наступним чином: візуальна діагностика — 82-85%, морфологічна верифікація за результатами щипцевої біопсії — 45-60%, ендоскопічна ультрасонографія — 92-95%. Найбільш інформативною в даному випадку є ексцизійна біопсія при виконанні ЕПЕ, яка дозволяє в цілому дослідити видалену пухлину.

Висновки

Диференційований підхід до відбору хворих на виконання ендоскопічної поліпектомії з товстої кишки з чітким формулюванням показань до виконання втручання та всебічне передопераційне обстеження направлене на виявлення протипоказань до виконання ендоскопічної поліпектомії дозволяє зменшити кількість непотрібних операцій та у поєднанні з профілактикою ускладнень значно знизити кількість, як поза кишкових, так і місцевих ускладнень даного оперативного втручання.

Література

1. Блохин А.Ф., Вахлаков А.Н., Виноградова Н.Н. и др. (2003) Русский Медицинский Журнал. 11; 28: 1573-1575
2. Ривкин В.Л., Кирьянов И.В., Никитин А.М., Лукин В.В. (2005) Полипы и полипоз толстой кишки. (Москва). "Медпрактика-М". 152 с.
3. Сотников В.Н., Разживина А.А., Веселов В.В. и др. (2006) Колоноскопия в диагностике заболеваний толстой кишки. (Москва). "Экстрапринт". 280 с.
4. Стрекаловский В.П., Веселов В.В., Белоусов А.В. (1986) Лечение интенсивных кровотечений после эндоскопического удаления новообразований толстой кишки. В кн.: Проблемы проктологии. (Москва). Вып. 7: 85-88
5. Barclay R.L., Vicari J.J., Doughty A.S. et al. (2006) Colonoscopic withdrawal times and adenoma detection during screening colonoscopy. N. Engl. J. Med. 355 (24): 2533-2541
6. Bokemeyer B., Bock H., H?ppe D. al. (2009) Screening colonoscopy for colorectal cancer prevention: results from a German online registry on 269000 cases. Eur. J. Gastroenterol. Hepatol. 21 (6): 650-655
7. Canard J.M., Debette-Gratien M., Dumas R. (2005) A prospective national study on colonoscopy and sigmoidoscopy in 2000 in France. Gastroenterol. Clin. Biol. 29 (1): 17-22
8. Consolo P., Luigiano C., Strangio G. et al. (2008) Efficacy, risk factors and complications of endoscopic polypectomy: ten year experience at a single center. World J. Gastroenterol. 14 (15): 2364-2369
9. Dobrowolski S., Dobosz M., Babicki A. et al. (2006) Blood supply of colorectal polyps correlates with risk of bleeding after colonoscopic polypectomy. Gastrointest. Endosc. 63 (7): 1004-1009
10. Habr-Gama A., Arruda P.R., Rex D.K. (2003) Indications and contraindications. In book: Colonoscopy: Principles and practice. (USA). Williams (eds). pp 102-110
11. Herman L.L., Kurtz R.C., McKee K.J. et al. (1993) Risk factors associated with vasovagal reactions during colonoscopy. Gastrointest. Endosc. 39 (3): 388-391
12. Kavic S.M., Basson M.D. (2001) Complications of endoscopy. Am. J. Surg. 181: 319-332
13. Kim H.S., Kim T.I., Kim W.H. et al. (2006) Risk factors for immediate postpolypectomy bleeding of the colon: a multicenter study. Am. J. Gastroenterol. 101 (6): 1333-1341
14. Liu H.H., Wu M.C., Peng Y., Wu M.S. (2005) Prevalence of advanced colonic polyps in asymptomatic Chinese. World J Gastroenterol. 11 (30): 4731-4734
15. Magdeburg R., Collet P., Post S., Kaehler G. (2008) Endoclipping of iatrogenic colonic perforation to avoid surgery. Surg. Endosc. 22 (6): 1500-1504
16. O'Brien M.J., Winawer S.J., Zauber A.G. et al (1990) The national polyp study: patient and polyp characteristics associated with high-grade dysplasia in colorectal adenomas. Gastroenterology. 98: 371-379
17. Nusko G., Altindorf-Hofmann A., Mausmann U. et al. (1995) Estimation of the risk invasive carcinoma in colorectal adenomas by size and site: results of multivariate analysis [abstract]. Gastrointest. Endosc. 41. A382
18. Pickhardt P.J., Hassan C., Laghi A. et al. (2008) Small and diminutive polyps detected at screening CT colonography: a decision analysis for referral to colonoscopy. Am. J. Roentgenol. 190 (1): 136-144
19. Sieg A., Hachmoeller-Eisenbach U., Heisenbach T. (2000) How safe is premedication in ambulatory endoscopy in Germany? A prospective study in gastroenterology specialty practices. Dtsch. Med. Wochenschr. 125 (43): 1288-1293
20. Sivak M.V. (2000) Gastroenterologic endoscopy. (USA). Saunders company (eds). pp 1222-1459
21. Taku K., Sano Y., Fu K.I. et al. (2007) Iatrogenic perforation associated with therapeutic colonoscopy: a multicenter study in Japan. J. Gastroenterol. Hepatol. 22 (9): 1409-1414
22. Tsai C.J., Lu D.E. (1995) Small colorectal polyps: histopathology and clinical significance. Am. J. Gastroenterol. 90: 988-994
23. Ueyama T., Kawamoto K., Iwashita T. et al. (1995) Natural history of minute sessile colonic adenomas based on radiographic findings: is endoscopic removal of every colonic adenoma necessary? Dis. Colon Rectum. 38: 268-272
24. Waye J.D., Rex D.K., Williams C.B. (2005) Colonoscopy Principles and Practice. (USA). Blackwell Publishing (eds). 655 p.
25. Wexner S.D., Garbus J.E., Singh J.J. (2001) A prospective analysis of 13,580 colonoscopies. Reevaluation of credentialing guidelines. SAGES Colonoscopy Study Outcomes Group. Surg. Endosc. 15 (3): 251-261
26. Williams C.B. (1997) Discouraging colonic polyps. Gut. 40 (3): 430
27. Yoshida D., Kono S., Moore M.A. et al. (2007) Colorectal polypectomy and risk of colorectal cancer by subsite: the Fukuoka Colorectal Cancer study. Jpn. J. Clin. Oncol. 37 (8): 597-602

СПОСІБ ПРОФІЛАКТИКИ ПЕРФОРАЦІЇ СТІНКИ ТОВСТОЇ КИШКИ ПРИ ВИКОНАННІ ЕНДОСКОПІЧНОЇ ПОЛІПЕКТОМІЇ

Шевелюк С.Б., Пойда О.І., Орлов О.Л., Криворук О.М.

Національного медичного університету ім. О.О.Богомольця, кафедра хірургії №1, Київ, Україна
Київська міська клінічна лікарня №18, Колопроктологічний центр України

Вступ

Актуальність способу зумовлена ризиком виникнення перфорації стінки товстої кишки, яка може спостерігатися як в проекції основи пухлини, так і в місці контакту головки пухлини з ділянкою кишкової стінки, у разі поліпів на ніжці [1]. Частота даного ускладнення за літературними даними коливається у межах 0,58-1,2% [2,3]. Видалення пухлини відбувається за рахунок дії високочастотного струму, який подається від електрохірургічного блоку в режимі монополярної коагуляції.

Матеріали і методи

Відомий спосіб виконується наступним чином: після проведення колоноскопу по товстій кишці та визначення локалізації пухлини через інструментальний канал колоноскопа проводять поліпектомічну петлю, яку накладають на ніжку або основу поліпа. Після цього поліпектомічну петлю затягують і завдяки зміні орієнтації дистальної частини колоноскопа роблять виведення поліпа ближче до центру просвіту кишки, тим самим збільшують відстань до стінки кишки. Після цього вмикають електрохірургічний блок у комбінації режимів різання та коагуляції і проводять безпосередньо електроексцизію поліпа. Відомий спосіб не можливо безпечно застосовувати за видалення поліпів великих розмірів та на довгій ніжці, та за умов локалізації поліпів у анатомічних ділянках товстої кишки з обмеженим простором (фізіологічні вигини, фіксовані петлі товстої кишки внаслідок злукового процесу). Небезпека за таких умов обумовлена неможливістю запобігання контакта верхівки пухлини з суміжною ділянкою стінки товстої кишки. Ще одним негативним фактором відомого способу є концентрація теплового впливу підчас електроексцизії в проекції основи пухлини, з можливим ураженням всіх шарів стінки товстої кишки.

Спосіб виконується наступним чином: після затягування діатермічної петлі на основі поліпа, по можливості відведення поліпа до центра просвіту кишки та ввімкнення електрохірургічного блоку в режимі "коагуляції" виконуються зворотньо-поступальні рухи петлею, що призводить до зміщення основи та верхівки поліпа по осі кишки. Таким чином створюються умови за яких збільшується площа контакту основи поліпа з підлеглими шарами стінки кишки та верхівки поліпа з слизовою оболонкою суміжних ділянок товстої кишки. Час впливу та енергія, яку поглинають тканини залишається на тому ж рівні як і за використання відомого способу. Однак, розподіл енергії електричного струму на більшу площу призводить до меншого нагріву підлеглих шарів стінки кишки в проекції основи поліпа та в ділянках контакту верхівки з суміжними ділянками кишки. При цьому коагулюючий вплив на тканини затиснені в діатермічній петлі зберігається як і за відомого способу. З використанням запропонованого способу було виконано 569 ендосокопічних поліпектомій з товстої кишки. Перфорації стінки товстої кишки не було. На спосіб отримано патент №33268 від 10/06-2008.

Висновки

Використання запропонованого способу підчас виконання ендоскопічної поліпектомії не потребує придбання додаткового устаткування. Спосіб забезпечує надійну профілактику перфорації стінки товстої кишки та дозволяє виконувати одномоментне видалення поліпів великих розмірів.

Література

1. Панцырев Ю.М., Галлингер Ю.И. (1984) Оперативная эндоскопия желудочно-кишечного тракта. (Москва). "Медицина". 192 с.
2. Magdeburg R., Collet P., Post S., Kaehler G. (2008) Endoclipping of iatrogenic colonic perforation to avoid surgery. Surg. Endosc. 22 (6): 1500-1504
3. Taku K., Sano Y., Fu K.I., Saito Y., Matsuda T., Uraoka T., Yoshino T., Yamaguchi Y., Fujita M., Hattori S., Ishikawa T., Saito D., Fujii T., Kaneko E., Yoshida S. (2007) Iatrogenic perforation associated with therapeutic colonoscopy: a multicenter study in Japan. J. Gastroenterol. Hepatol. 22 (9): 1409-1414