ISSN 1029-743X

1 2015
Volume 19

Видається Київським клінічним госпіталем

Український журнал малоінвазивної та ендоскопічної хірургії

International Journal for:

http://www.endoscopy.com.ua
http://www.gvkg.kiev.ua
http://www.elibrary.ru

СПЕЦІАЛІЗОВАНИЙ ЖУРНАЛ ГОЛОВНОГО ВІЙСЬКОВО-МЕДИЧНОГО КЛІНІЧНОГО ЦЕНТРУ "ГОЛОВНИЙ ВІЙСЬКОВИЙ КЛІНІЧНИЙ ГОСПІТАЛЬ" МІНІСТЕРСТВА ОБОРОНИ УКРАЇНИ

ОФІЦІЙНИЙ ЖУРНАЛ УКРАЇНСЬКОЇ АСОЦІАЦІЇ СПЕЦІАЛІСТІВ ПО МАЛОІНВАЗИВНИМ ЕНДОСКОПІЧНИМ ТА ЛАЗЕРНИМ ТЕХНОЛОГІЯМ

НАУКОВО-ПРАКТИЧНИЙ ЖУРНАЛ АСОЦІАЦІЇ ЛІКАРІВ ЕНДОСКОПІСТІВ УКРАЇНИ

ЖУРНАЛ ЦИТУЄТЬСЯ У МІЖНАРОДНІЙ НАУКОМЕТРИЧНІЙ БАЗІ РІНЦ: РОСІЙСЬКИЙ ІНДЕКС НАУКОВОГО ЦИТУВАННЯ

ИЗДАЕТСЯ С 1997 ГОДА

СПЕЦІАЛІЗОВАНИЙ ЖУРНАЛ ГОЛОВНОГО ВІЙСЬКОВО-МЕДИЧНОГО КЛІНІЧНОГО ЦЕНТРУ "ГОЛОВНИЙ ВІЙСЬКОВИЙ КЛІНІЧНИЙ ГОСПІТАЛЬ" МІНІСТЕРСТВА ОБОРОНИ УКРАЇНИ

ОФІЦІЙНИЙ ЖУРНАЛ УКРАЇНСЬКОЇ АСОЦІАЦІЇ СПЕЦІАЛІСТІВ ПО МАЛОІНВАЗИВНИМ ЕНДОСКОПІЧНИМ ТА ЛАЗЕРНИМ ТЕХНОЛОГІЯМ

НАУКОВО-ПРАКТИЧНИЙ ЖУРНАЛ АСОЦІАЦІЇ ЛІКАРІВ ЕНДОСКОПІСТІВ УКРАЇНИ

ЖУРНАЛ ЦИТУЄТЬСЯ У МІЖНАРОДНІЙ НАУКОМЕТРИЧНІЙ БАЗІ РІНЦ: РОСІЙСЬКИЙ ІНДЕКС НАУКОВОГО ЦИТУВАННЯ

УКРАЇНСЬКИЙ ЖУРНАЛ МАЛОІНВАЗИВНОЇ ТА ЕНДОСКОПІЧНОЇ ХІРУРГІЇ

МІНІСТЕРСТВО ОХОРОНИ ЗДОРОВ'Я УКРАЇНИ
ВІЙСЬКОВО-МЕДИЧНИЙ ДЕПАРТАМЕНТ МІНІСТЕРСТВА ОБОРОНИ УКРАЇНИ

УКРАЇНСЬКИЙ ФОНД ПІДТРИМКИ ТА РОЗВИТКУ
НЕЙРОЕНДОСКОПІЇ ТА ЕНДОСКОПІЧНОЇ НЕЙРОХІРУРГІЇ

Український журнал малоінвазивної та ендоскопічної хірургії

ISSN 1029-743 X
ВИДАЄТЬСЯ З 1997 РОКУ
Цитується у міжнародній наукометричній базі
РІНЦ: Російський індекс наукового цитування

Volume 19 No 1
2015

СПЕЦІАЛІЗОВАНИЙ ЖУРНАЛ ГОЛОВНОГО ВІЙСЬКОВО-МЕДИЧНОГО КЛІНІЧНОГО ЦЕНТРУ «ГОЛОВНИЙ ВІЙСЬКОВИЙ КЛІНІЧНИЙ ГОСПІТАЛЬ» МІНІСТЕРСТВА ОБОРОНИ УКРАЇНИ

ОФІЦІЙНИЙ ЖУРНАЛ УКРАЇНСЬКОЇ АСОЦІАЦІЇ СПЕЦІАЛІСТІВ ПО МАЛОІНВАЗИВНИМ ЕНДОСКОПІЧНИМ ТА ЛАЗЕРНИМ ТЕХНОЛОГІЯМ

НАУКОВО-ПРАКТИЧНИЙ ЖУРНАЛ АСОЦІАЦІЇ ЛІКАРІВ ЕНДОСКОПІСТІВ УКРАЇНИ

"Український журнал малоінвазивної та ендоскопічної хірургії"
(Укр. ж. малоінвазивної ендоск. хір.) — рецензуємий науково-практичний журнал.

Заснований у 1996 р.

Видається 4 рази на рік.

Затверджено ВАК України
1997 р., 1999 р. та 10.II.2010 постанова №1-05/1

Затверджено
Міжнародним Центром ISSN 5.VII.1998 р.

"Ukrains'kij žurnal maloinvazivnoї ta endoskopičnoї hirurgii"
(Ukr. ž. maloinvazivnoї endosc. hir.)

"Ukrainian Journal of Minimally Invasive and Endoscopic Surgery"
(Ukr. J. Minimally Invasive Endosc. Sur.)

Established in 1996.

Published quarterly.

Засновник
Український фонд підтримки та розвитку нейроендоскопії та ендоскопічної нейрохірургії

Видавник
Київський клінічний госпіталь

Мова видання
українська, російська, англійська.

Сфера розповсюдження
загальнодержавна, зарубіжна.

Свідоцтво про державну реєстрацію
КВ #2301, 23.XII.1996

Передплатний індекс
40719

Підписано до друку
19.I.2015

Наклад
500 примірників

Адреса редакції
01133, Київ, вул. Госпітальна, 18
тел./факс: +380 (44) 522-8379

Сканування, дизайн та комп'ютерна верстка
Куценко С. О. +380 (67) 464-8670

www.endoscopy.com.ua
www.gvkg.kiev.ua
www.elibrary.ru

Головний редактор
Данчин О. Г.

Заступник головного редактора
Данчин А. О.

Редактори
Грубнік В. В., Лурін І. А., Нікішаєв В. І.

Редакційна колегія
Возіанов О. Ф.
Венцковський Б. М.
Білий В. Я.
Bauer B. L. ***(Germany)***
Бурий О. М.
Cohen A. R. ***(USA)***
Заболотний Д. І.
Зазірний І. М.
Запорожан В. М.
Зозуля Ю. П.
Зубарев П. М. ***(Росія)***
Grotenhuis J. A. ***(Netherlands)***
Fukushima T. ***(USA)***
Hellwig D. ***(Germany)***
Мамчич В. І.
Ничитайло М. Ю.
Orljansky V. ***(Austria)***
Палієнко Р. К.
Педаченко Є. Г.
Поліщук М. Є.
Радіонов Б. В.
Руденко А. Ю.
Саєнко В. Ф.
Samii M. ***(Germany)***
Shabus R. ***(Austria)***
Sosna A. ***(Чехія)***
Teo Ch. ***(Australia)***
Тімофеєв О. О.
Тофан А. В.
Фомін П. Д.
Цимбалюк В. І.
Щеглов В. І.

Шеф-редактор
Алхазян А. А.

МЕТОДИЧНІ ВКАЗІВКИ

4 **Організація надання спеціалізованої нейрохірургічної допомоги у військовий час (згідно оборонної військової доктрини)**
Педаченко Є.Г., Данчин О.Г., Поліщук М.Є., Цимбалюк В.І.

МЕТОДИЧНІ ВКАЗІВКИ

9 **Організація надання спеціалізованої нейрохірургічної допомоги пораненим в хребет і спинний мозок у військовий час (згідно оборонної військової доктрини)**
Педаченко Є.Г., Данчин О.Г., Поліщук М.Є., Цимбалюк В.І.

КЛІНІЧНИЙ ДОСВІД

15 **Лечебная тактика при огнестрельных ранениях черепа и головного мозга в текущем военном конфликте**
Данчин А.Г., Полищук Н.Е., Данчин Г.А., Мельник Н.Ф., Лурин И.А., Данчин А.А., Гончарук О.Н., Красильников Р.Г., Бибиченко С.И.

Algorithm and Medical Care Treatment for Patients with Gunshot Brain Injuries during the Military Today Conflict
A.G. Danchin, N.E. Polischuk, G.A. Danchin, N.F. Melnick, I.A. Lurin, A.A. Danchin, O.N. Goncharuk, R.G. Krasilnikoff, S.I. Bibichenko

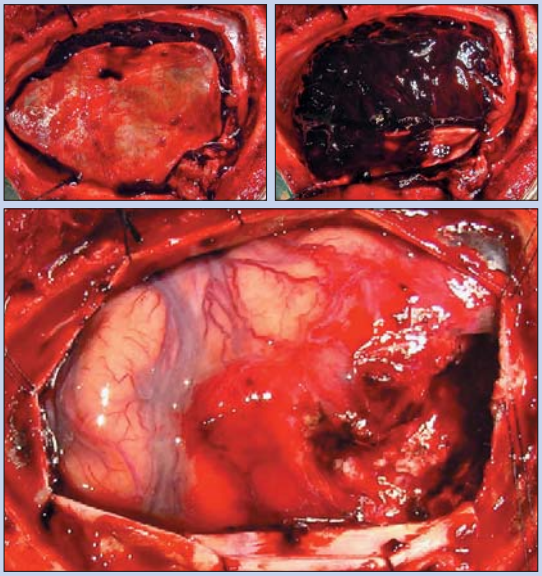

24 **Досвід ендовідеохірургічного лікування пухлин нирок**
Підмурняк О.О.

The Experience of Endovideosurgical Treatment of Renal Tumors
A.A. Pidmurniak

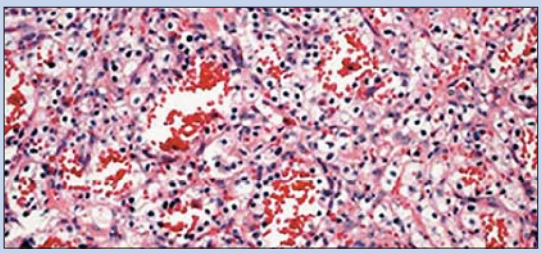

КЛІНІЧНИЙ ДОСВІД

27 **Использование электросварочного хирургического комплекса ЕК-300-М1 при видеоторакоскопических резекциях легких**
Кирилюк А.А., Шипулин П.П., Байдан В.В., Севергин В.Е., Мартынюк В.А., Аграхари А.

The Use of Electrosealing Surgical Complex EK-300-M1 in Videothoracoscopic Lung Resections
A.A. Kirilyuk, P.P. Shipulin, V.V. Baidan, V.E. Severgin, V.A. Martinyuk, A. Agrahari

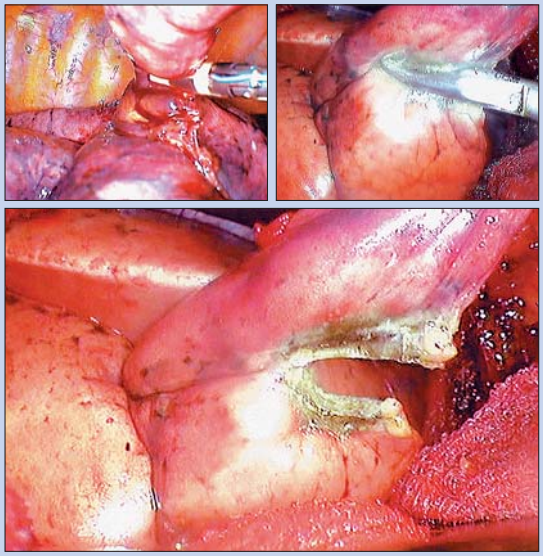

31 **Додаткові порти при виконанні однопортових трансумбілікальних лапароскопічних операціях**
Іоффе О.Ю., Стеценко О.П., Тихонов О.А., Тарасюк Т.В., Цюра Ю.П., Кривопустов М.С.

Additional Ports by Performing of Single-Port Transumbilical Laparoscopic Operations
O.Yu. Ioffe, O.P. Stetsenko, O.A. Tihonov, T.V. Tarasyuk, Yu.P. Tsiura, M.S. Kryvopustov

© Український журнал малоінвазивної та ендоскопічної хірургії, 2015
© Український Фонд підтримки та розвитку нейроендоскопії та ендоскопічної нейрохірургії, 2015
© ПАТ "Київський клінічний госпіталь", 2015
Все права защищены. Перепечатка материалов либо их частей в любом виде без письменного согласия держателя авторских прав будет преследоваться в судебном порядке.

© Ukrainian Journal of Minimally Invasive and Endoscopic Surgery, 2015
© Ukrainian Fund of the Support and Development of Neuro-endoscopy and Endoscopic Neurosurgery. All rights reserved.
© Kiev's Clinical Hospital, Medical Corp.

All right reserved.

Вельмишановні автори!
Запрошуємо Вас надсилати статті/рукописи на адресу редакції!

Український журнал малоінвазивної та ендоскопічної хірургії

ISSN 1029-743 X

Редакція "Українського журналу малоінвазивної та ендоскопічної хірургії" **публікує оригінальні** (не комерційні) **статті, та кольорові репродукції до них.**

Редакція приймає статті та рукописи авторів на окремих файлах у форматі Win Word на CD, DVD, флеш накопичувачах, тощо. Рукописи, ілюстрації, диски та ін. не повертаються. Редакція приймає статті на українській, російській та англійській мовах.

Також Ви маєте можливість надіслати статтю/рукопис/ілюстрації на електрону адресу редакції: bomartin@yandex.ru

Відповідальність за коректування наданого авторами власного матеріалу, цитат та посилань несуть автори статей. Однак редакція залишає за собою право представляти отримані роботи для рецензування авторитетним у цій галузі спеціалістам. В таких випадках відгук буде опублікований разом з рецензованою статтею. Редколегія залишає за собою право, в разі особливої потреби, скорочувати та виправляти статті, не змінюючи при цьому їхнього істотного змісту.

Авторські права
Прийняття рукопису до публікації передбачає, що цю роботу відправлено до редакції за згодою усіх авторів установи, де її було виконано; авторські права автоматично переходять від авторів до видавника; рукопис не буде опубліковано де-небудь без згоди власника авторських прав.

Для прискорення роботи редакція журналу звертає увагу авторів на нижче надані інструкції та вимагає готувати рукописи відповідно до слідуючих умов:

1. Рукопис повинен бути надрукований **Times New Roman**, 12, через 1,5 інтервали на аркуші форматом А4 (21×29,7 см).

2. Титульний лист повинен мати на українській (або російській) мові та на англійській мові **назву статті та імена авторів, заклад, клініку, відділення,** в якому виконано роботу, адресу закладу для кореспонденції. Далі, сторінки рукопису повинні бути пронумеровані послідовно.

3. Чітке відокремлення друкованого аркуша — важлива допомога читачам. **Кожна стаття повинна мати:** узагальнення (summary), вступ, матеріали та методи, результати, обговорення, література.

4. Узагальнення (summary) повинно бути на англійській мові, мати короткий огляд основних положень роботи. Його розмір може складати від 1/2 до цілої сторінки. Додайте не більше 4 ключових слів у кінці.

5. Вступ пов'язаний в основному з найбільш важливими питаннями статті. Після ознайомлення зі вступною частиною читачу повинно бути зрозуміло, навіщо було виконано дану роботу, та яка мета автора.

6. В частині **матеріали та методи** повинен бути представлений короткий, але чіткий опис, наприклад, основної методики оперативного втручання, або яким чином виконувався експеримент, яка апаратура та техніка використовувалась, обсяг клінічного матеріалу і його підрозділ, види та кількість експериментів і т.д. Ця частина повинна дозволити читачеві контролювати, повторювати і продовжувати наукову роботу авторів.

7. Результати повинні бути викладені чітко та стисло. Таблиці та графіки бажані в тому випадку, якщо вони скорочують текст і збагачують зміст.

8. В **обговоренні** основні результати повинні бути порівняні з результатами, які є в літературі. Їхнє значення в практичній хірургічній роботі рекомендується виділити.

9. Список літератури (у статті — **Література**) повинен бути представлений в алфавітному порядку, пронумерований та ідентифікований з номерами в тексті.

Згадування журналу повинно включати: прізвище(а) та ініціали автора(ів), рік публікації у округлих дужках, повну назву статті, назву журналу — скорочення відповідно "Index Medicus", номер тому (якщо є), номер журналу, перші та останні номери сторінок.

- Борисов А.П., Григорьев С.Г. (1998) Классификация малоинвазивных хирургических вмешательств. Эндоскопическая хирургия. 4: 30-31
- Fay T., Grant F.C. (1923) Ventriculoscopy and intraventricular photography in internal hydrocephalus. JAMA. 46; 80: 461-463

Посилання на книгу, методичні рекомендації повинно включати: прізвище(а) та ініціали автора(ів), рік публікації в округлих дужках, повну назву книги, місце публікації в округлих дужках, видавництво та кількість сторінок.

- Верещагин Н.В., Брагина Л.К., Вавилов С.Б., Левина Г.Я. (1986) Компьютерная томография мозга. (Москва). "Медицина". 256 с.
- Зозуля Ю.А. (1981) Методические рекомендации по диагностике и лечению травматических внутричерепных гематом у больных различных возрастных групп. (Киев). "Здоровье". 25 с.
- Grossman C.B. (1990) Magnetic resonance imaging and computed tomography of the head and spine. (Baltimore). ***Williams and Wilkins, eds.*** 280 p.

Посилання на дисертацію повинно включати: прізвище та ініціали автора, рік публікації в округлих дужках, повну назву дисертації, науковий ступінь пошукача, місце публікації в округлих дужках, кількість сторінок.

- Бхат А.К. (1987) Диагностика и лечение травматических двусторонних субдуральных гематом. Автореф. дис... канд. мед. наук. (Киев). 18 с.

Посилання на тезиси повинно включати: прізвище(а) та ініціали автора(ів), рік публікації в округлих дужках, повну назву тезисів, назва конференції, місце публікації в округлих дужках, перші та останні номери сторінок.

- Блинов Е.И. (1982) Распознавание и лечение хронических внутричерепных гематом. Тез. докл. ***III Всесоюзного съезда нейрохирургов.*** (Москва). с. 23-24
- Danchin A.G. (1997) Endoscopic assisted microsurgery of lateral herniated lumbar disks. In Abstract Book: ***Third Congress on Minimally Invasive Neurosurgery.*** (France). pp 28-29

10. Ілюстрації мають надаватися окремими файлами, в форматі TIFF або JPEG (maximum quality) з **розподільчою здатністю 300 dpi**, та розміром **не меншим за розмір репродуціювання.** Категорично **не допускається** надання зображень **імпортованих** у програму **MSWord або CorelDraw.**

11. При використанні цифрових джерел отримання ілюстрацій рекомендуємо переконатися, що розміри фінальних файлів відповідають **максимально-можливим розмірам** (розподільчої здатності) вашої технічної бази.

12. При нанесенні на зображення додаткових позначок доцільно передавати обидва файли: **оригінал** зображення та файл на якому накреслені позначки.

13. Схеми і графіки повинні бути розбірливими. При створенні схем або графіків доцільно використовувати програми **векторної графіки.**

14. Будь ласка, додайте **у кінці статті** повні імена, титули та повну адресу всіх авторів, закладів, в яких виконано роботу, країну і місто. Вкажіть: з ким, по якій адресі і по якому телефону редакція буде при необхідності мати контакт.

15. Всі ділові контакти (переговори) та особливо всю кореспонденцію відносно остаточного друку необхідно надсилати прямо на адресу Редакції.

Редакція "Українського журналу малоінвазивної та ендоскопічної хірургії"

Клініка нейрохірургії та неврології
Головний військовий клінічний госпіталь
вул. Госпітальна, 18, Київ, 01133, Україна

Тел./факс: +38 (044) 522-83-79
Тел.: +38 (044) 521-82-87
e-mail: bomartin@yandex.ru

© Український журнал малоінвазивної та ендоскопічної хірургії
(2015) Vol. 19; 1: 4-8

ОРГАНІЗАЦІЯ НАДАННЯ СПЕЦІАЛІЗОВАНОЇ НЕЙРОХІРУРГІЧНОЇ ДОПОМОГИ У ВІЙСЬКОВИЙ ЧАС
згідно оборонної військової доктрини

Педаченко Є.Г.[*], Данчин О.Г.[**], Поліщук М.Є.[***], Цимбалюк В.І.[****]

[*] Директор ДУ «Інститут нейрохірургії ім. акад. А.П. Ромоданова НАМН України», Головний позаштатний спеціаліст МОЗ України за спеціальністю «нейрохірургія», Академік НАМН України доктор медичних наук, професор

[**] Головний нейрохірург Міністерства оборони України доктор медичних наук, професор

[***] Завідувач кафедрою нейрохірургії Національної медичної академії післядипломної освіти ім. П.Л. Шупіка, Член-кореспондент НАМН України доктор медичних наук, професор

[****] Завідувач кафедрою нейрохірургії Національного медичного університету ім. акад. О.О. Богомольця, Академік НАМН України, доктор медичних наук, професор

«ЗАТВЕРДЖЕНО»
Директор Військово-медичного департаменту
(Головний державний санітарний лікар) МО України
полковник медичної служби Андронатій В.Б.
24.02.2014 р

«ЗАТВЕРДЖЕНО»
Директор департаменту реформ та розвитку
медичної допомоги МОЗ України
Хобзей М.К.
28.02.2014 р

ПРИНЦИПИ НАДАННЯ СПЕЦІАЛІЗОВАНОЇ НЕЙРОХІРУРГІЧНОЇ ДОПОМОГИ

Досвід світових і локальних війн останніх двох століть свідчить, що незадовільні результати лікування поранених в череп і головний мозок, в хребет і спинний мозок були тоді, коли хірурги загального профілю виконували операції даної категорії поранених на етапах кваліфікованої медичної допомоги, без повноцінного спеціального обстеження, із спеціальним обладнанням та відповідної кваліфікації (у медико-санітарних батальйонах, гарнізонних госпіталях, районних лікарнях), прагнучи швидше надати допомогу.

1. Хірургічні втручання пораненим в череп і головний мозок, в хребет і спинний мозок виконуються тільки після комп'ютерного томографічного дослідження нейрохірургами (або фахівцями що мають сертифікат нейрохірурга).
2. Хірургічні втручання пораненим в череп і головний мозок, в хребет і спинний мозок виконуються виключно в нейрохірургічних відділеннях Військово-медичних центрів МО України, міських, обласних та відомчих лікарнях МОЗ України, або в Інституті нейрохірургії ім. акад. А.П. Ромоданова АМН України, де є в наявності КТ та МРТ.
3. Всі поранені, незважаючи на відомчу приналежність (цивільні, військові МОУ, МВС, СБУ, Національної гвардії, Прикордонної служби та інші) транспортуються у найближчу від зони бойових дій багатопрофільну медичну лікувальну установу (цивільну або військову) автотранспортом медичних установ даного регіону, санітарним авіатранспортом центрального підпорядкування. Транспортування важкопоранених з порушенням вітальних функцій виконується в супроводі анестезіолога-реаніматолога, легко поранені — в супроводі медичних працівників загального профілю.
4. Терміни хірургічних втручань:
   - рання — хірургічна обробка ран черепа і головного мозку — у перші 3 доби після поранення;

- відстрокована — хірургічна обробка ран черепа і головного мозку — на 4–6-у добу після поранення.

5. Оптимальні результати лікування поранених в череп і головний мозок, в хребет і спинний мозок досягаються тоді, коли рання хірургічна обробка ран черепа і головного мозку (у перші 3 доби після поранення) виконується нейрохірургом в умовах нейрохірургічного стаціонару.
6. Відстрокована хірургічна обробка ран черепа і головного мозку (на 4–6-у добу після поранення) виконується при неможливості здійснити операцію в спеціалізованому відділенні в більш ранні терміни у зв'язку з тактичною та оперативною військовою обстановкою.

ОРГАНІЗАЦІЯ ЛІКУВАННЯ ПОРАНЕНЫХ В ЧЕРЕП І ГОЛОВНИЙ МОЗОК, ХРЕБЕТ І СПИННИЙ МОЗОК НА ЕТАПАХ МЕДИЧНОЇ ЕВАКУАЦІЇ

На полі бою (на місці поранення)

1. Перша медична допомога здійснюється у вигляді взаємодопомоги або молодшим медичним персоналом — накладається асептична марлева пов'язка на рану.
2. Пораненого виносять з місця поранення на ношах. У випадках порушення дихання, носової кровотечі або блювоти, пораненого укладають на бік з метою попередження попадання вмісту порожнини роту і носу в дихальні шляхи.

На етапі першої лікарської допомоги

Перша лікарська допомога надається лікарями загального профілю

1. Виправляється при необхідності пов'язка.
2. Виконується ін'єкція антибіотика внутрішньом'язово.
3. Виконується ін'єкція протиправцевої сироватки.
4. При триваючій зовнішній кровотечі з м'яких тканин голови накладається туга, давляча пов'язка.
5. При порушенні дихання — вживаються заходи по звільненню дихальних шляхів і вставляється повітровід.

На етапі кваліфікованої допомоги

Кваліфікована допомога надається в окремих медичних батальйонах, гарнізонних госпіталях, міських лікарнях хірургами загального профілю. Головне завдання — огляд пораненого, огляд пов'язки і евакуація на етап спеціалізованої допомоги в першу чергу.

1. За невідкладними показами здійснюється тимчасова зупинка зовнішньої кровотечі з рани м'яких тканин голови тільки виключно тим пораненим, у яких має місце триваюча зовнішня кровотеча (засобами місцевого гемостазу: за допомогою діатермокоагуляції, тампонадою з розчином перекису водню, тампонадою сухими марлевими серветками).
   Категорично забороняється будь-яке висічення країв шкірних ран голови (хірургічна обробка ран м'яких тканин покривів черепа переноситься як і радикальне хірургічне втручання на головному мозку на етап спеціалізованої допомоги).
2. Проводиться симптоматична терапія до моменту евакуації на етап спеціалізованої допомоги.
3. Більшість поранених є гіповолемічні, котрі потребують раннього відновлення ОЦК.

СПЕЦІАЛІЗОВАНА НЕЙРОХІРУРГІЧНА ДОПОМОГА

Здійснюється виключно в нейрохірургічних відділеннях Військово-медичних центрів МО України, міських, обласних та відомчих лікарнях, в Інститут нейрохірургії ім. акад. А.П. Ромоданова (м. Київ) з проведенням діагностичних заходів у повному обсязі, з проведенням лікувальних заходів у повному обсязі, а також з подальшою госпіталізацією в нейрохірургічні відділення відповідного лікувального закладу.

Обстеження проводиться в процесі лікування хворих. Черговість обстеження хворих під час поступлення:

- підозра на наростаючу компресію головного мозку внутрішньочерепною гематомою або набряком-набуханням;
- поранені з ліквореєю;
- поранені з проникними пораненнями;
- поранені з непроникними пораненнями;
- поранені з ушкодженнями м'яких тканин (гола кістка, поранення осколками мін, підозри на переломи кісток черепа).

Потерпілі з вогнепальними ЧМП розглядаються як найтяжчі, ургентні, що вимагають спеціалізованої допомоги.

Завдання нейрохірургічного відділення

1. Надання спеціалізованої нейрохірургічної допомоги в повному обсязі пораненим з непроникаючими і проникаючими пораненнями черепа і головного мозку, хребта і спинного мозку, постраждалим з

відкритими та закритими ушкодженнями черепа і головного мозку і периферичних нервів.
2. Проведення інтенсивної та медикаментозної терапії в післяопераційному періоді.
3. Переведення в неврологічні відділення Військово-медичних центрів по закінченню лікування військовослужбовців для вирішення експертних питань та підготовка до евакуації в неврологічні відділення міських та районних лікарень за місцем проживання поранених з терміном лікування понад 60 діб.

Структура поранених в череп і головний мозок, в хребет і спинний мозок за характером поранення

- 50% та більше — поранені з ушкодженням тільки м'яких тканин черепа;
- 28% — поранені з проникаючими пораненнями черепа і головного мозку;
- 17% — поранені з непроникаючими пораненнями черепа і головного мозку;
- 5% — поранені з вогнепальними ушкодженнями хребта та спинного мозку.

ХІРУРГІЧНЕ ЛІКУВАННЯ ВОГНЕПАЛЬНИХ УШКОДЖЕНЬ ЧЕРЕПА І ГОЛОВНОГО МОЗКУ

Підготовка операційного поля як важливий фактор сприятливого загоєння рани — необхідно поголити волосся і зробити ретельний туалет шкіри голови.

Хірургічна обробка ран м'яких тканин

Збройні поранення м’яких тканин голови (ЗПГ) — поранення м’яких тканин без ушкодження черепу та твердої мозкової оболонки, зроблені з вогнепальної або невогнепальної зброї чи вибухового приладу.

Головним завданням хірургічної обробки ран м'яких тканин є заходи, спрямовані на попередження розвитку інфекційних ускладнень в рані і обов'язкове закриття оголених ділянок склепіння черепа.

Алгоритм первинної хірургічної обробки вогнепального ушкодження м'яких тканин голови

Даний алгоритм аналогічний алгоритму первинної хірургічної обробки вогнепальних поранень голови в мирний час, затверджений МОЗ № 380 від 25.04.2006.
1. Місцеве знеболювання з антибіотиком, можливий потенційований в/в наркоз.
2. Економне висічення нежиттєздатних тканин.
3. Видалення сторонніх предметів.
4. Гемостаз.
5. Обробка рани антисептиками.
6. Герметичне ушивання рани.
7. Пасивний дренаж (за показами).

Обов’язково, незалежно від кількості, глибини та розмірів збройних і вибухових ран, перед ПХО проводиться гоління всієї голови. У більшості випадків первинна хірургічна обробка ран м’яких тканин голови здійснюється під місцевою анестезією. З метою профілактики гнійно-запального процесу використовують суміш місцевого анестетику з антибіотиком широкого спектру дії. Кровотечу зупиняють, видаляють сторонні предмети (волосся, частини головного убору тощо), рану промивають антисептичними розчинами.

Одиночний снаряд, який поранив, виймають разом з іншими сторонніми предметами. При наявності великої кількості знарядь, які поранили (поранення із мисливської зброї), зрешечений клапоть відсепаровують на великій живильній ніжці. При пораненні м’яких тканин голови з газової зброї для запобігання розвитку некрозу у післяопераційному періоді краї рани обробляють лужними антисептиками.

На відміну від військового часу, усі поранення м’яких тканин голови, доцільно ушивати наглухо з подальшою антибактеріальною терапією. При наявності значних забруднень у рану вводять пасивний дренаж. Через добу дренажі виймають. Краї рани повторно обробляють спиртовою настоянкою йоду та накладають асептичну пов’язку.

ХІРУРГІЧНА ОБРОБКА НЕПРОНИКАЮЧИХ ЧЕРЕПНО-МОЗКОВИХ ПОРАНЕНЬ

Збройні непроникаючі поранення голови (ЗНПГ) — поранення черепу, при якому є ушкодження м’яких тканин голови, кісток черепу із збереженням цілісності твердої мозкової оболонки, що заподіяні будь-якою вогнепальною чи невогнепальною зброєю або вибуховим приладом.

Вогнепальні поранення черепа і головного мозку викликають ряд патологічних процесів в головному мозку: охоронне і позамежне гальмування, контузійні прояви, циркуляторні розлади, порушення центральної регуляції органів і систем, руйнування у вигляді некрозів, кровотеч, набряку, набухання мозку та ін.

Хірургічна обробка непроникаючих черепно-мозкових поранень сучасною бойовою зброєю характеризується невідповідністю між зовнішніми ушкодженнями і характером внутрішньочерепних змін.

При хірургічній обробці непроникних вогнепальних поранень слід обмежуватися тільки видаленням кісткових відламків, резекцією кістки при необхідності, видаленням кісткових фрагментів, що змістилися в епідуральний простір, видаленням епідуральних гематом з подальшою установкою промивної системи і накладенням глухого шва. Ревізія субдурального простору проводиться тільки за наявності явищ компресії головного мозку.

Алгоритм хірургічної обробки непроникаючих черепно-мозкових поранень

Даний алгоритм аналогічний алгоритму хірургічної обробки непроникаючих черепно-мозкових поранень в мирний час, затверджений МОЗ № 380 від 25.04.2006.

1. Потенційований в/в наркоз, місцеве знеболювання із антибіотиком.
2. Економне висічення нежиттєздатних тканин.
3. Видалення сторонніх предметів, кісткових уламків, ревізія епідурального простору, за показами — ревізія субдурального простору з відповідним розтином ТМО.
4. Гемостаз.
5. Обробка рани антисептиками.
6. Герметичне ушивання рани.
7. Пасивний або активний приточно-відточний дренаж (за показами).

Обов'язково, незалежно від кількості, глибини та розмірів збройно-вибухових ран, проводять гоління всієї голови. У більшості випадків первинна хірургічна обробка при непроникаючих пораненнях голови здійснюється під загальною анестезією. З метою профілактики гнійно-запального процесу додатково використовують суміш місцевого анестетику із антибіотиком широкого спектру дії.

При пораненнях з мисливської зброї з наявністю великої кількості знаряддя, яке поранило, зрешечений клапоть відсепаровують на великій живильній ніжці. При пораненні м'яких тканин голови з газової зброї для запобігання розвитку некрозу в післяопераційному періоді краї рани обробляють лужними антисептиками.

При хірургічній обробці ЗВНПГ виймають сторонні предмети (волосся, частини головного убору тощо), а також, при необхідності, виймають кісткові фрагменти, видаляють епідуральну гематому, за показами проводять ревізію субдурального простору з відповідним розтином ТМО. Перед вскриттям ТМО проводиться заміна операційної білизни, інструментарію, рукавички хірургічної бригади. При ліквідації компресії мозку великі відламки у ряді випадків кладуть на місце і фіксують кістковими швами. Лінійні злами кісток черепу не потребують хірургічної обробки. При наявності великої кількості близько розташованих дірчастих зламів їх з'єднують у загальне трепанаційне вікно. Рани промивають антисептичними розчинами, кровотечу зупиняють. Здійснюють пасивний або активний приточно-відточний дренаж (останній — крізь контрапертуру). Пасивний дренаж виймають через добу, активний — через 1–3 доби. Рану ушивають наглухо з подальшою комплексною антибактеріальною терапією.

ХІРУРГІЧНА ОБРОБКА ПРОНИКАЮЧИХ ЧЕРЕПНО-МОЗКОВИХ ПОРАНЕНЬ

Збройні проникаючі поранення голови (ЗППГ) — поранення, при яких є ушкодження м'яких тканин голови, кісток черепу та твердої мозкової оболонки, що заподіяні будь-якою вогнепальною чи невогнепальною зброєю або вибуховим приладом.

При хірургічній обробці проникних поранень виконується радикальне ПХО-видалення всіх нежиттєздатних тканин: детриту, згустків крові, доступних чужорідних тіл, вогнищ розтрощування. При глибокій локалізації металевих осколків використовують штифт-магніти для їх витягання. Пластика дефектів ТМО виконується, використовуючи широку фіксацію стегна або інший матеріал. Після накладення глухого шва на рану та її дренування слід спостерігати за пацієнтом протягом не менше 10 днів.

Алгоритм хірургічної обробки проникаючих черепно-мозкових поранень

Даний алгоритм аналогічний алгоритму хірургічної обробки проникаючих черепно-мозкових поранень в мирний час, затверджений МОЗ № 380 від 25.04.2006.

1. Загальне знеболювання.
2. Економне висічення нежиттєздатних тканин.
3. Видалення сторонніх предметів, кісткових уламків, ревізія епідурального та субдурального простору, видалення внутрішньочерепних гематом, аспірація та відмивання мозкового детриту.
4. Гемостаз.
5. Обробка рани антисептиками.
6. Герметичне ушивання рани.
7. Пасивний або активний приточно-відточний дренаж (за показаннями).

Обов'язково, незалежно від кількості, глибини та розмірів збройно-вибухових ран, роблять гоління по всій голові. Хірургічна обробка при проникаючих пораненнях голови здійснюється під загальним знеболюванням, додатково використовують суміш місцевого анестетику з антибіотиком широкого спектру дії.

При пораненнях з мисливської зброї з наявністю великої кількості знаряддя, яке поранило, зрешечений клапоть відсепаровують на великій живильній ніжці.

При пораненні м'яких тканин голови з газової зброї для запобігання розвитку некрозу у післяопераційному періоді краї рани обробляють лужними антисептиками.

При наскрізних пораненнях первинну хірургічну обробку починають з вхідного отвору, а потім — з вихідного. При великій кількості близько розташованих дірчастих зламів, їх з'єднують у загальне трепанаційне вікно.

Перевага надається декомпресивній (кістково-пластичній, резекційній) трепанації черепа, в ході якої видаляють кісткові фрагменти та гематоми. Розширюють дефект твердої мозкової оболонки. Відмиванням і аспірацією з раневого каналу видаляють мозковий детрит, згортки крові, кісткові відламки, волосся та інші сторонні предмети. Обовязковим є видалення кісткових відламків із мозкової рани, де вони розміщуються в такій послідовності: великі 0,5–1,5 мм на глибині 0,5–1,5 см, а дрібні 0,1–0,5 мм — на глибині до 4,5 см.

Перші відмиваються та виймаються, другі відмиванням з аспірацією та введеням фібрин-тромбінової суміші через трійник:

- компонент 1–1г фібриногену людського 20–25 мл 0.9% NaCL;
- компонент 2 — 400 у.о. тромбіну (2 ампули) розчинити в 6 мл 0.9% NaCL;

Компонент 1 і Компонент 2 набирають в різні шприци та через трійник одночасно вводять в рановий канал. Згорток видаляється, а процедура повторяється 2–3 рази.

Для видалення металічних предметів, залежно від ситуації використовують штиф-магніт. Рану промивають антисептичними розчинами, кровотечу зупиняють. Субдурально встановлюють дренажні трубки, які виводять через контрапертуру (при скрізних пораненнях — з двох боків) в закриту посудину з контролем клітин та бактеріологічного складу. Протягом 1–3 днів після операції проводять промивання субдурального простору через дренажі по закритому контуру. При набряку мозку ТМО не зашивають або герметично зашивають за рахунок пластики додатковими тканинами (широка фасція стегна, фасція скроневого м'язу, штучна ТМО). М'які тканини зашивають пошарово.

При проникаючих ЗВПГ одиночним дробом у ряді випадків (наявність дірчастого переламу і вузького раньового каналу при відсутності ознак компресії головного мозку) можливо проведення краніотомії за допомогою корончатої фрези. Випилюють ділянку кістки з дірчастим зламом, щоб останній розташовувався у центрі кістки. Сталевий дріб з радіарного раневого каналу обережно виймається штиф-магнітом. ТМО ушивають герметично, промивну приточно-відточну систему не встановлюють, кістковий клапоть фіксують швами.

Проникаючі наскрізні поранення починають із обробки вхідного отвору за загальною методикою. Винятком є випадки кровотечі із вхідного отвору. При хірургічній обробці вогнепальних поранень черепа і головного мозку доцільно керуватися наступними правилами:

- Обробка вогнепальної рани в перші 24 години після поранення. При необхідності транспортування використовувати сучасні евако-транспортні засоби: вертольоти, літаки, реанімобілі.
- Раннє проведення комплексу заходів інтенсивної терапії на етапах евакуації з метою стабілізації порушених функцій і підготовки до операції: аналгетики, інтубація, трахеостомія при необхідності, кардіотоніки і т.д.
- Профілактика інфекційних ускладнень шляхом раннього введення антибіотиків на етапах медичної евакуації.
- Після доставки пораненого з місця поранення потрібен час для обстеження і стабілізації вітальних функцій, при необхідності, 1–3 години до операції, тобто хворий "відпочиває" після поранення в процесі підготовки до операції.
- Обробка поранень повинна виконуватися тільки нейрохірургом і лише в спеціалізованих відділеннях.
- Достатнє знеболення, переважно загальне.
- Виконання радикальної хірургічної обробки.
- Глухий шов на рану можна накладати тільки після радикально виконаної хірургічної обробки в перші 24 години в спец установі.
- Використовування приливно-відпливних систем.
- Комплексне використовування сучасних методів лікування в післяопераційному періоді: чергування ендолюмбального, інтракаротидного, внутрішньовенного, ендолімфатичного введення антибіотиків, гемо-, лікворосорбція та ін. методи.

© Український журнал малоінвазивної та ендоскопічної хірургії
(2014) Vol. 18; 4: 9-14

ОРГАНІЗАЦІЯ НАДАННЯ СПЕЦІАЛІЗОВАНОЇ НЕЙРОХІРУРГІЧНОЇ ДОПОМОГИ ПОРАНЕНИМ В ХРЕБЕТ І СПИННИЙ МОЗОК У ВІЙСЬКОВИЙ ЧАС

згідно оборонної військової доктрини

Педаченко Є.Г.[*], Данчин О.Г.[**], Поліщук М.Є.[***], Цимбалюк В.І.[****]

[*] Директор ДУ «Інститут нейрохірургії ім. акад. А.П. Ромоданова НАМН України», Головний позаштатний спеціаліст МОЗ України за спеціальністю «нейрохірургія», Академик НАМН України доктор медичних наук, професор

[**] Головний нейрохірург Міністерства оборони України доктор медичних наук, професор

[***] Завідувач кафедрою нейрохірургії Національної медичної академії післядипломної освіти ім. П.Л. Шупіка, Член-кореспондент НАМН України доктор медичних наук, професор

[****] Завідувач кафедрою нейрохірургії Національного медичного університету ім. акад. О.О. Богомольця, Академик НАМН України, доктор медичних наук, професор

«ЗАТВЕРДЖЕНО»
Т.В.О. Директора Військово-медичного департаменту
(Головний державний санітарний лікар) МО України
полковник медичної служби Верба А.В.
1.12.2014 р

«ЗАТВЕРДЖЕНО»
Директор департаменту медичної допомоги МОЗ України
Хотіна С.Г.
1.12.2014 р

ПРИНЦИПИ НАДАННЯ СПЕЦІАЛІЗОВАНОЇ НЕЙРОХІРУРГІЧНОЇ ДОПОМОГИ

Досвід світових і локальних війн останніх двох століть свідчить, що незадовільні результати лікування поранених в хребет і спинний мозок були тоді, коли хірурги загального профілю виконували операції даної категорії поранених на етапах кваліфікованої медичної допомоги, без повноцінного спеціального обстеження, спеціального обладнання та відповідної кваліфікації (у медико-санітарних батальйонах, гарнізонних госпіталях, районних лікарнях), прагнучи швидше надати допомогу.

1. Хірургічні втручання пораненим в хребет і спинний мозок виконуються тільки після комп'ютерного томографічного дослідження нейрохірургами (або фахівцями що мають сертифікат нейрохірурга).
2. Хірургічні втручання пораненим в хребет і спинний мозок виконуються виключно в нейрохірургічних відділеннях Військово-медичних центрів МО України, міських, обласних та відомчих лікарнях МОЗ України, або в Інституті нейрохірургії ім. акад. А.П. Ромоданова АМН України, де є в наявності КТ та МРТ .
3. Всі поранені, незважаючи на відомчу приналежність (цивільні, військові МОУ, МВС, СБУ, Національної гвардії, Прикордонної служби та інші) транспортуються у найближчу від зони бойових дій багатопрофільну медичну лікувальну установу (цивільну або військову) автотранспортом медичних установ даного регіону, санітарним авіатранспортом центрального підпорядкування. Транспортування важкопоранених з порушенням вітальних функцій виконується в супроводі анестезіолога-реаніматолога, легко поранені — в супроводі медичних працівників загального профілю.
4. Поранення хребта як правило поєднані, котрі можуть бути з ушкодженням огранів грудної клітки, черевної порожнини, загрожуючою кровотечею де перш за все надається допомога життєзберігаючого характеру.

КЛАСИФІКАЦІЯ ВОГНЕПАЛЬНИХ ПОРАНЕНТЬ ХРЕБТА І СПИННОГО МОЗКУ

Проникаючі поранення хребта

Наскрізні проникаючі поранення:
а) з повним порушенням провідності спинного мозку або корінців кінського хвоста;
б) з частковим порушенням провідності спинного мозку або корінців кінського хвоста;
в) без неврологічних порушень.

Сліпі проникаючі поранення:
а) з повним порушенням провідності спинного мозку або корінців кінського хвоста;
б) з частковим порушенням провідності спинного мозку або корінців кінського хвоста;
в) без неврологічних порушень.

Тангенціальні проникаючі поранення:
а) з повним порушенням провідності спинного мозку або корінців кінського хвоста;
б) з частковим порушенням провідності спинного мозку або корінців кінського хвоста;
в) без неврологічних порушень.

Непроникаючі поранення хребта

Наскрізні непроникаючі поранення:
а) з повним порушенням провідності спинного мозку або корінців кінського хвоста;
б) з частковим порушенням провідності спинного мозку або корінців кінського хвоста;
в) без неврологічних порушень.

Сліпі непроникаючі поранення:
а) з повним порушенням провідності спинного мозку або корінців кінського хвоста;
б) з частковим порушенням провідності спинного мозку або корінців кінського хвоста;
в) без неврологічних порушень.

Тангенціальні непроникаючі поранення:
а) з повним порушенням провідності спинного мозку або корінців кінського хвоста;
б) з частковим порушенням провідності спинного мозку або корінців кінського хвоста;
в) без неврологічних порушень.

Паравертебральні поранення

а) з повним порушенням провідності спинного мозку або корінців кінського хвоста;
б) з частковим порушенням провідності спинного мозку або корінців кінського хвоста;
в) паравертебральні поранення без неврологічних порушень не відносяться до компетенції нейрохірурга.

Транспедикулярні поранення хребта (власні спостереження)

а) з повним порушенням провідності спинного мозку або корінців кінського хвоста;
б) з частковим порушенням провідності спинного мозку або корінців кінського хвоста;
в) без неврологічних порушень.

Травматичні вогнепальні ураження спинного мозку

а) струс спинного мозку. Струс спинного мозку можливо встановити при наявності неврологічної симптоматики після травми з подальшим її повним регресом;
б) забій спинного мозку. Забій спинного мозку можливо діагностувати в разі стійких неврологічних проявів, які не регресують з часом чи регресують частково;
в) гематомієлія;
г) стиснення спинного мозку кістковими структурами;
д) розтрощення із частковим порушенням анатомічної цілісності чи з переривом спинного мозку;
е) епідуральний, субдуральний та субарахноїдальний крововилив;
ж) травматичний радикуліт.

КЛІНІЧНІ ПЕРІОДИ ПЕРЕБІГУ ПОРАНЕНЬ ТА УШКОДЖЕНЬ ХРЕБТА І СПИННОГО МОЗКУ

Розрізняють чотири періоди:

- Гострий період продовжується 2–3 доби. Клінічні прояви різних поранень та ушкоджень спинного мозку можуть бути схожими внаслідок того, що клінічна картина повного порушення провідності спинного мозку в цьому періоді може бути обумовлена спінальним шоком. В цьому періоді спостерігається утворення гематом, при наявності ушкодження ТМО — ліквoрея.
- Ранній період продовжується наступні 2–3 тижні. В ранньому періоді, як і в гострому, при самих різних пораненнях та ушкодженнях може спостерігатись синдром повного порушення провідності спинного мозку. Останній може бути обумовлений спінальним шоком, порушеннями кровообігу, набряком спинного мозку.
- Проміжний період продовжується до 2–3 місяців. На початку цього періоду (5–6 тижнів після ушкодження) зникають явища спінального шоку та виявляється реальний неврологічний дефіцит.
- Пізній період продовжується з 3–4-го місяця до 2–3 років після поранення. В цьому періоді

спостерігається відновлення функцій спинного мозку, виражене різною мірою в залежності від важкості його ушкодження. Відновлення функції спинного мозку може проходити протягом 5–10 років після поранення.

Серед ранніх ускладнень вогнепальної хребтово-спінальної травми зустрічаються гематоми, менінгіти, мієліти, абсцеси — епідуральні, інтрамедулярні.

ОРГАНІЗАЦІЯ ЛІКУВАННЯ ПОРАНЕНИХ В ХРЕБЕТ І СПИННИЙ МОЗОК НА ЕТАПАХ МЕДИЧНОЇ ЕВАКУАЦІЇ

На полі бою (на місці поранення)

Перша медична допомога здійснюється у вигляді взаємодопомоги або молодшим медичним персоналом — накладається асептична марлева пов'язка на рану. Пораненого виносять з місця поранення на ношах (бажано прифіксувати до нош).

На етапі першої лікарської допомоги

Перша лікарська допомога надається лікарями загального профілю

1. Іммобілізація ушкодженого рівня хребта (шийного відділу хребта — комірці, мішечки з піском з фіксацєю до нош. Для грудного і поперекового відділів хребта використовують ноші, щит з місця пригоди, фіксований до нош).
2. Виправляється при необхідності пов'язка.
3. Виконується ін'єкція антибіотика внутрішньом'язово.
4. Виконується ін'єкція протиправцевої сироватки.
5. При триваючій зовнішній кровотечі з м'яких тканин голови накладається туга, давляча пов'язка.
6. При порушенні дихання — вживаються заходи по звільненню дихальних шляхів і вставляється повітровід (при можливості проводиться інтубація)
7. При травмах нижче шийного відділу хребта голова повертається на бік.
8. Катетеризація сечового міхура.
9. Корекція гіповолемії.

На етапі кваліфікованої допомоги

Кваліфікована допомога надається в окремих медичних батальйонах, гарнізонних госпіталях, міських і районних лікарнях хірургами загального профілю.

Оцінка стану хворого в лікарнях на рівні кваліфікованої медичної допомоги проводиться по шкалі Франкеля (1969 року):

A — хворі с анестезією і плегією нижче рівня травми;
B — хворі з неповним порушенням чутливості нижче рівня травми, рухи відсутні;
C — хворі з неповним порушенням чутливості, є слабкі рухи, але сила м’язів недостатня для ходьби;
D — хворі з неповним порушенням чутливості нижче рівня травми, є рухи, сила м’язів достатня для ходьби зі сторонньою допомогою;
E — хворі без чутливих і рухових порушень нижче рівня травми.

Пораненим з поєднаними ушкодженнями інших органів і систем (органів черевної порожнини, органів грудної клітки, кінцівок) надається відповідна кваліфікована допомога в наступному об’ємі діагностики і терапії:

1. Спондилографія.
2. За невідкладними показами здійснюється тимчасова зупинка зовнішньої кровотечі з рани м'яких тканин в ділянці поранення тільки виключно тим пораненим, у яких має місце триваюча зовнішня кровотеча (засобами місцевого гемостазу: за допомогою діатермокоагуляції, тампонадою з розчином перекису водню, тампонадою сухими марлевими серветками).
3. Проводиться симптоматична терапія до моменту евакуації на етап спеціалізованої допомоги.
4. Більшість поранених є гіповолемічні, тому потребують раннього відновлення ОЦК.

СПЕЦІАЛІЗОВАНА НЕЙРОХІРУРГІЧНА ДОПОМОГА

Здійснюється виключно в нейрохірургічних відділеннях Військово-медичних центрів МО України, міських, обласних та відомчих лікарнях, в котрих є нейрохірургічне відділення, в Інститут нейрохірургії ім. акад. А.П. Ромоданова (м. Київ) з проведенням діагностичних і лікувальних заходів у повному обсязі, а також з подальшою госпіталізацією в нейрохірургічні відділення відповідного лікувального закладу.

Завдання нейрохірургічного відділення

1. Надання спеціалізованої нейрохірургічної допомоги в повному обсязі пораненим з непроникаючими і проникаючими пораненнями хребта і спинного мозку, потерпілим з відкритими та закритими ушкодженнями хребта і спинного мозку.
2. Проведення інтенсивної та медикаментозної терапії в післяопераційному періоді.
3. Переведення в неврологічні відділення Військово-медичних центрів по закінченню лікування

військовослужбовців для вирішення експертних питань та підготовка до евакуації в неврологічні відділення міських та районних лікарень за місцем проживання поранених з терміном лікування понад 60 діб.

Оцінка ступеня ушкодження спинного мозку проводиться по шкалі ASIA (*American Spinal Injury Association,* 1992 рік):

A — повне ушкодження спинного мозку: ні рухових, ні чуттєвих функцій не виявляється, в S_4–S_5-сегментах немає ознак анальної чутливості;

B — неповне ушкодження спинного мозку: рухові функції відсутні нижче рівня ушкодження, але збережені елементи чутливості в S_4–S_5-сегментах;

C — неповне ушкодження спинного мозку: рухові функції збережені нижче рівня ушкодження й у більшості контрольних груп сила менше 3 балів;

D — неповне ушкодження спинного мозку: рухові функції збережені нижче рівня ушкодження й у більшості контрольних груп сила більше чи дорівнює 3 балам;

E — норма: рухова і чутлива функції не порушені.

Діагностика

Обстеження хворого повинне включати:

1. Загальносоматичний огляд з визначенням основних вітальних функцій (дихання, пульс, АТ);
2. Неврологічний огляд;
3. КТ (основний метод діагностики ушкодження хребта), МРТ (основний метод діагностики ушкодження спинного мозку, протипоказаний при вогнепальних пораненнях з наявністю металевих чужорідних тіл);
4. Визначення групи крові та резус-фактора;
5. Загальний аналіз крові та сечі;
6. Аналіз крові на вміст цукру, алкоголю;
7. Біохімічне дослідження крові (електроліти, загальний білок), показників осмолярності плазми крові та гематокриту;

Лікування

Хірургічне лікування вогнепальних поранень хребта та спинного мозку включає:

1. Первинну хірургічну обробку рани, тобто видалення всіх нежиттєздатних тканин рани, що проводиться за загальними правилами як засіб профілактики та боротьби з інфекцією;
2. Спеціалізовані нейрохірургічні втручання на хребті та спинному мозку (ліквідація стиснення спинного мозку кістковими уламками, металевими чужорідними тілами, гематомами, відновлення ліквоpотоку, ліквідація ліквореї, при необхідності і благоприємних умовах — стабілізація);
3. Профілактика та лікування різних ускладнень, трофічних порушень.

Покази до спеціалізованих хірургічних втручань при пораненнях хребта та спинного мозку:

- Розвиток усіх форм стиснення спинного мозку, серед яких можна виділити стиснення чужорідними тілами, кістковими уламками, гематомами;
- Проникаючі поранення хребта та спинного мозку, які супроводжуються розвитком ліквореї;
- Всі сліпі поранення хребта та спинного мозку з наявністю чужерідного тіла в хребцевому каналі.

Строки хірургічних втручань

В першу чергу (перші 2 доби) операції проводяться при:

- Ліквореї
- Компресії спинного мозку або його корінців з частковим збереженням функцій

При ушкодженні спинного мозку ступеню ASIA A строки хірургічного втручання при відсутності ліквореї або кровотечі не впливають на відновлення функцій, ці хворі можуть бути оперовані і в гострому і в ранньому періоді.

Особливості хірургічних втручань

- При компресії спинного мозку і корінців проводиться декомпресивно-стабілізуюча (за показами з самого початку). Декомпресія проводиться двох суміжних, на місці ушкодженя, і стабілізація 3–4 сегментів. Оптимальна стабілізація — транспедікулярна.
- При осколкових і багатоуламкових переломах тіл — стабілізація міжтілова і транспедікулярна, враховуючи те, що тіло несе 80 % навантаження.
- Хірургічні втручання декомпресивно-стабілізуючого характеру проводяться одномоментно, що прискорює можливості застосування реабілітаційних аходів.

Для визначення стабільності ушкоджень шийного відділу хребта *White* и *Panjabi* в 1978 запропонували систему, наведену у Таблиці 1. Згідно з нею — ушкодження вважаються нестабільними якщо загальна оцінка складає 3 і більше балів.

Для оцінки стабільності ушкоджень тораколюмбального відділу хребта *White* и *Panjabi* (1990) запропонували системний підхід, наведений у таблиці 2. При сумарній кількості балів 5 і більше ушкодження вважається нестабільним.

Обов'язковим етапом в хірургічній техніці є ліквідація ліквореї всіма доступними способами, бажано

ушивання і пластика ТМО. При ушиванні ушкодженої ТМО рекомендується люмбальний дренаж на 3–5 днів в проміжку L_2–L_3, L_3–L_4 через контрапертуру в закриту систему.

Це є профілактикою ліквореї в місці ушкодження ТМО, особливо при стабілізації хребта металевими або іншими конструкціями.

Адекватна хірургічна обробка рани в поєднанні з антибіотикотерапією в більшості випадків дозволяє зашити рану наглухо, встановивши приточно-відточну систему дренування. В післяопераційному періоді всім хворим показано промивання рани антисептиками та антибіотикотерапія.

Хірургічні втручання на спинному мозку та хребті **протипоказані** при:

- наявності травматичного шоку;
- важких комбінованих пораненнях хребта, спинного мозку та внутрішніх органів, розташованих в грудній та черевній порожнинах та в малому тазі;
- запущених ускладненнях зі сторони сечовидільної системи, при розвитку сепсису, пневмонії, інтоксикації та раневої кахексії, тощо.

Втручання на хребті та спинному мозку **не показані** при:

- паравертебральних пораненнях, які супроводжуються синдромом струсу або забою спинного мозку без його стиснення;
- наскрізних, проникаючих пораненнях хребта з прогресуючим значним відновленням функцій спинного мозку або без неврологічних порушень.

Медикаментозна терапія поранених із ХСМТ проводиться за загальноприйнятими стандартами тяжких хворих із забезпеченням середнього артеріального тиску (СрАТ) не менше 85–90 мм рт.ст. (СрАТ = діастолічний АТ + 1/3 пульсового). Такі показники забезпечують адекватну гемодинаміку, в тім числі і у паретичному кишківнику.

Кортикостероїди при спінальній травмі не застосовувати, так як ефективність їх у відновленні спінальних функцій не доведена, а ризик інфекційних ускладнень підвищується.

Враховуючи ту ситуацію, що первинна хірургічна обробка вогнепального поранення хребта і спинного мозку проводиться відстроковано — після 48 годин з етапу первинної лікарської допомоги обов'язково проводиться антибіотикотерапія.

При порушенні сечовиділення проводиться постійна або періодична катетеризація сечового міхура.

У всіх хворих з наявністю нижньої параплегії або парапарезу необхідно бинтування нижніх кінцівок і не допускати їх зниження нижче рівня тулубу, або злегка їх підняти.

При блокуванні ліквоpотоку з верхніх відділів спинного мозку до сакральних необхідно контролювати можливість розвитку внутрішньочерепної гіпертензії.

Зразу в післяопераційному періоді проводяться методи реабілітації.

Хворий зі спінальною травмою при наявності рухових і чутливих розладів укладається на протипролежневий матрац з повертанням кожну годину для профілактики пролежнів. Рання стабілізація хребта сприяє проведенню цих заходів.

Критеріями ефективності та очікуваними результатами лікування є поліпшення стану хворого, повний регрес неврологічної симптоматики, стабільність ушкодженого відділу хребта за даними контрольних обстежень: функціональної Ro-графії та КТ.

Середній термін лікування 15–30 діб.

Після стабілізації хворого не пізніше ніж через 2 тижні (при відсутності ускладнень) поранений переводиться в реабілітаційне відділення.

Таблиця 1. *Визначення стабільності ушкоджень шийного відділу хребта*

Вид ушкодження	Бал*
Ушкодження переднього стовпа	2
Ушкодження заднього стовпа	2
Зміщення в сагітальній площині більш ніж на 3,5 мм	2
Ротація в сагітальній площині більш ніж на 11 градусів	2
Позитивні симптоми натягу	2
Ушкодження спинного мозку	2
Ушкодження нервів	1
Зменшення висоти диску	1
Можливі зміни в майбутньому	1

* ушкодження вважаються нестабільними якщо загальна оцінка ≥3

Таблиця 2. *Визначення стабільності ушкоджень тораколюмбального відділу хребта*

Вид ушкодження	Бал*
Ушкодження переднього стовпа	2
Ушкодження заднього стовпа	2
Порушене реберно-хребетне зчленування	1
Рентгенологічні зміщення на сагітальних знімках більше 2,5 мм	4
Кіфотична деформація	2
Ушкодження спинного мозку, кінського хвоста	1
Аксіальне навантаження в майбутньому	1

* ушкодження вважаються нестабільними якщо загальна оцінка ≥5

ОСОБЛИВОСТІ ДІЙ ПРИ ВОГНЕПАЛЬНИХ ПОРАНЕННЯХ РІЗНИХ ВІДДІЛІВ ХРЕБТА

Шийний відділ

Стабілізуючі комірці, мішечки з піском на період транспортування до проведення спондилографії шийного відділу.

Рання інтубація для профілактики порушень дихання, протинабрякова терапія. Адекватна оксигенація і гемодинаміка для профілактики висхідного набряку спинного мозку.

Декомпресійно-стабілізуючі операції в перші 2 доби (гострий період).

Грудний відділ

Транспортування на твердих ношах, хворий фіксований до нош.

При пораненні в області Th_4–Th_6 можливий розвиток спінального шоку з десимпатизацією (зниження АТ, брадикардія, холодні нижні кінцівки) та порушення регуляції діяльності серця і легень, що потребує раннього застосування симпатоміметиків, атропіну і препаратів, що стимулюють функцію серцево-судинної діяльності.

Хірургічні втручання з приводу ліквореї, кровотечі, частковій компресії проводяться в гострому періоді.

При наявності компресії зі ступенем ушкодження Франкель А або ASIA A операції декомпресивно-стабілізуючого характеру можуть проводитись як в гострому так і ранньому періодах.

Поперековий відділ

Транспортування на твердих ношах, хворий фіксований до нош. Хірургічні втручання з приводу ліквореї, кровотечі, частковій компресії проводяться в гострому періоді.

При наявності компресії зі ступенем ушкодження Франкель А або ASIA A операції декомпресивно-стабілізуючого характеру можуть проводитись як в гострому так і ранньому періодах.

ISSN 1029-743 X
ИЗДАЕТСЯ С 1997 ГОДА
Выходит 4 раза в год.
Утверждено ВАК Украины.

ПОДПИСКА 2015

УВАЖАЕМЫЕ ПОДПИСЧИКИ, ЧИТАТЕЛИ, АВТОРЫ ОРИГИНАЛЬНЫХ СТАТЕЙ!

«Украинский журнал малоинвазивной и эндоскопической хирургии»
распространяется непосредственно каждому читателю/учреждению Украины редакцией напрямую.

Для получения журнала в 2015 году Вам/Вашему учреждению необходимо прислать заявку в произвольной форме в адрес редакции.

Прием научных статей к публикации проводится по электронной почте на адрес: **bomartin@yandex.ru**

Статьи должны отвечать всем требованиям **Инструкций для авторов** «Украинского журнала малоинвазивной и эндоскопической хирургии».

© Український журнал малоінвазивної та ендоскопічної хірургії
(2015) Vol. 19; 1: 15-23

ЛЕЧЕБНАЯ ТАКТИКА ПРИ ОГНЕСТРЕЛЬНЫХ РАНЕНИЯХ ЧЕРЕПА И ГОЛОВНОГО МОЗГА В ТЕКУЩЕМ ВОЕННОМ КОНФЛИКТЕ

Данчин А.Г., Полищук Н.Е., Данчин Г.А., Мельник Н.Ф., Лурин И.А., Данчин А.А., Гончарук О.Н., Красильников Р.Г., Бибиченко С.И.

Клиника нейрохирургии и неврологии Главного военно-медицинского клинического центра Министерства обороны Украины, Киев

Кафедра нейрохирургии, Национальная медицинская академия последипломного образования им. П.Л. Шупика, Киев, Украина

Военно-медицинский клинический центр северного региона, Харьков, Украина

Департамент здравоохранения при Администрации Президента Украины, Киев

Algorithm and Medical Care Treatment for Patients with Gunshot Brain Injuries during the Military Today Conflict

A.G. Danchin, N.E. Polischuk, G.A. Danchin, N.F. Melnick, I.A. Lurin, A.A. Danchin, O.N. Goncharuk, R.G. Krasilnikoff, S.I. Bibichenko

Clinic of Neurosurgery and Neurology, Main Military Clinical Hospital of the Defense Ministry, Kiev, Ukraine

Chair of Neurosurgery, National Medical Academy for Postgraduate Education, Kiev, Ukraine

Military Medical Clinical Center, North Region, Kharkov, Ukraine

Medical Department, Administration of President of Ukraine, Kiev

Received: November 28, 2014
Accepted: December 24, 2014

Адреса для кореспонденції:
Клініка нейрохірургії та неврології
Головний військовий клінічний госпіталь
вул. Госпітальна, 18, Київ, 01133, Україна
тел./факс: +38-044-522-83-79
e-mail: bomartin@yandex.ru

Summary

There were analyzed the results of treatment in 109 patients with gunshot brain injuries and brain war trauma in military conflict at Donbass. We described algorithm of medical evacuation, principles of neurosurgical treatment at role1-4.

Key words: gunshot brain injuries, role1-4.

Введение

После второй мировой войны появилось ядерное, а затем и термо-ядерное оружие огромной разрушительной силы, что стало фактором сдерживания от глобальных воин. Однако это не повлияло на уменьшение количества различных локальных конфликтов, существующие противоречия или проблемы в которых, решаются совсем не мирными средствами, а боевыми действиями с применением всех видов оружия, за исключением ядерного.

Как правило, эти ограниченные территорией военные конфликты происходят в отдельных странах, в местах с густонаселенным проживанием жителей в городах и селах, где по понятным причинам возникают большие сложности в оказании медицинской помощи и эвакуации раненых.

С начала февраля 2014 года разработаны ведущими нейрохирургами Украины и утверждены медицинским

руководством Министерства здравоохранения Украины (МЗУ) и Министерства обороны Украины (МОУ) методические указания об организации системы оказания специализированной нейрохирургической помощи в возможных боевых условиях согласно на то время оборонной военной доктрины нашего государства. Эти методические указания были разосланы руководителям медицинских служб различных ведомств и медицинских центров гражданских и военно-медицинских учреждений, в которых имеются нейрохирургические отделения (Role 3 и Role 4 по терминологии НАТО) для организационных действий руководителями этих лечебных учреждений в обеспечении лечебного процесса нейрохирургами в повседневной работе.

Основная *задача*, поставленная в данном документе для организаторов медицинских служб и для всех врачей как непременное *руководство к действиям*: раненых в череп и головной мозг для оказания нейрохирургической помощи необходимо доставлять в ближайшее нейрохирургическое отделение, а на предыдущих этапах медицинская помощь заключается только в остановке кровотечения из поврежденных мягких тканях головы и проведение противошоковой терапии и мероприятий по восстановлению и поддержанию жизненно важных функций раненых.

Цель работы — анализ результатов лечения раненых в череп и головной мозг, массово поступавших в нейрохирургическое отделение клиники нейрохирургии и неврологии Главного военного клинического госпиталя Министерства обороны Украины из зоны вооруженного конфликта на востоке Украины.

Материал и методы

За период времени с конца мая 2014 года по начало октября 2014 года в нейрохирургическое отделение клиники нейрохирургии и неврологии Главного военного клинического госпиталя (ГВКГ) МОУ поступили 109 участников АТО с огнестрельными ранениями и взрывными повреждениями черепа и головного мозга. Из них 30 (27,5%) раненых с огнестрельными осколочными и пулевыми ранениями черепа и головного мозга и 79 (72,5%) — с минно-взрывными повреждениями (закрытыми и открытыми травмами черепа и головного мозга).

В связи с тем, что три четвертых ранений составляют минно-взрывные ранения и в доступной нам литературе встречаются различные классификации минно-взрывных ранений, которые отражают патологические

Таблица 1. *Классификация минно-взрывных / взрывных поражений черепа и головного мозга*

Огнестрельные осколочные ранения	Черепно-мозговые травмы
Характер ранения: • мягкие ткани • непроникающие • проникающие	**Характер травмы:** • открытые • закрытые
Вид раневого канала: • слепой: *- простой* *- сегментарный* *- радиарный* *- диаметральный* • сквозной: *- сегментарный* *- диаметральный* *- касательный* *- рикошетирующий*	**Патология мозга:** • сотрясение • ушиб • сдавление: *- вдавленным переломом* *- эпидуральной гематомой* *- субдуральной гематомой* *- внутримозговой гематомой* *- очагом ушиба* *- бурно развивающимся отеком-набуханием*
Локализация ранения: • свод • парабазальные: *- передние* *- средние* *- задние*	**Патология черепа:** • перелом свода: *- линейный* *- вдавленный* *- оскольчатый* *- раздробленный* • перелом основания
Сторона ранения: • правая, левая, двусторонняя	
Количественная характеристика ранения: • одиночное, множественное, сочетанное	**Состояние оболочечных пространств мозга:** • субарахноидальное кровоизлияние • в сочетании с баротравмой • комбинированное поражение: *- травма в сочетании с ожогом*
Виды огнестрельных переломов черепа: • неполный • линейный • вдавленный • раздробленный • дырчатый • оскольчатый	

травматические изменения всех органов и систем, однако не детализируют травматические изменения черепа и головного мозга, мы сочли возможным привести в данной работе собственную рабочую классификацию, которой пользовались и которую считаем наиболее приемлемую для повседневной работы. Кроме того, существует некоторая неопределенность в терминах при минно-взрывной травме.

Так, под словом травма понимают все виды повреждений, включая огнестрельные и неогнестрельные. Под огнестрельными ранениями понимают ранения, полученные внешними осколками и пулями (пулевые, осколочные взрывные и минно-взрывные ранения). Минно-взрывные травмы объединяют огнестрельные осколочные ранения, полученные при взрывах мин и взрывах прилетевших реактивных снарядов, а также закрытые и открытые травмы, возникшие вследствие ударной волны и термического воздействия. Мы считаем целесообразным вместо термина минно-взрывные травмы (объединяющие все минно-взрывные повреждения) пользоваться термином минно-взрывные поражения, чтобы проще было понимать — что такое закрытые и открытые травмы черепа и головного мозга, возникшие вследствие ударной волны и термического воздействия при взрывных и минно-взрывных воздействиях.

Отдельно обращаем внимание на сочетанные огнестрельные ранения — к ним относятся взрывные и минно-взрывные повреждения черепа и головного мозга, при которых имеет место одновременно ранения других органов и систем (органов брюшной полости, груди, конечностей и.т.д.).

Под нашим наблюдением находилось 79 военнослужащих именно с минно-взрывными (взрывным) закрытыми и открытыми травмами черепа и головного мозга, которые были вызваны действиями взрывной волны (в данных наблюдениях это была доминирующая патология, хотя нередко имели место огнестрельные осколочные ранения мягких тканей тела и конечностей). В результате взрыва снаряда (мины, ракеты, артиллерийского снаряда) вблизи местоположения военнослужащего ударная волна отбрасывала или в отдельных случаях опрокидывала его или боевую машину; при падении пострадавший ударялся о рядом расположенные предметы или сооружения головой и получал закрытые или открытые травмы. Однако, наблюдались такие минно-взрывные (взрывные) повреждения, при которых имело место минно-взрывное повреждение черепа и головного мозга (сдавление головного мозга, ушибы его, вдавленные переломы и другая патология), обусловливающие основную тяжесть состояния раненого и одновременно огнестрельные осколочные ранения мягких тканей других областей тела, органов и систем. Что касается огнестрельных ранений черепа и головного мозга, то существует единая общепризнанная классификация, которой мы пользовались.

Все 109 раненых были мужского пола в возрасте от 19 до 49 лет (1 раненый 19 лет, 16 раненых от 20 до 30 лет — средний возраст 25,3 года, 18 раненых от 31 до 40 лет — средний возраст 33,1 года и 4 раненых от 41 до 49 лет — средний возраст 44 года).

Огнестрельные ранения черепа и головного мозга

Из 30 военнослужащих с огнестрельными ранениями в череп и головной мозг 6 имели пулевые ранения и 24 осколочные. По характеру ранения — 13 пострадавших с непроникающими ранениями и 17 — с проникающими. По виду раневого канала: у 21 из поступивших наблюдались слепые ранения черепа и головного мозга (10 простых, 4 радиарных, 2 сегментарных и 5 диаметральных), у 4 — касательные, у 5 — рикошетирующие.

По локализации 8 пострадавших получили ранения в лобную область, 13 — в теменную, 4 — в височную и 5 — имели парабазальные ранения (2 с ранением глаза, 3 лобно-орбитальных ранения). 11 пациентов были ранены в правую половину черепа и головного мозга, 14 — в левую и 5 — в обе половины (двусторонние ранения).

У 28 раненых диагностированы огнестрельные переломы черепа: у 1 — линейный, у 1 — неполный линейный, у 21 — дырчатый, у 5 — оскольчатый.

В наших наблюдениях 13 раненых имели одиночные ранения, 8 — множественные и 9 — сочетанные (у 3 раненых имели место ранения органов грудной клетки, у 3 — ранения органов брюшной полости, у 7 — ранения опорно-двигательного аппарата, у 1 — позвоночника и спинного мозга и у 1 — ранение плечевого сплетения).

Минно-взрывные открытые и закрытые травмы

Группа тяжело пострадавших

13 пострадавших имели минно-взрывные повреждения, 7 из них закрытые и 6 — открытые. По характеру повреждения мозга у 4 наблюдались ушибы головного мозга (у 1 — средней степени тяжести, у 3 — тяжелой степени), ушибы головного мозга были очаговыми. Сдавление головного мозга диагностировано у 12 раненых. У 5 — вызвано субдуральной гематомой, у 3 — эпидуральной гематомой, у 3 — вдавленным переломом и у 1 — бурно развивающимся отеком в связи с очагами ушибов. Сдавление головного мозга у всех пострадавших наблюдалось на фоне ушиба головного мозга. Помимо вдавленных переломов у 8 — диагностированы линейные переломы и у 1 — оскольчатый перелом с переходом на основание черепа и ликворреей из наружного слухового прохода.

Сочетанные взрывные ранения имели место у 4 раненых. Закрытые, но крайне тяжелые травмы органов грудной клетки у 2 раненых, один из них с тяжелым ушибам головного мозга, другой — со сдавлением головного мозга на фоне ушиба головного мозга тяжелой степени. Сдавление субдуральной гематомой на фоне ушиба головного мозга тяжелой степени сочеталось у одного военнослужащего с одиночным осколочным проникающим ранением органов брюшной полости (с ранением тонкой кишки). И еще у одного раненого сдавление головного мозга эпидуральной гематомой сочеталось с торокоабдоминальным ранением (ранением легкого и печени).

У 4 раненых в этой группе диагностированы множественные осколочные ранения мягких тканей тела и конечностей.

Группа легко пострадавших

Из 79 пострадавших с минно-взрывными ранениями 66 имели относительно легкие повреждения (ушибы головного мозга легкой степени, сотрясения головного мозга в сочетании с баротравмами и небольшими, не глубокими ранами мягких тканей или ссадинами у 52 человек).

Организация оказания медицинской помощи на этапах эвакуации

Оказание медицинской помощи раненым в череп и головной мозг проводилось согласно методических указаний [1]. Всем раненым в местах боевых действий накладывали асептическую повязку младшим медицинским работником или рядом находящимся военнослужащим и в положении на боку раненых выносили с поля боя. На последующих этапах, как правило, повязки поправляли или дополняли еще рядом бинтовых туров. На этапах первой врачебной и квалифицированной помощи проводились противошоковые мероприятия и меры по поддержанию и восстановлению жизненно важных функций и в ряде наблюдений проводили временную остановку кровотечения из ран мягких тканей головы. Основная задача на всех упомянутых выше медицинских этапах эвакуации состояла в подготовке и быстрейшей эвакуации раненых на этап специализированной медицинской помощи.

В специализированнные многопрофильные лечебные учреждения (Role 3 и Role 4 по терминологии НАТО) раненых доставляли санитарным авто- и авиатранспортом. Один раненый с пулевым ранением в череп и головной мозг и двое раненых с осколочными минно-взрывными ранениями были доставлены в нейрохирургические учреждения МЗУ на востоке Украины, где им выполнены операции — первичные хирургические обработки огнестрельных черепно-мозговых ранений. В Военно-медицинский клинический центр северного региона (ВМКЦСР) города Харькова доставили 25 раненых в череп и головной мозг и 13 тяжело раненых с минно-взрывными ранениями и 66 легко раненых с минно-взрывными повреждениями. Данный медицинский центр оснащен всем необходимым для оказания специализированной нейрохирургической помощи. В современных условиях, когда доступна оперативная телефонная связь, нейрохирурги ВМКЦСР в большинстве случаев докладывали и советовались по ряду возникающих вопросов тактики и хирургического вмешательства у постели тяжело раненых с Главным нейрохирургом МОУ.

Методики оперативных вмешательств — клинические протоколы [2], разработанные и утвержденные Главным нейрохирургом МЗ Украины как алгоритм действий для нейрохирургов при огнестрельных ранениях черепа и головного мозга подробно изложены в методических указниях [1]. Учитывая небольшой опыт хирургического лечения огнестрельных ранений черепа и головного мозга у большинства нейрохирургов в мирное время, мы сочли целесообразным изложить алгоритмы оперативных вмешательств при данной патологии.

Алгоритмы

Хирургическая обработка ран мягких тканей

Алгоритм первичной хирургической обработки огнестрельного повреждения мягких тканей головы (аналогичен алгоритму первичной хирургической обработки огнестрельных ранений головы в мирное время, утвержденный МЗУ от 25.04.2006 № 380).

1. Местное обезболивание с антибиотиком, возможный потенцированный внутривенный наркоз.
2. Экономное иссечение нежизнеспособных тканей.
3. Удаление инородных предметов.
4. Гемостаз.
5. Обработка раны антисептиками.
6. Герметическое ушивание раны.
7. Пассивный дренаж (по показаниям).

Хирургическая обработка непроникающих черепно-мозговых ранений

Алгоритм хирургической обработки непроникающих черепно-мозговых ранений (данный алгоритм аналогичнен алгоритму хирургической обработки непроникающих черепно-мозговых ранений в мирное время, утвержденный МЗУ от 25.04.2006 № 380).

1. Потенцированный внутривенный наркоз, местное обезболивание с антибиотиком.
2. Экономное иссечение нежизнеспособных тканей.
3. Удаление инородных предметов, костных отломков, ревизия эпидурального пространства, по показаниям — ревизия субдурального пространства с соответствующим вскрытием ТМО.

4. Гемостаз.
5. Обработка раны антисептиками.
6. Герметическое ушивание раны.
7. Пассивный или активный приточно-отточный дренаж (по показаниям).

Хирургическая обработка проникающих черепно-мозговых ранений

Алгоритм хирургической обработки проникающих черепно-мозговых ранений (данный алгоритм аналогичнен алгоритму хирургической обработки проникающих черепно-мозговых ранений в мирное время, утвержденный МЗУ от 25.04.2006 № 380).

1. Общее обезболивание.
2. Экономное иссечение нежизнеспособных тканей.
3. Удаление инородных предметов, костных отломков, ревизия эпидурального и субдурального пространств, удаление внутричерепных гематом, аспирация и отмывание мозгового детрита.
4. Гемостаз.
5. Обработка раны антисептиками.
6. Герметическое ушивание раны.
7. Пассивный или активный приточно-отточный дренаж (по показаниям).

Результаты и обсуждение

В литературе, посвященной огнестрельным ранениям черепа и головного мозга, выделяют в структуре этих ранений три группы: огнестрельные пулевые ранения, минно-взрывные и взрывные ранения [3–7]. Мы полагаем, что можно объединить в одну группу минно-взрывные и взрывные ранения, т.к. механизмы поражающих действий мин и взрывных снарядов практически одинаковы. Кроме того, предложенная нами рабочая классификация минно-взрывных и взрывных ранений является простой для пользования ею в повседневной работе.

Среди 109 наблюдаемых раненых в череп и головной мозг подавляющее большинство получили минно-взрывные ранения и травмы — 103 военнослужащих, что составило 94,5% и всего 6 раненых (5,5%) — пулевые ранения. У 79 пострадавших диагностированы взрывные травмы, что составило 72,5%, из них с легкими повреждениями 66 наблюдаемых (83,5%) и 13 — с тяжелыми травмами (16,5%).

Оказание медицинской помощи на поле боя

Всем раненым и пострадавшим в череп и головной мозг оказание первой медицинской помощи выполнялось своевременно и правильно. Эта помощь заключалась в наложении повязки на рану головы младшим или средним медицинским работником, в небольшом количестве наблюдений наложение повязки выполнялось в качестве взаимопомощи. Раненых, которые находились в бессознательном состоянии, поворачивали на бок и в таком положении транспортировали или выносили с поля боя, обеспечивали доступ воздуха через естественные дыхательные пути.

Первая врачебная и квалифицированная помощь

В подавляющем большинстве наблюдений первая врачебная помощь оказывалась на этапе квалифицированной помощи. Из 109 раненых 67 получили квалифицированную помощь в полевых мобильных госпиталях, 22 — в районных больницах, а 30 — раненых минуя этап квалифицированной помощи доставили в нейрохирургические отделения.

Объем квалифицированной медицинской помощи заключался в осмотре и контроле правильности наложения повязки, а главная задача — решался вопрос о том имеет или нет место продолжающееся кровотечение из мягких тканей раны. Если кровотечение из мягких поврежденных тканей головы продолжалось, то повязку снимали и останавливали кровотечение.

Лечение на этапе специализированной медицинской помощи (на Role 3, Role 4 по терминологии НАТО)

Подавляющее большинство раненых (101 раненый, что составило 92,6%) в первые сутки были доставлены в специализированное нейрохирургическое отделение ВМКЦСР, остальные — в более поздние периоды.

В первые три часа 40 раненым выполнена первичная хирургическая обработка черепно-мозговой раны согласно вышеуказанным алгоритмам [1,2]. До оперативного вмешательства им была проведена диагностика с обязательным выполнением КТ головного мозга и подготовка к операции, включая бритье головы.

В последующем в течении первых 5 суток всех раненых эвакуировали в нейрохирургическое отделение клиники нейрохирургии и неврологии ГВКГ МОУ (Role 4 по терминологии НАТО) военным санитарным самолетом, специально оборудованным для продолжения лечения в остром периоде. Все раненые находились в тяжелом состоянии, из них 12 — на управляемом дыхании. В ГВКГ этим раненым выполнено 32 оперативных вмешательства по различным причинам.

Из аэропорта Борисполь раненых доставляли на реанимобилях в сопровождении анестезиолога-реаниматолога в клинику нейрохирургии и неврологии ГВКГ, где каждого раненого принимали начальник клиники, начальник нейрохирургического

Рис. 1

Металлический осколок рядом со средней линией, в области входного отверстия визуализируются костные отломки.

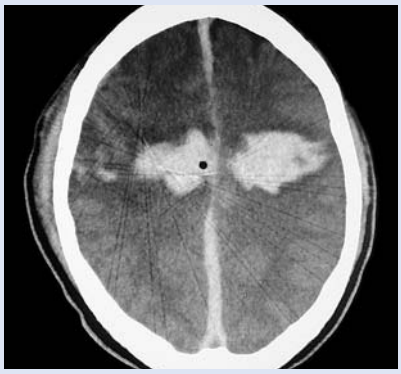

Рис. 2

По ходу раневого канала интраканальные гематомы и пузырек воздуха, нормальные структуры головного мозга не прослеживаются.

Рис. 3

Вид ушитой послеоперационной раны после удаления дренажей приточно-отточной системы.

Клинические пример 1

Раненый К., 20 лет, 18.05.2014 года получил огнестрельное пулевое слепое проникающее диаметральное ранение черепа и головного мозга, дырчатый огнестрельный перелом правой теменной кости. Входное отверстие располагалось в правой теменной области, раневой канал начинался от дырчатого перелома, проходил через правую и левую теменные доли (несколько выше желудочков головного мозга). Пуля отрекошетировала от внутренней поверхности левой теменной кости и по раневому каналу продвинулась назад до средней линии в области межполушарной щели (рис. 1–2). На поле боя раненого перевязали и в течении первых суток доставили в нейрохирургическое отделение ВМКЦСР, где выполнена первичная хирургическая обработка огнестрельной раны черепа и головного мозга с дренированием раны постоянной приточно-промывной системой. Через 3 суток трубки удалены (рис. 3). На четвертые сутки раненый на управляемом дыхании доставлен в ГВКГ, где проводилась интенсивная терапия. Послеоперационный период протекал тяжело. В течение 2 месяцев осуществлялось управляемое дыхание. Тяжесть состояния обусловливалась прежде всего обширными повреждениями головного мозга и тяжелым течением двусторонней пневмонии. Раны зажили первичным натяжением. На контрольной КТ в динамике стали прослеживаться структуры головного мозга (рис. 4). Восстановилось самостоятельное дыхание через 9 недель и появились элементы сознания. Через 3 месяца направлен в реабилитационный центр. У раненого в виде последствий ранения отмечался центральный глубокий тетрапарез и выраженные мнестико-интеллектуальные нарушения.

Рис. 4

Через 2,5 месяца отчетливо визуализируются структуры головного мозга, металлический осколок сместился к внутренней части черепа, противоположной входному отверстию.

Клинические пример 2

Раненый А., 28 лет, в результате минно-взрывного ранения 26.07.2014 года получил тяжелое множественное осколочное ранение — касательное огнестрельное осколочное ранение черепа и головного мозга в правой лобно-теменно-височной области, сдавление головного мозга субдуральной гематомой в указанной области на фоне ушиба головного мозга тяжелой степени с очагом контузии в правой лобной доле, сквозное осколочное ранение мягких тканей левой голени в средней трети, осколочное огнестрельное обширное ранение мягких тканей задней поверхности правого голеностопного сустава с полным повреждением ахиллового сухожилия.

В связи с пленением, с 26.07.2014 года по 31.07.2014 года находился на лечении в Гуковской ЦЛР Ростовской области РФ, где объем медицинской помощи оказывался в пределах первой врачебной помощи с элементами квалифицированной медицинской помощи. В первые сутки в этом лечебном учреждении выполнена хирургическая обработка раны мягких тканей в правой лобно-теменно-височной области — ушивание раны мягких тканей и первичная хирургическая обработка ран левой голени и раны в области задней поверхности правого голеностопного сустава.

На 5 сутки (1.08.2014) доставлен в ГВКГ в тяжелом сопорозном состоянии, с глубоким правосторонним

Рис. 5

Очаг ушиба в правой лобной доле, субдуральная гематома с масс-эффектом.

Рис. 6

КТ головного мозга в коронарной плоскости — субдуральная гематома в левой лобно-височной области.

Рис. 7

Вид ушитой раны в Гуковской районной больнице РФ.

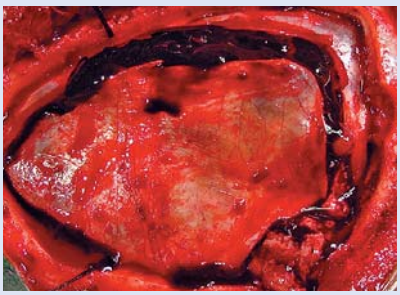

Рис. 8

Этап операции в нейрохирургическом отделении ГВКГ — костно-пластической трепанации черепа, удаления субдуральной гематомы в правой лобной области и контузионного очага в правой лобной доле — дугообразным разрезом вскрыта твердая мозговая оболочка.

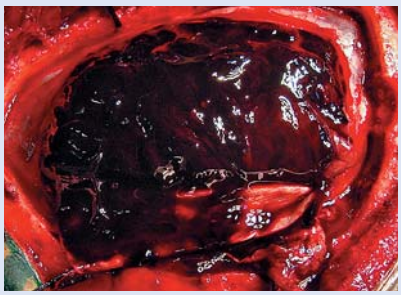

Рис. 9

Субдуральная гематома в виде сгустков крови.

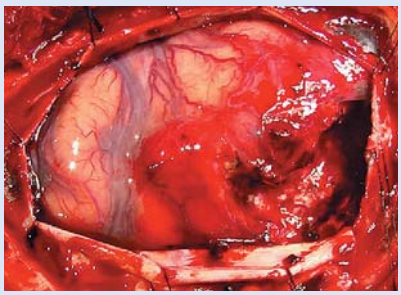

Рис. 10

Вид раны после удаления субдуральной гематомы и контузионного очага.

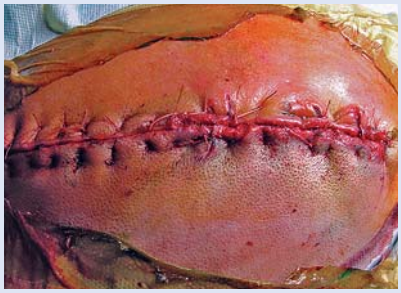

Рис. 11

Рана ушита наглухо.

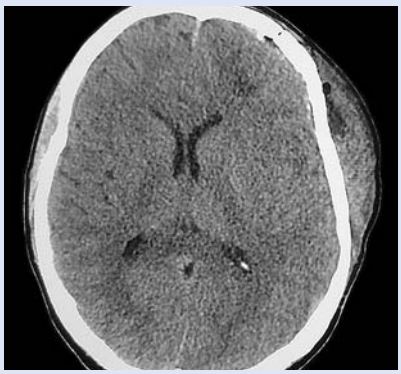

Рис. 12

КТ после операции: субдуральная гематома радикально удалена.

гемипарезом. При КТ диагностировано сдавление головного мозга субдуральной гематомой в правой лобно-теменно-височной области, контузионный очаг в правой лобной доле (рис. 5–6). В неотложном порядке выполнена повторная хирургическая обработка черепно-мозговой раны в правой лобной области с костно-пластической трепанацией черепа и удалением субдуральной гематомы и контузионного очага (рис. 7–11). Рана зажила первичным натяжением. При контрольной КТ головного мозга субдуральная гематома удалена радикально (рис. 12). Послеоперационный период осложнился правосторонней нижнедолевой пневмонией. На фоне проводимого лечения постепенно состояние раненого улучшалось, регрессировал правосторонний гемипарез, восстановилось сознание до ясного. Явления пневмонии купировались. Через 4 недели направлен в клинику г. Берлина для реабилитации, где проводилась консервативная восстановительная терапия в течении 5 недель. Раны мягких тканей левой голени и в области правого голеностопного сустава зажили вторичным натяжением.

отделения, начальник отделения реанимации и анестезиологии, ординаторы указанных отделений. В клинике на первом этаже расположено отделение компьютерный томографии, куда на носилках машины скорой медицинской помощи доставляли раненых. Пострадавших тщательно осматривали, изучали данные переводных эпикризов. Обязательным исследованием для каждого было КТ головного мозга, шейного отдела позвоночника, а также органов грудной клетки и грудного отдела позвоночника. При сочетанных ранениях и при подозрении на патологию других органов и систем выполняли КТ других отделов (брюшной полости, таза, пояснично-крестцового отдела позвоночника, конечностей). Все раненые на этапе специализированнной медицинской помощи получали современные антибиотики.

Анализ имевшихся осложнений

Самым частым осложнением, диагностированным на этапе специализированной медицинской помощи, была пневмония (19 раненых), что составило 17,4% от всех пострадавших, причем у 2 из них она являлась основным фактором в развитии тяжелой интоксикации и летального исхода, несмотря на положительную динамику основной раневой патологии головного мозга. Наиболее вероятно, что деструктивная пневмония у этих раненых имела аспирационный характер, в связи с чем необходимо усилить акцент на проведение мероприятий, направленных на поддержание проходимости дыхательных путей на этапах медицинской эвакуации и тщательного удаления патологического содержимого из них.

У 3 раненых с сочетанными торакальными ранениями отмечался ателектаз одного легкого, что потребовало соответствующего оперативного вмешательства. У 1 раненого с минно-взрывным сочетанным осколочным тяжелым ранением черепа и головного мозга, шейного отдела позвоночника и спинного мозга, множественными осколочными ранениями мягких тканей тела и конечностей возникла стрессовая прободная язва 12-перстной кишки, что потребовало соответствующего хирургического лечения. На фоне полиорганной недостаточности у даннного раненого наступил летальный исход.

Постгеморрагическая анемия наблюдалась у 2 раненых, которая была купирована соответствующей консервативной терапией.

Тяжелыми осложнениями у 2 раненых были энцефалиты (что составило 1.8% от всех раненых), развившиеся после первичной хирургической обработки тяжелых огнестрельных взрывных осколочных ранений черепа и головного мозга, это явилось основной причиной летального исхода у одного из них, кроме того у данного раненого наблюдалось нагноение послеоперационной раны. Второй раненый, несмотря на тяжелое течение энцефалита с развитием абсцесса головного мозга и вентрикулита, после неоднократных оперативных вмешательств в настоящее время проходит реабилитационную терапию. Немало важным фактором в происхождении гнойных осложнений со стороны головного мозга у последнего раненого сыграло обильное загрязнение раны черепа и головного мозга вследствие рикошетирующего ранения и оказание медицинской помощи в поздние сроки на этапах медицинской эвакуации.

Нагноение послеоперационной раны наблюдалось у раненого с огнестрельным осколочным проникающим простым ранением в левой теменной области, что явилось причиной длительного лечение и в последующем выполнения пластической операции.

Двое раненых после тяжелых взрывных осколочных проникающих диаметральных ранений черепа и головного мозга, несмотря на проведенную адекватное хирургическое лечение умерли в связи с обширными повреждениями головного мозга.

Выводы

1. Оперативно организованная система оказания специализированной нейрохирургической помощи раненым и разработанные методические указания при огнестрельных ранениях черепа и головного мозга являются фундаментальными положениями для принятия решений к действиям организаторами военной и гражданской медицины и практикующими нейрохирургами.
2. Оказываемая медицинская помощь во время АТО на этапах медицинской эвакуации раненым в череп и головной мозг была правильной и в основном своевременной. Важным мероприятием на всех этапах оказания медицинской помощи является тщательное поддержание проходимости верхних дыхательных путей.
3. Единичные наблюдения послеоперационных энцефалитов 1.8% от всех раненых свидетельствуют об адекватной и своевременной тактике лечения и большой эффективности современных антибиотиков.
4. Во время оперативных вмешательств при огнестрельных ранениях черепа и головного мозга необходимо уделять первостепенное значение удалению всех костных отломков, являющихся основным источником инфекции в послеоперационном периоде. Необходимо учитывать, что даже при большой скорости осколка от снаряда или пули, основная часть костных отломков располагается в начальной части раневого канала на

глубине 3–4 см, а при рикошетирующих ранениях — на глубине до 6 см от поверхности мозга.

5. Нет никакой необходимости удалять металлический осколок (осколки) от снаряда или пулю при радиарных, сегментарных, диаметральных ранениях мозга, расположенных на большой глубине от начала раневого канала (более 7 см) при первичной хирургической обработке черепно-мозговой раны. Как правило удаление металлических поражающих агентов в подобных наблюдениях только отягощают течение послеоперационного периода в связи с дополнительной травмой головного мозга, дополнительной кровопотерей и увеличением времени оперативного вмешательства.
6. Восстановление целостности твердой мозговой оболочки является надежным барьером от проникновения инфекции в головной мозг. На этапах специализированной медицинской помощи, соответствующим Role 4 по терминологии НАТО (ГВКГ МОУ, Днепропетровская областная больница им. И.И. Мечникова, Институт нейрохирургии им. Акад. А.П. Ромоданова) и Role 3 (Военный медицинский клинический центр северного региона), при первичных хирургических обработках ран черепа и головного мозга необходимо уделять особое внимание пластики твердой мозговой оболочки, в том числе используя для этого широкую фасцию бедра или перикранион.
7. При хирургических обработках обширных ранений мягких тканей покровов черепа, также как при огнестрельных и неогнестрельных непроникающих и проникающих ранениях черепа и головного мозга предпочтение отдается общей анестезии.

Литература

1. Педаченко Є.Г., Данчин О.Г., Поліщук М.Є., Цимбалюк В.І. (2014) Організація надання спеціалізованої нейрохірургічної допомоги у військовий час. Методичні вказівки. (Київ). 10 с.
2. Наказ Міністерства охорони здоров'я України від 25.04.2006 за № 380 «Про затвердження протоколів надання медичної допомоги за спеціальністю «Нейрохірургія»
3. Поліщук М.Є., Старча В.І., Слинько Є.І., Завальнюк А.Х. (2005) Вогнепальні ушкодження центральної нервової системи. (Тернопіль). ТДМУ "Укрмедкнига". 184 с.
4. Elsenburg M.F., Christi M.E., Mathew P. (2010) Battlefield neurosurgical care in the current conflict in southern Afghanistan. Neurosurg. Focus. 28 (5): E7
5. Брюсов П.Г., Хрупкин В.И. (1996) Современная огнестрельная травма", Военно-медицинский журнал. 2: 12-24
6. Левшанков А.И., Ударов Б.С., Полушин Ю.С., Богомолов В.Н. (1992) Оказание реаниматологической помощи раненым в Афганистане. Военно-медицинский журнал. 4/5: 8-21
7. Нечаев Е.А., Тутохель А.К., Грицанов А.И. и Косачев И.Д. (1991) Медицинское обеспечение 40-й армии: цифры и факты. Военно-медицинский журнал. 8: 6-18

ISSN 1029-743 X
ИЗДАЕТСЯ С 1997 ГОДА
Выходит 4 раза в год.
Утверждено ВАК Украины.

ПОДПИСКА 2015

УВАЖАЕМЫЕ ПОДПИСЧИКИ, ЧИТАТЕЛИ, АВТОРЫ ОРИГИНАЛЬНЫХ СТАТЕЙ!

«Украинский журнал малоинвазивной и эндоскопической хирургии»
распространяется непосредственно каждому читателю/учреждению Украины редакцией напрямую.

Для получения журнала в 2015 году Вам/Вашему учреждению необходимо прислать заявку в произвольной форме в адрес редакции.

Прием научных статей к публикации проводится по электронной почте на адрес: **bomartin@yandex.ru**

Статьи должны отвечать всем требованиям **Инструкций для авторов** «Украинского журнала малоинвазивной и эндоскопической хирургии».

© Український журнал малоінвазивної та ендоскопічної хірургії
(2015) Vol. 19; 1: 24-21

ДОСВІД ЕНДОВІДЕОХІРУРГІЧНОГО ЛІКУВАННЯ ПУХЛИН НИРОК

Підмурняк О.О.

Відділення урології, Хмельницька обласна лікарня, Хмельницький, Україна

The Experience of Endovideosurgical Treatment of Renal Tumors

A.A. Pidmurniak

Department of Urology, Khmelnyts'kyi Regional Hospital, Khmelnyts'ky, Ukraine

Received: June 22, 2014
Accepted: November 24, 2014

Адреса для кореспонденції:
Хмельницька обласна лікарня
вул. Пілотська, 1
м. Хмелницький, 29000, Україна
тел.: +38-067-945-37-71
e-mail: docaleksey@yandex.ru

Summary

In the article the results of the implementation in practice of low-invasive urological operations in patient with renal tumors in comparison with open type urological operations were shown. The 56 patients with renal cell cancer of the kidney operated, in 36 of which endovideosurgical operations with laparoscopic and retroperitoneal access were done Low-invasive methods advantages were shown.

Key words: low-invasive urology, laparoscopic nephrectomy, renal tumor/

Вступ

Зростання онкологічної патології в останні роки пов'язано з багатьма факторами, в тому числі із постарінням населення, екологічним забрудненням тощо. Збільшується також кількість пухлин сечостатевої сфери, щорічно діагностується більше 200 тисяч нових випадків раку нирки. Поширеність цією патології зростає з року в рік і у Європі, і в Азії, і в США і в Україні [1–3]. У США, частота цієї патології щорічно зростає на 2–4%, складаючи біля 35000 нових випадків у рік та більше ніж 12000 смертей. Майже 60% раку нирки діагностують випадково і досить часто у стадіях з метастазами [3–5]. Пухлини нирки можуть бути доброякісними і злоякісними, але в їх структурі переважає нирково-клітинний рак (НКР), який складає біля 85–90% захворювань [1,6,7]. Визначити характер пухлини (доброякісний чи злоякісний) за допомогою візуалізуючих методів обстеження дуже складно, для цього необхідно провести морфологічне обстеження. Поряд з тим, завдяки цим методам зросла діагностика пухлин (майже вдвічі) і рання діагностика на початкових стадіях. Близько 30% складають випадкові знахідки при обстеженнях з приводу інших проблем [1,8,9].

На сьогодні в онкоурології домінують малоінвазивні ендовідеохірургічні (ЕВХ) методи оперативного лікування. Вони стали альтернативою для відкритих

операцій, особливо у випадках ранньої діагностики, при збереженні повного онкологічного контролю за видаленням пухлини і часто поєднується з абляативними методиками [10–12]. Мета-аналіз проведений Klatte T. et al (2013) показав, що ефективність ЕВХ технології слід вивчити більш глибоко в рамках клінічних досліджень. Безсумнівною перевагою цих методик є мала травматичність, що дозволяє проводити лікування пацієнтам з важким соматичним статусом, які не підлягають традиційним хірургічним втручанням [13].

Порівняння онкологічних результатів у пацієнтів з лапароскопічними та відкритими нефректоміями за місцевим рецидивом через 5 років був зареєстрований у 3% і 2%, відповідно, а п'ятирічний показник виживання був однаковий у обох групах. Це свідчить про високу онкологічну ефективність лапароскопічних операцій [13,14]. В той же час, вітчизняний досвід проведення онкологічних ЕВХ операцій є ще недостатнім, а методика потребує вивчення та адаптації до умов сучасної клініки.

Мета дослідження: проаналізувати порівняльні результати класичних відкритих та ЕВХ оперативних втручань з приводу пухлин нирок.

Матеріал і методи

В роботі вивчалися дані отримані у 56 пацієнтів, які лікувалися в урологічному відділенні Хмельницької обласної лікарні в період 2011–2013 з приводу пухлин нирок. Основну групу склали 36 пацієнтів прооперованих з використанням ендовідеохірургічних методик. Результати порівнювалися з даними 20 пацієнтів контрольної групи з такою ж патологією, але з відкритими операціями. Віко-статева структура та передопераційна підготовка хворих не відрізнялася між групами: середній вік пацієнтів I групи склав 57,4 роки, II групи — 58,7 роки, відсоток чоловіків у групах був 55,9% та 68,6% відповідно ($p>0,05$). Усі пацієнти із пухлинами нирок мали нирково-клітинний рак із T_1b–$2N_0M_0$, в той же час у цих пацієнтів не було інших важких супутніх соматичних захворювань. Відкриті люмботомічні втручання проводили з використанням міжреберного доступу. При виконанні ендовідеохірургічної операції було проведено нефректомію з використанням двох доступів — лапароскопічного (20 пацієнтів) та ретроперитонеального (16 пацієнтів). Отримані результати оброблялися методами варіаційної статистики (обрахунок та порівняння середніх, показників кореляції) з використанням програми *Statistica 6,0 (StatSoft)*.

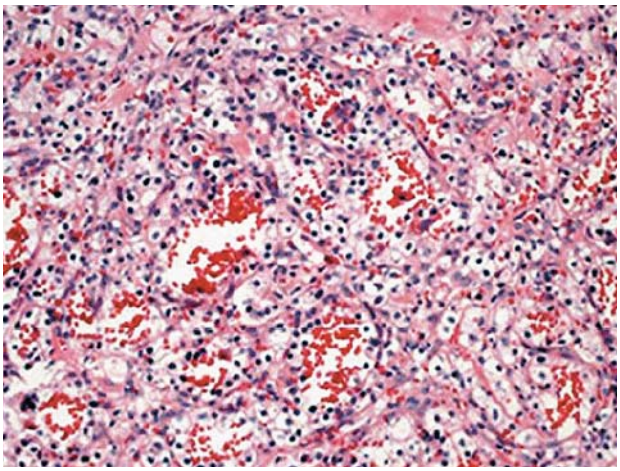

Рис. 1

Гістологічний препарат видаленої пухлини представленої клітинами ниркової карциноми, збільшення ×180.

Результати та їх обговорення

Середній діаметр видаленої пухлини склав 5,5±1,3 см (від 4,0 до 8,5 см) і не мав суттєвої різниці у хворих різних груп (5,2 см в основній та 5,7 см в контрольній). Лівобічна локалізація була у 36 пацієнтів, правобічна у 20. Пухлина верхнього полюса нирки визначалась у 16 пацієнтів (28% від загальної кількості), нижнього полюса нирки — у 18 випадках (31%), середньої третини — у 22 пацієнтів (41%). У 44 хворих (79%) було виявлено рак нирки T_1b стадії, у 12 пацієнтів — T_2 стадії. У всіх пацієнтів діагноз нирково-клітинного раку був підтверджений гістологічно (рис. 1).

Середня тривалість операції за ЕВХ методом була дещо коротшою за рахунок формування доступу в той час як основний етап операції (нефректомія) майже не різнився в основній та контрольній групі. Тривалість виконання малоінвазивної операції склала 78,7 хв. і вірогідно не відрізнялося по тривалості операції у контрольній групі (79,9 хв., $p>0,05$), так само як і час надання анестезіологічної підтримки (89,7 хв. та 101,5 хв. відповідно, $p>0,05$). Але між групами значно різнився об'єм операційної травми (1,4±0,14 бали проти 2,7±0,14 балів, $p<0,05$). Для верифікації цього показника ми визначали рівень інтерлейкіну IL-6, який підвищується пропорційно до об'єму операційної травми та формування запалення. У пацієнтів з відкритою операцією через добу після втручання він склав 7,3±1,7 пг/мл (проти 3,2±1,6 в основній групі, $p<0,05$) та через дві доби після втручання — 26,0±3,5 пг/мл (проти 10,2±3,2 в основній групі, $p<0,05$).

Спостерігалася різниця і з боку інших критеріїв: вірогідно відрізнялися розміри операційної рани (довжина 5,0±1,1 см в основній групі, проти 16,7±1,6 см

в контрольній, p<0,05), величина крововтрати (70,0±19,4 мл проти 250,0±41,5 мл, p<0,05) та інтенсивність больового синдрому через добу після операції (1,5±0,17 бали проти 2,8±0,13 балів, p<0,05). Летальних випадків у прооперованих хворих не було. В основній групі конверсія відбулася у 2 хворих. Інтраопераційні ускладнення у вигляді поранення ниркової вени виникли в 2 випадках, по одному у кожній групі, післяопераційні — у 2 пацієнтів контрольної групи (перитоніт — 1, часткова кишкова непрохідність — 1). За даними Andrew S. et al. (2010) частота серйозних ускладнень при виконанні лапароскопічної нефректомії становить не більше 7,5%, необхідність переходу у відкриту операцію — 6,1%, летальність — 0,34% [12].

Після лапароскопічного втручання наркотичне знеболювання робили тільки двічі протягом першої доби після операції (у другій групі впродовж 2 діб). Відновлення кишкової перистальтики відбувалося в середньому через 24 години, активізація хворих — через 18 годин після операції. Середній термін перебування у стаціонарі 6,6 дня. Середній період непрацездатності після нефректомії у пацієнтів першої групи був 16,5 днів проти 29,8 дня у контрольній (p<0,05). Наші дані близькі до результатів китайських урологів (Liu R., 2011), у яких середня тривалість перебування у стаціонарі пацієнтів з такою ж патологією склала 5,5 дня [15].

Аналіз вибору тактики операційного втручання показав його залежність від ряду факторів. Відкритий тип операції корелював із наявністю попередніх операцій, хронічних захворювань нирок, розміром пухлини (більше 8 см), індексом маси тіла пацієнта (ожирінням). Тип малоінвазивного втручання залежав від розташування та розмірів пухлини. Таким чином, перевагами ЕВХ операцій є мала травматичность, зменшення інтраопераційної крововтрати, скорочення перебування в стаціонарі та термінів реабілітації хворих.

Висновки

1. Вибір тактики оперативного втручання перш за все залежить від об'єму пухлини. Лапароскопічна нефректомія показана хворим раком нирки при розмірі екстраренальної частини пухлини до 8 см.
2. Методологія виконання лапароскопічної нефректомії з приводу раку нирки принципово не відрізняється від такої при відкритій радикальній нефректомії й включає роздільну перев'язку судин на ранньому етапі операції, мобілізацію нирки екстрафасціально разом з паранефральною клітковиною.
3. Застосування ендовідеоскопічного підходу дозволяє знизити вимоги до знеболювання, зменшити об’єм крововтрати, розміри операційної рани, прискорити відновлення в післяопераційному періоді, зменшити тривалість перебування в стаціонарі й прискорити повернення до нормальної активності в порівнянні з відкритою хірургією.

Література

1. Аляев Ю. Г. (2011) Опухоль почки. Мед.помощь. 2: 26-29
2. Аполихин О.И., Сивков А.В., Солнцева Т.В., Комарова В.А. (2012) Анализ урологической заболеваемости в Российской Федерации в 2005-2010 годах. Экспериментальная и клиническая урология. 2: 3-7
3. Пучков К.В., Филимонов В.Б., Васин И.В. и др. (2004) Лапароскопическая радикальная нефрэктомия при раке почки. Эндоскопическая хирургия. 7: 25-30
4. Матвеев В.Б., Комаров И.Г., Волкова М.И. и др. (2006) Лапароскопическая хирургия в онкоурологии. Тез.доклада материалы X Российского онкологического конгресса. 42-46
5. Andrew S. (2010) Laparoscopic partial nephrectomy for multiple ipsilateral renal tumors using a tailored surgical approach. J. Endourology. 24; 4: 557-561
6. Ganeshappa A. (2010) Role of the laparoscopic approach to cytoreductive nephrectomy in metastatic renal-cell carcinoma: does size matter? J. Endourology. 24; 8: 1289-1292
7. Klatte T. (2013) Systematic review and meta-analysis of perioperative and oncologic outcomes of laparoscopic cryoablation versus laparoscopic partial nephrectomy for the treatment of small renal tumors. J. Urol. S0022-5347(13)05900-4
8. Frank C.L., Kau E.L., Ng C.S., Fuchs G.J. (2007) Laparoscopic nephrectomy outcomes of elderly patients in the 21st century. J. Endourology. 21; 11: 1309-1313
9. Krabbe L.M., Bagrodia A., Margulis V., Wood C.G. (2014) Surgical management of renal cell carcinoma. Semin Intervent Radiol. 31 (1): 27-32
10. Liu R. (2011) Complete transperitoneal laparoscopic nephroureteroectomy for upper urinary tract urothelial carcinoma. J. Peking Univer. 43; 4: 532-534
11. Marhuenda A. (2008) Radiologic evaluation of small renal masses: pretreatment management. Adv. Urol. A. 415848
12. Odisho A.Y. (2010) Urologist density and county-level urologic cancer mortality. J. Clin. Oncol. 28 (15): 2499-2504
13. Ono Y. (1999) Laparoscopic radical nephrectomy for renal cell carcinoma: a five-year experience. Urology. 53: 280–286
14. Rebouças R.B., Monteiro R.C., Souza T.N., Barbosa P.F. (2013) Pure laparoscopic radical heminephrectomy for a large renal-cell carcinoma in a horseshoe kidney. Int. Braz. J. Urol. 39 (4): 604-605
15. Shuch B. (2011) Repeat partial nephrectomy: surgical, functional and oncological outcomes. Curr. Opin. Urol. 21 (5): 368-375

© Український журнал малоінвазивної та ендоскопічної хірургії
(2015) Vol. 19; 1: 27-30

ИСПОЛЬЗОВАНИЕ ЭЛЕКТРОСВАРОЧНОГО ХИРУРГИЧЕСКОГО КОМПЛЕКСА ЕК-300-М1 ПРИ ВИДЕОТОРАКОСКОПИЧЕСКИХ РЕЗЕКЦИЯХ ЛЕГКИХ

Кирилюк А.А., Шипулин П.П., Байдан В.В., Севергин В.Е., Мартынюк В.А., Аграхари А.

Отделение торакальной хирургии, Одесская областная клиническая больница, Украина

The Use of Electrosealing Surgical Complex EK-300-M1 in Videothoracoscopic Lung Resections

A.A. Kirilyuk, P.P. Shipulin, V.V. Baidan, V.E. Severgin, V.A. Martinyuk, A. Agrahari

Department of Thoracic Surgery, Odessa Regional Clinical Hospital, Ukraine

Received: May 22, 2014
Accepted: November 24, 2014

Адреса для кореспонденції:
Обласна клінічна лікарня
вул. Акад. Заболотного, 26
Одеса, 65117, Україна
тел.: +38-050-731-03-23
e-mail: kiriluk_a@mail.ru

Summary

Shown the results of videothoracoscopic and video assisted lung resections in 41 patients, with solitary and disseminated lung processes of unknown etiology, with the use suture less electrosealing surgical complex EK-300-M1 (Ukraine). Shown the possibilities of suture less endoscopic lung resections with effective coagulation of vessels diameter up to 7 mm and aero stasis. This technology combined with electrosealing technology with use of mechanical stitches allowed us to minimize the expenses with by using minimal numbers of cartridges and end staplers. Presented the possible methods of non-invasive technologies with use of bipolar electrocoagulation for wedge and subtotal lung resections. In all the patients morphological verifications achieved. Lethality was not registered. Complications as non-stable lung aerostasis and postoperative psychosis was in four (9,7%) patients. Conversion to thoracotomy performed in one patient. The use of electrosealing technology EK-300-M1 in videothoracoscopic surgeries are mentioned.

Key words: videothoracoscopic lung resections, solitary and disseminated lung processes, electrosealing technology.

Введение

Разработка современной электросварочной технологии (ЭСТ) основанной на коагуляции тканей электрическим током большой силы и низкого напряжения *«Liga Sure»* позволило использовать этот метод в открытой и видеоторакоскопической торакальной хирургии [1,4,6,8]. Применение ЭСТ позволило эффективно использовать сосуды легкого до 7 мм в диаметре и герметизировать легочную ткань с минимальным термическим повреждением окружающих тканей [5,9] и в ряде случаев отказаться от использования сшивающих аппаратов и механического шва [1,8].

Разработанные зарубежные аппараты *«Liga Sure»* с набором специальных инструментов достаточно дорогостоящие, что ограничивает их применение среди отечественных хирургов. Созданный НИИ электросварки им О.Е. Патона (Украина) электросварочный

комплекс ЕК-300-М1 с набором электрохирургических инструментов позволил с успехом применить ЭСТ в различных областях хирургии, включая торакальную [3]. Однако опыт использования этого комплекса в видеоторакоскопической хирургии достаточно ограничен, что позволило поделиться им в настоящем сообщении.

Материал и методы

Видеоторакоскопические ЭСТ использованы у 41 больного в возрасте от 20 до 65 лет. Среди них было 24 мужчины и 17 женщин.

Характер патологического процесса, по поводу которого выполнялись оперативные вмешательства, представлены в таблице 1. Все операции были разделены на закрытые видеоторакоскопические резекции легкого (ЗВТ РЛ) и видеоассистированные резекции легкого (ВАРЛ). Количество выполненных эндоскопических резекций с помощью указанных технологий представлены в таблице 2. Разница в этих видах вмешательств заключалась в использовании при проведении ВАРЛ минибоковой (4-8 см) торакотомии, которая использовалась как для внутригрудных манипуляций так и для извлечения наружу резецированного участка легкого. Во всех случаях ЗВТРЛ и ВАРЛ вмешательство начиналось с установки 10 мм торакопорта *(Т)* используемого для введения видеокамеры и проведения первоначального осмотра и ревизии плевральной полости. В зависимости от имеющихся изменений дополнительно устанавливалось от 2 до 3 *Т*, 5-10 мм диаметром, а при ВАРЛ выполнялась минибоковая торакотомия. Места введения *Т* определялись локализацией патологического процесса и устанавливались в виде треугольника по принципу «лицом к цели», чтобы избежать эффекта «фехтования» эндоскопическими инструментами. В ряде случаев ЭСТ сочеталась с применением эндоскопических эндостеплеров (ЭС), либо традиционными сшивающими аппаратами типа YO или YC, использование последних было возможно только при проведении ВАРЛ. При проведении ЗВТРЛ для извлечения наружу резецированного участка легкого использовали расширение одной из ран *Т*. Все торакоскопические операции заканчивали дренирование плевральной полости двумя дренажами с активной аспирацией содержимого.

В качестве источника энергии использовали сварочный электрокоагулятор ЕК-300 М1. Данный прибор является универсальным ВЧ-электрокоагулятором, обладающим функциями сварки, резки и коагуляции работающего на частоте 60 кГц, позволяющим осуществлять герметизацию артерий диаметром от 3 до 8 мм и заваривать легочную паренхиму [2,3]. Для выполнения внутриплевральных хирургических манипуляций использовались электросварочные зажимы и пинцеты биполярного типа, входящие в набор инструментария для ЭСТ, а также эндоскопические 5 мм биполярные щипцы *«Sterck medical»*. Применение стандартных электросварочных инструментов было возможно только при дополнении вмешательства минидоступом, эндоскопические 5 мм щипцы с успехом использовались при ЗВТРЛ и вводились через 5 мм *Т*.

Методика резекции легкого с применением электросварочного комплекса заключалась в захвате и легком сжатии браншей зажима над неизмененной легочной ткани проксимальнее патологического очага. После коагуляции легкого участок поэтапно рассекался с помощью эндоскопических ножниц. Таким образом, поэтапно резецировался участок легкого с патологическим очагом. Наложение дополнительных швов как правило не требовалось, так как линия бесшовной резекции была герметичной. При выполнении ЗВТРЛ использовался 5 мм эндоскопический зажим, при ВАРЛ имелась возможность использования электрохирургических инструментов предназначенных для открытой хирургии. Когда ВАРЛ использовалась для биопсии легкого при диссеминациях неясной этиологии, участок легкого удавалось вывести через минидоступ наружу и резецировать с помощью выше указанной техники. Как было указано выше в ряде случаев оказывалось целесообразным сочетать электросварочный шов с механическим, что позволяло уменьшить число катриджей ЭС.

Таблица 1. *Характер патологических изменений в легких*

Вид патологического процесса	Число наблюдений
Первичный и метастатический рак легкого	11
Туберкулезное поражение легкого	12
Хронические неспецифические и нагноительные процессы легкого	10
Доброкачественные опухоли	8
Итого	41

Таблица 2. *Виды электросварочных оперативных вмешательств*

Виды операций	Число наблюдений
Закрытые видеоторакоскопические резекции легкого	22 (9*)
Видеоассистированные резекции легкого	19 (6*)
Итого	41

* операции, сочетающие механический и электросварочный шов

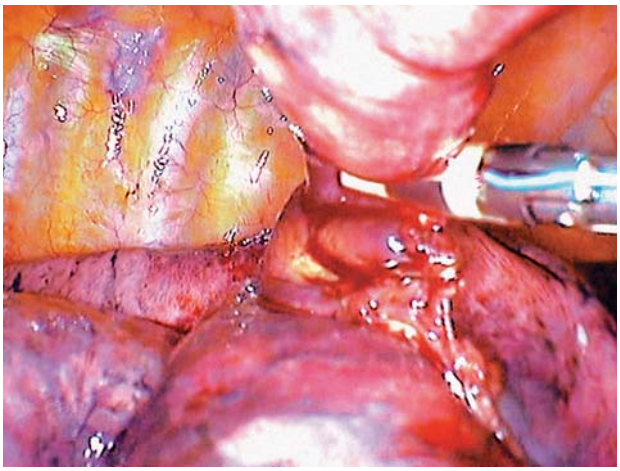

Рис. 1

Сочетание механического и электросварочного шва.

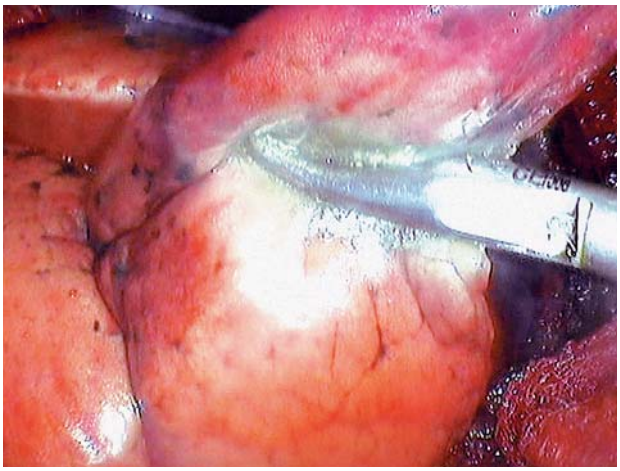

Рис. 2

Техника видеоторакоскопической бесшовной электросварочной резекции легкого.

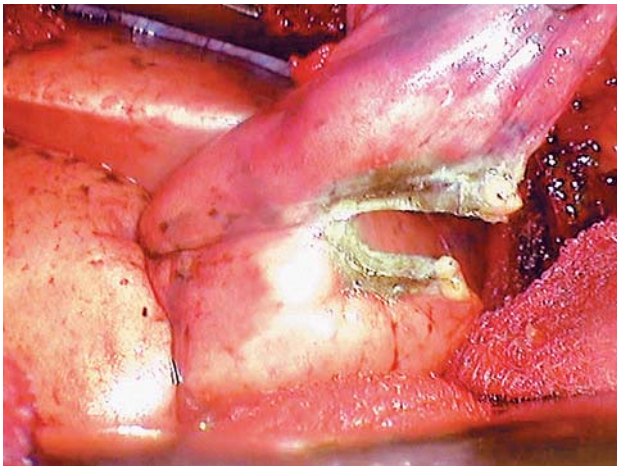

Рис. 3

Линия электросварочного шва при атипичной резекции легкого.

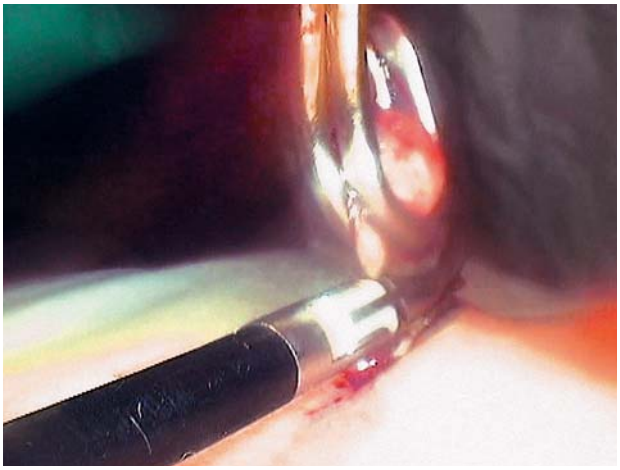

Рис. 4

Видеоассистированная бесшовная краевая резекция легкого с выведением патологического участка легкого через минидоступ наружу.

Результаты и обсуждение

Среди 41 больного, которым были применены малоинвазивные ЭСТ, все были выписаны из стационара. Средний койко-день составил 6,1. Осложнения были отмечены у 4 (9,7%) больных. У 3 был недостаточный аэростаз со сбросом воздуха по дренажам в течении 5 дней, у 1 — послеоперационный психоз. Конверсия в открытую торакотомия потребовалась в 1 наблюдении при периферическом раке легкого, требующего лобэктомии с лимфодиссекцией средостения. Морфологическая верификация очаговых и диссеминированных поражений легкого неясной этиологии получена во всех случаях.

Эффективная коагуляция сосудов (до 7 мм) и легочной паренхимы с помощью биполярной электросварочной техники позволило с успехом использовать этот метод для эндоскопических атипичных резекций легкого и отказаться от применения ЭС при подобных операциях [1,6,8]. Минимальное термическое поражение окружающих тканей позволяет манипулировать инструментами вблизи крупных сосудистых стволов в корне легкого. Пределом обработки сосудов с помощью ЭСТ являются сегментарные артерии [5], в тоже время эффективное электросваривание бронхов ограничено 2 мм диаметром [10]. Данные исследования позволили использовать ЭСТ при таких сложных торакоскопических вмешательствах как лоб-сегментэктомия [6,17,11], когда ЭСТ используются для разделения междолевых и межсегментарных пространств, обработки сегментарных сосудов, но для обработки бронха при этом используется ЭС. Подобная техника нами применялась при сложных атипичных резекциях легкого,

где периферические отделы резецируемого легкого обрабатывались с помощью ЭСТ, а основание резецируемого сегмента, расположенного ближе к корню доли, прошивалось ЭС (рис. 1).

У ряда больных после частичной резекции с помощью ЭС оставшаяся часть легкого резецировалась с помощью биполярных щипцов. При подобной методике значительно уменьшилась себестоимость вмешательства, благодаря экономии числа катриджей ЭС, необходимых для ЗВТРЛ. Подобная же методика, с использованием стандартных сшивающих аппаратов типа УО, применялась при ВАРЛ и позволяла упростить технику резекции с повышением степени аэрогемостаза. Осложнения в виде недостаточного аэростаза наблюдалось в период освоения методики бесшовной резекции легкого и устранялось постоянной активной аспирацией воздуха в течении нескольких дней.

Все малоинвазивные вмешательства носили как диагностический, так и лечебный характер. Если при диссеминированных процессах легких бесшовная электросварочная резекция легкого позволяла получить достаточный объем материала для верификации процесса, то при очаговых поражениях характер вмешательства определялся с помощью экстренного гистологического исследования. Лечебный характер резекция легкого носила при доброкачественных опухолях (гамартома), туберкуломах и периферических формах рака I ст. ($T_1N_0M_0$), когда выполнение открытой лобэктомии было противопоказано ввиду возраста и сопутствующей патологии. Условно радикальный характер эти операции имели при наличии солитарных метастазов в легкое, при условии ранее выполненной радикальной операции на первичной опухоли. На рис. 2 и рис. 3 представлены этапы бесшовной ЗВТРЛ в объеме клиновидной резекции с целью верификации патологического процесса в легких. При этом обращает внимание отсутствие эндоскопических признаков поражения легочной паренхимы, хотя по данным компьютерной томографии не представлялось возможным исключить метастатическое поражение легочной ткани.

Обращает внимание герметичность электросварочного шва. На рис. 4 показана методика ВАРЛ с помощью ЭСТ, когда захваченный под эндоскопическим контролем и выведенным наружу через минидоступ участок легкого резецируется без наложения дополнительных швов. Данная методика позволяет полностью отказаться от механического шва, но к сожалению может использоваться только для верификации патологического процесса при диссеминированных поражениях неясной этиологии.

Выводы

1. Отечественный электросварочный комплекс ЕК-300-М1 позволяет использовать его для видеоторакоскопических резекций легких по поводу очаговых и диссеминированных процессов неясной этиологии.
2. Качество электросварочного шва существенно не отличается от зарубежных аналогов.
3. Оптимальным объемом резекции легкого при рассмотренной патологии является атипичная и клиновидная резекции, использование ЭСТ при более сложных резекциях легкого нуждается в дальнейшей разработке.
4. Необходимо создание отечественных электросварочных инструментов для выполнения малоинвазивных видеоторакоскопических вмешательств.

Литература

1. Жестков К.Г. (2012) Бесшовная резекция легкого аппаратом Liga Sure: возможности и перспективы. Хирургия. 4: 30-35
2. Макаров А.В., Гетьман В.Г., Мясников Д.В. и др. (2006) Зварювання легеневої тканини — метод не резекційного втручання з приводу спонтанного пневмотораксу. Клін. хірургія. 7: 40-42
3. Патон Б.Е., Иванов О.Н. (2009) Тканесохраняющая высокочастотная электросварочная хирургия: атлас. (Киев). 199 с.
4. Kovasc O., Szanto Z., Krarnai G., Herr G. (2009) Comparing bipolar electrothermal device and endostapler in endoscopic lung wedge resection. Interact. Cardiovasc. Thorac. Surg. 9: 11-14
5. Lacin T., Batirell H.F., Orer K. (2007) Safety of thermal vessel sealer on main pulmonary vessels. Eur. J. Cardiothorac. Surg. 31: 482-485
6. Santini M., Vicidomini G., Fiorello A. et al. (2006) Use of an electrothermal bipolar tissue sealing system in lung surgery. Eur. J. Cardiothorac. Surg. 29: 226-230
7. Schuchert M.I., Abbas G., Landreneau I.P. et al. (2012) Use of energy — based coagulative fusion technology and lung resection. J. Thorac. Cardiovasc. Surg. 144: 48-51
8. Shigemura W., Akashi A., Nakagiri T. et al (2004) A new tissue — sealing technique using ligature system for nonanatomical pulmonary resection: preliminary results of suturless and stupless thoracoscopic surgery. Ann. Thorac. Surg. 77: 1415-1418
9. Sugi K., Kanada Y., Satohi Y., Murakami T. (2003) Effects of bipolar vessel sealing system in pulmonary resections. Jpn. J. Thorac. Surg. 56: 551-554
10. Tirabassi M.Y., Banaver G.T., Tashjian D.B., Moriarty K.P. (2004) Quantitation of lung sealing in the survival swine model. J. Pediatr. Surg. 39: 387-390
11. Watanabe A., Migajima M., Kawaharada N., Higami T. (2012) Two separate thoracoscopic segmentectomies with vessel Sealing system. Eur. J. Cardiothorac. Surg. 42: 62-64

© Український журнал малоінвазивної та ендоскопічної хірургії
(2015) Vol. 19; 1: 31-34

ДОДАТКОВІ ПОРТИ ПРИ ВИКОНАННІ ОДНОПОРТОВИХ ТРАНСУМБІЛІКАЛЬНИХ ЛАПАРОСКОПІЧНИХ ОПЕРАЦІЯХ

Іоффе О.Ю., Стеценко О.П., Тихонов О.А., Тарасюк Т.В., Цюра Ю.П., Кривопустов М.С.

Кафедра загальної хірургії № 2, Національний медичний університет ім. О.О. Богомольця, м. Київ, Україна

Additional Ports by Performing of Single-Port Transumbilical Laparoscopic Operations

O.Yu. Ioffe, O.P. Stetsenko, O.A. Tihonov, T.V. Tarasyuk, Yu.P. Tsiura, M.S. Kryvopustov

Department of General surgery # 2, Bogomolets National medical university, Kyiv, Ukraine

Received: January 5, 2015
Accepted: January 16, 2015

Адреса для кореспонденції:
Кафедра загальної хірургії №2
Національний медичний університет ім. О.О. Богомольця,
вул., Петра Запорожця, 26, Київ, Україна
+38-050-313-15-63
e-mail: dr_stetsenko@ukr.net

Summary

The experience of the use of additional ports by performing of 159 single port laparoscopic approaches by various pathologies of the abdominal and pelvic cavities was analized. We used variety of devices for single port surgery, but in most — 123 (77,36%) cases multiple X-Cone ™ (Karl Storz, Germany) was used. The need for additional ports occurred in 16 (10.06%) patients. These cases were analyzed and indications for the using of additional ports by single port transumbilical laparoscopic surgery have worked out.

Key words: single port, laparoscopic surgery, additional ports

Вступ

Однопортові трансумбілікальні хірургічні втручання (ОТХВ) поступово знаходять свої місце в абдомінальній хірургії і оперативній гінекології. Поширенню сприяє мала травматичність, швидке післяопераційне відновлення і, безумовно, косметичний ефект навіть в порівнянні з традиційними лапароскопічними втручаннями (ТЛВ). І якщо на етапі впровадження данної методики особливої популярності набували однопортові трансумбілікальні лапароскопічні холецистектомії (ОТЛХЕ) та втручання на додатках матки (яєчники, маточні труби), то на теперішній час з'явились повідомлення про ОТХВ на майже всіх органах черевної порожнини та за очеревинного простору: шлунок, товста кишка, нирки, наднирники, а також — різноманітні бариатричні втручання [9]. Беззаперечним є факт, що на етапі накопичення досвіду виконання ОТХВ хірурги стикаються з складностями маніпулювання інструментами, злагодженості роботи хірурга і відеоасистента, зміною візуальної картинки, порівняно з ТЛВ, адже всі маніпуляції проводяться в одній площині. Виникають труднощі з достатньою тракцією тканини під час операції. Частково ці питання вирішують зігнута форма інструментів або інструменти та відеокамери, що згинаються. Розумним ходом при інтраопераційних складнощах є постановка додаткового троакара

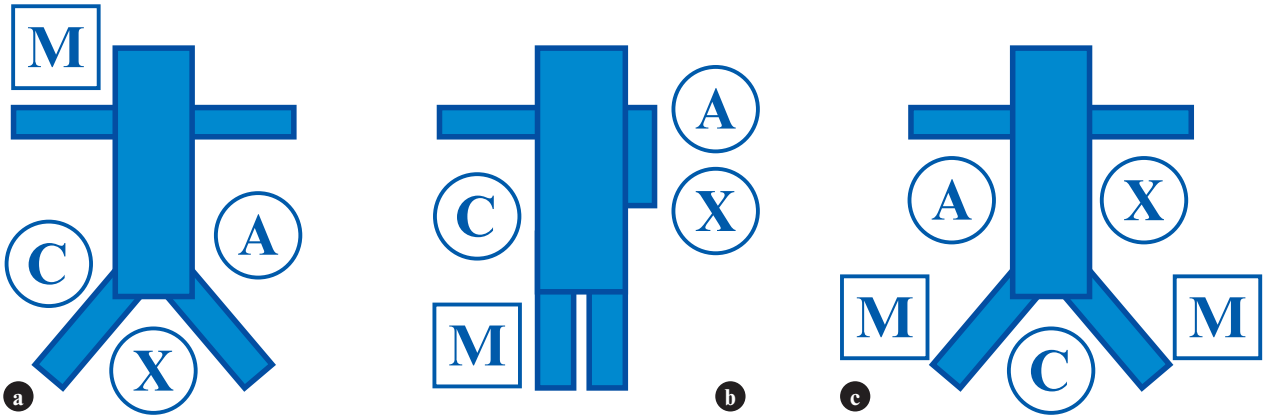

Рис. 1. Розташування операційної бригади: **X** — хірург, **A** — відео асистент, **C** — операційна сестра, **M** — монітор.

A. При проведенні ОТЛХЕ;
B. При ОТЛА та втручання на правій половині товстої кишки;
C. В разі виконання ОТЛХВ при гінекологічній патології.

або троакарів, що дозволяє запобігти інтраопераційних ускладнень. Деякі ОТХВ з самого початку операції вимагають постановки додаткового троакару [2,4]. В залежності від кількості використаних троакарів змінюється і термінологія ОТХВ.Для повної характеристики операції крім вказівки про використаний однопортовий пристрій необхідноє є інформація про кількість використаних додаткових троакарів (зазвичай використовуються 5 та 10 мм троакари). Загальноприйнятим є після назви операції абревіатура *SP+, SP++, SP+++,* де *SP — singleport,* а + визначає кількість використаних додаткових троакарів.

Матеріали та методи

В період з травня 2010 по грудень 2014 рр. нами виконано 159 ОТЛВ. З них — 121 (76,1%) ОТЛХЕ, 11 (6,9%) однопортових трансумбілікальних лапароскопічних апендектомій (ОТЛА), 5 (3,1%) — однопортових лапароскопічних резекцій товстой кишки, 22 (11,9%) — ізольованих ОТЛВ при гінекологічній патології. Серед 121 ОТЛХЕ у 30 (24,8 %) пацієнтів була виконана симультанна операція. Для проведення операцій ми використовували наступні порти — у 123 (77,36%) пацієнтів пристрій *X-Cone*™ (*Karl Storz,* Німеччина), у 24 (15,09%) — *SILS*™ (*Covidien*, США), у 5 (3,14%) — *TriPort*™ (*Olympus*, Японія), у 2 (1,26%) — *SSLAS* (*Ethicon*, США), у 5 (3,14%) — *QuadroPort*™ (*Olympus*, Японія). Оперативне втручання виконували під комбінованим ендотрахеальним наркозом. Хід оперативного втручання був наступний. Хірургічна бригада складається з двох осіб. Розташування хірурга, відео асистента і операційної сестри при різних видах ОТЛВ представлене на рис. 1.

Загальним для всіх портів є виконання вертикального розтину шкіри в ділянці пупка 1,5–2 см довжиною до апоневротичної тканини. Ми обов'язково перед розрізом інфільтруємо майбутнє місце оперативного доступу місцевим аненстетиком. Після розтину апоневротичної тканини та парієтальної очеревини проводиться пальцева ревізія черевної порожнини та черевної стінки в місці майбутньої фіксації порта. Після введення порта в черевну порожнину починається інсуфляція газу. Всі порти, що ми використовували мають власні особливості їх зібрання та введення в черевну порожнину. Серед всіх портів для ОТЛХЕ тільки *X-Cone™ (Karl Storz)* є багаторазовим.

У 5-х (5,49%) хворих з 91, яким виконувалась ізольована холецистектомія, в зв'язку з інтраопераційними технічними труднощами, був встановлений додатковий троакар в правому підребер'ї. Місце розташування додаткового троакару вибиралось в залежності від напрямку необхідної додаткової тракції. Таким чином, була застосована методика *SP+* (*single port* + додатковий троакар). Серед 30 хворих, яким виконувалась симультанна операція SP+ використана у 8 (26,67%) пацієнтів. Крім того у 7 (7,69%) пацієнтів з ізольованою ОТЛХЕ в зв'язку з недостатньою тріангуляцією нами використаний 2-мм порт, який не потребує розрізу шкіри і вводиться в черевну порожнину пункційно, не залишаючи в післяопераційному періоді після себе рубця (рис. 2).

При цьому, в зв'язку з невеликою довжиною данного порту, ми його вводили в черевну порожнину під мечеподібним відростком.

Серед 22 ОТЛХВ при гінекологічній патології нами виконано: 3 — тотальні гістеректомія при фіброміомах матки (з транс вагінальним видаленням препарату), 19 — видалень кіст яєчників різного

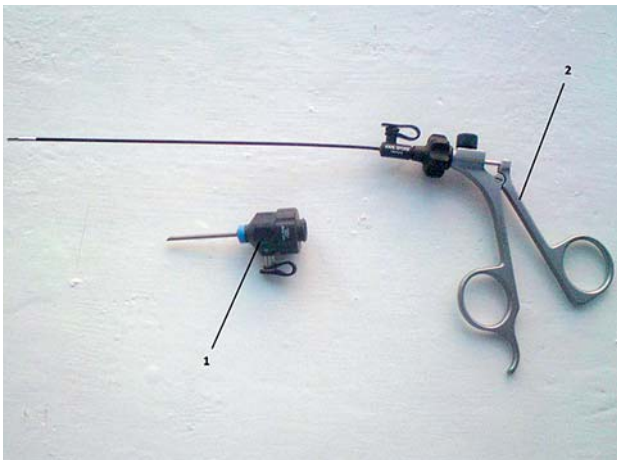

Рис. 2. Порт діаметром 2 мм (1); затискач для тракції жовчного міхура діаметром 1,2 мм (2).

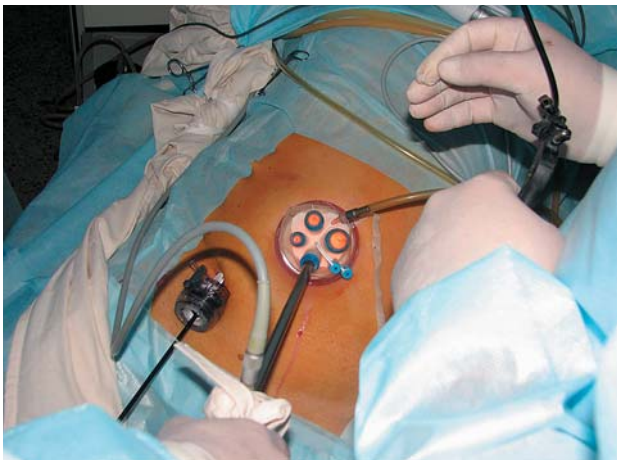

Рис. 3. Додатковий 12-мм троакар в правій здухвинній ділянці.

походження. При цьому додатковий 5 мм троакар використано при 1 гістеректомії (в правій здухвинній ділянці) і 2-х видаленнях кіст яєчників (1 — в правій здухвинній ділянці, 1 — в лівій здухвинній ділянці). Через дані троакарні отвори проводились дренажі в порожнину малої миски.

Серед 11 ОТЛА (8 — флегмонозні форми гострого апендициту, 3 — гангренозно — перфоративні) додаткові троакари використовувались в 3-х (27,3%) випадках при необхідності дренування черевної порожнини (всі випадки — деструктивних форм гострого апендициту).

ОТЛХВ на товстій кишці виконано у 5 хворих з застосуванням пристрою *QuadroPort*™ (*Olympus*, Японія): 4 пацієнта мали дивертикулярну хворобу сигмоподібної кишки. У всіх випадках додатково з самого початку операції встановлювався 12 мм порт в правій здухвинній ділянці для введення зшиваючого апарату *Echelon 60 Flex (Ethicon)* (рис.3).

У 1 пацієнта з пухлиною ректосигмоїдного переходу було введено окрім 12 мм додаткового троакара ще і 10 мм троакар в лівій здухвинній ділянці.

Результати та обговорення

Ми не спостерігали жодного інтраопераційного ускладнення у 159 прооперованих хворих. Що стосується ранніх післяопераційних ускладнень, то у 3-х (1,89%) пацієнтів протягом тижня після операції спостерігалось мокнуття пупка, що не призвело до погіршення стану пацієнтів і ліквідувалось консервативними засобами. Середній час операції склав при ізольованій ОТЛХЕ 73,09±3,57 (35–180) хв., при ОТЛА — 45,91±16,61(25–80) хв, при гінекологічних ОТЛВ — 59,54±28,06 (25–180) хв., при ОТЛХВ на товстій кишці — 122,0± 27,2 (90–190) хв..

Середнє перебування хворих у стаціонарі склало для всіх груп пацієнтів різну тривалість. У пацієнтів, яким не проводилось дренування черевної порожнини, середня тривалість перебування у стаціонарі склало 1 добу. У 11 пацієнтів, яким проводилось дренування черевної порожнини — 2,27 доби. Всім пацієнтам на наступний після операції день було проведене контрольне ультразвукове дослідження черевної порожнини и видалений дренаж. Пацієнти з ОТХВ на товстій кишці перебували в стаціонарі 3,6 і виписувались після першого самостійного випорожнення.

Жоден пацієнт в післяопераційному періоді не отримував наркотичні анальгетики. Знеболювання проводилось за вимогою хворих тільки за допомогою НПЗП. Пацієнтам з ОТЛХВ на товстій кишці передопераційно було встановлено перидуральний катетер.

Таким чином методика *SP+* при ОТЛХВ нами використана у 15 (9,43%) пацієнтів, *SP++* — у одного (0,63%) пацієнта.

Висновки

ОТХВ є надійною мініінвазивною методикою, що може широко використовуватись як в абдомінальній хірургії, так і в оперативній гінекології. Закінчення операції тільки через один порт не повинна бути самоціллю. Ми вважаємо доцільним використання додаткових портів при ОТЛХВ при інтраопераційних технічних складнощах (недостатня візуалізація, недостатня тракція, кровотеча), при початку використання данної методики в клініці, при необхідності дренування черевної порожнини

(ускладнених форм деструктивного гострого апендициту і гострого калькульозного холециститу, порушеній позаматковій вагітності), при втручаннях на товстій кишці постановка додаткового троакару є плановою для введення зшиваю чого апарату.

За нашим досвідом, при накопиченні кількості ОТЛХВ зменшується необхідність в використанні додаткових троакарів. Альтернативою *SP+* є використання 2 мм троакара, який не потребує додаткових оперативних доступів і не може рахуватись як *SP+*.

Однопортовая хірургія однозначно вимагає від хірурга достатніх навичок традиційних лапароскопічних втручань. Безумовно, на етапах навчання та впровадження даної методики в хірургічну практику, хірурги будуть відчувати дискомфорт під час операції, тривалість операцій буде значно вище, ніж при традиційній лапароскопічної операції. Але з накопиченням досвіду і координованості роботи операційної бригади ці недоліки будуть легко усунути [1,5,8]. Перевагою однопортової хірургії, крім зрозумілого косметичного ефекту, є більш швидка післяопераційна реабілітація пацієнта в порівнянні з традиційними методиками, що пов'язано, в першу чергу, з меншою кількістю операційних ран на передній черевній стінці, і, як наслідок, зменшення больовий імпульсації в післяопераційному періоді [3,6,7].

Література

1. Agrusa A., Romano G., Cucinella G., Cocorullo G. et al. (2013). Laparoscopic, three-port and SILS cholecystectomy: a retrospective study. Il Giornale Di Chirurgia, 34 (9-10): 249–253.
2. Barry B.D., Leroy J., Mutter D., Wu H.S., Marescaux J.(2012) Minimally invasive surgical treatment of sigmoid diverticulitis. Langenbecks Arch Surg. 397(7):1035-41.
3. Carus T. (2013) Current advances in single-port laparoscopic surgery. Langenbecks Arch Surg.398(7):925-9.
4. Cianchi F., Staderini F., Badii B. (2014) Single-incision laparoscopic colorectal surgery for cancer: state of art. See comment in PubMed Commons belowWorld J Gastroenterol. 20(20):6073-80.
5. Kravetz, A. J., Iddings, D., Basson, M. D., & Kia, M. A. (2009). The Learning Curve With Single-Port Cholecystectomy. JSLS. 13(3): 332-336.
6. Lee I.O., Yoon J.W., Chung D., Yim G.W., Nam E.J., Kim S., Kim S.W., Kim Y.T. (2014) A comparison of clinical and surgical outcomes between laparo-endoscopic single-site surgery and traditional multiport laparoscopic surgery for adnexal tumors. Obstet Gynecol Sci. 57(5):386-92.
7. Park J.Y., Kim T.J., Kang H.J., Lee Y.Y., Choi C.H., Lee J.W., Bae D.S., Kim B.G. (2013) Laparoendoscopic single site (LESS) surgery in benign gynecology: perioperative and late complications of 515 cases. Eur J Obstet Gynecol Reprod Biol. 167(2):215-8
8. Podolsky E.R., Rottman S.J., Poblete H., King S.A., Curcillo P.G. (2009) Single port access (SPATM) cholecystectomy: a completely transumbilical approach // J Laparoendosc Adv Surg Tech. 19: 219-222
9. Prashanth P. Rao, Pradeep P. Rao, and Sonali Bhagwat (2011) Single-incision laparoscopic surgery — current status and controversies. J Minim Access Surg. 7(1): 6-16.

ISSN 1029-743 X
ИЗДАЕТСЯ С 1997 ГОДА
Выходит 4 раза в год.
Утверждено ВАК Украины.

ПОДПИСКА 2015

УВАЖАЕМЫЕ ПОДПИСЧИКИ, ЧИТАТЕЛИ, АВТОРЫ ОРИГИНАЛЬНЫХ СТАТЕЙ!

«Украинский журнал малоинвазивной и эндоскопической хирургии»
распространяется непосредственно каждому читателю/учреждению Украины редакцией напрямую.

Для получения журнала в 2015 году Вам/Вашему учреждению необходимо прислать заявку в произвольной форме в адрес редакции.

Прием научных статей к публикации проводится по электронной почте на адрес: **bomartin@yandex.ru**

Статьи должны отвечать всем требованиям **Инструкций для авторов** «Украинского журнала малоинвазивной и эндоскопической хирургии».

УКРАЇНСЬКИЙ ЖУРНАЛ МАЛОІНВАЗИВНОЇ ТА ЕНДОСКОПІЧНОЇ ХІРУРГІЇ

Главный военный клинический госпиталь Министерства обороны Украины

Клиника нейрохирургии и неврологии

Клиника в составе:
- Нейрохирургическое отделение;
- Неврологическое отделение;
- Ангионеврологическое отделение;
- Отделение реанимации и интенсивной терапии для нейрохирургических больных.

Все виды оперативных вмешательств при патологиях центральной и периферической нервной системы:
- Абсцессы головного мозга;
- Аденомы гипофиза;
- Арахноидальные кисты и гидроцефалия;
- Вдавленные переломы черепа;
- Внутримозговые кровоизлияния;
- Глиальные опухоли больших полушарий мозга и мозжечка;
- Грыжи дисков поясничного и шейного отделов позвоночника;
- Менингиомы конвекситальной локализации, фалькс-менингиомы;
- Менингиомы основания передней, средней, задней черепных ямок;
- Метастазы (в т.ч. множественные) в головном мозге;
- Невриномы, менингиомы мосто-мозжечкового угла, краниовертебрального сочленения;
- Невролиз зрительных нервов, периферических нервов;
- Опухоли спинного мозга и позвоночника всех отделов и локализаций;
- Передний спондилодез (корпородез) на всех уровнях позвоночника;
- Травматические интракраниальные кровоизлияния;
- Фронто-базальные повреждения;
- Экстра-интракраниальный анастомоз;
- Эндоскопические операции на желудочковой системе головного мозга.

Оснащение операционного блока:
- Нейрохирургический микроскоп "Carl Zeiss OPMI Vario S 88" (Germany);
- Трехмерное эндоскопическое оборудование "Viking System" (USA) со стереоскопическими шлемами для хирурга и ассистента. Каждый шлем имеет встроенный микрофон с системой распознания индивидуального тембра голоса хирурга — звуковое сопровождение записывается дополнительной дорожкой к dvd-формату на DVD-RAM "Sony-Panasonic" (Japan);
- Эндоскопическое оборудование "Zimmer-Linvatec" (USA);
- Жесткие нейроэндоскопы, вентрикулоскопы "Karl Storz" (Germany) 0° — 120°, с рабочими каналами, сменными тубусами, наружным диаметром 2,8 мм — 6,8 мм, длиной 120 мм — 180 мм;
- Электрический краниотом "Stryker TPS Irrigation System" (USA);
- Коагуляция с системой холодной плазмы "Sering CPC" (Germany);
- Системы цифровой визуализирующей и звуковой записи "NDM Radiance" (USA), просмотра операционных данных в трехмерном изображении.

Послеоперационная радиотерапия:
- Проведение гамма-терапии при новообразованиях головного и спинного мозга на аппарате "Theratron 780C" (Canada);
- Планирование лучевой терапии — "Theraplan — Plus" (Canada).



01133, Украина,
Киев, ул. Госпитальная, 18
тел.: +38 (044) 521 8287
факс: +38 (044) 522 8379

http://www.gvkg.kiev.ua