ISSN 1029-743X

1 2014
Volume 18

Видається Київським клінічним госпіталем

Український журнал малоінвазивної та ендоскопічної хірургії

International Journal for:

СПЕЦІАЛІЗОВАНИЙ ЖУРНАЛ ГОЛОВНОГО ВІЙСЬКОВО-МЕДИЧНОГО КЛІНІЧНОГО ЦЕНТРУ "ГОЛОВНИЙ ВІЙСЬКОВИЙ КЛІНІЧНИЙ ГОСПІТАЛЬ" МІНІСТЕРСТВА ОБОРОНИ УКРАЇНИ
ОФІЦІЙНИЙ ЖУРНАЛ УКРАЇНСЬКОЇ АСОЦІАЦІЇ СПЕЦІАЛІСТІВ ПО МАЛОІНВАЗИВНИМ ЕНДОСКОПІЧНИМ ТА ЛАЗЕРНИМ ТЕХНОЛОГІЯМ
НАУКОВО-ПРАКТИЧНИЙ ЖУРНАЛ АСОЦІАЦІЇ ЛІКАРІВ ЕНДОСКОПІСТІВ УКРАЇНИ

http://www.endoscopy.com.ua
http://www.gvkg.kiev.ua

Журнал цитується у міжнародній наукометричній базі РІНЦ: Російський індекс наукового цитування
http://www.elibrary.ru

Український журнал малоінвазивної та ендоскопічної хірургії

ISSN 1029-743 X

ИЗДАЕТСЯ С 1997 ГОДА

Выходит 4 раза в год. Утверждено ВАК Украины.

Полный охват всех граней
минимальной инвазивной хирургии.

Сверхсовременные хирургические технологии
на основе опыта и эволюции мировой хирургии.

От "key hole" хирургии и нейронавигации
до молекулярной хирургии.

МІНІСТЕРСТВО ОХОРОНИ ЗДОРОВ'Я УКРАЇНИ
ВІЙСЬКОВО-МЕДИЧНЕ УПРАВЛІННЯ МІНІСТЕРСТВА ОБОРОНИ УКРАЇНИ

УКРАЇНСЬКИЙ ФОНД ПІДТРИМКИ ТА РОЗВИТКУ
НЕЙРОЕНДОСКОПІЇ ТА ЕНДОСКОПІЧНОЇ НЕЙРОХІРУРГІЇ

Український журнал малоінвазивної та ендоскопічної хірургії

ISSN 1029-743 X
ВИДАЄТЬСЯ З 1997 РОКУ
Цитується у міжнародній наукометричній базі
РІНЦ: Російський індекс наукового цитування

Volume 18 No 1
2014

СПЕЦІАЛІЗОВАНИЙ ЖУРНАЛ ГОЛОВНОГО ВІЙСЬКОВО-МЕДИЧНОГО КЛІНІЧНОГО ЦЕНТРУ «ГОЛОВНИЙ ВІЙСЬКОВИЙ КЛІНІЧНИЙ ГОСПІТАЛЬ» МІНІСТЕРСТВА ОБОРОНИ УКРАЇНИ

ОФІЦІЙНИЙ ЖУРНАЛ УКРАЇНСЬКОЇ АСОЦІАЦІЇ СПЕЦІАЛІСТІВ ПО МАЛОІНВАЗИВНИМ ЕНДОСКОПІЧНИМ ТА ЛАЗЕРНИМ ТЕХНОЛОГІЯМ

НАУКОВО-ПРАКТИЧНИЙ ЖУРНАЛ АСОЦІАЦІЇ ЛІКАРІВ ЕНДОСКОПІСТІВ УКРАЇНИ

"Український журнал малоінвазивної та ендоскопічної хірургії"
(Укр. ж. малоінвазивної ендоск. хір.) — рецензуємий науково-практичний журнал.

Заснований у 1996 р.

Видається 4 рази на рік.

Затверджено ВАК України
1997 р., 1999 р. та 10.II.2010 постанова №1-05/1

Затверджено
Міжнародним Центром ISSN 5.VII.1998 р.

"Ukrains'kij žurnal maloinvazivnoї ta endoskopičnoї hirurgii"
(Ukr. ž. maloinvazivnoї endosc. hir.)

"Ukrainian Journal of Minimally Invasive and Endoscopic Surgery"
(Ukr. J. Minimally Invasive Endosc. Sur.)

Established in 1996.

Published quarterly.

Засновник
Український фонд підтримки та розвитку нейроендоскопії та ендоскопічної нейрохірургії

Видавник
Київський клінічний госпіталь

Мова видання
українська, російська, англійська.

Сфера розповсюдження
загальнодержавна, зарубіжна.

Свідоцтво про державну реєстрацію
КВ #2301, 23.XII.1996

Передплатний індекс
40719

Підписано до друку
04.II.2014

Наклад
500 примірників

Адреса редакції
01133, Київ, вул. Госпітальна, 18
тел./факс: (044) 522-8379

Сканування, дизайн та комп'ютерна верстка
Куценко С. О.

www.endoscopy.com.ua
www.gvkg.kiev.ua
www.elibrary.ru

Головний редактор
Данчин О. Г.

Заступник головного редактора
Данчин А. О.

Редактори
Грубнік В. В., Лурін І. А., Нікішаєв В. І.

Редакційна колегія
Возіанов О. Ф.
Венцковський Б. М.
Білий В. Я.
Bauer B. L. ***(Germany)***
Бурий О. М.
Cohen A. R. ***(USA)***
Заболотний Д. І.
Зазірний І. М.
Запорожан В. М.
Зозуля Ю. П.
Зубарев П. М. ***(Росія)***
Grotenhuis J. A. ***(Netherlands)***
Fukushima T. ***(USA)***
Hellwig D. ***(Germany)***
Мамчич В. І.
Ничитайло М. Ю.
Orljansky V. ***(Austria)***
Палієнко Р. К.
Педаченко Є. Г.
Поліщук М. Є.
Радіонов Б. В.
Руденко А. Ю.
Саєнко В. Ф.
Samii M. ***(Germany)***
Shabus R. ***(Austria)***
Sosna A. ***(Чехія)***
Teo Ch. ***(Australia)***
Тімофеєв О. О.
Тофан А. В.
Фомін П. Д.
Цимбалюк В. І.
Щеглов В. І.

Шеф-редактор
Алхазян А. А.

ОРИГІНАЛЬНІ ДОСЛІДЖЕННЯ

4 Субкраніальна хірургія пухлин основи черепа
Заболотний Д.І., Паламар О.І.

Subcranial Surgery of Skull Base Tumors
D.I. Zabolotniy, O.I. Palamar

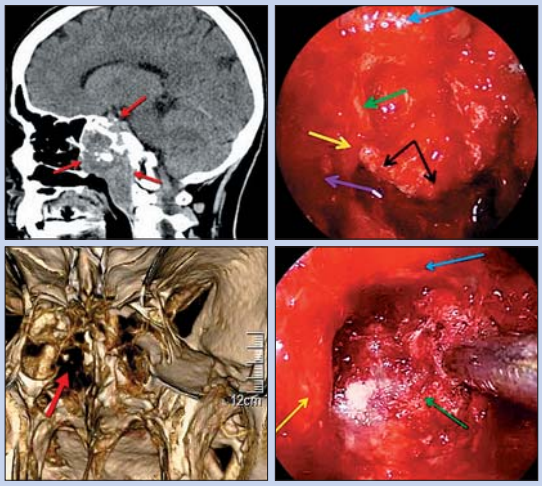

ХІРУРГІЧНІ ТЕХНОЛОГІЇ

23 Эволюция техники резекции почки
Степушкин С.П., Чайковский В.П., Соколенко Р.В., Алифанов И.Д., Терещенко П.В., Новиков С.П., Сергеев В.Н.

The Evolution of The Partial Nephrectomy Technique
S.P. Styopushkin, V.P. Chaikovskiy, R.V. Sokolenko, I.D. Alifanov, P.V. Tereshenko, S.P. Novikov, V.N. Sergeev

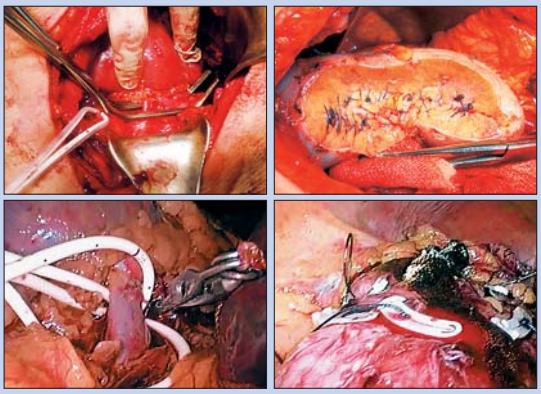

КЛІНІЧНИЙ ДОСВІД

9 Применение видеоторакоскопических операций при лечении острой эмпиемы плевры
Шипулин П.П., Мартынюк В.А., Козяр О.Н., Байдан В.В., Байдан В.И., Аграхари А., Кирилюк А.А., Тронина Е.Ю., Севергин В.Е.

The Use of Video Thoracoscopic Operations in the Treatment of Acute Purulent Pleurisies
P.P. Shipulin, V.A. Martinyuk, O.N. Kozyar, V.V. Baidan, V.I. Baidan, A. Agrahari, A.A. Kirilyuk, E.Yu. Tronina, V.E. Severgin

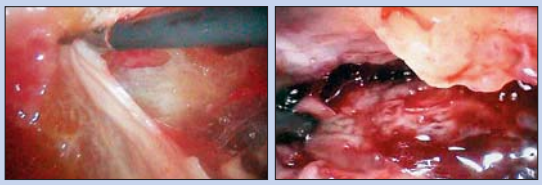

13 Ефективність трансбронхіальної біопсії легень в діагностиці захворювань органів дихання
Ліскіна І.В., Загаба Л.М., Шпак О.І., Бичковський В.Б., Яцина М.Ф.

The Efficacy of Transbronchial Lung Biopsy in the Diagnostic of Respiratory Diseases
I.V. Liskina, L.M. Zagaba, O.I. Shpak, V.B. Bychkovskiy, M.F. Yatsina

19 Аспекти проведення поліпектомії при колоноскопії
Нікішаєв В.І., Лазарчук В.М.

Some Aspects of Conducting Polypectomy During Colonoscopy
V.I. Nikishaev, V.N. Lazarchuk

НОВІТНІ ТЕХНОЛОГІЇ

29 Гипотермическая перфузия *in situ* при выполнении сложных органосохраняющих операций при опухолях почки
Лесовой В.Н., Поляков Н.Н., Андоньева Н.М., Щукин Д.В., Мозжаков П.В.

A Renal Perfusion Cooling *in situ* for Solitary Kidney Multifocal Tumors in Nephron Sparing Surgery
V.N. Lesovoy, N.N. Polyakov, N.M. Andon'eva, D.V. Shchukin, P.V. Mozzhakov

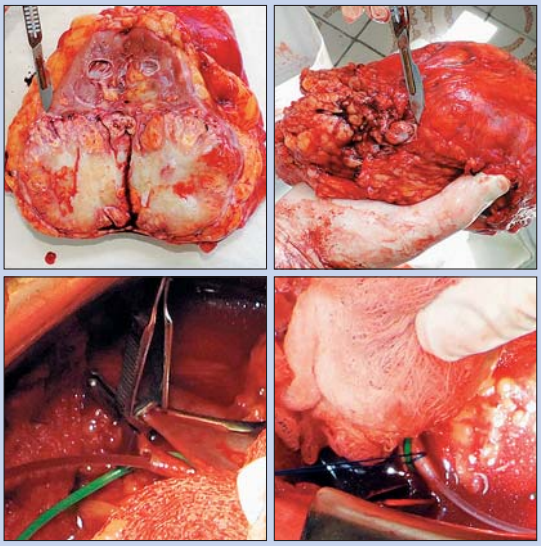

© Український журнал малоінвазивної та ендоскопічної хірургії, 2014
© Український Фонд підтримки та розвитку нейроендоскопії та ендоскопічної нейрохірургії, 2014
© ПАТ "Київський клінічний госпіталь", 2014
Все права защищены. Перепечатка материалов либо их частей в любом виде без письменного согласия держателя авторских прав будет преследоваться в судебном порядке.

© Ukrainian Journal of Minimally Invasive and Endoscopic Surgery, 2014
© Ukrainian Fund of the Support and Development of Neuro-endoscopy and Endoscopic Neurosurgery. All rights reserved.
© Kiev's Clinical Hospital, Medical Corp.

All right reserved.

Вельмишановні автори!
Запрошуємо Вас надсилати статті/рукописи на адресу редакції!

Український журнал малоінвазивної та ендоскопічної хірургії

ISSN 1029-743 X

Редакція "Українського журналу малоінвазивної та ендоскопічної хірургії" **публікує оригінальні** (не комерційні) **статті, та кольорові репродукції до них.**

Редакція приймає статті та рукописи авторів на окремих файлах у форматі Win Word на CD, DVD, флеш накопичувачах, тощо. Рукописи, ілюстрації, диски та ін. не повертаються. Редакція приймає статті на українській, російській та англійській мовах.

Також Ви маєте можливість надіслати статтю/рукопис/ілюстрації на електрону адресу редакції: bomartin@yandex.ru

Відповідальність за коректування наданого авторами власного матеріалу, цитат та посилань несуть автори статей. Однак редакція залишає за собою право представляти отримані роботи для рецензування авторитетним у цій галузі спеціалістам. В таких випадках відгук буде опублікований разом з рецензованою статтею. Редколегія залишає за собою право, в разі особливої потреби, скорочувати та виправляти статті, не змінюючи при цьому їхнього істотного змісту.

Авторські права
Прийняття рукопису до публікації передбачає, що цю роботу відправлено до редакції за згодою усіх авторів установи, де її було виконано; авторські права автоматично переходять від авторів до видавника; рукопис не буде опубліковано де-небудь без згоди власника авторських прав.

Для прискорення роботи редакція журналу звертає увагу авторів на нижче надані інструкції та вимагає готувати рукописи відповідно до слідуючих умов:

1. Рукопис повинен бути надрукований **Times New Roman**, 12, через 1,5 інтервали на аркуші форматом А4 (21×29,7 см).

2. Титульний лист повинен мати на українській (або російській) мові та на англійській мові **назву статті та імена авторів, заклад, клініку, відділення,** в якому виконано роботу, адресу закладу для кореспонденції. Далі, сторінки рукопису повинні бути пронумеровані послідовно.

3. Чітке відокремлення друкованого аркуша — важлива допомога читачам. **Кожна стаття повинна мати:** узагальнення (summary), вступ, матеріали та методи, результати, обговорення, література.

4. Узагальнення (summary) повинно бути на англійській мові, мати короткий огляд основних положень роботи. Його розмір може складати від 1/2 до цілої сторінки. Додайте не більше 4 ключових слів у кінці.

5. Вступ пов'язаний в основному з найбільш важливими питаннями статті. Після ознайомлення зі вступною частиною читачу повинно бути зрозуміло, навіщо було виконано дану роботу, та яка мета автора.

6. В частині **матеріали та методи** повинен бути представлений короткий, але чіткий опис, наприклад, основної методики оперативного втручання, або яким чином виконувався експеримент, яка апаратура та техніка використовувалась, обсяг клінічного матеріалу і його підрозділ, види та кількість експериментів і т.д. Ця частина повинна дозволити читачеві контролювати, повторювати і продовжувати наукову роботу авторів.

7. Результати повинні бути викладені чітко та стисло. Таблиці та графіки бажані в тому випадку, якщо вони скорочують текст і збагачують зміст.

8. В **обговоренні** основні результати повинні бути порівняні з результатами, які є в літературі. Їхнє значення в практичній хірургічній роботі рекомендується виділити.

9. Список літератури (у статті — **Література**) повинен бути представлений в алфавітному порядку, пронумерований та ідентифікований з номерами в тексті.

Згадування журналу повинно включати: прізвище(а) та ініціали автора(ів), рік публікації у округлих дужках, повну назву статті, назву журналу — скорочення відповідно "Index Medicus", номер тому (якщо є), номер журналу, перші та останні номери сторінок.

- Борисов А.П., Григорьев С.Г. (1998) Классификация малоинвазивных хирургических вмешательств. Эндоскопическая хирургия. 4: 30-31
- Fay T., Grant F.C. (1923) Ventriculoscopy and intraventricular photography in internal hydrocephalus. JAMA. 46; 80: 461-463

Посилання на книгу, методичні рекомендації повинно включати: прізвище(а) та ініціали автора(ів), рік публікації в округлих дужках, повну назву книги, місце публікації в округлих дужках, видавництво та кількість сторінок.

- Верещагин Н.В., Брагина Л.К., Вавилов С.Б., Левина Г.Я. (1986) Компьютерная томография мозга. (Москва). "Медицина". 256 с.
- Зозуля Ю.А. (1981) Методические рекомендации по диагностике и лечению травматических внутричерепных гематом у больных различных возрастных групп. (Киев). "Здоровье". 25 с.
- Grossman C.B. (1990) Magnetic resonance imaging and computed tomography of the head and spine. (Baltimore). ***Williams and Wilkins, eds.*** 280 p.

Посилання на дисертацію повинно включати: прізвище та ініціали автора, рік публікації в округлих дужках, повну назву дисертації, науковий ступінь пошукача, місце публікації в округлих дужках, кількість сторінок.

- Бхат А.К. (1987) Диагностика и лечение травматических двусторонних субдуральных гематом. Автореф. дис... канд. мед. наук. (Киев). 18 с.

Посилання на тезиси повинно включати: прізвище(а) та ініціали автора(ів), рік публікації в округлих дужках, повну назву тезисів, назва конференції, місце публікації в округлих дужках, перші та останні номери сторінок.

- Блинов Е.И. (1982) Распознавание и лечение хронических внутричерепных гематом. Тез. докл. ***III Всесоюзного съезда нейрохирургов.*** (Москва). с. 23-24
- Danchin A.G. (1997) Endoscopic assisted microsurgery of lateral herniated lumbar disks. In Abstract Book: ***Third Congress on Minimally Invasive Neurosurgery.*** (France). pp 28-29

10. Ілюстрації мають надаватися окремими файлами, в форматі TIFF або JPEG (maximum quality) з **розподільчою здатністю 300 dpi**, та розміром **не меншим за розмір репродуціювання.** Категорично **не допускається** надання зображень **імпортованих** у програму **MSWord або CorelDraw.**

11. При використанні цифрових джерел отримання ілюстрацій рекомендуємо переконатися, що розміри фінальних файлів відповідають **максимально-можливим розмірам** (розподільчої здатності) вашої технічної бази.

12. При нанесенні на зображення додаткових позначок доцільно передавати обидва файли: **оригінал** зображення та файл на якому накреслені позначки.

13. Схеми і графіки повинні бути розбірливими. При створенні схем або графіків доцільно використовувати програми **векторної графіки.**

14. Будь ласка, додайте **у кінці статті** повні імена, титули та повну адресу всіх авторів, закладів, в яких виконано роботу, країну і місто. Вкажіть: з ким, по якій адресі і по якому телефону редакція буде при необхідності мати контакт.

15. Всі ділові контакти (переговори) та особливо всю кореспонденцію відносно остаточного друку необхідно надсилати прямо на адресу Редакції.

Редакція "Українського журналу малоінвазивної та ендоскопічної хірургії"

Клініка нейрохірургії та неврології
Головний військовий клінічний госпіталь
вул. Госпітальна, 18, Київ, 01133, Україна

Тел./факс: +38 (044) 522-83-79
Тел.: +38 (044) 521-82-87
e-mail: bomartin@yandex.ru

© Український журнал малоінвазивної та ендоскопічної хірургії
(2014) Vol. 18; 4: 4-8

СУБКРАНІАЛЬНА ХІРУРГІЯ ПУХЛИН ОСНОВИ ЧЕРЕПА

Заболотний Д.І., Паламар О.І.

Інститут отоларингології ім. О.С. Коломійченко НАМН України, Київ

Subcranial Surgery of Skull Base Tumors

D.I. Zabolotniy, O.I. Palamar

ENT Institution named by O.S. Kolomiychenko of National Medical Academy, Kiev, Ukraine

Received: December 18, 2013
Accepted: December 27, 2013

Адреса для кореспонденції:
Інститут отоларингології ім. О.С. Коломійченко
вул. Зоологічна, 3, Київ, 01121, Україна
тел.: +38-044-483-02-22
e-mail: p_orest@ukr.net

Summary

Skull base tumors are traditionally removed via the transcranial approach. Subcranial surgery is widely used in sino-paranasal pathology treatment. We present our experience in treating patients with skull base tumors extending intra-extracranially or of just intracranial location. For surgery of such tumors we employed subcranial approach, particularly via the frontal sinus, or extended endoscopic endonasal approach. We conclude on positive results of employing the subcranial approach, particularly less injuries and complications accompanying its use. Tumor removal radicality has not decreased with the use of these approaches. Subcranial surgery is particularly effective in deep seated tumors.

Key words: craniofacial tumors, subcranial approach, endoscopic endonasal approach, subcranial surgery.

Вступ

Хірургічні втручання при краніофаціальних пухлинах і пухлинах дна передньої та частково середньої черепних ямок на сьогоднішній день набувають змін, адже по мірі підвищення вимог до збереження якості життя — мінімізація хірургічних втручань, зменшення травматичності головного мозку набувають більшої актуальності. Субкраніальні та ендоскопічні доступи є наступним етапом розвитку в хірургії основи черепа і найбільш відповідають цим вимогам [1-3]. Використання природніх порожнин (носова порожнина, сіно-параназальна ділянка) до краніобазальної патології та ендоскопічних ендоназальних методик, зменшує об'єм хірургічного втручання, досягаючи однакового результату в порівнянні із класичними доступами (біфронтальний, фронто-темпоральний) [4-6].

З появою нових технічних рішень, зокрема ендоскопічної техніки в хірургів появилась можливість використання цих технологій поряд із традиційними доступами [7-9]. Переваги ендоскопічних втручань при певних показах є очевидними [10-12] і поряд із звичними для хірургів доступами надають можливість покращити якість життя хворих, а також зменшити ризик розвитку післяопераційних ускладнень [13, 14].

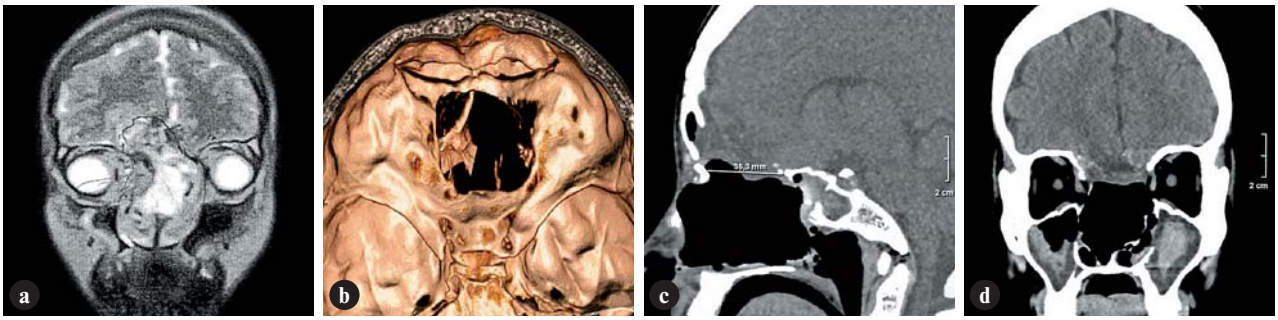

Рис. 1

Хондросаркома решітчастого лабіринту, субкраніальний доступ — до **(A, B)** та після **(C, D)** операції.

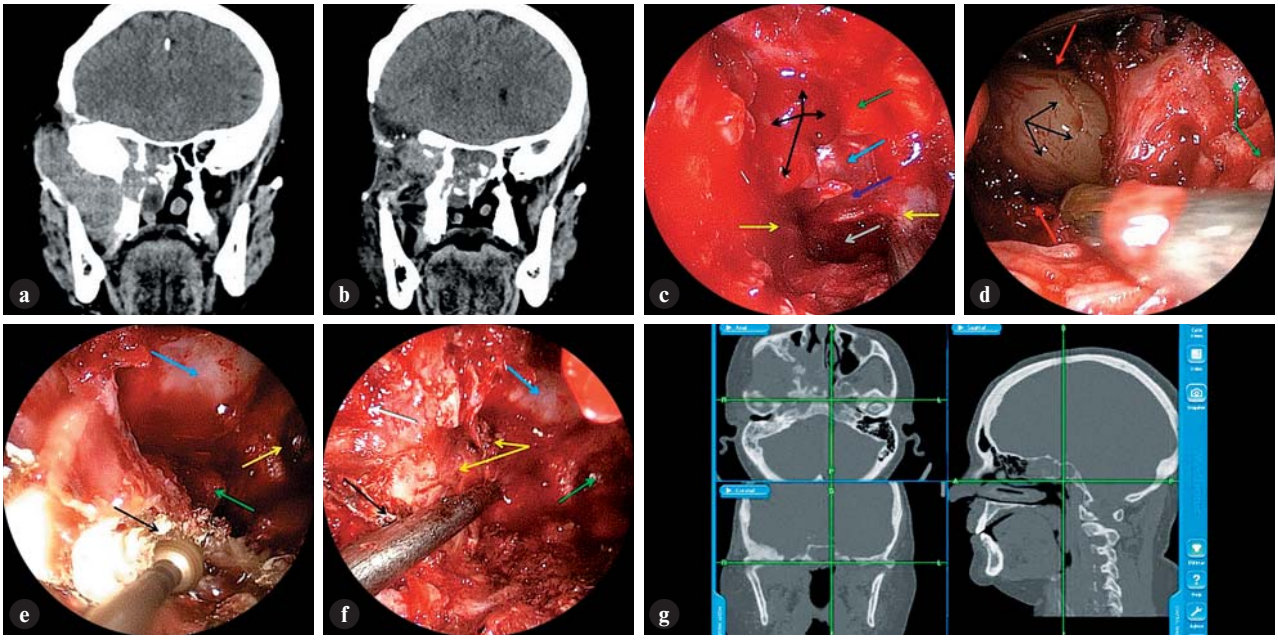

Рис. 2

A, B. Менінгіома крил основної кістки (інтра-екстракраніальний ріст). Стан після інтракраніального доступу, видалення інтракраніального компоненту. Екстракраніальний компонент виповнює підскроневу та крило-піднебінну ямки, носову порожнину, основну пазуху.

C. Видалення пухлини із основної пазухи. *Зелена стрілка* — площадка основної кістки, *синя стрілка* — гіпофіз, *фіолетова стрілка* — дно турецького сідла, *сіра стрілка* — схил основної кістки, *жовті стрілки* — параклівальні відділи сонної артерії, *чорна стрілка* — залишки пухлини, що поширюються на кавернозний сінус, площадку основної кістки, передній нахилений паросток.

D. Для видалення пухлини із крило-піднебінної ямки проведена медіальна гайморотомія та видалення криловидного паростку. Візуалізовано пухлину *(чорна стрілка)* у створеному «вікні» задньої стінки гайморової пазухи *(червоні стрілки)*. *Зеленою стрілкою* вказана перегородка носа.

E. Подальше видалення пухлини, видалення медіальної стінки орбіти. *Синя стрілка* — дно передньої черепної ямки, *жовта стрілка* — гіпофіз, *чорна стрілка* — медіальна стінка орбіти в процесі видалення, *зелена стрілка* — пухлина.

F. Подальше видалення пухлини із орбіти та крило піднебінної ямки. *Синя стрілка* — дно передньої черепної ямки, *жовта стрілка* — пухлина, *чорна стрілка* — дно орбіти, *біла стрілка* — периорбіта, *зелена стрілка* — гіпофіз.

G. Інтраопераційний навігаційний контроль видалення пухлини в найбільш критичних ділянках: в ділянці верхівки пірамідки, рваного отвору, місця виходу сонної артерії з одноіменного каналу.

Матеріал та методи

В період за 2002-2012 рр. нами обстежено 268 хворих на злоякісні та доброякісні краніофаціальні пухлини. Доброякісні новоутворення в основному представлені ювенільними ангіофібромами носоглотки — 22 хворих (16%), остеомами та фіброзною дисплазією — 16 хворих (12%), менінгеомами — 12 хворих (9%). Пухлини симпатичних гангліїв та нервів (нейрофіброма та нейрофіброматоз, гломусна пухлина) всього у 3 хворих (2%), псевдопухлини, кісти, кістоподібні новоутворення (краніофарінгеома, холестеатома, гранульома) були виявлені у 6 наших пацієнтів (5%); гемангіома, плеоморфна аденома спостерігались у 5 пацієнтів (4%) від усіх доброякісних пухлин краніо-фаціальної ділянки. Патологія селярно-хіазмальної ділянки була найбільш частою серед добро-

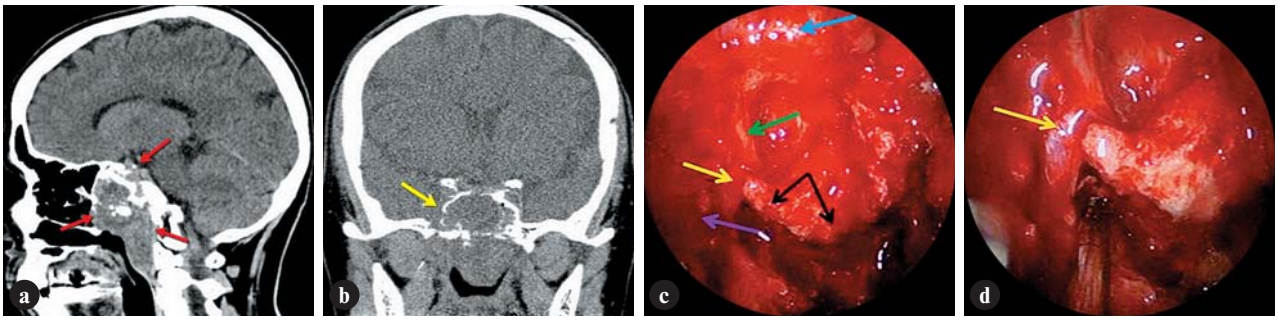

Рис. 3

A, B. Міксома серединно-глибинних відділів основи черепа. Зруйнована бокова стінка основної пазухи, поширення пухлиною на площадку основної кістки та пагорбок турецького сідла (вказано стрілками).

C, D. Ендоскопічне ендоназальне видалення пухлини, інтраопераційні знімки. Пухлина видалена. Візуалізується гіперостотично змінена кістка в ділянці нижніх відділів схилу основної кістки *(чорна стрілка). Синя стрілка* — турецьке сідло, *зелена стрілка* — параклівальний відділ сонної артерії, *жовта стрілка* — сонна артерія в ділянці виходу із каналу сонної артерії, *фіолетова стрілка* — верхівка пірамідки.

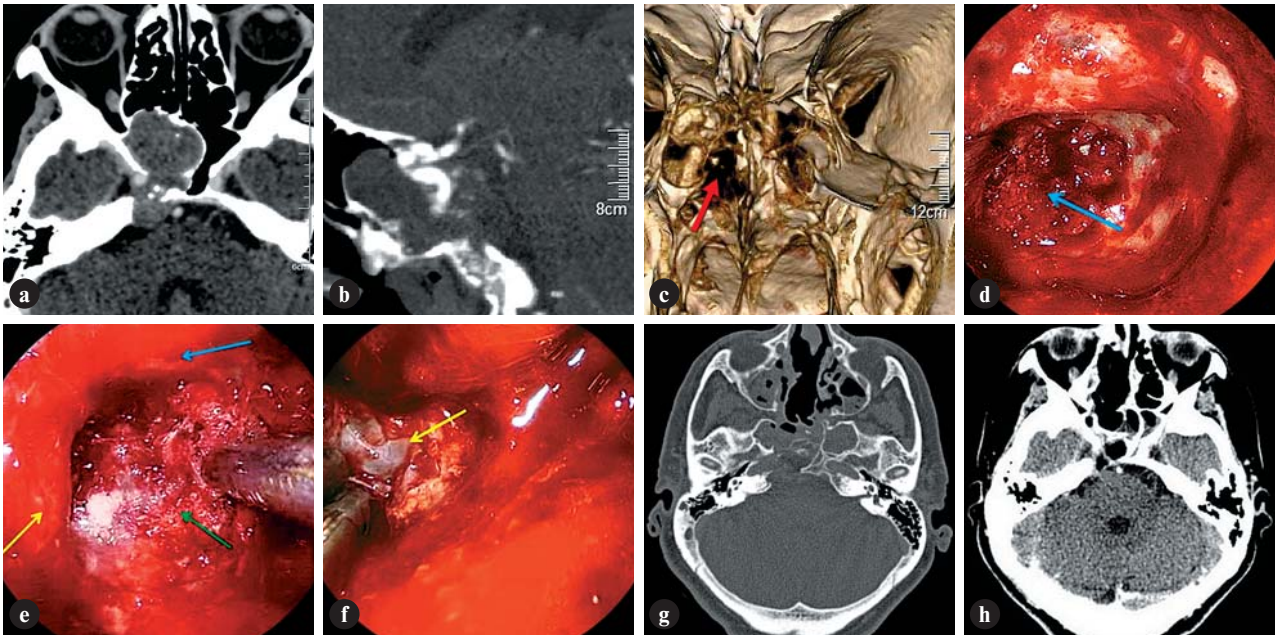

Рис. 4

A. Хондросаркома петроклівальної ділянки із поширенням в основну пазуху та задню черепну ямку.

B. Сонна артерія в ділянці верхівки пірамідки включена в пухлину.

C. На 3-d реконструкції місце деструкції центральних відділів основи черепа хондросаркомою вказано стрілкою.

D. Ендоскоп знаходиться в основній пазусі. Візуалізується турецьке сідло, параклівальні сонні артерії, схил основної кістки де односторонньо має місце залишок пухлини, що поширюється на петроклівальну ділянку *(синя стрілка)*. Даний вигляд відкрився після видалення пухлини із основної пазухи.

E. При подальшому видаленні в рану виводиться тверда мозкова оболонка схилу основної кістки *(чорна стрілка)*. Візуалізується турецьке сідло *(синя стрілка)*, параклівальний відділ сонної артерії *(жовта стрілка)*, залишки пухлини в ділянці схилу основної кістки *(зелена стрілка)*.

F. Тверда мозкова оболонка звільнена від пухлини *(жовта стрілка)*. Пухлина видалена тотально.

G, H. Післяопераційний КТ контроль основи черепа. Тотальне видалення пухлини, в тому числі з петроклівальної ділянки *(червона стрілка)*.

якісних краніофаціальних пухлин та представлена аденомами гіпофіза у кількості 71 пацієнт (52%).

Серед злоякісних новоутворень даної локалізації переважали ракові захворювання — 40% всіх випадків; саркоми — 15% всіх випадків; остеобластокластоми та хордоми, як і злоякісні шваноми, склали 12 % відповідно; аденокарциноми — 8%; естезіонейробластоми — 7% випадків; пухлини судин та лімфи, а також нейробластоми, не були частими — 3% від усіх злоякісних новоутворень краніофаціальної локалізації. Первинна локалізація росту доброякісних краніофаціальних пухлин частіше мала екстракраніальне походження (62%) і рівномірно розподілилась між інтракраніальним походженням (19%) та кістково-хрящовою основою черепа (19%). При злоякісних краніофаціальних пухлинах первинна локалізація росту в значній мірі мала екстракраніальне походження (81%),

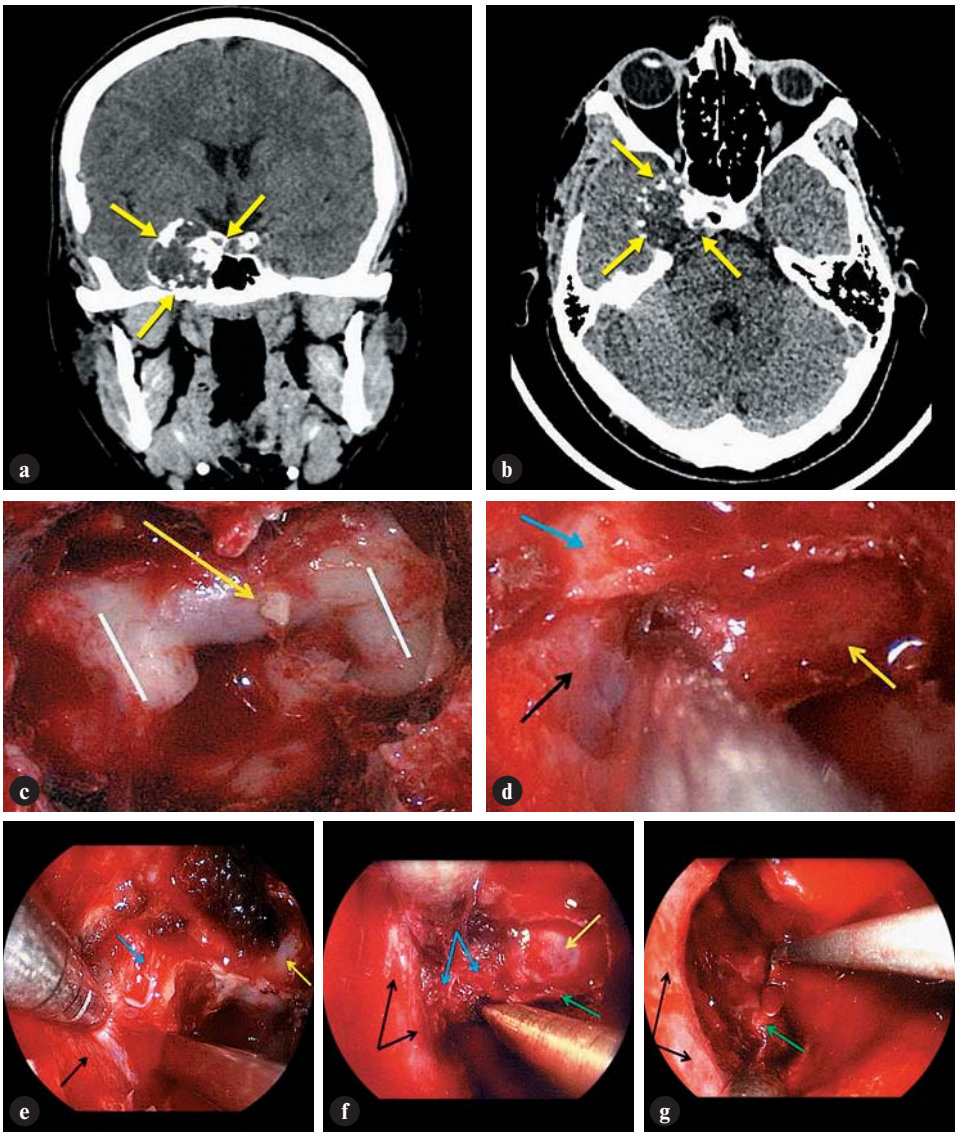

Рис. 5

A, B. Хондроміксоїдна фіброма кавернозного сінусу до операції.

C. Відкрита основна пазуха (ендоскоп в основній пазусі). Відкривається погляду турецьке сідло *(жовта стрілка),* кісткові вип'ячування параклівальних відділів сонних артерій *(білі лінії).*

D. Видалена передня стінка турецького сідла і візуалізується терда мозкова оболонка *(жовта стрілка);* кавернозний сінус праворуч *(чорна стрілка);* кісткове вип'ячування каналу зорового нерва *(синя стрілка),* наконечник аспіратора в проміжку між гіпофізом та медіальною стінкою кавернозного сінуса.

E. Відкрито кавернозний синус, в рану поступає пухлина *(синя стрілка),* сонна артерія відведена аспіратором латерально *(чорна стрілка).* Гіпофіз візуалізується медіально *(жовта стрілка).*

F. Етапи видалення пухлини: пухлина кісткової щільності (*сині стрілки),* видаляється за допомогою дреллі. На малюнку представлено гіпофіз *(жовта стрілка),* дно турецького сідла *(зелена стрілка),* сонна артерія, параклівальний та інтракавернозний відділи *(чорних стрілки).*

G. Пухлина видалена тотально. Скелетизовано повністю гіпофіз, бокова стінка турецького сідла та дно турецького сідла, інвазовані пухлиною видалені). Сонна артерія *(чорні стрілки),* тверда мозкова оболонка задньої черепної ямки (ділянка схилу основної кістки) — *зелена стрілка.*

в той час як кістково-хрящова основа черепа склала всього 19%. Для доброякісних краніофаціальних пухлин характерним є інтракраніальне епідуральне поширення — 70,3%, в той час, як інтрадуральне поширення склало 18,7%, а інтрацеребральне поширення всього лиш 11%. Інтракраніальне епідуральне поширення злоякісних краніофаціальних пухлин залишається значним — 44,4% випадків, але виростає для пацієнтів, у яких пухлини мали інтрадуральне поширення — 25,6% чи інтрацеребральне поширення — 30%.

Інвазія периорбіти при доброякісних краніофаціальних пухлинах не була частою і склала 12,5%, в той час як деструкція стінок орбіти зустрічалась в 20,3% випадків. При злоякісних краніофаціальних пухлинах інвазія периорбіти досягала 39,1%, а деструкція стінок орбіти — 21,8% випадків.

Проведено 268 краніобазальних хірургічних втручань, із яких в 73 випадках проведено біфронтальний доступ; в 6 випадках лобно-скроневий; субкраніальний — 42; трансоральний — 5; орбіто-скуловий — 45, підскроневий — 10; ендоскопічний ендоназальний — 87 випадків.

Серед всіх ускладнень (кількістю 33) половина мала місце при біфронтальному доступі — 45,5%; при лобно-скроневому — 6,1%; субкраніальному — 9,1%; орбіто-скуловому — 15,1%, підскроневому — 15,1%, ендоскопічному ендоназальному — 9,1% від загальної кількості ускладнень.

Результати та обговорення

Застосування субкраніального доступу в хірургії доброякісних та злоякісних новоутворень дна передньої черепної ямки проводилось при рино-ольфакторних менінгеомах, остеомах дна передньої черепної ямки, інтракраніальних естезіонейробластомах, сінопараназальних злоякісних новоутвореннях із поширенням на основу черепа. Ендоскопічні ендоназальні хірургічні втручання проведені в основному при аденомах гіпофіза, остеомах основної пазухи, злоякісних новоутвореннях основної пазухи. Нашим першим досвідом в хірургії селярно-хіазмальної ділянки був мікрохірургічний транссептальний доступ,

на зміну якому прийшов ендоскопічний ендоназальний доступ, що дав змогу зберегти структури та цілісність носової перетинки, інших анатомічних структур носової порожнини. Ми використовуємо ендоскопічну ендоназальну методику в «чотири руки», що дало змогу проводити розширені ендоскопічні ендоназальні втручання, особливо при такій патології як менінгеома пагорбку турецького сідла, пухлини кавернозного синуса.

Субкраніальний доступ до пухлин основи черепа (дна передньої черепної ямки) надає можливість одночасного проведення інтра- та екстракраніальних хірургічних маніпуляцій, що дає змогу видалити інтра-, екстракраніальний компонент з одного, мініінвазивного доступу. Субкраніальний доступ проводиться шляхом трепанації передньої стінки лобної пазухи осцилюючою дреллю та резекцією задньої стінки лобної пазухи ріжучою дреллю або кусачками керісона. Приклад субкраніальної хірургії (доступ через лобну пазуху) при хондросаркомі основи черепа показано на рис. 1.

Переваги ендоскопічного ендоназального доступу зумовлені в першу чергу мінімізацією травми, можливістю запобігти трепанації черепа, особливо при глибинних процесах; також доступністю і радикальністю видалення пухлини. Обмежуючими факторами в хірургії краніофаціальних пухлин є двустороннє ураження орбіти та поширення злоякісних пухлин на кавернозний синус. Нашим першим досвідом в ендоскопічній ендоназальній хірургії було використання однієї половини носа «в дві руки», на сьогоднішній день ми використовуємо методику в «чотири руки» (через обидві половини носа). При пухлинах скату (рис. 3), кавернозного синусу (рис. 5), верхівки пірамідки (рис. 4), при менінгеомі крило-піднебінної ямки, яка поширюється на основну пазуху, кавернозний синус, носову порожнину (рис. 2), ми використали ендоскопічну ендоназальну методику, що дає можливість видалення пухлин глибинної локалізації.

Для оцінки травматичності хірургічного втручання при використанні субкраніального та біфронтального доступу проведений аналіз післяопераційних ускладнень та оцінка стану хворих за шкалою Карновського. Післяопераційні ускладнення частіше виникали при застосуванні біфронтального доступу — у 20,5% хворих, ніж субкраніального — у 7,1%. В той час при використанні ендоскопічного ендоназального доступу ускладнення були мінімальними і мали місце лише в 3,4% випадків у всіх хворих.

Висновки

1. Мінімізація хірургічних краніо-базальних доступів, за рахунок проведення субкраніальної хірургії значно зменшує травматизацію головного мозку, оточуючих тканин.
2. Використання ендоскопічних ендоназальних доступів полегшує видалення пухлин глибинної краніо-базальної локалізації, роблячи їх видалення можливим і малотравматичним.
3. Радикальність видалення пухлини та виживаність хворих при мініінзвавних втручаннях не змінюється в порівнянні із традиційними інтракраніальними втручаннями;
4. Післяопераційні ускладнення, при субкраніальній хірургії, зменшуються вдвічі (7,1%) і вони є мінімальними при ендоскопічних ендоназальних втручаннях (3,4%)

Література

1. Abuzayed B., Canbaz B., Sanus G.Z., Aydin S., Cansiz H. (2011) Combined craniofacial resection of anterior skull base tumors: long-term results and experience of single institution. Neurosurg. Rev. 34 (1): 101-113
2. Balaker A.E., Bergsneider M., Martin N.A., Wang M.B. (2010) Evolution of sinonasal symptoms following endoscopic anterior skull base surgery. Skull Base. 20 (4): 245-251
3. Bekyashev A. (2002) Frontal sinus approach: anatomy, technique and indications. In: Programme of Anniversary Symposium. (Hannover, Germany). p. 4
4. Bekyashev A.Kh., Cherekaev V.A., Belov A.I., Vinokurov A.G. (2005) Low subfrontal approaches to skull base tumors. 13th World Congress of Neurological Surgery. (Marrakesh, Morocco).
5. Belli E., Rendine G., Mazzone N. (2009) Malignant ethmoidal neoplasms: a cranionasal endoscopy approach. J. Craniofac. Surg. 20 (4): 1240-1244
6. Bong Jik Kim, Dae Woo Kim, Si Whan Kim, Doo Hee Han, Dong-Young Kim, Chae-Seo Rhee, Chul Hee Lee (2008) Endoscopic versus traditional craniofacial resection for patients with sinonasal tumors involving the anterior skull base. Clin. Exp. Otorhinolaryngol. 1 (3): 148-153
7. Castelnuovo P.G., Belli E., Bignami M., Battaglia P. et al. (2006) Endoscopic nasal and anterior craniotomy resection for malignant nasoethmoid tumors involving the anterior skull base. Skull Base. 16 (1); 15-18
8. Cheesman A.D., Lund V.J., Howard D.J. (1986) Craniofacial resection for tumors of the nasal cavity and paranasal sinuses. Head Neck Surg. 8; 6: 429–435
9. Eloy J.A., Vivero R.J., Hoang K., Civantos F.J., Weed D.T., Morcos J.J., Casiano R.R. (2009) Comparison of transnasal endoscopic and open craniofacial resection for malignant tumors of the anterior skull base. Laryngoscope. 119 (5): 834-840
10. Dennis H.K., Jatin P.S., Ehud Arbit, Joseph H.G., Elliot W.S. (1994) Complications of craniofacial resection for tumors involving the anterior skull base. 16; 4: 307-312
11. Greenfield J.P., Anand V.K., Kacker A., Seibert M.J., Singh A., Brown S.M., Schwartz T.H. (2010) Endoscopic endonasal transethmoidal transcribriform transfovea ethmoidalis approach to the anterior cranial fossa and skull base. Neurosurgery. 66 (5): 883-892
12. Ivan M.E., Jahangiri A., El-Sayed I.H., Aghi M.K. (2013) Minimally invasive approaches to the anterior skull base. Neurosurg. Clin. N. Am. 24 (1): 19-37
13. Liu J.K., Decker D., Schaefer S.D., Moscatello A.l., Orlandi R.R., Weiss M.H., Couldwell W.T. (2003) Zones of approaches for craniofacial resection: minimizing facial incisions for resection of anterior cranial base and paranasal sinus tumors. Neurosurgery. 53 (5): 1126-1135
14. Raveh J., Turk J.B., Ladrach K., Seiler R., Godoy N., Chen J., Paladino J., Virag M., Leibinger K. (1995) Extended anterior subcranial approach for skull base tumors: long-term results. J. Neurosurg. 82: 1002-1010

© Український журнал малоінвазивної та ендоскопічної хірургії
(2014) Vol. 18; 1: 9-12

ПРИМЕНЕНИЕ ВИДЕОТОРАКОСКОПИЧЕСКИХ ОПЕРАЦИЙ ПРИ ЛЕЧЕНИИ ОСТРОЙ ЭМПИЕМЫ ПЛЕВРЫ

Шипулин П.П., Мартынюк В.А., Козяр О.Н., Байдан В.В., Байдан В.И., Аграхари А., Кирилюк А.А., Тронина Е.Ю., Севергин В.Е.

Отделение торакальной хирургии, Одесская областная клиническая больница, Украина

The Use of Video Thoracoscopic Operations in the Treatment of Acute Purulent Pleurisies

P.P. Shipulin, V.A. Martinyuk, O.N. Kozyar, V.V. Baidan, V.I. Baidan, A. Agrahari, A.A. Kirilyuk, E.Yu. Tronina, V.E. Severgin

Department of Thoracic Surgery, Odessa Regional Clinical Hospital, Ukraine

Received: October 30, 2013
Accepted: November 24, 2013

Адреса для кореспонденції:
Обласна клінічна лікарня
вул. акад. Заболотного, 26, Одеса, 65117, Україна
тел.: +38-050-731-03-23
e-mail: dr.amitagrahari@gmail.com

Summary

The experience of the modern approach to the surgical treatment for the acute purulent pleurisies, with the use of endoscopic techniques in 391 patients is shown. The operative interventions are performed under general anesthesia as well using local anesthesia. The details of the methods, stages of operations, indications and adverse indications are mentioned. Special attention to the treatment of purulent pleurisy having lung-pleural fistula is given. Complications were 7.2%, lethality — 0.25%.

Key words: purulent pleurisy, videothoracoscopy, lung decortication.

Введение

Современный опыт развития малоинвазивной торакальной хирургии позволяет считать видеоторакоскопические операции (ВТО) методом выбора в лечении острой эмпиемы плевры (ОЭП) [2-8].

Визуальный контроль в сочетании с эндоскопической санацией плевральной полости и вскрытие мелких субплевральных абсцессов способствуют раннему расправлению легкого и ликвидации гнойного процесса в плевральной полости, что предотвращает переход процесса в хроническую форму [1-6]. Накопленный опыт выполнения ВТО при лечении ОЭП позволяет поделиться им в настоящем сообщении.

Материал и методы

ВТО были проведены у 391 больного с ОЭП, в возрасте от 17 до 82 лет. Среди них было 308 мужчин и 83 женщины. Все анализируемые больные имели острый процесс в плевральной полости, при этом его длительность не превышала 1-2 месяцев. У подавляющего большинства больных (82,6%) отмечена неспецифическая, чаще всего постпневмоническая этиология ОЭП. У 17,4% причиной послужили

туберкулезное поражение плевры, нагноившийся свернувшийся посттравматический гемоторакс, распад злокачественных опухолей.

I и II стадии ОЭП по Г.И. Лукомскому [1] в виде фиброзного и фибринозно-гнойного процесса отмечены в 77,3% наблюдений. III стадия с явлениями хронизации процесса с пролиферацией фибробластов — в 22,7%. Ограниченный характер гнойного процесса имел место в 53% случаев, тотальный и субтотальный — в 47%. Бактериологическое исследование плеврального экссудата более чем у 50% больных выявило рост *Pseudomonas aeruginosa,* грамм-положительная микрофлора составила 15% наблюдений. Рост патогенной микрофлоры отсутствовал у 21% больных.

Помимо общеклинического и рентгенологического исследования, всем больным в последнее время выполнялась спиральная компьютерная томография. Обязательным являлось бактериологическое исследование мокроты. Показанием к ВТО при ОЭП служили наличие острого гнойного процесса, неэффективность консервативных методов лечения и дренирования.

При выполнении ВТО использовались местное обезболивание (74,3% больных) и наркоз с выключением из дыхания оперируемого легкого (25,7% больных). Проведение местной анестезии при ВТО осуществляли по разработанной методике, согласно которой места введения торакопортов *(T)* под контролем видеокамеры, дополнительно анестезировались межреберья в зоне предполагаемых хирургических манипуляций. Операция выполнялась из бокового доступа. При наличии большого количества экссудата вводили 10 мм *T* в VI-VII межреберье по заднее-подмышечной линии, другой *T* 10 мм — в V межреберье по той же линии, третий 5 мм *T* устанавливали в IV-V межреберьях по передне-подмышечной линии. Эндоскопические инструменты размещались в виде треугольника «лицом к цели», что позволяло избежать «эффекта фехтования». При наличии осумкований жидкости и ограниченной ОЭП места введения *T* выбирались индивидуально в зависимости от данных рентгенологического исследования и компьютерной томографии.

ВТО при ОЭП включала в себя аспирацию экссудата с тщательной визуальной ревизией плевральной полости, удаление фибрина с разрушением отдельных рыхлых перемычек с превращением отдельных полостей в единую. При массивных наложениях фибрина на висцеральную плевру осуществляли декортикацию легкого, вскрытие субплевральных абсцессов с коагуляцией разрывов легочной ткани и мелких бронхиальных свищей. К удалению париетального листка эмпиемной полости обычно не прибегали, ограничивались его биопсией. У 27 больных ВТО помимо декортикации легкого выполняли эндоскопическую краевую резекцию легкого. Показаниями к ней служили необходимость дополнительной морфологической верификации патологического процесса при недостаточной информативности биопсии париетальной плевры и ее необходимости согласно клинической картине и данным компьютерной томографии, а также при наличии вскрывшихся субкортикальных абсцессов легкого с большими легочно-плевральными свищами.

Операцию завершали промыванием плевральной полости антисептиками, тщательным эндоскопическим гемостазом и расправлением легкого. Плевральную полость дренировали двумя дренажами с активной аспирацией содержимого. При наличии плевролегочных свищей большого диаметра и вскрывшихся больших абсцессов легкого обязательно дренировали эту зону под визуальным контролем. Критериями удаления дренажей являлось расправление легкого, подтвержденное рентгенологически, прекращение экссудации или сохранение незначительного количества серозного отделяемого и появление стойкого герметизма.

Лечение проводилось с обязательным применением активной аспирации содержимого плевральной полости и ее ежедневной санацией. Эффективность лечения контролировали рентгенологически, включая данные компьютерной томографии органов грудной клетки, а также бактериологически. Бактериологический мониторинг содержимого плевральной полости осуществляли не реже одного раза в 5 дней. Следует отметить, что всем больным ОЭП проводилось, помимо ВТО, комплексное лечение, включающее антибактериальную, дезинтоксикационную, кардиотропную и иммуномодулирующую терапию, однако анализ этих методов не входил в тему настоящего сообщения.

Результаты и обсуждение

В результате проведения ВТО при ОЭП положительный эффект наблюдался у 371 (95%) больных. На высокую эффективность малоинвазивных вмешательств указывают и другие авторы [2-4,7]. Летальный исход, обусловленный тяжелым состоянием и сопутствующей кардиологической патологией, имел место у 1 (0,25%) пациента. Средний срок стационарного лечения в анализируемой группе больных составил 10,8 койко-дня, хотя при наличии ОЭП III типа отмечалось его увеличение до 19,2 дней, что соответствует данным других хирургов [2,3] и является существенно меньшим, чем в группе больных, где ВТО не применялись.

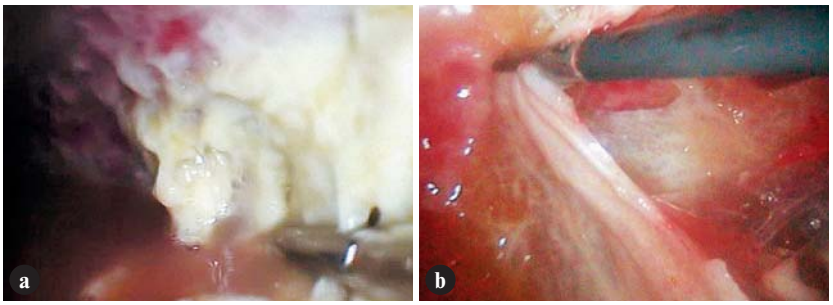

Рис. 1

Этапы декортикации легкого — эндофото: **А.** Удаление фибринозно-гнойного налета, декортикация; **В.** Разделение плевролегочных сращений.

Рис. 2

Вид плевральной полости после декортикации.

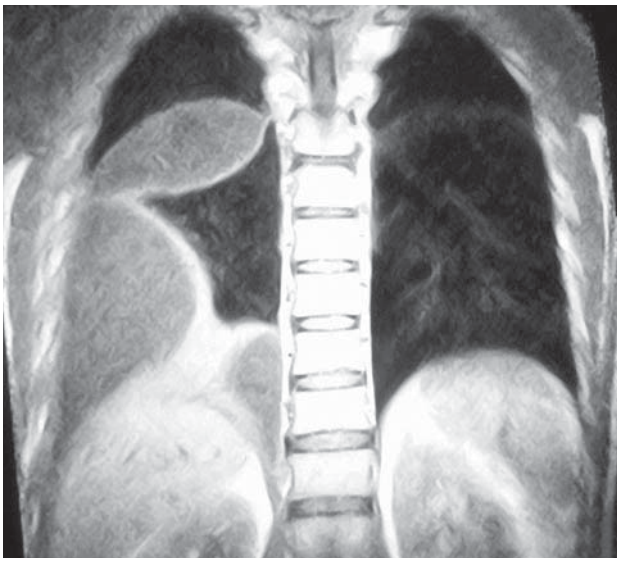

Рис. 3

КТ органов грудной клетки до операции.

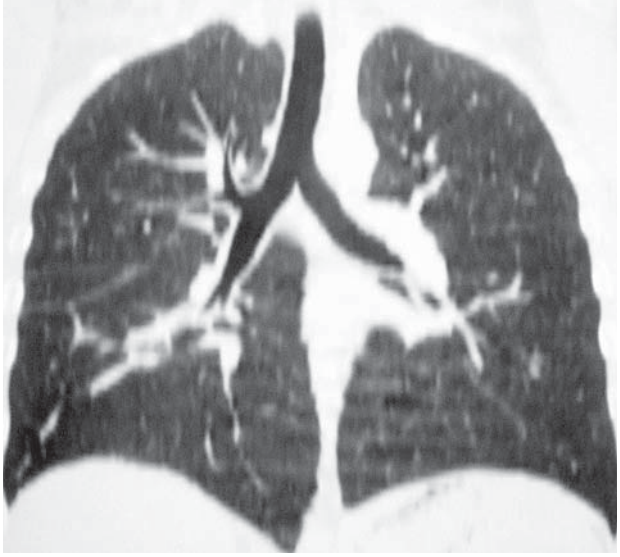

Рис. 4

КТ грудной клетки после операции.

Общепринятым способом обезболивания при проведении ВТО при ОЭП является однолегочный наркоз [2-8], позволяющий наиболее полно использовать весь арсенал малоинвазивной хирургической техники. Однако в нашей практике при ВТО в основном использовалась местная анестезия. Тщательная анестезия мест введения Т и зон манипуляций на париетальной плевре позволяет безболезненно выполнить эндоторакальные манипуляции. Важным этапом местной анестезии является визуальный эндоскопический контроль за ее проведением. Применение данного метода обезболивания особенно эффективно при ОЭП I типа. Более запущенный патологический процесс обычно требует общего обезболивания, методика которого стандартна для всех ВТО.

Любая ВТО при ОЭП должна начинаться с максимального удаления свободного экссудата и фибрина и тщательного осмотра плевральной полости. Следующим моментом оперативного лечения является разобщение рыхлых сращений с образованием единой эмпиемной полости, что подчеркивается другими авторами [2,5]. Дальнейшее проведение декортикации и расправление легкого без удаления париетальной плевры является методом выбора при данной патологии [3]. Если вышеуказанный стандарт ВТО не выполнить, то оставшиеся не дренированными инфицированные полости ведут к быстрому рецидиву ОЭП. Кроме того, многокамерная ОЭП I типа нередко рассматривается врачами как экссудативный плеврит, что приводит к несвоевременному проведению специализированного лечения и способствует прогрессированию гнойного процесса в плевральной полости, утяжелению состояния больного и развитию септического процесса. Этапы ВТО при ОЭП отражены на рис. 1-2. Единая тактика лечения легочно-плевральных свищей, которые сопровождают более половины ОЭП I-II типа, отсутствует и в ряде случаев требует дополнительной эндотрахеальной окклюзии бронха [2]. Лечение мелких свищей обычно не требует дополнительных мер, кроме лазерной либо электрокоагуляции, адекватного дренирования с промыванием полости эмпиемы и

активной аспирацией. При более крупных свищах проводили их эндоскопическое ушивание, хотя при гнойном процессе оно не приводило к их закрытию в большинстве случаев. Однако даже временное прекращение сброса воздуха позволяло легкому расправиться и фиксироваться к грудной стенке, что способствовало ликвидации либо уменьшению размеров гнойной полости. Сравнивая возможности электрохирургической и лазерной коагуляции бронхиальных свищей, несмотря на преимущества последней [4], мы не выявили существенных клинических различий. Кроме того, лазерные установки дорогостоящие и отсутствуют в арсенале большинства хирургических отделений. Напротив, электрохирургический блок входит в стандартный набор видеоэндоскопической стойки, а методика коагуляции легочной ткани с помощью пуговчатого электрода, либо щипцов, достаточно проста.

Показания к эндоскопическим резекциям легкого при ОЭП ограничены, что обуславлено высокой стоимостью эндостаплеров, частыми рецидивами свищей при гнойном процессе. Подобные вмешательства с успехом применялись нами у ряда больных, требующих морфологической верификации патологического процесса, либо резекции разрушенных участков легочной паренхимы при краевом их расположении. Использованные для этих целей аппараты *«Endopath Ehelon 60»* (Этикон) позволяли осуществить достаточно большой объем атипичной резекции легкого.

ВТО при ОЭП обязательно завершали эндоскопическим гемостазом и промыванием плевральной полости антисептиками. Выраженной геморрагии, особенно при ОЭП I-II типов, как правило, не наблюдалось. Адекватное дренирование с активной аспирацией содержимого является очень важным компонентом ВТО при ОЭП. Наиболее сложным является ВТО при ОЭП III типа, когда имеется тенденция к хронизации процесса. Декортикация легкого в подобных ситуациях ВТО проводится под общим обезболиванием и является альтернативой открытой операции [8]. В этих случаях нередко требуется конверсия, при этом частота ее, по Landrenau R.J.и соавт. [6], достигает 17%, хотя эти данные соответствовали этапу освоения ВТО. В наших наблюдениях открытая операция потребовалась в 15 (1,2%) случаях, что, вероятно, обусловлено преобладанием ОЭП I-II типа. Эффективность ВТО при ОЭП II типа продемонстрирована на рис. 3-4.

ВТО достаточно хорошо переносятся даже тяжелыми больными с ОЭП с выраженной интоксикацией. Осложнения ВТО обычно представлены наличием остаточной полости, рецидивом свищей, нагноением ран Т и составили 7,2 % случаев.

Выводы

1. Видеоторакоскопические операции при острой эмпиеме плевры, особенно в ранних стадиях гнойного процесса, являются высокоэффективным методом лечения.
2. Удаление гнойного экссудата с превращением гнойной полости в единую, декортикация, направленное дренирование и раннее расправление легкого остаются основными этапами хирургического лечения острой эмпиемы плевры.
3. Нуждается в дальнейшей разработке техника ликвидации бронхо-плевральных свищей, особенно при больших участках деструкции легочной ткани.

Литература

1. Лукомский Г.И. (1976) Неспецифическая эмпиема плевры. (Москва). «Медицина». 310 с.
2. Матвеев В.Ю., Хасанов Р.М., Гайфуллин Р.Ф. и др. (2012) Комбинированное хирургическое лечение эмпиемы плевры с применением видеоторакоскопии. Практическая медицина. 8: 111-116
3. Порханов В.А., Бодня В.Н., Кононенко В.Б. и др. (1999) Видеоторакоскопия в лечении эмпиемы плевры. Хирургия. 11: 40-43
4. Ясногородский О.О., Шулутко А.М., Саакян Н.А. (2001) Видеоторакоскопия в комплексном лечении неспецифической эмпиемы плевры. Эндоскопическая хирургия. 6: 46-48
5. Dzielicki I., Korlacki W. (2006) The role of thoracoscopy in the treatment of pleural empyema in children. Surg. Endoscopy. 20; 9: 1402-1405
6. Landrenau R.J., Keenan R.I., Harelrigg S.R. et.al. (1996) Thoracoscopy for empyema and hemothorax. Chest.109; 1: 18-24
7. Ravaglia C. Gurioli C., Tomassetti S. et. al. (2012) Is medical thoracoscopy efficient in the management of multiloculated and organized thoracic empyema. Respiration. 84, 3: 219-224
8. Waller D.A., Rengarajan A. (2001) Thoracoscopic decortication: a role for video-assisted surgery in chronic postpneumonic pleural empyema. Ann. Thorac. Surg. 29; 1: 1813-1815

© Український журнал малоінвазивної та ендоскопічної хірургії
(2014) Vol. 18; 1: 13-18

ЕФЕКТИВНІСТЬ ТРАНСБРОНХІАЛЬНОЇ БІОПСІЇ ЛЕГЕНЬ В ДІАГНОСТИЦІ ЗАХВОРЮВАНЬ ОРГАНІВ ДИХАННЯ

Ліскіна І.В., Загаба Л.М., Шпак О.І., Бичковський В.Б., Яцина М.Ф.

ДУ «Національний інститут фтизіатрії і пульмонології ім. Ф. Г. Яновського НАМН України», Київ

The Efficacy of Transbronchial Lung Biopsy in the Diagnostic of Respiratory Diseases

I.V. Liskina, L.M. Zagaba, O.I. Shpak, V.B. Bychkovskiy, M.F. Yatsina

National Institute of Phthisiology and Pulmonology named after F.G. Yanovsky,
National Academy of medical Sciences of Ukraine, Kiev

Received: December 18, 2013
Accepted: December 27, 2013

Адреса для кореспонденції:
Лабораторія патоморфології,
ДУ «Національний інститут фтизіатрії і пульмонології ім. Ф.Г. Яновського НАМН України»
вул. М. Амосова, 10, Київ, 03680, Україна
тел.: +38 (044)-275-55-11
e-mail: liskina@ifp.kiev.ua

Summary

In the article randomize retrospective study of 106 cases with TBBL and morphological study of biopsy material for 2011-2012 periods is presented. The parameters of sensitivity, diagnostic value and effectiveness of cytological and histological methods were calculated. It was established, that among the total number of patients who underwent TBBL patients with the diagnosis of "malignant lung neoplasm" and "disseminated processes in the lungs of unknown etiology" were dominated in quantitative terms (54.7%). Conducting TBBL in patients with suspected malignant lung lesions gave the possibility to establish the final clinical diagnosis of 100%, and in disseminated processes in the lungs — in 77.8% of cases. On the base of our calculations it was revealed that morphological studies are characterized by high levels of sensitivity and diagnostic value of both cytological and histological methods (83.4% and 83.9% and 87.5% and 92.4% respectively). Overall effectiveness of complex cytological-histological examination of biological material reached 73.6%.

Our investigation demonstrates the advisability of simultaneous sampling of TBBL biological material for cytological and morphological examination in the diagnostic algorithm of respiratory diseases.

Key words: fiberoptic bronchoscopy is biopsy, effectiveness of methods.

Вступ

Проблема діагностики периферичних утворень легень була і залишається актуальним питанням практичної медицини. Нажаль, й на теперішній час, залишається досить значним відсоток помилкових діагнозів, що безпосередньо впливає на якість та ефективність лікування й подальший прогноз життя даного контингенту хворих. Багато питань диференційної діагностики можуть бути успішно вирішені за допомогою біопсій. Забір біопсії дає можливість отримати матеріал, придатний для гістологічного та цитологічного методів дослідження й отримання за результатами верифікованого діагнозу, який забезпечує своєчасне правильне лікування хворих, особливо з периферичними утвореннями та дисемінованими процесами в легенях.

На теперішній час в алгоритмі діагностики хвороб органів дихання спостерігається широке впровадження методу трансбронхіальної біопсії легень (ТББЛ),

зокрема, у випадках периферичних утворень неясного ґенезу та ураженнях легень дифузного або дисемінованого характеру [3, 4, 7, 10]. Метод отримання ТББЛ відноситься до малоінвазивних інструментальних методів дослідження, при якому проводиться забір фрагментів легеневої тканини через бронхоскоп під рентгенологічним контролем, або під контролем ультразвукових периферичних зондів. З розвитком фібробронхоскопічної техніки спостерігається безперечний прогрес бронхологічної діагностики. Для огляду та ендоскопічних маніпуляцій стали доступними усі субсегментарні бронхи IV порядку й значна частина бронхів V і VI порядку. В 2002 році Rooney C. [15], використовуючи надтонкий бронхоскоп, після стандартної фібробронхоскопії (ФБС) додатково діагностував прямі ознаки пухлини в 23% хворих. Важливо відмітити, що, на відміну від діагностичної ФБС з прямою біопсією метод ТББЛ дозволяє отримати матеріал патологічних утворів легеневої тканини, які безпосередньо не пов'язані з бронхіальними структурами.

Наразі існує декілька методів забору біологічного матеріалу через бронхоскоп [3, 5, 12]:

- трансбронхіальна біопсія легеневої тканини під рентгенівським контролем *(TBBL)*. Маніпуляцію виконують під місцевою анестезією 1 — 10% розчином лідокаїну, або з внутрішньовенною седацією 1% розчином пропофолу. До пацієнта, який лежить на спині, підводиться рентгентелескопічна установка та на екран виводиться зона, яка підлягає біопсії. Після оглядової фібробронхоскопії (ФБС), в робочий канал фіброскопу вводяться щипці, які через відповідний бронх під рентгенівським контролем проводяться до утворення. Виконується біопсія, під обов'язковим контролем гемостазу. Отриманий матеріал направляється на цитологічне та гістологічне дослідження. Як правило, кількість шматочків біопсії становить від 1 до 5.
- трансбронхіальна біопсія легеневої тканини з використанням ендобронхіальних ультразвукових зондів *(EBUS-TBBL)*. Маніпуляцію виконують під місцевою анестезією 1 — 10% розчином лідокаїну, або з внутрішньовенною седацією 1% розчином пропофолу. Перед дослідженням необхідно провести спіральну комп'ютерну томографію. Після оглядової ФБС, через робочий канал фібробронхоскопа вводиться ультразвуковий зонд в дренуючий утворення бронх, потім зонд розміщують в центрі утворення, що підтверджується ультразвуковою картиною. Після чого на ультразвуковому зонді встановлюється спеціальний маркер, для визначення відстані до центру утворення, зонд виймається з робочого каналу фібробронхоскопа та відмічається необхідна довжина на біопсійних щипцях міткою. Щипці вводяться у відповідний бронх до попередньої мітки та виконується біопсія, при необхідності можна проконтролювати положення щипців за допомогою рентгентелескопічної установки. Обов'язко-вий контроль гемостазу. Отриманий матеріал направляється на цитологічне та гістологічне дослідження. Кратність повторення маніпуляції — до 5 біопсій.

Показаннями до проведення *TBBL* під рентгенівським контролем та *EBUS-TBBL* вважаються інфільтративні зміни в легенях, округлі периферичні утворення в легенях, дифузні та дисеміновані процеси легень неясного ґенезу. При *TBBL* з рентгенологічним контролем та *EBUS-TBBL* зазвичай проводять забір біологічного матеріалу як для цитологічного, так і для гістологічного досліджень (ЦД та ГД відповідно), хоча інколи матеріал надається лише для одного з цих досліджень. Результати ЦД та ГД мають першорядне значення у верифікації клінічного діагнозу та вирішення подальшої тактики лікування. Зокрема, сучасне лікування раку легень неможливе без його морфологічного підтвердження, оскільки лише дані про гістологічну структуру пухлини дозволяють вибрати адекватну тактику лікування онкологічного хворого і визначити етапи лікування, їх послідовність при комбінованих і комплексних варіантах лікування [3, 5, 10].

Метою роботи було визначення основних показників ефективності діагностики при цитологічному та гістологічному дослідженні біопсійного матеріалу ТББЛ у пацієнтів з бронхо-легеневою патологією.

Матеріал і методи

Проведено ретроспективне рандомізоване дослідження усіх клінічних випадків з проведенням ТББЛ та гістологічним дослідженням в ДУ «Національний інститут фтизіатрії і пульмонології ім. Ф.Г. Яновського НАМН України», за 2011-2012 роки. В дослідження увійшло 106 випадків, в тому числі, у 8 пацієнтів ця процедура проводилась дворазово, як правило, через не інформативність матеріалу дослідження при першій діагностичній процедурі.

Основним способом забору біологічного матеріалу в нашому дослідженні була *EBUS-TBBL* — 88 пацієнтів (83,02%), *TBBL* під рентгенівським контролем виконували лише 18 пацієнтам (16,98%). ТББЛ виконана за допомогою фібробронхоскопу фірми *Olympus,* Японія. Гістологічні препарати забарвлювались за традиційною методикою гематоксилін-еозином, цитологічні — за Паппенгеймом.

Усім пацієнтам виконане ГД біологічного матеріалу, на ЦД матеріал біопсії не направлений в 16 (15,1%) випадках. Серед пацієнтів було 63 (59,4%) чоловіки

і 43 (40,6%) жінки, вік чоловіків складав від 24 до 78 років, середній вік — 48,1 роки, відповідно, вік жінок становив від 22 до 74 років, середній — 52,0 роки.

Проводили ЦД і ГД біопсійного матеріалу з подальшим розрахунком для кожного методу дослідження таких характеристик як чутливість, діагностична цінність і результативність. Визначена також загальна результативність проведення обох методів досліджень [1, 2]. Наводимо формули для розрахунків:

$$\textit{Чутливість} = \frac{\textit{кількість ІП заключень}}{\textit{кількість}(ІП + ПН)} \times 100{,}0\ ;$$

$$\textit{Діагностична цінність} = \frac{\textit{кількість ІП заключень}}{\textit{кількість}(ІП + ПП)} \times 100{,}0\ ;$$

$$\textit{Результативність} = \frac{\textit{кількість ІП заключень}}{\textit{кількість}(ІП + ІН + ПП + ПН + НІ)} \times 100{,}0\ .$$

Використовували загальноприйняті підходи в розрахунку діагностичних показників, а саме: істинно позитивний результат (ІП) — істинно позитивний результат діагностичного тесту при наявності у хворого даного стану або захворювання; істинно негативний результат (ІН) — істинно негативний результат діагностичного тесту у відсутності у хворого даного стану або захворювання; помилково негативні результати (ПН) — помилково негативний результат діагностичного тесту при наявності у хворого даного стану або захворювання; помилково позитивний результат (ПП) — помилково позитивний результат діагностичного тесту при відсутності у хворого даного стану або захворювання. Неінформативним матеріалом (НІ) дослідження при ЦД вважали виявлення в мазках-відбитках типових клітин циліндричного або альвеолярного епітелію, поодиноких лімфоцитів, нейтрофілів, макрофагів, елементів крові, слизу, фібрину, некротичних мас. При ГД неінформативним матеріалом вважалися біопсії, в яких спостерігали тільки фрагменти стінки бронха звичайної будови, фрагменти стінки бронха з малозміненою або з мінімальними ознаками неспецифічного запального процесу в прилеглій легеневій паренхімі, лише фрагменти малозміненої легеневої паренхіми, фрагменти альвеолярних перетинок звичайної будови, елементи крові, згустки слизу, фібрину. Питома вага випадків неінформативного біологічного матеріалу склала при цитологічному дослідженні 47,8%, а при гістологічному дослідженні — 12,3% відповідно.

Результати та їх обговорення

Зіставлені результати попереднього клінічного діагнозу, результати цитологічного і гістологічного діагнозів біопсійного матеріалу, отриманого при ТББЛ, та встановлений заключний клінічний діагноз в кожному випадку, що відповідає типовому алгоритму при виконанні подібних досліджень в інших медичних установах [7, 11, 15].

Відомо, що злоякісні новоутворення легень займають одне з перших місць за частотою розвитку серед новоутворень людини [11]. У всіх випадках підозри на злоякісний характер ураження легень морфологічні дослідження забезпечили 100% верифікацію діагнозу. Серед 24 пацієнтів з підозрою на пухлинний процес в легенях, без уточнення характеру процесу, діагноз злоякісної пухлини легень був встановлений у 6 (25%) випадках, доброякісні пухлини легень діагностовано у 2 (8,3%), діагноз неспецифічного захворювання легенів — у 7 (29,2%), гранульоматозне ураження легень нетуберкульозної етіології в 6 (25%) випадках та інша патологія легень — у 3 (12,5%) випадках.

В останні роки в Україні простежується помірна тенденція щодо стабілізації захворюваності на туберкульоз органів дихання [6]. На сьогоднішній день, труднощі в діагностиці дисемінованих процесів в легенях, особливо при диференційній діагностиці туберкульозу та саркоїдозу легень, обумовлюють принципове значення проведення ТББЛ у цих випадках. У 3 пацієнтів з попереднім клінічним діагнозом «туберкульоз легень» після виконання ТББЛ діагноз був підтверджений у 2 (66,7%) випадках, та в 1 (33,4%) випадку діагностовано саркоїдоз. При підозрі на саркоїдоз органів дихання проведення ТББЛ дало змогу підтвердити діагноз в 12 (85,7%) випадках, та по одному випадку діагностовано туберкульозний процес та екзогенний алергічний альвеоліт (у 7,1% відповідно).

При підозрі на запальну/постзапальну неспецифічну патологію легень у 14 (77,8%) випадках підтверджено діагноз неспецифічного запального процесу, у 2 (11,2%) пацієнтів встановлений саркоїдоз легень, та по одному випадку діагностовано злоякісну пухлину і туберкульоз легень (у 5,5% відповідно).

31 випадок (29,3%) складала група пацієнтів з діагнозом «дисемінований процес в легенях неясної етіології», в якій в 4 випадках (12,9%) після проведення ТББЛ результати як цитологічного, так і морфологічного досліджень були неінформативні, та ще в 6 випадках (19,6%) — отримані помилково позитивні висновки. Серед хворих цієї групи при рентгенологічному обстеженні у 8 випадках (25%) була виявлена інфільтрація в легенях та проводилась диференційна діагностика між туберкульозним запальним процесом та неспецифічним ураженням легень, саркоїдозом і неопластичним процесом в легенях. Після виконання ТББЛ діагноз неспецифічного запального процесу був визначений у 5 (62,5%) випадках, та по одному випадку (у 12,5% відповідно) встановлені діагнози туберкульозу, саркоїдозу та

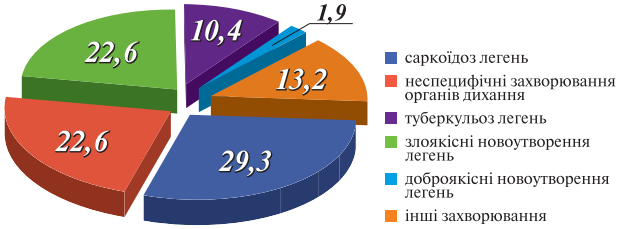

Рис. 1

Спектр і питома вага захворювань різної етіології, в алгоритмі діагностики яких застосовували метод ТББЛ.

злоякісної пухлини легень. Серед 23 пацієнтів цієї ж групи дослідження з попереднім діагнозом «дисемінований процес в легенях неясної етіології» у 15 (65,2%) випадках встановлений діагноз саркоїдозу, у 3 (13,1%) випадках — канцероматоз легень, по 2 (8,7%) випадки — запальні ураження легень неспецифічної природи та мікотичне ураження, та 1 (4,4%) випадок з альвеолярним протеїнозом.

Окрему групу склали рідкісні захворювання легень (ідіопатична інтерстиціальна пневмонія, екзогенний алергічний альвеоліт, гранульоматоз Вегенера, альвеолярний протеїноз), 5 випадків. В усіх цих випадках морфологічні дослідження забезпечили 100% верифікацію діагнозу.

Таким чином, проведення ТББЛ з наступним цитологічним та гістологічним дослідженням біологічного матеріалу у поєднанні з комплексом клініко-рентгенологічних і лабораторних даних дало змогу встановити остаточний клінічний діагноз у групі дослідження, дані приведені на рис. 1. Найчисленнішу групу з проведенням ТББЛ складають пацієнти з діагнозом «саркоїдоз органів дихання» (29,3%). Дещо менший відсоток хворих (22,6%), становили пацієнти з неспецифічними захворюваннями органів дихання та злоякісними новоутвореннями легень. ТББЛ при туберкульозі легень та «рідкісній» патології органів дихання виконувалися відносно не часто (10,4% та 13,2% відповідно).

Розраховані значення загальних показників стандарту діагностики цитологічного і гістологічного методів дослідження при проведенні ТББЛ, результати представлені в таблиці 1. При злоякісних новоутвореннях легень чутливість цитологічного методу склала 78,5%, а гістологічного була дещо меншою — 70%. Встановлена 100% діагностична цінність обох методів дослідження при даній патології. Результативність як цитологічного, так і гістологічного методів при новоутвореннях легень була приблизно однаковою — 57,9% та 58,4% відповідно. Досить невисокий показник результативності можна пояснити тим, що мав місце досить значний відсоток випадків неінформативного матеріалу при обох методах дослідження — 20,8% при цитологічному та 16,7% при гістологічному.

При доброякісних новоутвореннях легень встановлена 100% чутливість обох методів дослідження. Діагностична цінність та результативність методів була однаковою, і становила по 50%. При неспецифічних захворюваннях органів дихання встановлена 100% чутливість цитологічного методу, при гістологічному дослідженні вона була дещо меншою — 95%, проте діагностична цінність гістологічного методу склала 100%, а цитологічного — 91,7%. При визначенні рівня результативності методів відносно високий рівень встановлений при гістологічному дослідженні (79,2%), а цитологічного методу вона була досить низькою (47,8%). Низький рівень результативності ЦД можна пояснити тим, що майже в половині випадків (45,8%) матеріал був неінформативним.

При туберкульозному ураженні легень встановлена 100% чутливість та діагностична цінність при цитологічному дослідженні, а при гістологічному дослідженні ці показники були вдвічі менші (по 50% відповідно). Така різниця обумовлена відносно великою кількістю неінформативних та помилково негативних результатів. Відмічено, що результативність обох методів дослідження була досить низькою — 11,2% при цитологічному дослідженні та 27,3% — при гістологічному.

При саркоїдозі органів дихання чутливість цитологічного та гістологічного методів становила 69,2% та 85,7% відповідно. Встановлені досить високі показники діагностичної цінності обох методів

Таблиця 1. *Загальні поняття діагностичного стандарту при цитологічному і гістологічному методах дослідження, %*

Характер патологічного процесу	Чутливість		Діагностична цінність		Результативність	
	ЦД	ГД	ЦД	ГД	ЦД	ГД
Злоякісні новоутворення легень	78,5	70,0	100,0	100,0	57,9	58,4
Доброякісні новоутворення легень	100,0	100,0	50,0	50,0	50,0	50,0
Неспецифічні запальні процеси в легенях	100,0	95,0	91,7	100,0	47,8	79,2
Туберкульоз легень	100,0	50,0	100,0	50,0	11,2	27,3
Саркоїдоз органів дихання	69,2	85,7	90,0	92,3	37,5	77,4
Інтерстиціальна патологія органів дихання	100,0	100,0	33,4	100,0	8,4	84,6
Мікотичне ураження легень	100,0	100,0	100,0	100,0	100,0	100,0
Загалом	83,4	83,9	87,5	92,4	38,9	68,8

дослідження (90% та 92,3% відповідно). Водночас показник результативності цитологічного методу був відносно низьким (37,5%), що пов'язано з високим відсотком неінформативних біопсій (41,7%). А результативність гістологічного методу досягала 77,4%, що складає один з кращих результатів порівняно з аналогічними дослідженнями [7, 13].

Окрему групу склали пацієнти з інтерстиціальними захворюваннями органів дихання. У диференційній діагностиці цієї групи захворювань клініцисти стикаються зі значними труднощами, оскільки лише за даними рентгенологічного дослідження, навіть з високою роздільною здатністю, у низці випадків досить важко встановити конкретну нозологію [8, 9, 14]. Доцільним є уточнення як клініко-лабораторних показників серед зазначеного контингенту хворих, з урахуванням найбільш сучасних розробок щодо алгоритмів діагностики, так і отримання при можливості патологоанатомічної характеристики випадків, а саме, доцільним є проведення саме гістологічного дослідження. Чутливість обох методів дослідження була рівною за величиною і склала 100%. Встановлена 100% діагностична цінність гістологічного дослідження для верифікації діагнозу, проте при цитологічному дослідженні вона становила лише 33,4%. Відмічено, що результативність цитологічного дослідження була значно нижчою (8,4%), порівняно до результатів гістологічного дослідження (84,6%), що навіть більше за показники, представлені іншими дослідниками [7-9]. Низький показник результативності цитологічного дослідження пов'язаний з великою кількістю неінформативних відповідей (81,8%).

На сьогоднішній день мітотичне (грибкове) ураження органів дихання не втрачає своєї актуальності. За даними літератури [13], демонструються досить високі показники чутливості та діагностичної цінності при рентгенологічному дослідженні легень з проведенням біопсії. У нашому дослідженні при грибковому враженні легеневої тканини показники чутливості, діагностичної цінності та результативності як цитологічного, так і гістологічного методів дослідження були 100%. Такі результати можна пояснити якісним забором біологічного матеріалу, виконаним кваліфікованими лікарями-ендоскопістами, що безпосередньо визначає надання кваліфікованої допомоги даному контингенту хворих.

Діагностична цінність комплексного цито-морфологічного дослідження у випадках «дисемінованих процесів в легенях» при застосуванні обох методів дослідження склала 77,8%. Додатково був проведений аналіз загальних показників комплексного цитологічного та гістологічного методів дослідження при виконанні ТББЛ. За отриманими первинними даними розраховані вищезазначені показники. Визначено, що показник чутливості обох методів дослідження був однаковим — 83,4% та 83,9%. Діагностична цінність була дещо вища при гістологічному методі дослідження — 92,4% та 87,5% відповідно. Що стосується окремої результативності кожного з методів дослідження, то звертає увагу значимість саме гістологічного методу. Окрема результативність кожного з методів ЦД і ГД склала 38,9% і 68,8% відповідно. Відносно невисокий рівень загальної результативності цитологічного дослідження можна пояснити тим, що мав місце досить значний відсоток (47,7%) неінформативних висновків, в 43 випадках із 90 цитологічних досліджень. Загальна результативність комплексного цито-морфологічного дослідження була досить високою і склала 73,6%.

Висновки

Серед загального контингенту пацієнтів, яким була виконана ТББЛ, у кількісному відношенні (54,7%) переважають хворі з попередніми діагнозами «злоякісні новоутворення легень» та «дисемінований процес в легенях неясної етіології». Проведення ТББЛ з цитологічним і гістологічним дослідженням біологічного матеріалу у осіб з підозрою на злоякісний характер ураження легень дало можливість встановити заключний клінічний діагноз злоякісної пухлини в 100% випадків, а у випадках ««дисемінованих процесів у легенях невстановленої етіології» — в 77,8% випадків. При дисемінованих ураженнях легень переважають пацієнти (65,2%) з діагнозом «саркоїдоз органів дихання». В 13,1% випадках в результаті проведення цитологічного та морфологічного методів дослідження було діагностовано метастатичне ураження легеневої тканини.

У ході проведеного дослідження отримані досить високі показники чутливості та діагностичної цінності обох методів дослідження. Чутливість та діагностична цінність цитологічного та гістологічного методів дослідження становили 83,4% і 83,9% та 87,5% і 92,4% відповідно. Водночас, показник загальної результативності комплексного цито-морфологічного дослідження біологічного матеріалу склав 73,6%.

Таким чином, враховуючи отримані досить високі значення показників ефективності діагностики кожного з методів дослідження, можна зробити висновок, що для встановлення правильного діагнозу при різних захворюваннях бронхо-легеневої системи, у ході діагностичного процесу доцільно застосовувати процедуру фібробронхоскопії з проведенням ТББЛ й комплексним цитологічним та гістологічним дослідженням біопсійного матеріалу.

Література

1. Верхулецкий И.Е., Луценко Ю.Г., Папазов Ф.К. (2009) Роль изоферментов амилазы крови в прогнозировании кровоточащих острых гастродуоденальных эрозий и язв у больных деструктивным панкреатитом. Український журнал хірургії. 1: 24–27
2. Кармазановский Г.Г. (1997) Оценка диагностической значимости метода («чувствительность», «специфичность», «общая точность»). Анналы хирургической гепатологии. 2: 139–142
3. Мальцева И.М., Чернеховская Н.Е., Волова А.В., Коржева И.Ю. (2010) Возможности современной бронхоскопии. Пульмонология. 3: 120–124
4. Овчинников А.А. (2005) Диагностическое значение трахеобронхоскопии при бронхолегочных заболеваниях. Атмосфера. Пульмонология и аллергология. 3: 28–31
5. Сахарчук І.І., Ільницький Р.І., Дудка П.Ф. та ін. (2003) Клінічна пульмонологія. (Київ). «Книга плюс». 368 с.
6. Толстанов О.К. (2013) Туберкульоз в Україні (аналітично-статистичний довідник за 2001 — 2012 роки. (Київ). «Поліум». 128 с.
7. Черняев А.Л., Самсонова М.В. (2011) Гистологическая диагностика заболеваний легких. Атмосфера. Пульмонология и аллергология. 1: 34–38
8. Casoni G.L. (2012) The role of transbronchial biopsy in the diagnosis of diffuse parenchymal lung diseases: Pro. Rev. Port. Pneumol. Vol. 18; 2: 57–60
9. Cavazza A. et al. (2010) The role of histology in idiopathic pulmonary fibrosis: an update. Respir. Med. Vol. 104; 1: 11–22
10. Eberhardt R., Ernst A., Herth F.J. (2009) Ultrasound-guided transbronchial biopsy of solitary pulmonary nodules less than 20 mm. Eur. Respir. J. Vol. 34: 1284–1287
11. Gulam Qadir Bhat et al. (2013) Correlative study of imprint and crush cytology with histopathology in endobronchial Growths. J. Cytol. Histol. Vol. 4; 3: 177–180
12. Haas A.R., Vachani A., Sterman D.H. (2012) Advances in diagnostic bronchoscopy. Am. J. Respir. Crit. Care Med. Vol. 182: 589–597
13. Hironori U. et al. (2012) Diagnostic efficacy of CT-guided transthoracic needle biopsy and fine needle aspiration in cases of pulmonary infectious disease. Med. Japanese J. Radiology. Vol. 30; 7: 589–593
14. Leslie K.O., Gruden J.F., Parish J.M., Scholand M.B. (2007) Transbronchial biopsy interpretation in the patient with diffuse parenchymal lung disease. Arch. Pathol. Lab. Med. Vol. 131: 407–423
15. Rooney C.P. et al. (2002) Ultrathin bronchoscopy in the diagnosis of peripheral lung lesions. Respiration. 69 (1): 63–68

ISSN 1029-743 X
ИЗДАЕТСЯ С 1997 ГОДА
Выходит 4 раза в год.
Утверждено ВАК Украины.

ПОДПИСКА 2014

УВАЖАЕМЫЕ ПОДПИСЧИКИ, ЧИТАТЕЛИ, АВТОРЫ ОРИГИНАЛЬНЫХ СТАТЕЙ!

«Украинский журнал малоинвазивной и эндоскопической хирургии»
распространяется непосредственно
каждому читателю/учреждению Украины редакцией напрямую.

Для получения журнала в 2014 году Вам/Вашему учреждению необходимо прислать заявку в произвольной форме в адрес редакции.

Прием научных статей к публикации проводится по электронной почте на адрес: **bomartin@yandex.ru**

Статьи должны отвечать всем требованиям **Инструкций для авторов** «Украинского журнала малоинвазивной и эндоскопической хирургии».

© Український журнал малоінвазивної та ендоскопічної хірургії
(2014) Vol. 18; 1: 19-22

АСПЕКТИ ПРОВЕДЕННЯ ПОЛІПЕКТОМІЇ ПРИ КОЛОНОСКОПІЇ

Нікішаєв В.І., Лазарчук В.М.*

Київська міська клінічна лікарня швидкої медичної допомоги, Україна
Рівненська обласна клінічна лікарня*, Україна

Some Aspects of Conducting Polypectomy During Colonoscopy

V.I. Nikishaev, V.N. Lazarchuk*

Kyiv Municipal Emergency Hospital, Ukraine
Rivne Region Hospital*, Ukraine

Received: January 12, 2014
Accepted: January 27, 2014

Адреса для кореспонденції:
Відділення ендоскопічної діагностики та малоінвазивної хірургії
Київська міська клінічна лікарня швидкої медичної допомоги
вул. Братиславська, 3, Київ, 02660, Україна
тел./факс: +38-044-544-66-46
e-mail: nikishaev@endoscopy.com.ua

Summary

Patients and methods: patients were included in the study with neoplasms ≤ 10 mm in diameter. Once the first polyp was detected, patients were randomized into three groups. In group 1 polyps removed during the withdrawal of the colonoscope, the 2nd group identified polyps were marked and removed during insertion, and in group 3 polyps removed during insertion and withdrawal of the colonoscope. Estimated duration of colonoscopy, without the time spent on the removal of polyps, the number of polyps detected during insertion of the colonoscope, but not identified during withdrawal.

Results: in group 1 (95 patients) the duration of colonoscopy from its beginning to the dome of the cecum was significantly shorter than in 2 (95 patients) and group 3 (96 patients) (10,97 ± 0,89 min vs 12,1 ± 1,43 min and 12,12 ± 1,38 min P <0,05) the total duration of colonoscopy (excluding time for removal of polyps) was significantly greater in groups 1 and 2 than in group 3 (30,54 ± 2,45 m and 28,84 ± 2,19 min versus 25,29 ± 2,3 min (P <0,05). In group 1 was missed 4 (14,29%) polyps, while in groups 2 and 3 of was not.

Conclusions: removal of polyps ≤ 10 mm during the withdrawal of the colonoscope is associated with the omission of polyps detected during the insertion and prolong the duration of the colonoscopy. Marking polyps detected during the insertion of the colonoscope facilitates the search for polyps, but did not significantly affect the overall duration of the colonoscopy. Therefore, we recommend that such polyps, especially in the distal colon were removed and during insertion and withdrawal of colonoscope.

Key words: colonoscopy, polyps, polypectomy.

Вступ

В світі колоректальний рак (КРР) займає друге місце по розповсюдженості. Колоноскопія (КС) є “золотим” стандартом для виявлення уражень ободової кишки. Але не всі ураження вдається ідентифікувати під час КС, особливо за товстокишковими складками. Розвиток, удосконалення колоноскопів, техніки проведення КС та видалення виявлених при ній новоутворень сприяє профілактиці КРР.

Кількість виявлених уражень під час КС у різних фахівців не однакова. Відомо, що може бути пропущено біля 24–27% уражень розмірами < 5 мм, особливо в правих відділах ободової кишки [16]. Перший крок до видалення аденом є їх виявлення. Видалення

колоректальних уражень, як правило, виконується під час виведення ендоскопа. Однак, ураження виявлені під час введення колоноскопа, нажаль, можуть бути пропущені при виведенні. Точний термін переходу від маленької аденоми до інвазивної аденокарциноми ободової кишки не з'ясовано [4, 11, 17]. Навіть, маленькі аденоми клінічно не значимі, але вони є хорошими маркерами якості КС і видалення їх сприяє профілактиці КРР [5, 6].

Враховуючи прагматичний підхід до вибору лікування, поверхневі ураження, розміщені в проксимальних відділах товстої кишки, часто бувають більш небезпечні в порівнянні з розміщеними в дистальних відділах і тому підлягають видаленню при їх виявленні. Більшість малих гіперпластичних поліпів дистальних відділів ТК не несуть ризику трансформації в злоякісні новоутворення, в той час як гіперпластичні поліпи в проксимальних відділах товстої кишки можуть прогресувати в неоплазію високої ступені [12]. Спостерігається тенденція зростання частоти КРР у розвинених країнах за рахунок пухлин в проксимальних відділах товстої кишки. Різницю між проксимальними та дистальними ураженнями підтверджено також геномними профілями.

Ендоскопи із високою розподільною здатністю дозволяють розробити стратегію постановки ендоскопічного діагнозу з прогнозуванням гістологічного характеру ураження. Така оцінка дає можливість поставити правильний попередній діагноз новоутворам в момент огляду ТК і одразу визначитись з подальшою тактикою лікування [1]. Після ендоскопічного виявлення ураження необхідно визначитись із методом лікування. Правильність вибору методу лікування підтверджується результатами патологогістологічного дослідження з використанням Віденської класифікації гатроінтестінальної неоплазії, адаптованої до товстої кишки. Ендоскопічне видалення колоректальних поліпів — це та операція що найбільш часто виконується при колоноскопії [7, 8]. Були розроблені та виконуються різні методи їх видалення [5, 14, 15]. Однак, у всіх методик є два спільні підходи. По-перше, найшвидше провести апарат в купол сліпої кишки, по-друге, детальний огляд кишківника проводиться при виведенні апарата [13]. Більшість ендоскопістів погоджується з думкою, що великі поліпи мають бути видалені тільки під час виведення колоноскопа. Поліпи малих розмірів, що менші ніж 1 см в діаметрі, теж видаляються під час виведення апарата. Але на пошук уже виявлених при введенні ендоскопа уражень потрібно інколи тратити багато часу, а деякі ураження не можуть бути ідентифіковані при виведенні приладу і залишаються в кишці. Тому деякі автори рекомендують маленькі поліпи, які виявлені під час введення приладу видаляти, щоб гарантувати високий рівень виявлення та видалення поліпів. Нажаль, робіт по цьому питанню дуже мало.

Мета дослідження: визначити раціональний шлях до видалення уражень товстої кишки.

Таблиця 1. *Тривалість проведення обстеження*

Тривалість обстеження, (M±σ) хв	Групи хворих		
	1 група	2 група	3 група
Тривалість КС від початку до інтубації купола сліпої кишки	10,97±0,89	12,1±1,43	12,12±1,38
Тривалість КС від купола сліпої кишки до екстубації	18,5±1,74	16,81±1,53	13,6±1,72
Тривалість КС (середній час)	30,54±2,45	28,84±2,19	25,29±2,3

Матеріали та методи

В дослідження увійшли хворі в яких виявили ураження до 10 мм. Ураження > 10 мм в діаметрі не можна було аспірувати через біопсійний канал ендоскопа і його необхідно було виводити для видалення макропрепарата та повторно вводити, а це унеможливлювало проведення порівняння часових інтервалів між групами хворих. Тому ці хворі не увійшли до даного дослідження.

При огляді в режимі збільшення проводили характеристику уражень. Тип ямкового рисунка слизової оболонки кожного новоутвору, був визначений за класифікацією Kudo S. (1994 рік). Ураження з ямковим малюнком IIIL, IIIS — нами всі видалялися. Ураження з ямковим малюнком типу II визначені як ті що не належать до неоплазій і їх потрібно видаляли тільки в проксимальних відділах ТК. Така тактика відповідає прагматичній класифікації, і тому такі ураження ми теж видаляли.

Згідно критеріїв включення було 286 хворих в яких було виявлене хоч одне ураження ТК розмірами до 1,0 см в діаметрі і вони були рандомізовані в три групи. Рандомізація була проведена після виявлення першого поліпа.

В першій групі було 95 хворих яким проводилась стандартна КС до купола сліпої кишки з детальним оглядом і виявленням уражень, та їх видаленням під час виведення колоноскопа. В другій групі було також 95 хворих, яким при введенні колоноскопа до купола сліпої кишки проводилось маркування кожного виявленого ураження. Під основу ураження вводили 0,1 — 0,2 мл 0,2% розчину індігокарміну. При виведенні колоноскопа ураження видаля-

Таблиця 2. *Локалізація уражень в ТК*

Анатомічне розміщення	Групи хворих		
	1 група	2 груп	3 група
Пряма кишка	30 (27,77%)	28 (26,92%)	32 (28,32%)
Сигмоподібна кишка	34 (31,48%)	34 (32,69%)	37 (32,74%)
Низхідна ободова кишка	7 (6,48%)	7 (6,73%)	7 (6,2%)
Поперечно ободова кишка	16 (14,81%)	15 (14,42%)	8 (7,08%)
Висхідна ободова кишка	13 (12,03%)	15 (14,42%)	23 (20,35%)
Сліпа кишка	8 (7,41%)	5 (4,82%)	6 (5,31%)
Всього уражень (n^*/%)	**108 (100%)**	**104 (100%)**	**113 (100%)**

n^* — кількість уражень.

лися. В третій групі було 96 пацієнтів яким видаляли ураження при їх виявленні як при введенні так і при виведенні колоноскопа. Достовірної різниці між групами хворих по віку, статі, та показах до КС не було.

Підготовку ТК до КС проводили по розробленому нами методі дворазовим прийомом ПЕГ з додатковим введенням в схему піногасника симетикона [2]. КС у всіх групах проводилась по стандартній методиці. Критеріями оцінки виявлених уражень були місце розташування уражень, форма росту, розмір, кількість. Також визначали тривалість кожного обстеження до купола сліпої кишки і назад у всіх групах хворих. Час був зупинений при виконанні видалення ураження і продовжений після його закінчення до завершення обстеження.

Всі поліпоподібні чи неполіпоподібні ураження розрізняли згідно Паризької класифікації епітеліальних неоплазій ТК (2002 рік) та по їх розміру. В роботі ураження розподілені по розмірам: менші ніж 5 мм., та від 5 до 10 мм. Розмір утворень був оцінений використовуючи стандартні щипці для біопсії. Згідно місця розміщення ураження вони були розподілені на ті що розміщені у дистальних (від селезінкового згину до анусу) та проксимальних (від купола сліпої кишки до селезінкового згину) відділах ТК.

В даній роботі застосовували метод тотальної хромоколоноскопії з фарбуванням слизової оболонки ТК 0,2% розчином індігокарміна за нашою методикою [3]. Всі ураження в досліджуваних групах хворих були видалені використовуючи холодну біопсію, петлеву поліпектомію чи ендоскопічну резекцію слизової оболонки. Ураження до 3 мм видаляли методом холодної біопсії, тоді як більші 4 мм були видаленні шляхом електроексцизії поліпа чи резекції слизової оболонки. Хворим не проводилось загальне знечулення чи седація. Дослідження ТК проводили колоноскопом *EC-450ZW 5/L* (*«Fujinon»,* Японія).

Отримані в результаті досліджень дані оброблялися методами варіаційної статистики за допомогою пакета прикладних програм *Statistica 6.1.* Розраховувалися значення середнього арифметичного (М), стандартне відхилення (σ). Використовувались методи статистичної обробки: порівняння середніх значень по критерію Ст'юдента, визначення відповідності декількох емпіричних критеріїв по χ^2, співставлення якісних ознак для визначення тісноти зв'язку з використанням коефіцієнта середньої квадратичної узгодженості Пірсона, коефіцієнта взаємної узгодженості Чупрова.

Результати та їх обговорення

Тривалість проведення колоноскопії (без урахування часу на маркування уражень в 2 групі, та видалення поліпів в 3 групі) представлена в таблиці 1. Як бачимо з таблиці, тривалість проведення КС від початку до інтубації купола сліпої кишки у другій та третій групах достовірної різниці не мала. Однак, статистично достовірно ця тривалість менша у першій групі ніж у другій чи третій (P<0,05). Час потрачений на видалення ураження не враховувався. Але тривалість КС від купола сліпої кишки до екстубації була статистично достовірно менша у третій групі ніж у першій чи другій групі (P<0,05). Безумовно, що в першій групі при виведенні ендоскопу витрачалось більше часу на пошук уражень які були ідентифіковані при введенні колоноскопа. Середній час проведення колоноскопії у всіх групах неоднаковий. Різниця в тривалості обстеження між першою та другою групами не суттєва. Тривалість обстеження в третій групі статистично достовірно коротша ніж у першій та другій групі хворих (P<0,05) Таким чином, можна стверджувати, що кишка травмувалась більше коли довше проводився огляд.

При аналізі отриманих даних нами було встановлено, що в першій групі пацієнтів виявлено 108 уражень, в другій групі — 104 ураження і в третій групі — 113 уражень. Дані про локалізацію виявлених уражень по групах наведені в таблиці 2. Аналізуючи результати, приведені в таблиці 2, слід зазначити, що вони відповідають середньостатистичним. Достовірної різниці по локалізації між групами не було.

Розмір виявлених уражень представлено в таблиці 3. Як свідчать дані, наведені в таблиці 3, в першій групі ураження до 5 мм рідше виявлялися ніж у другій групі та достовірно рідше ніж у третій групі (P<0,05). Ураження від 5 мм до 10 мм рідше виявлялись в третій ніж у другій і достовірно рідше ніж у першій групі хворих (P<0,05). Тобто при видалені поліпів при введені та при виведені апарата (3 група) виявлялось більш на 4,63% уражень в порівнянні з першою групою. Кількісна та якісна характеристика виявлених та пропущених уражень представлена в таблиці 4.

В першій групі 4 (14,29%) ураження (у 3 хворих), які були візуалізовані під час проведення апарата до купола

Таблиця 3. *Розмір виявлених уражень*

Розмір ураження (мм)	Групи хворих					
	Перша група		Друга група		Третя група	
	n*	%	n*	%	n*	%
До 5 мм	60	55,55	61	58,65	68	60,18
5–10 мм	48	44,45	43	41,35	45	39,82
Всього уражень	**108**	**100**	**104**	**100**	**113**	**100**

n* — кількість уражень.

Таблиця 4. *Кількісна та якісна характеристика виявлених та пропущених уражень*

Характеристика уражень	Групи хворих		
	1 група	2 група	3 група
Загальна кількість виявлених уражень	108	104	113
Кількість виявлених уражень за одну КС у 1 пацієнта	1,14	1,09	1,17
Кількість виявлених уражень при введенні апарата	28 (25,93%)	42 (40,38%)	48 (42,48%)
Середній розмір уражень виявлених при введенні апарата (мм)	5,12 ± 1,94	5,1 ± 1,79	3,72 ± 1,25
Кількість пропущених уражень	4 (14,29%)	0	0
Середній розмір пропущених уражень виявлених при введенні апарата (мм)	3,42 ± 1,38	–	–
Кількість видалених уражень при введенні апарата	0	0	48 (42,48%)
Кількість видалених уражень при виведенні апарата	104 (96,29%)	104 (100%)	65 (57,52%)
Гіперпластичні поліпи	72 (66,7%)	70 (67,3%)	76 (67,3%)
Аденоматозні поліпи	36 (33,3%)	34 (32,7%)	37 (32,7%)

сліпої кишки, не були виявлені при виведенні. Ці ураження були розташовані у висхідній ободовій — 3 ураження, у сигмоподібній — 1. Таких уражень в третій групі хворих не було, оскільки, всі виявлені ураження при проведенні апарата зразу ж були видалені. В другій групі пропущених уражень теж не було. Вони були промарковані і краще візуалізувались при виведенні апарата, відповідно часу на пошук уражень в цій групі витрачалось менше ніж в першій. Невиявлені ураження при виведенні апарата що були виявлені при введенні були тільки в першій групі. В другій і третій группах пропущених уражень не було. Загальна кількість виявлених уражень була однакова в усіх групах.

Таким чином, питання існуючої стратегії видалення уражень тільки під час виведення ендоскопа повинно бути переглянуте. Пропущені ураження виявлені при проведенні апарата статистично рідше зустрічалися в другій та третій групі хворих ніж в першій ($P<0,05$). Всі пропущені ураження в нашому дослідженні були малих розмірів. Важливість таких уражень ще обговорюється [9]. Але вимогою часу є видалення всіх аденоматозних та гіперпластичних уражень в проксимальних відділах ТК. Дослідження, які використовують кількість виявлених аденом в якості маркера якості КС, достовірно показали, що мала кількість їх виявлення є маркером для високого ризику КРР. Поряд із цим варто відмітити, що ускладнення в кожній з груп хворих під час чи після проведення обстеження не були виявлені. Повна КС була успішно виконана у всіх досліджуваних хворих.

Отже, отримані результати свідчать про ефективність видалення уражень товстого кишківника до 10 мм в діаметрі при введенні та при виведенні колоноскопа. Одночасно ми розуміємо, що виявляємість уражень не є гарантовано абсолютна. Виявляючи ураження ми одночасно частину їх і пропускали у всіх трьох групах, але ми аналізуємо лише наші дані: ураження які ми виявили при введенні та при виведенні апарата. Отже, ми рішучі того, що наші знання помножені на нову сучасну техніку сприятимуть кращій виявляємості уражень.

Висновки

1. Доведено, що виявлення і видалення уражень малих розмірів (до 10 мм) як під час введення та під час виведення колоноскопа можливе, безпечне і займає менше часу, ніж "традиційна" стратегія видаленням уражень тільки під час виведення колоноскопа із кишківника.
2. Ураження малих розмірів, особливо правих відділів ТК, які виявлені під час введення приладу, мають бути зразу ж видалені, щоб гарантувати високий рівень попередження КРР.
3. Час виконання колоноскопії з поліпектомією як під час введення приладу так і під час виведення заощаджується в порівнянні із "стандартним" підходом в середньому на 5±3,2 хв, але це не впливає на виявлення уражень оскільки вона не зменшується.

Література

1. Никишаев В.И., Патий А.Р., Тумак И.Н., Коляда И.А. (2012) Эндоскопическая диагностика раннего колоректального рака Укр. ж. малоінвазивної ендоск хір. 16; 1: 35–56
2. Нікішаєв В.І., Бойко В.В., Лазарчук В.М. (2012) Патент на корисну модель №66488. Україна А61В 1/00. Спосіб підготовки товстої кишки до колоноскопії. Промислова власність. Офіційний бюлетень №1
3. Нікішаєв В.І., Бойко В.В., Лазарчук В.М. (2012) Патент на корисну модель №66487. Україна А61В 1/00. Спосіб тотальної хромоколоноскопії. Промислова власність. Офіційний бюлетень №1
4. Brenner H., Chang-Claude J., Seiler C.M., et al. (2011) Protection from colorectal cancer after colonoscopy: a population-based, case-control study. Ann. Intern. Med. 154: 22–30
5. Brenner H., Hoffmeister M., Stegmaier C. et al. (2007) Risk of progression of advanced adenomas to colorectal cancer by age and sex: estimates based on 840 149 screening. Gut. 56: 1585–1589
6. Coe S., Wallace M. (2011) Management of small and diminutive colorectal polyps: a review of the literature. Minerva Gastroenterol. Dietol. 57: 167–176
7. Fyock C.J., Draganov P.V. (2010) Colonoscopic polypectomy and associated techniques. World J Gastroenterol; 16: 3630–3637
8. Hewett D.G., Kahi C.J., Rex D.K. (2010) Does colonoscopy work? J. Natl. Compr. Canc. Netw. 8: 67–76
9. Hur C., Chung D.C., Schoen R.E. et al. (2007) The management of small polyps found by virtual colonoscopy: results of a decision. Clin. Gastroenterol. Hepatol. 5: 237–244
10. Kanao H., Tanaka S., Oka S. Et al. (2009) Clinical significance of type Vi pit pattern sub-classification in determining the depth of invasion of colorectal neoplasms. Word. J. Gastroenterol. 14: 211–217
11. Kronborg O. (2004) Colon polyps and cancer. Endoscopy. 36: 3–7
12. Lambert R., Kudo S., Vieth M. et al. (2009) Pragmatic classification of superficial neoplastic colorectal lesions Gastrointestinal Endoscopy. 70; 6: 1182–1199
13. Levin B., Lieberman D.A., McFarland B. et al. (2008) Screening and surveillance for the early detection of colorectal cancer and adenomatous polyps, a joint guideline form the American Cancer Society, the US Multi-Society Task Force on colorectal cancer, and the American College of Radiology. CA Cancer J. Clin. 58: 130–160
14. Morris M.L., Tucker R.D., Baron T.H. et al. (2009) Electrosurgery in gastrointestinal endoscopy: principles to practice. Am. J. Gastroenterol. 104: 1563–1574
15. Rey J.F., Beilenhoff U., Neumann C.S. et al. (2010) European Society of Gastrointestinal Endoscopy (ESGE) Guideline: the use of electrosurgical units. Endcoscopy. 42: 764–772
16. Singh H., Nugent Z., Demers A.A., Bernstein C.N. (2010) Rate and predictors of early/missed colorectal cancers after colonoscopy in Manitoba: a population-based study. Am. J. Gastroenterol. 105: 2588–2596
17. Tolliver K.A., Rex D.K. (2008) Colonoscopic polypectomy. Gastroenterol. Clin. North. Am. 37: 229–251

© Український журнал малоінвазивної та ендоскопічної хірургії
(2014) Vol. 18; 1: 23-28

ЭВОЛЮЦИЯ ТЕХНИКИ РЕЗЕКЦИИ ПОЧКИ

**Степушкин С.П., Чайковский В.П., Соколенко Р.В.,
Алифанов И.Д., Терещенко П.В., Новиков С.П., Сергеев В.Н.**

Урологическое отделение №1, Городская многопрофильная клиническая больница №4, Днепропетровск, Украина

The Evolution of The Partial Nephrectomy Technique

**S.P. Styopushkin, V.P. Chaikovskiy, R.V. Sokolenko,
I.D. Alifanov, P.V. Tereshenko, S.P. Novikov, V.N. Sergeev**

Urological Department #1, Central Clinical Hospital #4, Dnepropetrovck, Ukraine

Received: December 23, 2013
Accepted: December 27, 2013

Адреса для кореспонденції:
Урологическое отделение №1
Днепропетровская городская многопрофильная клиническая больница №4
ул. Ближняя 31, Днепропетровск, 49000, Украина
тел.: +38 (068) 404-22-33
e-mail: witamin@ukr.net

Summary

The decision — making as to whether the open or laparoscopic approach should be employed for partial nephrectomy (PN) is based on the preference of the surgeon. Nevertheless, laparoscopic partial nephrectomy (LPN) is a challenging procedure requiring advanced laparoscopic experience and skills. Therefore, only surgeons with adequate laparoscopic expertise should perform the procedure due to the risk of prolonged warm ischemia and severe deterioration in renal function.

In our department during the period from March 2008 to December 2013 performed 64 PN. Of these: 17 laparoscopically (from May 2012). There were 52 cases of kidney cancer. Initially, we performed the PN with open approach (retroperitoneal access in 10-11 intercostal space). Once we had enough experience in laparoscopy of the upper urinary tract, we moved on to LPN with transabdominal approach. The analysis includes patients with benign tumors and RCC in stage pT_1a-pT_3a. Both groups of patients were comparable with clinical features. Average tumor size was larger in the group of open partial nephrectomy (OPN).

During OPN the warm ischemia time was held in 95% of cases. Its average time was 17 minutes (10 to 27 minutes). 75% LPN performed under warm ischemia (total or selective). Its average time was 23 minutes (9 to 39 minutes). In the OPN group mean duration of surgery was 104 min; mean blood loss — 235 ml; mean hospital stay — 9.5 days; early surgical complications (within 30 days) were observed in 3 cases (2 (4.2%) — intraoperative injury of the main vessels; 1 (2.1%) — postoperative wound infection). In the LPN, these were 170 min, 150 ml, and 5.5, respectively; early surgical complications were observed in 3 cases (1 (5.9%) — hematoma; 1 (5.9%) — postoperative wound infection; 1 (5.9%) — bleeding from the operated kidneys, in connection with the formation of arterio-calyx fistula). The beginning of the enteral feeding after operation was faster after the LPN (in 18 hours, comparatively 36 hours after OPN). The duration of analgesic application was less after the LPN (24-36 hours, comparatively 48-56 hours after OPN). In all cases after LPN morphologically confirmed the negative margine. During follow up the local recurrence was occurred in 2 patients with a primary tumor T1a and T3a after OPN.

So, LPN in stage T1a has several advantages over open surgery: a small trauma, shorter period of rehabilitation of the patient, reducing hospital stay time and good cosmetic effect. However, while there is a significant increase in renal warm ischemia time, which certainly affects the postoperative function of the operated kidney. LPN should be in clinics with wide experience of laparoscopic operations. Results are comparable for both types of operative approach when zero-ischemia takes place.

Key words: partial nephrectomy, laparoscopy.

Введение

Впервые резекция почки для удаления опухолевых образований была предложена в 1884 году Wells S., который описал технику удаления фибролипомы почки [1]. Czerny V. в 1890 году впервые выполнил резекцию почки при почечно-клеточном раке (ПКР) [2], однако в то время большое количество осложнений ограничило применение этой операции. Кроме того, среди урологов господствовали взгляды Robson C. о необходимости раннего лигирования сосудов и радикального удаления почки с регионарными лимфоузлами и жировой клетчаткой [3], что ставило под сомнения адекватность резекции для успешного лечения ПКР. Интерес к подобным операциям повторно связан с Vermooten V., который в 1950 году предложил открытую резекцию почки для лечения периферических инкапсулированных опухолей [4]. В последние десятилетия в связи с развитием и широким введением в практику методов визуализации значительно увеличилось количество небольших по размерам опухолей в начальных стадиях, это обусловило рост числа органосохраняющих операций при ПКР.

Первую лапароскопическую резекцию почки в опыте на свиньях выполнили и описали в 1992 году Dougall M., Clayman и соавторы [5]. В том же году Winfield и соавторы выполнили и описали чрезбрюшинную лапароскопическую резекцию почки у девушки с камнем чашки почки, которая длилась 6 часов [6]. В 1994 году Gill и соавторы выполнили лапароскопическую резекцию опухоли почки забрюшинно [7]. В 2000 году Wolf предложил дополнительное использование помощи руки при лапароскопической резекции (*HAL* — англ. *hand assisted laparoscopy*) [8]. А в ноябре 2002 года начало роботизированной резекции почки положили Gettman M., Blute M. и соавторы [9].

Принятие решения относительно того, открытый или лапароскопический доступ должен быть использован для резекции почки, основано на предпочтении хирурга. Тем не менее, лапароскопическая резекция почки является сложной операцией, требующей передового опыта и навыков в лапароскпии. Поэтому, только хирург с достаточным опытом в лапароскопии должен выполнять данную операцию из-за риска длительной тепловой ишемии и резкого ухудшения функции почек.

Цель работы — представить наш путь совершенствования техники выполнения резекции почки.

Материалы и методы

В нашем отделении за период с марта 2008 по декабрь 2013 выполнено 64 резекции почки. Из них 17 лапароскопически (с мая 2012). В 52 случаях по поводу рака почки. В таблице 1 представлена характеристика групп оперированных больных традиционным открытым доступом и лапароскопически. Диагностическое обследование больных включало клинический осмотр, лабораторные и инструментальные (ультразвуковое исследование, динамическая нефросцинтиграфия, мультиспиральная компьютерная томография с контрастным усилением) методы исследования. По стадии основного заболевания, степени распространенности опухоли, характеру сопутствующих заболеваний и их осложнений, полу и возрасту обе группы больных были сопоставимы. В группе лапароскопической резекции почки

Таблица 1.

		Открытая резекция, n=47	Лапароскопическая резекция, n=17
Пол пациента		женщины — 23 (49%)	женщины — 10 (59%)
		мужчины — 24 (51%)	мужчины — 7 (41%)
Средний возраст (лет)		57 (38-79)	54 (48-75)
Индекс массы тела (kg/m2, среднее значение)		28,1	28,4
Индекс Charlson (среднее значение)		4,9	5,1
ECOG статус:	**0**	27	11
	>0	20	6
Сторона поражения		правая почка — 23 (49%)	правая почка — 12 (70%)
		левая почка — 24 (51%)	левая почка — 5 (30%)
Локализация опухоли		верхний полюс — 8 (17%)	верхний полюс — 5 (29%)
		средняя треть — 18 (38%)	средняя треть — 4 (24%)
		нижний полюс — 21 (45%)	нижний полюс — 8 (47%)
Средний диаметр опухоли (см)		3,6 (1,5-7)	2,8 (1,5-4,0)
Доброкачественные новообразования		10 (21%)	2 (12%)
ПКР	**T 1a**	25 (53%)	14 (82%)
	T 1в	7 (15 %)	-
	T 3a	5 (11 %)	1 (6%)

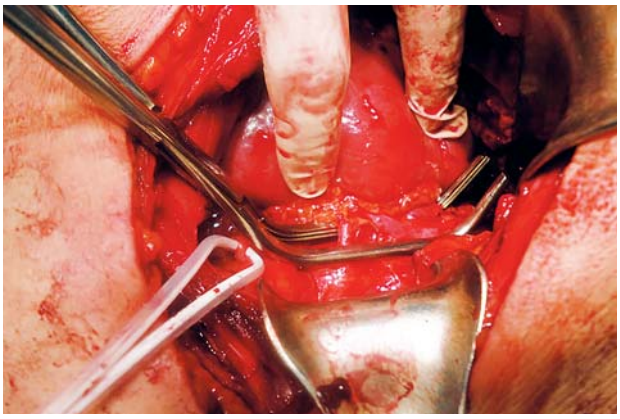

Рис. 1
Наложение зажима Сатинского на почечную ножку.

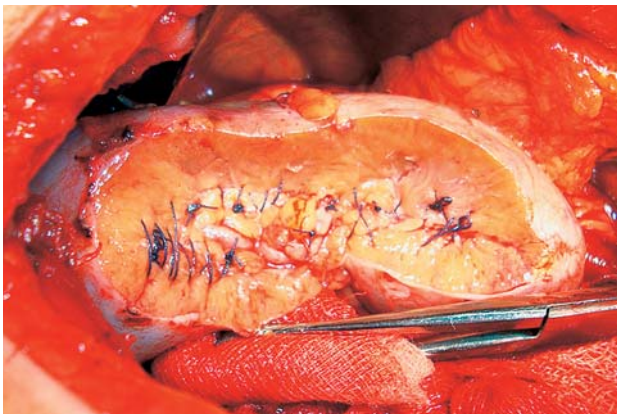

Рис. 2
Ушивание собирательной системы почки.

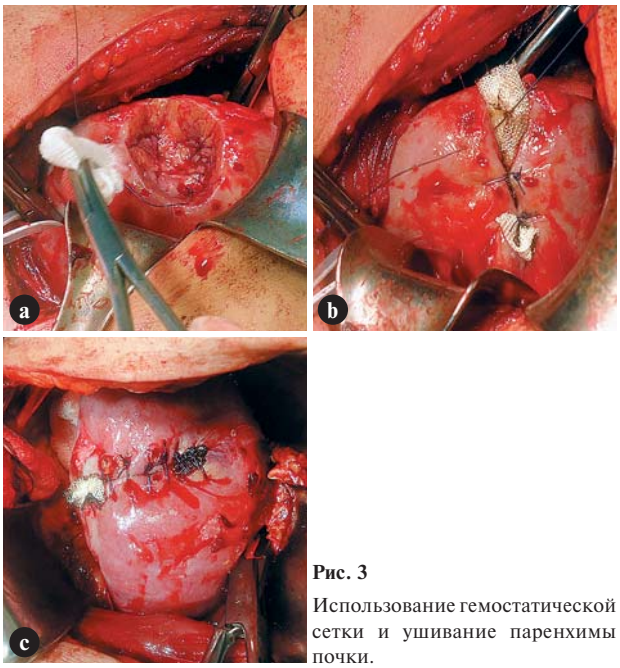

Рис. 3
Использование гемостатической сетки и ушивание паренхимы почки.

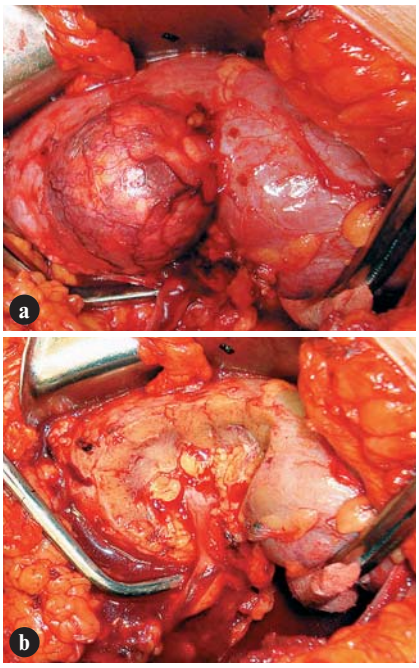

Рис. 4
Резекция губы почки.

средний размер удаляемой опухоли был меньше, что связано с тщательным отбором больных в начале освоения лапароскопических методик [10,11]. Подготовка пациента как к открытому оперативному вмешательству, так и в случае лапароскопического доступа не отличается друг от друга.

При открытой резекции почки использовали внебрюшинный доступ в 10-11 межреберье. К пережатию почечной артерии для улучшения визуализации зоны резекции и уменьшения интраоперационной кровопотери прибегали в 95% случаев. В 2 случаях зажим Сатинского накладывался порциально на часть паренхимы, где локализировалась опухоль. Резекцию выполняли отступив от визуально определяемого края опухоли на 0,5 см. Резекцию выполняли в пределах визуально неизмененных тканей. В случае вскрытия собирательной системы почки (70,6%) или ранение сегментарных сосудов (10,1%) производилось их герметическое ушивание монофиламентной нитью №3-0 на игле 26 мм.

В одном из случаев была выполнена симультантная нефропиелолитотомия у больного с сопутствующей мочекаменной болезнью. Стентирование мочеточника выполняли только в случае сочетанной нефропиелолитотомии. Для обеспечения наилучшего гемостаза ложе резекции тампонировалось гемостатической сеткой *Surgicel,* паренхима ушивалась монофиламентной нитью №0. При локализации опухоли в среднем сегменте в области ворот почки производилась резекция почки с иссечением губы до почечных сосудов.

После исключительной отработки техники и этапов операции открытой резекции почки мы перешли к выполнению данного вида операций

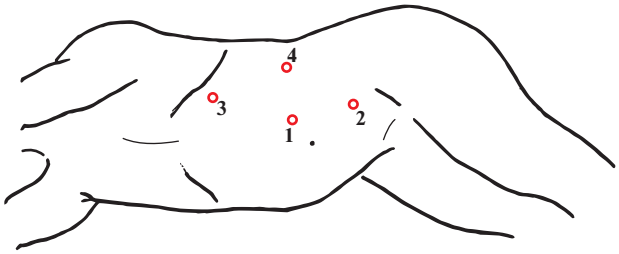

Рис. 5

Схема расположения троакаров слева.

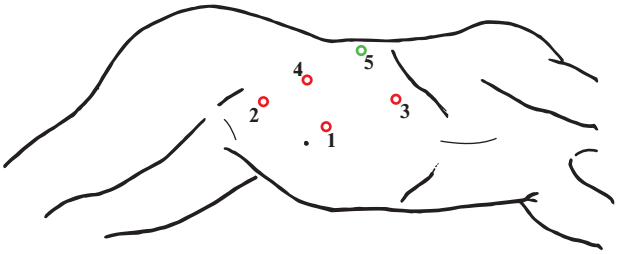

Рис. 6

Схема расположения троакаров справа.

лапароскопическим методом. Нужно отметить, что к этому времени нами был уже накоплен достаточный опыт в лапароскопии на верхних мочевыводящих путях. И к выполнению лапароскопической резекции почки мы пришли в последнюю очередь. Лапароскопическую резекцию почки мы выполняли трансабдоминальным доступом, что включало в себя создание рабочей полости (пневмоперитонеум), установку троакаров и создание оперативной зоны. Мы использовали боковую укладку больного под углом 60°. Брюшную полость пунктировали иглой Вереса на уровне латерального края прямой мышцы живота на 2-3 см выше от пупка. После создания пневмоперитонеума через переднюю брюшную стенку устанавливали троакары [12].

Использовали от 4 до 5 троакаров. Порт №1 (11 мм), устанавливали в месте пункции иглой Вереса и использовали для лапароскопа. Под контролем зрения устанавливали остальные порты. Порт №3 (5-10 мм), вводили в области подреберья по среднеключичной линии. Порты №2 (10 мм) устанавливали в подвздошной области, использовали его для введения зажима Сатинского при пережатии почечной ножки. Порт №4 (11 мм) устанавливали по передней аксилярной линии. При выполнении резекции правой почки дополнительно устанавливали порт №5 (5 мм) по средней подмышечной линии для введения ретрактора с целью отведения края печени. При выполнении резекции левой почки, как правило, было достаточно 4 троакаров.

После ревизии брюшной полости производили мобилизацию восходящей (при резекции правой почки) или нисходящей (при резекции левой почки) ободочной кишки путем рассечения париетальной брюшины в латеральном канале вдоль линии Тольда. С правой стороны на незначительном протяжении требовалась мобилизация толстой и 12-перстной кишок для обнажения передней поверхности нижней полой вены (НПВ) и почечной вены [9,12]. Зону резекции почки очищали от жировой клетчатки при помощи биполярного зажима или ультразвукового скальпеля. Тщательно обрабатывали сосуды почечной ножки [14]. Границу резекции отмечали так же, как и при открытой операции, отступив от визуально определяемого края опухоли на 0,5 см.

Ключом к успешному выполнению лапароскопической резекции почки является адекватный почечный гемостаз для иссечения опухоли и реконструкции собирательной системы в жестко ограниченном временном промежутке. Для достижения адекватного гемостаза в начале освоения методики лапароскопической резекции почки мы выполняли раздельное пережатие сосудов почечной ножки при помощи турникетов или металлических клипс типа «Бульдог». Но в последующем мы пришли к использованию зажима Сатинского, который обеспечивает более надежное пережатие сосудистой ножки и требует значительно меньшего времени, которое тратится на снятие компрессии почечной ножки, тем самым уменьшая время тепловой ишемии [13]. Резекцию опухоли, как и в случае открытого доступа, выполняли в пределах визуально неизмененных тканей при помощи «холодных» ножниц. При вскрытии собирательной системы почки (35%) производилось её герметичное ушивание непрерывным швом самофиксирующейся нитью V-Loc №3-0. Паренхима почки ушивалась непрерывно монофиламентной нитью №0 на игле 48 мм после предварительной укладки болстера из гемостатической сетки *Surgicel* в ложе резецированной опухоли. Для сокращения продол-

Таблица 2.

	Открытая резекция	Лапароскопическая резекция	Критерий Стьюдента
Среднее время операции	104 мин (85-150)	170 (150-220)	P<0,05
Средняя кровопотеря	235 мл (100-500)	150 (50-400)	P<0,05
Количество койко-дней в стационаре	9,5 ± 6,5 суток	5,5 ± 1,5 суток	P<0,05
Начало энтерального питания после операции	Через 36часов	Через 18 часов	P<0,05
Длительность применения анальгетиков	48-56 часа	24-36 часа	P<0,05

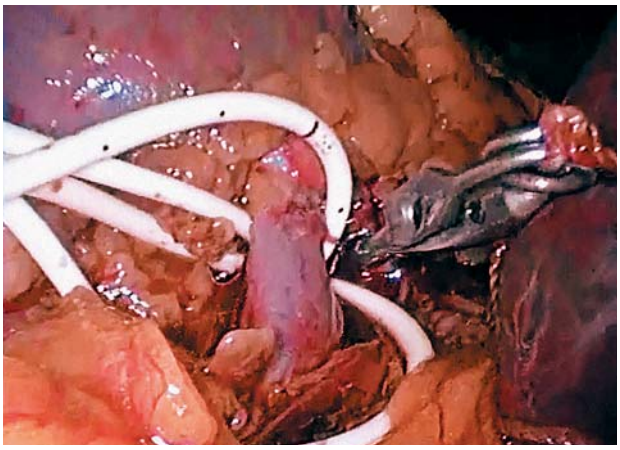

Рис. 7
Пережатие почечных сосудов турникетами и металлической клипсой.

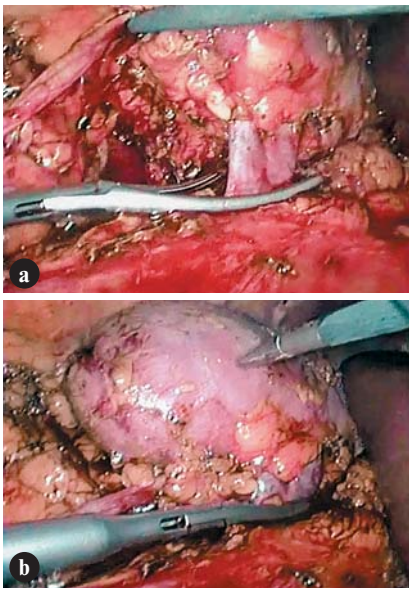

Рис. 8
Наложение зажима Сатинского на почечную ножку.

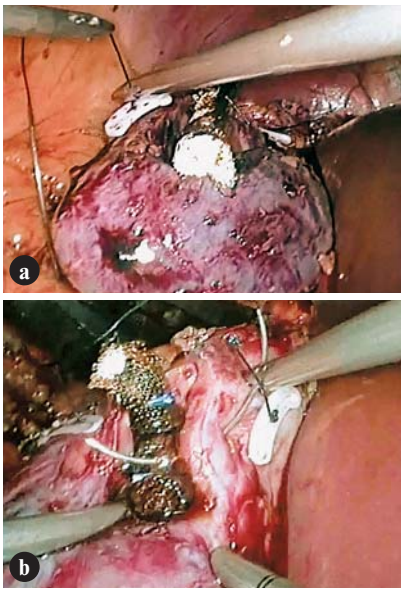

Рис. 9
Ушивание паренхимы.

Рис. 10
Вид почки по окончанию операции.

жительности этапа ушивания паренхимы и, тем самым, уменьшения времени тепловой ишемии, вместо формирования узлов концы нитей клипировали клипсами *HemoLock* при создании компрессии паренхимы [12,14].

В том случае, когда лапароскопическая резекция почки выполнялась без тепловой ишемии, перед этапом резекциии опухоли, на паренхиму накладывались компрессионные провизорные швы монофиламентной нитью №0 или №1 [12,14]. Это давало возможность, в некоторой степени, уменьшить интенсивность кровотечения в условиях zero-ишемии. По окончанию операции макропрепарат опухоли удалялся в резиновом контейнере через удлиненную до 3 см рану в месте введения троакара в подвздошной области. Зона резекции дренировалась двумя ПХВ дренажами 4 мм в диаметре через рану одного из троакаров — на 2-3 суток.

Результаты

При открытой резекции почки тепловая ишемия проводилась в 95% случаев. Среднее её время составило 17 минут (от 10 до 27 мин). Во время лапароскопической резекции почки к тепловой ишемии прибегали в 75% случаев. Она длилась в среднем 23 минуты (от 9 до 39 мин).

Средняя продолжительность операции была больше при выполнении лапароскопической резекции почки — в среднем 170 мин (± 40 мин), а при открытом доступе — 104 мин (± 40 мин). Не смотря на это, средняя кровопотеря за время операции была меньше при лапароскопической резекции — 150 мл (± 100 мл), по сравнению с открытой резекцией — 250 мл (± 150 мл). Учитывая малотравматичность лапароскопической операции: длительность пребывания пациента в стационаре, сроки начала энте-

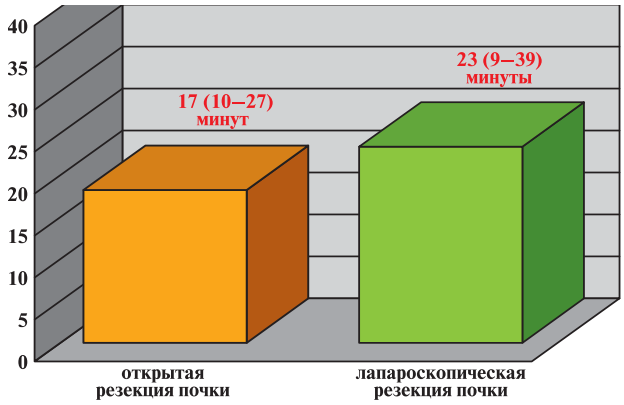

Диаграмма 1. Среднее время тепловой ишемии почки

рального питания, длительность применения анальгетиков сократились в два раза по сравнению с открытой операцией (таблица 2).

Из ранних операционных осложнений можно отметить интраоперационное ранение главных сосудов у 2 (4,2%) пациентов при открытой резекции почки. Выполнено ушивание сосудов, кровотечение остановлено. Гематома в области резекции была у 1 (5,9%) пациента после лапароскопической операции. На фоне антибактериальной терапии гематома была пунктирована и аспирирована под контролем УЗИ. Раневая инфекция наблюдалась в единичных случаях как при открытой резекции почки (2,1%), так и при лапароскопической (5,9%). У одной пациентки (5,9%) на 24 сутки после лапароскопической резекции почки возникло кровотечение из оперированной почки, в связи с образованием артерио-чашечной фистулы. Консервативная гемостатическая терапия оказалась безуспешной, больной была выполнена нефрэктомия.

Летальных исходов не было. После обоих типов операций гистологически подтвержден негативный край резекции. За период наблюдения было выявлено 2 (4,2%) рецидива ПКР после открытой резекции почки. В первом случае — это рецидивная опухоль 3 см в диаметре на расстоянии около 3 см от зоны резекции первичной опухоли (3,5 года после открытой резекции почки). Во втором случае — рецидивная опухоль в зоне предыдущей резекции (19 мес. после открытой операции) с опухолевым тромбом в почечной вене. Обоим этим пациентам была успешно выполнена лапароскопическая нефрэктомия.

Таблица 3. *Ранние операционные осложнения (в течение 30 дней)*

	Открытая резекция	Лапароскопическая резекция
Интраоперационное ранение главных сосудов	2	-
Гематома	-	1
Раневая инфекция	1	1
Кровотечение	-	1

Заключение

Открытая резекция почки является золотым стандартом лечения локализованного рака почки T_1, учитывая меньшее время интраоперационной тепловой ишемии почки и больше возможностей выполнить операцию без ишемии. Преимуществами лапароскопического доступа являются малая травматичность, уменьшение сроков реабилитации больных, сокращение времени пребывания в стационаре и хороший косметический эффект [11,12,14]. Лапароскопическая резекция почки имеет место в клиниках с большим опытом выполнения лапароскопических операций. При *zero*-ишемии результаты обоих типов оперативного доступа сопоставимы [13,14].

Литературы

1. Wells S. (1884) Successful removal of two solid circum-renal tumors. Br. Med. J. 1: 758
2. Czerny V. (1897) Veber nierenextripation. Zentralbl Chir. 6:737
3. Robson C.J., Churchill B.M., Anderson W. (1969) The results of radical nephrectomy for renal cell carcinoma. J. Urol. 101: 297
4. Vermooten V. (1950) Indications for conservative surgery in certain renal tumors: A study based on the growth pattern of clear cell carcinoma. J. Urol. 64: 200
5. Martin S.F., Gill I.S., Warley S., Novick A.C. (2002) Outcome of laparoscopic radical and open partial nephrectomy for the sporadic 4 cm or less renal tumor with a normal contralateral kidney. J. Urol. 168: 1356-1360
6. Winfield H.N., Donovan J.F., Godet A.S., Clayman R.V. (1993) Laparoscopic partial nephrectomy: initial case report for benign disease. J. Endourol. 7: 521-526
7. Gill I.S., Delworth M.G., Munck L.C. (1994) Laparoscopic retroperitoneal partial nephrectomy. J. Urol. 152: 1539-1541
8. Wolf J.S., Seifman E.D., Montie J.E. (2000) Nephron-sparing surgery for suspected malignancy, open surgery compared to laparoscopy with selective use of hand assistance. J. Urol. 163: 1659-1863
9. Gettman M.T., Blute M.L., Chow G.K., Neururer R., Bartsch G., Peschel R. (2004) Robotic-assisted laparoscopic partial nephrectomy: technique and initial clinical experience with DaVinci robotic system. Urology. 64 (5): 914-918
10. Tan H.J., Wolf J.S., Ye Z., Hafez K.S., Miller D.C. (2013) Population-level assessment of hospital-based outcomes following laparoscopic versus open partialnephrectomy during the adoption of minimally-invasive surgery. J. Urol. 7
11. Minervini A., Siena G., Antonelli A., Bianchi G. (2013) Open versus laparoscopic partial nephrectomy for clinical T1a renal masses: a matched-pair comparison of 280 patients with TRIFECTA outcomes. World J. Urol. 7
12. Rassweiler J.J., Abbou C., Janetschek G., Jeschke K. (2000) Laparoscopic partial nephrectomy. The European experience. Urol. Clin. North. Am. 27 (4): 721-736
13. Becker F., Van Poppel H., Hakenberg O.W. et al. (2009) Assessing the impact of ischaemia time during partial nephrectomy. Eur. Urol. 56: 625-635
14. Gill I.S., Kavoussi L.R., Lane B.R. et al. (2007) Comparison of 1800 laparoscopic and open partial nephrectomies for single renal tumors. J. Urol. 178: 41-46

© Український журнал малоінвазивної та ендоскопічної хірургії
(2014) Vol. 18; 1: 29-32

ГИПОТЕРМИЧЕСКАЯ ПЕРФУЗИЯ *IN SITU* ПРИ ВЫПОЛНЕНИИ СЛОЖНЫХ ОРГАНОСОХРАНЯЮЩИХ ОПЕРАЦИЙ ПРИ ОПУХОЛЯХ ПОЧКИ

Лесовой В.Н., Поляков Н.Н., Андоньева Н.М., Щукин Д.В., Мозжаков П.В.

Харьковский национальный медицинский университет, Украина
Областной центр урологии и нефрологии им.В.И. Шаповала, Харьков, Украина

A Renal Perfusion Cooling *in situ* for Solitary Kidney Multifocal Tumors in Nephron Sparing Surgery

V.N. Lesovoy, N.N. Polyakov, N.M. Andon'eva, D.V. Shchukin, P.V. Mozzhakov

Kharkiv National Medical University, Ukraine
Regional Clinical Centre of Urology and Nephrology named by V.I. Shapoval, Kharkov, Ukraine

Received: January 12, 2014
Accepted: January 27, 2014

Адреса для кореспонденції:
Обласний клінічний центр урології і нефрології ім. В.І. Шаповала
просп. Московський, 195, Харків, 61037, Україна
тел.: +38-067-585-92-06
e-mail: shukindv@gmail.com

Summary

This paper presents a clinical observation of in situ nephron sparing surgery of solitary kidney multifocal tumors using a renal perfusion cooling. Authors consider the technical features of the surgical procedure and discuss the advantages and disadvantages of various cooling techniques. In the future hypothermic perfusion will significantly reduce of indications for ex vivo renal tumors nephron sparing surgery with kidney autotransplantation.

Key words: renal tumors, nephron sparing surgery, hypothermia, hypothermic perfusion.

Введение

Органосохраняющая хирургия опухолей почек, осуществляемая по императивным показаниям, относится к одному из наиболее сложных разделов онкоурологии. Наличие единственной функционирующей почки, либо поражение обеих почек диктует отчетливую необходимость максимального сохранения почечной паренхимы у данных больных в качестве альтернативы ренопривному состоянию и почечной заместительной терапии [2,6].

Эта задача в большинстве случаев трудновыполнима, так как новообразования, относящиеся к группе императивных показаний, как правило имеют большие размеры, внутрипаренхимную локализацию, демонстрируют мультифокальность и признаки распространения в жировую клетчатку, венозную или полостную систему почки. Все вышеперечисленные факторы приводят к значительному увеличению времени тепловой ишемии при стандартной операции, проводимой *in situ* [8]. Другим выходом из данной ситуации является выполнение хирургического вмешательства экстракорпорально с последующей аутотрансплантацией оперированной почки. Однако данный метод при всех своих преимуществах имеет и отчетливые недостатки, заключающиеся в возможных осложнениях со стороны сосудистых анастомозов и уретероцистонеостомии.

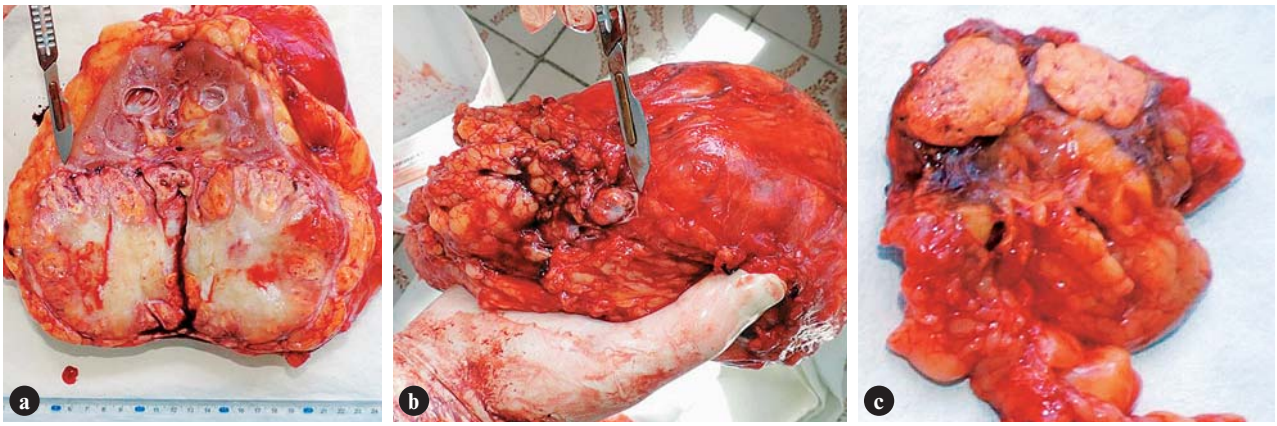

Рис. 1

A. Макропрепарат удаленной левой почки демонстрирует мультифокальные опухоли.

B. Опухолевый тромб в просвете левой почечной вены.

C. Макропрепарат удаленного левого надпочечника с метастазом почечно-клеточного рака

Считается, что при проведении стандартной органосохраняющей операции время тепловой ишемии почки не должно превышать 30 минут [6]. Тем не менее, предпочтительным следует расценивать временной интервал ишемии до 20 минут. При необходимости увеличения времени выключения почки из кровотока можно использовать наружную гипотермию почки ледяной крошкой. Однако наличие льда в ране значительно затрудняет выполнение резекции почки и может быть недостаточным для адекватного охлаждения органа до необходимой температуры. Альтернативой наружной почечной гипотермии является перфузионное охлаждение почки. Гипотермическая перфузия представляет собой наиболее физиологичный вид гипотермии. При использовании этого метода удаляется вся кровь, оставшаяся в почке, что предотвращает интраваскулярную коагуляцию, а паренхима почки охлаждается быстро и эффективно. Видимость операционного поля становится значительно лучше, так как из поврежденных сосудов вытекает не кровь, а прозрачный перфузионный раствор. Эта хирургическая техника была описана достаточно давно, но в клинической практике применялась крайне редко [1,7]. Мы представляем наш первый опыт использования данной методики.

Материалы и методы

Клиническое наблюдение

Пациентка П. 58 лет поступила в клинику 01/06-2013 с жалобами на макрогематурию со сгустками крови. При обследовании выявлены множественные двусторонние новообразования почек. Слева имелись три опухоли, одна из которых достигала размеров 110×120 мм и распространялась в левую почечную вену. В левом надпочечнике определялась опухоль до 30 мм в диаметре. В правой почке при МСКТ выявлено двенадцать опухолей до 30 мм в диаметре. В правом легком обнаружены два очага до 4 мм в S_4 и S_6. Установлен клинический диагноз — двусторонние мультифокальные опухоли почек (слева $T_{3a}N_0$, справа $T_{1a}N_0$, метастаз в левый надпочечник и легкие).

19/06-2013 выполнена операция — нефрэктомия слева с тромбэктомией, левосторонней адреналэктомией и лимфаденэктомией. Гистологическое заключение — светлоклеточный рак почки с метастазом в левый надпочечник и прорастанием в просвет и стенку левой почечной вены (рис. 1).

В течение двух месяцев после операции пациентка получала пазопаниб (вотриент) по 400 мг 2 раза в день. Выраженных побочных эффектов не отмечено. При контрольном МСКТ в октябре 2013 очаги в легких и в единственной правой почке без динамики. Все двенадцать очагов располагались преимущественно интрапаренхимно, в области среднего сегмента почки (рис. 2). У пациентки имелась одна правая почечная артерия и две вены. Уровень мочевины крови составлял 10,0 ммоль/л, креатинина крови — 148 мкмоль/л.

Рассматривались следующие варианты лечебной тактики:

- таргетная терапия;
- нефрэктомия с последующим хроническим диализом;
- интракорпоральная резекция почки с наружной гипотермией;
- экстракорпоральная резекция почки с аутотрансплантацией почки;
- интракорпоральная резекция почки с гипотермической перфузией.

В условиях гипотермической перфузии 04/11-2013 произведена интракорпоральная резекция почки. Хирургическое вмешательство выполнялось из тораколюмботомического доступа в X межреберье. После тщательной мобилизации почки выделены одна почечная артерия до соединения с аортой и обе почечные вены до соединения с нижней полой веной. При осмотре поверх-

Рис. 2

МСКТ — фронтальная реконструкция представляет множественные интрапаренхимные опухоли единственной правой почки

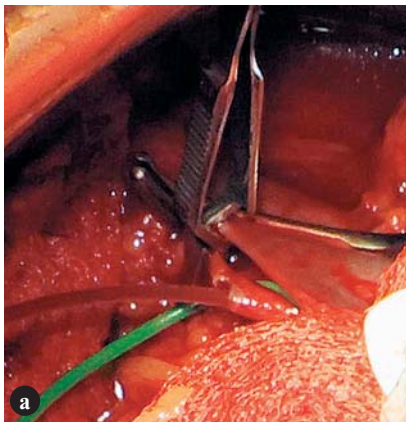

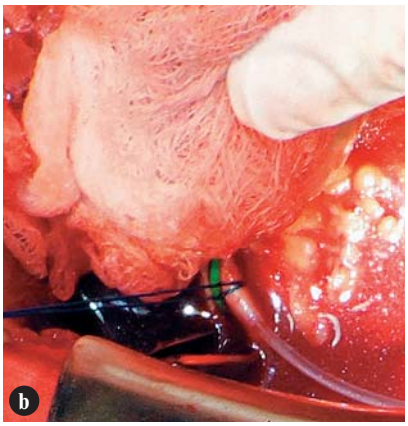

Рис. 3

Интраоперационные фото демонстрируют канюлю, введенную в просвет почечной артерии (**A**) и фиксацию канюли с помощью наружной лигатуры (**B**).

ности почки выявлено и пропальпировано 6 опухолевых узлов. На почечные сосуды наложены раздельно васкулярные зажимы. Почечная артерия рассечена поперечным разрезом длиной около 3 мм и канюлирована ПХВ катетером, используемым для доступа к подключичной вене (рис. 3).

Наиболее крупная почечная вена поперечно рассечена разрезом до 3 мм. Канюлирования вен не проводилось. Артериальная канюля соединена с системой для внутрисосудистой инфузии и почка промыта раствором кустадиола, охлажденного до 4 градусов Цельсия. Перфузионное давление составляло 120 мм.рт.ст. Перфузат аспирирован из операционной раны, после чего рана заполнена ледяной крошкой для поддержания гипотермии. В дальнейшем произведено последовательное удаление четырнадцати опухолей с помощью техники энуклеорезекции и энуклеации (рис. 4). Поврежденные интрапаренхимные сосуды прошиты викриловыми швами 3-0. Лед эвакуирован из операционной раны. Артериальная канюля удалена, артериотомическое и венотомическое отверстия ушиты полипропиленовыми швами 5-0. Сосудистые зажимы сняты. Время ишемии не превышало 30 минут. Дефекты почечной паренхимы ушиты п-образными и обвивными викриловыми швами 1/0. Гемостаз швов паренхимы. Общее время операции составило 160 минут, количество перфузирующего раствора — 800 мл, а операционная кровопотеря — 760 мл.

В первые сутки после операции диурез составил 1800 мл на фоне стимуляции фуросемидом. Введение диуретиков требовалось на протяжении первых 5 суток. В течение недели после хирургического вмешательства, не смотря на объем суточного диуреза более 2000 мл, отмечалось прогрессивное увеличение уровня креатинина крови от 148 до 460 мкмоль/л. Однако, через 2 недели послеоперационного периода этот показатель снизился до 160 мкмоль/л. Мы не зафиксировали каких-либо послеоперационных осложнений. Пациентка выписана из стационара на 15 сутки. Гистологическое заключение: все удаленные опухоли представлены светлоклеточным раком почки.

Обсуждение

Проблемы органосохраняющей хирургии опухолей почек во многих случаях связаны с почечной ишемией, в частности, с ее длительностью. Необходимость почечной ишемии несомненно оправдывается безкровным операционным полем и возможностью удаления опухоли в условиях хорошей видимости. Это особенно важно у пациентов из группы императивных показаний к органосохраняющей хирургии, так как опухоли у них зачастую имеют большие размеры, интрапаренхимную локализацию, мультифокальность и признаки местного распространения. Однако время тепловой ишемии в сложных клинических ситуациях может значительно превышать допустимую продолжительность, что требует использования различных методик гипотермической защиты.

Почечная гипотермия может быть достигнута двумя способами: наружным охлаждением или перфузией охлажденного раствора через канюлированную почечную артерию [6,7]. Наружная гипотермия позволяет снизить температуру почки только до 15-20 градусов по Цельсию примерно через 15 минут охлаждения. В течение этого периода индуцируются компенсаторные анаэробные метаболические процессы и соответственно почечный ацидоз. К тому же, лед в операционной ране существенно затрудняет выполнение резекции почки.

Гипотермическая перфузия позволяет продлить время почечной ишемии до 90-120 минут, обеспечивает проведение хирургического вмешательства в абсолютно бескровном операционном поле и не приводит к существенному ухудшению почечной функции. При использовании данной методики почка очень быстро охлаждается до 5-10 градусов по Цельсию. Это минимизирует ишемические повреждения. К тому же, удаление крови из интраренальной сосудистой системы не позволяет развиться внутрисосудистому свертыванию [1,7]. Применение раствора кустадиола способствует лучшей консервации тканей почки и уменьшает выраженность ишемических повреждений.

Рис. 4
Макропрепараты удаленных опухолей.

Еще одним преимуществом гипотермической перфузии почки нужно считать значительно лучшую визуализацию опухолей, расположенных полностью интрапаренхимно. В нашем клиническом наблюдении, после промывания почечных сосудов раствором кустадиола были обнаружены еще 8 новообразований в дополнение к 6, выявленным при осмотре почки до ишемии. Вместе с гипотермической перфузией мы использовали и наружную гипотермию ледяной крошкой. Хотя это и мешало проведению множественных резекций почки, мы оправдываем данный технический прием нагреванием почки при длительном времени хирургического вмешательства и ишемии.

Рассматривая преимущества и недостатки обоих гипотермических подходов, нужно отметить, что к настоящему времени еще не было проведено каких-либо клинических исследований напрямую сравнивающих эффективность и безопасность поверхностного охлаждения почки и гипотермической перфузии. Длительное время ишемии и хорошие показатели почечной функции неоднократно описаны после использования обеих охлаждающих техник [3,5,7]. При этом большая простота наружной гипотермии противостоит более эффективной патофизиологической защите, которая обеспечивается гипотермической перфузией. Однако это противостояние остается исключительно теоретическим, так как не было представлено исследований, напрямую сравнивающих послеоперационную функцию после использования данных методик.

Среди технических особенностей гипотермической перфузии обращают на себя внимание две различные методики канюлирования почечной артерии: с помощью пункции сосуда или артериотомии. Оба способа имеют важный недостаток — возможное смещение иглы или канюли при выполнении хирургических манипуляций на почке. Мы использовали технику артериотомии и фиксацию артериальной канюли наружным лигатурным турникетом, что обеспечило непрерывность и адекватность почечной перфузии в течение всего периода ишемии.

Заключение

В связи с высокой сложностью и инвазивностью органосохраняющие операции при опухолях почек в условиях холодовой ишемии с помощью гипотермической перфузии в настоящее время остаются весьма редким хирургическим пособием, которое используется у отдельных, хорошо отобранных пациентов. Основными преимуществами такого подхода являются хорошая видимость зоны резекции, бескровное операционное поле и возможность длительной безопасной почечной ишемии. При удалении опухолей из группы императивных показаний к органосохраняющей хирургии все вышеперечисленные факторы способствуют значительному улучшению радикальности этих сложных хирургических вмешательств. С нашей точки зрения, накопление опыта использования перфузионной гипотермической техники в будущем значительно снизит показания к выполнению подобных операций в условиях *ex vivo* с аутотрансплантацией почки.

Литература

1. Комяков Б.К., Шломин В.В., Гулиев Б.Г., Замятнин С.А., Попов С.В., Товстуха Д.В. (2013) Операции на почке при ее продолжительной холодовой ишемии. Мат. 13 конгресса российского общества урологов. (Москва). с. 357-358
2. Adkins K.L., Chang S.S., Cookson M.S., Smith J.A. (2003) Partial nephrectomy safely preserves renal function in patients with a solitary kidney. J. Urol. 169: 79–81
3. Black P., Filipas D., Fichtner J., Hohenfellner R., Thüroff J.W. (2000) Nephronsparing surgery for central renal tumor: experience with 33 cases. J. Urol. 163: 737-743
4. Fergany A.F., Hafez K.S., Novick A.C. (2000) Long-term results of nephron-sparing surgery for localized renal cell carcinoma: 10-years followup. J. Urol. 163: 442
5. Moll V., Becht E., Ziegler M. (1993) Kidney preserving surgery in renal cell tumors: indications, techniques and results in 152 patients. J. Urol. 50: 319-323
6. Russo P. (2010) Partial nephrectomy for renal cancer (part 2). The impact of renal ischaemia, patien preparation, surgical approaches, management of complications and utilization. BJU Int. 105: 1494-1507
7. Steffens J., Humke U., Ziegler M., Siemer S. (2005) Partial nephrectomy with perfusion cooling for imperative indications: a 24-year experience. BJU Int. 96: 608-611
8. Weaver A.L., Zincke H., Blute M.L. (2002) Renal cell carcinoma in the solitary kidney — an analysis of complications and outcome after nephron-sparing surgery. J. Urol. 168: 454–459

Український журнал малоінвазивної та ендоскопічної хірургії

ISSN 1029-743 X

ИЗДАЕТСЯ С 1997 ГОДА

Выходит 4 раза в год.
Утверждено ВАК Украины.

Главный военный клинический госпиталь Министерства обороны Украины

Клиника нейрохирургии и неврологии

Клиника в составе:
- Нейрохирургическое отделение;
- Неврологическое отделение;
- Ангионеврологическое отделение;
- Отделение реанимации и интенсивной терапии для нейрохирургических больных.

Все виды оперативных вмешательств при патологиях центральной и периферической нервной системы:
- Абсцессы головного мозга;
- Аденомы гипофиза;
- Арахноидальные кисты и гидроцефалия;
- Вдавленные переломы черепа;
- Внутримозговые кровоизлияния;
- Глиальные опухоли больших полушарий мозга и мозжечка;
- Грыжи дисков поясничного и шейного отделов позвоночника;
- Менингиомы конвекситальной локализации, фалькс-менингиомы;
- Менингиомы основания передней, средней, задней черепных ямок;
- Метастазы (в т.ч. множественные) в головном мозге;
- Невриномы, менингиомы мосто-мозжечкового угла, краниовертебрального сочленения;
- Невролиз зрительных нервов, периферических нервов;
- Опухоли спинного мозга и позвоночника всех отделов и локализаций;
- Передний спондилодез (корпородез) на всех уровнях позвоночника;
- Травматические интракраниальные кровоизлияния;
- Фронто-базальные повреждения;
- Экстра-интракраниальный анастомоз;
- Эндоскопические операции на желудочковой системе головного мозга.

Оснащение операционного блока:
- Нейрохирургический микроскоп "Carl Zeiss OPMI Vario S 88" (Germany);
- Трехмерное эндоскопическое оборудование "Viking System" (USA) со стереоскопическими шлемами для хирурга и ассистента. Каждый шлем имеет встроенный микрофон с системой распознания индивидуального тембра голоса хирурга — звуковое сопровождение записывается дополнительной дорожкой к dvd-формату на DVD-RAM "Sony-Panasonic" (Japan);
- Эндоскопическое оборудование "Zimmer-Linvatec" (USA);
- Жесткие нейроэндоскопы, вентрикулоскопы "Karl Storz" (Germany) 0° — 120°, с рабочими каналами, сменными тубусами, наружным диаметром 2,8 мм — 6,8 мм, длиной 120 мм — 180 мм;
- Электрический краниотом "Stryker TPS Irrigation System" (USA);
- Коагуляция с системой холодной плазмы "Sering CPC" (Germany);
- Системы цифровой визуализирующей и звуковой записи "NDM Radiance" (USA), просмотра операционных данных в трехмерном изображении.

Послеоперационная радиотерапия:
- Проведение гамма-терапии при новообразованиях головного и спинного мозга на аппарате "Theratron 780C" (Canada);
- Планирование лучевой терапии — "Theraplan — Plus" (Canada).



01133, Украина,
Киев, ул. Госпитальная, 18
тел.: +38 (044) 521 8287
факс: +38 (044) 522 8379

http://www.gvkg.kiev.ua