МІНІСТЕРСТВО ОХОРОНИ ЗДОРОВ'Я УКРАЇНИ
ВІЙСЬКОВО-МЕДИЧНЕ УПРАВЛІННЯ МІНІСТЕРСТВА ОБОРОНИ УКРАЇНИ

Український журнал малоінвазивної та ендоскопічної хірургії

УКРАЇНСЬКИЙ ФОНД ПІДТРИМКИ ТА РОЗВИТКУ
НЕЙРОЕНДОСКОПІЇ ТА ЕНДОСКОПІЧНОЇ НЕЙРОХІРУРГІЇ

ISSN 1029-743 X

Volume 12 No 4
2008

СПЕЦІАЛІЗОВАНИЙ ЖУРНАЛ ГОЛОВНОГО ВІЙСЬКОВО-МЕДИЧНОГО КЛІНІЧНОГО ЦЕНТРУ
«ГОЛОВНИЙ ВІЙСЬКОВИЙ КЛІНІЧНИЙ ГОСПІТАЛЬ» МІНІСТЕРСТВА ОБОРОНИ УКРАЇНИ
ОФІЦІЙНИЙ ЖУРНАЛ УКРАЇНСЬКОЇ АСОЦІАЦІЇ СПЕЦІАЛІСТІВ
ПО МАЛОІНВАЗИВНИМ ЕНДОСКОПІЧНИМ ТА ЛАЗЕРНИМ ТЕХНОЛОГІЯМ
НАУКОВО-ПРАКТИЧНИЙ ЖУРНАЛ АСОЦІАЦІЇ ЛІКАРІВ ЕНДОСКОПІСТІВ УКРАЇНИ

Керівник проєкту з 1996 року
Данчин А. О.

"Український журнал малоінвазивної та ендоскопічної хірургії"
(Укр. ж. малоінвазивної ендоск. хір.) — рецензуємий науково-практичний журнал.

"Український журнал малоінвазивної та ендоскопічної хірургії" цитується та індексується у "Index Medicus", "Current Contents", "Science Citation Index".

Заснований у 1996 р.

Видається 4 рази на рік.

Затверджено ВАК України 1997/1999 р.

Затверджено Міжнародним Центром ISSN 5.VII.1998 р.

"Ukrains'kij žurnal maloinvazivnoї ta endoskopičnoї hirurgii"
(Ukr. ž. maloinvazivnoї endosc. hir.)

"Ukrainian Journal of Minimally Invasive and Endoscopic Surgery"
(Ukr. J. Minimally Invasive Endosc. Sur.)

Established in 1996.

Published quarterly.

Засновник
Український фонд підтримки та розвитку нейроендоскопії та ендоскопічної нейрохірургії

Видавник
Київський клінічний госпіталь

Мова видання
українська, російська, англійська.

Сфера розповсюдження
загальнодержавна, зарубіжна.

Свідоцтво про державну реєстрацію
КВ #2301, 23.XII.1996

Підписано до друку 23.XII.2008

Особиста подяка за сприяння
Мельнику П. С.

Сканування, дизайн та комп'ютерна верстка
Куценко С. О.

Головний редактор
Данчин О. Г.

Заступник головного редактора
Бойчак М. П.

Редактори
Голік Л. А., Лурін І. А., Грубнік В. В.

Редакційна колегія
Возіанов О. Ф.
Венцковський Б. М.
Білий В. Я.
Bauer B. L. *(Germany)*
Бурий О. М.
Cohen A. R. *(USA)*
Заболотний Д. І.
Запорожан В. М.
Зозуля Ю. О.
Зубарев П. М. *(Росія)*
Grotenhuis J. A. *(Netherlands)*
Fukushima T. *(USA)*
Мамчич В. І.
Нікішаєв В. І.
Ничитайло М. Ю.
Orljansky V. *(Austria)*
Педаченко Є. Г.
Perneczky A. *(Germany)*
Поліщук М. Є.
Радіонов Б. В.
Руденко А. Ю.
Саєнко В. Ф.
Samii M. *(Germany)*
Shabus R. *(Austria)*
Sosna A. *(Чехія)*
Teo Ch. *(USA)*
Тімофеєв О. О.
Тофан А. В.
Цімбалюк В. І.
Щеглов В. І.

Шеф-редактор
Алхазян А. А.

Адреса редакції
01133, Київ, вул. Госпітальна, 18
тел./факс: (044) 522-8379

www.endoscopy.com.ua
www.gvkg.kiev.ua

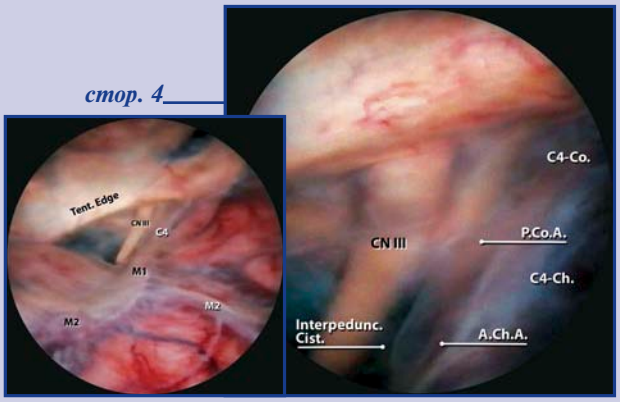

стор. 4

КЛІНІЧНІ ДОСЛІДЖЕННЯ

4 **Эндомикрохирургические аспекты кистоцистерностомии в области глазодвигательно-тенториального треугольника при арахноидальных кистах средней черепной ямки третьего типа — *эндоскопическая кистопонтоцистерностомия***
Данчин А.А.

Endomicrosurgical Aspects of Cystocisternostomy in Oculomotor-Tentorial Region — *Endoscopic Cystopontocisternostomy* in Middle Fossa Arachnoid Cysts
A.A. Danchin

КЛІНІЧНИЙ ДОСВІД

13 **К вопросу о малоинвазивных операциях при огнестрельных ранениях позвоночника и спинного мозга**
Данчин А.Г., Данчин А.А., Лурин И.А., Цвигун Г.В., Мельник Н.Ф., Красильников Р.Г.

Into the Question of Minimally Invasive Operations in Patients with Vertebra Column and Spinal Cord Gun-Shot Wounds
A.G. Danchin, A.A. Danchin, I.A. Lurin, G.V. Tzvigyn, N.F. Melnik, R.G. Krasilnikoff

22 **Ультразвуковий моніторинг реканалізації стегнової вени після виконання відкритої тромбектомії**
Русин В.І., Левчак Ю.А., Болдіжар П.О.

Femoral Vein Re-canalization Ultrasound Monitoring After Open Thrombectomies
V.I. Rusin, Yu.A. Levchak, P.O. Boldizhar

27 **Результати лікування хворих на хронічний внутрішній геморой II-III стадії за методикою прошивання дистальних гілок верхньої прямокишкової артерії під доплерометричним контролем з вакуумним лігуванням внутрішніх гемороїдальних вузлів латексними кільцями**
Лурін І.А., Шудрак А.А., Уманець О.І., Яринич Ю.В., Цема Є.В., Нечай В.С., Біба О.П.

The Results of Treatment in Patients with Internal Hemorrhoids II-III Degree by Doppler-Guided Hemorrhoid Arteries Ligature Method with Vacuum Latex Ligature Hemorrhoid Varicose
I.A. Lurin, A.A. Shudrak, O.I. Umanets, Yu.V. Yarynych, E.V. Tsema, V.S. Nechaj, A.P. Biba

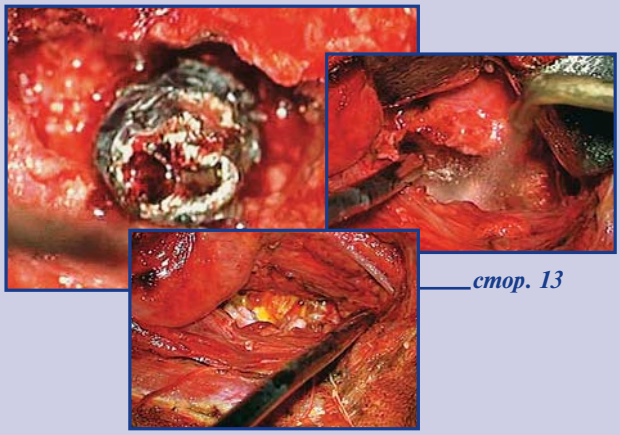

стор. 13

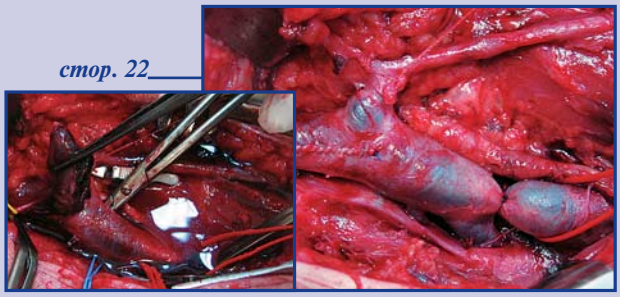

стор. 22

НАВЧАННЯ В ХІРУРГІЇ

30 **Применения виртуальных симуляторов в обучении эндохирургов — обзор российского и мирового опыта**
Горшков М.Д., Никитенко А.И.

The Use of Virtual Simulations in Education of Endoscopic Surgeons — the Review of Russian and World Experience
M.D. Gorshkov, A.I. Nikitenko

ЧЛЕНСТВО В АСОЦІАЦІЯХ

33 **Работа Украинской ассоциации специалистов по малоинвазивным эндоскопическим и лазерным технологиям по организации членства в Европейскую ассоциацию эндоскопических хирургов**
Грубник В.В., Малиновский А.В.

© Український журнал малоінвазивної та ендоскопічної хірургії, 2008
© Український Фонд підтримки та розвитку нейроендоскопії та ендоскопічної нейрохірургії, 2008
© ЗАТ "Київський клінічний госпіталь", 2008
Все права защищены. Перепечатка материалов либо их частей в любом виде без письменного согласия держателя авторских прав будет преследоваться в судебном порядке.

© Ukrainian Journal of Minimally Invasive and Endoscopic Surgery, 2008
© Ukrainian Fund of the Support and Development of Neuro-endoscopy and Endoscopic Neurosurgery. All rights reserved.
© Kiev's Clinical Hospital, Medical Corp.

All right reserved.

Вельмишановні автори!
Запрошуємо Вас надсилати статті/рукописи на адресу редакції!

Український журнал малоінвазивної та ендоскопічної хірургії

ISSN 1029-743 X

Редакція "Українського журналу малоінвазивної та ендоскопічної хірургії" **безкоштовно публікує оригінальні** (не комерційні) **статті, та кольорові репродукції до них.**

Редакція приймає статті та рукописи авторів на окремих файлах у форматі Win Word на CD або дискетах типу MFD_2 HD. Рукописи, ілюстрації, дискети та ін. не повертаються. Редакція приймає статті на українській, російській та англійській мовах.

Також Ви маєте можливість надіслати статтю/рукопис/ілюстрації на електрону адресу редакції: bomartin@yandex.ru

Відповідальність за коректування наданого авторами власного матеріалу, цитат та посилань несуть автори статей. Однак редакція залишає за собою право представляти отримані роботи для рецензування авторитетним у цій галузі спеціалістам. В таких випадках відгук буде опублікований разом з рецензованою статтею. Редколегія залишає за собою право, в разі особливої потреби, скорочувати та виправляти статті, не змінюючи при цьому їхнього істотного змісту.

Авторські права
Прийняття рукопису до публікації передбачає, що цю роботу відправлено до редакції за згодою усіх авторів установи, де її було виконано; авторські права автоматично переходять від авторів до видавника; рукопис не буде опубліковано де-небудь без згоди власника авторських прав.

Для прискорення роботи авторів дуже просять готувати рукописи відповідно до слідуючих інструкцій:

1. Рукопис повинен бути надрукований **Times New Roman**, 12, через 1,5 інтервали на аркуші форматом А4 (21×29,7 см).

2. Титульний лист повинен мати на українській (або російській) мові та на англійській мові **назву статті та імена авторів, заклад, клініку, відділення,** в якому виконано роботу, адресу закладу для кореспонденції. Далі, сторінки рукопису повинні бути пронумеровані послідовно.

3. Чітке відокремлення друкованого аркуша — важлива допомога читачам. **Кожна стаття повинна мати:** узагальнення (summary), вступ, матеріали та методи, результати, обговорення, література.

4. Узагальнення (summary) повинно бути на англійській мові, мати короткий огляд основних положень роботи. Його розмір може складати від 1/2 до цілої сторінки. Додайте не більше 4 ключових слів у кінці.

5. Вступ пов'язаний в основному з найбільш важливими питаннями статті. Після ознайомлення зі вступною частиною читачу повинно бути зрозуміло, навіщо було виконано дану роботу, та яка мета автора.

6. В частині **матеріали та методи** повинен бути представлений короткий, але чіткий опис, наприклад, основної методики оперативного втручання, або яким чином виконувався експеримент, яка апаратура та техніка використовувалась, обсяг клінічного матеріалу і його підрозділ, види та кількість експериментів і т.д. Ця частина повинна дозволити читачеві контролювати, повторювати і продовжувати наукову роботу авторів.

7. Результати повинні бути викладені чітко та стисло. Таблиці та графіки бажані в тому випадку, якщо вони скорочують текст і збагачують зміст.

8. В **обговоренні** основні результати повинні бути порівняні з результатами, які є в літературі. Їхнє значення в практичній хірургічній роботі рекомендується виділити.

9. Список літератури (у статті — **Література**) повинен бути представлений в алфавітному порядку, пронумерований та ідентифікований з номерами в тексті.

Згадування журналу повинно включати: прізвище(а) та ініціали автора(ів), рік публікації у округлих дужках, повну назву статті, назву журналу — скорочення відповідно "Index Medicus", номер тому (якщо є), номер журналу, перші та останні номери сторінок.

- Борисов А.П., Григорьев С.Г. (1998) Классификация малоинвазивных хирургических вмешательств. Эндоскопическая хирургия. 4: 30-31
- Fay T., Grant F.C. (1923) Ventriculoscopy and intraventricular photography in internal hydrocephalus. JAMA. 46; 80: 461-463

Посилання на книгу, методичні рекомендації повинно включати: прізвище(а) та ініціали автора(ів), рік публікації в округлих дужках, повну назву книги, місце публікації в округлих дужках, видавництво та кількість сторінок.

- Верещагин Н.В., Брагина Л.К., Вавилов С.Б., Левина Г.Я. (1986) Компьютерная томография мозга. (Москва). "Медицина". 256 с.
- Зозуля Ю.А. (1981) Методические рекомендации по диагностике и лечению травматических внутричерепных гематом у больных различных возрастных групп. (Киев). "Здоровье". 25 с.
- Grossman C.B. (1990) Magnetic resonance imaging and computed tomography of the head and spine. (Baltimore). *Williams and Wilkins, eds.* 280 p.

Посилання на дисертацію повинно включати: прізвище та ініціали автора, рік публікації в округлих дужках, повну назву дисертації, науковий ступінь пошукача, місце публікації в округлих дужках, кількість сторінок.

- Бхат А.К. (1987) Диагностика и лечение травматических двусторонних субдуральных гематом. Автореф. дис... канд. мед. наук. (Киев). 18 с.

Посилання на тезиси повинно включати: прізвище(а) та ініціали автора(ів), рік публікації в округлих дужках, повну назву тезисів, назва конференції, місце публікації в округлих дужках, перші та останні номери сторінок.

- Блинов Е.И. (1982) Распознавание и лечение хронических внутричерепных гематом. Тез. докл. *III Всесоюзного съезда нейрохирургов.* (Москва). с. 23-24
- Danchin A.G. (1997) Endoscopic assisted microsurgery of lateral herniated lumbar disks. In Abstract Book: *Third Congress on Minimally Invasive Neurosurgery.* (France). pp 28-29

10. Ілюстрації мають надаватися на окремих файлах, в форматі TIFF або JPEG (maximum quality) з розподільчою здатністю **300 dpi,** та **розміром** не меншим за розмір **репродуціювання**. Категорично **не допускається** надання зображень **імпортованих** у програму **MSWord** або **CorelDraw.**

11. Схеми і графіки повинні бути розбірливими. Доречно виконання графіків або схем за допомогою засобів Microsoft Ofice, або у кривих.

12. Будь ласка, додайте **у кінці статті** повні імена, титули та повну адресу всіх авторів, закладів, в яких виконано роботу, країну і місто. Вкажіть: з ким, по якій адресі і по якому телефону редакція буде при необхідності мати контакт.

13. Всі ділові контакти (переговори) та особливо всю кореспонденцію відносно остаточного друку необхідно надсилати прямо на адресу Редакції.

Редакція "Українського журналу малоінвазивної та ендоскопічної хірургії"
Клініка нейрохірургії та неврології
Головний військовий клінічний госпіталь
вул. Госпітальна, 18, Київ, 01133, Україна
Тел./факс: +38 (044) 522-83-79
Тел.: +38 (044) 521-82-87
e-mail: bomartin@yandex.ru

© Український журнал малоінвазивної та ендоскопічної хірургії
(2008) Vol. 12; 4: 4-12

ЭНДОМИКРОХИРУРГИЧЕСКИЕ АСПЕКТЫ КИСТОЦИСТЕРНОСТОМИИ В ОБЛАСТИ ГЛАЗОДВИГАТЕЛЬНО-ТЕНТОРИАЛЬНОГО ТРЕУГОЛЬНИКА ПРИ АРАХНОИДАЛЬНЫХ КИСТАХ СРЕДНЕЙ ЧЕРЕПНОЙ ЯМКИ ТРЕТЬЕГО ТИПА — *ЭНДОСКОПИЧЕСКАЯ КИСТОПОНТОЦИСТЕРНОСТОМИЯ*

Данчин А.А.

Клиника нейрохирургии и неврологии Главного военно-медицинского клинического центра
"Главный военный клинический госпиталь" МО Украины, Киев
Кафедра нейрохирургии Национальной медицинской академии последипломного образования им. П.Л. Шупика, Киев, Украина

Endomicrosurgical Aspects of Cystocisternostomy in Oculomotor-Tentorial Region — *Endoscopic Cystopontocisternostomy* in Middle Fossa Arachnoid Cysts

A.A. Danchin

Clinic of Neurosurgery and Neurology, Main Military Clinical Hospital of the Defense Ministry, Kiev, Ukraine
Chair of Neurosurgery, National Medical Academy for Postgraduate Education, Kiev, Ukraine

Received: October 19, 2008
Accepted: November 28, 2008

Адреса для кореспонденції:
Клініка нейрохірургії та неврології
Головний військовий клінічний госпіталь
вул. Госпітальна, 18, Київ, 01133, Україна
Тел./факс.: +38-044-522-83-79
e-mail: bomartin@yandex.ru

Summary

Retrospectively we describe new endoscopic operations with successful results, which were performed in two patients with large middle fossa arachnoid cysts (MFAC) in 2007 year. For those patients we made endoscopic cystopontocisternostomy in oculomotor-tentorial region. This operation had some differences from endoscopic cystocrurocisternostomy cause of different topographic localizing of membrane of oculumotor-tentorial region. So, at postoperative period the follow-up was 1 year and patients fell nice. We think, that endoscopic cystopontocisternostomy is the method of choice in treatment of patients with MFAC in those cases where arachnoid cysts are blocking and pressing crural cistern and only subtentorial region is free for perforation.

Key words: endoscope, cystopontocisternostomy, oculomotor-tentorial region, lateral and medial pontine subarachnoid cisterns.

Введение

"Глазодвигательно-тенториальный треугольник" (ГТТ), открывающийся эндоскопическому обзору при операциях на арахноидальных кистах (АК) средней черепной ямки третьего типа, не является общепринятым термином для топографо-анатомического характеристики взаиморасположения глазодвигательного нерва и намета мозжечка, а также пространства между ними. Однако, проводя эндоскопические исследования, мы обратили внимание на одно общее анатомическое сходство у тех кист, которые достигали гомолатеральной ножки мозга — в результате агенезии височной доли кистозная оболочка в медио-базальных отделах покрывала важные анатомические образования и формировала "треугольник", вентрально ограниченный глазодвигательным нервом и латерально — наметом мозжечка [1]. Условной медиальной границей этого треугольника можно рассматривать задний сегмент *uncus*, либо сегмент P2a задней мозговой артерии [2,5,12,13,17]. Пространство, расположенное между этими структурами, приобретало первостепенное значение как область выбора хирургического вмешательства, где при оптимальных условиях могла быть

выполнена эндоскопическая кистоцистерностомия [2,5]. Поэтому, с одной стороны для удобства изъяснения, с другой — фиксации данного феномена парадоксальных анатомических изменений, и по аналогии с оптико-каротидным треугольником мы применили к указанной области термин *"глазодвигательно-тенториальный треугольник"*.

Из полости арахноидальной кисты через ГТТ возможно попасть в следующие базальные субарахноидальные цистерны: медиально — в круральную, и латерально — в латеральную цистерну моста, а из них — в медиальную цистерну моста и межножковую цистерну [2,5,12,13,17]. Указанные естественные коллекторы поддерживают циркуляцию цереброспинальной жидкости в направлении конвекситальных субарахноидальных пространств, обеспечивающих всасывание ликвора пахионовыми грануляциями.

При арахноидальных кистах средней черепной ямки, достигающих перимезенцефальных структур, ГТТ покрыт массивной мембраной, изолирующей полость арахноидальной кисты от перимезенцефальных и мостомозжечковых цистерн. Нами было отмечено, что мембрана, покрывающая глазодвигательно-тенториальный треугольник, и являющаяся внутренней капсулой арахноидальной кисты, не имеет однородную структуру и равномерную степень натяжения между наметом мозжечка и глазодвигательным нервом, а формирует выпячивания и карманы [1,2]. В ряде наблюдений эта мембрана срасталась с мембраной Лилеквиста в области заднего сегмента *uncus* и образовывала глубокую экскавацию в сторону круральной цистерны, охватывая глазодвигательный нерв, не позволяя безопасно выполнить предложенную нами эндоскопическую кистокруроцистерностомию [5]. Данная топографо-анатомическая особенность наиболее ярко визуализировалась при использовании *3-d* эндоскопии и потребовала от нас модифицировать разработанную ранее кистокруроцистерностомию [5] с акцентом на проведение перфорации в латеральной зоне ГТТ, напрямую формируя стому с цистернами моста и минуя круральную цистерну.

Материалы и методы

Из шести пациентов с арахноидальными кистами средней черепной ямки, оперированных нами в 2007 году эндоскопическими методами, у четырех больных кистоцистерностомия была выполнена в глазодвигательно-тенториальном треугольнике. Двум из них — проведена эндоскопическая кистокруроцистерностомия, ранее описанная нами [5]. И двоим — также разработанная нами и предлагаемая ниже *эндоскопическая кистопонтоцистерностомия в глазодвигательно-тенториальном треугольнике* (создание стомы между кистой и цистернами моста).

У этих пациентов по данным МРТ в аксиальной плоскости арахноидальные кисты доходили до перимезенцефальных и мостомозжечковых цистерн, что полностью подтверждалось интраоперационными данными.

Техническое оснащение для предлагаемых операций описано нами ранее [3].

Методика оперативного вмешательства

Предоперационное планирование и укладка больных

Соответствуют аналогичным методам при выполнении эндоскопической кистокруроцистерностомии в глазодвигательно-тенториальном треугольнике [5].

Эндоскопический доступ

Доступ к полости арахноидальной кисты выполняется по ранее описанной нами методике [5]. Точка наложения фрезевого отверстия — 6 см латеральнее стреловидного шва и 1 см кпереди от коронарного шва, является универсальной для эндоскопических операций при АК средней черепной ямки третьего типа — из нее возможно выполнение кистоцистерностомии как в оптико-каротидном, так и в глазодвигательно-тенториальном треугольниках [4,5].

Интраоперационная эндоскопическая навигация — ориентиры и образования

Все структуры и образования, составляющие стенки арахноидальной кисты, также как и последовательность их осмотра, сходны и аутентичны с данными, описанными нами при выполнении эндоскопической кистокруроцистерностомии [5].

Эндомикрохирургические аспекты выполнения кистопонтоцистерностомии

После визуализации глазодвигательно-тенториального треугольника основным является вопрос — находится ли глазодвигательный нерв и намет мозжечка в одной плоскости, либо глазодвигательный нерв, вовлеченный в спаечный процесс, смещен каудально, и намет мозжечка как бы "нависает" над ним. Последний вариант топографо-анатомического расположения является предпосылкой для проведения *кистопонтоцистерностомии*, ибо мембрана арахноидальной кисты подворачивается под намет мозжечка

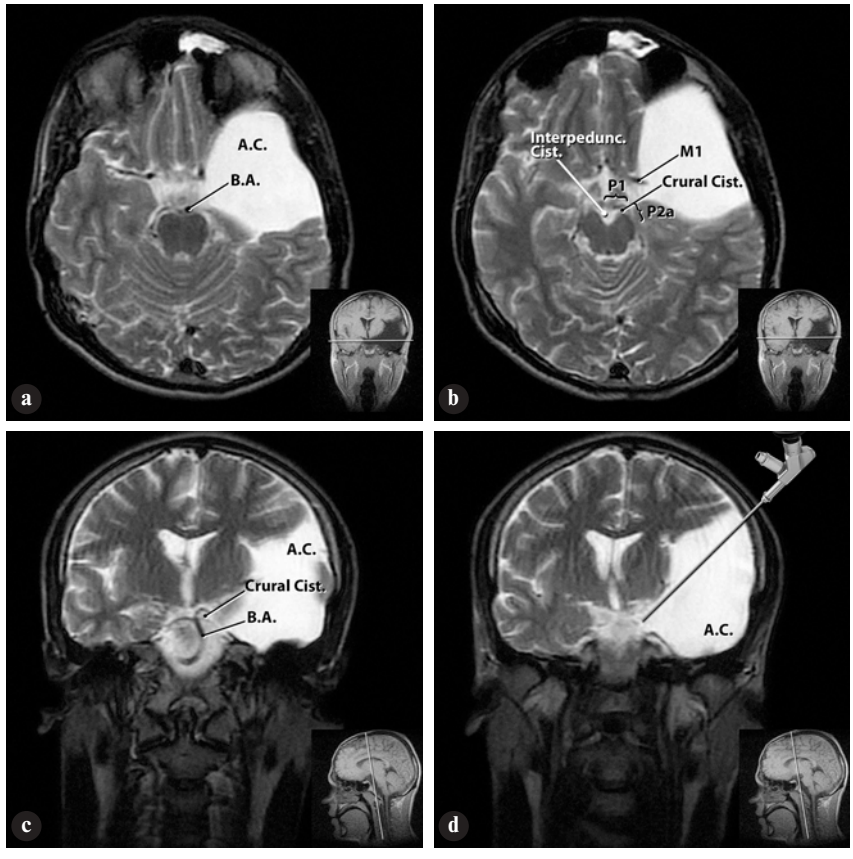

Рис. 1

МРТ головного мозга пациента С.: серединные структуры смещены вправо до 3 мм на уровне прозрачной перегородки. Определяется арахноидальная киста левой средней черепной ямки, размером 72×80×45 мм, вызывающая умеренную компрессию левого бокового желудочка и достигающая перимезенцефальных цистерн на уровне ножек мозга.

A-B. *Аксиальная МРТ проекция* — на уровне ножек мозга арахноидальная киста (A.C.) граничит с круральной (Crural Cist.) и межножковой (Interpeduncular Cist.) цистернами. Просматривается M1 участок средней мозговой артерии, бифуркация основной артерии (B.A.), левая задняя мозговая артерия — ее сегменты P1 и P2a.

C. *Коронарная МРТ проекция* — основная артерия имеет изгиб влево, в сторону понтинной и круральной цистерн, что теоретически усложняет проведение кистокруроцистерностомии в глазодвигательно-тенториальном треугольнике.

D. Схематичное изображение эндоскопического доступа к ГТТ — траектория направления эндоскопа для выполнения кистопонтоцистерностомии.

по заднелатеральному краю глазодвигательно-тенториального треугольника, охватывая край намета сверху и снизу, прирастая в латеральном углу ГТТ к скату и пирамидке. Формирующаяся мембранозная экскавация в сторону мостомозжечковых цистерн существенно уменьшает резервные субарахноидальные пространства, находящиеся под оболочкой арахноидальной кисты — субарахноидальные цистерны основания с расположенными в них артериями значительно сужаются. При этом круральная цистерна в области возможного выполнения кистокруроцистерностомии настолько уплощается, что возникает риск повреждения ножки мозга.

Таким образом, первоначально выполняется перфорация мембраны арахноидальной кисты именно ближе к краю мозжечкового намета, где указанные резервные пространства все же относительно глубже. В этой безсосудистой зоне можно проводить как коагуляцию мембраны кисты, так и ее перфорацию жестким микроинструментом — микрощипцами или микрокусачками, диаметр которых 1,2 мм. Через полученное отверстие целесообразно ввести 2,8 мм нейроэндоскоп, который позволит убедиться, что обзору открыты латеральная и медиальная цистерны моста, и находящаяся там основная артерия.

Сформировавшееся соустье необходимо дополнительно расширить, ибо оно имеет форму щели, идущей параллельно краю мозжечкового намета, и теоретически может работать как клапан с односторонней направленностью тока ликвора. Для этого выполняется именно коагуляция мембраны арахноидальной кисты, но уже исключительно на краю намета, непосредственно над сформированной стомой — верхний участок мембраны в результате коагуляции сокращается и натягивается, подтягивая участок мембраны кисты, расположенный внутри глазодвигательно-тенториального треугольника, кверху. В итоге происходит не только увеличение кистоцистернальной стомы, но и расширение круральной цистерны и латеральной цистерны моста. Хотим отметить, коагуляция арахноидальной мембраны на намете мозжечка является безопасной процедурой, так как все структуры находящиеся под зоной коагуляции, хорошо просматриваются.

Завершающим этапом *эндоскопической кистопонтоцистерностомии* является инспекция базальных субарахноидальных цистерн торцевым 4 мм нейроэндоскопом, который позволяет удостовериться в эффективности работы стомы — визуализируется скат, боковая цистерна моста, основная артерия в

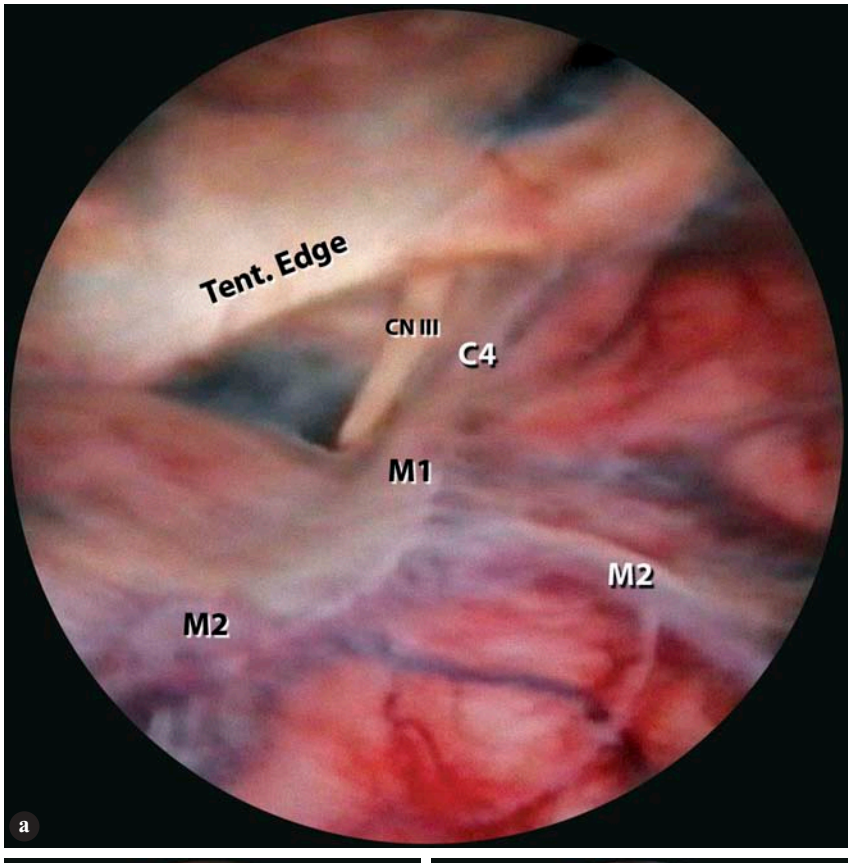

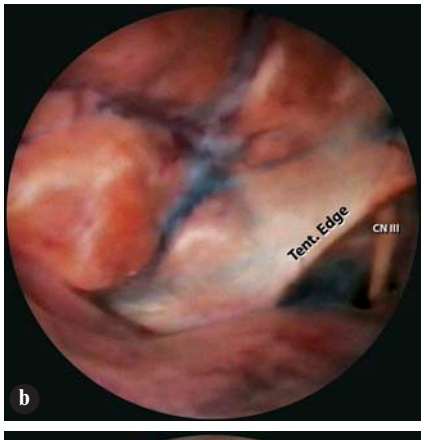

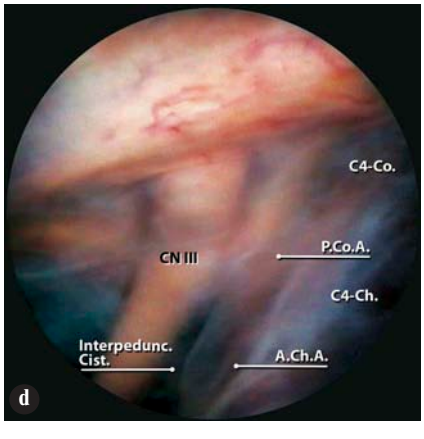

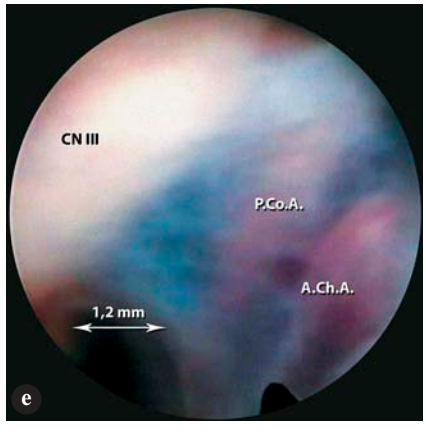

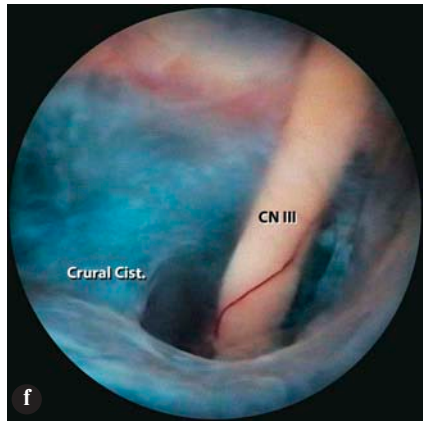

Рис. 2

Эндоскопический осмотр арахноидальной кисты левой средней черепной ямки.

A (0°). Визуализируются сегменты M1-M2 средней мозговой артерии, внутренняя сонная артерия (C4), глазодвигательный нерв (CN III), край мозжечкового намета (Tent.Edge).

B (0°). Задние отделы арахноидальной кисты — латеральная стенка представлена атрофированным мозговым веществом. В глубине просматривается намет мозжечка (Tent.Edge) и глазодвигательный нерв (CN III), формирующие глазодвигательно-тенториальный треугольник, который покрыт массивной мембраной арахноидальной кисты.

C (0°). Передние отделы арахноидальной кисты представлены атрофированным мозговым веществом лобной доли. C4 сегмент внутренней сонной артерии частично прикрыт мозговым веществом. Глазодвигательный нерв (CN III) и внутренняя сонная артерия расположены в непосредственной близости друг от друга.

D (0°). Детальная эндоскопическая инспекция глазодвигательного нерва (CN III) и C4 сегмента внутренней сонной артерии (C4-Co. и C4-Ch. сегменты). Между ними просматриваются задняя соединительная (P.Co.A.) и передняя ворсинчатая (A.Ch.A.) артерии. Все образований покрыты массивной арахноидальной мембраной, перекрывающей ток ликвора в межножковую цистерну (Interpeduncular Cist.).

E (30°). Медиальная часть "глазодвигательно-каротидного пространства" — глазодвигательный нерв (CN III), задняя соединительная (P.Co.A.) и передняя ворсинчатая (A.Ch.A.) артерии расположены настолько близко друг к другу, что безопасно выполнить эндоскопическую перфорацию мембраны арахноидальной кисты в этой области невозможно.

F (0°). Медиальная часть глазодвигательного нерва (CN III) и глазодвигательно-тенториального треугольника — мембрана арахноидальной кисты, выстилающая ГТТ, охватывает глазодвигательный нерв в виде муфты, формируя вокруг него воронку и изолируя крургальную цистерну (Crural Cist.). В латеральной части этого треугольника кистозная оболочка приращена к скату и задней поверхности пирамидки.

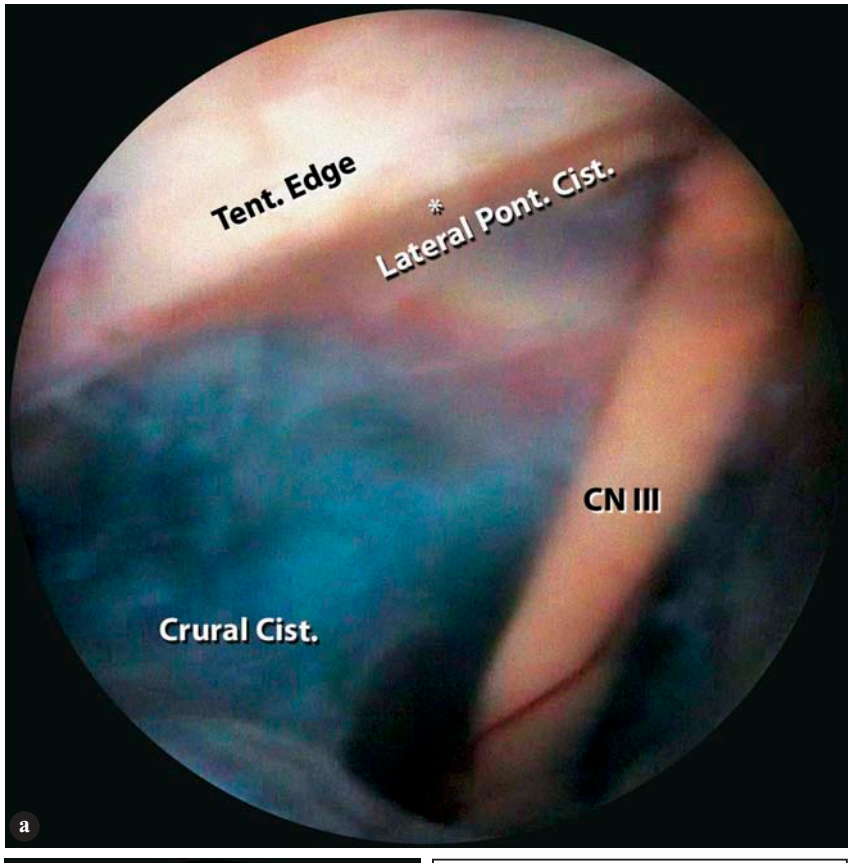

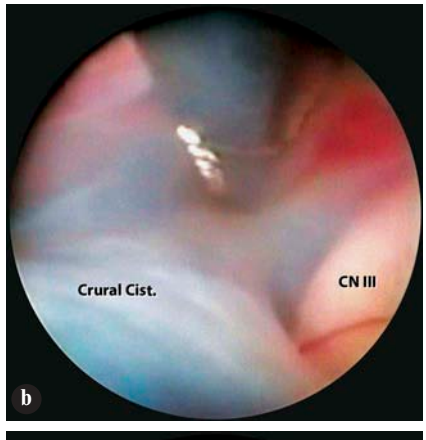

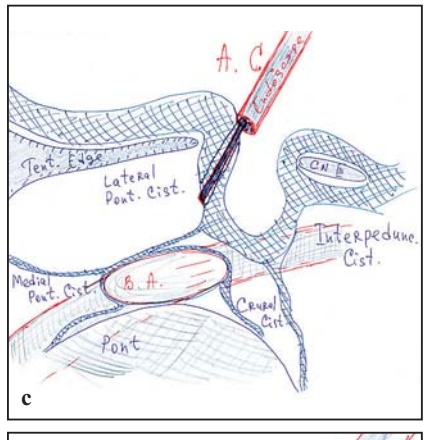

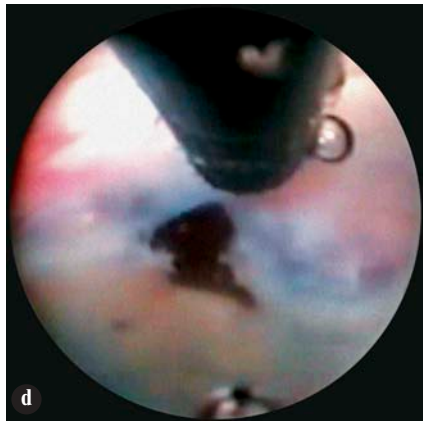

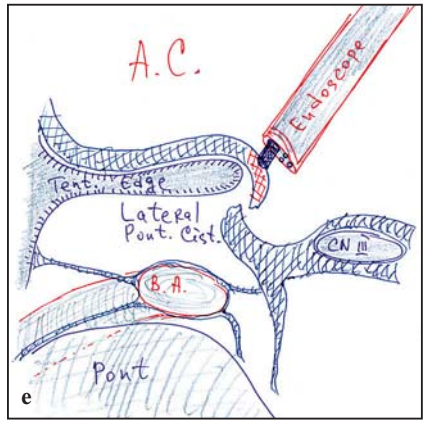

Рис. 3

Детализация проведения *эндоскопической кистопонтоцистерностомии в ГТТ.*

A (0°). Глазодвигательно-тенториальный треугольник — мембрана арахноидальной кисты подворачивается под намет мозжечка, вдаваясь в сторону боковой цистерны моста (Lat.Pont.Cist.). Круральная цистерна сдавлена (Crural Cist.) и деформирована. Безопасный участок для выполнения кисто-цистерностомии отмечен звездочкой (*).

B (0°). Начальный этап перфорации латерального края мембраны микродиссектором непосредственно вблизи намета мозжечка.

C *(схема к рис. 3 b).* Траектория движения эндоскопа на начальном этапе кистопонто-цистерностомии в ГТТ в боковой плоскости: взаиморасположение основных образований, находящихся под арахноидальной мембраной. Участок мембраны для формирования стомы расположен под наметом (Tent.Edge).
Обозначения на схеме — полость арахноидальной кисты (A.C.), глазодвигательный нерв (CN III), основная артерия (B.A.), мост (Pont), базальные субарахноидальные цистерны.

D (0°). Моноэлектрод выполняет коагуляцию арахноидальной стенки кисты на намете мозжечка после ее перфорации. Методика полностью безопасна и позволяет существенно расширить стому.

E *(схема к рис. 3 d).* Эндоскопическая коагуляции края стомы на намете: взаиморасположение основных образований, граничащих с зоной перфорации в боковой плоскости — открыта обзору боковая цистерна моста (Lateral Pont.Cist.).
Обозначения на схеме — полость арахноидальной кисты (A.C.), глазодвигательный нерв (CN III), основная артерия (B.A.), мост (Pont), базальные субарахноидальные цистерны.

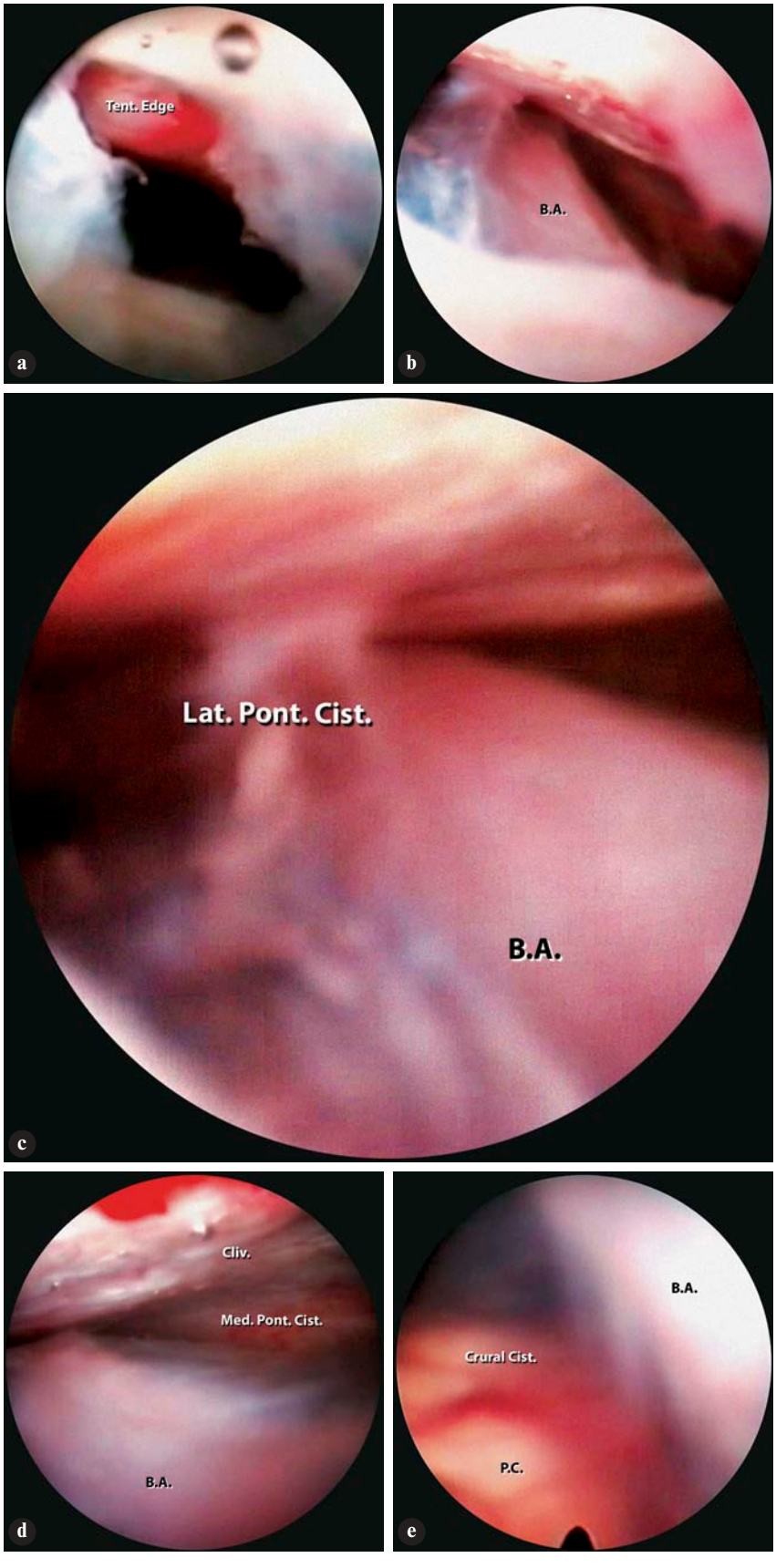

Рис. 4

Эндоскопическая кистопонтоцистерностомия в глазодвигательно-тенториальном треугольнике успешно выполнена. Проводится обзор базальных субарахноидальных цистерн.

A (0°). Общий вид сформированной стомы — в глубине просматривается край намета мозжечка (Tent.Edge) и субтенториальные субарахноидальные пространства.

B (0°). Через кистоцистернальную стому просматривается участок основной артерии (B.A.).

C (0°). Открыта верхняя часть боковой цистерны моста, в сторону которой основная артерия делает изгиб.

D (0°). Медиальная цистерна моста — визуализируется основная артерия, вентральнее которой виден скат (Cliv.).

E (30°). Передне-нижние отделы круральной цистерны — ножка мозга (P.C.), основная артерия (B.A.).

F *(схема к рис. 4 c; рис. 4 d; рис. 4 e)*. Области эндоскопического осмотра в боковой плоскости субтенториальных структур, которые визуализируются через сформированную кистопонтоцистернальную стому в зависимости от угла обзора эндоскопа и его расположения.

Обозначения на схеме — полость арахноидальной кисты (A.C.), намет мозжечка (Tent.Edge), глазодвигательный нерв (CN III), основная артерия (B.A.), мост (Pont), базальные субарахноидальные цистерны.

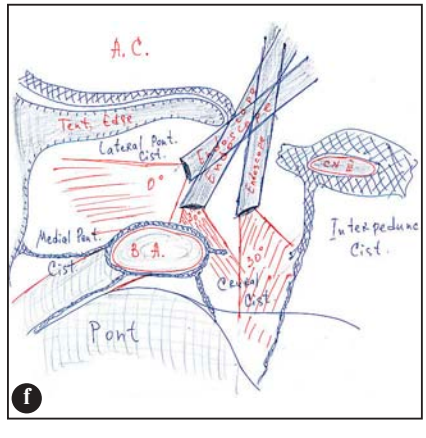

медиальной цистерне моста, сам мост, а также хорошо просматривается флотация трабекул субарахноидальных оболочек, расположенных на базилярной артерии и мосте.

Результаты

В наших наблюдениях у обоих пациентов, оперированных вышеописанной методикой, наступило стойкое клиническое улучшение состояния. Все жалобы, а в основном они касались упорных головных болей, полностью регрессировали. Послеоперационных осложнений не наблюдалось.

В отдаленном периоде оба пациента были вызваны на повторное обследование через 12 месяцев. Контрольный осмотр подтвердил стойкое клиническое улучшение состояния этих ранее оперированных больных — оба учатся и работают, общемозгового и очагового неврологического дефицита не отмечено. Больным были выполнены МРТ исследования головного мозга — увеличения кист не наблюдалось, а отмечены тенденции к их уменьшению. Приводим клиническое наблюдение над одним из этих пациентов.

Клиническое наблюдение

Пациент С., 24 лет, поступил в нашу клинику 22/10-2007г. с жалобами на постоянные сильные головные боли, давящего характера, не купирующиеся анальгетиками. Головные боли беспокоят на протяжении многих лет. Последний год боли приобрели стойкий интенсивный характер.

При осмотре: больной соматически сохранен, очагового неврологического дефицита не выявлено, со стороны внутренних органов без особенностей.

МРТ головного мозга: в левом полушарии определяется гигантская арахноидальная киста средней черепной ямки, гомолатеральный боковой желудочек умеренно деформирован. Срединные структуры на уровне прозрачной перегородки смещены вправо на 3 мм (рис. 1).

Учитывая выраженность гипертензионного синдрома, данные МРТ, больному в плановом порядке было выполнено эндоскопическое оперативное лечение — *кистопонтоцистерностомия в глазодвигательно-тенториальном треугольнике*.

Эндоскопический этап операции

После выполнения предложенного нами эндоскопического доступа обзору открылась внутренняя поверхность арахноидальной кисты (рис. 2 a). На медиальной поверхности определяется магистральный ствол средней мозговой артерии (M1-M2 сегменты). Медио-базально просматривается внутренняя сонная артерия (C4 сегмент), позади которой визуализируется левый глазодвигательный нерв (рис. 2 a-c). Между внутренней сонной артерией и глазодвигательным нервом имеется узкое пространство шириной до 1,2 мм, где видны тоненькие стволы задней соединительной и передней ворсинчатой артерий (рис. 2 d-e). Позади глазодвигательного нерва определяется мембранозный участок треугольной формы, ограниченный сзади и латерально наметом мозжечка, и медиально задним сегментом *uncus* — глазодвигательно-тенториальный треугольник (рис. 3 a). Помимо указанных образований сквозь базальную мембрану визуализируются круральная субарахноидальная цистерна и боковая цистерна моста (рис. 3 a).

Мембрана глазодвигательно-тенториального треугольника обволакивает глазодвигательный нерв (рис. 2 f) и подворачивается под край мозжечкового намета, где прирастает, формируя неподвижное выпячивание в сторону находящейся под ней боковой цистерны моста (рис. 3 a). Область круральной цистерны выражено деформирована за счет натяжения мембраны кисты (рис. 3 a).

В латеральной зоне ГТТ, ближе к краю намета выполнена перфорация мембраны микродиссектором (рис. 3 b). В сформированную стому введен 2,8 мм нейроэндоскоп, который разволокнил трабекулы мембраны Лилеквиста и достиг боковой цистерны моста. Стома в виде узкой щели, расположенная параллельно краю тенториума, расширена путем коагуляции ее верхнего края непосредственно на мозжечковом намете (рис. 3 d). В результате этой манипуляции мембрана на мозжечковом намете сократилась, что привело к увеличению вертикального размера стомы и натяжению мембраны в самом глазодвигательно-тенториальном треугольнике (рис. 4 a). Как следствие, увеличилось субарахноидальное пространство в области круральной цистерны и боковой цистерны моста. Кистоцистернальная стома из щелевидной превратилась в округлую, с напряженными краями, не позволяющими ей в дальнейшем закрыться.

Торцевым 4 мм нейроэндоскопом выполнена инспекция базальных субарахноидальным пространств — визуализирована боковая цистерна моста и основная артерия, покрытая полупроницаемой арахноидальной оболочкой, мост, скат и медиальная цистерна моста, расположенная кпереди от указанной артерии (рис. 4 b-d). Дорзальнее последней, медиально и кверху определяется ножка мозга — это нижний отдел круральной цистерны, которую возможно увидеть лишь применив 30° нейроэндоскоп с диаметром 2,8 мм (рис. 4 e). Таким образом, имеется полное сообщение полости арахноидальной кисты с перимезенцефальными и мостомозжечковыми субарахноидальными цистернами.

Послеоперационный период

Ранний период протекал без осложнений. Головные боли у больного полностью исчезли. Послеоперационная рана зажила первичным натяжением. Пациент выписан из отделения на 10 сутки. При контрольной МР томографии через 1 год смещения серединных структур нет, отмечена тенденция к уменьшению арахноидальной кисты.

Обсуждение

Широкое внедрение эндоскопической техники в повседневную нейрохирургическую практику, ее использование в качестве основной либо вспомогательной оперативной технологии при самых различных внутричерепных патологических образованиях является лишь подтверждением мировой тенденции к минимизации операционной нейрохирургической травмы при высокой результативности и эффективности хирургических операций [6, 9,11,15].

Тем не менее, по мнению многих исследователей, каждый случай интракраниального эндоскопического вмешательства представляет особое, во многом неповторимое наблюдение [7,16].

Эндоскопические операции на арахноидальных кистах средней черепной ямки подтверждают эти мнения — многообразие артерий, краниальных нервов и прилегающих структур делает проведение этих операций и простым и одновременно сложным процессом [8,10,14].

Казалось бы, существенные размеры глазодвигательно-тенториального треугольника должны позволять выполнять кистоцистерностомию достаточно просто — под контролем миниатюрной видеокамеры происходит рассечение мембраны, под которой расположены базальные субарахноидальные цистерны [2]. Теоретически технология и простая, и относительно безопасная. На практике же мы встречается с первой проблемой — значительно измененной анатомией средней черепной ямки и медиальных структур. Вторая проблема — определение основных ориентиров, их топографо-анатомические особенности в условиях ограниченного эндоскопического поля обзора. Третья проблема — выбор оптимального и безопасного участка для эндоскопической перфорации кисты.

В условиях, когда арахноидальная киста непосредственно граничит лишь с мостомозжечковыми и перимезенцефальными субарахноидальными цистернами, выбор вида кистоцистерностомии — *кистокруроцистерностомия* либо *кистопонтоцистерностомия* остается за хирургом, однако для *кистокруроцистерностомии* есть свои четкие показания [5].

Показания же к проведению *эндоскопической кистопонтоцистерностомии* исходят из ряда объективных факторов, ограничивающих выполнение *кистокруроцистерностомии*, которыми являются следующие основные особенности топографо-анатомического расположения стенки арахноидальной кисты в глазодвигательно-тенториальном треугольнике:

- опускаясь на базальную поверхность арахноидальной кисты с медиальной ее стенки, мембранозная капсула прирастает к мембране Лилеквиста и уменьшает просвет круральной цистерны;
- охватывая глазодвигательный нерв на всем его протяжении в ГТТ, мембранозная капсула прирастает к скату и к задней поверхности пирамидки в латеральном углу этого треугольника;
- намет мозжечка, формирующий латеральную стенку глазодвигательно-тенториального треугольника, выполнен мембранозной стенкой кисты как сверху, так и частично снизу, что определяет следующую нижеописываемую топографо-анатомическую особенность;
- по краю намета мозжечка, снизу, мембранозная стенка формирует карман или выпуклость в сторону латеральной цистерны моста. Это углубление малоподвижно за счет фиксации с трех сторон: дорзально — к нижнему краю мозжечкового намета, латерально — к скату и пирамидке, медиально — к мембране Лилеквиста.

Следует помнить еще один очень важный аспект — в круральной цистерне проходит верхняя мозжечковая артерия [17], туда же может быть смещена основная артерия и при уменьшении размеров этой цистерны за счет срастания капсулы АК и мембраны Лилеквиста теоретически существует опасность травматизации указанных магистральных сосудов.

Все эти особенности, встретившиеся у двух из шести наших пациентов (33,3%) определили выполнение именно *эндоскопической кистопонтоцистерностомии в ГТТ.*

Выводы

Проведенные топографо-анатомические и секционные исследования, сопоставление их с интраоперационными эндоскопическими данными, позволили нам разработать и предложить к применению нейрохирургическое вмешательство — *эндоскопическую кистопонтоцистерностомию в глазодвигательно-тенториальном треугольнике.* Эта операция позволяет эффективно и безопасно создать стому, которая соединяет полость арахноидальной кисты с латеральной и медиальной цистернами моста, восстанавливая ликворототок и ликвидируя гипертензионный синдром, что приводит к стойкому клиническому улучшению состояния пациентов.

Эндоскопическая кистопонтоцистерностомия выполняется в тех случаях, когда арахноидальная киста средней черепной ямки третьего типа в аксиальной МРТ проекции достигает мостомозжечковых и перимезенцефальных цистерн, а мембрана кисты в глазодвигательно-тенториальном треугольнике формирует малоподвижное углубление в сторону боковой цистерны моста, под краем намета мозжечка.

Критерием формирования эффективной кисто-понтоцистернальной стомы является эндоскопическая визуализация основной артерии.

Данный вид эндоскопических операций может являться альтернативой микрохирургическим вмешательствам с выполнением краниотомий и применением операционного микроскопа, а также различным шунтирующим операциям.

Литература

1. Данчин А.А. (2007) Эндоскопическая анатомия внутренней поверхности арахноидальных кист средней черепной ямки. Український журнал малоінвазивної та ендоскопічної хірургії. Vol. 11; 3: 3-11
2. Данчин А.А. (2007) Эндоскопические топографо-анатомические ориентиры перимезенцефальных и мостомозжечковых субарахноидальных цистерн при хирургических вмешательствах на арахноидальных кистах средней черепной ямки. Український журнал малоінвазивної та ендоскопічної хірургії. Vol. 11; 4: 3-11
3. Данчин А.А. (2008) Трехмерные эндоскопические топографо-анатомические ориентиры оптико-каротидной области при эндоскопических хирургических вмешательствах на арахноидальных кистах средней черепной ямки. Український журнал малоінвазивної та ендоскопічної хірургії. Vol. 12; 1: 3-12
4. Данчин А.Г., Полищук Н.Е., Данчин А.А. (2008) Эндоскопическая кистоцистерностомия в оптико-каротидном треугольнике при арахноидальных кистах средней черепной ямки третьего типа. Український журнал малоінвазивної та ендоскопічної хірургії. Vol. 12; 2: 5-16
5. Данчин А.Г., Полищук Н.Е., Данчин А.А. (2008) Эндоскопическая кистокруроцистерностомия в глазодвигательно-тенториальном треугольнике при арахноидальных кистах средней черепной ямки третьего типа. Український журнал малоінвазивної та ендоскопічної хірургії. Vol. 12; 3: 4-12
6. van Beijnum J., Hanlo P.W., Fischer K., et al. (2008) Laser-assisted endoscopic third ventriculostomy: long-term results in a series of 202 patients. Neurosurgery. Vol. 62; 2: 437-444
7. Cappabianca P., Cinalli G., Gangemi M., Brunori A., et al. (2008) Application of neuroendoscopy to intraventricular lesions. Surgery of human cerebrum II, Part 2. (eds. Apuzzo M.L.J.) Neurosurgery. [Suppl.] Vol. 62; 2: 575-598
8. Hopf N.J., Perneczky A. (1998) Endoscopic neurosurgery and endoscope-assisted microneurosurgery for the treatment of intracranial cysts. Neurosurgery. Vol. 43; 6: 1330-1337
9. Levy M.L., Nguyen A., Aryan H., et al. (2006) Robotic virtual endoscopy: development of a multidirectional rigid endoscope. Operative Neurosurgery. Vol. 59; 1: 134-141
10. Levy M.L., Wang M., Aryan H.E., Yoo K., Meltzer H. (2003) Microsurgical keyhole approach for middle fossa arachnoid cyst fenestration. Neurosurgery. Vol. 53; 3: 1138-1145
11. Morita A., Shin M., Sekhar L.N., Kirino T. (2006) Endoscopic microneurosurgery: usefulness and cost-effectiveness in the consecutive experience of 210 patients. Neurosurgery. 58: 315-321
12. Rhoton A.L. (2002) The supratentorial cranial space: microsurgical anatomy and surgical approaches. Neurosurgery. Vol. 51; 4: 410
13. Rhoton A.L. (2007) The Cerebrum: Surgery of the human cerebrum, Part 1. (eds. Apuzzo M.L.J.) Neurosurgery. [Suppl.] Vol. 61; 1: 37-119
14. Schroeder H.W.S., Gaab M.R. (1998) Endoscopic management of intracranial arachnoid cysts. In book: Minimally invasive techniques for neurosurgery. Hellwig D., Bauer B., (ed). (Berlin). Springer eds. pp 101-105
15. Schroeder H.W.S., Oertel J., Gaab M.R. (2007) Endoscopic treatment of cerebrospinal fluid pathway obstructions. Operative Neurosurgery. Vol. 60; 2: 44-52
16. Trivelato F.P., Giannetti A.V. (2008) Endoscope-controlled microneurosurgery to treat middle fossa epidermoid cysts: technical case report. Operative Neurosurgery. Vol. 62; 1: 105-107
17. Ulm A.J., Tanriover N., Kawashima M., Campero A., Bova F.J., Rhoton A.L. (2004) Microsurgical approaches to the perimesencephalic cisterns and related segments of the posterior cerebral artery: comparison using a novel application of image guidance. Neurosurgery. Vol. 54; 6: 1313-1328

ПОДПИСКА 2009

Глубокоуважаемые подписчики, читатели, авторы оригинальных статей!

"Украинский журнал малоинвазивной и эндоскопической хирургии" распространяется непосредственно каждому читателю/учреждению Украины редакцией напрямую.

Благодаря поддержке Киевского клинического госпиталя рассылка журнала проводится бесплатно, так же как и публикация оригинальных статей.

Для получения журнала в 2009 году Вам/Вашему учреждению необходимо прислать заявку в произвольной форме в адрес редакции.

© Український журнал малоінвазивної та ендоскопічної хірургії
(2008) Vol. 12; 4: 13-21

К ВОПРОСУ О МАЛОИНВАЗИВНЫХ ОПЕРАЦИЯХ ПРИ ОГНЕСТРЕЛЬНЫХ РАНЕНИЯХ ПОЗВОНОЧНИКА И СПИННОГО МОЗГА

Данчин А.Г., Данчин А.А., Лурин И.А., Цвигун Г.В., Мельник Н.Ф., Красильников Р.Г.

Клиника нейрохирургии и неврологии Главного военного клинического госпиталя МО Украины, Киев

Into the Question of Minimally Invasive Operations in Patients with Vertebra Column and Spinal Cord Gun-Shot Wounds

A.G. Danchin, A.A. Danchin, I.A. Lurin, G.V. Tzvigyn, N.F. Melnik, R.G. Krasilnikoff

Clinic of Neurosurgery and Neurology, Main Military Clinical Hospital of the Defense Ministry, Kiev, Ukraine

Received: September 29, 2008
Accepted: October 30, 2008

Адреса для кореспонденції:
Клініка нейрохірургії та неврології
Головний військовий клінічний госпіталь
вул. Госпітальна, 18, Київ, 01133, Україна
Тел./факс.: +38-044-522-83-79
e-mail: bomartin@yandex.ru

Summary

In the cases of a gun-shot blind penetrating injuries of cervical vertebra column and spinal cord anterior parts the surgical goal is to make anterior decompression with vertebral body resection and its transplantation. We describe minimally invasive method for such decompression in the case of anterior gun-shot injury of C_7-D_1 disc. We observed a young lady with that pathology. She was operated in our clinic with good result.

Key words: C_7-D_1 disc, gun-shot injury, minimally invasive neurosurgery.

Введение

Огнестрельные ранения позвоночника и спинного мозга во время крупномасштабных войн, да и при локальных военных конфликтах относительно редкий вид боевых повреждений — 0,3-2,0% от всех огнестрельных ранений, хотя имеет некоторую устойчивую тенденцию к увеличению [1,3]. Преобладают ранения осколочные над пулевыми, которых в 4-5 раз больше последних. Исследователи отмечают преимущественно слепой характер ранения. Данные о ранении различных отделов позвоночника и спинного мозга приводятся в литературе значительно вариабельно. Большая часть раненых имеют неврологические нарушения различной степени тяжести [1-3].

Огнестрельные ранения позвоночника и спинного мозга являются одним из наиболее тяжелых боевых повреждений, имеющие высокую летальность и стойкую инвалидизацию. Высокая летальность у таких раненых отмечается во всех периодах травматической болезни. В раннем периоде, сразу же после получения ранения, высокая летальность обусловлена не только анатомическими повреждениями позвоночника и спинного мозга, кровопотерей и травматическим шоком, но часто и разрушениями, которые ранящий объект наносит органам на пути своего раневого канала. Однако, в редких случаях наблюдаются огнестрельные ранения позвоночника и спинного мозга изолированные, без повреждения других органов и иногда благоприятно текущие. Большинству раненых выполняются оперативные вмешательства, направленные на создание декомпрессии спинного мозга [1,3].

Первичная хирургическая обработка позвоночно-спинальных ранений чаще всего сводится к ламинэктомии, удалению и иссечению поврежденных некротических мягких тканей, костных структур и спинного мозга с его элементами. Так как единого мнения в

литературе на многие аспекты хирургии данного вида боевых повреждений нет, вопросы оперативного вмешательства при огнестрельных ранениях позвоночника и спинного мозга остаются до сих пор актуальными, хотя считается, что действенным улучшением неврологического дефицита является полноценная декомпрессия спинного мозга, которая достигается в основном задним доступом (путем ламинэктомии), а при ранениях передних отделов шейного отдела позвоночника и спинного мозга путем удаления тел поврежденных позвонков — передним доступом [1-3]. Однако в век бурного развития микрохирургии, малоинвазивной и эндоскопической нейрохирургии появляются возможности минимизировать объем оперативного вмешательства.

Мы не встретили публикаций, касающихся применения малоинвазивных микрохирургических операций при огнестрельных ранениях позвоночника и спинного мозга. В этой связи приводим наш опыт в данном направлении.

Материалы и методы

За последний год под нашим наблюдением находилась одна раненая с огнестрельным ранением шейного отдела позвоночника и спинного мозга. В связи с редким характером огнестрельного, пулевого, слепого, проникающего ранения шейного отдела позвоночника и спинного мозга, а также в связи с тем, что раненой выполнена малоинвазивная микрохирургическая операция, мы сочли целесообразным привести подробные данные этого наблюдения.

Клиническое наблюдение

Раненая М., 23 лет, поступила нашу клинику 08/09-2008 года с жалобами на боли в области передней поверхности шеи, наличие там же припухлости и раны, незначительную слабость в ногах и руках.

Из анамнеза: 06/09-2008 года в 17 часов случайно получила с расстояния примерно 300 м огнестрельное пулевое ранение шейного отдела позвоночника и спинного мозга из мелкокалиберного пистолета. Доставлена в хирургическое отделение ближайшей районной больницы, где после выполнения диагностических мероприятий проводилась консервативная терапия. 08/09-2008 года реанимобилем доставлена в наш госпиталь.

Объективно: общее состояние средней степени тяжести. В легких везикулярное дыхание, тоны сердца ясные. Пульс 88 в минуту, удовлетворительных качеств, АД 110 и 70 мм рт.ст. Живот мягкий, безболезненный. Физиологические отправления в норме.

Неврологический статус: сознание ясное, ориентирована в пространстве и во времени. Со стороны черепно-мозговых нервов без особенностей. Иннервация верхних конечностей не нарушена. Сила в мышцах рук и ног снижена до 4 баллов, сухожильные рефлексы на руках снижены, на ногах повышены, патологические стопные Бабинского с двух сторон. Физиологические отправления в норме.

Местно: отмечается выраженная одутловатость и отек мягких тканей передней поверхности шеи. Справа, в области средней части шеи, на внутренней поверхности проекции правой грудино-ключично-сосцевидной мышцы визуализируется округлой формы, с садненными краями, рана (входное отверстие) с незначительным серозным отделяемым, покрытая тонкой коричневой корочкой, диаметром около 6 мм (рис. 1).

Больная в неотложном порядке комплексно обследована.

ФГДС: патологии не выявлено

Обзорные рентгенограммы шейного отдела позвоночника: определяется инородное металлическое тело, размерами 10×7×6 мм, по форме напоминающее параллелепипед, расположенное в области задних отделов диска C_7-D_1 и задне-верхних отделов первого грудного позвонка, проникающее в просвет позвоночного канала на 3 мм (рис. 2).

Компьютерная томография шейно-грудного отдела позвоночника: отмечается выраженный отек мягких тканей правой половины шеи с переходом на грудную клетку. По ходу раневого канала и вокруг него признаки крови. Сосудистый пучок, трахея, пищевод и частично щитовидная железа смещены влево за счет отека мягких тканей. В теле D_1 позвонка металлической плотности инородное тело размерами 10×7 мм, которое вдается концом в просвет позвоночного канала на 3 мм (высокая вероятность повреждения дурального мешка и наличия эпидуральной гематомы) — рис. 3.

Окончательный диагноз: огнестрельное пулевое слепое проникающее ранение тел C_7 и D_1 позвонков и диска C_7-D_1, сотрясение спинного мозга.

Пациентке выполнена операция: передняя декомпрессия спинного мозга — частичное удаление диска C_7-D_1, частичное удаление тела D_1 и C_7, удаление инородного тела (пули).

Ход операции

Под эндотрахеальным наркозом в положении раненой на спине по внутреннему краю грудино-ключично-сосцевидной мышцы выполнен разрез кожи, подкожно-жировой клетчатки, поверхностной мышцы шеи (рис. 4). Рассечена лопаточно-подъязычная мышца, края ее прошиты и перевязаны. Обращает на себя внимание значительная имбибиция кровью мягких тканей по ходу раневого канала. Перевязаны и пересечены нижние щитовидная артерия и вена. Обнажена имбибированная кровью передняя продольная связка на уровне C_5-D_1, ее повреждения не отмечается. В области C_7 и D_1 по передней поверхности передняя продольная связка рассечена по средней линии. Тело D_1 позвонка отличается по цвету от C_7 — оно синюшнего цвета. После установки металлических меток на уровне дисков C_6-C_7 и C_7-D_1 выполнена интраоперационная спондилография — пуля находится на уровне верхней метки (рис. 5).

Микрохирургический этап операции: под увеличением операционного микроскопа в 15-30 раз удалена передняя и средняя части травматически измененного, красноватого цвета диска C_7-D_1, а также часть D_1 позвонка. Удаление последнего начато с верхнего левого квадранта и продолжено по средней части позвонка в виде цилиндрического канала диаметром 7-8 мм (рис. 6). На глубине 4 мм обнаружен верхний край свинцового инородного тела. Вокруг него в пределах 2 мм с помощью микроложечки и микродолота, с рабочей поверхностью в 1,5 мм, удалена поэтапно часть тела D_1 позвонка (рис. 7), пока не обнажили $^3/_4$ поверхности пули.

Пулю захватили кончиками бранш зажима и извлекли — рис. 8. Из дна ложа инородного тела (задней продольной связки) появилось незначительное количество ликвора — рис. 9. Вокруг ложа пули удалены множество мелких свинцовых кусочков от пули и костных фрагментов (рис. 10). Рана тщательно и многократно промыта физиологическим раствором с антибиотиками (рис. 11). После ее тампонады гемостатической марлей ликвор со дна раны не поступал (рис. 12). Ушита передняя продольная связка, послойные швы на мягкие ткани, кожа ушита косметическим швом (рис. 13).

Послеоперационный период

На следующий день после операции больная начала самостоятельно ходить, послеоперационный период протекал гладко. Отечность шеи регрессировала. На 7 сутки регрессировал нижний парапарез. Антибиотикотерапия продолжалась 7 дней.

При контрольном МРТ шейного и верхне-грудного отделов позвоночника и спинного мозга на 6 сутки после операции шейный лордоз выпрямлен, диск C_7-D_1 частично не дифференцируется, в переднем боковом отделе справа между телами позвонков прослеживается небольшой дефект диска и тела D_1 позвонка, заполненный массой, приближающейся по плотности к костной. Задняя продольная связка в области задне-верхнего отдела тела D_1 не смещена. Позвоночный канал не деформирован, структура спинного мозга не изменена (рис. 14).

На 9 сутки раненая выписана в удовлетворительном состоянии с рекомендацией ношения иммобилизирующего пластикового шейного воротника с контрольным осмотром через 2 месяца, рана зажила первичным натяжением.

Результаты и обсуждение

По классификации, предложенной для армий стран, входящих в блок НАТО (1975), описанное выше наблюдение относится к *прямой травме позвоночника и спинного мозга в результате огнестрельного ранения*. Однако данная классификация не отражает степень повреждения позвоночника и спинного мозга, хотя понятно, что огнестрельные ранения относящиеся к этой группе являются тяжелыми и прогностически связанны с угрозой для жизни раненых или инвалидизацией. В этом отношении более подробной и детальной является клинико-рентгенологическая классификация Н.С. Косинской (1945). Согласно данной классификации, приведенное нами выше клиническое наблюдение по своему характеру ближе всего относится к ранению II или IV типа, но не подходит точно ни к тому, ни к другому, так как при ранении II типа повреждается дужка позвонка, а при ранении IV типа только передние и средние отделы тел позвонков (рис. 15).

Описанное нами наблюдение логически свидетельствует о том, что данную классификацию необходимо дополнить шестым типом повреждения — повреждение и передних, и средних, и задних отделов тел позвонков с повреждением твердой мозговой оболочки или без повреждения ее, с повреждением спинного мозга или без повреждения (рис. 16).

Практикующим клиницистам понятно, что диагностика огнестрельных ранений позвоночника и спинного мозга основывается на классическом обследовании раненого, начиная с изучения жалоб, анамнеза, общехирургического и неврологического осмотра. Изучение характера огнестрельных ран позволяет определить достаточно точно направление раневого канала, определить его протяженность и самое главное вкупе с неврологическим дефицитом — уровень и характер ранения позвоночника и спинного мозга. Так, в нашем наблюдении у пострадавшей входное раневое отверстие располагалось справа в области средней части шеи на внутренней поверхности проекции правой грудино-ключично-сосцевидной мышцы, рана была округлой формы, с садненными краями и незначительным серозным отделяемым, диаметром около 6 мм, покрытая корочкой. Рана сфотографирована на цифровой фотоаппарат, помещена в компьютер, и увеличена для детального изучения (рис. 1). При детальном ее изучении можно было с уверенность сделать заключение, что верхний и правые края раны значительно больше по размерам других. Становилось понятно, что инородное тело имеет направление раневого канала сверху вниз и справа налево к средней линии и можно было предположить, что поврежденным сегментом могут быть нижние шейные или верхние грудные позвонки. Незначительный неврологический дефицит (легкий нижний парапарез) свидетельствовал о нетяжелом повреждении спинного мозга (сотрясении его).

Из дополнительных методов исследования наиболее важной и зачастую определяющей информацией о характере повреждения позвоночника, целостности позвоночного канала, наличии костных отломков и инородных тел является рентгенография. С помощью обзорной рентгенографии в двух стандартных проекциях можно определить, как и в нашем наблюдении,

Рис. 1

Входное пулевое отверстие в области средней части шеи — рана округлой формы, с садненными краями и незначительным серозным отделяемым, диаметром около 6 мм.

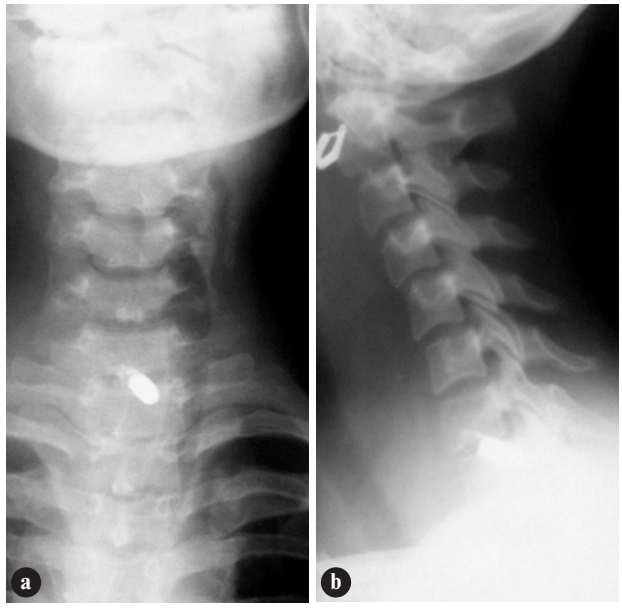

Рис. 2

Обзорные рентгенограммы шейного отдела позвоночника.

A. *Передняя проекция:* в задне-верхних отделах первого грудного позвонка, слева от средней линии определяется инородное металлическое тело, размерами 10×6 мм, по форме напоминающее параллелепипед.

B. *Боковая проекция:* пуля расположена в области задних отделов диска C_7-D_1, проникая в просвет позвоночного канала на 3 мм.

Рис. 3

Компьютерная томография шейно-грудного отдела позвоночника.

A-B. Выраженный отек мягких тканей правой половины шеи с переходом на грудную клетку. По ходу раневого канала и вокруг него признаки крови. Сосудистый пучок, трахея, пищевод и частично щитовидная железа смещены влево за счет отека мягких тканей. В теле D_1 позвонка металлической плотности инородное тело размерами 10×7 мм.

C. Пуля внедряется своим концом в просвет позвоночного канала на 3 мм.

наличие инородного тела, его форму, плотность, размеры, локализацию и ряд других важных данных.

С появлением высокоточных и информативных методов диагностики патологии позвоночника и спинного мозга, таких как КТ и МТР, больших изменений в возможностях диагностики огнестрельных ранений позвоночника и спинного мозга непосредственно после ранения не произошло. Это связано с тем, что при наличии в позвонках или в позвоночном канале инородного металлического тела, при КТ исследовании возникает множество артефактов, затрудняющих интерпретацию имеющихся повреждений (рис. 3 b), однако нейрохирург получает ценную информацию о состоянии позвоночника и спинного мозга непосредственно выше и ниже расположения инородного металлического тела. Что ка-

Рис. 5

Интраоперационная спондилография: металлические метки установлены на уровне дисков C_6-C_7 и C_7-D_1 — пуля находится на уровне верхней метки.

Рис. 4

По внутреннему краю грудино-ключично-сосцевидной мышцы намечен разрез кожи, подкожно-жировой клетчатки, поверхностной мышцы шеи.

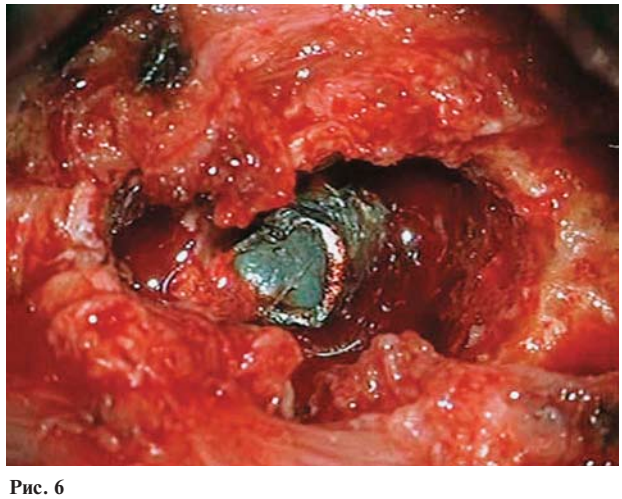

Рис. 6

Микрохирургический этап операции: под увеличением операционного микроскопа в 15-30 раз удалена передняя и средняя части травматически измененного диска C_7-D_1, часть D_1 позвонка. Удаление последнего начато с верхнего левого квадранта и продолжено по средней части позвонка в виде цилиндрического канала диаметром 7-8 мм. На глубине 4 мм обнаружен верхний край свинцовой пули.

сается МРТ, то проведение данного исследования при наличии инородного металлического тела в позвоночном канале или за его пределами невозможно.

Показаниями к оперативному вмешательству, как считают большинство авторов, являются:

- сдавление спинного мозга;
- проникающие ранения позвоночника и спинного мозга;
- наличие ранящего снаряда в позвоночном канале при слепых ранениях позвоночника и спинного мозга.

В связи с тем, что при ранениях позвоночника и спинного мозга преобладают ранения задних структур позвоночника и, вследствие этого возникает заднее сдавление спинного мозга, чаще всего выполняется доступ к поврежденному сегменту позвоночника путем ламинэктомии.

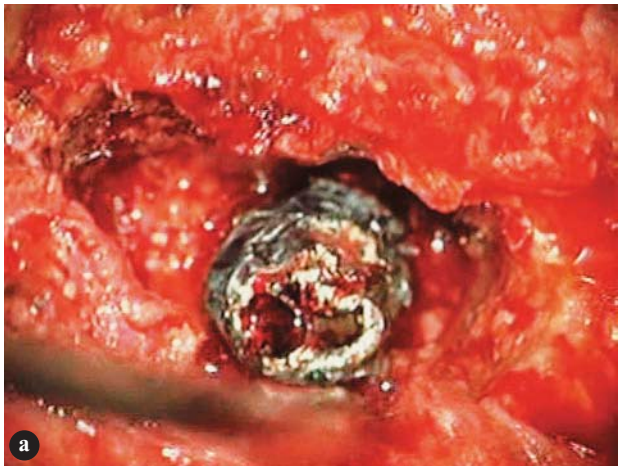

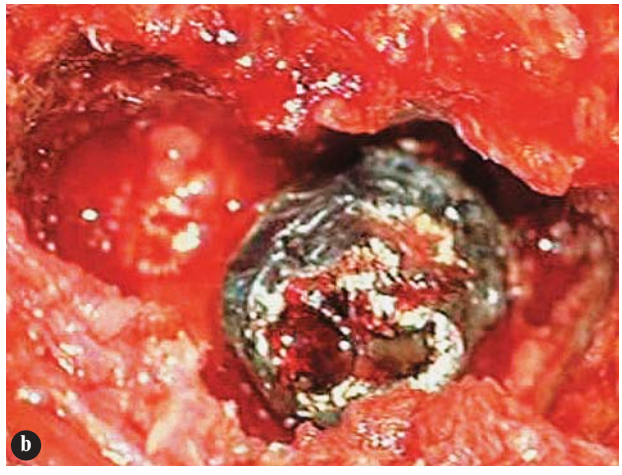

Рис. 7

Микрохирургический этап операции.

A. Этап удаления микроложечкой (с рабочей поверхностью в 1,5 мм) части тела D_1 позвонка вокруг пули в пределах 2 мм.

B. Пуля по периферии выделена из костных структур.

Рис. 8

Пуля извлечена из тела D_1 позвонка.

Что касается огнестрельных ранений шейного отдела позвоночника и спинного мозга, то при ранениях передних их отделов, по мнению ряда исследователей, целесообразно выполнять удаление передних структур поврежденных позвонков, достигая тем самым передней декомпрессии и заканчивать операцию передним расклинивающим корпородезом аутокостью [1,3]. Мы поставили целью минимизировать объем оперативного вмешательства на позвоночнике в нашем наблюдении и сохранить при возможности большие части поврежденного диска и тела поврежденных позвонков. Нам это удалось с помощью микрохирургического вмешательства, операция выполнялась под микроскопом *(Carl Zeiss OPMI Vario S 88)*, при увеличении в 10-30 раз. Контрольное МРТ исследование в раннем послеоперационном периоде свидетельствует о сохранении основной части диска C_7-D_1 и самих C_7 и D_1 тел позвонков, способных после иммобилизации и регенерации нести свою нагрузку, не ухудшая стабильности позвоночника.

Кроме того, вторым положительным моментом данного объема микрохирургической операции является создание условий, для уменьшения возможных инфекционных осложнений, ибо при этом нет необходимости в расклинивающем корпородезе аутокостью. Известно, каждая огнестрельная рана первично инфицирована и наличие аутокости, лишенной в первое время кровоснабжения и иннервации,

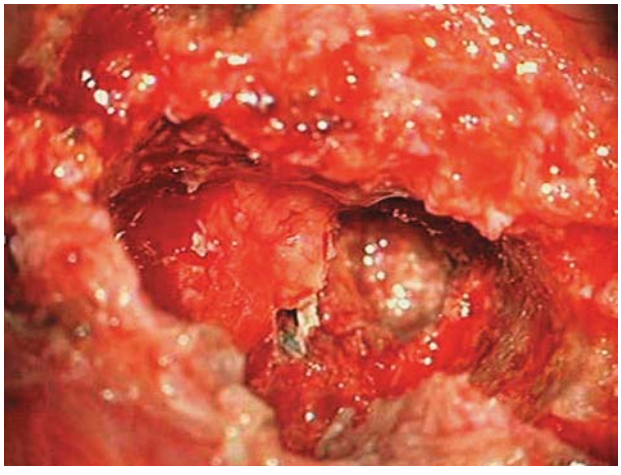

Рис. 9

В ложе удаленной пули из переднего субарахноидального пространства поступает прозрачный ликвор, что свидетельствует в пользу повреждения задней продольной связки, которая открылась обзору. Виден мелкий металлический фрагмент капсулы пули.

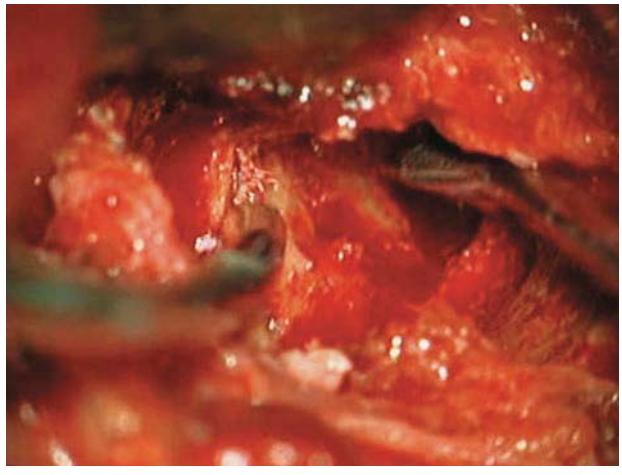

Рис. 10

Из ложа ранее извлеченной пули тела D_1 позвонка удаляется мелкий фрагмент ее металлической оболочки.

Рис. 11

Рана тщательно и многократно промыта физиологическим раствором с антибиотиками.

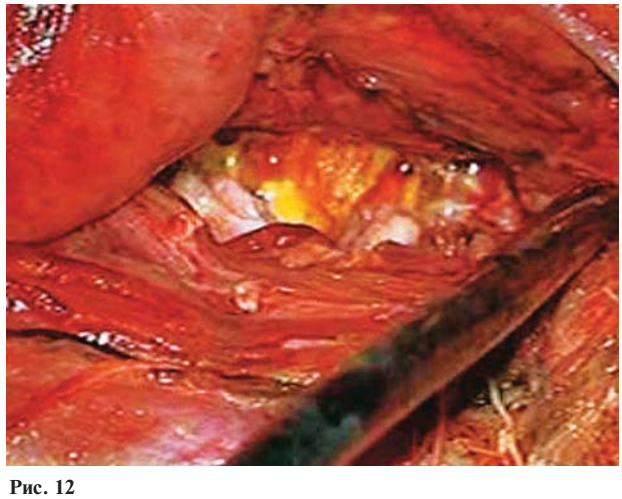

Рис. 12

Ложе извлеченной пули выложено гемостатической марлей, ликвор со дна раны не поступает.

Рис. 13

Кожа ушита косметическим швом.

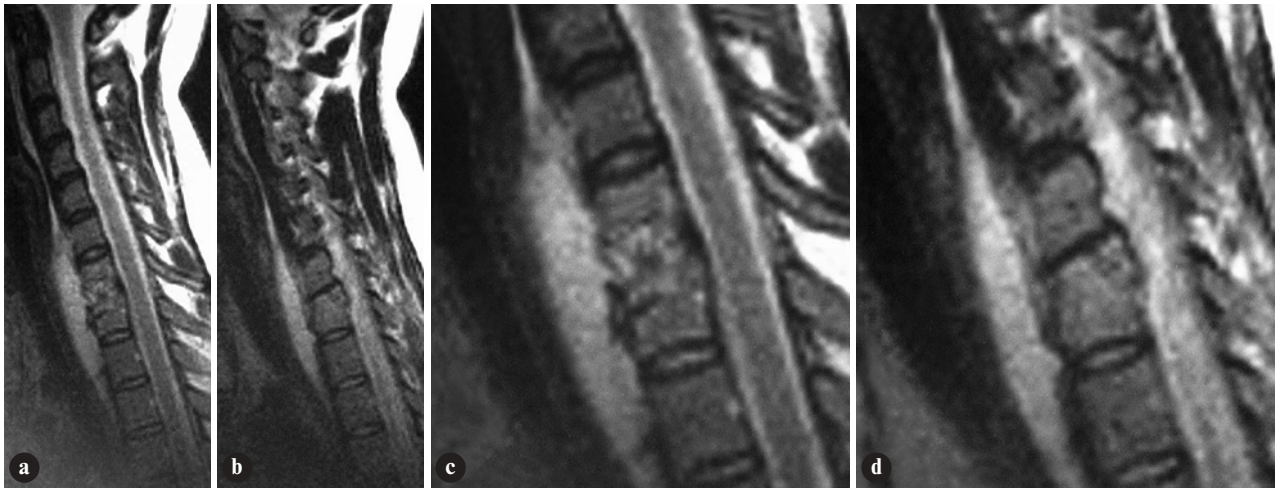

Рис. 14

Контрольная МР-томография шейного и верхне-грудного отделов позвоночника и спинного мозга. 6 сутки после операции.

A-D. Шейный лордоз выпрямлен, диск C_7-D_1 частично не дифференцируется, в переднем боковом отделе справа между телами позвонков прослеживается небольшой дефект диска и тела D_1 позвонка, заполненный массой, приближающейся по плотности к костной. Задняя продольная связка в области задне-верхнего отдела тела D_1 не смещена. Позвоночный канал не деформирован, структура спинного мозга не изменена.

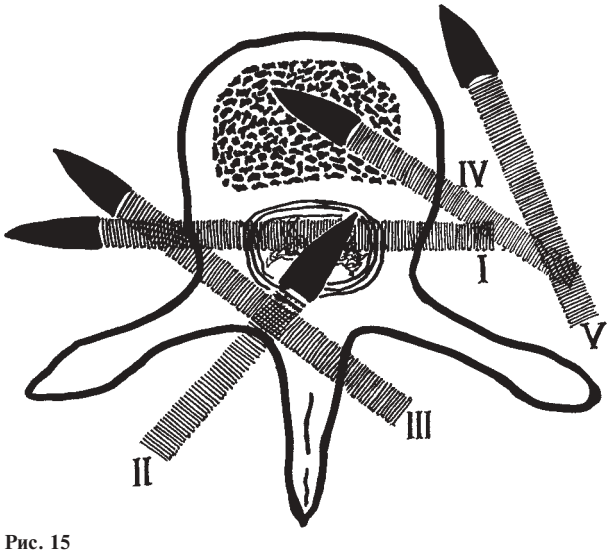

Рис. 15

Клинико-рентгенологическая классификация Н.С. Косинской (1945).

I. Сквозное проникающее ранение.
II. Слепое проникающее ранение.
III. Касательное проникающее ранение.
IV. Касательное непроникающее ранение.
V. Паравертебральное ранение (непроникающее).

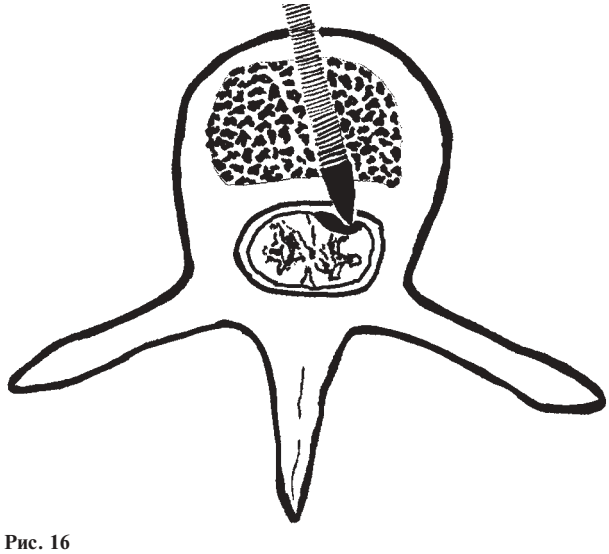

Рис. 16

Схема шестого типа повреждения передних, средних и задних отделов тел позвонков с повреждением твердой мозговой оболочки или без повреждения ее, с повреждением спинного мозга или без повреждения — случай, наблюдавшийся нами в клинической практике.

сама по себе является хорошей средой для развития инфекционных осложнений. Кроме того, во время оперативного вмешательства с помощью значительного увеличения операционного поля можно полностью удалить мелкие металлические фрагменты пули и мелкие костные отломки.

Однако остается теоретический вопрос — является ли удаление незначительной части тела позвонка и инородного тела (пули), которое вызывает локальную переднюю компрессию спинного мозга на очень маленькой площади его поверхности (примерно размерами 4×5 мм — около 20 мм^2), передней декомпрессией в том смысле, который мы вкладываем, когда полностью удаляем одно, либо два и несколько тел позвонков? Полагаем, что является. Другое дело, можно назвать эту декомпрессию "локальной" или

"местной", либо просто декомпрессией, учитывая, что фактор компрессии спинного мозга, пусть и на небольшой площади его устранен.

Выводы

С развитием малоинвазивной нейрохирургии на современном этапе технического оснащения нейрохирургических клиник, появились условия для выполнения микрохирургических малоинвазивных операций при огнестрельных пулевых ранениях шейного отдела позвоночника и спинного мозга. Эти операции направлены на сохранение целостности позвоночника и его функции при условии слепых огнестрельных ранений и не грубых разрушений тел позвонков и спинного мозга.

Объем данной операции заключается в удалении компремирующих спинной мозг факторов, которыми могут быть инородное тело, костные фрагменты, поврежденная часть диска. При этом сохраняется основная часть тела поврежденного позвонка и не нарушается стабильность позвоночника.

При предлагаемом микрохирургическом методе создаются более благоприятные условия для уменьшения возможных инфекционных осложнений, ибо при этом оперативное вмешательство выполняется под большим увеличением, что способствует более тщательному удалению мелких инородных тел и костных отломков и нет необходимости в расклинивающем корпородезе аутокостью.

Литература

1. Верховский А.И., Орлов В.П., Дулаев А.К., Труфанов Г.Е., Рамешвили Т.Е., Аносов Н.А. (2002) Огнестрельные ранения позвоночника и спинного мозга. В книге: *"Практическая нейрохирургия"*. (Санкт-Петербург). 164-171 с.
2. Данчин А.Г., Ильичев Н.П., Рубцов Н.Л., Бойко В.В., Данчин А.А. и соавт. (1997) Хирургическая тактика при огнестрельном пулевом слепом проникающем ранении краниовертебрального соединения с частичным нарушением проводимости спинного мозга. Особенности первичной хирургической обработки огнестрельной раны с использованием эндоскопической техники. Укр. ж. малоінвазивної ендоск. хір. Vol. 1; 1: 89-93
3. Щиголев Ю.С., Гизатуллин Ш.Х. (2002) Особенности оказания нейрохирургической помощи при боевой травме нервной системы на этапах медицинской эвакуации. В книге: *"Боевая травма нервной системы в условиях современных войн"*. (Москва). 95-125 с.

ПОДПИСКА 2009

Глубокоуважаемые подписчики, читатели, авторы оригинальных статей!

"Украинский журнал малоинвазивной и эндоскопической хирургии" распространяется непосредственно каждому читателю/учреждению Украины редакцией напрямую.

Благодаря поддержке Киевского клинического госпиталя рассылка журнала проводится бесплатно, так же как и публикация оригинальных статей.

Для получения журнала в 2009 году Вам/Вашему учреждению необходимо прислать заявку в произвольной форме в адрес редакции.

© Український журнал малоінвазивної та ендоскопічної хірургії
(2008) Vol. 12; 4: 22-26

УЛЬТРАЗВУКОВИЙ МОНІТОРИНГ РЕКАНАЛІЗАЦІЇ СТЕГНОВОЇ ВЕНИ ПІСЛЯ ВИКОНАННЯ ВІДКРИТОЇ ТРОМБЕКТОМІЇ

Русин В.І., Левчак Ю.А., Болдіжар П.О.

Ужгородський національний університет, медичний факультет, кафедра хірургічних хвороб, Україна

Femoral Vein Re-canalization Ultrasound Monitoring After Open Thrombectomies

V.I. Rusin, Yu.A. Levchak, P.O. Boldizhar

Chair of Hospital Surgery, Medical Faculty, Uzhgorod National University, Uzhgorod, Ukraine

Received: September 24, 2008
Accepted: October 29, 2008

Адреса для кореспонденції:
Ужгородський національний університет, медичний факультет
пл. Народна, 1, Ужгород, Закарпатська обл.
88000, Україна
Тел. +38-031-26-1-35-70
e-mail: roff75@mail.ru, angiozav@ukr.net

Summary

In the work we present our experience of 26 surgical interventions in patients with diagnosed floating thrombus. We performed 9 semi-open thrombectomies from iliac vein (including 2 patients with retroperitoneal approach), 13 thrombectomies from femoral vein with its ligation distally the deep femoral vein inflow, 4 thrombectomies from popliteal vein with its ligation distally the vena saphena parva inflow. All surgical techniques are described in details. All patients were examined in one month after surgery and 18 patients (69,2%) underwent dynamic examination within first 6 months. Complete ligature absorption was observed within 2-3 months. No cases of pulmonary embolism were observed in patients, who underwent surgical treatment.

Key words: floating thrombus, open thrombectomies, magistral vein ligation, ultrasound monitoring.

Вступ

Венозний тромбоз (ВТ) та його грізне ускладнення — тромбоємболія легеневої артерії (ТЕЛА) — одна з найбільш важливих проблем сучасної медицини, а невпинне зростання частоти ВТ, яке пов'язують із вродженими та набутими тромбофіліями, не контрольованим застосуванням гормональних препаратів, зростанням онкопатології та травматизму, представляє до того ж серйозну соціальну проблему [7]. Частота ВТ сягає 160 на 100 тисяч населення, при цьому частота фатальної ТЕЛА, за даними патологоанатомічних досліджень, складає 50 випадків на 100 тисяч населення [3,7].

Слід зазначити, що у 12% стаціонарних хворих діагностують ВТ. Приблизно 20-30% загальнохірургічних втручань і понад 50% хворих після ортопедичних втручань ускладнюються глибоким венозним тромбозом, причому у 1% із них клінічно констатують симптоматику ТЕЛА [1,6]. В Україні ТЕЛА ускладнює 0,1-0,3% хірургічних втручань та являється причиною 20-40% летальних випадків [4].

До основних задач, які ставлять перед лікуванням ВТ, слід віднести: запобігання прогресування тромбозу; профілактика ТЕЛА та венозної гангрени; збереження функції венозних клапанів (попередження ПТФС); профілактика рецидиву ВТ [3,7]. Вирішення вказаних задач не завжди є можливим, не дивлячись на численні хірургічні втручання, застосування тромболітиків та антикоагулянтних препаратів. Більше того, на думку деяких авторів, лікування венозних тромбозів проводиться не адекватно у більш ніж 75% випадків [8].

Єдиного погляду стосовно тактики лікування ВТ на сьогоднішній день не існує, так як кожен з методів

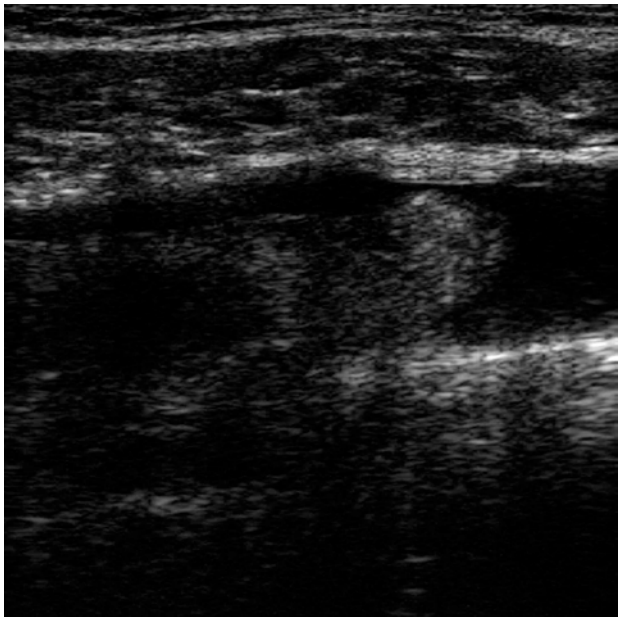

Рис. 1

Флотуюча частина тромбу у загальній стегновій вені.

Рис. 2

Видалення флотуючої частини тромбу із загальної стегнової вени.

має своїх прихильників та супротивників, тільки у тих випадках, коли діагностовано флотуючий тромб, позиція більшості клініцистів є одностайною — необхідна активна хірургічна тактика. Захоплення імплантацією фільтруючих пристроїв у нижню порожнисту вену (НПВ) змінюється більш виваженим відношенням до цього методу. Серед ускладнень імплантації кава-фільтрів: повторні ТЕЛА — 0,5-6%; оклюзія НПВ — 2-30%; міграція фільтрів — 2-5%; прогресування тромбозу — 6%. За результатами дослідження PREPIC (тривалість 8 років) частота ретромбозу склала у пацієнтів з кава-фільтрами — 21%, без кава-фільтра — 12% [2].

З 1906 року, коли вперше Trendelenburg перев'язав НПВ, а De Weese у 1969 році запропонував перев'язувати магістральну вену під гирлом найбільш потужно-

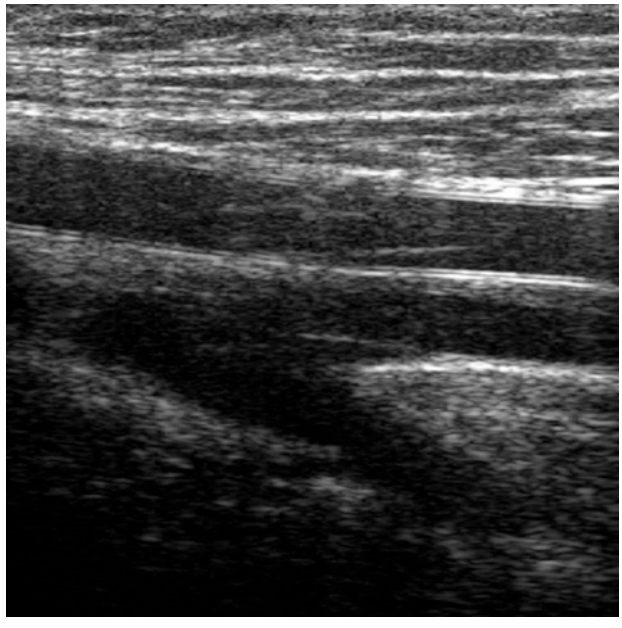

Рис. 4

Контрольне ультразвукове дослідження — повне розсмоктування лігатури з відновленням попереднього діаметру стегнової вени.

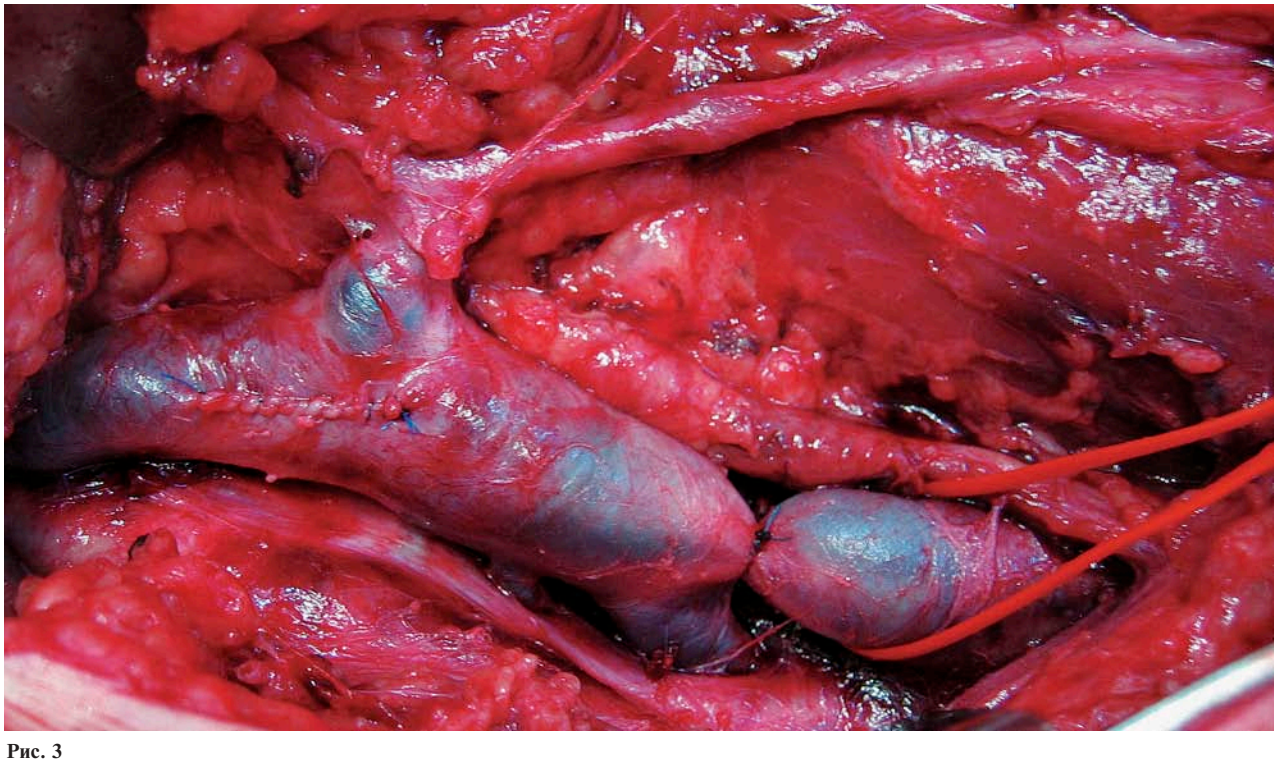

Рис. 3

Поверхнева стегнова вена перев'язана під гирлом глибокої вени стегна (велика підшкірна вена збережена).

го притоку, лігування магістральних вен до цього часу не втратили свого значення. У переважної більшості пацієнтів з ВТ флотуючі тромби виявляють у стегновій та клубовій венах. В тих випадках коли тривалість захворювання перевищує термін для виконання адекватної тромбектомії, а це наразі більша частина пацієнтів, лігування вени, після видалення флотуючої частини тромбу, надійно запобігає ТЕЛА [6]. Не дивлячись на те, що вказні операційні втручання ефективно запобігають ТЕЛА у 93-98% випадків, вони постійно знаходяться у центрі дискусій флебологів.

Мета роботи: провести ультразвуковий моніторинг процесу реканалізації після виконання відкритої тромбектомії з подальшою перев'язкої стегнової вени у хворих з діагностованими флотуючими тромбами у стегновій та клубовій венах.

Матеріали та методи

На протязі останніх трьох років у хірургічній клініці Обласної клінічної лікарні м. Ужгорода оперовано 26 пацієнтів з діагностованими флотуючими тромбами. Серед 26 (100%) пацієнтів були 2 (7,7%) жінки та 24 (92,3%) чоловіків у віці від 23 до 68 років. За рівнем ураження пацієнти розподілялися слідуючим чином: у 9 (34,6%) пацієнтів — голівка флотуючого тромбу знаходилася у клубовій вені, у 13 (50,0%) — флотуючий тромб не поширювався за межі стегнової вени, у 4 (15,4%) хворих флотуючий тромб виявлений у підколінній вені.

Всім пацієнтам проведено детальне ультразвукове обстеження (*"Aloka-3500"*, Японія; *"My Lab-50"*, Італія *"HDI-1500" ATL-Philips*), у 11 (42,3%) пацієнтів ультразвукове дослідження доповнене флебографією (*"Integris-2000", Philips*).

Пацієнтам виконані наступні операційні втручання: 9 напівідкритих тромбектомій із клубової (в т.ч. 2 пацієнти, у яких застосовували позаочеревинний доступ) та 13 тромбектомій із стегнової вен з лігуванням стегнової вени нижче впадіння глибокої вени стегна, 4 тромбектомії із підколінної вени з лігуванням останньої нижче впадіння малої підшкірної вени.

Особливості операційних втручань

При наявності флотуючих тромбів у клубовій або стегновій венах (рис. 1) операційне втручання починали з виділення та мобілізації загальної стегнової вени, глибокої вени стегна та початкового відділу поверхневої вени. Обов'язковим моментом є збереження великої підшкірної вени при її інтактності, як одного з потужних шляхів відтоку. У тих випадках, коли флотуючий тромб знаходився у клубовій вені і виключити його інтраопераційне фрагментування неможливо, виділяли загальну клубову вену із позаочеревинного доступу для здійснення візуального контролю. Після видалення флотуючої частини тромбу перевіряли кровопотік по глибокій вені, яка зазвичай є прохідною (рис. 2). Безпосередньо під гирлом глибокої вени перев'язували поверхневу вену стегна таким чином, щоб уникнути утворення "кишені" (рис. 3). Для лігування використовували шовний матеріал, який розсмоктується на протязі 2-3 місяців (*"Dexon — 3/0"*). Для попередження травматизації стінки, лігатуру накладаємо тільки до зведення стінок, без мінімального затискання лігатури. Отвір у стегновій вені зашивали атравматичними голками з ниткою 5/0 *"Prolene"*.

При наявності флотуючих тромбів у підколінній вені операційне втручання розпочинали з виділення та мобілізації підколінної вени та гирла малої підшкірної вени у підколінній ямці. Обов'язковим моментом є збереження малої підшкірної вени, як основного із шляхів відтоку. Безпосередньо лігування виконували аналогічним шовним матеріалом під гирлом малої підшкірної вени. Отвір у підколінній вені зашивали атравматичними голками з ниткою 6/0 *"Prolene"*.

Результати та їх обговорення

Блокада венозного відтоку на рівні НПВ, навіть парціальна — фактор для гемодинаміки не сприятливий. При емболічній оклюзії кава-фільтра беззаперечним є погіршення венозного відтоку у всьому інфраренальному басейні з розвитком суттєвого набряку обох кінцівок. Отже в тих випадках, коли є анатомічна можливість блокувати ту частину венозного русла, яка є ембологенно загрозливою, доцільно скористатися саме нею, тим більше, якщо травматичність втручання відносно не велика, а технічна сторона не представляє труднощів [6]. У значної частини пацієнтів з ВТ при старанному ультразвуковому обстеженні виявляють флотуючі тромби, які локалізуються у поверхневій або загальній стегновій венах. Коли флотуюча верхівка тромбу розміщена дистальніше впадіння глибокої вени стегна, перев'язка поверхневої вени стегна надійно запобігає ТЕЛА. Спроба видалення щільно припаяних до стінки вени тромбів із стегново-підколінного сегмента майже на 100% приречена до ретромбозу.

Перев'язка поверхневої вени стегна повинна бути виконана безпосередньо під гирлом глибокої вени стегна, прохідність якої є безумовною необхідністю.

Жодного випадку ТЕЛА у ранньому післяопераційному періоді зафіксовано не було. Серед загальнохірургічних ускладнень домінувала лімфорея — 3 (11,5%) пацієнти, у 1 (3,8%) — мало місце поверхневе нагноєння п/о рани. Всім пацієнтам рекомендований тривалий (від 6 до 12 місяців) прийом непрямих антикоагулянтів, венотоніки та компресійний трикотаж.

Всі хворі оглянуті через місяц після виконання втручання, та 18 (69,2%) пацієнтів проходили динамічне ультразвукове обстеження на протязі перших 6 місяців з моменту виконання операційного втручання з метою спостереження за процесами реканалізації стегнової вени.

Повне розсмоктування лігатури спостерігали у період від 2 до 3 місяців — стегнові вени з рівномірним діаметром та ознаками неповної реканалізації (рис. 4). Епізодів ТЕЛА у оперованих пацієнтів не спостерігали. Приведені операційні втручання не потребують складного обладнання та інструментарію, вони

легко переносяться хворими і не тягнуть за собою суттєвого погіршення венозного відтоку з кінцівки, так як компенсуючу функцію виконує глибока вена стегна. Деякі автори вважають доцільною перев'язку стегнової вени ще й тому, що вона запобігає розвитку клапанної недостатності після реканалізації [6]. З широким впровадженням у клінічну практику ультразвукового ангіосканування та покращенням ранньої діагностики гострих венозних тромбозів подібні втручання, на нашу думку, будуть виконуватися дедалі частіше.

В той же час потребують свого подальшого вивчення залежності діаметру та матеріалу лігатури на швидкість реканалізації перев'язаної вени, необхідності антикоагулянтної терапії, як у ранньому післяопераційному, так і на період реканалізації вени, функції клапанного апарату реканалізованої вени, яка була лігована, а також визначення оптимального терміну виконання подібних втручань.

Висновки

1. При флотуючих тромбах відкрита тромбектомія з перев'язкою ураженої вени із максимальним збереженням діючих колатералей є надійною профілактикою ТЕЛА.
2. Динамічне ультразвукове обстеження дає змогу стверджувати, що перев'язка магістральної вени лігатурою, яка розсмоктується, не перешкоджає і не сповільнює процеси реканалізації.

Література

1. Гудз І.М. (2006) Діагностика та лікування гострого тромбозу глибоких вен нижніх кінцівок і таза. Рекомендації Товариства судинних хірургів Німеччини. Серце і судини. 2 (14): 34-36
2. Гудз І.М. (2008) Тромбоемболізм, тромбоз глибоких вен та легеневий емболізм: узгодження консенсусів. Клінічна флебологія. 1: 81-82
3. Кобза І.І., Гаврилів Б.М., Жук Р.А., Лужанський В.Д., Єлісєєв Г.Ю., Лебедєва С.А., Сорока Т.Г. (2008) Клінічна флебологія. 1: 12-14
4. Мишалов В.Г., Амосова Е.Н. (2004) Тромбоэмболия ветвей легочной артерии: современное состояние вопроса. Серце і судини. 1 (5): 6-11
5. Покровский А.В. (2004) Клиническая ангиология. (Москва). "Медицина". Том 2. 758 с.
6. Савельев В.С. (2001) Флебология. (Москва). "Медицина". с. 239, 243, 390
7. Чернуха Л.М., Никульников П.И., Гуч А.А., Артеменко М.О. (2008) Венозные тромбозы нижних конечностей. Возможно ли решение проблемы сегодня? Клінічна флебологія. 1: 4-11
8. Jackson L.S., Wang X., Dudrick S.J. et al. (2005) Catheter-directed thrombolysis and/or thrombectomy with selective endovascular stenting as alternatives to systemic anticoagulation for treatment of acute deep veins thrombosis. The American J. of Surg. Vol. 190: 871-876

ПОДПИСКА 2009

Глубокоуважаемые подписчики, читатели, авторы оригинальных статей!

"Украинский журнал малоинвазивной и эндоскопической хирургии" распространяется непосредственно каждому читателю/учреждению Украины редакцией напрямую.

Благодаря поддержке Киевского клинического госпиталя рассылка журнала проводится бесплатно, так же как и публикация оригинальных статей.

Для получения журнала в 2009 году Вам/Вашему учреждению необходимо прислать заявку в произвольной форме в адрес редакции.

© Український журнал малоінвазивної та ендоскопічної хірургії
(2008) Vol. 12; 4: 27-29

РЕЗУЛЬТАТИ ЛІКУВАННЯ ХВОРИХ НА ХРОНІЧНИЙ ВНУТРІШНІЙ ГЕМОРОЙ II-III СТАДІЇ ЗА МЕТОДИКОЮ ПРОШИВАННЯ ДИСТАЛЬНИХ ГІЛОК ВЕРХНЬОЇ ПРЯМОКИШКОВОЇ АРТЕРІЇ ПІД ДОПЛЕРОМЕТРИЧНИМ КОНТРОЛЕМ З ВАКУУМНИМ ЛІГУВАННЯМ ВНУТРІШНІХ ГЕМОРОЇДАЛЬНИХ ВУЗЛІВ ЛАТЕКСНИМИ КІЛЬЦЯМИ

Лурін І.А., Шудрак А.А., Уманець О.І., Яринич Ю.В.*, Цема Є.В., Нечай В.С., Біба О.П.

Головний військово-медичний клінічний центр, Київ, Україна
Військово-медичний клінічний центр Західного регіону, Львів*, Україна

The Results of Treatment in Patients with Internal Hemorrhoids II-III Degree by Doppler-Guided Hemorrhoid Arteries Ligature Method with Vacuum Latex Ligature Hemorrhoid Varicose

I.A. Lurin, A.A. Shudrak, O.I. Umanets, Yu.V. Yarynych*, E.V. Tsema, V.S. Nechaj, A.P. Biba

Main Military Medical Clinical Center, Defense Ministry, Kiev, Ukraine
Military Medical Clinical Center of West Region, L`viv, Ukraine*

Received: October 31, 2008
Accepted: November 28, 2008

Адреса для кореспонденції:
Відділення проктології
Головний військовий клінічний госпіталь
вул. Госпітальна, 18
Київ, 01133, Україна
Тел.: +38-044-521-84-50

Summary

The results of minimally invasive treatment in 37 patients with internal hemorrhoids II-III degree by method Doppler-guided hemorrhoid arteries ligature with vacuum latex ligature hemorrhoid varicose are present in the article.

The middle patient's age was 43±2,6 years (from 25 to 65). There were 20 (54,1%) men and 17 (45,9%) women; 19 (51,3%) patients with internal hemorrhoids 2 degree consists 1st group; 18 (48,7%) patients with internal hemorrhoids 3 degree consists 2nd group. All patients were treated by method Doppler-guided hemorrhoid arteries ligature with vacuum latex ligature hemorrhoid varicose. The results of treatment had studied to 12 months.

The good results of treatment patients from 1st group were in 17 (89,4%) patients and satisfactory results — in 2 (10,6%) patients. The good results of treatment patients from 2nd group were in 15 (83,3%) patients and satisfactory results — in 3 (16,7%) patients. There were no negative results in 1st and 2nd groups of patients.

So, the method Doppler-guided hemorrhoid arteries ligature with vacuum latex ligature hemorrhoid varicose gives good results in II degree of hemorrhoids in 89,4% patients and in III degree of hemorrhoids — in 83,3% patients. The obtained results of treatment patients with internal hemorrhoids II-III degree by combined method of treatment give possible to next improve it method to clinical practice.

Вступ

Геморой залишається одним з найпоширеніших захворювань людства. На сьогодні близько 120 людей з тисячі страждають на цю патологією, кожен третій з них потребує хірургічного лікування [5,13]. На геморой хворіють переважно люди соціально активного віку (30-60 років), що веде до вагомих економічних втрат [10,12].

За останні роки абсолютна кількість гемороїдектомій, виконаних проктологами США, Великобританії, Австралії скоротилась в 3,5-4 рази, що обумовлено бурхливим розвитком та впровадженням в практичне використання малоінвазивних методик [1,6].

Найпоширенішими малоінвазивними методиками лікування хронічного геморою, що використовуються як за кордоном, так і в Україні є: вакуумне лігування гемороїдальних вузлів латексними кільцями, біполярна коагуляція, інфрачервона фотокоагуляція, склеротерапія, кріодеструкція, лігування гемороїдальних артерій під контролем доплерометрії та ін. [7,9,14].

Уваги заслуговують малоінвазивні методики що ґрунтуються на механічному видаленні надлишкового об'єму патологічно зміненої кавернозної тканини прямої кишки та зменшенні кровонаповнення гемороїдальних тілець, а саме: вакуумне лігування гемороїдальних вузлів латексними кільцями та лігування гемороїдальних артерій під контролем допплерометрії.

Методика перев'язки гемороїдальних вузлів була запропонована більше 2000 років тому Авлом Корнелієм Цельсом. У 1884 році Н.В. Скліфосовський запропонував попередньо прошивати ніжку гемороїдального вузла, і лише після цього виконувати його перев'язку. У 1954 році Blaisdell вперше розробив та використав для лігування гемороїдального вузла інструмент, який був удосконалений та спрощений у використанні Barron в 1963 році. Застосування даного методу показано при внутрішньому геморої I-II, а інколи і III стадій. Переважно використовуються лігатори з зовнішнім джерелом від'ємного тиску (*Karl Storz* німецького виробництва, та російський вакуумпідсилений лігатор гемороїдальних вузлів S 7401). Втрата працездатності при використанні даної методики складає 3-5 діб [8,12]. Найчастішими ускладненнями лігування гемороїдальних вузлів є больовий синдром (у 10-15% випадків), тромбоз зовнішніх гемороїдальних вузлів (виникає у близько 3% пацієнтів), кровотеча (зустрічається у 1% прооперованих) [2,11]. Від 10% до 12% пацієнтів, які перенесли латексне лігування внутрішніх гемороїдальних вузлів все ж потребують хірургічного лікування в зв'язку з рецидивом захворювання [2,11].

Порівняно новою методикою, основаною на цілеспрямованій дії на судинний чинник розвитку геморою, є ідентифікація дистальних гілок верхньої прямокишкової артерії в підслизовому шарі нижньоампулярного відділу прямої кишки за допомогою трансректальної допплерометрії з наступним їх шовним лігуванням [7,9]. Даний метод був розроблений та запропонований японським хірургом Morinaga R. в 1995 році [19]. Для виконання даного малоінвазивного втручання використовуються апарати: *"Ангіодін"* (Росія), апарат компанії *Agency Medical Innovations* (*AMI*, Австрія), та *Transanal Hemorrhoidal Dearterialisation* (*THD*, Італія). Ця методика вважається найбільш ефективною при I-II стадії хронічного внутрішнього геморою, хоча інколи використовується і при III стадії цього захворювання [9,13]. За даними ряду авторів, у близько 78-90% випадків методика дозволяє отримати добрі результати лікування [4,9]. Ранні післяопераційні ускладнення складають 6%, серед них найчастіше зустрічаються кровотеча з ділянки втручання, дизуричні розлади, відчуття стороннього тіла прямої кишки [7,14]. У віддалені терміни від 1 до 3 років у 8,1-10,2% прооперованих за цією методикою хворих виникає рецидив захворювання, а при використанні даної методики на пізніх стадіях захворювання цей показник сягає 50% [4].

Відносно добрі результати лікування, можливість впливу вищеописаних методик на основний патогенетичний чинники розвитку геморою спонукало нас до впровадження в практику лікування хворих з початковими стадіями хронічного геморою комбінації малоінвазивних методик лікування.

Матеріали і методи

З лютого 2007 року по березень 2008 року в проктологічному відділенні Головного військово-медичного клінічного центру проліковано 37 пацієнтів з хронічним внутрішнім гемороєм II-III стадії з використанням комбінації малоінвазивних методик лікування геморою: прошивання дистальних гілок верхньої прямокишкової артерії під доплерометричним контролем з вакуумним лігуванням внутрішніх гемороїдальних вузлів латексними кільцями.

Середній вік пацієнтів склав 43±2,6 років (від 25 до 65 років), з них чоловіків було 20 (54,1%), а жінок — 17 (45,9%).

Основними скаргами пацієнтів, що звернулись за медичною допомогою були: періодичні анальні кровотечі (53%), випадіння внутрішніх гемороїдальних вузлів (35%), анальний зуд (8%) та дискомфорт в ділянці анусу (6%).

Тривалість захворювання коливалася від 1 до 15 років, що в середньому склало 5,6±1,2 роки.

З пролікованих за комбінованою методикою пацієнтів у 19 (51,3%) хворих було діагностовано хронічний внутрішній геморой II стадії (I група хворих), а у 18 (48,7%) — хронічний внутрішній геморой III стадії (II група хворих).

Методика оперативного втручання

Першим етапом проводили шовне лігування дистальних гілок верхньої прямокишкової артерії під контролем доплерометрії з допомогою апарату *AMI*. В комплект апарату входить аноскоп з вмонтованим в нього ультразвуковим датчиком, освітлювачем та віконцем для шовного лігування артерій. Почергово виконувалося прошивання та

лігування всіх дистальних гілок верхньої прямокишкової артерії 8-подібними швами, що накладається на 2-3 см вище аноректальної лінії. Для прошивання дистальних гілок верхньої прямокишкової артерії використовувалися атравматичні нитки *"Polysorb"* 2.0, голка 5/8 кола, довжиною 27 мм. Таким способом лігувалися всі (від 5 до 8) виявлені дистальні гілки верхньої прямокишкової артерії з урахуванням особливостей її ангіоархітектоніки у кожного конкретного пацієнта.

Наступним етапом проводили вакуумне лігування внутрішніх гемороїдальних вузлів з допомогою лігатору *Karl Storz* (Німеччина) з зовнішнім джерелом від'ємного тиску. За допомогою аноскопа візуалізовувалися внутрішні гемороїдальні вузли та зубчаста лінія. Після включення відсмоктувача в циліндрі приладу створювався негативний тиск, і вузол втягувався в муфту лігатора. При досягненні тиску 0,7 атмосфери внутрішній гемороїдальний вузол лігувався латексним кільцем. В усіх випадках лігувались два найбільш виражені гемороїдальні вузли. При цьому у 79,3% випадках найбільш вираженими були вузли розташовані на 3 та 11 годинах умовного циферблату в положенні хворого на спині. Через 14 діб хворим виконували латексне лігування іншого гемороїдального вузла.

Контрольні огляди проводились через один, 6 та 12 місяців після втручання. Результати лікування оцінювалися як добрі (відсутність клінічних симптомів геморою), задовільні (значне зменшення основних клінічних симптомів геморою), та незадовільні (рецидив випадіння вузлів та анальних кровотеч).

Результати та їх обговорення

У I групі хворих (19 пацієнтів) з хронічним внутрішнім гемороєм II ст. у строки до 12 місяців у 17 (89,4%) хворих отримали добрі, та у 2 пацієнтів (10,6%) — задовільні результати. У двох пацієнтів з I групи в ранньому післяопераційному періоді відзначалось відчуття стороннього тіла прямої кишки, які самостійно купувалися на протязі 3 діб. Негативних результатів лікування в цій групі хворих не було.

У II групі хворих (19 пацієнтів) з хронічним внутрішнім гемороєм III ст. у строки до 12 місяців у 15 (83,3%) хворих отримали добрі, та у 3 (16,7%) пацієнтів — задовільні результати. У одного пацієнта з цієї групи було діагностовано гостру затримку сечі, що вимагало одноразової катетеризації сечового міхура. Негативних результатів лікування в цій групі хворих не було.

Висновки

Поєднання лігування дистальних гілок верхньої прямокишкової артерії під контролем доплерометрії та вакуумного лігування гемороїдальних вузлів латексними кільцями при лікуванні хворих з хронічним внутрішнім гемороєм дає можливість досягти добрих результатів лікування при II стадії захворювання у 89,4% хворих, а при III стадії — у 83,3% пацієнтів.

Отримані результати лікування хворих з хронічним внутрішнім гемороєм II-III стадії за допомогою комбінації малоінвазивних методик дають підстави до подальшого впровадження запропонованого способу лікування у практичне використання та вивчення віддалених результатів лікування.

Література

1. Ананко А.А. (2007) Геморой — старая проблема и новые пути ее решения. Український медичний часопис. 3-4: 117-121
2. Благодарный Л.А., Судаков В.П., Быстров М.Г. (2005) Дифференцированный подход к выбору метода лечения хронического геморроя. Тез. докл. научной конференции "Актуальные проблемы колопроктологии". (Москва). с. 43-45
3. Бойко В.В., Сариан И.В., Соловьев И.В. (2006) Малоинвазивный метод лечения больных с комбинированными формами геморроя. Харківська хірургічна школа. 1: 144-146
4. Васильев С.В., Комяк К.Н. (2007) Сравнительная оценка операции Лонго и шовного лигирования верхней прямокишечной артерии в лечении хронического гемороя. Вестник хирургии им. И.И. Грекова. 166; 3: 70-72
5. Воробьев Г.И., Шелыгин Ю.А., Благодарный Л.А. (2002) Геморой. (Москва). "Митра-пресс". 192 с.
6. Дергачев С.В., Ковалев В.К., Михель В.В., Соболева С.Н. (2003) Амбулаторное лечение внутреннего геморроя малоинвазивными методиками. Стационар-замещающие технологии. Амбулаторная хирургия. 2: 31-33
7. Загрядский Е.А. (2005) Лигирования геморроидальных артерий под контролем ультразвуковой допплерометрии в амбулаторном лечении хронического геморроя. Тез. докл. научной конференции "Актуальные проблемы колопроктологии". (Москва). с. 75-77
8. Канаметов М.Х. (2002) Шовное лигирование терминальных ветвей верхней прямокишечной артерии под контролем ультразвуковой доплерометрии в лечении геморроя. Автореф. дис... канд. мед. наук. (Москва). 24 с.
9. Мамчич В.І., Палієнко Р.К., Андрієць В.С., Йосипенко М.О. (2006) Лікування гострого геморою з використанням малоінвазивних методик. Хірургія України. 2: 72-74
10. Нечай И.А., Гончаров Д.Ю. (2007) Современные технологии в лечении хронического геморроя. Стаціонар-замещающие технологии. Амбулаторная хирургия. 2: 58-62
11. Палієнко Р.К., Андрієць В.С., Андрієць Ю.В. (2006) Малотравматична тактика лікування хронічного геморою. Український журнал малоінвазивної та ендоскопічної хірургії. 10; 3: 5-8
12. Шелыгин Ю.А., Титов А.Ю. (2003) Результаты лигирования дистальных ветвей верхней прямокишечной артерии под контролем ультразвуковой допплерометрии при хроническом геморрое. Хирургия. Журнал им. Н.И. Пирогова. 1: 39-44
13. Abdeldaim Y., Mabadeje O., Muhammad K., Mc Avinchey D. (2007) Doppler-guided haemorrhoidal arteries ligation: preliminary clinical experience. Irish. Medical Journal. Vol. 100; 7: 535-537
14. Morinaga K., Hasuda K., Ireda T. (1995) A novel therapy for internal haemorrhoids: ligation of the haemorroidal artery with a newly devised instrument (Moricorn) in conjuction with a Doppler flowmeter. Am. J. Gastroenterol. Vol. 90: 610-613

© Український журнал малоінвазивної та ендоскопічної хірургії
(2008) Vol. 12; 4: 30-32

ПРИМЕНЕНИЯ ВИРТУАЛЬНЫХ СИМУЛЯТОРОВ В ОБУЧЕНИИ ЭНДОХИРУРГОВ — ОБЗОР РОССИЙСКОГО И МИРОВОГО ОПЫТА

Горшков М.Д., Никитенко А.И.

Нижегородская государственная медицинская академия,
Нижегородский областной центр эндохирургии, Российская Федерация

The Use of Virtual Simulations in Education of Endoscopic Surgeons — the Review of Russian and World Experience

M.D. Gorshkov, A.I. Nikitenko

State Medical Academy, Regional Center of Endosurgery, Nizniy Novgorod, Russian Federation

Received: October 10, 2008
Accepted: November 11, 2008

Адреса для кореспонденції:
Московський проспект, 1
Київ, Україна
Тел./факс.: +38-044-490-35-41
www.gimmi.com.ua

Введение

Современные компьютерные технологии позволяют с высокой достоверностью и скоростью моделировать реалистичные изображения, что нашло свое применение в самых различных областях — обучении летчиков, космонавтов, гонщиков, военных и др. В последние годы виртуальные симуляторы стали применяться и в медицинском образовании. *Цель настоящей статьи* — дать обзор использования виртуальных технологий в эндохирургическом тренинге.

Материалы

Современная медицинская практика предъявляет высочайшие требования к профессиональному мастерству и уровню практических навыков. Все это достигается многими годами практики — необходимо выполнить 100-200 вмешательств под контролем преподавателя, чтобы достичь надлежащего уровня. К сожалению, неизбежно в ходе подобного обучения "на людях" от неумелых действий начинающих врачей страдают пациенты. В большинстве медицинских ВУЗов России отработка практических навыков весьма затруднена — преподаватели стремятся минимизировать риск для больных, в результате чего страдает качество практического обучения. Единственная альтернатива — виварий — также не решает проблемы (организационные сложности, непроработанная законодательная база с наркотическими веществами, трудность и невозможность подбора подопытных моделей с необходимой патологией, целый штат вспомогательного персонала, протесты защитников прав животных и т.п.).

Новая мировая тенденция в медицинском образовании — внедрение виртуального обучения. В последнее десятилетие все большее распространение в странах Европы, Северной Америки и Японии получают компьютерные симуляторы хирургических вмешательств. Виртуальный симулятор представляет собой имитацию рабочего места хирурга (уролога, гинеколога, эндоскописта и т.п.). В манекен вводятся инструменты, они становятся "видны" на экране монитора, в реальном времени компьютерная графика моделирует внутренние органы. Все действия хирурга просчитываются компьютером, поэтому ткани и органы пациента адекватно реагируют на манипуляции курсанта (кровотечение, разрыв и т.п.). После выполнения "вмешательства" можно повторно просмотреть видеозапись, провести анализ действий, выявить ошибки (ряд преимуществ виртуального тренинга перед реальным приведен подробнее в таблице 1).

В последние 10 лет виртуальные симуляторы стали активно включаться в программу подготовки хирургов в Западных странах для отработки практических навыков эндохирургии. Поскольку зарубежные учебные программы существенным образом отличаются от Российских, то первым шагом определения целесообразности применения симуляторов в медицинском образовании является установление их "очевидной валидности" *(face validity)* — экспертного предварительного суждения. На X съезде Российского общества эндоскопических хирургов (Москва, 2007) и на Международной конференции "Проблемы обучения, безопасности и стандартизации в хирургии" (Санкт-Петербург, 2007) была установлена очевидная валидность (целесообразность) применения виртуальных симуляторов для подготовки эндохирургов [2].

В настоящее время (на сентябрь 2008), по данным сайта *medsim.ru* [1] в Российской Федерации эксплуатируется 9 виртуальных лапароскопических симуляторов 3 различных типов. Их работа осуществляется в государственных учебных и лечебно-профилактических заведениях, а также в рамках учебных программ компаний-производителей медицинского оборудования (таблица 2).

На еще более высоком уровне (из расчета на душу населения) представлены виртуальные образовательные технологии эндохирургии в Республике Казахстан — в начале 2007 года было централизовано закуплено шесть виртуальных симуляторов, которые применяются в учебном процессе медицинских ВУЗов Актюбинска, Алматы, Астаны, Караганды, Семипалатинска и Чимкента. Сведений об эксплуатируемых в Беларуси или Украине виртуальных образовательных системах у нас не имеется.

Все упомянутые симуляторы имеют в своем пакете программ группу упражнений для отработки базовых навыков (координация рук, навигация камерой и т.п.), а также модулей эндоскопического шва и выполнения основного этапа лапароскопической холецистэктомии. Помимо относительно сходных упражнений, в каждом виртуальном симуляторе предлагается ряд других, более сложных заданий, имитирующих те или иные эндохирургические вмешательства (вентральная грыжа, межкишечный анастомоз, желудочный шунт и пр.).

Надо сказать, что эти цифры отражают мировые тенденции. Так, по данным "Ассоциации виртуального обучения в медицине" в мире уже в 2005 году функционировало свыше 600 медицинских учебных центров, применявших в своей деятельности виртуальные симуляторы. Практически на каждом медицинском факультете любого Европейского университета имеется центр по виртуальному тренингу практических навыков в медицине. Разумеется, ведущие корпоративные и коммерческие эндохирургические учебные центры также широко используют виртуальные технологии во время тренингов. Так, Европейский Хирургический Институт *(European Surgical Institute)*, расположенный в Гамбурге (Германия), оснащен десятью симуляторами ЛАП Ментор и ЛапСим. Международный Центр Эндоскопической Хирургии *(CICE — Centre International de Chirurgie Endoscopique)*, расположенный в Клермон-Феран (Франция), имеет 8 аппаратов СимСургери. В Центре Хирургических Технологий *(Centrum voor Heelkundige Technologieën)* в бельгийском городе Лейвен, используются 2 симулятора ЛАП Ментор.

Таблица 1. *Сравнение виртуального и реального тренинга*

Параметр	Реальный тренинг	Виртуальный тренинг
Количество ошибок у начинающих хирургов	Высокий процент ошибок.	Курсанты, предварительно освоившие навыки на виртуальных симуляторах, допускают в 2,0-2,5 раза меньше ошибок, чем при обучении традиционным способом.
Длительность учебного процесса	Зависит от режима работы операционного блока, наличия свободного времени у наставника и т.п.	Не зависит от внешних факторов, определяется самим курсантом и его наставником.
Количество повторов для отработки навыка	Лимитировано внешними факторами, выживаемостью лабораторного животного и т.п.	Количество повторов неограниченно. Можно отрабатывать вмешательство сколь угодно долго и много, независимо от пациентов или лабораторных животных.
Отработка редкой патологии	Лечение редких заболеваний или патологических состояний лимитировано частотой их выявления.	Более редкие вмешательства отрабатываются столь же эффективно, как и распространенные. Встретив в практике редкую патологию хирург будет более подготовлен к борьбе с ней.
Первичный стресс	При своих первых реальных вмешательствах начинающий хирург испытывает сильный стресс.	После первоначального освоения навыка на виртуальном тренажере курсант испытывает меньший стресс от первых реальных вмешательств.
Присутствие преподавателя в ходе учебного процесса	Необходимо для обучения, контроля и подстраховки действий курсанта.	Постоянного присутствия преподавателя не требуется — курсант, выполняя упражнения, следует указаниям компьютерной системы, которая оценивает его действия и по ходу упражнений делает учебные замечания.
Объективная оценка действий курсанта	Невозможна. Уровень практического мастерства оценивается приблизительно и субъективно.	Объективная оценка действий курсанта, детализированный анализ уровня хирургического мастерства, возможность проведения тестирования, сертификации, экзаменов.
• **Общества защиты животных** • **Проверки** • **Законодательство**	При использовании вивариев в подготовке хирургов организуют акции протеста. Строгий контроль надзорных органов (содержание животных, использование наркотических средств, др.).	Протестов нет. Лицензирование отсутствует. Сложностей с законом о сильнодействующих и психотропных средствах нет.

Таблица 2. *Виртуальные симуляторы, эксплуатируемые в Российской Федерации*

Тип симулятора	Государственное УЗ и ЛПУ	Корпоративное УЗ
ЛапСим, Швеция	1. Москва, Федеральный учебный центр по эндохирургии (больница Центросоюза).	нет
СимСургери, Норвегия	1. Санкт-Петербург, СПбГУ, медицинский факультет. 2. Ханты-Мансийск, окружная клиническая больница. 3. Новокузнецк, НГИУВ, кафедра хирургии, урологии, эндоскопии и оперативной хирургии. 4. Москва, РУ Дружбы Народов, медицинский факультет, кафедра хирургии. 5. Москва, РУ Дружбы Народов, медицинский факультет, кафедра акушерства и гинекологии.	1. Москва, учебный центр *Gimmi*
ЛАП Ментор, США-Израиль	1. Казань, Федеральный учебный центр высоких технологий в медицине.	1. Москва, учебный центр *"Джонсон и Джонсон"*

В настоящее время целый ряд Европейский стран начинают на законодательном уровне вводить непременным условием для перехода к этапу освоения практических навыков в операционной (ассистенций и самостоятельных операций) получение сертификата о прохождении виртуального тренинга и достижения определенного уровня навыков. Многочисленные работы хирургов многих стран убедительно доказывают, что эффективность виртуального тренинга высока и позволяет в разы снизить количество ошибок начинающих врачей в операционной [2,7,10-12]. Подобные призывы о необходимости повсеместного внедрения виртуальных технологий в учебные программы подготовки эндохирургов можно слышать и из уст отечественных специалистов [3-6].

Заключение

В условиях современной высокотехнологичной хирургии приобретение адекватных практических навыков немыслимо без использования виртуальных образовательных технологий. Их использование способно повысить эффективность учебного процесса, снизить трудозатраты преподавательского состава, дать возможность проведения объективной оценки практических навыков курсантов, обеспечить более легкое их вхождение в реальную хирургию.

Литература

1. www.medsim.ru
2. Гуннар А. (2007) Отработка хирургических практических навыков с использованием виртуальных технологий. Материалы международной конференции "Проблемы обучения, безопасности и стандартизации в хирургии". (Санкт-Петербург).
3. Никитенко А.И., Горшков М.Д. (2007) Целесообразность использования виртуальных лапароскопических симуляторов для подготовки эндохирургов. В сб. материалов межрегиональной конференции хирургов "Современные вопросы хирургии — 2007". (Москва).
4. Борисов А.Е. и соавт. (2007) Опыт последипломной подготовки врачей по эндовидеохирургии в Санкт-Петербургской медицинской академии последипломного образования. Кафедра хирургии СПб МАПО. www.medsim.ru
5. Петров С.В. и соавт. (2007) Первый опыт использования виртуальных тренажеров. Материалы международной конференции "Проблемы обучения, безопасности и стандартизации в хирургии". (Санкт-Петербург).
6. Стрижелецкий В.В. и соавт. (2007) Вопросы организации специализированных учебных центров по обучению эндовидеохирургическим технологиям. Материалы международной конференции "Проблемы обучения, безопасности и стандартизации в хирургии". (Санкт-Петербург).
7. Ahlberg G. et al. (2007) Proficiency-based virtual reality training significantly reduces the error rate for residents during their first 10 laparoscopic cholecystectomies. Am. J. Surg. 193 (6): 797-804
8. Aggarwal R. et al. (2006) Virtual reality simulation can improve technical skills during laparoscopic salpingectomy for ectopic pregnancy. BJOG. 113: 1382-1387
9. Buznik S.N. et al. (2008) Camera navigation and tissue manipulation, are they related? In Abstract Book. (The Netherlands). O060
10. Hassan I. et al. (2008) Simulation of laparoscopic surgery — four years' experience at the Department of Surgery of the University Hospital Marburg. Wien Klin Wochenschr. 120 (3-4): 70-76
11. Larsen C.R. et al. (2006) Objective assessment of gynecologic laparoscopic skills using the LapSimGyn virtual reality simulator. Surg. Endosc. 20 (9): 1460-1466
12. Lucas S. et al. (2008) Virtual Reality Training improves simulated Laparoscopic Surgery Performance in Laparcscopy Naive Medical Students. J. Endourol. 22 (5): 1047-1051
13. Newmark J. et al. (2007) Correlating virtual reality and box trainer tasks in the assessment of laparoscopic surgical skills. Am. J. Obstet. Gynecol. 197 (5): 546.e1-4
14. Stefanidis D. et al. (2008) Challenges during the implementation of a laparoscopic skills curriculum in a busy general surgery residency program. J. Surg. Educ. 65 (1): 4-7
15. Yamaguchi S. et al. (2007) Construct validity for eye-hand coordination skill on a virtual reality laparoscopic surgical simulator. Surg. Endosc. 4

© Український журнал малоінвазивної та ендоскопічної хірургії
(2008) Vol. 12; 4: 33-35

РАБОТА УКРАИНСКОЙ АССОЦИАЦИИ СПЕЦИАЛИСТОВ ПО МАЛОИНВАЗИВНЫМ ЭНДОСКОПИЧЕСКИМ И ЛАЗЕРНЫМ ТЕХНОЛОГИЯМ ПО ОРГАНИЗАЦИИ ЧЛЕНСТВА В ЕВРОПЕЙСКУЮ АССОЦИАЦИЮ ЭНДОСКОПИЧЕСКИХ ХИРУРГОВ

Грубник В.В., Малиновский А.В.

Одесский государственный медицинский университет, Украина

Адреса для кореспонденції:
Областна клінична лікарня
Кафедра хірургії №1 Одеського державного медичного університета
вул. акад. Заболотного, 26, Одеса, 65117
тел.: +38-048-750-01-16
e-mail: algrub@te.net.ua, avmalinovskiy@rambler.ru

В наши дни в хирургии отмечается бурное развитие малоинвазивных технологий. Каждый месяц появляется новое оборудование, новый инструментарий, разрабатываются и внедряются новые методики. По этому направлению в настоящее время уже создано более 100 научных журналов, функционирует более 200 международных и национальных ассоциаций, ежегодно проводится более 200 международных и локальных конгрессов и симпозиумов. Как современному специалисту ориентироваться в столь обширной и многообразной информации?

Наиболее рациональным путем является членство в одной из ассоциаций по эндоскопической хирургии. В настоящее время наиболее удобной и перспективной для хирургов Украины, России, Беларуси, Молдовы и других стран СНГ является Европейская ассоциация эндоскопических хирургов. Первыми в Украине с этой ассоциацией стали сотрудничать члены Украинской ассоциации специалистов по малоинвазивным эндоскопическим и лазерным технологиям.

Украинская ассоциация специалистов по малоинвазивным эндоскопическим и лазерным технологиям была создана на учредительной конференции 5 апреля 1995 года в Одессе. Она была создана путем реорганизации и расширения Украинской ассоциации гинекологов-эндоскопистов, которая функционировала в Одессе с 1992 года. Президентом ассоциации был избран ректор Одесского государственного медицинского университета академик АМН Украины Запорожан Валерий Николаевич, вице-президентом — профессор Грубник Владимир Владимирович. Почетным президентом ассоциации является профессор Ничитайло Михаил Ефимович.

Запорожан Валерий Николаевич — академик АМН Украины, доктор медицинских наук, профессор; ректор Одесского государственного медицинского университета; заслуженный изобретатель Украины; лауреат Государственной премии Украины в области науки и техники; член Президиума АМН Украины и международной академии им. Альберта Швейцера; председатель проблемной комиссии "Акушерство и гинекология" МОЗ и АМН Украины; председатель Межведомственного и координационного совета АМН и МОЗ Украины по фундаментальным проблемам медицинской генетики; основатель и директор НИИ клеточных и молекулярно-генетических биотехнологий; член Национального комитета по биоэтике, Межведомственной комиссии по вопросам биологической и генетической безопасности при Совете Национальной безопасности и обороны Украины; член Европейского общества гинекологов-онкологов, Американской ассоциации гинекологов-лапароскопистов; почетный доктор множества зарубежных университетов и академий; редактор ряда научно-практических медицинских журналов.

Грубник Владимир Владимирович — доктор медицинских наук, профессор, заведующий кафедрой хирургии №1 Одесского государственного медицинского университета; лауреат государственной премии Украины; заслуженный деятель науки и техники Украины; председатель комитета по международным связям Европейской ассоциации эндоскопических хирургов.

Ничитайло Михаил Ефимович — доктор медицинских наук, профессор, заместитель директора Института хирургии и трансплантологии АМН Украины; заведующий

отделом хирургии желчных путей Института хирургии и трансплантологии АМН Украины.

Украинская ассоциация специалистов по малоинвазивным эндоскопическим и лазерным технологиям состоит из четырех секций:

1. *секция лапароскопической, торакоскопической хирургии и гибкой эндоскопии* (председатель — профессор Грубник В.В.);
2. *секция эндоскопической гинекологии* (председатель — профессор кафедры акушерства-гинекологии №1 Одесского государственного медицинского университета Гладчук И.З.);
3. *секция лазерной медицины* (председатель — директор Украинского центра лазерной медицины кандидат технических наук Исаков В.Л.);
4. *секция эндоскопической оториноларингологии* (председатель — профессор кафедры оториноларингологии Одесского государственного медицинского университета Дюмин О.В.).

Членами ассоциации в настоящее время являются более 250 специалистов по эндоскопической хирургии из всех областей Украины. Под эгидой ассоциации в Одесском государственном медицинском университете организованы курсы по лапароскопической хирургии; в Одесском государственном медицинском университете и Тернопольском государственном медицинском университете регулярно проводятся конференции по наиболее актуальным вопросам эндоскопической и малоинвазивной хирургии. В течение последних 3-х лет в Тернопольском государственном медицинском университете проводятся школы-семинары с отработкой лапароскопических операций на животных.

Благодаря обширным связям с подобными ассоциациями других стран, Украинская ассоциация специалистов по новым малоинвазивным, эндоскопическим и лазерным технологиям является посредником во вступлении специалистов из России, Беларуси, Молдовы, Литвы, Латвии, Эстонии, Грузии, Армении, Азербайджана, Казахстана, Узбекистана, Киргизстана, Таджикистана, Туркменистана, Болгарии, Боснии и Герцеговины, Македонии, Черногории, Словении, Венгрии, Чехии и Албании в различные европейские и всемирные ассоциации эндоскопических хирургов. Так, более 150 специалистов из указанных стран являются членами Европейской ассоциации эндоскопических хирургов *(European association for endoscopic surgery, EAES)*, более 50 — членами Американского общества гастроинтестинальных и эндоскопических хирургов *(Society of American gastrointestinal and endoscopic surgeons, SAGES)*, более 30 — членами Американской ассоциации гинекологов-лапароскопистов *(American association of gynecologic laparoscopists, AAGL)*.

Членство в этих ассоциациях позволяет получать различные научно-практические журналы, доступ к их электронным версиям в Интернете, посещать международные конгрессы, симпозиумы, а также проходить стажировку и обучение в лучших клиниках Германии, Франции, Великобритании, США, Японии. Наиболее активное сотрудничество в этом направлении налажено с Европейской ассоциацией эндоскопических хирургов.

Европейская ассоциация эндоскопических хирургов

European association for endoscopic surgery, (EAES), была основана в 1990 году и до настоящего времени является постоянно развивающейся организацией, играющей ведущую роль в развитии эндоскопической хирургии и малоинвазивных технологий в Европе. Президентом Европейской ассоциации эндоскопических хирургов является профессор Antonio Lacy (хирургическая клиника Барселоны, Испания). Кроме организации ежегодных конгрессов мастер-класса в различных европейских странах, Европейская ассоциация эндоскопических хирургов проводит большую работу по научным исследованиям, созданию новых технологий, обучению и публикации научно-практической информации по эндоскопической хирургии. Это достигается благодаря постоянной работе ряда комитетов:

- комитет по обучению *(Educational and training committee)* организовывает стажировки в ведущих клиниках Европы и обучение в лучших центрах обучения эндоскопической хирургии, где для выполнения операций используются симуляторы, муляжи и естественные ткани. В настоящее время в разных странах Европы существует около 20 таких центров;
- комитет по научным исследованиям *(Research committee)* организовывает проведение мультицентрических исследований и создание рабочих групп, участником которых могут являться и специалисты из стран Восточной Европы;
- комитет по новым технологиям *(Technology committee)* занимается разработкой новых техник и инструментария для выполнения эндоскопических операций;
- комитет по публикации *(Publication committee)* играет ведущую роль в опубликовании результатов оригинальных и мультицентрических исследований, обзорных статей и рекомендаций в официальном журнале ассоциации — Хирургическая эндоскопия и другие интервенционные технологии *(Surgical endoscopy and other interventional techniques)*.

Более подробная информация о Европейской ассоциации эндоскопических хирургов доступна на *www.eaes-eur.org*.

Отдельного описания заслуживают ежегодные конгрессы, проводимые ассоциацией. Как правило, они проводятся летом в самых красивых европейских городах. Так, следующий конгресс будет проведен в Праге, последний конгресс проводился в Стокгольме, предыдущие — в Афинах, Берлине, Венеции, Барселоне и т.д. Конгрессы обычно проводятся в течение 4 дней: в первый день ведущие специалисты Европы проводят *workshops* по технике наиболее актульных малоинвазивных вмешательств. Следующие три дня отводятся на проведение научно-практической программы. Здесь имеется ряд традиционных секций: видео-презентации *(video presentations)*, лекции мастер-класса *(scientific lectures)*, секция устных докладов *(oral presentations)*, симпозиум по технологии операций и инструментарию *(technology symposium)*, секция постерных докладов *(poster presentations)*, выставка эндоскопического оборудования *(endoscopic equipment exposition)*.

Наиболее интересной представляется секция видеопрезентаций, на которой демонстрируются фильмы по технике новых и хорошо изученных оперативных вмешательств, что сопровождается синхронными комментариями докладчиков и возможностью дискуссии аудитории. Очень впечатляют лекции мастер-класса, где "звезды" мировой эндоскопической хирургии освещают наиболее актуальные и перспективные направления развития малоинвазивной хирургии. Также впечатляет выставка эндоскопического оборудования, на которой представлены разработки ведущих мировых производителей, где можно не только подробно ознакомится с новинками, но и приобрести эту продукцию. Посещая конгрессы, Вы имеете уникальную возможность наладить контакты с ведущими специалистами по эндоскопической хирургии для проведения совместных научных исследований.

Украинская ассоциация специалистов по малоинвазивным эндоскопическим и лазерным технологиям уже более 10 лет организовывает поездки, включающие не только участие в работе конгресса, но и увлекательную экскурсионную программу. При этом ассоциация берет на себя решение всех вопросов по поводу оформления документов, проживания, проезда, льготной оплаты за участие в конгрессе и организации экскурсий, что позволяет совместить эффективную научную работу с приятным отдыхом.

Журнал *Surgical endoscopy and other interventional techniques* является самым авторитетным всемирно известным научно-практическим изданием по эндоскопической и малоинвазивной хирургии, освещающим следующие направления: гастроинтестинальная хирургия (лапароскопическая хирургия и оперативная эндоскопия пищеварительного тракта), акушерство, гинекология, урология, ультразвуковая диагностика, торакальная хирургия. Публикация в журнале является бесплатной. Номер журнала включает 25-40 статей, издание хорошо иллюстрировано. В номере журнала имеются следующие рубрики: оригинальные статьи *(original articles)*, статьи по технологии малоинвазивных вмешательств *(technology articles)*, обзорные статьи *(review articles)*, и пользующиеся наибольшим интересом читателей мультимедийные статьи *(multimedia articles or dynamic manuscripts)*, т.е. учебные фильмы по новым эндоскопическим операциям. Последняя категория доступна в электронной версии журнала. Подписчики журнала имеют полный доступ к его электронной версии, которая очень удобна: имеется возможность открыть список всех статей (с первого по текущий номер) той или иной рубрики, найти статьи по названию (по фрагменту названия) или по автору (соавтору). Учитывая, что журнал печатается с 1987 года, читатель может найти исчерпывающую информацию практически по любому вопросу из области малоинвазивной хирургии. Перейти на страницу журнала можно с сайта издательства *Springer: www.springerlink.com*.

Преимущества членства в Украинской ассоциации специалистов по новым малоинвазивным, эндоскопическим и лазерным технологиям

Для членов Украинской ассоциации специалистов по новым малоинвазивным, эндоскопическим и лазерным технологиям в настоящее время существуют льготы на оплату членства в *EAES*: в отличие от стандартной суммы 115 евро в год, специалисты из Украины, России, Белоруси и других пост-советских стран оплачивают только 40 евро. За эту небольшую сумму член ассоциации приобретает следующие привилегии:

- подписка на журнал *Surgical Endoscopy*, который ежемесячно рассылается по домашним адресам;
- полный доступ к электронным версиям всех выпусков журналов *Surgical Endoscopy* (с учебными видеофильмами по технике эндоскопических операций), а также журналов *Annals of Surgical Oncology, Diseases of Colon and Rectum, World Journal of Surgery, Journal of Gastrointestinal Surgery*;
- подписка на *Springer Alert*, позволяющая постоянно получать по электронной почте уведомление о публикациях по интересующим Вас тематикам;
- значительные скидки на обучение в ведущих европейских школах по эндоскопической хирургии;
- значительные скидки на участие в ежегодных международных конгрессах;
- сертификат члена *EAES*.

Если Вы решили стать членом *EAES*, Вы можете выбрать любой из двух вариантов, описываемых ниже:

1. Вы самостоятельно организовываете группу *(block-membership)*, напрямую связываетесь с офисом *EAES*, отправляете Ваши анкеты, запрашиваете инвойс и производите оплату;
2. Вы пользуетесь нашим посредничеством, присылая анкеты на наш адрес и передавая членские взносы нам любым удобным для Вас способом. Сбор членских взносов на следующий год нами обычно производится весной.

Наша контактная информация

- **Вице-президент Украинской ассоциации специалистов по малоинвазивным, эндоскопическим и лазерным технологиям** председатель Комитета по международным связям Правления EAES, заведующий кафедрой хирургии №1 Одесского государственного медицинского университета, доктор медицинских наук, заслуженный деятель науки и техники Украины, профессор *Грубник Владимир Владимирович*
  тел: +38-050-391-21-96; +38-048-743-98-29
  e-mail: algrub@te.net.ua
- **Секретарь Украинской ассоциации специалистов по малоинвазивным, эндоскопическим и лазерным технологиям**, ассистент кафедры хирургии №1 Одесского государственного медицинского университета *Малиновский Андрей Владимирович*
  тел.: +38-066-326-90-40
  e-mail: avmalinovskiy@rambler.ru
- Информация об Украинской ассоциации специалистов по малоинвазивным, эндоскопическим и лазерным технологиям также размещена на странице Тернопольского государственного медицинского университета *www.tdmu.edu.te.ua,* в ближайшее время планируется размещение этой информации на странице Российского общества эндоскопических хирургов *www.laparoscopy.ru*.

Міністерство охорони здоров'я України
Асоціація лікарів-ендоскопістів України

III симпозіум "Сучасна діагностична та лікувальна ендоскопія"

м. Миколаїв, 28 - 29 травня 2009 р.

ПЕРШИЙ АНОНС

Вельмишановні колеги!

Маємо честь запросити Вас взяти участь у III симпозіумі "Сучасна діагностична та лікувальна ендоскопія", який відбудеться в м. Миколаєві, 28 - 29 травня 2009 р. Ми будемо раді вітати Вас!
З найкращими побажаннями, оргкомітет.

Наукова програма симпозіуму:

- Актуальні питання діагностичної та лікувальної ендоскопії;
- Малоінвазивні методи в хірургії;
- Ускладнення в ендоскопії.

Регламент доповіді:
усна доповідь — до 15 хвилин, обговорення — до 3 хвилин.

Матеріали доповідей будуть опубліковані в фаховому журналі: **"Український журнал малоінвазивної та ендоскопічної хірургії"**.

При підготовці матеріалів просимо дотримуватись вимог Українського журналу малоінвазивної та ендоскічної хірургії (див. інструкції для авторів у будь якому номері журналу). Стаття із переліченими вимогами у двох примірниках, анкета учасника та дискета 3,5' надсилаються оргкомітету.

Кореспонденцію направляти:

вул. Братиславська, 3
Київ, 02660
Київська міська клінічна лікарня швидкої медичної допомоги, Головіну С.Г.

Редколегія залишає за собою право виправляти термінологічні та стилістичні помилки, усувати зайві ілюстрації, скорочувати текст, не змінюючи при цьому їхнього істотного змісту. Рукописи, що не відповідають умовам та усім вимогам інструкції для авторів, не розглядаються та не повертаються, автори не повідомляються.

Статті і тезиси будуть прийматися до 15/02-2009 р.

В період проведення конференції буде проводитись виставка сучасних лікарських засобів, медичного інструментарію і обладнання. Фірмам, зацікавленим прийняти участь у симпозіумі та виставці звертатись до оргкомітету.

Адреса оргкомітету:

02660, м. Київ, вул. Братиславська, 3
Київська міська клінічна лікарня швидкої медичної допомоги
Нікішаєву В.І.
e-mail: *nikishaev@endoscopy.com.ua*

Контактні телефони по загальним питанням:
Нікішаєв Володимир Іванович:
(044) 544-66-46
Головін Сергій Георгійович:
(044) 518-27-16
Бойко Володимир Васильович:
(044) 518-27-16

Наукова програма симпозіуму та умови розміщення учасників будуть повідомлені пізніше, в другому анонсі.

Інформація буде поступати на наш web сайт: *www.endoscopy.com.ua*

АНКЕТА УЧАСНИКА

Назва доповіді:_____

_____

Прізвище, ім'я, по батькові:_____

Місце роботи, посада:_____

_____

Наукова ступінь, вчене звання:_____

Контактний телефон:_____

Форма участі в науковому форумі:

усна доповідь		тільки публікація		вільний слухач	
так	ні	так	ні	так	ні

Технічні засоби презентації:

мультимедійний проектор		інші:
так	ні	

Замовлення готелю: | так | ні |

Дата_____ Підпис_____