КЛІНІЧНІ ДОСЛІДЖЕННЯ

5 **Эндоскопическая ассистирующая техника в хирургическом лечении огнестрельных пулевых проникающих ранений черепа и головного мозга**
Данчин А.Г., Данчин А.А., Печиборщ А.В., Яворский А.А.

Shot-Gun Brain Injury — Endoscope Assisted Technique in Surgical Treatment
A.G. Danchin, A.A. Danchin, A.V. Pechiborshch, A.A. Yavorskiy

13 **Клінічна гістероскопія: значення для практичної гінекології та перспективи її вдосконалення**
Венцківський Б.М., Борода А.М.

Clinical Hysteroscopy: Value for Practical Gynecology and Prospect of Perfection
B.M. Ventskovsky, A.M. Boroda

19 **Малоінвазивні методи лікування екстрасфінктерних нориць прямої кишки**
Лурін І.А., Шудрак А.А., Нечай В.С., Гутверт Р.В., Тимчук О.Б. , Цема Є.В.

Minimally Invasive Methods of Treatment Rectum Extrasphincteric Fistulas
I.A. Lurin, A.A. Shudrak, V.S. Nechai, R.V. Gutvert, O.B. Tymchuk, E.V. Tsema

22 **Сравнение эффективности лапароскопической кардиомиотомии и баллонной дилатации в лечении ахалазии пищевода**
Грубник В.В., Малиновский А.В., Медведев О.В.

Comparison Affectivity of Laparoscopic Cardiomyotomy and Balloon Dilation in Treatment of Esophageal Achalasia
V.V. Grubnik, A.V. Malinovskiy, O.V. Medvedev

27 **Опыт применения комбинированного препарата *"Залдиар"* в лечении ранней послеоперационной боли у больных после удаления грыж межпозвонковых дисков**
Данчин А.Г., Яворский А.А., Данчин А.А.

The Use of *"Zaldiar"* in Complex Treatment of Patients with Postoperative Pain Syndrome After Lumbar Discectomy
A.G. Danchin, A.A. Yavorskiy, A.A. Danchin

НА ОБКЛАДИНЦІ

Корпус клініки нейрохірургії та неврології Головного військового клінічного госпіталю Міністерства оборони України
(збудований у 1903 році військовими інженерами-архітекторами батьком та сином Лільє).

НАУКОВІ КОНФЕРЕНЦІЇ

30 **Матеріали науково-практичної конференції "Актуальні питання хірургічної та анестезіологічної служб Збройних Сіл України"**
Україна, Київ, 10-12 жовтня 2006 р.

АНОНСИ КОНФЕРЕНЦІЙ

38 **Симпозіум "Діагностика та лікування шлунково-кишкових кровотеч" Перший анонс.**
Україна, Київ, 16 березня 2007 р.

39 **Симпозіум "Сучасна діагностична та лікувальна ендоскопія" Перший анонс.**
Україна, Харків, 21-22 вересня 2007 р.

ЗАГАЛЬНА ІНФОРМАЦІЯ

40 **Рішення науково-практичної конференції "Сучасна діагностична та лікувальна ендоскопія"**
Україна, Київ, 29-30 вересня 2006 р.

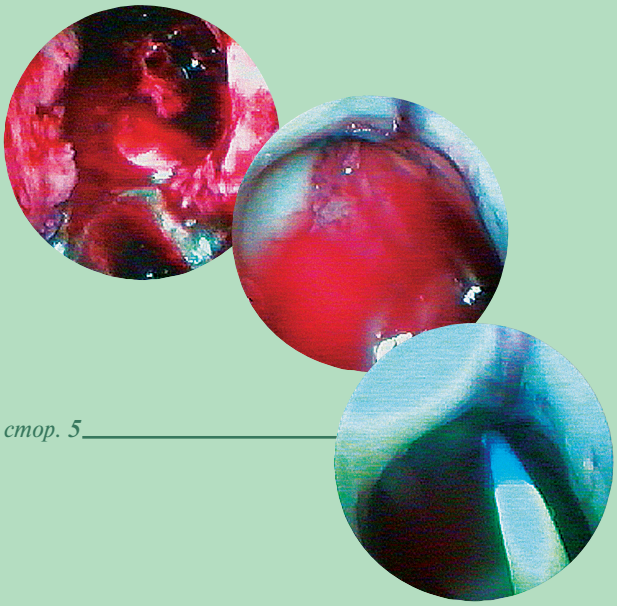

стор. 5

© Український журнал малоінвазивної та ендоскопічної хірургії, 2006
© Український Фонд підтримки та розвитку нейроендоскопії та ендоскопічної нейрохірургії, 2006
© ЗАТ "Київський клінічний госпіталь", 2006
Все права защищены. Перепечатка материалов либо их частей в любом виде без письменного согласия держателя авторских прав будет преследоваться в судебном порядке.

© Ukrainian Journal of Minimally Invasive and Endoscopic Surgery, 2006
© Ukrainian Fund of the Support and Development of Neuro-endoscopy and Endoscopic Neurosurgery. All rights reserved.
© Kiev's Clinical Hospital, Medical Corp.

All right reserved.

Редакція приймає статті та рукописи авторів тільки на окремих файлах у форматі Win Word на: CD, дискетах типу MFD-2 HD. Рукописи, ілюстрації, дискети та ін. не повертаються.

Рукописи, що не відповідають умовам та усім вимогам інструкції для авторів, не розглядаються й не повертаються, та нажаль автори не повідомляються.

Відповідальність за коректування наданого авторами власного матеріалу, цитат та посилань несуть автори статей. Однак редакція залишає за собою право представляти отримані роботи для рецензування авторитетним у цій галузі спеціалістам. В таких випадках відгук буде опублікований разом з рецензованою статтею. Редколегія залишає за собою право, в разі особливої потреби, скорочувати та виправляти статті, не змінюючи при цьому їхнього істотного змісту.

Авторські права. Прийняття рукопису до публікації передбачає, що цю роботу відправлено до редакції за згодою усіх авторів установи, де її було виконано; авторські права автоматично переходять від авторів до видавника; рукопис не буде опубліковано де-небудь без згоди власника авторських прав.

Редакція приймає статті на українській, російській та англійській мовах.

Для прискорення роботи авторів дуже просять готувати рукописи відповідно до інструкцій.

1. Рукопис повинен бути надрукований **Times New Roman**, 12, через 2 інтервали на аркуші форматом А4 (21 і 29,7 см).

2. Титульний лист повинен мати на українській (або російській) мові та на англійській мові **назву статті та імена авторів, заклад, клініку, відділення**, в якому виконано роботу, адресу закладу для кореспонденції. Далі, сторінки рукопису повинні бути пронумеровані послідовно.

3. Чітке відокремлення друкованого аркуша — важлива допомога читачам. **Кожна стаття повинна мати:** узагальнення (summary), вступ, матеріали та методи, результати, обговорення, література.

4. Узагальнення повинно бути на українській (або російській) мові та на англійській мові (**Summary**), мати короткий огляд основних положень роботи. Його розмір може складати від 1/2 до цілої сторінки. Додайте не більше 4 ключових слів у кінці.

5. Вступ пов'язаний в основному з найбільш важливими питаннями статті. Після ознайомлення зі вступною частиною читачу повинно бути зрозуміло, навіщо було виконано дану роботу, та яка мета автора.

6. В частині **матеріали та методи** повинен бути представлений короткий, але чіткий опис, наприклад, основної методики оперативного втручання, або яким чином виконувався експеримент, яка апаратура та техніка використовувалась, обсяг клінічного матеріалу і його підрозділ, види та кількість експериментів і т. д. Ця частина повинна дозволити читачеві контролювати, повторювати і продовжувати наукову роботу авторів.

Якщо методи будуть вже десь чітко описані, бажано дати тільки найкоротший опис і посилатися на публікацію, в якій є повний опис даного методу.

7. Результати повинні бути викладені чітко та стисло. Таблиці та графіки бажані в тому випадку, якщо вони скорочують текст і збагачують зміст.

8. В **обговоренні** основні результати повинні бути порівняні з результатами, які є в літературі. Їхнє значення в практичній хірургічній роботі рекомендується виділити.

9. Список літератури (у статті — **Література**) повинен бути представлений в алфавітному порядку, пронумерований та ідентифікований з номерами в тексті.

Згадування журналу повинно включати: прізвище(а) та ініціали автора(ів), рік публікації у округлих дужках, повну назву статті, назву журналу — скорочення відповідно "Index Medicus", номер тому (якщо є), номер журналу, перші та останні номери сторінок.

- Борисов А.П., Григорьев С.Г. (1998) Классификация малоинвазивных хирургических вмешательств. Эндоскопическая хирургия. 4: 30-31
- Fay T., Grant F.C. (1923) Ventriculoscopy and intraventricular photography in internal hydrocephalus. JAMA. 46; 80: 461-463

Посилання на книгу, методичні рекомендації повинно включати: прізвище(а) та ініціали автора(ів), рік публікації в округлих дужках, повну назву книги, місце публікації в округлих дужках, видавництво та кількість сторінок.

- Верещагин Н.В., Брагина Л.К., Вавилов С.Б., Левина Г.Я. (1986) Компьютерная томография мозга. (Москва). "Медицина". 256 с.
- Grossman C.B. (1990) Magnetic resonance imaging and computed tomography of the head and spine. (Baltimore). Williams and Wilkins, eds. 280 p.

Посилання на дисертацію повинно включати: прізвище та ініціали автора, рік публікації в округлих дужках, повну назву дисертації, науковий ступінь пошукача, місце публікації в округлих дужках, кількість сторінок.

- Бхат А.К. (1987) Диагностика и лечение травматических двусторонних субдуральных гематом. Автореф. дис... канд. мед. наук. (Киев). 18 с.

Посилання на тезиси повинно включати: прізвище(а) та ініціали автора(ів), рік публікації в округлих дужках, повну назву тезисів, назва конференції, місце публікації в округлих дужках, перші та останні номери сторінок.

- Блинов Е.И. (1982) Распознавание и лечение хронических внутричерепных гематом. Тез. докл. III Всесоюзного съезда нейрохирургов. (Москва). с. 23-24
- Danchin A.G. (1997) Endoscopic assisted microsurgery of lateral herniated lumbar disks. In Abstract Book: Third Congress on Minimally Invasive Neurosurgery. (France). pp 28-29

10. Ілюстрації мають надаватися окремо у вигляді зображень для сканування (див. п.12) або у окремих файлах на будь якому носії, в форматі TIFF або JPEG (maximum quality) з розподільчою здатністю 300 dpi, та розміром не меншим за розмір репродуціювання. Категорично не допускається надання зображень імпортованих у програму Win Word.

11. Карти (схеми) і графіки повинні бути розбірливими.

12. Фотографії повинні бути глянцевими, чітко зфокусованими та контрастними. Рентгенівські відображення бажані. Галузі, які вважаються найбільш важливими, можуть бути відокремлені прозорим покриттям так, щоб вони викликали особливу увагу.

Фотографії бажано надсилати в 2 екземплярах. Автор повинен гарантувати, що репродукції ілюстрацій, на яких пацієнт може бути впізнаний, повинні бути або схвалені ним самим, або його (її) офіційним представником.

13. Будь ласка, додайте **у кінці статті** повні імена, титули та повну адресу всіх авторів, закладів, в яких виконано роботу, країну і місто. Вкажіть: з ким, по якій адресі і по якому телефону редакція буде при необхідності мати контакт.

14. Всі ділові контакти (переговори) та особливо всю кореспонденцію відносно остаточного друку необхідно надсилати прямо на адресу:

Редакція
"Українського журналу малоінвазивної та ендоскопічної хірургії"
Клініка нейрохірургії та неврології
Головного військового клінічного госпіталю
вул. Госпітальна, 18, Київ, 01133, Україна
Тел.: (044) 521-82-87; факс (044) 522-83-79

© Український журнал малоінвазивної та ендоскопічної хірургії
(2006) Vol. 10; 4: 5-12

ЭНДОСКОПИЧЕСКАЯ АССИСТИРУЮЩАЯ ТЕХНИКА В ХИРУРГИЧЕСКОМ ЛЕЧЕНИИ ОГНЕСТРЕЛЬНЫХ ПУЛЕВЫХ ПРОНИКАЮЩИХ РАНЕНИЙ ЧЕРЕПА И ГОЛОВНОГО МОЗГА

Данчин А.Г., Данчин А.А., Печиборщ А.В., Яворский А.А.

Клиника нейрохирургии и неврологии Главного военного клинического госпиталя МО Украины, Киев

Shot-Gun Brain Injury — Endoscope Assisted Technique in Surgical Treatment

A.G. Danchin, A.A. Danchin, A.V. Pechiborshch, A.A. Yavorskiy

Clinic of Neurosurgery and Neurosurgery, Main Military Clinical Hospital of Defence Ministry of Ukraine, Kiev

Надійшла 6 квітня 2006
Допущена 9 червня 2006

Summary

Objective: we observed 10 patients with shot-gun brain injuries.
Methods: in this article we described the endoscope assisted technique in surgical treatment of patient, which was operated in our clinic.
Results and conclusions: the using of endoscope assisted technique in surgical treatment of patients with shot-gun injuries can help to optimize and to increase the quality of the operation.

Key words: shot-gun injury, endoscope assisted microneurosurgery.

Введение

Количество огнестрельных ранений черепа и головного мозга, по данным мировой статистики, сохраняется из года в год на достаточно высоком уровне. Это связано как с локальными военными конфликтами, гражданскими войнами, террористическими актами, так и с социальными аспектами. Статистические данные мирного времени значительно отличаются от данных, полученных во время боевых действий.

Так, по опыту Второй мировой войны, огнестрельные ранения составили 67,9% всех боевых повреждений черепа и головного мозга, в то время как закрытые черепно-мозговые травмы имели место в 10,9% случаев, а прочие повреждения (ранения холодным оружием, открытые повреждения тупым орудием, транспортные травмы) составили 21,2% [2].

Современные достижения в сфере военной техники, усовершенствования вооружения существенно влияют на структуру и характер боевых повреждений. Так, если во время русско-японской войны (1905-1907 гг.) пулевые ранения черепа составляли 63,3%, ранения шрапнелью 12,2% и только 6,7% приходилось на осколочные ранения от взрыва гранат, то уже в Первую мировую войну в армиях Англии и США пулевые ранения составляли 39%, а осколочные — 61%. В структуре боевых черепно-мозговых повреждений во время боевых действий на территории Чеченской республики 1994-1996 гг. и 1999-2002 гг. на пулевые ранения приходится 13% случаев, в то время как на осколочно-взрывные повреждения — 87% [3]. В структуре огнестрельных ранений мирного времени преобладают ранения из табельного оружия — 59,2-90%, в 8,5-29,6% ранения обусловлены выстрелами из самодельного и не табельного оружия (самодельное огнестрельное оружие, газовые пистолеты, ракетницы), 1,5-11,2% ранений вызваны минно-взрывной травмой и вторичными осколками [2]. При этом проникающие ранения черепа и головного мозга достигают 67-74,1% [6, 8]. Преобладают изолированные ранения черепа и головного мозга, которые составляют 63-65%, множественные — 7-18,5%, сочетанные около — 17% [8, 9].

Огнестрельная рана черепа и головного мозга характеризуется сложной топографией раневого канала, обширностью и глубиной повреждения тканей и органов, тяжестью клинического течения и вместе с тем сложна для диагностики и лечения. Большая часть раненых с огнестрельными проникающими ранениями черепа погибают на месте получения травмы в результате повреждения жизненно важных структур головного мозга. У поступивших в стационар раненых состояние крайне тяжелое, отмечаются

Рис. 1. КТ головного мозга пациентки С.: определяется дырчатый перелом затылочной кости слева. В левой затылочной доле головного мозга имеет место раневой канал, сообщающийся с задним рогом бокового желудочка, с наличием в области раневого канала множественных костных отломков, пневмоцефалии и гематомы.

нарушения гемодинамики и дыхания, грубая неврологическая симптоматика, тяжелые нарушения сознания и витальных функций организма.

Существенные успехи достигнуты в диагностике и лечении огнестрельных ран черепа и головного мозга, однако вопросы хирургического лечения этих ранений продолжают оставаться актуальной проблемой нейрохирургии, так как летальность среди раненых остается высокой и зависит от множества факторов.

По данным исследователей, имеется прямая зависимость исходов лечения от его объема и качества. Так, по данным Гайдара Б.В. и соавторов, летальность среди пострадавших, оперированных на этапе специализированной медицинской помощи в соответствии с оптимальным алгоритмом, составила 15,1%, а среди пострадавших с вынужденно нарушенным по разным причинам лечебно-диагностическим алгоритмом достигала 54,2% [8, 9].

Одним из условий улучшения хирургического лечения на этапе специализированной медицинской помощи является применение микрохирургической техники, а также использование эндоскопической техники при подобных операциях.

Таблица 1. Характерогнестрельного ранения

Ранения			Абс.	%
Проникающие	Слепые	сегментарные	1	10
		радиарные	3	30
		диаметральные	2	20
	Сквозные		2	20
Непроникающие			2	20
Всего			10	100%

Материалы и методы

В клинике нейрохирургии и неврологии Главного военного клинического ордена Красной Звезды госпиталя МО Украины проведен анализ результатов лечения 10 раненых с пулевыми огнестрельными ранениями черепа и головного мозга.

Средний возраст пострадавших составил 26 лет. 90% составили мужчины (9), 10% — женщины (1).

У 20% пострадавших отмечались ранения криминального характера, у 60% — огнестрельное ранение было получено в результате несчастного случая, у 20% — при попытке самоубийства. Характер огнестрельных ранений головы представлен в таблице 1.

40% поступивших пострадавших первичное оперативное лечение было выполнено в других лечебных заведениях, в том числе и специализированных.

Из 10 пострадавших, поступивших в нейрохирургическое отделение ГВКГ, оперативное вмешательство было выполнено 80% (8) пациентов. 20% (2) пострадавших оперативное вмешательство не проводилось, так как было в полном объеме выполнено на предыдущем этапе.

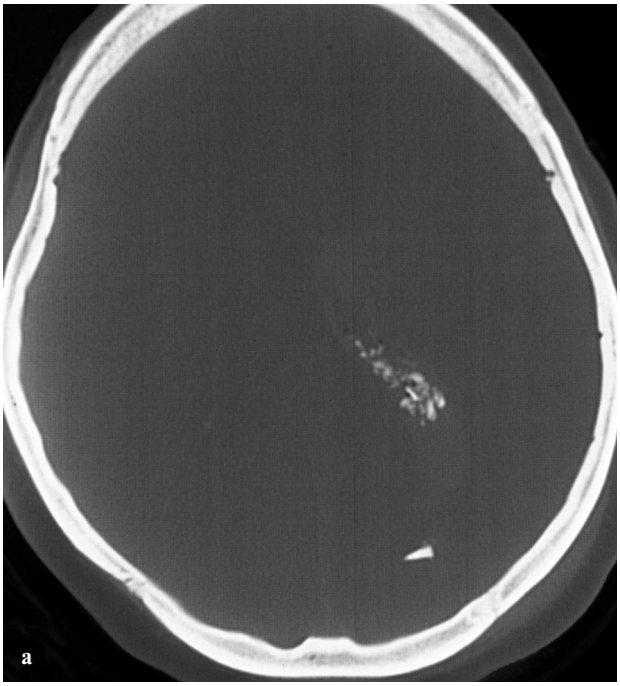

Рис. 2. КТ головного мозга в костном режиме пациентки С.: дырчатый перелом чешуи затылочной кости до 1,3 см в диаметре, парасагиттально слева, в непосредственной близости от *protuberance occipitalis internun*; видно "костное облако" в проекции раневого канала в виде локального скопления мелких костных фрагментов.

Всем пострадавшим при поступлении выполнялась компьютерная томография (КТ) головного мозга.

6 оперативных вмешательств было выполнено в неотложном порядке, в срочном и отстроченном порядке — 2. Структура и виды оперативных вмешательств представлены в таблице 2.

Во всех наблюдениях хирургическая обработка выполнялась по общепринятым методикам с первичной пластикой твердой мозговой оболочки [2-4]. У 1 раненого при сочетанном открытом проникающем слепом краниоорбитальном огнестрельном ранении первичная нейрохирургическая обработка огнестрельной раны сочеталась с энуклеацией глазного яблока.

У 3 пострадавших во время оперативного вмешательства использовалась нейроэндоскопическая техника. Использовалась камера и осветитель фирмы "Zimmer", жесткие эндоскопы диаметром 2,7 мм, 3,8 мм, 4,0 мм, с углами обзора 0°, 30°, 70° и 120° фирмы "Linvatec" и "Karl Storz", микрохирургические инструменты"Aesculap", видеозаписывающие системы "Sony".

Таблица 2. Виды оперативных вмешательств

Операция	Количество	%
Первичная нейрохирургическая обработка раны	5	62,5
Повторная нейрохирургическая обработка раны	1	12,5
Вторичная нейрохирургическая обработка раны	2	25
Всего операций	8	100%

Клиническое наблюдение

В нейрохирургическое отделение клиники нейрохирургии и неврологии Главного военного клинического госпиталя Министерства обороны Украины 8 марта 2003 г. поступила пациентка С., 37 лет, с диагнозом — огнестрельное пулевое проникающее слепое радиарное ранение левой затылочной доли головного мозга с повреждением заднего рога левого бокового желудочка. Травматическое субарахноидальное кровоизлияние. Дырчатый перелом затылочной кости слева. Наличие костных отломков, пневмоцефалии и гематомы в области раневого канала левой затылочной доли. Замершая беременность 6 недель.

Из анамнеза стало известно, что ранение получила сутки назад в результате выстрела из пистолета в затылок с близкого расстояния (около 1 м). В экстренном порядке больная была доставлена в нейрохирургическое отделение областной клинической больницы, где ей было проведено КТ головного мозга, диагностировано огнестрельное пулевое проникающее слепое радиарное ранение левой затылочной доли головного мозга с повреждением заднего рога левого бокового желудочка; травматическое субарахноидальное кровоизлияние; дырчатый перелом затылочной кости слева; наличие костных отломков, пневмоцефалии и гематомы в области раневого канала левой затылочной доли (Рис. 1).

После диагностических мероприятий пациентке была произведена первичная хирургическая обработка мягких тканей в области входного пулевого отверстия с иссечением краев раны и наложением глухого шва. При этом было выявлено, что ранящий предмет — пуля, находилась в толще мягких тканей затылочной области, а раневой ка-

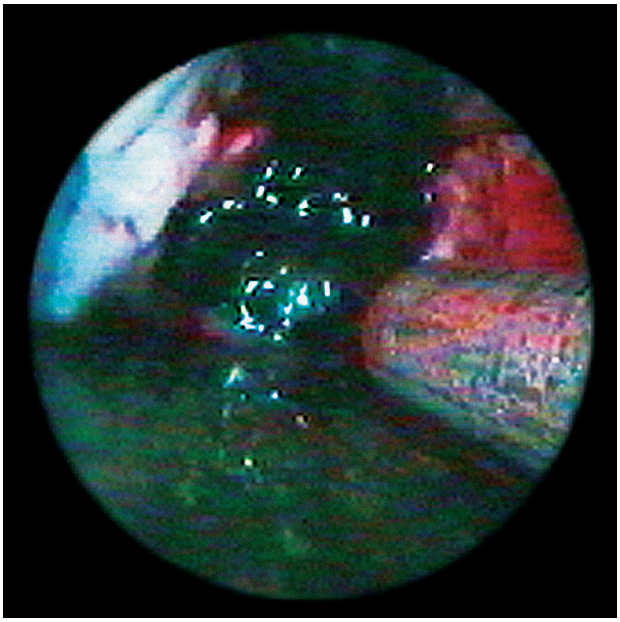

Рис. 3. Под контролем эндоскопа проводится удаление сгустков крови, детрита, костных фрагментов в глубинных отделах раневого канала.

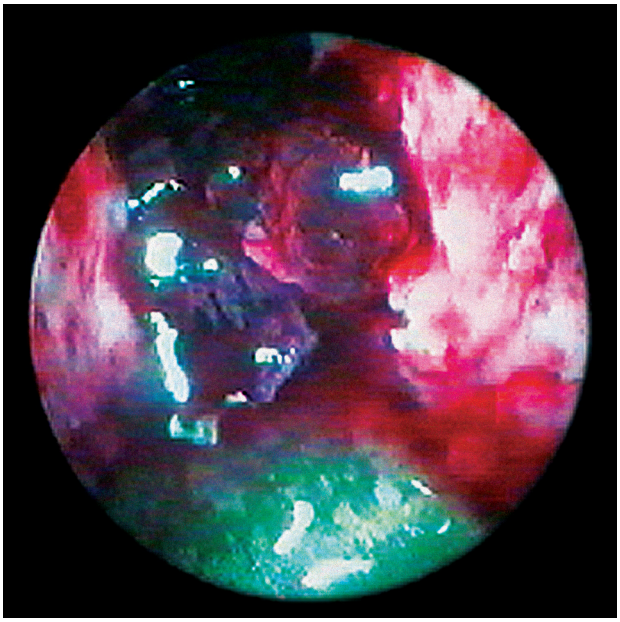

Рис. 4. Эндоскопическая визуализация сгустка крови в заднем роге бокового желудочка.

нал был сформирован костными осколками затылочной кости. Пуля не извлекалась.

Авиатранспортом пациентка доставлена в нашу клинику.

Общее состояние больной при поступлении было тяжелым, субкомпенсированным. Кожные покровы и видимые слизистые несколько бледные. Периферические лимфоузлы не увеличены, в легких дыхание везикулярное. Тоны сердца ритмичные, приглушены, перкуторно границы сердца в норме. Пульс до 78 ударов в минуту. Гемодинамика стабильная, АД 110/60 мм рт.ст. Живот мягкий, безболезненный, печень и селезенка не увеличены. Температура тела 37,4°С. Повязка на затылочной области головы.

Неврологический статус

Больная в сознании, однако несколько заторможена, 14 баллов ШКГ. Правосторонняя гемианопсия. Незначительная ригидность затылочных мышц. Глубокие рефлексы оживлены. Двигательных нарушений в конечностях нет.

КТ головного мозга

Дырчатый перелом затылочной кости слева. В левой затылочной доле головного мозга имеет место раневой канал, сообщающийся с задним рогом бокового желудочка, с наличием в области раневого канала множественных костных отломков, пневмоцефалия и гематомы. Раневой канал доходит до заднего рога левого бокового желудочка и повреждает его задние отделы (Рис. 1, Рис. 2).

УЗИ органов малого таза — беременность 6 недель.

С учетом вышеизложенного, больной по неотложным показаниям было выполнено повторное оперативное вмешательство — повторная хирургическая обработка огнестрельной черепно-мозговой раны, пластика поврежденного верхнего сагиттального синуса в области конфлюэнса, пластика твердой мозговой оболочки.

Ход операции

Операция производилась под эндотрахеальным наркозом в положении пациентки сидя. Послеоперационная рана (после первичной хирургической обработки) в левой затылочной области линейной формы длиной 4 см, края отекшие, несколько гиперемированы, осаднены. Швы сняты.

Из подапоневротического пространства выделилось до 5 мл сгустков крови с костными мелкими отломками. Сгустки вместе со свободными костными отломками удалены. Выполнены дополнительные разрезы в верхнем и нижнем углах раны, линейный размер раны увеличен до 8 см. Произведена некрэктомия краев раны. Гемостаз. В центре раны выявлено дырчатый перелом чешуи затылочной кости до 1,3 см в диаметре, парасагитально слева, в 1,2 см латеральнее от *protuberance occipitals internun*. В центре костного дефекта находится инородное тело — пуля. Последняя извлечена. Внутренняя костная пластинка повреждена, твердая мозговая оболочка (ТМО) также повреждена на всем видимом протяжении. В зоне ее повреждения находятся сгустки крови, костные отломки, волосы, мозговой детрит. Костный дефект расширен до размеров 2×2 см, округлой формы. При этом трепанационный дефект не распространялся на проекционную зону сагиттального и поперечного синусов. Пульсации мозга

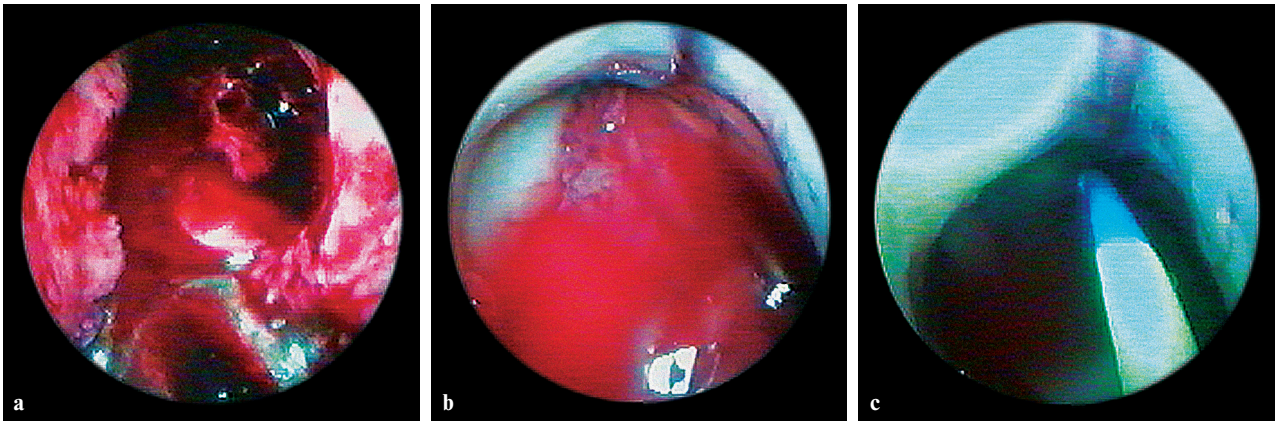

Рис. 5. Сгустки крови из заднего рога бокового желудочка удалены (A). Эндоскопическая инспекция тела бокового желудочка (B). Микроирригатором проводится промывание полости бокового желудочка под эндоскопическим контролем (C).

нет. Операционное поле отграничено стерильным бельем, осуществлена смена операционных инструментов и перчаток всех членов операционной бригады.

ТМО вскрыта крестообразно. В рану введен эндоскоп, получено изображение на экране монитора.

Под эндоскопическим контролем удалены крупные фрагменты костей, сгустки крови, пузырьки воздуха из начальных отделов раневого канала и подоболочечных пространств. Мозг защищен полосками ваты, смоченными 0,9% раствором натрия хлорида, оставлена только зона раневого канала. Ширина последнего 2×1,5 см. Микроинструментами удалены крупные фрагменты костей (до 3-5 мм), сгустки крови, мозговой детрит на глубине до 1,5 см. Для этой цели мы применили эндоскоп с оптическим углом обзора 30° и диаметром 2,7 мм.

При эндоскопической ревизии раневого канала выявлено, что последний прилежит к сагиттальному синусу в области конфлюэнса, в медиальную стенку которого на всю глубину погружен костный отломок до 4 мм. Из зоны повреждения синуса наблюдается умеренное кровотечение. С помощью эндоскопа с 70° углом обзора и диаметром 4 мм удалось детально визуализировать повреждение сагиттального синуса, последний поврежден на протяжении до 4 мм. Костный отломок удален. Дефект синуса тампонирован с помощью мышечного лоскута. Получен устойчивый гемостаз.

Поэтапно удалены последующие фрагменты сгустков раневого канала, мозгового детрита на глубине до 4,5 см. Костные отломки представлены в виде "костного облака" размерами до 0,3 мм. Раневой канал сообщается с задним рогом левого бокового желудочка (Рис. 3, Рис. 4). Последний санирован (Рис. 5). При эндоскопической ревизии отмечено несколько мелких костных отломков до 0,2-0,1 мм вне прямой зоны видимости, кровотечение из сосудистых сплетений. Фрагменты кости удалены, выполнен гемостаз.

Тщательный гемостаз с помощью биполярной коагуляции. ТМО ушита атравматической иглой с нитью 4/0. Рана мягких тканей послойно ушита. Йод, спирт, асептическая повязка.

Послеоперационный период

На 7-е сутки после оперативного лечения больная из отделения интенсивной терапии переведена в нейрохирургическое отделение, где проводилась антибактериальная, противоотечная, гемостатическая, ноотропная терапия, в последующем продолжалась восстановительная терапия.

На пятые сутки после операции выполнено МРТ головного мозга: серединные структуры не смещены, определяется посттравматический костный дефект чешуи затылочной кости слева до 2 см в диаметре, соответственно которому в нижне-медиальных отделах затылочной доли левого полушария определяется зона неравномерного снижения плотности размерами 20×47×13 мм (раневой послеоперационный канал). На остальном протяжении вещество мозга без очаговых изменений (Рис. 6).

При контрольном УЗИ исследовании органов малого таза, через 2 недели после поступления пациентки, в матке определяется "замершая беременность", осложнившаяся незначительным маточным кровотечением. Ввиду данных УЗИ, наличия кровотечения, было произведено оперативное вмешательство — диагностическое выскабливание полости матки. Послеоперационный период благоприятный.

В неврологическом статусе: поля зрения расширились (правосторонняя гемианопсия при поступлении и верхнеквадрантная правосторонняя гемианопсия при выписке), очаговая и общемозговая патологическая симптоматика регрессировала. Показатели общих анализов крови, мочи, биохимические анализы крови в пределах нормы.

В удовлетворительном состоянии пациентка выписана из клиники под амбулаторное наблюдение нейрохирургов Главного военного клинического госпиталя МО Украины. Прослежен катамнез (3 года) — пациентка активно работает, ведет полноценный образ жизни. В неврологическом статусе сохраняется нарушение полей зрения.

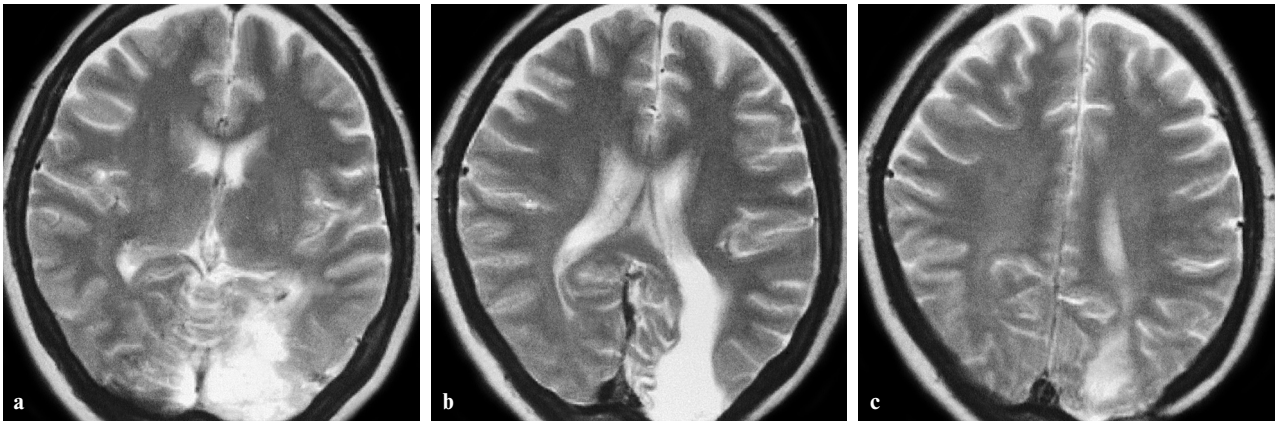

Рис. 6. Контрольная магнитно-резонансная томография головного мозга пациентки в послеоперационном периоде.

Результаты

Исходы лечения больных с огнестрельными ранениями представлены в таблице 3. Все умершие (3) имели диаметральные ранения (2) в голову из табельного оружия, 1 — сквозное (Рис. 7А, Рис. 7В). У данной категории пострадавших развился отек-набухание головного мозга, при этом у 2 пострадавших наблюдался послераневой менингоэнцефалит.

Всего осложнения были выявлены у 70% больных, их структура представлена в таблице 4. Раневая инфекция кожных покровов была диагностирована у 1 больного, которому была выполнена вторичная хирургическая обработка раны с наложением вторичных швов. У 2 больных в раннем и позднем послеоперационном периоде развились ликворные свищи, которые имели множественный характер и ушивались в экстренном порядке. Внутригоспитальная пневмония встречалась в 40% наблюдений и развивалась на 2-21 день.

Выжило 7 раненых, что составило 70% от всех пострадавших (таблица 3). При этом у 3 оперированных применялась интраоперационная эндоскопическая ассистирующая техника, что позволило полноценно и радикально провести все этапы хирургических обработок огнестрельных ран черепа и головного мозга.

Приведенные показатели в целом соответствуют результатам лечения подобных ранений, приводящихся в литературе [1, 2, 5-7, 9].

Обсуждение

Доктрина хирургического лечения огнестрельных ран черепа и головного мозга претерпела ряд существенных изменений за последние 100 лет. До середины Первой мировой войны господствовала концепция Е. Бергмана о строго консервативном лечении огнестрельных ранений, которая базировалась на утверждении о стерильности огнестрельной раны. Её сторонниками в свое время были Пирогов Н.И., Склифосовский Н.В., Федоров С.П., Таубер А.С. и др. Учитывая огромный опыт хирургов Первой мировой войны, войны в Испании в 1936-1938 гг., на озере Хасан и Халкин-Гол в 1938 г., были сделаны выводы, что всякая огнестрельная рана является первично инфицированной, а первичная хирургическая обработка — единственно надежный метод предупреждения инфекции в ране. Бурденко Н.Н. в 1938 г. уточняет показания и противопоказания применения первичного шва огнестрельной раны и возможности его использования [5].

Опыт Великой Отечественной войны и последующих локальных конфликтов показал, что значение сроков первичной хирургической обработки ран нередко переоценивалось. Отношение к ранним операциям нашло отображение в словах Бурденко Н.Н.: "...при всех вариантах не нужно забывать, что операции наспех, вслепую, при пальцевом обследовании и лихорадочное трепанирование приносят только вред. Выгоднее оперировать позже, чем оперировать плохо" [2].

Поэтому на этапе квалифицированной медицинской помощи целесообразно ограничение объема хирургических манипуляций только остановкой продолжающегося наружного кровотечения и дальнейшей организации скорейшей эвакуации раненых на этап специализированной медицинской помощи, т.к. сокращение времени доставки потерпевших на этап специализированной помощи с места происшествия или поля боя является необходимым условием при организации медицинской помощи, и конечно же влияет на конечный исход лечения.

В наше время не вызывает сомнений то, что любая огнестрельная рана является первично инфицированной, а первичная хирургическая обработка является основным лечебным мероприятием и надежным методом предупреждения развития инфекции в ране.

На протяжении многих лет пересматриваются взгляды на сроки и технику хирургической обработки

огнестрельных ран. Известно, что инфекционные осложнения ран черепа и головного мозга могут развиваться в различные сроки. Имеются публикации про "молниеносные" формы менингитов и энцефалитов, когда эти грозные осложнения раневой болезни возникали в первые часы после ранения, и в тоже время известны случаи благоприятного течения и выздоровления пострадавших с огнестрельными ранениями, когда оперативное вмешательство вообще не проводилось. Наш опыт и данные литературы свидетельствуют, что наиболее высокая вероятность развития инфекционных осложнений на 3 сутки и позже, следовательно, до этого срока необходимо выполнить хирургическую обработку черепно-мозговой раны. Появление признаков воспаления раны не препятствует оперативному вмешательству, а предупреждает более тяжелые инфекционные осложнения.

При выборе вида разреза берутся во внимание анатомические и косметические особенности. Применявшийся во время Великой Отечественной войны метод "форсированного расширения раневого канала" в настоящее время практически не используется. Современные способы хирургической обработки проникающих черепно-мозговых ранений характеризуются широким внедрением приемов и способов плановой нейрохирургии — использование линейных доступов, применение микрохирургической техники, проведение первичных реконструкций в ходе операции, использование нейроэндоскопической техники.

На наш взгляд, ведущую роль в предупреждении инфекционных осложнений имеет качество и объем хирургического пособия, полнота удаления инородных тел, особенно костных отломков. Известно, что фрагменты костей в 7 раз чаще являются причиной формирования абсцессов головного мозга, чем металлические инородные тела. Хирургическая обработка огнестрельной раны часто не вызывает затруднений, особенно когда рана, раневой канал находятся в зоне прямой видимости, а сам раневой канал достаточно больших размеров для проведения микрохирургических манипуляций, которые включают в себя бережное и радикальное оперативное вмешательство, надежный гемостаз, четкую дифференцировку анатомических особенностей. Оптимальным в проведении подобных операций является минимальное повреждение мягких тканей при доступе к собственно зоне хирургической манипуляции, сохранение неповрежденных тканей мозга, возможно лучший обзор в глубине раны, что улучшает качество манипуляций.

Реализацию этих требований можно достигнуть всесторонней предоперационной подготовкой, позволяющей выработать план операции и применением микрохирургической техники, нейроэндоскопов и видеосистем. В своей повседневной практике мы используем жесткие эндоскопы, технические параметры которых указаны выше.

Эндовизуализация труднодоступных из-за ограниченной прямой видимости участков раневого канала, который зачастую имеет неправильную форму, позволяет избежать дополнительного расширения операционного поля, а следовательно — уменьшить интраоперационную травму. Дополнительное освещение в глубине раны при увеличении в 10-15 раз способствует повышению точности микрохирургических манипуляций и лучшей дифференцировке анатомических элементов.

Так, в наших наблюдениях благодаря использованию эндовидеоаппаратуры удалось минимизировать операционный доступ, размеры трепанации, интраоперационную травму мозгового вещества, максимально эффективно произвести поиск и удаление фрагментов костей, включая отломки до 0,2 мм. Последнее особенно важно, так как большое количество фрагментов находилось вне зоны прямой визуализации, включая средние и передние отделы левого бокового желудочка, и в дальнейшем могли привести к гнойно-септическим осложнениям.

Эндоскопический контроль позволил без расширения операционного поля произвести качественную дифференцировку сосудистых сплетений заднего рога бокового желудочка и остановку кровотечения из недоступных непосредственному осмотру вен, осуществить избранную их коагуляцию. Это способствовало предупреждению ятрогенного термического повреждения крайне чувствительных сте-

Таблица 3. Исходы лечения раненых с огнестрельными ранениями черепа и головного мозга

Исход	Абс.	%
Выжило	7	70
Летальные исходы	3	30
Всего	10	100%

Таблица 4. Структура послеоперационных осложнений

Вид осложнения	Абс.	%
Раневая инфекция кожных покровов	1	7,2
Менингоэнцефалит	2	14,3
Отек-набухание головного мозга	3	21,4
Ликворный свищ	3	21,4
Дизурия, нейрогенный мочевой пузырь	1	7,2
Внутригоспитальная пневмония	4	28,4
Всего	14	100%

Рис. 7. Данные секционного вскрытия — огнестрельное пулевое проникающее диаметральное сквозное ранение правого полушария головного мозга (А, В).

нок бокового желудочка. Эндоскопический контроль способствовал определению объема и характера повреждений сагиттального синуса в области конфлюэнса, а также позволил безопасно в условиях четкой анатомической дифференцировки выполнить микрохирургические манипуляции (Рис. 3, Рис. 4, Рис. 5). Полноценная эндоскопическая ревизия раневого канала, подоболочечных пространств позволяет получить максимально информативные визуальные данные о радикальности операции, эффективности гемостаза, наличии инородных тел и другой патологии.

Заключение

Полноценное оказание медицинской помощи раненым с огнестрельными ранениями черепа и головного мозга возможно при соблюдении принципов скорейшей эвакуации пострадавшего с места получения ранения на этап специализированной помощи.

Комплексная дооперационная диагностика с проведением краниографии, КТ головного мозга позволяет заранее выработать оптимальную тактику для проведения хирургической обработки раны черепа и головного мозга.

Эндоскопическая ассистирующая техника при выполнении операций по поводу проникающих огнестрельных ранений черепа и головного мозга позволяет оптимизировать объем хирургического доступа с возможностью минимизации трепанации черепа, визуализировать раневой канал в недоступных для осмотра с помощью микроскопа областях, провести дополнительное максимальное освещение глубинных отделов раневого канала и осуществлять визуализацию участков раневого канала шириной до 3 мм без ранорасширяющих технологий шпателями.

Литература

1. Бабаев Э.Х. и соавт. (2002) Некоторые аспекты этапного лечения изолированных огнестрельных ранений черепа и головного мозга. 3 съезд нейрохирургов России, материалы съезда. 6 с.
2. Гайдар Б.В. и соавт (2002) Практическая нейрохирургия. (С-Петербург). "Гиппократ", 112 -135 с.
3. Гайдар Б.В., Парфенов В.Е., Дикарев Ю.В. (2003) Современные боевые черепно-мозговые повреждения. 4 съезд нейрохирургов России, материалы съезда. 32 с.
4. Гайдар Б.В., Парфенов В.Е., Дикарев Ю.В., Идричан С.М. (2002) Возможности современной нейрохирургии при лечении боевых повреждений. 3 съезд нейрохирургов России, материалы съезда. 15 с.
5. Закрижевский Д.В. (2002) Лечение огнестрельных ранений черепа и головного мозга мирного времени. 3 съезд нейрохирургов России, материалы съезда. 25 с.
6. Мартынов В.Н., Сорока А.Н., Васильчук Ю.Н. (2002) Особенности хирургического лечения огнестрельных проникающих черепно-мозговых ранений в 1602 ОВКГ. 3 съезд нейрохирургов России, материалы съезда. 47 с.
7. Марусин А.А. (2000) Случай сквозного незавершенного диаметрального пулевого ранения черепа и головного мозга. Межобластная конференция нейрохирургов, материалы конференции (Кострома). 28-29 с.
8. Могила В.В., Сескин К.В. (2002) Особенности огнестрельных ранений головы мирного времени. 3 съезд нейрохирургов России, материалы съезда. 50 с.
9. Полищук Н.Е., Старча В.И. (1996) Огнестрельные ранения головы. (Киев). "ТоН", 10-32 с.

© Український журнал малоінвазивної та ендоскопічної хірургії
(2006) Vol. 10; 4: 13-18

КЛІНІЧНА ГІСТЕРОСКОПІЯ: ЗНАЧЕННЯ ДЛЯ ПРАКТИЧНОЇ ГІНЕКОЛОГІЇ ТА ПЕРСПЕКТИВИ ЇЇ ВДОСКОНАЛЕННЯ

Венцківський Б.М., Борода А.М.*

Національний медичний університет, Київ, Україна
Київська міська клінічна лікарня #18, Україна*

Clinical Hysteroscopy: Value for Practical Gynecology and Prospect of Perfection

B.M. Ventskovsky, A.M. Boroda*

National Medical University, Kiev, Ukraine
Kiev's City Clinical Hospital #18, Ukraine *

Надійшла 18 квітня 2006
Допущена 29 червня 2006

Summary

The opportunities of modern hysteroscopy were formulated. Its role is opened directed by clinical diagnosis at a pathology of endometrium. The clinical analysis 156 hysteroscopies was carried out. The algorithm of actions is developed at carrying out the hysteroscopy's researching. Value hysteroscopy was definite for practical gynecology and prospect of its perfection.

Key words: hysteroscopy, endometrium, diagnostics.

Вступ

В структурі гінекологічної захворюваності вагоме місце посідають патологічні стани ендометрія, зокрема його гіперпроліферативні процеси [1,7,8]. Ця патологія є не лише першопричиною генітального геморагічного синдрому, порушення репродуктивної функції, але й часто може набувати ознак злоякісності. Доречно зауважити, що останнім часом рак тіла матки посів перше місце в структурі онкогінекологічної і третє місце — в структурі загальної онкологічної патології у жінок [9].

Гіперпластичні процеси ендометрія (ГЕ), як можлива основа для злоякісних пухлин, протягом багатьох десятиліть представляють важливу медико-соціальну проблему [8,14]. Частота малігнізації гіперпластичних процесів ендометрія коливається в досить широких межах (0.25-45%) і визначається морфологічними особливостями захворювання, тривалістю його рецидивів, віком пацієнток та ін. [2,10].

На сьогодні розглядається черговий етап вивчення ГЕ. Саме останнім часом основні зусилля спрямовані на чітке описання клінічної та морфологічної картини захворювання, визначення оптимальних критеріїв її діагностики, встановленню факторів онкологічного ризику, визначена роль екзогенних чинників в розвитку даного захворювання.

Проте наявні методи діагностики та лікування патології ендометрія є ще далекими від остаточної їх довершеності. Існуючі схеми та тактичні підходи нерідко занадто схематичні, позбавлені принципу індивідуальності та недостатньо ефективні.

Досягнення науково-технічного прогресу дозволили розробити та запровадити в гінекологічну практику нові сучасні більш довершені та перспективні методи діагностики та терапевтичного впливу. Серед них особливо привабливими є ендоскопічні методи. На сьогодні вони займають провідне місце в гінекологічній практиці [3,4]. Дотепер в жодного не виникає сумнівів про доцільність та перспективність їх застосовування.

Поява гістероскопії кардинальним чином збагатила наші уявлення про зміни слизової оболонки матки під час природного менструального циклу та достовірно поліпшила діагностику внутрішньоматкової патології [6]. Гістероскопія стала одним з найбільш поширених, доступних, досконалих, та недорогих методів обстеження стінок порожнини матки та цервікального каналу, в основі якого лежить візуальна їх оцінка.

В сучасній гінекології гістероскопія широко використовується як з діагностичними так і з лікувальними цілями. Діагностична гістероскопія надає цінну

інформацію, яку неможливо одержати за допомогою інших існуючих методів дослідження [2,13].

Гістероскопія дозволяє візуально охарактеризувати стан порожнини матки та ендометрія, виявити патологічні вогнища, взяти матеріал для морфологічного дослідження та застосувати ряд ефективних ендоскопічних терапевтичних методик.

Метод гістероскопії дає змогу здійснювати діагностику самих ранніх етапів розвитку доброякісних, пограничних та злоякісних захворювань слизової матки [13-15]. Вона дозволяє більш достеменно з'ясувати характер внутрішньоматкової патології (поліп ендометрія, субмукозну міому матки, гіперплазію ендометрія, рак тіла матки та ін..), а також провести прицільну біопсію. Безперечними перевагами гістероскопія володіє і при діагностиці вроджених вад матки [6].

Проте широке використання ендоскопічних методик потребує чіткого дотримання показань та протипоказань до їх застосування, чималих практичних навичок, як в ендоскопії, так і в практичній гінекології, взагалі [11,12].

Клінічна гістероскопія — це ендоскопічний метод, який застосовується у гінекологічній практиці для дослідження внутрішньої поверхні матки та цервікального каналу з метою постановки повного клінічного діагнозу, виконання адекватних ефективних лікувально-діагностичних маніпуляцій і оперативних втручань, контролю ефективності проведеної терапії.

Однак незважаючи на численні дослідження та публікації з цього питання всі переваги й можливості гістероскопії ще повністю не розкриті [8].

Зміни, що виявляються під час гістероскопії можуть бути зумовленими процесами переважно як в епітелії так і стромі. Відомо, що тіло матки являє собою порожнинний гладеньком'язовий орган, утворений сполучною тканиною (стромою) з судинами та м'язовими волокнами. Внутрішня поверхня матки покрита епітелієм, тонким, практично без кольору. Структурно-функціональною одиницею ендометрія є залоза (крипта) разом з оточуючою її стромою та судинами.

Аналізуючи результати застосовування ендоскопічного методу у жінок з патологією ендометрія, ми поставили мету — встановити істинну клінічну значимість гістероскопії для практичної гінекології та визначити можливі чинники підвищення її ефективності при діагностиці та лікуванні патології матки.

Матеріал і методи

Матеріалом для дослідження послужили дані 156 гістероскопій, проведених у жінок з різними патологічними станами ендометрія чи підозрою на них.

Гістероскопія була як діагностичною так і лікувально-діагностичною та проводилася в плановому чи ургентному порядку. Протипоказання для гістероскопії були такі ж як і для будь-яких інших внутрішньоматкових втручань. Діагностичну гістероскопію виконували переважно амбулаторно, гістероскопічні операції проводили у стаціонарі.

Методика гістероскопії розроблена і постійно удосконалюється, стає все більш доступною. В залежності від речовини, що заповнює порожнину матки з метою кращої візуалізації, розрізняють гістероскопію газову (вуглекислий газ) і гістероскопію з використанням рідкого середовища (фізіологічний розчин, фурацилін, поліглюкін та ін.).

Газова гістероскопія є високо інформативною, дозволяє робити внутрішньоматкову коагуляцію ендометріоідних ходів, вічок маткових труб з метою стерилізації, розсічення синехій, прицільно брати біопсію. Однак, при значній деформації шийки матки, коли неможливо досить герметизувати порожнину матки і створити необхідний тиск, якість дослідження значно знижується. Небезпека газової емболії не дозволяла проводити газову гістероскопію при метрорагіях чи після лікувально-діагностичного вишкрібання матки. При враженні міометрію раковою пухлиною, підвищення внутрішньоматкового тиску може призвести до розриву стінки матки.

Рідинна гістероскопія дозволяє проводити лікувально-діагностичні маніпуляції в порожнині матки в більш широкому обсязі: видалення поліпів ендометрія і підслизових лейоматозних вузлів, розсічення перегородок і синехій у порожнині матки, коагуляцію усть маткових труб і ендометріоідних ходів, видалення внутрішньоматкової спіралі та сторонніх тіл з порожнини матки та ін.

Для гістероскопії ми використовували газове чи рідинне середовище, в залежності від індивідуальних клінічних особливостей прояву захворювання та від поставленої мети, з урахуванням можливості та характеру застосовуваних ендоскопічних лікувально-діагностичних заходів.

При всіх методиках гістероскопії дослідження починали із загального огляду стінок порожнини матки. При цьому звертали увагу на рельєф слизової оболонки матки, стан ендометрія, оглядали вічка маткових труб. При необхідності, у залежності від можливостей застосованої методики, під візуальним контролем проводили біопсію, перетинали синехії, видаляли підслизові лейоматозні вузли, проводили катетеризацію та бужування маткових труб і т.д. При вийманні гістероскопа оглядали канал шийки матки.

Всім хворим після проведеного обстеження та встановлення клінічного діагнозу призначалося відповідне поетапне комплексне лікування з послідуючим динамічним ендоскопічним контролем.

Патологічні проліферативні процеси ендометрія під час гістероскопії виявлялися досить чітко.

Показаннями для виконання лікувально-діагностичної гістероскопії були:

1. Маткові кровотечі незрозумілої етіології:
   - у репродуктивному віці;
   - у пери- і постменопаузі.

2. Діагностика причин безплідності:
   - при змінах порожнини матки, виявлених при УЗД чи гістеросальпінгографії;
   - при безплідності неясної етіології.
3. Звичне невиношування вагітності.
4. Підозра на наявність внутрішньоматкової патології (субмукозна форма лейоміоми, гіперпластичні процеси ендометрія, вади розвитку матки, синдром Ашермана, аденоміоз та ін.).

При проведенні кожного гістероскопічного дослідження ми ставили на меті вирішити ряд конкретних завдань:

1. з'ясувати наявність та характер патологічного процесу;
2. визначити локалізацію та поширеність патологічного процесу;
3. означити місце для прицільного забору матеріалу;
4. виявити наявні чужорідні тіла в порожнині матки та провести їх видалення;
5. з'ясувати можливу причину безпліддя;
6. вияснити доцільність та можливість застосування гістероскопічних методик лікування та визначити їх характер;
7. провести ендоскопічне лікувально-діагностичного втручання.

В процесі гістероскопії проводили загальну клінічну оцінку ендоскопічної картини та виконували ряд втручань:

1. порожнини матки (величину, форму, перегородки, вади розвитку);
2. вмісту порожнини матки (поліпи, підслизові лейоматозні вузли, ВМС чи її фрагменти, залишки плоду чи плідного яйця, згустки крові, тощо);
3. рельєфу стінок порожнини матки (гладенький, шкарубкий, горбистий; наявність, локалізацію, характер деформації);
4. стану слизової оболонки матки (відповідність фазі менструального циклу; однорідність; атрофічні зміни; наявність, локалізацію, поширеність, характер гіперплазії (звичайна, поліповидна, аденоматозна), ендометріоідні гетеротопії);
5. розцінювали доброякісність виявлених змін;
6. оцінювали вічка маткових труб (наявність, вигляд);
7. визначали стан слизової стінок цервікального каналу;
8. проводили необхідні діагностичні та лікувальні втручання:
   - прицільна біопсія;
   - коагуляція ендометріоідних гетеротопій;
   - резекція патологічних утворень;
   - абляція ендометрія;
   - катетеризація маткових труб.

Таблиця 1. Систематизація хвороб та уражень ендометрію за клінічними, морфофункціональними та ендоскопічними ознаками

Функціональний клас (стан):	0 клас — стан адаптації — ендометріальна дисфункція	
	стан дезадаптації — диспластична хвороба ендометрія	I клас — стан компенсації
		II клас — стан субкомпенсації
		III клас — стан декомпенсації
Первинність враження:	первинні	
	вторинні (у результаті перенесених захворювань)	
Поширеність процесу:	локальні	вогнищеві
		регіональні
	дифузні	
Важкість процесу:	легкий	
	середній	
	тяжкий	
Фаза процесу:	ремісії	
	клінічних проявів	
Клінічний перебіг захворювання:	безсимптомний перебіг захворювання	
	первинний клінічний епізод захворювання	
	рецидивуючий перебіг захворювання	
	безперервно рецидивуючий перебіг захворювання	
Основні синдроми захворювання, що мають:	ознаки структурно-функціонального враження ендометрію	
	ознаки системних порушень (анемія, безпліддя)	
Морфологічні ознаки:	диспластичні	
	пухлинні	
	травматичні	
	метаболічні та дегенеративні (дистрофічні)	
	запальні	
	автоімунні	
	інші	

Критерії клінічної оцінки ендометрія при патологічних трансформаціях були наступними:
1. характер поверхні, складчастість;
2. характер забарвлення;
3. товщина слизової;
4. наявність та характер судинного малюнку;
5. наявність, локалізація та характер патологічного враження;
6. поширеність враження;
7. форма зміненої ділянки;
8. наявність протоків залоз;
9. кровоточивість

На сьогодні надзвичайно важливим залишається удосконалення методики застосовування ендоскопічного методу в обстеженні та лікуванні хворих з патологією ендометрія, оптимізація показань до гістероскопії та чітке дотримання вимог до протипоказань [11,12].

Характеризуючи стан ендометрія ми користувалися запропонованою нами класифікацією хвороб та уражень ендометрія (Табл.1) [5].

В 84 (88,4%) випадків дослідження проводилось після закінчення менструації чи менструально-подібної реакції — в ранню проліферативну фазу (6-8 день циклу). В клімактеричному періоді гістероскопія проводилася відразу ж при виникненні для неї показань.

Результати та обговорення

При ендоскопічному обстеженні матки у 8 (5,1%) пацієнтів була відсутня патологія ендометрія, а гістероскопічна картина визначалася фазою менструального циклу.

Після менструації ендометрій був тонким, рівним, блідо-рожевого кольору, часом мав незначні дрібні крововиливи. З часом слизова потовщувалася, ставала більш соковитою, рожевого забарвлення. Судини не візуалізувалися, часом виявлялися незначні складки. В післяовуляторний період ендометрій ставав більш соковитим, набряклим, потовщеним, часом утворював складки або навіть поліповидні утворення, набував червонувато-жовтого забарвлення.

В передменструальний період слизова була набряклою, потовщеною, мала численні складки, іноді поліповидної форми, червоного та багрового забарвлення.

В постменопаузальний період слизова була тонка, бліда, атрофічна, з судинами, що просвічувалися по всій поверхні.

Патологічні зміни при проведенні гістероскопії виявлені нами в 148 (93,1%) з 156 обстежених жінок. Патологічні проліферативні процеси ендометрія виявлені в 107 (68,6%) пацієнток (Табл. 2).

Гіперплазія ендометрія гістероскопічно виявлялася потовщенням слизової оболонки, наявністю складок різної висоти та забарвлення, переважно блідо-рожевих кольорів, які хвилеподібно рухалися при зміні внутрішньоматкового тиску, набряклістю, різною кількістю залоз. Часом гіперплазована слизова в проліферативну фазу нагадувала ендометрій секреторної фази. Слід відзначити важливість оцінки забарвлення враженої ділянки для визначення її морфофункціонального стану.

При аденоматозній гіперплазії уражені ділянки мали переважно тьмяне, сірувато-рожеве, частиною сірувато-жовте забарвлення. Часом вони мали строкатий вигляд з сіруватим нальотом. При аденоматозній (атиповій) гіперплазії ендометрій нагадував картину "талого снігу" — тьмяний безформний тускло-сірий, низдрьоватий, в ділянках що здебільшого локалізувалися ближче до дна матки чи трубних кутів.

Серед преінвазивних форм раку ендометрія описують поліповидну, бляшковидну, кістозно-слизопродукуючу форми, а також форми з перевагою атипової васкуляризації. При розповсюдженому процесі виділяють вузлувату, папілярну, поліповидну і дифузну форми росту (Campo R. et al., 1999; Iha.et al., 2003). В нашому спостереженні у 2 (1,3%) випадках було виявлено поліповидну форму раку ендометрія.

Діагноз "поліп ендометрія" поставлений 15 пацієнткам (9,6%). Поліпи мали вигляд окремих округлих чи овальної форми утворень, розмірами від 0,3 до 2-3 см, із гладенькою поверхнею, що виходили найчастіше з ділянок дна та усть маткових труб. Характер поверхні і колір поліпів значною мірою визначалися їх морфологічною будовою. Фіброзні поліпи мали чітко окреслену поверхню, блідо-рожеве забарвлення. Залозеві поліпи були рожевого, багряного чи синюшного кольору в залежності від фази менструального циклу та можливих трофічних розладів. Аденоматозні поліпи мали пухку, тьмяну, сіру поверхню, кровили при дотиканні. Розбіжності даних гістероскопії з результатами гістологічного дослідження у хворих з поліпами ендометрія у 2 випадках були при поліповидній гіперплазії.

В 2 пацієнток у порожнині матки визначалися торочкуваті обривки ендометрія блідо-рожевого забарвлення, що свідчили про неповне відторгнення ендометрія. Така гіс-

Таблиця 2. Характер розподілу обстежених жінок за клінічними, морфофункціональними та ендоскопічними ознаками ендометрія

Клінічні групи обстежених жінок									
Фізіологічний функціональний стан		Стан адаптації		Стан дезадаптації					
		Стан адаптації (0 клас)		Стан компенсації (1 клас)		Стан субкомпенсації (2 клас)		Стан декомпенсації (3 клас)	
1 група (контроль)		2 група		3 група		4 група		5 група	
Ендометрій у відповідності до фази менструального циклу		Ендометріальна дисфункція		Гіперплазія ендометрія					
М	%	М	%	М	%	М	%	М	%
8	6,9	16	13,9	23	20,0	47	40,9	21	18,3

тероскопічна картина не дозволяла судити про характер процесу. Остаточний діагноз ставився після гістологічного дослідження.

При аденоміозі визначалися ендометріоідні ходи: закриті — у вигляді вічок темно-синюшних кольорів, або відкриті — у вигляді бджолиних сот. Рельєф стінок при цьому визначався ступінню поширення аденоміозу та супутньою патологією ендометрія. Поєднання аденоміозу з гіперпластичними процесами ендометрія виявлено в 8 пацієнток.

Дані, наведені в таблиці 3, свідчать про досить високу інформативність та достовірність застосування ендоскопічного методу в визначенні патології ендометрія.

Клініко-ендоскопічні розходження при визначенні окремих нозологічних форм можуть бути зумовлені насамперед індивідуальними фізіологічними особливостями будови ендометрія відповідно до віку, фази менструального циклу та існуючою онкологічною настороженістю серед досліджуваного контингенту хворих.

Аналізуючи результати проведеного гістероскопічного дослідження та розробляючи шляхи вдосконалення ефективності ендоскопічного методу ми спробували зробити певні висновки та узагальнення.

Гістероскопія дає змогу:

1. отримати ендоскопічну характеристику стану слизової оболонки матки та цервікального каналу;
2. встановити необхідність та характер додаткових діагностичних заходів (прицільна біопсія ендометрію, фракційне лікувально-діагностичне вишкрібання матки, радіоізотопне дослідження, тощо);
3. з'ясувати можливі патогенетичні механізми виникнення захворювання;
4. визначити стадію розвитку патологічного процесу;
5. спрогнозувати доцільність та перспективність використання консервативних та хірургічних ендоскопічних методик;
6. охарактеризувати ефективність та перспективність подальшого застосування запропонованої терапевтичної методики.

Гістероскопію у жінок зі збереженою чи контрольованою менструальною функцією доцільно проводити після закінчення менструації — в ранню проліферативну фазу (на 6-8 день менструального циклу). Фізіологічне потовщення ендометрія на потязі менструального циклу значно знижувало діагностичну ефективність застосованої методики, що іноді приводило до помилок (6,3%). У жінок менопаузального віку дослідження проводилось в разі виникнення в ньому необхідності, що зовсім не впливало на його достовірність.

Що стосується доцільності широкого використання хірургічних ендоскопічних лікувальних методик при патології ендометрію, то в цьому питанні наша думка неоднозначна. Не зовсім повними є відомості щодо впливу деструктивних факторів на оточуючу здорову тканину матки та можливі побічні негативні наслідки проведеного втручання, особливо у жінок з нереалізованою репродуктивною функцією. Проте цілком перспективним є застосування ендоскопічної хірургії у жінок з поліпами ендометрія в менопаузі чи перименопаузальному віці. Втім, всі можливості ендоскопічних методик в гінекології ще повністю не розкриті [6].

Розглядаючи проблему гіперпроліферативних процесів ендометрія важливо дотримуватись комплексного діагностичного підходу та цілісного розуміння механізму виникнення та перебігу хвороб ендометрія. Велику роль в вирішення цього питання повинна відігравати саме клінічна гістероскопія.

Метод гістероскопії дозволив нам конкретизувати стан і оцінити динаміку патологічного процесу в ендометрії, базуючись на паралельно проведених ендоскопічних та морфологічних дослідженнях.

Гістероскопія дозволяє виявити та конкретизувати зміни епітеліального покрову порожнини матки, трактування яких при звичайному дослідженні або утруднене або зовсім неможливе.

Ми повністю розділяємо думку багатьох авторів про необхідність застосування гістероскопії у всіх жінок з

Таблиця 3. Результати комплексного клініко-ендоскопічного обстеження гінекологічних хворих

Клінічний діагноз за результатами комплексного клінічного обстеження	N*	%	Гістероскопічний діагноз						Гістологічний діагноз за даними прицільної ендоскопічної біопсії					
			Відповідність діагнозу		Гіпо-діагностика		Гіпер-діагностика		Відповідність діагнозу		Гіпо-діагностика		Гіпер-діагностика	
			Абс.	%	Абс.	%	Абс.	%	Абс.	%	Абс.	%	Абс.	%
Ендометрій без особливостей	8	5,1	7	87,5	1	12,5	0	0	8	100	0	0	0	0
Дифузна гіперплазія ендометрія	34	21,8	32	94,1	0	0	1	2,9	32	94,1	1	2,9	0	0
Вогнищева гіперплазія ендометрія	38	24,4	34	89,5	2	5,3	2	5,3	37	97,4	0	0	1	2,6
Поліповидна форма гіперплазії ендометрія	31	19,9	28	90,3	1	3,2	2	6,5	30	96,8	1	3,2	0	0
Поліпи ендометрія	15	9,6	13	86,7	2	13,3	1	6,6	14	93,3	0	0	1	6,7
Поліпи цервікального каналу	12	7,8	12	100	0	0	0	0	12	100	0	0	0	0
Атипова гіперплазія ендометрія	4	2,6	3	75	0	0	1	25	3	75	1	25	1	25
Рак ендометрія	2	1,3	1	50	1	50	0	0	2	100	0	0	0	0
Лейоміома матки з підслизовим розташуванням вузла	12	7,7	10	83,4	1	8,3	1	8,3	11	91,7	0	0	0	0
Всього	156	100	140	89,7	8	5,1	8	5,1	150	96,2	3	1,9	3	1,9

N* — число спостережень

ймовірною внутрішньоматковою патологією. Гістероскопія є дуже інформативним методом діагностики патологічних гіперпластичних станів ендометрія. Проведена під час гістероскопії прицільна біопсія суттєво розширює її діагностичну значимість. Проте послідуюче ретельне роздільне лікувально-діагностичне вишкрібання стінок матки та цервікального каналу гармонійно доповнюють комплекс застосованих заходів.

Запропоновані діагностичні підходи дозволили запровадити правильне лікування, визначити його характеру, довготу, доцільність, що сприяло найліпшому використанню органозберігаючих методик та відновленню функції органу.

Висновки

Таким чином, сучасні ендоскопічні технології значно розширили та поглибили методичні підходи до вивчення ГЕ за рахунок можливості більш повноцінного аналізу загального стану ендометрія та його регуляції на підставі оптичного дослідження морфологічних та функціональних особливостей. За даними сучасних авторів діагностична цінність гістероскопії досягає 97,1% [13].

Комплексне вивчення стану ендометрія дозволяє виявити дисфункцію ендометрія ще до появи стійких структурних змін, що може служити критерієм виділення груп ризику виникнення хвороб, а також деталізувати вплив різних чинників у патогенезі розвитку захворювання та об'єктивно оцінити адекватність терапії, що проводиться.

На часі стоїть питання науково-практичного переосмислення значимості ендоскопічного методу для ведення хворих з патологією ендометрія. Гармонічне поєднання використання ендоскопічного та морфологічного методів, їх взаємопотенціюючі властивості, мають стати золотим стандартом обстеження хворих з подібною патологією. Сутність діагностичного пошуку не обмежується простою констатацією побаченого, а передбачає ретельний конкретний та сумарний узагальнюючий аналіз клінічних, ендоскопічних та морфологічних даних.

Отже, на сьогодні гістероскопія — являє собою сучасний ефективний засіб комплексної клінічної діагностики та ефективного лікуванні патології ендометрія, який незважаючи на значні наявні можливості має широкі перспективи, які ще остаточно не вичерпані і потребують подальшого вивчення та впровадження.

Важливим в цьому напрямком повинне стати застосування гістероскопії не лише для діагностики патології ендометрія, як локального процесу, а й для проведення цілісної клініко-функціональної його оцінки — важливої складової ланки репродуктивної системи. Визначення можливості, перспективи та доцільності відновлення стану ендометрія шляхом подальшого поетапного застосування консервативних чи хірургічних терапевтичних методик ефективно сприятиме поліпшенню репродуктивного здоров'я жінок та уникненню онкологічного ризику даної локалізації.

Література

1. Адамян Л.В., Ткаченко Э.Р., Киселев С.И., Гайдарова А.Х. (2001) Современные методы диагностики и альтернативные методы лечения гиперпластических процессов и опухолей матки. Практическая гинеклогия. (Под ред. акад. РАМН В.И. Кулакова, проф. В.Н. Прилепской). (Москва). "МЕД-пресс-информ", с. 89-115
2. Адамян Р.Т., Амбарцумян А.М. (2002) Диагностические возможности фиброцервикоскопии с морфологическим исследованием гистеробиоптатов при онкопатологии эндометрия и слизистой оболочки цервикального канала. Вопросы онкологии. 2:247-250
3. Баскаков П.Н., Литвинов В.В., Ваниев Р.А., Маркевич Е.Г., Лившиц И.В. (1997) Значение видеогистероскопии в диагностике и лечении гиперпластических процессов эндометрия. Бесплодие. Вспомогательные репродуктивные технологии. Сборник научн. трудов симп. с межд. участием 15-16 мая 1997 года. (Киев). с. 12-15
4. Беспоясна В.В. (1998) Ендоскопічні методи у лікуванні гіперпластичних процесів ендометрія. Педіатрія, акушерство та гінекологія. 4:119-221
5. Борода А.М. (2004) Систематизація хвороб та уражень ендометрію за етіологічними та патогенетичними механізмами розвитку з позиції оптимального вибору лікування. Лікарська справа. 2:19-22
6. Венцківський Б.М., Запорожан В.М., Іванюта Л.І. та ін. (2005) Застосування діагностичної та хірургічної гістероскопії в гінекологічній практиці. Метод. рекомендації. (Київ). 26 с.
7. Воробйова Л.І. (2002) Діагностика і лікування візуальних форм генітального раку. Нова медицина. 5:48-50
8. Гинекология от пубертата до постменопаузы: Практическое руководство для врачей (2004) Под ред. акад. РАМН, проф. Э.К. Айламазяна. (Москва). "МЕД-прес-информ", 448 с.
9. Давыдов А.И., Белоцерковцева Л.Д., Панкратов В.В. (2000) Гиперпластические процессы эндометрия. Клинические лекции по акушерству и гинекологии. Под ред. А.Н. Стрижакова, А.И. Давыдова, Л.Д. Белоцерковцевой. (Москва). "Медицина", с. 215-230
10. Клинические лекции по акушерству и гинекологии (2000) Под ред. А.Н. Стрижакова, А.И. Давыдова, Л.Д. Белоцерковцевой. (Москва). "Медицина", 380 с.
11. Про затвердження клінічних протоколів з акушерської та гінекологічної допомоги (2003) Наказ МОЗ України №582. (Київ). 160 с.
12. Про затвердження клінічних протоколів з акушерської та гінекологічної допомоги (2004) Наказ МОЗ України №676. (Київ). 175 с.
13. Савельева Г.М., Бреусенко В.Г., Кавппушева Л.М. (2001) Гистероскопия. 2-е изд. (Москва). "ГЭОТАР-МЕД", 176 с.
14. Судома И.А., Яцковская Н.Л., Коханевич Е.В. (1990) Гистероскопическая семиотика рака тала матки. Вопр. онкол. 3:351-355
15. Mencaglia L., Gi1ardi G. (1988) L'hysteroscopie dans les lesions precancereuses et cancereuses de Pendometre. Fertil. Contracept. Sexual. 9:743-748

© Український журнал малоінвазивної та ендоскопічної хірургії
(2006) Vol. 10; 4: 19-21

МАЛОІНВАЗИВНІ МЕТОДИ ЛІКУВАННЯ ЕКСТРАСФІНКТЕРНИХ НОРИЦЬ ПРЯМОЇ КИШКИ

Лурін І.А., Шудрак А.А., Нечай В.С., Гутверт Р.В., Тимчук О.Б.*, Цема Є.В.*

Проктологічне відділення, Головний військовий клінічний госпіталь МО України, Київ, Україна
Українська-військово медична академія, кафедра військової хірургії *

Minimally Invasive Methods of Treatment Rectum Extrasphincteric Fistulas

I.A. Lurin, A.A. Shudrak, V.S. Nechai, R.V. Gutvert, O.B. Tymchuk*, E.V. Tsema*

Department of Proctology, Main Military Clinical Hospital of Defence Ministry of Ukraine, Kiev
Ukraine Military Medical Academy, Kiev*

Надійшла 29 червня 2006
Допущена 29 серпня 2006

Summary

The purpose of our work was research new miniinvasive methods of treatment of fistulas of a rectum, with use auto glue and ultrasonic scalpel (USS). For this purpose on base department of proctology of Main military clinical hospital MD of Ukraine have been treated 5 patients with the help auto glue and 7 patients with help USS. Also carried out histological research of a tissue of a fistula, which was excised by ultrasonic scalpel. Half-scientific results testify about absence relapse of disease at all patients which were treated with use auto glue and USS, reduction of duration and trauma operative intervention, reduction of duration of the postoperative period and invalidity, significant improvement of quality of a life of the patient.

Taking into account be relative a small amount of the surveyed patients, final conclusions to make for the present early, that opens a way for the further research of all advantages and lacks of the described methods and opportunities of their use for treatment more the broad audience of surgical diseases.

Key words: nonspecific full fistulas of a rectum, auto glue and ultrasonic scalpel.

Вступ

Нориці прямої кишки (НПК) — патологія, що складає майже третину усіх захворювань прямої кишки і заднього проходу, близько 2% від загальної кількості хірургічних захворювань.

НПК не є рідкісним захворюванням серед працездатного населення (від 21 до 50 років), також визначає актуальність проблеми [1,2].

Після неодноразових неефективних оперативних втручань та в результаті хронічного перебігу захворювання та повторних неефективних втручань суттєво погіршується якість життя пацієнта, виникає рубцева деформація заднього проходу та сфінктеру прямої кишки, та як наслідок — стійка інвалідизація.

При цьому незважаючи на різноманітність методик хірургічного лікування НПК [3-5, 10-13], рецидиви хвороби можуть сягати 30% [2], а післяопераційна інконтиненція 15% [1,2]. Вищенаведені факти звісно не можуть задовільнити як пацієнтів так і колопроктологів, тому в цій проблемі залишається чимало складних спірних питань, відповідь на які могла б значно покращити результати лікування цієї категорії нелегких хворих.

Матеріали та методи

Вперше в Україні в проктологічному відділенні ГВКГ на протязі 2003-2006 років були запатентовані та впроваджені в клінічну практику малоінвазивні методи лікування НПК: "пломбування" їх аутотромбіновим клеєм (патент №74495 A61B17/00 від 15/12-2005 р., бюлетень №12) та висічення НПК за допомогою ультразвукового скальпелю, методики та результати використання яких нагадаємо нижче [6,7,8].

В період з серпня 2003 року по лютий 2006 року в проктологічному відділенні ГВКГ 21 хворому з екстрасфінктерними НПК різного ступеню складності виконано "пломбування" їх просвіту біологічним аутотромбіновим клеєм (БАК). Для отримання клею заготовляли аутоплазму хворого сепаратором крові "Cobe Spectra" виробництва США в кількості 250 мл,

з якої, користуючись промисловим регламентом виробництва кріопреципітату, в Центрі крові МО України отримували аутокріопреципітат. Після додавання до останнього 25 мл буферу (4,0 гр Тринатрієвої солі лимонної кислоти (цитрат натрію), 9,0 гр хімічно чистого натрію хлориду, пропареного при 180°С на протязі 2 годин та 3 гр медичної глюкози, розчинених в 900 мл аміачної води) поміщали на водяну баню на 10 хвилин при постійному помішуванні. Аутокріопреципітат переливали в стерильні флакони по 20-25 мл (ємкість флаконів — 50 мл) заморожували в спирту при -40°С. Одну дозу кріопреципітату ділили на 3 флакони. Безпосередньо перед маніпуляцією в кожен флакон аутокріопреципітату додавали 4 флакончики тромбіну, який отримували на заводі бактеріальних препаратів (1 мл містить 100 ОД активності) і розводили в 3-5 мл фізіологічного розчину для отримання необхідної густини. У приготовлену основу БАК додавали:

- комбінацію антибіотиків, до яких встановлена чутливість верифікованої мікрофлори, отриманої напередодні при мікробіологічному дослідженні виділень з НПК;
- одну ампулу будь-якого водорозчинного контрасту [9].

Перед виконанням маніпуляції пацієнту проводили фістулографію. Після цього норицевий хід промивався розчином тієї ж комбінації антибіотиків, до якої встановлена чутливість верифікованої мікрофлори, отриманої напередодні при мікробіологічному дослідженні виділень з НПК. Далі вводили БАК у просвіт НПК під рентгенконтролем, останній здійснювали на рентгенологічному апараті Siregraph D-3 фірми Siemens (Німеччина).У подальшому хворий дотримувався суворого ліжкового режиму на протязі 3-х діб, на 4 добу режим змінювали. Паралельно проводили парентерально антибіотикотерапію препаратами ідентичними тим, до яких виявлена чутливість при мікробіолгічному дослідженні виділень з норицевого ходу [6].

Іншою малотравматичною методикою, що використана нами при лікуванні 30 хворих з екстрасфінктерними НПК — висічення останньої за допомогою ультразвукового гармонійного скальпеля (УЗС) фірми "Johnson & Johnson USA".

З прооперованих нами хворих з використанням УЗС мали заднє розташування внутрішнього отвору НПК — 20 (66,7%), переднє розташування внутрішнього отвору — 8 (26,7%) та 2 (6,7%) бокове. Чоловіків було 18, жінок — 12. Вік хворих був від 24 до 63 років та у середньому склав 42,5 ± 2,3 років.

Висічення нориці виконували в поетапних режимах різання та коагуляції. Ефективність УЗС для коагуляції оцінювалася за станом тканин — побілішання тканин свідчило, що гемостаз ефективний. В процесі різання можна було регулювати процес коагуляції та швидкість різання. Коагуляція судин дрібного діаметру дозволяла уникнути кровотечі. У кожному випадку вдавалося виділити норицевий хід єдиним блоком (патент №74495 А61В17/00 від 15/12-2005 р., бюлетень №12), на протязі, з зовнішнім та внутрішнім отворами [8].

З метою вивчення морфологічних особливостей просвіту НПК, після його "пломбування" аутотромбіновим клеєм та стінки НПК і оточуючих тканин після висічення її за допомогою УЗС проведено гістологічні дослідження макропрепаратів, що видалені при операції.

На базі Центральної патологоанатомічної лабораторії МО України проведено дослідження ізольованного операційного матеріалу хворого Д., 1946 р.н., з діагнозом: неспецифічна повна задня екстрасфінктерна нориця прямої кишки, якому було виконано висічення останньої за допомогою УЗС, та хворої Н., 1951 р.н., з діагнозом: неспецифічна рецидивна повна задня екстрасфінктерна нориця прямої кишки 4 ступеня складності, якій було виконано "пломбування" просвіту останньої аутотромбіновим клеєм з наступним її висіченням [7].

Для світлооптичного дослідження морфологічної структури парафінові зрізи препарату фарбували гематоксиліном і еозином та пікрофуксином за Ван-Гізоном. Готові гістологічні препарати досліджувались на мікроскопі фірми "Olympus" BX 40 CY (Японія) та виконувались мікрофотографії за допомогою оптичної приставки з цифровою фотокамерою фірми "Olympus" C-5060 Wide Zoom (Японія). Насамперед нас цікавила зона некрозу (та тканини навколо нього) стінки НПК, висіченої за допомогою УЗС, та щільність заповнення аутотромбіновим клеєм просвіту НПК (надійність "біологічного тромбування") в другому випадку. Отримані результати свідчать про те, що в оточуючих тканинах після висічення НПК з допомогою УЗС наявна ділянка некрозу, товщиною 3-5 мм.

Оскільки при висіченні НПК у колопроктолога нерідко виникають сумніви, щодо радикальності висічення нориці і можливості залишення в рані епітелію норицевого ходу, який може призвести до рецидиву — наявність вказаної ділянки некрозу забезпечує деструкцію залишених ділянок нориці і гарантує значно менший відсоток рецидивування в майбутньому.

Просвіт НПК, що був "запломбований" аутотромбіновим клеєм майже повністю заповнений ним та наявна лімфоплазмоцитарна інфільтрація стінок нориці.

Результати та їх обговорення

Співставляючи наявні літературні дані про відсоток рецидивів та інконтиненції при лікуванні з хворих з НПК за допомогою відомих методик та вказаних, треба визнати значну перевагу останніх — менш травматичних. Однак при цьому слід зазначити, що остаточні висновки про негативні та позитивні сторони застосування біологічного

аутоклею в лікуванні НПК робити зарано, у зв'язку з малим досвідом його застосування.

Що ж до використання УЗС, то це привело до значного скорочення тривалості оперативного втручання у порівнянні з традиційним висіченням НПК за методикою Рижих (25,0 ± 1,0 хвилин та 45,0 ± 0,06 хвилин відповідно). Отримані результати достовірні (P<0,05). Скорочення тривалості оперативного втручання досягається за рахунок відсутності необхідності у виконанні таких етапів, як гемостаз за допомогою електрокоагуляції та ушивання післяопераційних ран. Крім того висічення тканин проводиться швидше за рахунок одночасного проведення коагуляції та пересічення тканин.

В післяопераційному періоді у хворих відзначена менша інтенсивність больового синдрому в порівнянні з такою ж, при операціях з використанням електрокоагуляції за методикою Рижих. Починаючи з другої доби відміняли наркотичні анальгетики, тоді як після операції за Рижих тільки на 3-4 добу.

Після використання УЗС ліжко-день у пацієнтів склав 5,9 ± 0,2, а після операції за Рижих відповідно 7 ± 0,01. Різниця на користь малотравматичної методики виявилася достовірною (P<0,05).

Висновки

Враховуючи світову тенденцію у хірургії, в тому числі і колопроктології, слід констатувати факт необхідності розробки та впровадження в клінічну практику сучасних малоінвазивних методик лікування НПК, серед яких своє місце можуть зайняти і запропоновані нами методики. Показами для проведення останніх вважаємо перш за все екстрасфінктерні нориці III-IV ступеню складності.

У зв'язку з відносно невеликою кількістю хворих, у яких під час операції використано УЗС та аутотромбіновий клей, отримані результати фактично належать до періоду "освоєння методики", але вже з виконаних операцій можна зробити висновки про переваги їх застосування, а саме:

1. зменшується тривалість оперативного втручання;
2. знижується інтраопераційна крововтрата;
3. досягається можливість роботи у важкодоступних місцях норицевого ходу (профілактика виникнення його рецидивів);
4. зменшується больовий синдром в післяопераційному періоді;
5. швидше загоюється післяопераційна рана.

Література

1. Воробйов Г.И., Шелигин Ю.А., Благодарний Л.А. (2002) Геморой. (Москва). "Митра-Прес", с. 136-177
2. Дульцев Ю.В., Саламов К.Н. (1981) Парапроктит. (Москва). "Медицина". 208 с.
3. Єгиєв В.Н., Кянджунцев С.Р., Алієв З.С., Ільіна Е.В. (2004) Використання ультразвукового скальпеля в хірургії щитовидної залози. Хірургія, журнал ім. Н.І. Пірогова. 4: 61-63
4. Ларічева Н.І., Перехрестенко П.М. (1999) Промисловий регламент виробництва препарату "Кріопреципітат сухий": Київський науково-дослідний інститут гематології та переливання крові. 48 с.
5. Лурін І.А. (2003) Антибактеріальна профілактика нориць прямої кишки. Хірургія України. 4: 43-46
6. Лурін І.А., Замковий А.Д., Гутверт Р.В., Нечай В.С. (2004) Малоінвазивне лікування рецидивних неспецифічних повних екстрасфінктерних нориць прямої кишки. Український журнал малоінвазивної та ендоскопічної хірургії. Vol. 8; 3: 6-7
7. Лурін І.А., Денисюк А.І., Федоров Ю.К., Черкашин К.І. (2006) Морфологічне обгрунтування можливостей малоінвазивного "пломбування" неспецифічних повних екстрасфінктерних нориць прямої кишки аутотромбіновим клеєм. Український журнал малоінвазивної та ендоскопічної хірургії. Vol. 10; 1-2: 3-5
8. Рубцов М.Л., Конєв В.Г., Лурін І.А., Шудрак А.А., Біба О.П., Ткач К.Д., Черкашин К.І., Сотніков А.В. (2005) Перший досвід використання ультразвукового гармонійного скальпелю в хірургічному лікуванні неспецифічних повних екстрасфінктерних нориць прямої кишки. Український журнал малоінвазивної та ендоскопічної хірургії. Vol. 9; 3-4: 49-51
9. Фром А.А., Рудницкая М.З. (1989) Типовой регламент производства тромбина: Центральный ордена Ленина научно-исследовательский институт гематологии и переливания крови. (Москва). 24 с.
10. Хворостов Є.Д., Гріньов Р.М., Бичков С.О., Шеремет А.І., Чєркова Н.В., Томін М.С. (2002) Досвід застосування ультразвукового скальпеля в лапароскопічній хірургії. Одеський медичний журнал. 6 (74): 97-98
11. Хворостов Є.Д., Гріньов Р.Н., Чєркова Н.В., Скалозуб Т.Е. (2002) Використання ультразвукового скальпеля в лікуванні жовчекам'яної хвороби. Клінічна хірургія. 5-6: 54
12. Armstrong D.N., Ambrose W.I., Schertzer M.E. (2004) Harmonic scalpel hemorrhoidectomy. Dis. Colon Rectum. 45: 354-359
13. McCaras S.D. (1996) Physiologic mechanism ultrasonically activated scalpel. J. Am. Assoc. Gynecol. Laparosc. 3: 601-608

© Український журнал малоінвазивної та ендоскопічної хірургії
(2006) Vol. 10; 4: 22-26

СРАВНЕНИЕ ЭФФЕКТИВНОСТИ ЛАПАРОСКОПИЧЕСКОЙ КАРДИОМИОТОМИИ И БАЛЛОННОЙ ДИЛАТАЦИИ В ЛЕЧЕНИИ АХАЛАЗИИ ПИЩЕВОДА

Грубник В.В., Малиновский А.В., Медведев О.В.

Кафедра хирургических болезней с последипломной подготовкой
Одесского государственного медицинского университета, Украина
Одесская Областная клиническая больница, Украина

Comparison Affectivity of Laparoscopic Cardiomyotomy and Balloon Dilation in Treatment of Esophageal Achalasia

V.V. Grubnik, A.V. Malinovskiy, O.V. Medvedev

Chair of Surgery Diseases with Postgraduate Education, Odessa State Medical University, Ukraine
Regional Clinic Hospital, Odessa, Ukraine

Надійшла 18 квітня 2006
Допущена 29 червня 2006

Summary

The aim of our study was to compare results of two main methods of surgical treatment of esophageal achalasia: balloon pneumatic dilation and laparoscopic Heller cardiomyotomy with partial Dor fundoplication. The choice of these methods is still controversial.

From 1995 till 2001 there were 15 consequent patients underwent balloon pneumatic dilation and 23 patients underwent laparoscopic Heller cardiomyotomy with partial Dor fundoplication. Pre- and postoperatively special clinical scale assessment, GI radiography, endoscopy (with biopsy), manometry and 24 h esophageal pH-monitoring were used in every patient. Patients of these groups were similar by their clinical and objective study data. Follow-up was performed for 6, 12, 24 and 48 months.

Immediate results in both groups were similar, but long-term results were better for laparoscopic group than for endoscopic group (excellent and good results were obtained in 95,3 % and 57,2 % respectively).

So, iaparoscopic Heller-Dor cardiomyotomy is a method of choice in the treatment of esophageal achalasia of II-III stages.

Key words: Esophageal achalasia, balloon dilation, laparoscopic cardiomyotomy

Вступление

Вопрос выбора способа хирургического лечения ахалазии пищевода в настоящее время остается спорным. До появления видеоэндоскопических технологий основными способами лечения ахалазии являлись кардиомиотомия по Геллеру трансторакальным и лапаротомным доступом и баллонная пневматическая дилатация [2,10]. Трансторакальная кардиомиотомия по Геллеру является достаточно травматичным вмешательством: частота послеоперационных осложнений (в основном за счет пневмоний и плевритов) составляет 4-15%, а летальность составляет 3-4% [2, 3, 8, 10]. Отличные и хорошие результаты трансторакальной кардиомиотомии получены в 84-90% случаев [2,11]. Более эффективной является кардиомиотомия по Геллеру лапаротомным доступом, предполагающая выполнение фундопликации и большую протяженность разреза мышечной стенки пищевода и кардиального отдела желудка: отличные и хорошие результаты получены в 93-98% случаев [2,10,11]. Частота послеоперационных осложнений и летальность этой операции значительно ниже (1,5-10% и 0,5-1,4% соответственно) [2,10,11].

В конце 80-х — начале 90-х годов с бурным развитием эндоскопической хирургии появилась возможность применения малоинвазивных операций при ахалазии пищевода. Лапароскопическая кардиомиотомия по Геллеру с передней фундопликацией по Дору характеризуется отличными и хорошими отдаленными результатами в 96-98% случаев [3, 4, 6, 11, 17], а частота послеоперационных осложнений намного ниже любого из предложенных ранее оперативных способов лечения (0-3%) [9, 12, 16, 15]. С лапароскопической кардиомиотомией конкурирует метод баллонной пневмодилатации кардии: отличные и хорошие отдаленные результаты описаны в 60-85%

случаев [1,2], частота осложнений (в виде кровотечений и перфораций пищевода) в среднем 0,6-5% [5, 9, 13, 15, 18]. Целью нашего исследования было сравнение эффективности двух малоинвазивных методов лечения ахалазии: баллонной дилатации и лапароскопической кардиомиотомии.

Материалы и методы

За период с 1995 по 2001 гг. в клинике проходили лечение 38 пациентов с ахалазией пищевода. Мужчин было 22, женщин — 16. Возраст пациентов колебался от 24 до 69 лет. Длительность анамнеза заболевания составляла от 3 до 18 лет. Всем пациентам до и после операции проводился опрос по специальной балльной шкале симптомов, а также тщательное клиническое исследование, включающее рентгеноскопию пищевода и желудка, фиброгастродуоденоскопию с биопсией слизистой пищевода и желудка, внутрижелудочную pH-метрию, внутрипищеводный 24-часовой pH-мониторинг и пищеводную манометрию. Балльная шкала [18] включала определение частоты дисфагии, загрудинной боли, регургитации, изжоги: 0 баллов — симптомы никогда не возникали, 1 балл — симптомы возникают реже 1 раза в месяц, 2 балла — ежемесячно, 3 балла — еженедельно, 4 балла — ежедневно, 5 баллов — при каждом приеме пищи или более 3-х раз в день.

Распределение больных по стадиям, согласно классификации Петровского Б.Ф., Федоровой О.Д. (1958) [10], было следующим: I стадия — 2 больных, II стадия — 11 больных, III стадия — 17 больных, IV стадия — 8 больных.

Эндоскопическую баллонную пневматическую дилатацию нижней трети пищевода и кардии выполняли у 15 пациентов, из которых ахалазия I стадии была у 2 пациентов, II стадии — у 10, III стадии — у 3 пациентов.

Техника дилатации

Под контролем эндоскопа у 8 пациентов по предварительно проведенному через кардию проводнику устанавливали специальные зонды с баллонами диаметром 30 мм (фирмы "Cook") в месте сужения, раздували его при первых сеансах под давлением 200-250 мм рт. ст., при повторных сеансах до 350 мм рт. ст.

У 7 пациентов дилатацию производили под рентгенологическим контролем после эндоскопического проведения направляющего проводника. Через 2 суток всем больным проводилась контрольная рентгеноскопия пищевода с барием, эзофагеальная манометрия. Повторные сеансы баллонной дилатации выполнялись через 3-4 суток после предыдущей. Критерием для прекращения дальнейших сеансов являлись исчезновение дисфагии, значительное ускорение прохождения бариевой взвеси через кардию, снижение давления в кардии до 15 — 18 мм рт.ст.

Лапароскопическую кардиомиотомию по Геллеру с передней фундопликацией по Дору выполнили у 23 больных, из которых II стадия была у 1 больной, III стадия — у 14 больных, IV стадия — у 8 больных. Ни одному больному ранее не выполнялась баллонная дилатация. Все пациенты были госпитализированы в клинику за 24 часа до операции.

Техника лапароскопической кардиомиотомии

Операцию выполняли с использованием четырех троакаров: один троакар диаметром 10 мм вводили на 5 см выше пупка (для лапароскопа), остальные три (5 мм) троакара вводили в следующих точках: в правом подреберье (вводился ретрактор для левой доли печени); в эпигастрии по средней линии, ниже мечевидного отростка (вводились инструменты для диссекции и рассечения рубцовых волокон и мышц), последний троакар вводился в левом подреберье и использовался для диссекторов, зажимов и иглодержателя.

Операцию начинали с рассечения брюшины над пищеводом. Мобилизовали правую и левую ножки диафрагмы, выделяли абдоминальный отдел пищевода. Затем производили с помощью крючковидного электрода рассечение мышечной оболочки пищевода на протяжении 5-6 см. Рассекали также циркулярные и косые мышечные волокна в области пищеводно-желудочного перехода и кардиального отдела желудка на протяжении 2-2,5 см. Рассечение мышечного слоя производили до слизистой оболочки пищевода и кардиального отдела желудка. Отделяли мышечный слой от слизистой оболочки на протяжении $^1/_2$ окружности пищевода. Кровотечение из желудочных сосудов останавливали с помощью биполярной коагуляции. Внимательно осматривали слизистую пищевода для исключения ее перфорации. При подозрении на перфорацию

Таблица 1. Динамика симптомов и объективных данных у больных, перенесших баллонную дилатацию

Клинические симптомы	Исходные данные (n=15)	Непосредственные (n=15)	Через 6 месяцев (n=14)	Через 24 месяца (n=14)	Через 48 месяцев (n=8)
Дисфагия	3,4 ± 0,9 баллов	0,6 ± 0,6 баллов	1,2 ± 1,0 баллов	1,8 ± 1,0 баллов	1,3 ± 1,0 баллов
Боли	2,2 ± 1,1 баллов	0,2 ± 0,6 баллов	0,4 ± 0,9 баллов	1,0 ± 0,8 баллов	0,8 ± 0,9 баллов
Регургитация	2,6 ± 1,2 баллов	0,2 ± 0,6 баллов	0,4 ± 0,9 баллов	1,0 ± 0,8 баллов	0,8 ± 0,9 баллов
Изжога	0 баллов	0 баллов	0 баллов	0,26 ± 1,03 баллов	0,26 ± 1,03 баллов
Давление покоя в кардии	27,5 ± 11,8 мм рт. ст	15,4 ± 4,5 мм рт. ст.	17,9 ± 6,3 мм рт. ст.	18,4 ± 5,9 мм рт. ст.	16,9 ± 7,3 мм рт. ст.
Индекс DeMeester	13,7 ± 0,5	14,1 ± 0,5	14,3 ± 2,9	14,2 ± 1,5	14,4 ± 3,0

слизистой оболочки вводили в брюшную полость 0,5-1,0 л жидкости и через желудочный зонд подавали воздух. Затем выполняли переднюю фундопликацию по Дору. Для этого мобилизовали фундальную часть желудка с пересечением коротких желудочных сосудов по большой кривизне. Стенку дна желудка подшивали к краям (левому, а затем — правому) рассеченной мышечной оболочки пищевода и к правой ножке диафрагмы, закрывая таким образом обнаженную слизистую оболочку нижней трети пищевода и кардии.

До начала лечения в группе больных, перенесших баллонную дилатацию, больные предъявляли жалобы на дисфагию (в среднем 3,4±0,9 баллов), загрудинные боли, регургитацию. При эндоскопическом исследовании у всех больных был выявлен эзофагит 1-2 степени по Savary-Miller; ни в одном случае при гистологическом исследовании биоптатов не выявлено метаплазии и дисплазии эпителия слизистой оболочки пищевода. Давление покоя нижнего пищеводного сфинктера составило в среднем 27,5±11,8 мм рт. ст. Индекс DeMeester в среднем составил 13,7±0,5 (см. табл. 1).

В группе больных, перенесших лапароскопическую кардиомиотомию, до начала лечения больные жаловались на дисфагию (в среднем 4,3±0,6 баллов), загрудинные боли, регургитацию. При эндоскопическом исследовании у всех больных был выявлен эзофагит 1-2 степени по Savary-Miller; ни в одном случае при гистологическом исследовании биоптатов не выявлено метаплазии и дисплазии эпителия слизистой оболочки пищевода. Давление покоя нижнего пищеводного сфинктера составило в среднем 28,8±8,7 мм рт. ст. Индекс DeMeester в среднем составил 13,4±0,4 (см. табл. 2).

Таким образом, пациенты обеих групп имели в целом сходные клинические признаки и объективные данные, несколько отличающиеся большей степенью дисфагии и более высоким давлением нижнего пищеводного сфинктера в хирургической группе. Эти отличия обусловлены наличием среди больных, перенесших кардиомиотомию, пациентов с IV стадией ахалазии.

Непосредственные результаты оценены у всех больных в течение 1 месяца после лечения. Отдаленные результаты изучены у 35 пациентов (92,1%): у 14 больных после баллонной дилатации (93,4%) и у 21 больного после лапароскопической кардиомиотомии (91,3%) в сроки 6, 12, 24 и 48 месяцев.

Результаты

Результаты баллонной дилатации

После дилатации не наблюдалось серьезных осложнений. Умеренный болевой синдром сохранялся в течение 1-2 суток после дилатации. Пациенты начинали принимать жидкость и полужидкую пищу в конце 1 суток после процедуры. Чаще проводилось 2 сеанса дилатации, реже — 3 сеанса, в зависимости от динамики восстановления проходимости кардии.

Непосредственные результаты баллонной дилатации характеризовались снижением частоты дисфагии, загрудинной боли, регургитации; жалоб на изжогу больные не предъявляли. Давление нижнего пищеводного сфинктера снизилось с 27,5±11,8 мм рт. ст до 15,4±4,5 мм рт. ст. ($p<0,05$). Индекс DeMeester существенно не изменился и оставался в пределах нормы (см. табл. 1).

Отдаленные результаты баллонной дилатации характеризовались снижением средних величин частоты симптомов и давления нижнего пищеводного сфинктера, однако на протяжении всего периода наблюдения выявлялись рецидивы умеренной дисфагии, сопровождавшиеся повышением давления в кардии (см. табл. 1). Так, через 6 месяцев после начала лечения рецидив имел место у 2 больных (13,3%) (оба больных с III стадией ахалазии); через 12 месяцев — у 8 больных (53,4%) (3 больных с III стадией ахалазии и 5 больных со II стадией); через 24 месяца — у 11 больных (84,6%) (3 больных с III стадией ахалазии, 8 больных со II стадией).

Всем больным с рецидивами проводились повторные курсы дилатации. В течение следующих двух лет 6 больным (3 пациентам с ахалазией III стадии и 3 пациентам с ахалазией II стадии), имевшим постоянные рецидивы в течение 48 месяцев после начала лечения и перенесшим таким образом по 4 курса дилатации, выполнена лапароскопическая кардиомиотомия с отличными и хорошими непосредственными результатами. Так, через 48 месяцев у 42,8% пациентов наблюдался рецидив дисфагии.

Таким образом, 1 курс дилатации проведен у 2 пациентов, 2 курса — у 7 пациентов, 3 курса — у 4 пациентов, 4 курса — у 2 пациентов. У одного больного (7,1 %) имел место гастроэзофагеальный рефлюкс, подтвержденный 24-часовым пищеводным pH-мониторингом (индекс DeMeester в этом случае составил 17,4). Этому больному про-

Таблица 2. Динамика симптомов и объективных данных у больных, перенесших лапароскопическую кардиомиотомию

Клинические симптомы	Исходные данные (n=23)	Непосредственные (n=23)	Через 6 месяцев (n=21)	Через 24 месяца (n=21)	Через 48 месяцев (n=21)
Дисфагия	4,3 ± 0,6 баллов	0,6 ± 0,7 баллов	0,7 ± 0,7 баллов	0,9 ± 0,9 баллов	1,0 ± 0,9 баллов
Боли	3,8 ± 0,8 баллов	0,2 ± 0,4 баллов	0,2 ± 0,4 баллов	0,3 ± 0,5 баллов	0,3 ± 0,5 баллов
Регургитация	3,9 ± 0,7 баллов	0,2 ± 0,4 баллов	0,2 ± 0,4 баллов	0,3 ± 0,5 баллов	0,4 ± 0,7 баллов
Изжога	0 баллов	0 баллов	0 баллов	0 баллов	0 баллов
Давление покоя в кардии	28,8 ± 8,7 мм рт. ст.	10,4 ± 3,8 мм рт. ст.	13,2 ± 4,8 мм рт. ст.	12,7 ± 4,5 мм рт. ст.	12,9 ± 4,9 мм рт. ст.
Индекс DeMeester	13,4 ± 0,4	13,5 ± 1,0	13,6 ± 1,1	13,9 ± 1,2	12,7 ± 0,9

ведено 2 курса консервативной терапии с хорошими результатами. У остальных пациентов клинических проявлений рефлюкса не было; индекс DeMeester существенно не менялся и оставался в пределах нормы (см. табл. 1).

Через 48 месяцев после начала лечения отличные и хорошие (или 1 и 2 степень по шкале Visick) результаты получены у 57,2% пациентов. Хочется отметить, что эти данные соответствуют литературным [2, 9, 11, 13, 15, 18].

Результаты лапароскопической кардиомиотомии

После лапароскопической кардиомиотомии серьезных осложнений также не наблюдалось. Ни в одном случае не потребовалось конверсии. Интраоперационная кровопотеря составила 20-50 мл. На этапах освоения операция выполнялась в течение 2-2,5 часов. В последующем длительность операции составила в среднем 68±15 мин. Ни в одном случае не наблюдалось перфорации слизистой оболочки пищевода. На следующий день после операции больные начинали ходить и принимать жидкую пищу. Больные выписывались из стационара на 3-5 сутки после операции после проведения контрольной рентгеноскопии пищевода с барием и эзофагальной манометрии. Средний койко-день составил 4,6±1,5 суток.

Непосредственные результаты лапароскопической кардиомиотомии характеризовались снижением частоты дисфагии, загрудинной боли, регургитации; жалоб на изжогу больные не предъявляли. Давление нижнего пищеводного сфинктера снизилось с 28,8±8,7 мм рт. ст. до 10,4±3,8 мм рт. ст. ($p<0,05$). Индекс DeMeester существенно не изменился и оставался в пределах нормы (см. табл. 2).

Отдаленные результаты лапароскопической кардиомиотомии также характеризовались снижением средних величин частоты симптомов и давления нижнего пищеводного сфинктера (см. табл. 2). Однако, лишь у 1 больной (4,7%) (больная с IV стадией ахалазии) через 48 месяцев после операции имел место рецидив умеренной дисфагии. Давление нижнего пищеводного сфинктера в этом случае составило 17,8 мм рт. ст. Индекс DeMeester у всех больных за весь период наблюдения оставался в пределах нормы. Пациентке было выполнено 2 сеанса кардиодилатации, что значительно уменьшило явления дисфагии. Следовательно, отличные и хорошие (или 1 и 2 степень по шкале Visick) результаты получены у 95,3% больных. Причем отличные и хорошие результаты среди больных с 4 степенью ахалазии получены в 87,5% случаев, что уступает результатам только некоторых работ, описанных в литературе [6, 11, 12, 16].

Таким образом, у всех больных в обеих группах были получены отличные и хорошие непосредственные результаты, что соответствует данным мировой литературы [3, 6, 9, 11, 13, 18]. Снижение давления нижнего пищеводного сфинктера в большей степени в лапароскопической группе говорит о большей эффективности кардиомиотомии, что также соответствует опыту других клиник. Кроме того, отмечается значительная эффективность лапароскопической кардиомиотомии у больных с 4 стадией ахалазии.

Однако отдаленные результаты в обеих группах значительно отличаются от непосредственных: 57,2% отличных и хороших результатов после нескольких курсов баллонной дилатации по сравнению с 95,3% отличных и хороших результатов лапароскопической кардиомиотомии. Следовательно, баллонная дилатация характеризуется частыми рецидивами, требующими многочисленных повторных процедур, то есть не дает стойкого эффекта. В то же время лапароскопическая кардиомиотомия дает стойкие, надежные результаты.

Обсуждение

Метод баллонной дилатации является достаточно эффективным и в настоящее время используется у 70-80% пациентов. Это обусловлено низкой травматичностью (процент послеоперационных осложнений в виде кровотечений и разрыва пищевода колеблется в пределах 0,6-5%) [2, 5, 9, 15], отсутствием анестезиологического пособия, малыми сроками пребывания больного в стационаре (2-3 суток на 1 сеанс) [17,18]. Однако кардиодилатация является временным, паллиативным методом лечения (хорошие и отличные отдаленные результаты варьируют в пределах 50-85%), поэтому при рецидиве дисфагии больные вынуждены периодически прибегать к повторным процедурам [2, 5, 9, 13, 15]. Баллонная дилатация имеет свои противопоказания: тяжелые рубцово-язвенные эзофагиты, наблюдаемые, например, при 4 стадии ахалазии, варикозно-расширенные вены пищеводно-желудочного перехода, коагулопатии и др.

Многократные дилатации усугубляют рубцовые изменения в кардии и периоэзофагит, что является неблагоприятным фактором для последующей кардиомиотомии и таким образом повышает частоту интраоперационой перфорации пищевода [2, 5, 9, 13, 15]. Кроме того, каждая последующая дилатация снижает эффективность этого метода (так называемый синдром "резиновой кардии") [2,9]. Нередким осложнением является возникновение гастроэзофагального рефлюкса (5-15%) [2, 5, 9, 13, 15, 18], при тяжелом течении требующего хирургической коррекции. Полученные в нашей работе данные подтверждают эти утверждения.

При использовании лапароскопической кардиомиотомии по Геллеру с передней фундопликацией по Дору несмотря на необходимость наркоза, большую длительность пребывания больного в стационаре (3-5 суток), эффективность метода выше по сравнению с баллонной дилатацией (отличные и хорошие отдаленные результаты варьируют от 90% до 98%) [6, 11, 14, 16, 17]. Процент послеоперационных осложнений сопоставим с таковым при дилатации (0-3%) [4, 11, 12, 15, 18]. При этом существенно ниже частота возникновения гастроэзофагального рефлюкса (4-6%) [11,14,15]. Кроме того, кардиомиотомия эффективна при 4 стадии ахалазии, в которой дилатация не дает длительного улучшения, а в большинстве случаев технически невыполнима. Полученные нами отдаленные результаты подтверждают эти положения.

Выводы

На основании сравнения отдаленных результатов кардиодилатации и лапароскопической кардиомиотомии можно сделать вывод — лапароскопическая кардиомиотомия характеризуется более стойкими отдаленными результатами по сравнению с баллонной дилатацией, и поэтому является методом выбора лечения больных с ахалазией пищевода II-III стадий.

Литература

1. Ивашкин В.Т., Трухманов А.С. (2000) Болезни пищевода. (Москва), "Триада-Х", с. 78-85
2. Василенко В.Х., Суворова Т.А., Гребенев А.Л. (1976) Ахалазия кардии. (Москва), "Медицина", с. 138-194
3. Грубник В.В., Загороднюк О.Н., Шипулин П.П., Грубник А.В. (2003) Лапароскопические операции при ахалазии пищевода. Клінічна хірургія. 7:42-46
4. Оскретков В.И., Ганков В.А., Климов А.Г. и др. (2004) Видеоэндоскопическая хирургия пищевода. (Барнаул), "Аз Бука", с. 88-101
5. Оскретков В.И., Казарян В.М., Ганков В.А., Климов А.Г. (2003) Выбор метода лечения больных ахалазией пищевода. Вестник хирургии. 162:32-35
6. Саенко В.Ф., Тывончук О.С., Лаврик А.С. та ін. (2005) Ендохірургічний аспект лікування ахалазії кардії. Харківська хірургічна школа. 17:73-75
7. Черноусов А.Ф., Андрианов В.А., Гаджиев А.Н. и др. (2001) Хирургическое лечение нервно-мышечных заболеваний пищевода. Анналы хирургии. 1:35-38
8. Черноусов А.Ф., Богопольский П.М., Курбанов Ф.С. (2000) Хирургия пищевода. (Москва), "Медицина", с. 101-102
9. Черноусов А.Ф., Гаджиев А.Н., Шестаков А.Л. (2000) Лечение кардиоспазма и ахалазии кардии кардиодилатацией. Анналы хирургии. 3:50-53
10. Шалимов А.А., Саенко В.Ф., Шалимов С.А. (1975) Хирургия пищевода. (Москва), "Медицина", с. 67-91
11. Шулутко А.М., Моисеев А.Ю., Казарян А.М. (2001) Эндоскопическая хирургия в лечении ахалазии пищевода. Эндоскопическая хирургия. 5:16-20
12. Ackroyd R., Watson D.I. et al. (2001) Laparoscopic cardiomyotomy and anterior partial fundoplication for achalasia. Surgical Endoscopy. Vol. 15:683-686
13. Antonio Cusumano, Luigi Bonavina et al. (1991) Early and long-term results of pneumatic dilation in the treatment of esophageal achalasia. Surgical Endoscopy. Vol. 5:9-10
14. Bonatti H., Hinder Ronald et al. (2005) Long-term results of laparoscopic Heller myotomy with partial fundoplication for the treatment of achalasia. American Journal of Surgery. 12:9-12
15. Costandini M., Zaninotto G. et al. (2005) The laparoscopic Heller-Dor operation remains an effective treatment for esophageal achalasia at a minimum 6-year follow-up. Surgical Endoscopy. Vol. 19:345-352
16. Fernandez A.F., Martinez M.A. et al. (2003) Six year of experience in laparoscopic surgery of esophageal achalasia. Surgical Endoscopy. Vol. 17:153-156
17. Ramacciato G., Mercantini P. et al. (2002) The laparoscopic approach with antireflux surgery is superior to the thoracoscopic approach for the treatment of esophageal achalasia. Surgical Endoscopy. Vol. 16:1431-1437
18. Suerez J., Mearin F. et al. (2002) Laparoscopic myotomy vs endoscopic dilation in the treatment of achalasia. Surgical Endoscopy. Vol. 16:75-77



ПОДПИСКА 2007

Глубокоуважаемые подписчики, читатели, авторы оригинальных статей!

С 2002 года "Украинский журнал малоинвазивной и эндоскопической хирургии" распространяется непосредственно каждому читателю/учреждению Украины редакцией напрямую.

Благодаря поддержке Киевского клинического госпиталя рассылка журнала проводится бесплатно, так же как и публикация оригинальных статей.

Для получения журнала в 2007 году Вам/Вашему учреждению необходимо прислать заявку в произвольной форме в адрес редакции.

© Український журнал малоінвазивної та ендоскопічної хірургії
(2006) Vol. 10; 4: 27-29

ОПЫТ ПРИМЕНЕНИЯ КОМБИНИРОВАННОГО ПРЕПАРАТА *"ЗАЛДИАР"* В ЛЕЧЕНИИ РАННЕЙ ПОСЛЕОПЕРАЦИОННОЙ БОЛИ У БОЛЬНЫХ ПОСЛЕ УДАЛЕНИЯ ГРЫЖ МЕЖПОЗВОНКОВЫХ ДИСКОВ

Данчин А.Г., Яворский А.А., Данчин А.А.

Нейрохирургическое отделение, клиника нейрохирургии и неврологии,
Главный военный клинический госпиталь МО Украины, Киев

The Use of *"Zaldiar"* in Complex Treatment of Patients with Postoperative Pain Syndrome After Lumbar Discectomy

A.G. Danchin, A.A. Yavorskiy, A.A. Danchin

Clinic of Neurosurgery and Neurosurgery, Main Military Clinical Hospital of Defence Ministry of Ukraine, Kiev

Надійшла 30 серпня 2006
Допущена 31 жовтня 2006

Введение

В современной функциональной нейрохирургии существует стремление к созданию и применению новых щадящих методик, позволяющих получить максимальный обезболивающий эффект с нанесением минимальной операционной травмы. Развитие техники, внедрение лучевых методов исследования, микрохирургии и эндоскопических методик привели к тому, что операции по поводу грыж поясничных межпозвонковых дисков стали все более безопасными, позволяющими достаточно быстро вернуть больного к труду и избавиться от развития неврологических осложнений. Однако, несмотря на это, по данным литературы у 5-50% оперированных больных развивается так называемый Failed Back Surgery Syndrome — FBSS, болевой синдром в первые часы и сутки после проведения операций. Четкие показания к оперативному вмешательству, выбор нужного метода оперативного вмешательства на разных этапах развития патологического процесса в "очаге остеохондроза", правильное послеоперационное ведение пациентов позволяют снизить до минимума развитие FBSS [4, 5].

Одной из основных задач послеоперационного ведения больных, оперированных по поводу грыж межпозвонковых дисков, является адекватное обезболивание в послеоперационном периоде, что позволяет в ранние сроки активизировать пациентов, а так же препятствует формированию анталгических патологических статокинетических деформаций позвоночника в сегменте оперативного вмешательства.

Безусловно, что в послеоперационном периоде с целью адекватного обезболивания данной группы пациентов необходимо использовать те или иные анальгетики.

Наиболее распространенные анальгетики — это нестероидные противовоспалительные препараты (НПВС) а так же наркотические анальгетики. Однако применение НПВС в 25-50% случаев сопровождается развитием существенных побочных эффектов, среди которых ведущее место занимает поражение желудочно-кишечного тракта. Применение же наркотических анальгетиков с высоким риском развития зависимости и так же рядом других существенных побочных эффектов (тошнота, рвота, сонливость, запоры).

В последнее время появилась принципиально новая группа препаратов включающих в себя комбинацию НПВС и опиатов. Одним из таких препаратов является *"Залдиар"* — комбинированный анальгетик

Таблица 1. Характеристика групп по возрасту, полу и антропометрическим данным

Показатель	1 группа	2 группа
Пол: женщины/мужчины	11/18	15/20
Возраст (годы)	45±3,5	48±3,2
Вес (кг)	84±4,5	81±3,9

производства немецкой фармацевтической кампании *"Grunenthal GmbH"*, в состав которого входят 37,5 мг трамадола и 325 мг парацетамола, клинически одни из самых изученных препаратов двух групп анальгетиков [1-3].

Трамадол — синтетический опиоидный анальгетик центрального действия. *Трамадол* зарегистрирован практически во всех странах Европы и Америки.

Трамадол обладает двойным механизмом действия: агонист опиатных рецепторов в центральной нервной системе, а так же способен угнетать обратный захват серотонина и норадреналина в нервных синапсах, за счет чего происходит блокирование болевых импульсов на спинальном уровне. *Трамадол* не принадлежит к наркотическим анальгетикам. Трамадол включен в международные рекомендации ВООЗ для лечения онкологической боли и боли при остеоартрозе. Благодаря *Трамадолу* удается получить достаточно продолжительный обезболивающий эффект [1-3].

Парацетамол блокирует циклооксигеназу в центральной нервной системе, таким образом, воздействуя на центры боли. Парацетамол не вызывает раздражения слизистой оболочки желудка и кишечника, не влияет на водно-солевой обмен, так как не воздействует на синтез простагландинов в периферических тканях. Один из наиболее безопасных анальгетиков и антипиретиков, который широко используется в педиатрической практике.

Целью настоящего исследования является изучение терапевтической эффективности препарата Залдиар в сравнении со стандартными схемами ведения послеоперационных больных с использованием в качестве НПВС 50% раствора анальгина, а в качестве опиата — 2% раствора промедола.

Материалы и методы исследования

Оценка эффективности аналгезии проводилась по визуальной аналоговой шкале боли (Visual analog pain scale VAPS или VAS), величина измерялась в мм, где за 0 мм принималось отсутствие какой-либо боли, а за 100 мм — максимальная боль.

Под наблюдением находилось 64 пациента, которые были разделены на две группы: первая — 29 человек, где аналгезия осуществлялась посредством использования препарата *Залдиар*, вторая — 35, где аналгезия осуществлялась с использованием анальгина и промедола.

Как видно из приведенной таблицы 1 группы не имеют достоверных различий по половому, возрастному составу, а так же по антропометрическим данным.

Оценка качества анальгезии проводилась через 6 часов после оперативного вмешательства, к исходу первых суток, к исходу вторых суток и к исходу третьих суток, когда пациенты начинают самостоятельно ходить. Так же к исходу 12 суток (средний срок пребывания пациентов в стационаре) оценивался результат лечения пред выпиской пациентов без использования каких-либо анальгетиков.

Стандартная схема аналгезии включала в себя внутримышечное введение 1 мл 2% промедола через два часа после операции, а так же через 10 часов с последующим переходом на трехкратное введение 2 мл 50% анальгина каждые восемь часов.

Схема аналгезии *Залдиаром* включала прием 1 таблетки препарата через час после операции и далее через каждые восемь часов в течение двух суток и через каждые 12 часов в течении третьих суток.

Результаты и обсуждение

По полученным данным, представленным в таблице 2 можно предположить, что схема использования таблетированного комбинированного препарата *Залдиар* при незначительной разнице аналгетического эффекта в первые часы после операции к исходу первых суток обладает существенным преимуществом в сравнении со стандартной схемой обезболи-

Таблица 2. Выраженность болевого синдрома по шкале VAPS

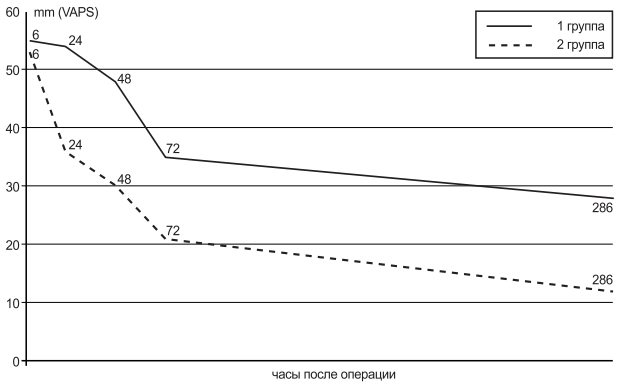

Таблица 3. Сравнительная частота развития побочных эффектов

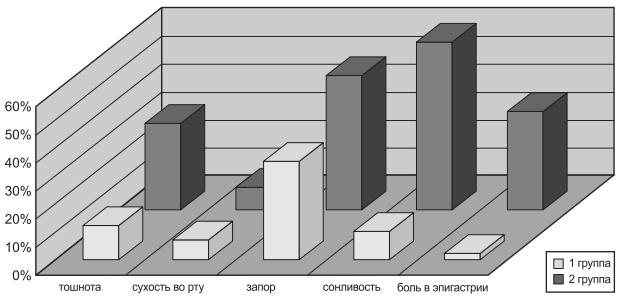

вания. Так же из приведенной схемы видно, что использование *Залдиара* в первые сутки после оперативного вмешательства оказывает существенное влияние на конечный результат лечения и регресс не только послеоперационной боли, но и болевого синдрома как такового.

Так же нами оценивалась частота развития побочных эффектов в двух группах пациентов. Учитывались частота развития сухости во рту, запоров, тошноты, сонливости, боли в эпигастрии. Другие осложнения не учитывались в связи с единичными случаями как в одной, так и в другой группе. Частота развития побочных эффектов в двух группах представлена в таблице 3.

Из приведенной выше таблицы следует, что и по проценту развития побочных эффектов *Залдиар* явно превосходит стандартную схему обезболивания.

Выводы

Адекватное послеоперационное обезболивание существенно снижает риск развития FBSS (синдрома неудачных операций на поясничном отделе позвоночника). Препарат *Залдиар* оценен как эффективное, безопасное и гарантированное обезболивающее средство. Случаев синдрома привыкания, физической и психологической зависимости, а так же наркотического эффекта и других побочных явлений со стороны ЖКТ не отмечено.

На наш взгляд *Залдиар* может быть рекомендован как препарат выбора в послеоперационном обезболивании больных, оперированных по поводу грыж межпозвоночных дисков, который при минимальных побочных эффектах позволяет достичь максимального анальгетического эффекта.

Литература

1. Гайко Г., Калашников А., Осадчук Т. (2005) Застосування препарату "Залдіар" в лікуванні больового синдрому у хворих під час ендопротезування кульшових суглобів. Ліки України. 9: 82-83
2. Колосова Т., Асауленко Є., Клименко А. та інш. (2005) Приборкувач болю. Клінічне обґрунтування застосування комбінації парацетамолу та трамадолу в комплексному лікуванні радикулярних синдромів в неврології. Ліки України. 5: 66-69
3. Маланчук В., Астапенко Є., Логановська Є. та інш. (2005) Мистецтво уникати болю. Переваги комбінованих аналгетичних засобів в амбулаторній клініці хірургічної стоматології. Ліки України. 6: 5-6
4. Мартынов В.А., Доценко В.В., Загородний Н.В. и др. (2002) Хирургическое лечение синдрома неудачных оперативных вмешательств на позвоночнике. Материалы III съезда нейрохирургов России. (Санкт-Петербург). с. 266
5. Матвеев В.И., Глущенко А.В., Нестеровский И.П., и др. (2002) Оценка качества жизни пациентов с поясничной болью. Материалы III съезда нейрохирургов России. (Санкт-Петербург). с. 266-267



ПОДПИСКА 2007

Глубокоуважаемые подписчики, читатели, авторы оригинальных статей!

С 2002 года "Украинский журнал малоинвазивной и эндоскопической хирургии" распространяется непосредственно каждому читателю/учреждению Украины редакцией напрямую.

Благодаря поддержке Киевского клинического госпиталя рассылка журнала проводится бесплатно, так же как и публикация оригинальных статей.

Для получения журнала в 2007 году Вам/Вашему учреждению необходимо прислать заявку в произвольной форме в адрес редакции.

Головний військовий клінічний
Ордена Червоної Зірки госпіталь
Міністерства оборони України

Матеріали науково-практичної конференції

«АКТУАЛЬНІ ПИТАННЯ ХІРУРГІЧНОЇ ТА АНЕСТЕЗІОЛОГІЧНОЇ СЛУЖБ ЗБРОЙНИХ СІЛ УКРАЇНИ»

Україна, Київ, 10-12 жовтня 2006 р.

ЛАПАРОСКОПІЧНА АПЕНДЕКТОМІЯ З ВИКОРИСТАННЯМ ЕЛЕКТРОЗВАРЮВАННЯ

Мельник І.П.
Військово-медичний Центр Повітряних Сил України, Вінниця

Using Welding Method for Biological Tissues for Acute Appendicitis

I.P. Melnyk
Military Medical Centre of Ukrainian Air Forces, Vinnytsya, Ukraine

Summary

During 2004-2005 years was operated 42 patients for acute appendicitis. For all patients was performed laparoscopic appendectomy. Age range was 17-35 years. For 20 patients (group I) was performed legation type of procedure. For 22 patients (group II) was performed welding method.

In group I for 3 cases of hemorrhage from mesoappendix was treated by titan clips. In one case from group I was diagnosed typhlitis without any further surgical manipulations. All patients were discharged on 3-11 postoperative days.

In group II was not diagnosed cuff incompetence or hemorrhages. All patients were discharged on 3-7 days.

It was postulated that welding method for biological tissues for laparoscopic appendectomy madding this procedure safe, fast an effective.

Key words: electric welding of the soft tissues, appendectomy.

Вступ

Одна із головних причин конверсій в лапароскопічній хірургії — це неможливість досягнення надійного гемостазу, як при планових операціях, так і при ургентних лапароскопічних операціях [2,3].

При лапароскопічній апендектомії в більшості випадків брижа відростка обробляється за допомогою діатермокоагуляції, шляхом прошивання лінійним ніж-степлером, рідше кліпацією та перев'язкою ендолігатурою [1]. Кукса апендикса перев'язується ендолігатурою, прошивається ніж-степлером, а слизова кукси обробляється діатермокоагуляцією [1]. Кожен з перерахованих вище способів має загальновідомі недоліки. Діатермокоагуляція та кліпація брижі — не завжди надійні при значній товщині останньої. Прошивання брижі лінійним ніж-степлером — надійний спосіб, але досить дорогий. Перев'язку брижі ендолігатурою не завжди можна виконати при значній ширині та товщині брижі. Недоліки обробки кукси апендикса лігатурним способом — це інфікована кукса апендикса, необхідність коагуляції кукси апендикса, що може призвести до опіку купола сліпої кишки та розвитку тифліту. Серед недоліків лапароскопічної апендектомії апаратним способом — це висока вартість ніж-степлерів та розходних до них матеріалів [6].

Якісно новим напрямком в лапароскопічній хірургії є використання електрозварювальних технологій. Під дією високої температури (70о-120оС) відбувається швидке випаровування позаклітинної та внутрішньоклітинної рідини, розрив клітинних мембран та утворення гомогенного субстрату, що складається переважно з денатурованих білкових молекул еластину та колагену. Застигаючи, вони утворюють так звані "білкові містки", за допомогою яких і утримуються з'єднані тканини [4,5].

Матеріали та методи дослідження

Протягом 2004-2005 років прооперовано 42 хворих з гострим апендицитом. Вік хворих складав від 17 до 35 років. Чоловіків було 32, жінок — 10. Всім хворим виконувалась лапароскопічна апендектомія. Хворим І групи була виконана лапароскопічна апендектомія лігатурним способом, 22 хворим ІІ групи — лапароскопічна апендектомія за допомогою метода електрозварювання біологічних тканин. Гострий катаральний апендицит діагностовано у 15 хворих, гострий флегмонозний — у 27 хворих. Зварювання кукси та брижі апендикса проводили за допомогою апарату високочастотної електрокоагуляції для з'єднування м'яких біологічних тканин (ЕК-300М1), розробленого в Інституті електрозварювання ім. Е.О. Патона НАН України, на який отримано свідоцтво про державну реєстрацію та дозвіл на застосування в медичній практиці від 28/10-2004 р.

Результати та їх обговорення

Операції виконувались під ендотрахеальним наркозом. Пневмоперитонеум накладався за допомогою голки Вереша, яку вводили в черевну порожнину в пупковій ділянці. Апендектомії виконувались через три троакари (два 10-міліметрових, один 5-міліметровий). 10-міліметрові троакари вводили через пупок та по білій лінії живота нижче пупка, 5-міліметровий — в правій здухвинній ділянці.

І-й групі хворих виконувалась лапароскопічна апендектомія лігатурним способом. В брижі апендикса у його основи формували вікно, на основу апендикса накладали ендолігатуру із хромованого кетгута. Брижу апендикса обробляли за допомогою біполярної діатермокоагуляції. Далі накладали на основу відростка ще одну проксимальну та одну дистальну ендолігатури із хромованого кетгута. Між двома проксимальними та дистальною ендолігатурами відросток пересікали, занурювали в попередньо введений контейнер. Куксу апендикса обробляли біполярною коагуляцією та 5% йодом. Контейнер з макропрепаратом видаляли через троакарну рану в гіпогастрії. Порожнину малого тазу дренували поліхлорвініловим дренажем через троакарну рану в правій здухвинній ділянці. Дренаж видаляли на 1-2 післяопераційну добу. Інтраопераційно в 3 випадках відмічалась кровотеча з брижі апендикса, яка була зупинена шляхом накладання великих титанових кліпс. В двох випадках в післяопераційному періоді відмічався субфебрилітет, який тривав до 10 діб та на тлі антибактеріальної терапії зник. Всі хворі в задовільному стані виписані на 3-11 добу.

ІІ-й групі хворих виконувалась лапароскопічна апендектомія за допомогою методу електрозварювання біологічних тканин. Спосіб накладання пневмоперитонеума та доступ були аналогічними. В брижі апендикса у його основи формували вікно. Далі основу відростка проварювали за допомогою біполярного затискача, який був з'єднаний з апаратом високочастотної електрокоагуляції для з'єднування м'яких біологічних тканин (ЕК-300М1). Зварювання основи апендикса проводили в режимі роботи "зварювання", параметрів тривалості — "8", параметрів напруги — "7". Процес зварювання основи апендикса тривав до 4 секунд. Зварювання тканин брижі апендикса проводили за допомогою біполярного затискача поетапно в режимі роботи "зварювання", параметрів тривалості — "8", параметрів напруги — "8". Процес зварювання тканин брижі тривав до 1 хвилини. Після чого по лінії зварювального шва основи апендикса та його брижі утворювалась коагуляційна борозна, яка була представлена щільною коагульованою тканиною брижі апендикса жовто-коричневого кольору. Надалі нижче зварювального шва пересікали брижу. Гемостаз був стійкий і надійний. По нижньому краю зварювального шва відростка останній пересікали, занурювали в попередньо введений контейнер. На основу апендикса накладали кетгутову ендолігатуру. Гемостаз був стійкий і надійний. Кукса апендикса була герметичною в усіх випадках. Контейнер з макропрепаратом видаляли через троакарну рану в гіпогастрії. Порожнину малого тазу дренували поліхлорвініловим дренажем через троакарну рану в правій здухвинній ділянці. Дренаж видаляли на 1-2 післяопераційну добу. Післяопераційний період перебігав без ускладнень. Всі хворі в задовільному стані виписані на 3-7 добу.

Висновки

Таким чином, метод зварювання біологічних тканин забезпечує стерильність кукси апендикса, надійний гемостаз, він є простим у виконанні, забезпечує надійний гемостаз брижі апендикса, скорочує тривалість операції, а також знижує вартість останньої.

Отримані результати засвідчують перевагу лапароскопічної апендектомії методом електрозварювання біологічних тканин за допомогою апарату високочастотної електрокоагуляції для з'єднування м'яких біологічних тканин (ЕК-300М1) над лапароскопічною апендектомією лігатурним способом.

Література

1. Запорожан В.Н., Грубник В.В., Саенко В.Ф., Ничитайло М.Е. (2000) Видеоэндоскопические операции в хирургии и гинекологии. (Киев). "Здоровье". с.176-180
2. Федоров И.В., Сигал Е.И., Одинцов В.В. (2001) Эндоскопическая хирургия. (Москва). "Медицина". с. 209-218
3. Frantzides C.T. (1997) Laparoscopic and thoracoscopic surgery. Mosby — Year Book, Inc. pp 79-90
4. Фурманов Ю.А., Ляшенко А.А. (2000) Соединение биологических тканей с помощью електросварки. Клінічна хірургія. 1: 59-61
5. Фурманов Ю.А., Ничитайло М.Е., Литвиненко А.Н. (2004) Экспериментальное обоснование применения метода электросварки биологических тканей в хирургической гепатологии. Клінічна хірургія. 8: 57-59
6. Тимошин А.Д., Шестаков А.Л., Юрасов А.В. (2003) Малоинвазивные вмешательства в абдоминальной хирургии. (Москва). "Триада-Х". 120 с.

ДОСВІД КОМПЛЕКСНОГО ЛІКУВАННЯ КІСТКОВОГО ПАНАРИЦІЮ

Околець В.П., Тимчук О.Б.
Відділення хірургічної інфекції, Центральний військовий клінічний госпіталь, Одеса

Всього за 5 років з 2001 по 2005 рр. у відділенні хірургічної інфекції 411 Центрального військового клінічного госпіталю було проліковано 92 пацієнти з кістковим панарицієм.

З усієї вибірки було відібрано і проаналізовано 24 історії хвороб. Пацієнти були розподілені на 2 групи, контрольну та досліджувану.До них нами були відібрані пацієнти з рентгенологічно підтвердженими ознаками деструкції кісткової тканини.

В комплекс врахованих досліджень входили: загальний аналіз крові, рентгенографія ураженого пальця з повторними знімками в динаміці, бактеріальний посів виділень з рани для визначення чутливості мікроорганізмів до антибіотиків.

В контрольній групі комплекс основних лікувальних заходів включав: повну хірургічну обробку вогнища; регіонарну антибіотикотерапію цефалоспоринами, шляхом їх внутрішньовенного введення в ліктеву вену ураженої верхньої кінцівки під манжетою з експозицією 30 хвилин та непряму лімфотропну терапію гентаміцином. В групі дослідження комлекс лікувальних заходів включав все вищеперераховане та 5 сеансів рентгенотерапії, яка починалась на 3 день та проводилась в рентгентерапевтичному відділенні МКЛ №11 м. Одеси з використанням апарату РУМ-17, в дозі 0,5 Грей на сеанс, через день.

В контрольній групі кількість лейкоцитів приходила до норми на 12,6±4,1 добу; рентгенологічні ознаки стабілізації процесу — на 12,3±5,4 добу; хворі знаходились в стаціонарі на протязі 21,1±5,8 діб. В групі дослідження зниження кількості лейкоцитів до нормальних показників наступало на 10,8±3,4 добу, відсутність свіжих деструктивних змін при рентгенологічному дослідженні виявлялась на 10,9±4,1 добу, перебування в стаціонарі тривало 19,3±4,7 діб.

ЛАПАРОСКОПИЧЕСКАЯ ХОЛЕЦИСТЭКТОМИЯ ДЛЯ "ВСЕХ ОБРАТИВШИХСЯ" В УСЛОВИЯХ ВОЕННОГО ГОСПИТАЛЯ

Леонов В.В., Мехтиханов З.С., Куринной В.В., Беленький В.А., Донцов И.В., Михайлусов Р.Н.
Кафедра эндоскопии, хирургии и топографической анатомии Харьковской медицинской академии последипломного образования, Украина
Харьковский центральный военный госпиталь, Украина

В период с января 2003 г. январь 2006 г. в Харьковском военном госпитале, являющемся базой кафедры лапароскопическая холецистэктомия выполнена 218 больным, направленным в клинику с острым (в 41 случае) и хроническим (в 177 случаях) калькулезным холециститом. Возраст больных был от 21 до 85 лет, в среднем 43±4,1 лет, масса тела от 52 до 138 кг. 21 больному предварительно была произведена ретроградная эндоскопическая холангиопанкреатография ввиду подозрения на конкременты желчных протоков. У 19 из этих больных выявлены конкременты общего желчного протока и до лапароскопической холецистэктомии выполнено удаление конкрементов эндоскопическим путем. Лапароскопическую холецистэктомию выполняли по общепринятой методике. Интраоперационную холангиографию делали лишь в 2 случаях больным, у которых на операции выявлено умеренное расширение геатикохоледоха, не установленное при ультразвуковом исследовании до операции.

Переход на лапаротомию осуществлен у 4 (1,8%) больных. Показанияи к лапаротомии были плотный воспалительный околопузырный инфильтрат — у 3, "выгоревший" желчный пузырь — у 1. Три конверсии из четырёх пришлись на первые 100 операций.

Таким образом, лапароскопическая холецистектомия является операцией выбора для "всех обратившихся" с калькулезным холециститом.

ДОСВІД ЛІКУВАННЯ ТА ПРОФІЛАКТИКИ СТРЕСОВИХ ПЕРЕЛОМІВ ПЛЕСНОВИХ КІСТОК У ВІЙСЬКОВОСЛУЖБОВЦІВ ВМС ЗС УКРАЇНИ

Яровий В.К., Адаменко С.І.

Економіко-гуманітарний інститут Таврійського Національного університету ім. В.І. Вернадського, Севастополь, Україна
540 Центральний Військово-Морський госпіталь ЗС України, Севастополь, Україна

Численна низка чинників, що створюють сучасне навколишнє середовище, фізичні, біологічні, соціальні та інші умови, вимагають надмірної напруги системи кістково-суглобового апарату, котрі по темпу й силі часто перевищують норму фізіологічного навантаження. Виконання такої потужної роботи не може бути забезпечено навіть при максимальних можливостях кровообігу, газообміну й обміну речовин. Все це призводить до перевантаження і "злому" окремих ланок опорно-рухового ланцюга.

У військовослужбовців, на початку військової служби, після кросів, маршів, посиленої стройової підготовки, а іноді після тривалого стояння на ногах виникає болісний стан у ступнях, що отримав назву "маршова стопа" (МС), синонім: маршовий перелом (МП), стресовий перелом, або хвороба Дейчлендера. Більшість авторів вважає МС як патологічну перебудову плеснових кісток із-за надмірного навантаження на них.

Останнім часом вітчизняна медична література поповнилася науковими працями, що досконально змінила уяву про патомеханізми розвитку повзучих переломів на тлі остеопорозу. Значна доля оригінальних досліджень в цьому напрямку належить вченим НДІ травматології та ортопедії АМН України (Гайко Г.В., Коструб О.О., Фіщенко В.Я., Брусько А.Т. та ін.), Інституту геронтології АМН України (Поворознюк В.В., Фіщенко В.О., Григорьєва Н.В., Заєць В.В. та ін.) та науковим співпрацівникам інших травматолого-ортопедичних клінік.

Накопичений великий практичний досвід денситометричних досліджень остеопатій та остеопорозу посприяв формуванню ймовірного вчення про процеси резорбції та ремодулювання у кістковій тканині, порушення яких вважається одним із головних чинників виникнення навантажувальних пошкоджень утворень опорно-рухового апарата.

Нами було проаналізовано особливості клінічного перебігу "стресових" переломів плеснових кісток у військовослужбовців ВМС ЗС України, в залежності від тривалості перебігу тяжкості хвороби та структурно функціонального стану кісткових та м'яких тканин ступні, локалізації переломів, а також результатів комплексної терапії (місцеві блокади лідокаїну сумісно з глюкокортикостероїдними препаратами, фізіотерапія, масаж, ЛФК).

За період 2002-2005 рр. у травматологічному відділенні 540ЦВМГ на стаціонарному лікуванні знаходилось 28 військовослужбовців, що страждали на стресові переломи плеснових кісток (табл. 1).

Для діагностики МС вирішальне значення має рентгенологічне дослідження, однак на рентгенограмах видимі зміни визначаються занадто пізно, іноді через 4-6 тижнів після появи болю. Через відсутність спеціальної апаратури для кісткової ультразвукової денситометрії, для встановлення діагнозу остеопорозу обмежувалися рентгенограмометричними дослідженням. Виконували функціональне плантографічне дослідження з метою виявлення положення ступнів під час ходи та розподілу навантаження на різні її відділи. Досліджували ступінь плоскостопості та визначили залежність тяжкості стресового перелому від ступеню плоскостопості. Досліджували структурну ходи: ширину, довжину та кут кроку. У кожного хворого провели порівняльний аналіз тривалості фаз перекату здорової і хворої ступнів.

Отримані в перший і останній дні лікування цифрові показники порівнювали зі стандартними величинами по таблиці відносної тривалості фаз перекату при статичній недостатності ступні, порівнювали в процентному відношенні середнє значення та середньо квадратичне відхилення хворої ступні з аналогічними показниками здорової ступні, що сприяло характеризувати позитивність перебігу хвороби. Частота уражень плеснових кісток відображена у табл. 2.

Нами спостерігалось дві форми МС: гостру, що виникала частіше, на 2-3-й день після маршу чи іншого перевантаження (19) з різко вираженими клінічними проявами та первинно-хронічну (9), що розвивалася повільно. В обох видах МС, без вказівки на передуючу травму, з'являвся гострий біль в передньому відділі ступні, неможливість впевнено наступати на повну ступню та кульгавість. На тильній поверхні ступні над діафізом II й III, рідше IV й V плюснових кісток мали місце обмежена щільна припухлість та набряк м'яких тканин (27), помітна гіперемія (6), ціаноз або посилення венозного малюнка шкіри (19). Всім хворим проведено комплексне консервативне лікування. Спочатку кінцівці надавали розвантаження шляхом іммобілізації гіпсовою пов'язкою на 2,5-3 тижні. Одночасно проводили масаж, фізіотерапію, ЛФК та місцевої блокади. На паротязі всього періоду лікування призначалися препарати кальцію. Фізичну реабілітацію виконували під наглядом фахівців кафедри фізичної реабілітації. При цьому чітко дотримувалися послідовної періодичності виконання засобів ЛФК. В першому (іммобілізаційному) періоді виконували вправи, що поліпшували кровообіг у ступні та загальний тонус організму. У другому, — що сприяли відновленню опорно-ресорної функції ступні та рухів у всіх її суглобах. У третьому, — вправи, що сприяють завершальному відновленню сили та витривалості м'язів ступні і, таким чином, наданню здібності бігати, стрибати та виконувати інші більш потужні рухові акти.

Під час обстеження хворих в перший день перебування в стаціонарі було відзначено, що тривалість (в %) фази перекату і опорного періоду хворої ступні були значно меншими ніж здорової: фаза перекату хворої ноги — 23,1±3,66%, здорової — 26,0±4,26%; тривалість опорного періоду хворої ноги — 0,52±0,08%, здорової — 0,74±0,26%.

Нами проаналізовано взаємозв'язок поміж розвитком МС та остеопорозом. Дисоціація цих захворювань ймовірно зумовлена й антропометричним показником — гіперстенічним типом тілобудови та заниженою вагою тіла.

Таким чином, проведений нами аналіз виявив особливості перебігу стресових переломів плеснових кісток у військовослужбовців, залежно від структурно-функціонального стану опорно-рухового апарату та тривалості хвороби.

В комплексі лікування, на наш погляд, важливу й ефективну роль відіграють препарати кальцію та класичні способи фізичної реабілітації.

Для профілактики стресових переломів слід розробити рекомендації для промисловості по впровадженню більш зручного військового взуття, та розробити заходи по боротьбі з остеопорозом

Література

1. Гайко Г.В., Коструб О.О., Хохол М.І. (2004) Основні напрямки діяльності УкрНДІТО в організації ортопедо-травматологічної допомоги населенню України. Вісн. ортопед. травматол.та протезув. 2 (41): 7-10
2. Левченко В.О. (1999) Деформуючий артроз суглобів стопи:реальність на тлі схем. Вісн. ортопед. травматол.та протезув. 1 (25): 39-40
3. Лябах А.П., Міхневич О.Е., Лябах О.А. (2004) Застосування індивідуальних ортопедичних устілок для лікування плоскої стопи//Вісн. ортопед. травматол.та протезув. 2 (41): 72-74
4. Маркварде М.М. (2006) Клинико-рентгенологические проявления переломов напряжения. Сайт БГМУ.
5. Нікітін П.В., Калашніков А.В., Попов О.В. (2004) Помилки та ускладнення у лікуванні хворих із переломами та переломовивихами кісток стоп. Вісн. ортопед. травматол.та протезув. 2 (41): 75-77
6. Поворознюк В.В. (1999) Остеопороз у населення україни: вікові, статеві та регіональні особливості. Вісн. ортопед. травматол.та протезув. 1 (25): 53-55
7. Полежаев В.Г., Савка И.С., Чобан В.И. (2003) Стресові переломи. (Київ). "Слово". 126 с.
8. Рейнберг С.А. (1964) Рентгендиагностика заболеваний костей и суставов. (Москва). "Медицина". т. 1. 640 с.

Таблиця 1. Кількість військовослужбовців зі стресовими переломами плеснових кісток та тривалість їхнього лікування за період 2002-2005 рр.

Роки	Кількість	Тривалість хвороби (в днях)	Тривалість лікування (в днях)
2002	4	16,.4 ± 0,.8	25,25 ± 0,.8
2003	7	15,.7 ± 1,.2	28,.14 ±1,.2
2004	9	18,.0 ±1,.5	22,78 ± 0,.9
2005	8	16,.6 ±1,.0	23,87 ± 1,.4
Всього	28	18,.5 ±1,.1	25,0 ± 1,.7

Таблиця 2. Частота ураження плеснових кісток

Локалізація перелому	Абс. кількість	%
I плеснова кістка	-	-
II плеснова кістка	7	25%
III плеснова кістка	10	35%
IV плеснова кістка	8	28%
Vплеснова кістка	3	12%
Всього	28	100%

ЭНДОСКОПИЯ В ГИНЕКОЛОГИИ ХАРЬКОВСКОГО ВОЕННОГО ГОСПИТАЛЯ

Леонов В.В., Погорелов А.А., Куринной В.В., Мехтиханов З.С., Донцов И.В.

Кафедра эндоскопии, хирургии и топографической анатомии Харьковской медицинской академии последипломного образования, Украина
Харьковский центральный военный госпиталь, Украина

Большое количество публикаций в научной литературе объясняют большой интерес применения эндоскопии в гинекологии.

С 2003 г. в Харьковском военном госпитале с целью диагностики и оперативного пособия активно внедрены при гинекологической патологии лапароскопия и лапароскопические операции, что позволило значительно улучшить результаты лечения. Только за последние 7 месяцев 2006 г. с применением лапароскопии было выполнено 93 операции. Из них: 42 при лейомиомах, 3 — при лейомиомах в сочетании с аденомиозом, 15 — с кистами яичников, 4 — при внематочной беременности, 7 — при склерозирующем поликистозе яичников, 2 — при эндометриозе, 11 — при трубном и трбноперитонеальном бесплодии, а также при другой гинекологической патологии.

Применение эндоскопии в гинекологии Харьковского военного госпиталя позволило сократить количество осложнений, пребывание больного на больничной койке, улучшить медицинскую и социальную реабилитацию больных.

ОТДАЛЕННЫЕ РЕЗУЛЬТАТЫ ЭКСТРАКОРПОРАЛЬНОЙ БИЛИАРНОЙ ЛИТОТРИПСИИ

Леонов В.В., Мехтиханов З.С., Куринной В.В., Беленький В.А., Донцов И.В.

Кафедра эндоскопии, хирургии и топографической анатомии Харьковской медицинской академии последипломного образования, Украина
Харьковский центральный военный госпиталь, Украина

Проведено проспективное изучение отдаленных результатов применения метода экстракорпоральной литотрипсии у 102 больных с холецистолитиазом, которая выполнялась с 1993 по 1995 гг. в отделении рентген-литотрипсии МСЧ №6 НПО "Электротяжмаш". На основании изучения акустических свойств конкрементов и их рентгенопрозрачности разработана акустическо-рентгенологическая классификация желчных камней. Все конкременты были разделены на четыре акустико-рентгенологических типа. Изучена эффективность экстракорпоральной литотрипсии у больных с различными типами конкрементов. Исследования показали, что акустико-рентгенологический тип конкремента является важнейшим фактором, определяющим успешное применение билиарной литотрипсии. Эффективность метода при 1-м типе составила 79%, при 2-м типе — 51%, при 3-м типе — 42% и при 4-м типе — 0%.

На основании изучения отдаленных результатов экстракорпоральной билиарной литотрипсии разработаны критерии отбора больных, позволяющие повысить эффективность метода и прийти к заключению, что экстракорпоральная билиарная литотрипсия является эффективным лечебным методом, однако, учитывая почти 100% рецидивы холецистолитиаза, требует дальнейшего клинического изучения, а также дифференцированного подхода к каждому конкретному больному с использованием комплексной терапии. На наш взгляд рецидивы холецистолитиаза связаны, в основном, с потерей сократительной способности желчного пузыря, наличием вяло текущего процесса и склеротическими изменениями, особенно в шейке желчного пузыря, приводящими к рубцовому стенозированию.

РЕЗУЛЬТАТЫ АУТО- И АЛЛОПЛАСТИЧЕСКИХ МЕТОДОВ ЛЕЧЕНИЯ ВЕНТРАЛЬНЫХ ГРЫЖ ПОСЛЕ УРОЛОГИЧЕСКИХ ОПЕРАЦИЙ

Леонов В.В., Мехтиханов З.С., Донцов И.В., Гриневич В.Н.*, Леонов А.В.

Кафедра эндоскопии, хирургии и топографической анатомии Харьковской медицинской академии последипломного образования, Украина
Харьковский центральный военный госпиталь, Украина*

Введение

Очень часто послеоперационные вентральные грыжи отмечаются после неотложных оперативных вмешательств в урологии с применением люмботомических доступов.

Цель работы — улучшить результаты хирургического лечения послеоперационных вентральных грыж путем применения синтетических материалов.

Материалы и методы исследования

С января 1999 года по июнь 2006 года был оперирован 21 больной с послеоперационной вентральной грыжей в возрасте от 32 до 82 лет (мужчин — 16, женщин — 5). В большинстве случаев образование грыжи было связано с оперативными доступами на боковой стенке живота при операциях на почке и мочеточнике. Многие больные обращались за медицинской помощью через большой интервал времени от момента возникновения грыжи. Всем больным проводилась традиционная предоперационная подготовка, которая включала дыхательную гимнастику, коррекцию сердечно-сосудистых нарушений, подготовку кишечника. В обеих группах у больных с большими и гигантскими послеоперационными вентральными грыжами проводили специальную предоперационную подготовку путем дозированной компрессии брюшной стенки в течение 7-12 дней.

У 8 больных с боковой локализацией грыжи пластику грыжевого дефекта проводили путем создания дупликатуры по методу Сапежко и в его модификации по А.А. Баркову. У 2 больных дополнительно для укрепления линии швов использовали аутодермальный кожный лоскут подготовленный по способу В.Н. Янова. У остальных больных независимо от локализации и размеров грыжевого дефекта при пластике использовался эндопротез из полипропилена, который устанавливался поверх апоневроза. При пластике грыжи пояснично-паховой области применяли эндопротез, который устанавливался на двух уровнях: в предбрюшинном пространстве и поверх апоневроза (методика "сендвича").

Результаты и обсуждение

В послеоперационном периоде у 2 пациентов первой группы наблюдался парез кишечника более двух суток. Во второй группе парез кишечника более 72 часов имел место также у двух больных. Летальных исходов не было.

Выводы

1. Использование современных синтетических сетчатых полимерных материалов при хирургическом лечении послеоперационной вентральной грыжи независимо от ее локализации и размеров позволяет избежать рецидивов или значительно снизить частоту их появления.
2. Оптимальным местом имплантации синтетического сетчатого эндопротеза из полипропилена является предбрюшинное пространство.

РЕЗУЛЬТАТЫ АУТО- И АЛЛОПЛАСТИЧЕСКИХ МЕТОДОВ ЛЕЧЕНИЯ ПОСЛЕОПЕРАЦИОННОЙ ВЕНТРАЛЬНОЙ ГРЫЖИ

Леонов В.В., Мехтиханов З.С., Куринной В.В.*, Донцов И.В., Леонов А.В.

Кафедра эндоскопии, хирургии и топографической анатомии Харьковской медицинской академии последипломного образования, Украина
Харьковский центральный военный госпиталь, Украина*

Введение

В последние годы, в связи с внедрением новых синтетических сетчатых полимерных материалов, значительно превосходящих по своим свойствам ранее существовавшие, коренным образом изменились принципы и методы лечения больных с послеоперационной вентральной грыжей различной локализации.

Цель нашей работы — улучшить результаты лечения послеоперационной вентральной грыжи путем усовершенствования и внедрения новых методов пластики.

Материалы и методы исследования

С января 1999 года по июнь 2006 года были оперированы 231 больной с послеоперационной вентральной грыжей в возрасте от 32 до 76 лет. Мужчин было 96, женщин — 135 . Все больные были разделены на две группы. В первую группу вошли 110 больных, которым проводили пластику грыжевого дефекта с использованием собственных тканей, в том числе у 99 применяли транспозицию мышечных и мышечно-апоневротических лоскутов, а у 11 больных линию шва укрепляли дополнительно специально подготовленным лоскутом собственной кожи. Вторую группу составили 121 больных с различной локализацией и размерами послеоперационной вентральной грыжи, у которых для пластики грыжевого дефекта использовали аллотрансплантант из синтетического сетчатого полимерного материала — полипропилена.

Результаты и обсуждение

В послеоперационном периоде у 17 пациентов первой группы наблюдались следующие осложнения общего характера: острая сердечно-легочная недостаточность — у двух больных, пневмония — у пяти, парез кишечника более трех суток — у двух, тромбоэмболия ветвей легочных артерий с летальным исходом — у одного больного. Во 2 группе ранние послеоперационные осложнения общего характера имели место у пяти больных, в том числе острая сердечно-сосудистой недостаточность — у трех и парез кишечника более 72 часов — у двух больных. Летальных исходов не было.

Выводы

1. Использование современных синтетических сетчатых полимерных материалов при хирургическом лечении послеоперационной вентральной грыжи независимо от его локализации и размеров позволяет избежать рецидивов или значительно снизить частоту его появления.
2. Оптимальным местом имплантации синтетического сетчатого эндопротеза из полипропилена является предбрюшинное пространство.

ОПЫТ ЛЕЧЕНИЯ БОЛЬНЫХ С ГНОЙНО-НЕКРОТИЧЕСКИМИ ПОРАЖЕНИЯМИ ДИАБЕТИЧЕСКОЙ СТОПЫ

Бижко В.С., Куринной В.В., Полторацкий Н.Г., Бородай В.А.

Харьковский центральный военный госпиталь, Украина

В отделении хирургической инфекции за период с 1996 года по 2006 год проведено обследование и лечение 63 больных с гнойнонекротическими поражениями нижних конечностей на фоне сахарного диабета.

Возраст больных колебался от 52 до 73 лет, из них мужчин — 54 (85,7%), а женщин — 9 (14,3%). Из 63 больных у 28 (44%) имелись хронические язвы и длительно незаживающие раны после ранее выполненных оперативных вмешательств (некрэктомии). У всех больных сахарный диабет II типа: легкой степени — 10,3%, средней — 69,7%, тяжелой — 20%.

Больным производилось всестороннее обследование. Главным направлением хирургического лечения есть сохранение жизни больного, опороспособности конечности, заживление раны.

Всего оперировано 35 (55,5%) больных. У 5 (14,3%) больных была выполнена ампутация на уровне средней или верхней трети бедра. Вскрытие флегмон стопы у 8 (22,8%), у 19 (54,5%) выполнена ампутация и экзартикуляция пальцев, у 3 (8,5%) — резекция стопы. 25,7% больных оперированы неоднократно.

Одновременно проводилось консервативное лечение. Важное значение в исходах оперативных вмешательств придавалось адекватной анестезии. Основное значение при высоких ампутациях имела эпидуральная анестезия. При некрэктомии — 21 (60%) — внутрикостная пролонгированая противовоспалительная анестезия, в последующем каждые 3-4 дня до появления грануляций выполнялась внутрикостная пролонгированная трофическая блокада.

Среди оперированных больных у 30 (80%) удалось спасти конечность. После операции умер 1 (2,9%) в результате полиорганной недостаточности на фоне интоксикации. Срок лечения больных составил 24,7 койко-дней.

Выводы

Результаты наших наблюдений показали принципиальную возможность применения пролонгированных внутрикостных противовоспалительных и трофических блокад а также необходимость поиска новых методов лечения диабетической стопы.

НАШ ДОСВІД ОПЕРАТИВНОГО ЛІКУВАННЯ НЕСТІЙКОСТІ ПЛЕЧОВОГО СУГЛОБУ

Прозоровський В.Ф., Бородай О.Л., Курінний В.В., Погрібний К.М., Антонов А.Б., Бондар С.В.

Харківський центральний військовий госпіталь, Україна

У більшості хворих нестійкість плечового суглоба є наслідком перенесених травм, різних по характеру і важкості. Серед цих травм провідне місце належить вивихам і переломо-вивихам у плечовому суглобі. Це ушкодження виникає унаслідок твердого контакту між голівкою плеча і нижнім суглобним краєм лопатки. Це ушкодження, за даними літератури, зустрічається в 80-90% випадків.

Успішне лікування хворого з нестійкістю плечового суглоба може бути досягнуто тільки оперативним шляхом. Для лікування хворих з передньою нестійкістю плечового суглоба запропоновано більш 300 хірургічних втручань, що говорить про відсутність єдиних поглядів вирішення цієї проблеми.

Багато методів технічно складні, деякі з них зв'язані з нанесенням додаткової оперативної травми хворому для одержання пластичного матеріалу. Навіть найкращі методи операції дають до 5% рецидивів. Найбільш ефективними є ті операції, що дозволяють зміцнити передньо-медіальний відділ капсули суглоба.

Запропонована нами операція дозволяє зміцнити передню стінку капсули суглоба, зменшити її об'ємний розмір і цим самим додати стабільне положення голівці плеча в суглобі. Другим позитивним моментом в операції є можливість почати раннє реабілітаційне лікування з відновленням повного об'єму рухів в оперованому суглобі.

Під час епілептичних припадків досить часто мають місце вивихи в плечових суглобах. Як правило, ці вивихи супроводжуються великими розривами сумочно-зв'язочного апарату плечового суглобу. Саме таким характером ушкоджень і обумовлені наступні часті "звичні" вивихи в плечових суглобах. Особливістю операції, що ми виконували в хворих з епілепсією, є те, що після виконання пластичних елементів операції, на рівні хірургічної шийки плеча у фронтальній площині під міжгорбиковою борозною прокладався канал діаметром 3-4 мм, через який проводилося дві лавсанових стрічки шириною 5 мм, за допомогою яких плече підвішувалося на 3-х крапках: клювоподібний та акроміальний відростки і гребінь лопатки. Стрічка проводилася до акроміального відростка і гребневої частини лопатки під дельтоподібним м'язом. Таким чином, поряд з ліквідацією причин нестійкості плечового суглобу в хворих з епілепсією ми додатково виконували підвішування плеча на 3-х крапках, що збільшувало ступінь надійності операції, як профілактики рецидиву вивиху плеча.

ОСЛОЖНЕНИЯ УВЕЛИЧИВАЮЩЕЙ ПЛАСТИКИ ГРУДНЫХ ЖЕЛЕЗ

Крайник И.В., Балин В.Н., Михайлов В.В., Чикорин А.К., Крайник А.И.
Национальный медико-хирургический центр им. Н.И. Пирогова, Москва, Россия
Санкт-Петербургский Государственный Университет, Россия

Стремление женщин иметь красивую грудь побудило хирургов искать варианты для решения их эстетических проблем. В начале 60-х годов XX столетия были созданы тонко оболочечные имплантаты грудных желез из жидкого силикона. Дальнейший мировой путь развития увеличивающей пластики груди был связан с модификацией этого изобретения.

В бывшем Советском Союзе в силу закрытости общества сложился иной исторический путь развития увеличивающей пластики груди. В 70-80-е годы осуществлялось протезирование деэпидермизированными аутолоскутами и свободная ауто- и алложировая пластика. В 80-90-е годы получило развитие 2-х этапное масляное протезирование (Вишневский А.А., Оленин В.П.), которое в 90-е годы трансформировалось в одноэтапное масляное протезирование. В начале 90-х годов появились первые отечественные эндопротезы грудных желез "Пластис", "Ника", "Baltic Salve", несерийные протезы различных НИИ. В 1992-1999 годах широкое распространение получил инъекционный метод увеличивающей пластики груди полиакриламидными гелями (ПААГ), подкупавший простотой исполнения и отсутствием необходимости анестезиологического пособия. Использование перечисленных методик сопровождалось возникновением огромного числа осложнений, которые можно разделить на ранние и поздние. К ранним осложнениям можно отнести нагноение ран, гематомы, серомы, разрывы имплантантов. К поздним — образование толстой и плотной фиброзной капсулы, пропотевание геля и образование силиконовых гранулем, сморщивание протеза при рассасывании физиологического раствора, капсульные деформации, разрывы протезов, серомы. Увеличивающая пластика груди с использованием ПААГ сопровождалась миграцией геля, развитием сером и гнойных осложнений. Оказалось, что молекулы ПААГ способны вступать в реакцию с жировой тканью в зоне введения. Собственная жировая ткань организма при этом разрушалась с образованием жидкой фазы, что провоцировало миграцию геля.

С 1993 года на отечественном рынке появились имплантаты, соответствующие современным требованиям. Статистика осложнений при их использовании не велика и сравнялась с мировыми показателями. Увеличение грудных желез осуществлялось по поводу микромастии у 16% пациенток, гипоплазии у 26%. Наибольшая обращаемость (58%) отмечалась при развитии послеродового инволюционного мастоптоза. Лечение ранних послеоперационных осложнений сводилось к дренированию гематом или сером под контролем УЗИ. Необходимость в повторных операциях возникала крайне редко.

Лечение поздних осложнений заключалось в открытой капсулотомии с одномоментной заменой эндопротеза железы. При наличии толстой фиброзной капсулы осуществлялось ее полное иссечение с заменой поврежденного имплантанта. При наличии силикогранулем осуществлялась подкожная мастэктомия с одномоментным или отсроченным протезированием.

Используемая хирургическая тактика всегда приводила к хорошим эстетическим результатам.

ВИКОРИСТАННЯ ГІПЕРІМУННОЇ ПЛАЗМИ В ЛІКУВАННІ ХВОРИХ З ХІРУРГІЧНОЮ ПАТОЛОГІЄЮ

Савельєв В.С., Курінний В.В.
Харківський центральний військовий госпіталь, Україна

В лікуванні гнійно-запальних захворювань використання гіперімунних препаратів займає важливе місце. Вибір основних трансфузійних середовищ визначається характером і ступенем вираженності гнійного запалення, тими змінами в організмі які обумовлені патологічним процесом.

При проведенні лікування гіперімунними препаратами ми враховували, що значно більший клінічний кфект досягається не при одноразовому використані, а при проведенні курсу лікування, який складав 3-6 внутрішньовенних вливань антистафілококової гіперімунної плазми по 200 мл, а також проведення імунізації антистафілококовим гамаглобуліном до 10 внутрішньом'язових ін'єкцій (3 ін'єкції 1 раз на день щоденно і в дальнішому по 1 ін'єкції через день).

Також нами враховувався факт, що засоби пасивної імунізації дають тільки короткочасний ефект, тому використання їх було тривалим.

На ряду з використанням гіперімунних препаратів використовувалась антибіотикотерапія, інфузійна детоксикаційна терапія.

Нами проведено лікування гіперімунними препаратами 18 хворих з гнійно-септичними станами за період з 1998 по 2004 рік. Контроль лікування проводився на основі об'єктивних даних: нормалізація загального стану, зниження температури тіла до нормальних показників на протязі 4-5 днів; лабораторних показників: нормалізація клінічних аналізів крові, сечі, відсутність бактеріологічного росту в посівах крові, матеріалі з раневих поверхонь. В більшості випадків (12) лікування провадилось з використанням антистафілококового гамаглобуліну в дозі 5 мл (40 АЕ/МЛ), в інших випадках (6) використовувалась гіперімунна антистафілококова плазма. Проведено аналіз 16 історій хвороб хворих з гнійно септичними станами з 1994 по 1998 рік де при лікуванні не використовувались гіперімунні препарати. Виходячи з наявного дослідження нами зроблені висновки: лікування хворих з гніно септичними станами з використанням гіперімунних препаратів прискорює очищення ран від бактеріального забруднення на 3-5 днів, зникнення токсичної зернистості нейтрофілів і нормалізацію морфологічного склалу крові на 3-5 днів, прискорює строки одужання на 5-8 днів.

ОПЕРАТИВНІ МЕТОДИ ЛІКУВАННЯ ТРАВМАТИЧНИХ УШКОДЖЕНЬ КІСТОК ЩЕЛЕПНО-ЛИЦЬОВОЇ ДІЛЯНКИ

Смілянець Д.В., Олійник А.В.
Харківський центральний військовий госпіталь, Україна

На ряду з ортопедичними методами лікування переломів кісток лицьового скелету також розповсюджені і оперативні варіанти репозиції та фіксації відламків кісток. Оперативні методи лікування представлені апаратним та неапаратним остеосинтезом.

При переломах в межах зубного ряду, відкритих в порожнину рота перевагу слід надавати поза вогнищевим методам іммобілізації відламків, так як спиці, штифти, проволока, які контактують з інфекцією в ділянці перелому, можуть вплинути на розповсюдження інфекції по кістці та підтримувати травматичний остеомієліт.

При наявності зубів на відламках нижньої та верхньої щелеп зазвичай використовують назубне шинування, а при відсутності їх поза вогнищевий остеосинтез.

При переломах тіла нижньої щелепи і наявності зубів на обох щелепах закріплюють відламки консервативним методом. Тільки в разі неможливості вправити та утримувати відламки щелеп в правильному положенні, що частіше зустрічається при косих множинних переломах, інтерпозиція м'яких тканин, а також при зміщенні малого беззубого або обох беззубих фрагментів, використовують хірургічний метод репозиції та фіксації відламків.

Якщо при проведенні оперативних втручань немає можливості чітко спів ставити та надійно зафіксувати уламки, то іммобілізацію доповнюють ортопедичними методами. Однією з умов позитивного результату оперативного втручання для проведення остеосинтезу є мінімалізація травмування нижньої щелепи та нижньолуночкового нерву.

Для фіксації переломів верхньої щелепи та виличної кістки частіше використовують остеосинтез за допомогою міні пластин, перфорованої стрічкоподібної пластини. У хворих з ушкодженням кісток, які знаходились на лікуванні в нашій клініці, оперативні методи лікування використовувались приблизно в 12% випадків, вони були представлені серкляжним швом, титановими стрижнями та апаратним остеосинтезом.

Таким чином використання хірургічних методів лікування переломів кісток лицьового скелету є клінічно виправданим, так як дозволяє зменшити кількість запальних ускладнень до мінімуму, скоротити термін лікування хворого, знизити функціональні розлади жувальної мускулатури.

НОВЫЕ ВОЗМОЖНОСТИ ДЕРМОТЕНЗИИ В ПЛАСТИЧЕСКОЙ ХИРУРГИИ

Ольбриш Р.Р., Крайник И.В.
Университет Дюссельдорфа, Германия
Санкт-Петербургский Государственный Университет, Россия

Растяжение кожи с использованием баллонов предложено Чарльзом Ньюменом в 1957 году. За прошедшие годы метод всесторонне изучен и занял свое достойное место в пластической хирургии. Было создано множество разной формы и размеров баллонов, позволяющих применять их в различных областях человеческого тела, разработаны технологии их использования. За 4 года нами установлено 149 баллонных экспандеров у 87 больных преимущественно с последствиями ожогов. Однако общим для всех их недостатком являлась привязанность пациента к лечебному учреждению в период всех этапов лечения. Необходимость регулярного, 1-2 раза в неделю, введения в баллон жидкости ограничивала пациента в свободе передвижения и местонахождения. Болезненность инъекций ограничивала использование метода у детей. Оперативные вмешательства достаточно травматичны. Высока частота послеоперационных осложнений (8-29%).

В конце XX столетия было обращено внимание на осмотически активный гидрогельполимер метилметакрилат-винилпирролидон. Обладая свойством абсорбировать воду из тканей организма, он способен увеличивать свой объем в 10-12 раз по сравнению с исходным. Также оказалось, что он биосовместим с тканями человеческого организма. Было предложено использовать его в качестве осмотического экспандера в пластической хирургии для растяжения неизмененной кожи.

Первые результаты использования осмоэкспандеров в клинике показали их безусловное преимущество над баллонными. Размер формируемой полости соответствовал внедряемому под кожу экспандеру и был во много раз меньше, чем для введения баллона. Соответственно, значительно меньшей была травматизация тканей в зоне операции, ускорялось время ее выполнения. Первый этап — имплантация экспандера — составлял 30 -50 минут. В ряде случаев исчезла необходимость в общей анестезии, что позволило выполнять оперативные вмешательства в амбулаторных условиях. Значительно меньшими были послеоперационные боли и количество осложнений. Отпала необходимость в регулярном увеличении объема путем инъекций дополнительных количеств жидкости в экспандер. Отмечалась высокая удовлетворенность пациентов проводимым лечением. Особенно эффективным оказалось использование новых экспандеров у детей.

Увеличение половины объема осмоэкспандера происходило в течение первой недели после имплантации, а полное его заполнение завершалось к концу месяца. Такая неравномерная скорость осмозаполнения была причиной возникновения некоторых осложнений в начальный период исследований. Осмоэкспандер из метилметакрилат-винилпирролидона был помещен в силиконовую оболочку с мелкими порами. При этом скорость осмонаполнения стала равномерной в течение всего периода его использования. Конечный объем экспандера оставался прежним. Для имплантации в области грудных желез их стали делать анатомической и круглой формы, последние с высоким, средним и низким профилем.

У 31 пациента на начальном этапе исследований использовались безоболочечные осмоэкспандеры, у 39 пациентов использовался 61 осмоэкспандер с оболочкой. При первичной реконструкции груди -1, вторичной реконструкции груди — 6, тубулярная грудь — 25, при лечении невусов — 10, коррекция послеожоговых рубцов — 19. Число осложнений уменьшилось вдвое. Общее число осложнений у 70 пациентов составило 8,3%.

Изучение результатов показало, что наиболее оптимальным для имплантации экспандера является разрез в стороне от формируемой полости, а сама полость не должна превышать размер имплантанта. Единственным и не существенным недостатком данной технологии является отсутствие возможности регулирования скорости осмонаполнения экспандера.

Первые результаты применения осмотических экспандеров в клинике показали их несомненные преимущества перед баллонным методом растяжения кожи и дальнейшую перспективность использования в пластической хирургии.

ДОСВІД ВИКОРИСТАННЯ РАДІОХІРУРГІЧНОГО АПАРАТУ *"СУРГІТРОН"* В ЗАГАЛЬНІЙ ХІРУРГІЇ

Рибачук В.І., Верба А.В., Коваль В.І., Шалигін С.М.
Військово-медичний центр Повітряних Сил Збройних Сил України
Клініка планової та ендоваскулярної хірургії, Вінниця

Пошук нових способів розсічення біологічних тканин увінчався розвитком нового напрямку в медицині — электрорадіохирургії. Більш 10 років у різних галузях медицини використовується запатентований у США апарат *"Сургітрон"*, у якому вперше був реалізований особливий ефект впливу енергії високочастотної радіохвилі на живу тканину.

При контакті радіохвильового випромінювача з тканиною в зоні зіткнення відбувається миттєве вивільнення внутрімолекулярної енергії і починається "випар" тканин. При цьому не виникає зони коагуляционного некрозу, а за рахунок випарювання рідини в просвіті пересічених судин здійснюється гемостатичний ефект. У зв'язку з мінімальним радіусом ушкодження в зоні розрізу, загоєння рані відбувається шляхом первинного натягу в найкоротший термін після операції. Методика дістала високу оцінку в загальній хірургії в закордонних клініках.

Для виконання радіохірургічних маніпуляцій використовувався радіохвильовий апарат *"Сургітрон"* з набором електродів. Апарат функціонує в 4 режимах — чистий розріз (90% розрізу + 10% коагуляції), розріз-коагуляція (50%+50%), гемостаз (10% розріз + 90% коагуляція), фульгурація (поверхнева крапкова коагуляція іскрою перемінного струму). Набір електродів містить у собі дротовий ніж, петльовий електрод, пуговчастий фульгуратор.

Радиохірургия — це атравматичний метод розрізу і коагуляції м'яких тканин без післяопераційного болю і руйнування тканин, викликаних електроприжіганням. Ефект розрізу, відомий як електросекція, досягається за допомогою тепла високочастотних хвиль. Під впливом тепла, клітини, що знаходяться на шляху хвилі, піддаються розпадові. Це змушує тканини розходитися в боки, як від надрізу. Варто відзначити переваги електросекції. Оскільки відсутня травма, загоєння відбувається без утворення шраму — характерного після звичайного розрізу. Значною перевагою є і ефект, що стерилізу. Радіохірургія значно полегшує, поліпшує і прискорює хірургічні процедури. Вона також допомагає уникнути неприємних післяопераційних наслідків, таких як біль, набряк, інфекції, післяопераційний шок від утрати крові, що так часто виявляються після застосування "традиційних" засобів при подібних хірургічних втручаннях. Перелік захворювань, при лікуванні яких застосовується радіохирургичний метод надзвичайно широкий і немає ніякого сенсу в перераховуванні останніх.

В клініці планової та ендоваскулярної хірургії ВМЦ ПС ЗСУ було прооперовано 15 хворих: з приводу хронічного комбінованого геморою (5), хронічної анальної тріщини(3), пахової грижі (3), післяопераційної вентральної грижі з інтраопераційним ентеролізом (1), поверхнево-розташованих доброякісних новоутворенних шкіри (3).

Передопераційне обстеження, містило в собі дослідження клініко-лабораторних показників, електрокардіограму і консультацію терапевта. У разі застосування місцевого анестезуючого засобу використовувався 0,5% розчин новокаїну.

Всі зазначені оперативні втручання були здійсненні методом електро-радіохірургічної коагуляції апаратом *"Сургітрон"* американської фірми "Елман Інтернэшнлл". Вихідна частота — 3,8 mhz. При вказаних хірургічних втручаннях ми використовували прибор для виконання різних маніпуляцій: шкірних розрізів, розсічення клітковини, апоневрозів, м'язів, очеревини.

При цьому ефект розрізу досягався без фізичного розчавлювання і дроблення тканин. Використання апарата *"Сургітрон"* при різних режимах роботи дозволило уникнути появи зони коагуляционного некрозу в зоні втручання і забезпечити ретельний гемостаз. При роботі на м'яких тканинах прибор використовували також з метою гемостазу і фульгурації.

Під час проведеного нами вивчення ефективності та простоти використання радіохвильового скальпеля, ми надішли до висновку про можливість і доцільність широкого застосування электрорадіохирургії в умовах відділення абдомінальної хірургії ВМЦ ПС ЗСУ.

Будь-яких ускладнень під час використання прибору ми не спостерігали. Порівняно зі стандартним вскриттям тканин хірургічним скальпелем нами відзначено більш сприятливий перебіг найближчого післяопераційного періоду при використанні електрорадіохірургічної коагуляції. Це виявлялося в зниженні больового синдрому в перші дні після втручання і більш швидкому загоєнні післяопераційної рани. Крім того, застосування апарату *"Сургітрон"* дозволило скоротити тривалість операції.

Аналіз представлених результатів дозволяє стверджувати, що при використанні апарату *"Сургітрон"* перед механічним скальпелем та іншими фізичними приборами подібного призначення мають місце наступні ефекти:

1. Механічна та термічна травма при використання апарату *"Сургітрон"* мінімальна та не порівнюється по своєму малому ушкоджую чому впливу з дією інших засобів для інцизії. Радіоелектрод забезпечує розріз любої конфігурації без прикладання до нього фізичних зусиль незалежно від тургору тканин, наявності складок і анатомічної локалізації.
2. Радіоскальпель не викликає опіків тканин в процесі інцизії при прикосанні електроду з металевими інструментами.
3. Використання прибору для зупинки кровотечі та фульгурації не поєднується з глибокою коагуляцією та некрозом;
4. Використання методу сприяє прискореному загоєнню тканин первинним натягом. Розрізи шкіри загоюються без тенденції до формування колоїдного рубця з високим косметичним ефектом.

Вже на основі початку роботи з апаратом *"Сургітрон"* можна констатувати, що його використання значно зменшує операційну травму тканин та органів, полегшує та скорочує час хірургічних втручань, а також відкриває нові можливості в хірургії.

Література

1. Реброва Е.А., Савченко Н.Ф., Кузьмин С.Н., Лыско В.П. (2004) Опыт хирургического лечения проктологических больных. Проблемы проктологии. 16: 192-195
2. Brisinda G., Maria G., Bentivogilio A.R., Cassetta E., Gui D., Albanese A.A. (1999) Surgitron treatment and comparison of injections of botulirium toxin and topical nitroglycerin ointment for the treatment of chronic anal fissure. N. Engl. Med. 341: 65-69

ДОСЛІДЖЕННЯ ЕФЕКТИВНОСТІ АНТИСЕПТИЧНОГО ПОКРИТТЯ КАТЕТЕРІВ ДЛЯ ПРОТИМІКРОБНОГО ЗАХИСТУ

Кондратюк В.М.

Постійно зростаюча кількість медичних виробів, що імплантуються веде до росту інфекційних ускладнень пов'язаних з їх використанням. Найчастіше інфікуються сечові та судинні катетери. Одним з шляхів попередження катетер-асоційованих інфекцій є створення на їх поверхні антисептичного покриття, яке виконує роль системи локального довготривалого виділення протимікробного засобу.

Нами створено полімерне покриття для катетерів на основі гідрофобних адгезивів у якому однорідно розповсюджені протимікробні речовини. При нанесенні такого покриття на поверхні катетера утворюється тонка плівка з антисептичними властивостями.

Метою нашого дослідження було визначення ефективності цього антимікробного покриття у відношенні мікробної контамінації, визначення залишкової протимікробної активності катетерів та вивчення морфологічних змін у тканинах макроорганізму в експерименті на тваринах. Використовувалась модель катетер-асоційованої інфекції дермального тунелю, яка була розроблена Cooper et all. у 1988 р.

В якості контролю використовували сегменти звичайного катетера з поліхлорвінілу, а для порівняння сегменти того ж катетера з нанесенням антисептичної композиції двох типів. Експерименти проводили зі штамом *S. epidermidis*. Було створено 3 групи тварин по 10 в кожній. Дослідним тваринам встановлювались катетери вкриті антисептичною композицією №1 та №2. В контрольній групі — аналогічний катетер без покриття. Катетери двічі контамінувались зависом *S. epidermidis*.

Через 6 діб у тварин забирався блок тканин над хребтом для гістологічного дослідження та сегмент катетера для визначення залишкової протимікробної активності. Щоб визначити протимікробний ефект при використанні катетера досліджували протимікробну активність перед постановкою тваринам та через 6 діб після імплантації модифікованим дифузійним методом по величині зони затримки росту навколо катетера.

Катетери з нанесеним антисептичним покриттям виявили високу ефективність по відношенню до *S. epidermidis*, яка зберігалась і на 6 добу. В той час як традиційні катетери повністю позбавлені цієї властивості. Переконливі дані отримані при морфологічному дослідженні тканин, що оточують катетерний канал. При контамінації звичайного катетера в препаратах постійно визначались явища фібринозного запалення, про що свідчить скупчення фібрину та виражена інфільтрація сегментоядерними лейкоцитами, що розповсюджується на всю товщу дерми та підшкірножирової клітковини. При контамінації катетерів захищених композицією №1 запальні зміни в тканинах були виражені менше. В препаратах визначались інфільтрація обмежена тільки стінкою. Мінімальні морфологічні зміни спостерігались навколо катетера вкритого композицією №2. Стінка каналу була незначно набрякла без інфільтрації.

Результати нашого дослідження підтверджують, що нанесення антисептичного покриття на поверхню виробів медичного призначення створює бар'єр, який перешкоджає прикріпленню та виживанню бактерій та може попереджати розвиток катетер-асоційованих інфекцій.

СОВРЕМЕННЫЕ ПОДХОДЫ ЛЕЧЕНИЯ ПЕРФОРАТИВНЫХ ЯЗВ ДВЕНАДЦАТИПЕРСТНОЙ КИШКИ У МОЛОДЫХ ВОЕННОСЛУЖАЩИХ

Флорикян А.К., Куринной В.В., Майснер В.А., Беленький В.А., Куринной В.В.
Харьковская медицинская академия последипломного образования, Украина
Харьковский центральный военный госпиталь, Украина

Вопросы выбора метода лечения перфоративных язв двенадцатиперстной кишки (ПЯДПК) у молодых военнослужащих остается одной из актуальных и дискутабельных проблем в ургентной гастроэнтерологии..

Обобщен опыт хирургического лечения 94 больных госпитализированных с ПЯПДК в возрасте 18-20 лет за последние 5 лет. Срок службы в армии составил до 8 месяцев. После стационарного обследования диагноз с направившим учреждением совпал у 75,9% пациентов.

У 79 (78,7%) (I группа) язвенный дефект располагался на передней или медиальной стенке двенадцатиперстной кишки (ДПК) на расстоянии более чем 0,5-1 см от пилорического жома с сохранением функциональной полноценности. Размеры перфоративного отверстия (ПО) составили до 0,5 см с отсутствием грубого периферического периульцинарного инфильтрата, в реактивной (69 больных) и токсической (10 больных) фазах перитонита. Вторую группу составили 15 больных (15,9%), у которых в патологический процесс был привлечен привратник с расположением ПО ближе чем на 0,5 см от пилорического жома, наличием грубого периферического периульцинарного инфильтрата.

Выбор метода оперативного вмешательства проводился индивидуально на основании следующих критериев: анатомических изменений пилородуоденальной зоны, фазы перитонита и тяжести сопутствующей патологии.

Всем больным производились органосохраняющие оперативные вмешательства. Однако больным I группы органосохраняющие операции (иссечение язвы в пределах здоровых тканей по Джаду-Хорсли) проводились без выполнения ваготомий, а у больных II группы с одним из видов ваготомий.

Оперативное лечение сопровождалось фиброгастродуоденоскопией (ФГДС), позволяющей определить локализацию язвы, размеры ПО, окружающие ее ткани и характеристику слизистой желудка и ДПК. Из 79 больных I группы у 75 (90,2%) при проведении ФГДС одновременно с перфорацией обнаружены эрозивные участки в слизистой желудка, что подтверждало патогенез язвенного процесса в ДПК.

Показанием для выполнения иссечения язвы в пределах здоровой тканей без проведения ваготомии являлось:

1. молодой возраст, отсутствие язвенного анамнеза;
2. размеры ПО не более 7 — 8 см;
3. время с момента перфорации не более 6 — 7 часов;
4. реактивный перитонит;
5. отсутствие других язвенных осложнений (стеноз, кровотечение, "зеркальные", множественные язвы).

Во всех остальных случаях при ПЯДПК необходимо выполнение органосохраняющих операций с одним из видов ваготомии.

Трансназальное дренирование желудка и тонкого кишечника, проведение в послеоперационном периоде патогенетической терапии язвенного процесса является обязательным.

Изучение отдаленных результатов лечения подтвердили эффективность разработанных методик хирургических вмешательств при ПЯДПК у молодых военнослужащих.

СОВРЕМЕННЫЕ МЕТОДЫ ЛЕЧЕНИЯ ГЕМОРРОЯ

Кельник А.И., Горовец Г.М.
Симферопольский базовый военный госпиталь, Украина

Введение

В последние годы в связи с вызванной необходимостью изменения классического подхода к проблеме такого заболевания как геморрой имеет смысл пересмотреть тактику и стратегию лечения данной патологии.

Высокая частота заболеваемости геморроем, отсутствие единых взглядов на методы и хирургическую тактику лечения на современном этапе является актуальной медико-социальной проблемой, на решение которой направлено данное исследование.

Изучая современную зарубежную и отечественную литературу, используя свой опыт, мы выработали индивидуальный подход, учитывая в лечении пациента особенность течения заболевания, стадию, осложнения.

При остром геморрое нами применяется курс комплексной терапии, включающей : диетотерапию, флавоноидный препарат "Детралекс", геморроидальные мази , десенсибилизирующие препараты, сидячие ванночки с раствором марганцовки, при необходимости и выраженности аноректального тромбоза — антибактериальные препараты.

При первичном обращении пациента проводится подробное выяснение жалоб, истории развития заболевания (здесь обязательно учитывается наличие геморроидальных кровотечений, их интенсивности, сопутствующая патология в виде гипертонической болезни, цирроза печени и т.д.). Затем проводится клинико-инструментальное обследование, включающее в себя общий анализ крови, мочи, группа крови, RW, ВИЧ; при необходимости — исследование на маркеры к вирусным гепатитам, ЭКГ, ФОГК. Обязательно, без исключения, выполняются RRS и ирригоскопия. Данный объем обследования позволяет более детально изучить пациента, особенности течения заболевания и выработать индивидуальный подход, а также в среднем выполняется в течение 2-х суток в амбулаторном порядке.

В частных клиниках, где практикуется такая форма лечения как "стационар 1-го дня", при отсутствии вышеперечисленных методов обследования пациент подвергается риску всевозможных осложнений, а также становится "опасным" в плане инфицирования медицинского персонала (ВИЧ-инфекцией, вирусным гепатитом).

После проведения вышеперечисленного обследования больному назначается превентивный курс лечения на 7 суток, что по-нашему мнению улучшает и упрощает интроперационный период.

Особенности индивидуального подхода

При наличии такого осложнения как профузное ректальное кровотечение из внутренних геморроидальных узлов, мы используем метод инфракрасной фотокоагуляции (аппарат инфракрасной коагуляции Redfield) сосудистых ножек на 3, 7, и 11 часах по условному циферблату. При необходимости и при наличии пальцевого определения пульсации "питающих" сосудов, добавляем прошивание конечных ветвей a. rectalis superior кетгутом "Rapid", что практически позволяет купировать кровотечение.

При таком осложнении аноректального тромбоза, как острый парапроктит, производится вскрытие, дренирование гнойника с учетом особенности его локализации.

В случае отсутствия данных осложнений и противопоказаний, после обследования и проведения курса превентивной терапии, начинаем лечение, включающее в себя:

- предоперационную подготовку;
- основной этап;
- послеоперационный этап.

Предоперационная подготовка заключается в назначении бесшлаковой диеты за сутки до операции и 2-х очистительных клизм утром перед манипуляцией.

Основной этап при лечении внутреннего геморроя

Пациенту придается на операционном столе положение Тренделембурга .В дальнейшем после осмотра перианальной области пациенту в анальный канал вводится аноскоп. При появлении болевого синдрома манипуляция прекращается и выполняется после блокады по Рыжих. Затем под контролем зрения с помощью аноскопа визуализируются внутренние геморроидальные узлы. Лигатором фирмы "Karl Storz" выполняется лигирование основания геморроидального узла кольцами.

За один сеанс мы рекомендуем лигировать не более 1-го узла, так как даже лигирование 2-х узлов вызывает у пациента дискомфорт, а иногда и болевой синдром.

Следующий этап выполняется с учетом возрастных особенностей регенеративных процессов. Интервал между этапами составляет от 10 дней до 3-х недель. Между каждым этапом пациент получает курс консервативной терапии, включающей, в обязательном порядке ректальное введение мази "Релиф-адванс".

После окончания лечения больной наблюдается амбулаторно.

Лечение хронического комбинированного геморроя II-III ст

Как и при хроническом внутреннем геморрое в предоперационном периоде проводится такой же комплекс клинико-инструментального обследования и курс комплексной терапии, однако, при вышеперечисленной разновидности особенность заключается в следующем:

- на основном этапе лигатором удаляются все внутренние геморроидальные узлы;
- затем под местной анестезией наружные узлы иссекаются отдельным этапом классически;

Нами по вышеуказанной методике с 2005 г. выполнено 78 малоинвазивных геморроидэктомий, (в сравнении — с 2001 по 2004 гг. — 51 операция).

Ни в одном из случаев мы не наблюдали таких осложнений, как болевой синдром, послеоперационные ректальные кровотечения, анальная инконтиненция.

Выводы

Выбранный нами метод лечения обладает рядом преимуществ по сравнению с классической радикальной геморроидэктомией:

1. метод не требует длительного нахождения больного в стационаре и не изменяет качество жизни пациента;
2. метод не сопровождается послеоперационным болевым синдромом;
3. метод не требует реабилитационного периода;
4. метод имеет минимум послеоперационных осложнений.

Литература

1. Гребнев А.Л., Мягкова Л.П. (1994) Болезни кишечника. (Москва). "Медицина". 397 с.
2. Ривкин В.Л., Капулер Л.Л. (2000) Геморрой. Запоры. (Москва). "Мед. практика". 160 с.
3. Ривкин В.Л., Бронштейн А.С., Файн С.Н. (2001) Руководство по колопроктологии. (Москва). "Медицина". 300 с.
4. Румянцев В.Г. (1997) Хронические запоры: подходы к диагностике и терапии. Моторика толстой кишки. Патофизиологические и терапевтические аспекты. ГНЦЛ колопроктологии. (Москва). "Медицина". 300 с.
5. Buckshee K. et al. (1997) Micronized flavonoid therapy in internal hemorrhoids of pregnancy. Int. J. of Gynaecology & Obstetrics. Vol. 57: 145-151
6. Glinsky W. et al. (1999) The beneficial augmentative effect of micronized purified flavonoid fraction (MPFF) on the healing of Leg ulcers: An open, multicentre, controlled, randomized study. Phlebol. Vol. 14: 151-157
7. Misra M.S. et al. (2000) Randomized clinical trial of micronized flavonoids in the early control of bleeding from acute internal hemorrhoids. Brit. J. of Surgery. Vol. 87: 868-872

НЕКОТОРЫЕ АКТУАЛЬНЫЕ И ДИСКУТАБЕЛЬНЫЕ ПРОБЛЕМЫ ТРАВМАТИЧЕСКОЙ БОЛЕЗНИ

Флорикян А.К., Куринной В.В., Куринной В.В.
Харьковская медицинская академия последипломного образования, Украина
Харьковский центральный военный госпиталь, Украина

В данный момент возникла необходимость пересмотра терминологии клинико-патологических концепций травматических повреждений организма, особенно при сочетанной и полиорганной травме.

1. Необходимо всеобщее признание травматической болезни как качественно новой формы заболевания, имеющей специфический патогенез, клиническую симптоматику, ведущими звеньями которой вначале становится кровопотеря, шок, гипоперфузия альтерации клеток поврежденных органов, токсемия, болевой синдром и др., а в дальнейшем моно- и полиорганная недостаточность.
2. Нами выдвинута следующая формулировка полиорганной травмы. Полиорганной травмой называется такая травматическая болезнь, когда происходит повреждение свыше двух жизненно важных анатомических областей, сопровождающееся кровотечением, шоком, требующие реанимационного, ургентного или отсроченного хирургического вмешательства. Необходимо выделять легкую, средней тяжести и тяжелую полиорганную травму, что имеет важное значение для установления тактики и места лечения больного.
3. Нами разработана классификация минно-взрывных поражений (МВП), которые разделены на две группы: на травму, возникшую на открытой местности (51 — 57%) и внутри бронетехники (45%) — дистантные повреждения. Диагностика и тактика лечения пострадавших с этими двумя вариантами МВП должна быть различной, четко установлена и аргументирована. При тяжелой дистантной МВП реанимационное пособие устанавливается после проведения пункции спинномозгового канала, плевральных полостей и живота.
4. Широкое распространение в мирное время пулевых, осколочных и, особенно, минно-взрывных повреждений изменили патогенез, общеизвестную клиническую симптоматику торакоабдоминальной травмы, показания для проведения симультанных операций, вагосимпатической блокады, целесообразность выполнения общепринятых доступов, анестезиологических пособий.

ЗАСТОСУВАННЯ НПЗЗ У ЛІКУВАННІ ГОСТРИХ СИНУСИТІВ ТА ПІСЛЯ ОПЕРАЦІЙ НА ПЕРЕТИНЦІ НОСА

Фураєв О.П., Кобизєв В.П.
Харківський центральний військовий госпіталь, Україна

Вступ

Для пригнічення запального процесу при гострому синуситі і післяопераційної травми застосовують лікарські засоби, які регулюють запальний процес, обмежують його розвиток у фазі фізіологічного захисту, перешкоджають вираженому ушкодженню тканин і хронізації патологічного процесу. Це завдання успішно вирішують нестероїдні протизапальні засоби (НПЗЗ). Неселективні НПЗЗ пригнічують ЦОГ-1-залежний синтез простагландинів, що зумовлює розвиток побічних ефектів. Упровадження в медичну практику селективних, а згодом і високоселективних інгібіторів ЦОГ-2 (целекоксибу, рофекоксибу) відкрило нові перспективи підвищення безпечності лікування. Лікування із застосуванням високоселективних інгібіторів ЦОГ-2 знижує частоту симптоматичних і важких гастроінтестинальних порушень.

Мета дослідження — вивчення терапевтичної ефективності та безпечності препарату Денебол, Мелокс у хворих із гострим синуситом та при операціях на перетинці носа.

При гострому синуситі НПЗЗ призначали хворим у дозі 25 мг (15 мг) раз на день перорально протягом 5 днів. Крім того пацієнти одержували стандартне лікування. Напередодні операції на перетинці носа НПЗЗ призначали 50 мг (15 мг) одноразово. Після операції призначали по 25 мг (7,5 мг) раз на добу впродовж 6-7 днів.

Ефективність лікування пацієнтів оцінювали на підставі динаміки клінічних проявів захворювання в балах за нижченаведеною шкалою:

- 0 балів — відсутність ефективності
- 1 бал — низька ефективність
- 2 бали — помірна ефективність
- 3 бали — висока ефективність

Результати дослідження та їх обговорення

Під час підсумовування результатів терапевтичної ефективності в лікуванні груп хворих виявлено, що НПЗЗ властива висока ефективність в усіх досліджуваних групах, оцінка ефективності в балах вище 2 за максимальною оцінкою в 3 бали (2,5 і 2,1 бала відповідно).

Висновок

Застосування препаратів НПЗЗ високоефективне й безпечне у пацієнтів із гострим синуситом і після операцій на перетинці носа.

ОКРЕМІ АСПЕКТИ НАВАНТАЖУВАЛЬНО-РОЗВАНТАЖУВАЛЬНОЇ КАМПІМЕТРІЇ І ПРИЦІЛЬНОЇ РЕТИНОФОТОГРАФІЇ З НАСТУПНОЮ КОМП'ЮТЕРНОЮ ОБРОБКОЮ (ВТОРИННИМ БАГАТОРАЗОВИМ ЗБІЛЬШЕННЯМ, ДЕТАЛІЗАЦІЄЮ Й КОНТРАСТУВАННЯМ) ФОТОЗНІМКІВ, У ВИВЧЕННІ ПОРУШЕНЬ ГЕМОДИНАМІКИ МОЗКУ У ВІЙСЬКОВОСЛУЖБОВЦІВ З ЦЕРЕБРАЛЬНОЮ ВЕНОЗНОЮ ПАТОЛОГІЄЮ

Рудківський Ф.Я., Морозов О.В., Флорікян А.К.
Харківський центральній військовий госпіталь, Україна

Застосовані та вдосконалені нами методики навантажувально-розвантажувальної кампіметрії й прицільної ретинофотографії з наступною комп'ютерною обробкою фотознімків у 67 хворих із церебральної венозної дисциркуляторною патологією I, II, III ступеня вираженості.

При проведенні навантажувальної проби у хворих I та II груп спостерігалось подальше збільшення розмірів "сліпої плями". У хворих III групи навпаки відмічалось незначне зменшення розмірів "сліпої плями", що пов'язано з незначним розрішення венозного відтоку, та відповідно, зменшення набряку тканини сітківки. Зіставлення кампіметричних та ретинофотографічних досліджень з динамікою доплерографічних параметрів виявили кореляційну залежність між розмірами "сліпої плями" та ступеням виразності судинними та венозно-дисциркуляторними змінами головного мозку, що дозволяє непрямо судити про величину порушень не тільки очного, але і головного кровообігу.

Ретинофотографією встановлено, що у хворих довготривалим та вираженим затрудженим венозним відтоком і нестабільністю артеріального кровотоку, яке призводить до гіпоксії нервових структур мозку, як захисна реакція починають функціонувати раніш не визначені артеріо-венозні анастомози. Відбувається фізіологічне шунтування і кров з повнокровної вени по таким судинам, які утворюють "сітку" попадає в артеріальне русло. Виявлений симптом " венозного напруження", виникаючий внаслідок значної венозної гіпертензії, здатної здавлювати мілкі, підлеглі під нею артерії; симптом "аваскулярізації" — зони повної відсутності судинного малюнку; симптом "спіралі", мікро тромбози, осередки регіональних крововиливів, які визивають важкі клінічні прояви неврологічної патології.

МЕДИКАМЕНТОЗНЕ ЛІКУВАННІ ДОБРОЯКІСНОЇ ГІПЕРПЛАЗІЇ ПЕРЕДМІХУРОВОЇ ЗАЛОЗИ

Гриневич В.М., Курінний В.В., Дубінін О.В.
Харківський центральний військовий госпіталь, Україна

Терапія доброякісної гіперплазії простати займає важливе місце в лікуванні таких хворих. Основними принципами медикаментозного лікування є патогенетичний та етіопатогенетичний підхід до лікування даного захворювання.

За рік в поліклінічному відділенні та урологічному кабінеті було оглянуто 4,5-5 тис. військовослужбовців.

З захворюваннями простати зі всієї кількості оглянутих щорічно 80%. Серед пенсіонерів ця цифра досягає 35-40%. Середній вік пенсіонерів 62 роки.

Оперативне лікування проводилось в урологічному стаціонарі. По даним операційних журналів до 1990 року — проводилось до 90 аденомектомій, 1986 — 70, 1987 — 78, 1988 — 99, 1989 — 90, 1990 — 78.

В поліклінічному відділенні в ці роки порівняно з контрольними роками (2001-2005) водночас з оперативним лікуванням проводилась консервативна терапія простатопротекторами.

Блокатори 5-а редуктази (омнік, кордура, заксон, могурал). Гормональні препарати (депостат, естрадіол, тестостерон). Антигормональні препарати (андрокур). Препарати природнього походження: рослинні (простамед, простафіт, тиквенол, простоплант, тавенан), тканеві (простатилен, вітапрост), гомеопатичні (гентос, аденомогран).

Для лікування ДГПЗ бажано впливати комплексно на всі ланки патогенетичного процесу, вживаючи ті чи інші простатопротектори самостійно чи в комбінації.

З 4,1 тис. середня кількість пацієнтів за контрольний період (2001-2005 р.) з патологією простати звернулось 1100 чоловіків, що склало 45%. Середня кількість пацієнтів в контрольний період (2001-2005 р.) у порівнянні з періодом (1986-1990 р.) була відносно однакова — 4,2 тис. За контрольний період виконано в середньому 55 аденомектомій в рік, а за порівнювальний період 83 аденектомії.

Вживання простатопротекторів за контрольний період сприяло зниженню оперативних втручань з 83 до 55 аденомектомій.

НЕИНВАЗИВНЫЕ МЕТОДЫ ОПРЕДЕЛЕНИЯ ОСНОВНЫХ ПАРАМЕТРОВ ЦЕНТРАЛЬНОЙ ГЕМОДИНАМИКИ И СЕРДЕЧНОЙ ДЕЯТЕЛЬНОСТИ У БОЛЬНЫХ С ТРАВМАТИЧЕСКОЙ БОЛЕЗНЬЮ

Новиков Н.А., Флорикян А. К., Бородай А.Л., Флорикян В.А.
Харьковская медицинская академия последипломного образования, Украина
Харьковский центральный военный госпиталь, Украина

В последние годы у тяжелых больных с травматическими повреждениями различных органов и систем нами активно разрабатываются и внедряются неинвазивные методы исследования. Определение центральной гемодинамики по данным эхокардиоскопии проводилось при помощи программ, составленных нами на языке программирования, согласно алгоритму, выведенному методом математического кодирования показателей. Математический код заключения выводился на основании рассчитанных по общепризнанным формулам соотношений показателей производительности сердца (УОС, СИ, УИ, МОК), ОПС, показателей системного артериального давления, диастолического давления левого желудочка, систолического индекса, максимального потребления кислорода (МПК). При известных показателях гематокрита и гемоглобина дополнительно рассчитываем по разработанному нами математическому коду параметры ОЦК и его составляющие компоненты, эффективный транспорт кислорода ($ЭТО_2$), а также показатели индексов кардиодинамики, вазотонии, волемии и эффективности циркуляции крови.

Простота, быстрота, доступность, безопасность их проведения, возможность наблюдения изменений в динамике и в любом состоянии пострадавшего, делают разработанные нами неинвазивные методы исследований приемлемыми при травматических повреждениях жизненно важных органов и систем, что особенно важно при установлении лечебно-профилактических мероприятий.

ОРГАНОЗБЕРІГАЮЧІ ОПЕРАТИВНІ ВТРУЧАННЯ УСКЛАДНЕНИХ ВИРАЗОК ШЛУНКУ ТА ДВАНАДЦЯТИПАЛОЇ КИШКИ

Курінний В.В., Біленький В.А., Бородай В.О., Курінний В.В.
Харківський центральний військовий госпіталь, Україна

На протязі останніх 10 років у нашому госпіталі прооперовано 169 хворих, у кожного з яких перфорація виразки була сумісна з іншим ускладненням виразкової хвороби, що потребувало використання спеціальних оперативних прийомів.

У 68 з них мались двійні та множинні виразки, розташовані на передній та задній стінці дванадцятипалої кишки. При цьому у 9 випадках мались ознаки кровотечі з виразок задньої стінки.

У 114 випадках спостерігались поруч з перфорацією та кровотечею органічні стенози дванадцятипалої кишки різних ступенів. При цьому у 51 з них спостерігались початкові ознаки стенозу (стеноз, який формується), 29 мали стеноз 1 ступеню, 21 — стеноз 2 ступеню, 13 — стеноз 3 ступеню. У 51 хворого виявлено при цьому одночасні пенетрації виразок з кровотечами у 7 з них.

Вибір оперативного втручання залежав від локалізації та характеру виразкового пошкодження, проте в усіх він базувався на радикальному видаленні виразки та ліквідації ускладнень та наслідків виразкової хвороби. З цією метою використовувались різні методики висічення або екстериторізації виразки з пілородуоденопластикою та ваготомією.

У випадку перфорації "сідловидної" виразки виконувалась відокремлена мобілізація пілоробульбарної зони з висіченням виразки з ділянкою пенетрації та виконанням дуоденопластики у поперечному напрямку, в більшості випадків "субциркулярної".

При поєднанні перфоративної або кровоточащої виразки з обмеженим стенозом розроблені 3 варіанта розширюючої пілородуоденопластики.

При наявності подвійних локалізації або обширних виразкових ушкоджень застосовувались методики субциркулярної дуоденопластики або циркулярного висічення зони виразкового ушкодження з пілородуоденоанастомозом або пілороентероанастомозом та селективною проксимальною ваготомією.

При гігантських пілоробульбарних виразках та масивних деформаціях після ушивання виразок застосовувалась антрумектомія з селективною або стовбуровою ваготомією.

Віддалені результати вивчені у 182 пацієнтів: відмінні та гарні отримани у 154 (84,6%), задовільні — у 17 (9,2%), незадовільні — 11 (6,1%).

ПРОФІЛАКТИКА ТА ЛІКУВАННЯ ШЛУНКОВО-КИШКОВИХ КРОВОТЕЧ ПРИ ТРАВМАТИЧНІЙ ХВОРОБІ

Курінний В.В., Курінний В.В., Світличний Е.В.
Харківський центральний військовий госпіталь, Україна
Українська військово-медична академія, Україна

Проблема гострих уражень травного тракту у постраждалих з важкими травмами набуває все більшу актуальність. Немає ще єдиного підходу до профілактики виникнення гострих ерозій та виразок (ГЕВ) шлунково-кишкового тракту (ШКТ) у постраждалих із травматичною хворобою (ТХ) та визначення тактики лікування цих ускладнень.

Метою дослідження стало обґрунтування заходів профілактики та поліпшення результатів лікування постраждалих із ТХ з ГЕВ ШКТ, ускладнених кровотечею. У дослідження увійшли 47 постраждалих з ерозивно-виразковими ушкодженнями ШКТ. Серед обстежуваних ШКК розвинулась у 12 (25,5%), переважну кількість з них становили особи після сорока років і частіше — чоловіки (57,4%). Найчастіше ушкодження локалізувалися у шлунку — 66,7% випадків. Серед ушкоджень частіше зустрічалися поодинокі стресові виразки — у 33,3%, численні — у 25% та гострі ерозії — у 25%. Всім постраждалим з підозрою на ГЕВ ШКТ виконували ФГДС. При нестабільному гемостазі за даними ендоскопічного дослідження постраждалим виконувалися засоби ендоскопічного гемостазу та відносили їх до групи ризику виникнення кровотечі. Їм проводилися інтенсивні консервативні гемостатичні засоби лікування. При неефективності ендоскопічного гемостазу постраждалим виконувалося екстрене оперативне втручання. При стійкому гемостазі проводили консервативну терапію. При рецидиві кровотечі виконували екстрене оперативне втручання.

Рецидив кровотечі відмічався у 2 (16,7%) постраждалих: в 1 випадку при консервативному лікуванні, в другому випадку — при ушиванні перфоративних виразок тонкої кишки. У 9 випадках (75%) кровотечу зупинили консервативними засобами з використанням ендоскопічного гемостазу, а 3 (25%) було прооперовано. Загальна летальність склала 4,3%.

Таким чином у всіх постраждалих з ТХ необхідно активно виявляти ГЕВ ШКТ та кровотечу з них, оперативне лікування виразкової кровотечі проводити при неефективному ендоскопічному гемостазі та рецидиві ШКК, а для попередження цих важких ускладнень якнайраніше усувати першопричину виразкоутворення. Специфічною профілактикою ГЕВ є зниження впливу на слизову оболонку ШКТ агресивних факторів, а також необхідно застосування засобів, які підвищують захисні сили організму та прискорюють процеси репарації в слизовій оболонці ШКТ.

Міністерство охорони здоров'я України

Національний медичний університет ім. О.О.Богомольця

Асоціація лікарів-ендоскопістів України

Київський міський центр по наданню медичної допомоги хворим з шлунково-кишковими кровотечами

Симпозіум
«ДІАГНОСТИКА ТА ЛІКУВАННЯ ШЛУНКОВО-КИШКОВИХ КРОВОТЕЧ»

Київ, 16 березня 2007 р.

ПЕРШИЙ АНОНС

Шановні колеги!

Актуальною проблемою сучасної медицини є діагностика та лікування хворих з гострими профузними шлунково-кишковими кровотечами. 50-річна історія застосування ендоскопічних методик в хірургії, піднесли на якісно новий рівень систему екстренної допомоги таким хворим. Збільшення за останні роки кількості хворих з гострими кровотечами свідчить про потребу високотехнологічних методів для діагностики та лікування їх.

Застосування екстреної езофагогастродуоденоскопії для диференціальної діагностики і використання мініінвазивних ендохірургічних втручань на теперішній час є вирішальною у виборі правильної тактики ведення пацієнтів. Сучасні можливості інфузійної терапії, як засобу впливу на гемодинаміку в боротьбі з геморагічним шоком, високі досягнення ендоскопічних технологій, а також удосконалення техніки, як екстренних так і ранніх відстрочених оперативних втручань — дають обнадійливі результати лікування цих хворих. Проте, це не стало загальним правилом для всіх хірургічних відділень, де лікуються вказані хворі. Знайомство широкого кола лікарів з можливостями екстренної ендоскопії, обмін клінічним досвідом полегшить вибір адекватної тактики ведення хворих, сприятиме покращенню результатів лікування. Сподіваюсь, що скоро використання мініінвазивних ендоскопічних втручань при шлунково-кишкових кровотечах стануть загальним правилом в усіх хірургічних відділеннях.

Ми вважаємо, що обмін клінічним досвідом широкого кола ендоскопістів, хірургів, гастроентерологів та лікарів анестезіологів на симпозіумі сприятиме значному покращенню результатів лікування пацієнтів з цією патологією.

Щиро Ваш *П.Д.Фомін*

Шановний колего!

Ми раді запросити Вас взяти участь у симпозіумі "Діагностика та лікування шлунково-кишкових кровотеч" який відбудеться 16 березня 2007р. за адресою: Київ, вул. Підвисоцького, 4-а, міська клінічна лікарня № 12.

Початок — 10:00

Оргкомітет планує провести симпозіум у вигляді панельних доповідей згідно наукової програми. Після отримання матеріалів від авторів, оргкомітет вибере по 3 доклади провідних спеціалістів та 5-7 учасників для активної дискусії. Доповідачі та учасники дискусії будуть проінформовані розісланою програмою конференції, яка також буде розміщена на Web сайті: *www.endoscopy.com.ua*

Наукова програма конференції:

1. Організаційні питання надання невідкладної медичної допомоги хворим з ШКК.
2. Ендоскопічна діагностика та лікування ШКК.
3. Інтенсивна терапія при ШКК.
4. Хірургічне лікування ШКК.
5. Консервативне лікування ШКК.

Регламент доповіді:

усна доповідь — до 15 хв, обговорення — до 3 хв.

Матеріали доповідей будуть опубліковані в фаховому журналі: "Український журнал малоінвазивної та ендоскопічної хірургії".

При підготовці матеріалів просимо дотримуватись вимог "Українського журналу малоінвазивної та ендоскічної хірургії" (див. інструкції для авторів у будь якому номері журналу).

Стаття з переліком вимог у двох примірниках та дискета 3,5' надсилаються до 15/01/2007 р. на адресу: вул. Братиславська 3, Київська міська клінічна лікарня швидкої медичної допомоги, м. Київ, 02660, Нікішаєву В.І.

Окремо додається чек оплати за публікацію, адреса авторів для листування, телефон та форма участі у форумі (доповідь, тільки публікація).

Редколегія залишає за собою право виправляти термінологічні та стилістичні помилки, усувати зайві ілюстрації, скорочувати текст, не змінюючи при цьому істотного змісту. Рукописи, що не відповідають умовам та вимогам інструкції для авторів, не розглядаються і не повертаються, автори не повідомляються.

Вартість публікації:

15 грн за сторінку. (шрифт Times New Roman, розмір 12, через 2 інтервали).

Переказувати кошти за публікацію на адресу одержувача:

Український фонд підтримки та розвику нейроендоскопії та ендоскопічної нейрохірургії.

Рахунок: 26004007490
Банк:
ВАТ Банк "Український капітал", м. Київ
МФО: 320371
Ідентифікаційний код за ЄДРПОУ: 24547186
З поміткою: благодійний внесок на проведення симпозіуму.

В період проведення симпозіуму буде проводитись виставка сучасних лікарських засобів, медичного інструментарію і обладнання. Фірмам, зацікавленим у прийнятті участі в симпозіумі і виставці, просимо звертатися до оргкомітету.

Адреса оргкомітету:

вул. Підвисоцького, 4 а, Київ, 01030,
Фомін Петро Дмитрович,
(044) 529-38-43.

По загальним питанням:

Нікішаєв Володимир Іванович,
(044) 518-27-16,
E-mail: nikishaev@endoscopy.com.ua

По прийому і розміщенню учасників:

Сидоренко Віктор Михайлович
(044) 528-35-34

Повч Олег Андрійович
(044) 528-35-34

Міністерство охорони здоров'я України
Асоціація лікарів-ендоскопістів України

Симпозіум «СУЧАСНА ДІАГНОСТИЧНА ТА ЛІКУВАЛЬНА ЕНДОСКОПІЯ»

Харків, 21-22 вересня 2007 р.

ПЕРШИЙ АНОНС

Вельмишановні колеги!

Маємо честь запросити Вас взяти участь у симпозіумі
«Сучасна діагностична та лікувальна ендоскопія»,
який відбудеться в м. Харкові, 21-22 вересня 2007 р.
Ми будемо раді вітати Вас!

З найкращими побажаннями,
Оргкомітет

Наукова програма Симпозіуму:
- Актуальні питання діагностичної та лікувальної ендоскопії.
- Малоінвазивні методи в хірургії.
- Ускладнення в ендоскопії.

Регламент доповіді:
усна доповідь — до 15 хв, обговорення — до 3 хв.

Матеріали доповідей
будуть опубліковані в фаховому журналі:
"Харківська хірургічна школа".

При підготовці матеріалів просимо дотримуватись вимог журналу "Харківська хірургічна школа" (див. інструкції для авторів у будь якому номері журналу). Відомості про авторів повинні містити їхні повні імена, наукові ступені, звання, посади, адреси; вони подаються на окремій сторінці і в окремому файлі.

Статті та матеріали треба подавати у друкованому та електронному варіантах. Текст має бути надрукований на стандартному аркуші (формату А4 210x297) шрифтом Times New Roman Cyr 14, міжрядковий інтервал — полуторний. Текстовий файл на дискеті 3,5" повинен мати формат MS Word for Windows і бути повним аналогом тексту на папері. Назву файла треба вказувати латинськими літерами, відповідно до прізвища першого автора і зазначати на обкладинці дискети. Увесь матеріал треба вмістити в одному файлі. Бажано не робити переносів слів у текстовому файлі. Файл треба перевірити на відсутність вірусів та продублювати у каталозі COPY. Як паперовий, так і електронний носії інформації мають поля: зліва — 3,5 см, справа — 1,5 см, зверху та знизу — 2,5 см. У заголовку статті треба зазначити назву роботи без абревіатур, ініціали та прізвища авторів, установу, де виконувалася робота, її місцезнаходження. Усі скорочення при їх першій згадці необхідно розшифровувати.

Оригінальні та проблемні статті повинні містити: вступ; матеріали та методи досліджень; результати досліджень; обговорення результатів досліджень; висновки; літературу; резюме (до 20 рядків) та ключові слова (трьома мовами — українською, російською та англійською). Список літератури оригінальних робіт не повинен перевищувати 15 джерел; оглядів та лекцій — 70. Джерела розміщуються за алфавітом (за Гарвардською системою), кожне з окремого рядка. Посилання на бібліографічні джерела в тексті слід давати в квадратних дужках. Спочатку приводити роботи українською та російською мовами, потім іноземними в оригінальній транскрипції. Літературу оформляти згідно з вимогами Державного стандарту (Бюлетень ВАК України. — 1997. — №2. — С. 28-31): прізвища та ініціали авторів, назву роботи, назву періодичного видання та його номер, місце (для монографій — видавництво) та рік видання, номери сторінок. Посилання на неопубліковані роботи не допускаються. Резюме повинно у стислій формі відображати мету, матеріали та методи дослідження, коротко зміст роботи, її висновки. Обов'язковим є зазначення повної назви статті, ініціалів та прізвищ усіх авторів, установи, де була виконана робота.

Стаття із переліченими вимогами у двох примірниках та дискета 3,5" надсилаються оргкомітету з поміткою форми участі у форумі (доповідь, тільки публікація).

Кореспонденцію надсилати:
Головіну Сергію Георгійовичу, Київська міська клінічна лікарня швидкої медичної допомоги, вул. Братиславська 3, Київ, 02660.

Редколегія залишає за собою право виправляти термінологічні та стилістичні помилки, усувати зайві ілюстрації, скорочувати текст, не змінюючи при цьому істотного змісту. Рукописи, що не відповідають умовам та вимогам інструкції для авторів, не розглядаються і не повертаються, автори не повідомляються.

Статті будуть прийматися до 15/05/2007 р.

В період проведення симпозіуму буде проводитись виставка сучасних лікарських засобів, медичного інструментарію та обладнання. Фірмам, зацікавленим у прийнятті участі у симпозіумі та виставці просимо звертатися до оргкомітету.

Адреса оргкомітету:
Київська міська клінічна лікарня швидкої медичної допомоги,
вул. Братиславська 3, м. Київ 02660,
Нікішаєву Володимиру Івановичу
E-mail: nikishaev@endoscopy.com.ua

Контактні телефони:
по загальним питанням:
Нікішаєв Володимир Іванович,
Головін Сергій Георгійович
(044) 518-27-16
по прийому і розміщенню учасників:
Бойко Людмила Олександрівна
(057) 705-67-38
(з 12:00 до 15:00 в робочі дні).

Наукова програма симпозіуму та умови розміщення учасників будуть повідомлені пізніше, в другому анонсі.

Інформація буде поступати на наш Web сайт: *www.endoscopy.com.ua*

РІШЕННЯ НАУКОВО-ПРАКТИЧНОЇ КОНФЕРЕНЦІЇ "СУЧАСНА ДІАГНОСТИЧНА ТА ЛІКУВАЛЬНА ЕНДОСКОПІЯ"

Київ, 29-30 вересня 2006 р.

1. При написанні протоколів ендоскопічних оглядів застосовувати термінологію і принципи її використання, рекомендовані МСТ.
2. При описанні рефлюкс-езофагіту користуватись Лос-Анжелесською класифікацією (1994р.), а при наявності метаплазії у стравоході — Празькими (2004 р.) та Паризькими (2005р.) критеріями.
3. При описанні пухлинних уражень стравоходу, шлунку і товстого кишківника користуватись Паризькою ендоскопічною класифікацією (2002 р.).
4. Тактика ведення хворих при епітеліальних неоплазіях шлунково-кишкового тракту повинна відповідати Міжнародній (Віденській) класифікації (по R.L. Schlemper з співавт., 2000).
5. Вважати приоритетним проведення вторинної профілактики раку шлунково-кишкового тракту.
6. Ендоскопічну поліпектомію вважати ефективним методом профілактики і лікування передракових станів шлунку. При цьому враховувати наступне:
   - хворі з гіперпластичними поліпами розміром менше 5 мм повинні знаходитись під динамічним ендоскопічним контролем (не рідше 1 раз в 6 місяців);
   - аденоматозні поліпи навіть невеликих розмірів, підлягають ендоскопічному видаленню, оскільки відносяться до абсолютно передракових станів;
   - поліпи що досягають розмірів (20-30 мм) при товщині ніжки не більше 15 мм, повинні підлягати ендоскопічному видаленню в умовах хірургічного стаціонару лікарем-ендоскопістом високої кваліфікації, що володіє методами ендоскопічного гемостазу та має необхідне технічне оснащення;
   - поліпи великих розмірів (більше 30 мм) на широкій основі, або на товстій ніжці (більше 15 мм), а також малігнізовані поліпи повинні видалятись хірургічним шляхом.
7. Широко впроваджувати в практику методи малоінвазивної хірургії, що дозволить досягти значного економічного ефекту та сприятиме швидкій реабілітації хворих.
8. Вважати за доцільне застосування тотальної інтравенозної анестезії при проведенні діагностичної та лікувальної ендоскопії, особливо в педіатрії.
9. Існуючим кафедрам ендоскопії розробити нові програми навчання та атестації по гастроінтестінальній ендоскопії з урахуванням світового досвіду та узгодженням їх з Асоціацією лікарів-ендоскопістів України.
10. В зв'язку з тим, що більше 95% ендоскопів в розвинутих країнах є відеоендоскопами, рахуємо доцільним проводити закупки відеоендоскопів замість фіброволоконих апаратів. Це дозволить проводити навчання, контролювати якість виконання процедур, проводити діагностику злоякісних пухлин гастроінтестінального тракту на ранніх стадіях. Із зареєстрованих в Україні відеосистем найбільш доцільним є забезпечення лікувально-профілактичних закладів III рівня акредитації відеоендоскопами серії Olympus Evis Exera II або Fujinon серії 4400 з функцією електронної хромоскопії, лікувально-профілактичних закладів II рівня — відеоендоскопами Olympus V-70 або Fujinon серії 2200. Фіброволоконні ендоскопи доцільно закуповувати тільки в ті лікувально-профілактичні заклади, де інколи дослідження необхідно виконувати поза відділенням ендоскопії.
11. Рахуємо за доцільне об'єднувати ендоскопічні кабінети у відділення (районні, міжрайонні) з концентрацією персоналу та обладнання на одній базі, що дозволить підвищити якість обстеження та проведення дезинфекції ендоскопів.
12. В зв'язку з недостатнім оснащенням обласних і Київських центрів по лікуванню шлунково-кишкових кровотеч та лікарень швидкої допомоги вважаємо доцільним забезпечити ці лікувальні заклади ендоскопічним обладнанням (відеогастроскопи, відеоколоноскопи, фіброгастроскопи, фіброколоноскопи, відеодуоденоскопи, фібробронхоскопи, ентероскопи, ендоскопічні електрохірургічні блоки, аргоно-плазмові коагулятори, інструметарій, миючі машини для дезинфекції ендоскопів).