

/ EDITO /:

Глубокоуважаемые читатели, подписчики, авторы оригинальных статей!

Подходит к завершению 2004 год — восьмой год издания нашего журнала. Бежит время, но концепция развития, философия журнала остается неизменной — весь спектр малоинвазивных, микрохирургических и эндоскопических разработок, обзоры литературы, клинические и экспериментальные исследования, разнообразный клинический опыт и результаты лечения для Вас, Ваших пациентов, Ваших последователей.

Наступающий 2005 год во многом символичен — именно в 2005 году исполняется 250 лет одному из старейших и авторитетнейших лечебных учреждений нашей молодой державы — Главному военному клиническому госпиталю Министерства Обороны Украины.

Главный военный клинический госпиталь Министерства Обороны Украины является клинической базой "Українського журналу малоінвазивної та ендоскопічної хірургії" со дня основания журнала в 1996 году.

Именно такое многолетнее тесное взаимное научно-практическое сотрудничество позволяет подтверждать тезис о "технической революции" в хирургии XXI века и перспективах ее развития.

К 250-летию Главного военного клинического госпиталя Министерства Обороны Украины "Український журнал малоінвазивної та ендоскопічної хірургії" планирует ряд специальных публикаций в наступающем году.

Мы искренне поздравляем всех наших читателей с Новым 2005 Годом и желаем крепкого здоровья, успехов в своей нелегкой работе и совместном сотрудничестве!

Руководитель проекта
"Український журнал малоінвазивної та ендоскопічної хірургії",
Член Конгресса неврологических хирургов США
Андрей Данчин

/ КЛІНІЧНІ ДОСЛІДЖЕННЯ /

5 Інтервенційна радіологія при оперативних втручаннях у хворих на дифузний токсичний зоб
Русин В.І., Переста Ю.Ю., Буцко Є.С., Румянцев К.Є., Пічкар Й.І., Крафчик О.М., Русин В.В.

Interventional Radiology in Operations with a Diffuse Toxic Goiter Patients
V.I. Rusin, Yu.Yu. Peresta, E.S. Butsko, K.E. Rumantsev, O.M. Krafchik, V.V. Rusin

9 Внутриартериальная химиотерапия в лечении больных раком нижней трети пищевода и рака желудка с распространением на пищевод
Киркилевский С.И., Лукашенко А.В., Тельный В.В.

Intraarterial Chemotherapy for Lower Third Esophageal and Gastroesophageal Cancer
S.I. Kirkilevskiy, A.V. Lukashenko, V.V. Telniy

/ КЛІНІЧНИЙ ДОСВІД /

I4 Дистанционная литотрипсия на фоне экскреторной уроскопии
Терещенко Н.К., Коршунов Н.П.

Extracorporeal Shockwave Lithothripsy with the Intravenous Contrast Uroscopy
N.K. Tereschenko, N.P. Korshunov

/ ЗАГАЛЬНІ ПИТАННЯ /

I9 Проблеми та перспективи розвитку скритих ресурсів в організації надання спеціалізованої амбулаторної хірургічної допомоги в україні та за кордоном
Андрієнко М.М.

The Problems and Perspectives of Development Disappear Resources in Organization Rendering Special Ambulatory Surgical Aid in the Ukraine and Abroad
N.N. Andriyenko

/ ЛІТЕРАТУРНІ ОГЛЯДИ /

24 Сучасні біопсійні методи в пульмонології (огляд літератури)
Калабуха І.А., Сімонов С.С., Крамаренко Ю.С., Сафонов В.Є.

Modern Methods of Biopsy in Pulmonology (Literature Review)
I.A. Kalabukha, S.S. Simonov,Yu.S. Kramarenko, V.E. Safonov

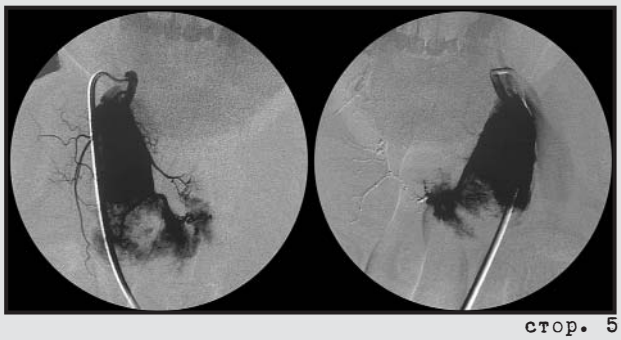

стор. 5

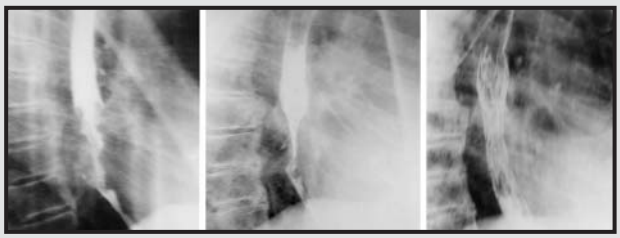

стор. 9

стор. I4

/ НА ОБКЛАДИНЦІ /

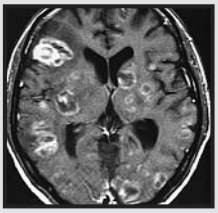

МРТ картина пациента с нейроформой СПИДа — множественное очаговое поражение всех структур вещества головного мозга, обусловленное ВИЧ-инфекцией.

© Український журнал малоінвазивної та ендоскопічної хірургії, 2004
© Український Фонд підтримки та розвитку нейроендоскопії та ендоскопічної нейрохірургії, 2004
© ЗАТ "Київський клінічний госпіталь", 2004
Все права защищены. Перепечатка материалов либо их частей в любом виде без письменного согласия держателя авторских прав будет преследоваться в судебном порядке.

© Ukrainian Journal of Minimally Invasive and Endoscopic Surgery, 2004
© Ukrainian Fund of the Support and Development of Neuroendoscopy and Endoscopic Neurosurgery. All rights reserved.
© Kiev's Clinical Hospital, Medical Corp. All right reserved.

© Український журнал малоінвазивної та ендоскопічної хірургії
(2004) Vol. 8; 4: 5-8

ІНТЕРВЕНЦІЙНА РАДІОЛОГІЯ ПРИ ОПЕРАТИВНИХ ВТРУЧАННЯХ У ХВОРИХ НА ДИФУЗНИЙ ТОКСИЧНИЙ ЗОБ

Русин В.І., Переста Ю.Ю., Буцко Є.С., Румянцев К.Є., Пічкар Й.І., Крафчик О.М., Русин В.В.

Ужгородський національний університет, медичний факультет, кафедра госпітальної хірургії
Обласна клінічна лікарня, Ужгород, Україна

Interventional Radiology in Operations with a Diffuse Toxic Goiter Patients

V.I. Rusin, Yu.Yu. Peresta, E.S. Butsko, K.E. Rumantsev, O.M. Krafchik, V.V. Rusin

Uzhgorod National University, Medical Faculty, Department of Hospital Surgery, Ukraine
Regional Clinical Hospital of Uzhgorod, Ukraine

Надійшла: 17 грудня 2004
Допущена: 24 грудня 2004

Summary

In present study the first experience of combined operations fulfillment in patients with thyrotoxic goiter is represented. Before a standard operation of subtotal subfascial resection of thyroid gland endovascular embolisation of thyroid glands' arteries was executed. From one to three arteries of thyroid gland were occluded. Five patients were treated in this way. The prophylaxis of postoperative goiter recurrence was provided by the additional ischemisation of thyroid because of endovascular embolisation. It is also established that the combined method of surgical treatment of patients with thyrotoxic goiter allowed to reduce intraoperative bleeding considerably, to facilitate technical fulfillment of operation. There were no thyrotoxic goiter recurrences in one year after operation.

Keywords: thyrotoxic goiter, surgical treatment, endovascular embolisation of thyroid arteries.

Вступ

Метою лікування дифузного токсичного зобу є ліквідація тиреотоксикозу, клінічних проявів захворювання, нормалізація лабораторних показників, а також досягнення "імунологічної ремісії". Існують три самостійних методи лікування тиреотоксикозу: комплексне медикаментозне лікування, хірургічний метод та лікування радіоактивним йодом. На сьогодні найкращим з них є хірургічний. Але, не дивлячись на очевидні успіхи у вивченні етіопатогенезу дифузного токсичного зобу та досвід хірургічних втручань, стійкий еутиреоз у віддаленому післяопераційному періоді досягається згідно літературних джерел тільки у 25-30% хворих [4, 5]. Частота рецидиву тиреотоксикозу в перші 5 років після операції коливається від 0.3 до 17.9% за даними різних авторів [7]. Така значна різниця наведених даних пояснюється характером і важкістю захворювання, змінами в самій щитоподібній залозі, імунним статусом (високий титр аутоантитіл до рецепторів ТТГ після операції), об'ємом залишеної тканини щитоподібної залози.

Рецидиви тиреотоксикозу, що виникають протягом року після операції в абсолютній своїй більшості пов'язані з неадекватно виконаною резекцією. Виникнення рецидиву в більш пізні строки пов'язане з високою активністю аутоімунних процесів. В той же час, відверто кажучи, провідною причиною виникнення рецидивів є страх пошкодження зворотніх нервів та паращитоподібних залоз, особливо при виконанні операції за О.В. Ніколаєвим, коли хірурги залишають частини паренхіми щитоподібної залози вагою більше 4 г.

Вдосконалення техніки та методики ендоваскулярних втручань призвело до появи інтервенційної радіології. Можливості останньої в регуляції кровоплину, розширенні просвіту звужених судин відкрили нову сторінку в лікуванні цілого ряду захворювань [3].

Оклюзія судин шляхом цілеспрямованої їх емболізації створює умови для зупинки кровотечі, ішемізації пухлин, лікування судинних аномалій. Окремі рентгеноендоваскулярні хірурги почали публікувати перші повідомлення про використання емболотерапії в лікуванні тиреотоксикозу [1, 2].

Спроби покращити результати хірургічного лікування дифузного токсичного зобу, спрямовані на

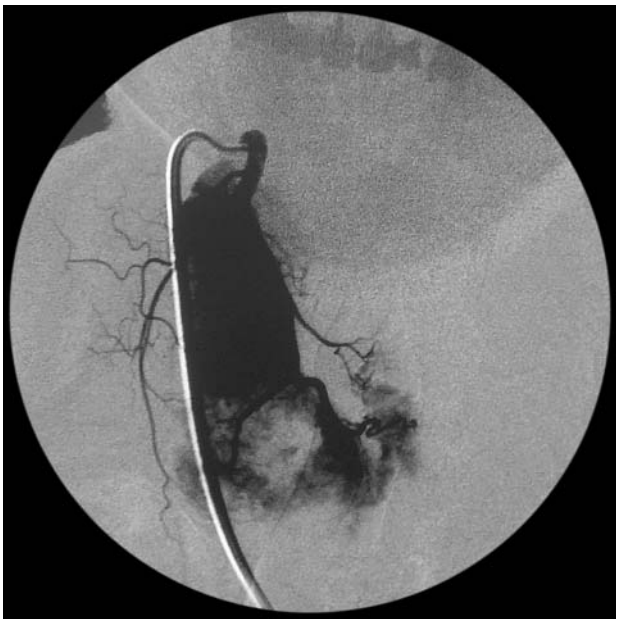

Рис. 1. Суперселективна ангіографія правої верхньої щитоподібної артерії.

Рис. 2. Суперселективна ангіографія лівої верхньої щитоподібної артерії.

зменшення кількості рецидивів захворювання, спонукають хірургів до пошуку альтернативних методів лікування, або до поєднання традиційних і новітніх технологій.

Метою роботи стало вивчення ефективності комбінації часткової ендоваскулярної емболізації щитоподібних артерій з наступною субтотальною субфасціальною резекцією щитоподібної залози.

Матеріали та методи

В хірургічній клініці Ужгородського національного університету з червня по листопад 2003 р. виконано 5 комбінованих оперативних втручань у хворих з дифузним токсичним зобом. У всіх пацієнтів мав місце дифузний токсичний зоб. Вік хворих коливався від 34 до 72 років. Жінок було 4, чоловіків — 1. Термін захворювання становив від 6 до18 місяців. У 4 пацієнтів збільшення щитоподібної залози сягало IV ст., у 1 — III ст. за класифікацією О.В. Ніколаєва (1966). Тиреотоксикоз середнього ступеня важкості спостерігався у всіх 5 пацієнтів. Всі хворі тривалий час лікувались переважно амбулаторно або в умовах ендокринологічного стаціонару. Однак в зв'язку з незадовільними результатами лікування та прогресування захворювання хворі були направлені на оперативне лікування після консультації хірурга.

Під час радіоізотопного сканування ЩЗ ми вивчали її функцію. Нами відмічено різке прискорення накопичення радіоактивного йоду у 80% досліджуваних хворих.

За допомогою вивчення гормонів ЩЗ диференціювали тиреотоксичний зоб від аутоімунного тиреоїдіту та еутиреоїдного зобу. Рівень загального тироксину (T_4) був значно підвищений в 60% випадків і складав 186,4±4,2 ммоль/л. У 80% хворих відмічено підвищення титру антитиреоїдних антитіл. Також відмічено підвищення рівня тиреотропіну в сироватці крові до 7,0±1,02 мЕД/л у 40% хворих.

Ендоваскулярне втручання, як перший етап комбінованих оперативних втручань, полягало в емболізації артерій ЩЗ у 5 хворих.

Після премедикації (р-н промедолу 2% — 1 мл, дімедролу 1% — 1 мл, атропіну 0,1% — 1 мл), виконувалась обробка операційного поля. В типовому місці справа після місцевої анестезії р-ном лідокаїну 2% — 6 мл проводилась пункція стегнової артерії за Сельдінгером з послідуючим встановленням інтрод'юсера 6-7 F, через який проводиться катетер 6 F, який і

Таблиця 1. *Динаміка рівнів тиреоїдних гормонів у хворих до та після комбінованих оперативних втручань.*

До операції		Після операції			
Гормони	Показники	5 день	через 3 місяці	через 6 місяців	через 9 місяців
T_3, нмоль/л	3,1-5,6	2,9-5,1	0,7-1,9	0,8-1,8	0,9-1,7
T_4, нмоль/л	190-210	130-191	47-136	55-138	64-126
Тиреотропний (мЕД/л)	0,1-0,3	0,3-1,5	2,5-5	2,8-6,5	2,9-7,5

Рис. 3. Суперселективна ангіографія правої верхньої щитоподібної артерії.

Рис. 4. Стан після емболізації артерій. Видно контрастний емболізуючий матеріал в двох верхніх та правій нижній щитоподібній артерії.

використовувався для емболізації. Катетер проводився в праву загальну сонну артерію, її проксимальний відділ, звідки вводився в початкові відділи правої верхньої щитоподібної артерії. Проводилась суперселективна ангіографія, на основі даних якої визначався ступінь васкуляризації щитоподібної залози із даного басейну, особливості і ступінь вираженості венозного відтоку (рис. 1, рис. 2).

На основі цих даних ставились показання до емболізації. Внутріартеріально в артерію, через яку планувалась емболізація, з метою знеболення вводили 10 мл 0.5% р-ну лідокаїну, після чого катетер промивався 1мл диметилсульфоксиду. Потім проводилась емболізація препаратом "Емболін" в кількості 1-1.5 мл до повного виключення артерії, що емболізується, аж до проксимальних відділів.

Емболізуючий матеріал рідкий, неадгезивний, вільно проходить крізь просвіт катетера [6]. Наявність в ньому контрасту дозволяє проводити процес емболізації під контролем рентгеноскопії, як правило, з використанням магніфікації.

Після цього катетер видаляли, промивали його диметилсульфоксидом і фізіологічним р-ном. Наступним етапом виконували катетеризацію інших артерій щитоподібної залози: правої нижньої щитоподібної артерії, лівої верхньої та нижньої щитоподібних артерій, необхідність емболізації яких визначали після суперселективної ангіографії (рис. 3).

Ускладнень після емболізації артерій ЩЗ не відмічали. Після проведення втручання катетер, інтрод'юсер видаляли, на місце пункції накладалась давляча асептична пов'язка.

Результати досліджень та їх обговорення

На протязі 3-5 годин після ендоваскулярної емболізації усім 5 хворим виконано під ендотрахеальним знеболенням субтотальну субфасціальну резекцію щитовидної залози із залишенням 4-6 грамів задніх пластинок з обох боків. В жодному випадку протягом усього периопераційного періоду ускладнень не спостерігали. Також було відмічено значно меншу інтраопераційну втрату крові. Тканина залози не була такою "соковитою", як зазвичай, що технічно полегшувало виконання операції.

Під час проведення комбінованого лікування основна ідея цієї комбінації полягала в тому, що свідомо ми залишали однакову кількість щитоподібної залози з обох боків, а суперселективна емболізація виконувалась таким чином, що завжди одна із артерій залишалась прохідною для васкуляризації. З одного боку, емболізація окремих артерій щитоподібної залози мала б забезпечити гарантію відсутності рецидиву тиреотоксикозу за рахунок ішемізації кукси, навіть якщо вона є вагою більше 4 г. З іншої сторони, одна або дві з артерій, залишених для васкуляризації кукси при умові достатньої величини, мали б забезпечити профілактику гіпотиреозу.

Таким чином у трьох виконана емболізація обох верхніх щитоподібних артерій. У двох хворих виконана емболізація трьох щитоподібних артерій, де до двох верхніх артерій емболізовано по одній нижній щитоподібній артерії (рис. 4).

При цьому динаміка змін рівня тиреоїдних гормонів свідчила про те, що починаючи з третього місяця

контролю рівень трийодтироніну наближався до норми (табл. 1).

Рівень тироксину в окремих випадках був нижчим за норму, а через 9 місяців повертався практично до норми. Рівень тиреотропного гормону мав тенденцію до зростання практично протягом всього періоду спостереження, хоча підвищений рівень тиреотропного гормону у таких хворих не є ні діагностичним критерієм післяопераційного гіпотиреозу, ні абсолютним показанням до призначення тиреоїдних препаратів. Достовірними біохімічними критеріями післяопераційного гіпотиреозу можуть слугувати зниження T_4 нижче 66 нмоль/л, зниження рівня вільного тироксину та відношення тироксину до тироксинзв'язаного глобуліну при наявності клінічних проявів захворювання.

Згідно повідомлень при обстеженні хворих після операції субтотальної струкмектомії з приводу дифузного токсичного зобу через 1 місяць після операції гіпотиреоз діагностується у 63% хворих, через 3 місяці — у 70%, а через рік цей показник знижується до 30% [4]. Якщо враховувати загальні тенденції в хірургічному лікуванні дифузного токсичного зобу, можна відмітити, що в останні роки хірурги рекомендують залишати менше тканини щитоподібної залози, вважаючи, що рецидив тиреотоксикозу — більш важке ускладнення, як післяопераційний гіпотиреоз, котрий на думку окремих авторів слід взагалі вважати не післяопераційним ускладненням, а природнім феноменом аутоімунного процесу. Більше того, окремі автори наполягають на тиреоїдектомії при лікуванні тиреотоксикозу.

Водночас, катамнестичними дослідженнями доведено, що серед хворих із післяопераційним гіпотиреозом смертність від серцево-судинних захворювань та остеопорозу на 13-15% вища, ніж в загальній популяції [4, 7].

Таким чином, дії хірурга з одного боку мають бути спрямовані на профілактику рецидива тиреотоксикозу, а з іншого на профілактику гіпотиреозу. В цьому контексті спроби меншого радикалізму — "субтотальна струмектомія в комбінації з частковою емболізацією щитоподібних артерій" мають під собою певне підґрунтя. Як свідчать окремі наші результати протягом першого року спостереження жоден з хворих не мав рецидиву тиреотоксикозу. Практично всі хворі не мали клінічних ознак гіпотиреозу.

Ендоваскулярна емболізація дозволяє досягнути вираженого гемостатичного та ішемізуючого ефекту у випадках, коли операція неможлива, або об'єм і ризик останньої надзвичайно великі [1]. Також емболізація викликає функціональне виключення або нормалізацію патологічної гіперфункції органу, ішемізацію тканин для зменшення операційної крововтрати, що сприяє підвищення радикальності та ефективності хірургічного втручання.

В той же час, потребують подальшого вивчення можливості ендоваскулярної емболізації щитоподібних артерій як самостійного методу лікування дифузного токсичного зобу в якості альтернативи хірургічного лікування. З даної проблеми доступними є невелика кількість повідомлень. Невирішеним також залишається питання про кількість судин, які необхідно емболізувати для профілактики рецидивування з огляду на можливий гіпотиреоз та гіпопаратиреоз. Не вивчені також проблеми та терміни адаптації хворих до швидкої ліквідації тиреотоксикозу.

Всі ці питання, та багато інших диктують необхідність продовження пошуків у цьому напрямку для покращення результатів лікування хворих на дифузний токсичний зоб.

Висновки

Часткова емболізація щитоподібних артерій в комбінації із субтотальною струмектомією в лікуванні дифузного токсичного зобу призвела до повної відсутності рецидивів протягом першого року спостереження.

Література

1. Галкин Е.В. (1995) Интервенционная радиология в лечении рецидивного послеоперационного зоба. Вестник рентгенологии и радиологии. 6: 9-14.
2. Галкин Е.В., Граков Б.С., Протопопов А.В. (1994) Первый клинический опыт радиоэндоваскулярной функциональной тиреоидэктомии в лечении диффузного токсического зоба. Вестник рентгенологии и радиологии. 3: 29-35.
3. Гнядо Ю.В., Гриво Р.Э. (2000) Эмболизация почечных артерий при опухолях почек. Новости лучевой диагностики (приложение). 2: 48-49.
4. Хирургическая эндокринология: руководство (Под редакцией А.П. Калинина, Н.А. Майстренко, П.С. Ветшева). (2004). (Санкт-Петербург). "Питер". 960 с.
5. Черенько М.П. (2002) Місце хірургічного методу та обсяг втручання в лікуванні тиреоїдних захворювань. Матеріали XX з'їзду хірургів України. (Тернопіль). том 1: 363-365.
6. Щеглов В.И., Буцко Е.С., Аннин Е.А., Щеглов Д.В. (1997) Эндоваскулярное выключение артериовенозных мальформаций (АВМ) головного мозга при помощи нового жидкого материала "Эмболин". Український журнал малоінвазивної та ендоскопічної хірургії. т. 1; 1: 7-12.
7. Ярощак В.В., Тимошевский Н.И., Полунин Г.Е, Лыков В.А., Федорчук О.Н., Джелапанов С.К. (2002) Особенности диагностики и хирургического лечения тиреотоксического зоба. Матеріали XX з'їзду хірургів України. (Тернопіль). том 1: 400-401.

© Український журнал малоінвазивної та ендоскопічної хірургії
(2004) Vol. 8; 4: 9-13

ВНУТРИАРТЕРИАЛЬНАЯ ХИМИОТЕРАПИЯ В ЛЕЧЕНИИ БОЛЬНЫХ РАКОМ НИЖНЕЙ ТРЕТИ ПИЩЕВОДА И РАКА ЖЕЛУДКА С РАСПРОСТРАНЕНИЕМ НА ПИЩЕВОД

Киркилевский С.И., Лукашенко А.В., Тельный В.В.

Отдел торакальной онкологии, Институт онкологии АМН, Киев, Украина

Intraarterial Chemotherapy for Lower Third Esophageal and Gastroesophageal Cancer

S.I. Kirkilevskiy, A.V. Lukashenko, V.V. Telniy

Department of Thorax Oncology, Institute of Oncology, AMS of Ukraine, Kiev

Надійшла: 1 грудня 2004
Допущена: 24 грудня 2004

Summary

Introduction

Esophageal carcinoma is an aggressive disease with a poor long term survival. More then 70% of patients present with an avalanched tumor. Numerous studies have demonstrated the low objective response of chemotherapy (CT) alone, but in case of chemoradiation therapy high tumor regression is associated with an increased toxicity of a both methods.

Material and methods

We process a new method of radiation therapy (RT) with intra-arterial CT (IACT). A number of 39 patients with last third esophageal and gastroesophageal cancer were included in primary group (PG) and received RT with IACT; 40 patients were included in control group (CG) and received only RT.

Results

The whole tumor regression in PG is 5.1%, with partial response reached 69.2%, with stable disease rate of 22.5%. The partial response reached in CG is 45%, with stable disease rate of 22.5%. Decrease of dysphagia in PG is 74.4% versus 45% in CG. Median time to progression was 5 month in PG and 3.5 month in CG. One year survivals follow up 20.5% in PG. In CP all patient died during first year. Grade 3-4 neutropenia in PG occurred 87.2% versus 72.5% in CG. Acute esophagitis in PG is 89.7% versus 72.5 in CG.

Conclusion

Chemoradiation therapy with IACT is more effective versus RT along. Current regime in patients with esophageal cancer combines with high toxicity and required individual supportive therapy.

Keywords: esophageal cancer, gastroesophageal cancer, intra-arterial chemotherapy, radiotherapy.

Вступление

В Украине заболеваемость раком пищевода в 2003 году составила $4^0/_{0000}$ населения. В общей структуре онкобольных рак пищевода у мужчин занимает 10 место, за 2003 год впервые выявлено 1890 больных. Из всех больных раком пищевода число пациентов с поражением нижних отделов составляет 25%. Заболеваемость раком желудка в 2003 году составила 28 на 100 тыс. населения, впервые выявлено 13402 пациента. Рак кардиальных отделов, а также рак желудка с распространением на пищевод в общей структуре заболеваемости раком желудка составляет 20%. По данным канцер-регистра Украины 60% больных впервые обращаются за медицинской помощью уже с запущенными опухолями, когда на первое место выходят симптомы дисфагии и кахексии. Это значительно усложняет проведение специализированного лечения.

Согласно международной анатомической классификации, нижняя грудная часть пищевода (включающая и абдоминальный отдел) — это дистальная половина пищевода между бифуркацией трахеи и пищеводно-желудочным соединением. К нижней трети пищевода спереди прилежит задняя стенка перикарда, по бокам — легочные связки, а сзади — слой жировой ткани, отделяющий его от аорты и позвоночника, поэтому врастания в них, как правило, не наблюдается. Наиболее часто опухоли распространяются латерально — по направлению к медиастинальной плевре, легочным связкам и далее — к легочной ткани. Инвазия кпереди проявляется в прорастании заднего листка перикарда. Наиболее часто это происходит в области нижней легочной вены. Далее опухоль может инфильтрировать стенку левого предсердия. Для экстраорганного распространения опу-

холи в зоне диафрагмально-абдоминального отдела пищевода характерно циркулярное врастание в участки диафрагмы, окружающие hiatus esophagei. Наиболее часто опухоль преимущественно прорастает левую полуокружность пищеводного отверстия диафрагмы, инфильтрируя мышцы левой порции диафрагмальной ножки. При инвазии в передне-правую полуокружность поражается сухожильный центр диафрагмы: инфильтрация может достичь нижней полой вены. Реже опухоль прорастает брюшину, покрывающую переднюю и боковые поверхности абдоминального отрезка пищевода, в дальнейшем распространяясь в печеночно-диафрагмальную связку и в левую долю печени или в верхний полюс селезенки [1].

Основным лечением больных раком нижней трети пищевода является радикальное хирургическое вмешательство [8]. Однако, отдаленные результаты лечения остаются неудовлетворительными [2], пятилетняя выживаемость после радикального оперативного вмешательства составляет ~ 20% [3]. В середине 90-х готов был подведен итог многочисленных рандомизированных исследований по применению предоперационной лучевой терапии (ЛТ) [4], которые не выявили значительных успехов в повышении резектабельности, а также улучшения отдаленной выживаемости больных раком пищевода [5]. Спорные результаты получены при использовании неоадьювантной полихимиотерапии(ПХТ). Основной проблемой является устойчивость опухоли к химиотерапии (~ у 50% пациентов [6]). Во всех исследованиях на фоне положительного эффекта отмечается высокое количество токсических осложнений ПХТ — 80% с 1,9% летальных исходов [7]. В последние 10 лет усиленно проводятся исследования по сочетанному применению предоперационной химио-лучевой терапии [9-15] в которых химиотерапия, во избежание серьезных осложнений, проводиться в достаточно заниженных дозах, с целью потенцирования лучевой терапии [16].

С целью повышения эффективность химио-лучевой терапии нами была разработана методика внутриартериальной полихимиотерапии (ВАПХТ), которая позволяет достичь максимальной концентрации химиопрепарата непосредственно в опухоли.

Материалы и методы

Нижняя треть пищевода снабжается кровью из a. phrenica inferior sinistra и a. gastrica sinistra [17].

Левая нижняя диафрагмальная артерия может начинаться от чревного ствола либо его ветвей (печеночной или левой желудочной), абдоминального отдела аорты, почечной артерии. Чаще всего левая нижняя диафрагмальная артерия отходит от передней поверхности аорты, непосредственно под диафрагмой, на уровне IX грудного позвонка. Длина левой нижней диафрагмальной артерии до разветвления равна 4,8 см, калибр — 0,83 мм [18]. Она имеет изогнутую форму соответственно кривизне купола диафрагмы. Пищеводные артерии числом 3-5 отходят от проксимального отдела левой нижней диафрагмальной артерии. Их длина достигает 2,5 см, диаметр — 0,2-0,4 см. Чаще, две-три ветви идут к задней и левой стенкам пищевода до диафрагмы, а иногда выше нее — до Th_{IX} [19].

Левая желудочная артерия начинается от чревного ствола как первая его ветвь, а в 6-10% случаев отходит непосредственно от аорты [20], на уровне Th_{12}-L_2. На своем пути левая желудочная артерия проходит между листками малого сальника к верхнему краю малой кривизны желудка и дальше направляется вверх и влево. Следуя по малой кривизне, левая желудочная артерия образует артериальную дугу с правой желудочной артерией. Ветви левой желудочной артерии (6-12) делятся на передней и задней стенках желудка, располагаясь перпендикулярно оси желудка [21]. Левая желудочная артерия кровоснабжает, в большинстве своем, верхние две трети желудка. Длина ее равна 6 (3-10) см, диаметр 0,3 (0,2-0,7) см [22].

В связи с этим регионарную ПХТ мы проводили путем катетеризации левой нижней диафрагмальной артерии и левой желудочной артерии по методике Сельдингера. Использовали ангиографичекие иглы "Super-4 needle" 19G, 75 mm, "Bard"; металлические

Таблица 1. *Распределение больных в % по стадиям (классификация TNM 5-е издание, 1997 р. [25]).*

Группы больных	Рак пищевода			Рак желудка с распространением на пищевод	
	Стадии заболевания				
	I-II стадия $T_{1-2}N_{0-1}M_0$ $T_3N_0M_0$	III стадия $T_3N_1M_0$ $T_{3-4}N_{0-1}M_0$	IV стадия $T_{1-4}N_{0-1}M_1$	III стадия $T_3N_{1-2}M_0$ $T_4N_0M_0$	IV стадия $T_4N_{1-3}M_0$ $T_{1-3}N_3M_0$ $T_{1-4}N_{1-3}M_1$
Основная	20.8±8.3	62.5±9.9	2.3±5.6	13.3±8.8	86.7±8.8
Контрольная	15.6±6.4	75±7.7	9.4±5.2	12.5±11.7	87.5±11.7
p	>0.01	>0.01	>0.01	>0.01	>0.01

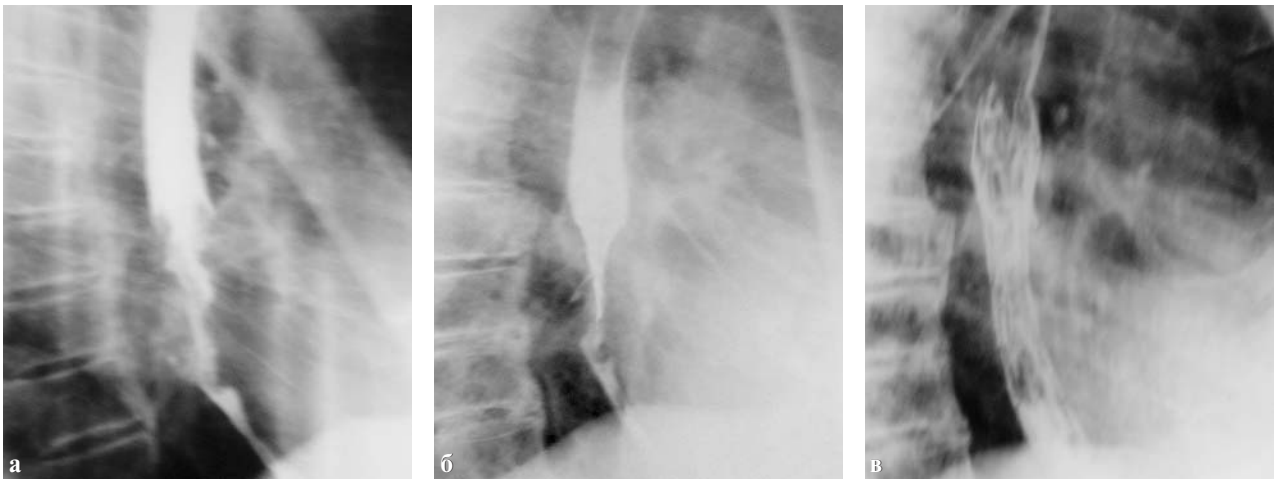

Рис. 1: Рентгенограммы больного Р., отражающие этапы лечения по разработанной методике.

а). Опухоль средне-нижней трети пищевода до лечения;
б). Рентгенограмма после курса ВАПХТ с ЛТ;
в). Рентгенограмма после установки внутрипищеводного стента.

проводники 35", "J", 150 cm "Bard", "Cordis", "Balton"; катетеры "Cobra II" F5-6, 60-100 cm, "Balton", "Cordis"; неионный контрастный препарат "Ультравист", "Shering".

В последующем проводилась ВАПХТ при помощи инфузомата фирмы "Braun" в режиме непрерывной инфузии ежедневно по 6 часов 4 дня.

ВАПХТ проводили по схеме МЕР, которая включала препараты митомицин С 10 мг/м^2 , цисплатин 50 мг/м^2 , этопозид 200 мг/м^2. В первый день вводили митомицин С по 5 мг/м^2 в каждый катетер. Во второй день — в один катетер цисплатин 25 мг/м^2, в другой — этопозид 50 мг/м^2; в третий день — те же препараты, однако менялась очередность введения. В четвертый день вводили этопозид по 50 мг/м^2 в каждый катетер и производили извлечение катетеров.

Лучевую терапию (ЛТ) проводили по принятым в клинике стандартам — курс теле-γ-терапии на кобальтовой установке "РОКУС" в режиме секторного качения ежедневно 5 раз в неделю с разовой очаговой дозой (РОД) 2,5 Гр до суммарной очаговой дозы (СОД) 30 Гр; ЛТ начинали одновременно с ВАПХТ, и в последующем продолжали до достижения СОД 30 Грей.

В исследовании участвовали 79 больных. Они составили две группы:

- основная группа (ОГ) — проводили лечение по разработанной методике — ВАПХТ и ЛТ (39 пациентов — 24 больных раком пищевода и 15 — раком желудка с переходом на пищевод).
- контрольная группа (КГ) — проводили лечение по стандартной методике — ЛТ (40 пациентов — 32 больных раком пищевода, 8 — раком желудка с распространением на пищевод).

Группы являются однородными (см. таблицу 1).

Непосредственный эффект проведенного лечения изучали, используя стандартные критерии оценки объективного ответа опухоли, физического состояния больных по шкале ECOG (Eastern Cooperative Oncology Group) [24], показателей "благоприятной клинической реакции", степеней токсичности по шкале ВОЗ [23].

Полученные результаты и их обсуждение

На первых этапах лечения в ОГ наблюдали ряд осложнений, которые можно условно разделить на 3 вида:

1. Связанные с установкой внутриартериальных катетеров (кровотечения).
2. Местные ангиотоксические осложнения, как следствие повреждающего действия цитостатиков на эндотелий сосудов (ангионрафически — признаки ампутации сосудов, клинически — очаговые некрозы в органах бассейнов васкуля-

Таблица 2. *Общетоксические осложнения лечения.*

Группы больных	Частота различных токсических проявлений (%)		
	Лейкопения	Эзофагит	Общетоксические проявления, требующие внутривенной дезинтоксикационной терапии
Основная	100	89.7±4.9	97.4±2.5
Контрольная	60±7.8	72.5±7.1	67.5±7.4
P	<0.01	>0.01	<0.01

ризации левой желудочной артерии и диафрагмальной артерии).

3. Связанные с общим токсическим действием химиолучевой терапии (эзофагит, лейкопения, общая слабость).

Кровотечения, связанные с постановкой внутриартериальных катетеров, наблюдали у 2-х (5.1%) больных на 2-3 сутки проведения ВАПХТ, кровотечения были кратковременными, остановлены путем наложения валика в подмышечную ямку. При длительном нахождении внутриартериального катетера в магистральном сосуде при трансаксиллярной его постановке, был разработан способ фиксации плеча к туловищу, при котором больной может полностью себя обслуживать.

Проявления нарушений кровообращения в бассейне левой желудочной артерии отмечали у 2-х (5.1%) больных. У 1-го больного наблюдали распад опухоли пищевода с перфорацией стенки органа и образованием пищеводно-медиастинального свища. Этому пациенту была наложена гастростома. У другого больного в ходе выполнения операции, как находка, были выявлены очаги стеатонекрозов по верхнему краю поджелудочной железы в проекции левой желудочной артерии, что было обусловлено асимптомным панкреонекрозом.

Общетоксические осложнения (см. таблицу 2) проявлялись в виде лейкопении, эзофагита средней и средне-тяжелой степени, общей слабости (головокружение, падение АД, повышение температуры тела, потеря аппетита, отвращение к пище) требующий массивной дезинтоксикационной терапии.

Лейкопению 2-4 степени в ОГ наблюдали у 34 больных (87.2±5.4%), тогда как в контрольной группе выраженная лейкопения была у 6-и больных (15±5.7%, $p<0.01$) (см. таблицу 3). Также в основной группе наблюдали 7 (18%) больных с тромбоцитопенией 1-2 степени, в контрольной группе у всех больных показатели тромбоцитов были в пределах нормы. Лейкопения 3-4 степени купировалась назначением препаратов группы колоние- стимулирующих факторов (КСФ): граноцит, нейпоген, цефарансим, а при тромбоцитопении профилактически назначался децинон 2 мл внутримышечно 3 раза в сутки.

Эзофагиты при ВАПХТ развивались, как правило, на 5-6 сутки после окончания ВАПХТ у 89.7±4.9%, сопровождались выраженным болевым синдромом, нарушением глотания, что требовало переведения пациентов на парэнтеральное питание. Однако при соответствующей терапии (лидокаин 2% с амоксициклином per os, Альмагель А) на 2-3-и сутки больные могли питаться самостоятельно. В контрольной группе также наблюдали явления эзофагита у 72.5±7.1% — различия недостоверны, однако, у 93.1% из них легкой и средней степени тяжести — были непродолжительны и переносились более легко.

Непосредственные результаты лечения были следующими (табл. 4): полную регрессию опухоли наблюдали только в основной группе (2-е больных — 5.1%), частота частичной регрессии достоверно была выше в ОГ, причем регрессию опухоли отмечали на 2-3 сутки от начала ВАПХТ. Быстрая регрессия опухоли открывает возможность к применению методики стентирования, что дает гарантию сохранения проходимости пищевода, а также позволяет избежать таких серьезных осложнений, как перфорация опухоли с развитием медиастинита, образование пищеводно-бронхиальных фистул. Данная методика значительно улучшает качество жизни больных, являясь альтернативой наложению гастростомы. Нами были применены саморасширяющиеся стенты диаметром 2 см с покрытием. Стенты были поставлены сразу же после ВАПХТ 3-м больным ОГ (рис. 1).

Частота стабилизации опухолевого роста в группах достоверно не отличалась. Однако, используемый в последнее время в международной литературе критерий, характеризующийся термином "заболевание под контролем" (disease control) [26], включающий сумму всех трех выше описанных показателей, был достоверно выше в основной группе — 100% против 75%±6.9% в контрольной группе.

Радикальное оперативное вмешательство было выполнено 5 больным основной группы. Послеоперационные осложнения возникли у 2-х больных (40%). У одного из них наблюдали пневмонию, возникшую на фоне лейкопении; она была купирована путем дополнения к антибактериальной терапии препаратов КСФ. У второго больного развился острый панкреатит, который был излечен консервативным путем.

На момент поступления в стационар у 82.1±6.2% больных ОГ и 80±6.3% больных КГ ($p>0.01$) имели дефицит массы тела в 20-25%. В обеих группах 75% больных страдали дисфагией 3 степени — могли

Таблица 3. *Частота различных степеней лейкопении в процентах.*

Группы больных	Степени лейкопении			
	1 степень	2 степень	3 степень	4 степень
Основная	12.8±5.4	51.3±8	33.3±7.6	2.6±2.5
Контрольная	85±5.7	15±5.1	-	-
P	<0.01	<0.01		

Таблица 4. *Непосредственные результаты лечения.*

Группы больных	Частота различных степеней регрессии опухоли (%)			
	ПР	ЧР	С	П
Основная	5.1±3.5	69.2±7.4	25.6±7	-
Контрольная	-	45±7.9	22.5±6.6	32.5±7.4
p	-	<0.01	>0.01	-

принимать только жидкую пищу. После проведенного лечения в ОГ снижение степени дисфагии наблюдали у 74.4±7% в КГ — у 45±7.9%($p<0.01$).

Оценку отдаленных результатов проводили в группах по двум критериям:

1. Время до прогрессирования в ОГ составило — 5 мес, в КГ — 3,5 мес;
2. Одногодичная выживаемость в ОГ составила 20.5%, в КГ все больные умерли в течении первого года.

Выводы

Непосредственные результаты лечения больных раком пищевода и раком желудка с распространением на пищевод были достоверно лучшими при использовании ВАПХТ и ЛТ по сравнению с только ЛТ, что проявилось в более высокой частоте полной и частичной регрессии опухолей в снижении степени дисфагии. Применение методики стентирования значительно улучшило качество жизни больных.

Оделенные результаты лечения больных по критериям одногодичной выживаемости и времени до прогрессирования заболевания также были достоверно лучше при использовании разработанной методики.

Осложнения проводимого лечения оказались достоверно выше в ОГ, что свидетельствовало о необходимости дополнительного проведения сопровождающей и корригирующей терапии.

Литература

1. Ганул В.Л., Киркилевский С.И. (2003) Рак пищевода. Руководство для онкологов и хирургов. "Книга плюс", (Киев), 200 с.
2. Albertsson M. (2002) Chemoradiotheraoy of esophageal cancer. Acta Oncol., 41: 118-123.
3. Muller JM, Erasmi H, Stelzner M et al. (1990) Surgical therapy of oesophagal carcinoma. Br J Surg, 77: 845-857.
4. Li H., Yao S.C. (1996) Surgical treatment for carcinoma of the oesophagus in Chinese language publications. Chung Hua Chung Liu Tsa Chin., Vol. 84; 6: 855-857.
5. Arnott S.J., Duncan W., Gidnoux M. (1998) Preoperative radiotherapy in esophageal carcinoma: meta-analysis using individual patient data (Oesophageal Cancer Collaborative Group). Int. J. Radiat. Oncol. Biol. Phys., Vol. 41; 3: 579-583.
6. Law S., Fok M., Chow S et al. (1997) Preoperative chemotherapy versus surgical therapy alone for sqamosus cell carcinoma of the esophagus: a prospective randomized trial [see comments] . J. Thorac. Cardiovasc. Surg., Vol. 114; 2: 210-217.
7. Ancona E., Ruol A., Casttoro C. et al (1997) First-line chemotherapy improves the resection rate and long-term survivle of locally advanced (T4, any N, M0) sqamous cell carcinoma of the thoracic esophagus: final report on 163 consecutive patients with 5-year follow-up. Ann. Surg. Vol. 226; 6: 714-723.
8. Kocher M., Diouhy M., Neoral C. et al. (1998 Jan) Palliative treatment of inoperable esophageal stenoses using stents: long-term results, complications. Rozhl Chir. 77 (1): 51-5.
9. Nygaard K., Hagen S., Hansen H.S. et al. (1992) Preoperative radiotherapy prolongs survival in operable esophageal carcinoma: a randomized, multicenter study of preoperative radiotherapy and chemotherapy. The second Scandinavian trial in esophageal cancer. J Surg 16: 1104-1109.
10. Le Prise E., Etienne P.L., Meunier B. et al. (1994) A randomized study of chemotherapy, radiation therapy, and surgery versus surgery for localized squamous cell carcinoma of the esophagus. Cancer. 73: 1779-1784.
11. Apinop C., Puttisak P., Preecha N. (1994) A prospective study of combined therapy in esophageal cancer. Hepatogastroenterology. 41: 391-393.
12. Walsh T.N., Noonan N., Hollywood D. et al. (1996) A comparison of multimodal therapy and surgery for esophageal adenocarcinoma. N Engl J Med. 335: 462-467.
13. Bosset J.F., Gignoux M., Triboulet J.P. et al. (1997) Chemoradiotherapy followed by surgery compared with surgery alone in squamous cell cancer of the esophagus. N Engl J Med. 337: 161-167.
14. Urba S.G., Orringer M.B., Turrisi A. et al. (2000) A randomized trial of preoperative chemoradiation versus surgery alone in patients with locoregional esophageal cancer. J Clin Oncol. 19: 303-313.
15. Burmeister B.H., Smithers B.M., Fitzgerald L. et al. (2002) A randomized trial of preoperative chemoradiation followed by surgery versus surgery alone for localized respectable cancer of the esophagus. Proc Am Soc Clin. 21: 130.
16. Lee J.-L., Parc S.I., Kim S.-B. et al. (2004) A single institutional phase III trial of preoperative chemotherapy with hyperfractionation radiotherapy plus surgery versus surgery alone for respectable esophageal squamous cell carcinoma. Annals of Oncology. 15: 947-954.
17. Умовист М.В. (1968) Кровоснабжение нижнего грудного и брюшного отделов пищевода. Хирургическая анатомия и восстановительная хирургия органов пищеварительного тракта. (Киев). с. 18-19.
18. Diemel H., Schmitz-Draegar H.G. (1965) Intraabdominelle Kollateralbahnen bei Vershlusskrankheiten der Eingeweidearterien Zugleich ein Beitrag zur Auswertungsmethodik der abdominellen Aortographie. Fortschr Roentgestr. 103: 652-664.
19. Didio L.J.A., Diaz-Franco C., Schemainda R., et al. (1980) Posterior gastric artery and its significance as seen in angiograms.Am J Surg. 139: 333-337.
20. El Eishi H.L., Ayoub S.F., Abd E.L., Khalek M. (1973) The arterial supplay of the human stomach. Acta Anat. 86: 565-580.
21. Suzuki K., Prates J.C., Didio L.J.A. (1978) Incidence and surgical importance of the posterior gastric artery. Ann Surg. 187: 134-136.
22. Якубовская Е.В., Табаков А.И., Хоменко Н.М. (1967) О вариантах ветвей чревного ствола. Клин. хир. 10: 59-61.
23. Therasse P., Arbuck S.G., Eisenhauer E.A. et al. (2000) New guidelines to evaluate the response to treatment in solid tumors . J. Natl. Cancer Inst. 92: 205-216.
24. Gaze M.N., Kelly C.G., Kerr G.R. et al. (1997) Pain relief and quality of life following radiotherapy for bone metastases: a randomized trial of two fractionation schedules. Radiother. Oncol. 45: 109-116.
25. Sobin L.H., Wittekind Ch. (1997) TNM classification of malignant tumours: 5th Edition. (New York) Eds. Wiley-Liss. p. 87-90.
26. Ceresoli G.L., Cappuzzo F., Gregore V., Bartolini S. (2004) Gefitinib in patients with brain metastases from non-small-cell lung cancer: a prospective trial. Annals of Oncology, 15: 1042-1047.

© Український журнал малоінвазивної та ендоскопічної хірургії
(2004) Vol. 8; 4: 14-18

ДИСТАНЦИОННАЯ ЛИТОТРИПСИЯ НА ФОНЕ ЭКСКРЕТОРНОЙ УРОСКОПИИ

Терещенко Н.К., Коршунов Н.П.

Клиника урологии Главного военного клинического госпиталя МО Украины, Киев

Extracorporeal Shockwave Lithothripsy with the Intravenous Contrast Uroscopy

N.K. Tereschenko, N.P. Korshunov

Clinic of Urology, Main Military Clinical Hospital, DM Ukraine, Kiev

Надійшла: 11 листопада 2004
Допущена: 24 грудня 2004

Summary

Since 1999 there were made the extracorporeal shockwave lithothripsy with help of intravenous contrast uroscopy in 187 patients in our clinic. We have determined the criterions, indications and contraindications for this method. The clinical evidences of the extracorporeal shockwave lithothripsy with the help of intravenous contrast medium are presented.

Keywords: lithothripsy, uroscopy

Введение

Несмотря на бурное развитие экскреторной уроскопии в лечении мочекаменной болезни, расширение показаний к ее применению, остаются ряд вопросов, требующих изучения и развития. Это касается прежде всего возможности дробления рентгеннегативных камней, а также плохо визуализируемых, вследствие наслоения газов кишечника, а также сливание последних с костями таза. В этих случаях, наряду с ретроградной уретеропиелоскопией определенное место занимает экскреторная уроскопия, позволяющая достаточно точно провести наведение ударного луча на рентген-невидимый камень [1].

Следует заметить, что пользование технологией литотрипсии на фоне внутривенной уроскопии имеет ряд особенностей, которые мы определяли в процессе накопления клинического опыта.

Целью работы является определение показаний и противопоказаний для дистанционной литотрипсии (ДЛТ) некотрастных камней на фоне экскреторной урографии (ЭУ), преимуществ и возможностей метода.

Материалы и методы

В урологическом отделении ГВКГ за 5 лет выполнялась ДЛТ на фоне экскреторной уроскопии у 187 пациентов. Женщин было 114, мужчин — 73. Средний возраст составил 36,7 лет ± 0,87. Основным критерием для экскреторной уроскопии были неконтрастные или слабоконтрастные камни мочевых путей. Так, у 56 больных неконтрастные камни локализовались в почках, 67 — камни верхней и средней трети мочеточников, и у 54 — нижней трети, 10 — мочевого пузыря. Отсроченое дробление, т.е. через 3 часа и более после введения контраста проводилось у большинства пациентов и составил 85%. ДЛТ на вторые сутки (через 24-30 часов) выполнялась у 18 пациентов.

ДЛТ на фоне контрастирования мочевых путей имеет ряд особенностей, которые необходимо учитывать в процессе сеанса литотрипсии. Преимущество метода ДЛТ на фоне экскреторной уроскопии: оценка уродинамики в процессе дробления камня, контрастирование мочевых путей ниже камня, импригнация слабоконтрастных камней мочеточника через 12 часов и более, улучшение сократительной активности мочеточника после введения контрастного вещества, возможность наведения на камень луча шоковых волн, проецируемых на костях, а также газа кишечника.

Недостатком метода является потеря четкой визуализации контрастностного камня почки, вследствие зполнения ее полостной системы контрастированной мочей.

Рис. 1. Клиническое наблюдение 1.

Рис. 2. Клиническое наблюдение 2.

а) Обзорная урограмма; б). Контрастирование верхних мочевых путей во время ретроградной ретропиелографии. Выявлены тени импрегнированных камней.

В этих случаях мы проводили стимуляцию диуреза и дробление возобновляли после появлеия визуализации камня. Так, у 6 больных после экскреторной уроскопии, камни почки не определялись. Двум больным ДЛТ выполнялось через 2 часа после введения лазикса, а 4 — на следующий день (рис. 3) [2].

Антеградное контрастирование над камнем получали в случаях у больных с нефростомой, что позволило успешно выполнить ДЛТ. В таких наблюдениях мы производили наведение луча на 2-3 мм ниже обрыва контраста. Ориентиром служили контрастирование в виде тонких полосок между камнем и мочеточником.

При дроблении рентгеннегативных камней мочеточника мы добивались контрастирования мочевых путей с помощью ретроградной уретеропиелоскопии. В 32 случаях из них у 8 больных мочеточниковый катетрик не проходил мимо камня. У этих больных мы под давлением вводили чистое контрастное вещество и добивались визуализации камня в виде полуовального обрыва контраста или просачивания его мимо камня в виде "усиков". Дополнительное внутривенное контрастирование на следующие сутки (инфузионную урографию: введение контраста из расчета 1 мл на 1 кг веса больного) 3 . Мы проводили при нечеткой визуализации расширеного мочеточника.

Дифференциальная диагностика

Дифференциальная диагностика неконтрастных камней мочевых путей проводилось с органическими и физиологическими стриктурами мочеточника

Рис. 3. Клиническое наблюдение 3.

а). Ретроградная уретеропиелография с кислородом; б). Ретроградная уретеропиелография с контрастом; в). Нисходящяя уретерография.

на всех уровнях, сдавлением мочеточника опухолевидным образованием. Наиболее существенное значение дифференцивльной диагностики — между стриктурой мочеточника и наличием неконтрастного камня. В этих случаях определенное значение имеет динамическое наблюдение за контрастированием мочеточника в месте "обрыва" контраста. У 3 больных мы провели привентивное дробление вероятного камня. В 2 случаях подтверждение камня проявилось через 2000 ударов, просачиванием контрастированной мочи ниже камня, а через 3000 ударов — четкое контрастирование мочеточника на всем протяжении (рис. 1). У одного больного стриктура мочеточника была подтверждена отсутствием каких либо изменений в динамике наблюдений после ДЛТ. Пациент был прооперирован: выполнена уретероцистонеостомия. Гистологическое заключение подтвердило наличие органической стриктуры мочеточника, котороя возникала после, экстракции камня петлей.

Клинические наблюдения

Наблюдение 1

Пациентка О., 19 лет, медсестра, обратилась с жалобами на некупирующуюся почечную колику справа, тошноту, рвоту. Боли носили нестерпимый характер. Введение мощных спазмалитиков и аналгетиков — кетанов, трамадол, промедол, не имело эффекта. Больная обследована в ургентном порядке: по данным УЗИ неконтрастный камень выявлен в лоханочно-мочеточниковом сегменте (ЛМС). На обзорной урографии камень не обнаружен. На внутривенной

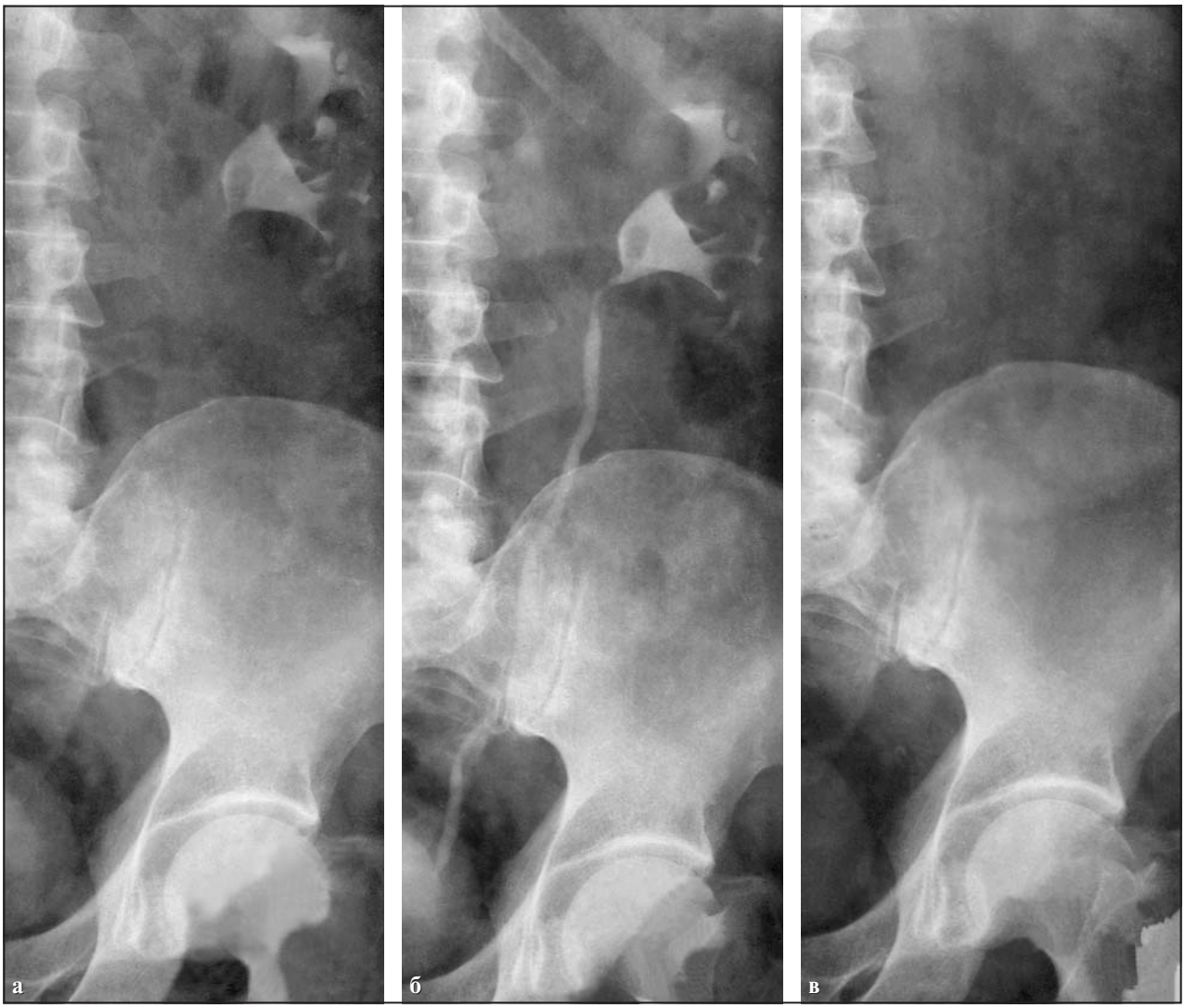

Рис. 4. Клиническое наблюдение 4.
Контрастирование мочевых путей во время ДЛТ неконтрастного камня почки.

урограмме тугое контрастирование чашечно-лоханочной системы почки (ЧЛС), ЛМС не прослеживался. Больная была взята на дистанционную литотрипсию неконтрастного камня. Ориентиром наведения явилось предполагаемый участок ЛМС, а также данные УЗИ. Через 1200 ударов при уровне энергии 2,8 ЕД, во время видеоскопии появился контраст в мочеточнике и отчётливо проявился ЛМС. Пациентка на столе почувствовала облегчение. Через 10 часов после дробления отмечала отхождение песка красно-бурого цвета и мелких осколков. На вторые сутки больная жалоб не предъявляла. Область почки безболезненна при пальпации. По данным УЗИ — правая почка без особенностей (Рис. 1).

На данном примере продемонстрирована успешная ургентная литотрипсия на фоне экскреторной уроскопии.

Наблюдение 2

Больной Ш., 1949 г.р., обследован в урологическом отделении ГВКГ по поводу почечной колики слева. На обзорной урограмме конкремент не выявлен. Выполнена ретроградная уретеропиелография после которой четко выявлены тени импрегнированных камней (Рис. 2). Проведена ДЛТ начиная с нижнего камня 2000 ударов, затем верхнего также 2000 ударов. После введения контраста четкие очертания конкрементов исчезли. Почечная колика купирована. Через трое суток больной отметил отхождение песка и мелких осколков.

Клиническое наблюдение демонстрирует возможности ДЛТ неконтрастных камней после их импригнации вследствии ретроградного введения контрастного вещества.

Наблюдение 3

Больной К., 1952 г.р., поступил в урологическое отделение ГВКГ с жалобами на ноющие боли в пояснице справа. Болеет мочекаменной болезнью на протяжении 10 лет. Отходили конкременты (ураты). На обзорной урограмме теней конкрементов не выявлено. По данным УЗИ — уростаз справа, расширение ЧЛС правой почки. На экскреторной урографии "немая" почка. Выполнена ретроградная урографии с кислородом (Рис. 3а), информации не получено. При введении контраста получено проникновение его мимо камня. На уроскопии была видна перистальтика расширенного мочеточника, а также контрастирование камня в месте обрыва контраста в виде округлой тени (Рис. 3б).

Проведена ДЛТ, камень деструктуризирован после 3000 ударов (Рис. 3в). Осколки и фрагменты камня отошли в течение двух недель.

Наблюдение 4

Больной Г., 1930 г.р., обследован в урологическом отделении ГВКГ. Диагностирован неконтрастный камень левой почки. На фоне экскреторной урографии отчетливо виден дефект контрастирования в области ЛМС (Рис. 4а).

Во время дробления (1200 ударов) камень сместился в лоханке и контраст начал проникать в мочеточник (Рис. 4б). В конце дробления 4000 ударов в проекции лоханки исчезли очертания камня и контраст полностью заполнил чашечно-лоханочную систему почки.

На следующие сутки отошел песок и мелкие конкременты. В почке контраст не определялся и в нижней трети видна импрегнированная "каменная дорожка", которая отошла через 6 дней (Рис. 4в).

Заключение

Таким образом, приведенные клинические наблюдения показывают особенности дистанционной литотрипсии на фоне экскреторной уроскопии, которые необходимо учитывать в технологии дистанционной литотрипсии неконтрастных камней. В некоторых случаях дробления неконтрастных камней на фоне экскреторной урографии является безальтернативным: локализация камня в проекции мочеточника от верхней трети до интрамурального отдела, где ультразвуковая визуализация, ограничена.

Дистанционная литотрипсия на фоне экскреторной урографии расширяет возможности метода, повышает эффективность лечения мочекаменной болезни и улучшает отдаленные результаты.

Литература

1. Лопаткин Н.А., Дзеранов Н.К. (2003) Пятнадцятилетний опыт применения ДЛТ в лечении МКБ. Пленум правления Российського общества урологов. (Москва). с. 5-25.
2. Коршунов М.П. Пристрій для обмеження фізіологічної (дихальної) рухливості нирок при ДЛТ. Патент на винахід №37121А.
3. Терещенко Н.К. Коршунов Н.П. (2003) Феномен отраженной волны при экстракорпоральной литотрипсии. Укр. ж. малоінвазивної ендоск. хір. Vol.7; 2:4-6.

ПОДПИСКА 2005

Глубокоуважаемые подписчики, читатели, авторы оригинальных статей!

С 2002 года "Украинский журнал малоинвазивной и эндоскопической хирургии" распространяется непосредственно каждому читателю/учреждению Украины редакцией напрямую.

Благодаря поддержке Киевского клинического госпиталя рассылка журнала проводится бесплатно, так же как и публикация оригинальных статей.

Для получения журнала в 2005 году Вам/Вашему учреждению необходимо прислать заявку в произвольной форме в адрес редакции.

© Український журнал малоінвазивної та ендоскопічної хірургії
(2004) Vol. 8; 4: 19-23

ПРОБЛЕМИ ТА ПЕРСПЕКТИВИ РОЗВИТКУ СКРИТИХ РЕСУРСІВ В ОРГАНІЗАЦІЇ НАДАННЯ СПЕЦІАЛІЗОВАНОЇ АМБУЛАТОРНОЇ ХІРУРГІЧНОЇ ДОПОМОГИ В УКРАЇНІ ТА ЗА КОРДОНОМ

Андрієнко М.М.

Хірургічне відділення клініки амбулаторної допомоги Головного військового клінічного госпіталю МО України, Київ

The Problems and Perspectives of Development Disappear Resources in Organization Rendering Special Ambulatory Surgical Aid in the Ukraine and Abroad

N.N. Andriyenko

Surgery department, Clinic of ambulatory aid, Main Military Clinical Hospital of Defence Ministry, Kiev, Ukraine

Надійшла: 25 липня 2004
Допущена: 2 серпня 2004

Summary

Low effectiveness employment resources is important problem of practical protection of health. Development day surgical stationary and day care surgery permission 40-50% all plan operations fulfil in the ambulatory. These reorganizations render positive influence on the effectiveness employment bed fund of hospital, to reduce inside hospital infection, to reduce period disablement patien, to ensuring succession in the work department ambulatory surgical and stationary.

Continuation of development special ambulatory surgical have following advantages: practical expediency, social significance, economic effectiveness.

Keywords: reorganization ambulatory surgical aid, day surgical stationary, day care surgery.

Сучасний етап розвитку вітчизняної системи охорони здоров'я вцілому характеризується значними якісними змінами всіх сфер медичної діяльності, що в свою чергу, обумовлює необхідність переоцінки підходу до характеру та обсягу лікувально-діагностичних та реабілітаційних заходів в амбулаторно-поліклінічних закладах [28].

Амбулаторна спеціалізована хірургічна допомога — найбільш прогресивна та перспективна форма сучасних технологій, яка дозволяє отримати максимум можливого при мінімальних фінансових витратах. Збільшення масштабів догоспітальної медичної допомоги визнано одним з приоритетних напрямків вдосконалення діяльності медичних закладів, про що свідчить досвід зарубіжної та вітчизняної практичної медицини [3, 6, 10].

Однією із перших проблем практичної охорони здоров'я є низька ефективність використання ресурсної бази. Основна причина — багаторічна орієнтація на високоварту стаціонарну медичну допомогу [7].

Амбулаторно-поліклінічне обслуговування є ведучім та самим масовим видом медичної допомоги. В поліклініці починають та закінчують лікування 80% населення. На розвиток стаціонарної допомоги виділялось до 80% фінансових та матеріально-технічних ресурсів проти 20% — на розвиток амбулаторної допомоги [7].

До деяких показників, що характеризують неефективну роботу амбулаторно-поліклінічних підрозділів відносяться:

- неефективне використання дорогих спеціалізованих ліжок;
- недостатня наступність між стаціонарним та амбулаторно-поліклінічними етапами медичної допомоги, що зумовлює великий відсоток повторних госпіталізацій;
- недостатньо використовуються можливості денних стаціонарів та стаціонарів на дому [2, 22].

Спеціалізована медична допомога на амбулаторному етапі розглядається як один з важливих напрямків в переносі зусиль з госпітальної на амбулаторну ланку [7].

В розвинутих країнах світу (Канада, Великобританія, Італія, Іспанія та ін.) існує система державного медичного страхування, яка працює в умовах жорстких фінансових обмежень. Це примусило в стислий термін скоротити витрати на стаціонарне лікування шляхом розвитку відділень короткочасного перебування та стаціонарів на дому. Подібні процеси йдуть в США та інших країнах [9].

В зв'язку з розширенням потоку контингентів профільних хворих та збільшенням вартості їх стаціонарного лікування медична служба збройних сил Россії була поставлена перед необхідністю планування циклу лікувально-діагностичних маніпуляцій в амбулаторних умовах [28].

Схожі схеми медичного забезпечення вже мали місце в армії інших держав. Так на початку 80-х років XX століття медична служба американської армії після вивчення структури хірургічних хворих, які знаходились на лікуванні в шпиталях, прийшла до висновку, що третина з них не мала необхідності в госпіталізації. Результатом цього дослідження була інструкція для збройних сил по "хірургії однієї доби" (1986), завдяки якій було встановлено порядок виконання хірургічних втручань в медичних закладах з однодобовим спостереженням лікарів за прооперованими. Максимальна тривалість операцій при цьому не повинна перебільшувати 2 годин, а період спостереження за хворими після операції 4-6 годин. В цій інструкції наведено більш ніж 400 найменувань оперативних втручань та лікувально-діагностичних маніпуляцій загально-хірургічного характеру, а також у сміжних галузях хірургії, які дозволяється виконувати в Центрах хірургії однієї доби [36]. В США до теперішнього часу впродовж року в таких центрах оперують близько 2,5 млн. пацієнтів [31].

До початку XX сторіччя значну кількість "малих" хірургічних операцій виконували на дому у пацієнтів, в офісах. Після Другої світової війни з зростанням спеціалізації у хірургії та анестезіології майже вся оперативна медична діяльність в Європі та США була перенесена в стаціонари клінік, де, як вважалося, найбільш безпечно виконувати хірургічне лікування [30].

В 1909 р. шотландець J. Nicoll у місті Глазго (Великобританія) доповів Британській Медичній Асоціації про 8988 успішно виконаних операцій дітям в умовах однодобової госпіталізації. В 1938 р. лікар G. Herzfeld надав матеріали про 1000 герніопластик, які були виконані в денному стаціонарі (ДС) [34].

В 1962 р. створено Центр медичних наук Каліфорнійського університету в Лос-Анжелісі (США) який був орієнтований на розвиток амбулаторної хірургії [30].

За кордоном накопичено великий досвід роботи стаціонарзамінних форм медичної допомоги. Один з перших ДС було створено в Оксфорді (Великобританія) в 1956 р. В теперішній час в цій країні успішно функціонують ДС на базі центрів реабілітації пацієнтів з різною патолгією [35].

Найбільш перспективними напрямками перебудови системи медичного забезпечення в догоспітальній ланці визнано формування ДС, які дозволяють розширити обсяг медичної допомоги в амбулаторно-поліклінічних закладах, більш раціонально використовувати ліжковий фонд (ЛФ) стаціонарів за рахунок зменшення кількості госпіталізацій деяких категорій пацієнтів та економити кошти при лікуванні хворих. ДС, які створюються в теперішній час в військово-лікувальних закладах є лікувально-профілактичними формуваннями загального профілю та призначені для надання кваліфікованої медичної допомоги [10].

В системі цивільної охорони здоров'я Росії, Узбекистану, Англії, Германії, США, а також медичної служби деяких армій США відбувається інтенсивне формування денних хірургічних стаціонарів (ДХС), які призначені для надання спеціалізованої хірургічної допомоги в амбулаторно-поліклінічній ланці [31, 11, 23, 33, 36].

Розвиток саме данної категорії стаціонарів є одним з самих перспективних та ефективних напрямків реформування догоспітальної ланки медичної служби. Цьому сприяє розвиток амбулаторної хірургії, насамперед методів загального та місцевого знеболення, нових хірургічних технологій (ендоскопічної, лазерної), зацікавленість пацієнтів в цьому виді допомоги внаслідок її високої якості та значних економічних переваг. Сьогодні в тих країнах, де при лікуванні хворих широко використовується ДХС кількість оперативних втру-чань, які виконані в амбулаторних умовах, досягла 45-50%, а за прогнозом J.E. Davis (1987), до завершення XX сторіччя збільшиться до 60-66% [10].

Соціальні переваги, медична та економічна ефективність стаціонар-замінних технологій (СЗТ) дозволила розширити перелік медичних послуг, що надаються в поліклініках Італії [13].

В Нідерландах майже половина загальної кількості хворих після покращення їх стану направляється на долікування в денні стаціонари [13].

В Японії реалізується стратегія зміцнення здоров'я та оптимізації соціального обслуговування пацієнтів за рахунок розвитку ДС, стаціонарів на дому, геріатричних лікарень [13].

Потужним стимулом для подальшого розвитку амбулаторної хірургії з 80 років XX сторіччя був розвиток відеоендоскопічної техніки, малотравматичних хірургічних технологій, створення короткодіючих анестетиків. В 1990 р. в США було зафіксовано, що кількість оперативних втручань, виконаних в амбулаторних закладах дорівнює кількості операцій в стаціонарах. А в 1995 році відсоток оперативних втручань, що були виконані в стаціонарах однієї доби, значно перевищував кількість стаціонарних операцій. Найбільш поширеними були амбулаторні підрозділи, організовані на клінічних базах великих шпиталів. Це типова організаційна модель центра амбулаторної хірургії на етапі опанування нового напрямку в охороні здоров'я. До безумовних переваг її слід віднести максимальну безпечність для пацієнтів, яка базується на можливості переводу хворих в реанімаційні відділення та стаціонарні підрозділи при виникненні нестандартних ситуацій. Окрім того, віжливою перевагою реорганізації хірургічної допомоги в поліклініках при шпиталях є їх мінімальна вартість (нова структура створюється з використанням існуючої матеріально-технічної бази) [20].

Ряд об'єктивних причин (відсутність транспорту, сучасної портативної апаратури, затрати при доставці спеціалістів до хворого) не дозволяють в повному обсязі запровадити новий перспективний вид надання медичної допомоги — СЗТ. Проте це суттєвий резерв в реалізації завдань перенесення навантаження з стаціонарної ланки на амбулаторну [14].

Економічний ефект лікування в ДХС забезпечується, головним чином, за рахунок більш інтенсивного використання ліжок (на 10 ліжках ДС щодоби повинно лікуватися від 20 до 30 хворих) [10].

Проблема перенесення зусиль в наданні медичної допомоги з госпітальної на амбулаторно-поліклінічну ланку

потребує розвитку сучасних стаціонарзамінних діагностичних технологій [12].

Очевидно, що із економічних позицій, збільшення ролі амбулаторно-поліклінічної ланки в наданні медичної допомоги є вигідним для держави [12].

Для рішення цієї задачі потрібно цільове фінансування СЗТ, які використовуються в амбулаторно-поліклінічному закладі. Важливе значення має і матеріальне заохочення медичного персоналу [12].

Від рівня розвитку амбулаторно-поліклінічної допомоги та якості її роботи залежить ефективність використання ліжкового фонду [13].

З точки зору західних експертів, надлишкова гіпертрофірованість ЛФ при відсутності розвинутої системи позагоспітального обслуговування пацієнтів є нелогічною та економічно необгрунтованою [13].

Погіршення показників здоров'я, зростання захворюваності, реструктуризація ЛФ цілодобових стаціонарів, низькі фінансові можливості більшості населення при реалізації програм амбулаторного лікування обумовлюють необхідність подальшого розвитку СЗТ, в тому числі і ДС [25].

Лікування хірургічних хворих в цілодобових стаціонарах — найбільш затратний вид традиційної медичної допомоги через значний відсоток витрат, який припадає не тільки на операцію, але й на обстеження та предопераційну підготовку. Сучасні тенденції розвитку та реформування відчизняної охорони здоров'я передбачають більш широке впровадження у практику СЗТ, серед яких одне з ведучих місць займає ДС амбулаторно-поліклінічного закладу [25].

Питання підвищення ефективності використання медичних ресурсів, вибір її обгрунтованих критеріїв та показників, способів їх отримання та методів оцінки до теперішнього часу є найменш вивченими [17].

Існує багато недоліків в обгрунтованості госпіталізації у стаціонари хворих, яким якісну медичну допомогу можливо надати в амбулаторно-поліклінічних умовах, визваний штучним намаганням підвисити кількість пролікованих хворих та збільшити оборот ліжка [17].

Утримання вільного ліжка (без витрат на харчування хворого, медикаменти, перев'язувальні матеріали, реактиви та рентгенівську плівку) коштує лише на 25% дешевше ніж зайняте ліжко [17].

Лікування хворих в ДС коштує в 2-3 рази дешевше, ніж в стаціонарі [18, 21, 15].

Госпіталізація у стаціонар пацієнтів, яким необхідна медична допомога могла бути надана в поліклініці, знижує ефективність використання ЛФ. А відсоток необгрунтованих госпіталізацій знаходиться в межах від 20% до 40% [18, 21, 24].

Значних успіхів в підвищенні ефективності використання ЛФ можливо досягти при реалізації внутрішніх резервів — збільшенні середнього числа діб використання ліжка в рік та скорочення строків перебування хворих в стаціонарі [27].

Найбільш реальною можливістю вдосконалення медичної допомоги хворим хірургічного профіля в амбулаторних умовах є створення ДХС, укомплектованих лікарями високої кваліфікації, які мають можливість зебезпечити обгрунтований відбір пацієнтів для проведення амбулаторних операцій розши-реного обсягу з хорошими результатами виконання оперативних втручань. ДХС окрім того, дозволяє забезпечити повну наступність в обстеженні, лікуванні та реабелітації окремих категорій хірургічних хворих [28].

Амбулаторну хірургію трактують як окрему ідеологію лікувального процесу, що потребує нового систематизованного підходу до принципів організації хірургічної допомоги вцілому [28].

Денні хірургічні стаціонари дають можливість компенсувати недосконалість взаємодій між амбулаторно-поліклінічною допомогою та стаціонарною для значної групи хворих. Весь період обстеження, хірургічного лікування та реабілітації пацієнт ДХС проходить під спостереженням висококваліфікованного спеціаліста. Цим реалізується принцип індивідуального підходу до хворого, що є визначаючим психологічним фактором в лікуванні більшості хворих [28].

На думку зарубіжних хірургів сьогодні 40-50% запланових оперативних втручань можливо виконати в амбулаторних умовах. В основі цього не тільки економічні переваги перед втручаннями в стаціонарі, але й зниження внутрішньогоспітальної інфекції. Інфекційні ускладнення ран в хірургічних стаціонарах (за даними різних авторів) відмічено в 5,9-13,5% випадків [32, 28, 26].

В центрах амбулаторної хірургії гнійні ускладнення не спостерігаються впродовж тривалого часу, що позитивно впливає на зниження тривалості непрацездатності хворих, на матеріальні затрати вцілому. Вивчення цього питання в клініці амбулаторної хірургії та спеціалізованих клініках Військово-медичної Академії Росії, хірургічних відділеннях центральних шпиталів (співставлялись однакові категорії пацієнтів) виявило чотирьохкратну різницю вартості лікування з перевагою ДХС [28].

Однією з переваг ДХС є скорочення терміну від моменту виявлення хірургічного захворювання до операційного втручання, з врахуванням того, що більш ніж 90% патології хірургічного профілю виявляється в догоспітальній ланці: під час амбулаторного прийому хворих — 65%, в процесі профілактичних оглядів — 25,6%. Хворі, які прооперовані в ДХС, знаходяться після операції в звичайних домашніх умовах, ведуть себе більш активно, що обумовлює їх швидке одужання та скорочує період непрацездатності на 2-7 діб [28].

Підводячи підсумок, можна відмітити наступні переваги ДХС:

1. скорочення строків виконання сануючих операцій;
2. звільнення ліжок хірургічних стаціонарів для пацієнтів з складною патологією;
3. зниження післяопераційних ускладнень;
4. зменшення строків непрацездатності хворих, їх скоріше одужання;
5. зниження матеріальних витрат на хірургічне лікування співвідносних категорій пацієнтів в 1,5 — 4 рази;
6. підвищення ефективності результатів диспансеризації;

7. збереження кадрів досвідчених висококваліфікованих хірургів для активної діяльності [28].

Разом з тим, для досягнення бажаних результатів необхідним є дотримання циклу організаційних принципів, які визначають роботу ДХС, до яких відносяться:

- розміщення ДХС у вигляді окремого блоку, який має все необхідне оснащення для забезпечення хірургічних втучань розширенного об'єму, проведення різних методів знеболення та виконання реанімаційних заходів;
- високий професійний рівень хірургів, анестезіологів та середнього медичного персоналу;
- обгрунтований відбір хворих для хірургічного лікування;
- вибір раціональних методів знеболення та хірургічного лікування з врахуванням індивідуальних особливостей пацієнта;
- чітке організаційне забезпечення роботи ДХС, що регламентує всі аспекти його діяльності [28].

Перелік медикаментів в поліклініці повинен забезпечувати повне та ефективне лікування будь-якої патології, яка підлягає лікуванню в амбулаторних умовах. Тільки тоді буде зберігатися принцип наступності госпітального та амбулаторного лікування. З цією метою стаціонарні та амбулаторні заклади повинні працювати по одному погодженому списку (формуляру) медикаментів, який обгрунтовано на принципах доказної медицини та фармакоекономіки. Це також буде сприяти зниженню числа хворих, які направляються на стаціонарне лікування [7].

Для вітчизняної охорони здоров'я та медичної служби Збройних Сил залишається актуальною проблема диференціації та раціонального використання ЛФ лікувально-профілактичних закладів. Розвиток СЗТ дозволить суттєво підвищити ефективність роботи лікувально-профілактичних закладів, заощадити значні фінансові ресурси Міністерства охорони здоров'я [13].

Досвід роботи ДС показав, що симбіоз лікувальних і діагностичних технологій є новою лікувально-організаційною формою надання спеціалізо-ваної амбулаторної хірургічної допомоги. Він позитивно впливає на ефективність використання кадрового, матеріального та фінансових ресурсів, сприяє рішенню однієї з важливих задач амбулаторно-поліклінічного закладу — підвищення якості надання медичної допомоги [25].

ДС багатопрофільного амбулаторно-поліклінічного закладу забезпечує повну наступність в лікуванні хворих хірургічного профілю з максимальним використанням структурних підрозділів, зокрема відділень хірургічного профілю, фізіотерапії, лікувальної фізкультури, гіпербаричної оксигенації, функціональної та лабораторної діагностики, нетрадиційної медицини та інш. [25].

Організація роботи ДС амбулаторно-поліклінічного закладу дає можливість в повному обсязі виконати комплекс заходів по лікуванню та профілактиці різних хвороб хірургічного профілю. Розробка переліку показань до лікування в ДС якісно впливає на структуру госпіталізації хворих, які направляються в госпіталь [25].

Наступність в лікуванні хворих хірургічного профілю між багатопрофільним амбулаторно-поліклінічним закладом та стаціонаром, обмін медичною документацією дозволяють організувати продовження лікування в умовах денного стаціонару, яке було почато в стаціонарі [25].

В багатопрофільному амбулаторно-поліклінічному закладі в умовах ДС є реальна можливість проведення якісного спеціалізованого амбулаторного хірургічного лікування профільних хворих [25].

Потреба у вказаних перебудовах обумовлена з одного боку особливостями сучасного етапу розвитку охорони здоров'я, одним із головних завдань якої є підвищення ролі лікувально-профілактичних закладів догоспітальної ланки, а з другого, досвідом, який накопичено вітчизняною та світовою практичною медициною [1, 4, 37].

Поліклініка є ведучою ланкою в системі охорони здоров'я, і тому потребує розробки науково обгрунтованих заходів щодо подальшого її зміцнення та розвитку [7, 16].

Таким чином, подальший розвиток спеціалізованої амбулаторної хірургічної допомоги обумовлено трьома критеріями: практичною доцільністю, соціальною перевагою, економічною ефективністю [19].

Література

1. Агзамходжаев С.М., Рахманов А.К., Антипина В.Н. и др. (1992) Вопросы организации хирургического дневного стационара в поликлиниках. Материалы Респ. Науч.-практ. конф. "Актуальные проблемы амбулаторной хирургии". (С-Пб). с. 4-6
2. Бойчак М.П., Голик Л.А., Радиш Я.Ф. (2002) Реформування системи надання амбулаторно-поліклінічної допомоги військовослужбовцям київського гарнізону. Командор. 1:34-37
3. Брюсов П.Г., Лисицын А.С., Воробьев В.В. и др. (1997) Организация и оказание амбулаторной хирургической помощи в Вооруженных Силах: Материалы Всеармейской науч.-практ. конф. (С-Пб). с. 13-21
4. Брюсов П.Г., Воробьев В.В., Лисицин А.С., и др. (1997) Пути совершенствования хирургической помощи при гнойно-септических инфекциях в амбулаторных условиях. Материалы Всеармейской научн.-практ. конф. "Актуальные проблемы гнойно-септических инфекций в догоспитальном звене медицинской службы ВС". (С-Пб). с. 14-21
5. Воробьев Г.И., Турутин А.Д., Зайцев В.Г. (2001) Амбулаторные хирургические вмешательства у больных проктологическими заболеваниями. Хирургия. 1:74-79
6. Горбашко А.И., Лисицин А.С., Апанасенко Б.Г. и др. (1992) Актуальные проблемы амбулаторной хирургии: Материалы 1-й Респ. науч.-практ. конф. (С-Пб). с. 20-24
7. Гуляев В.А., Карташов В.Т. (2001) Стационар-замещающие технологии — основа реформирования лечебно-диагностической базы военного здравоохранения. Воен.-мед. жур. 2:4-13
8. Гуляев. В.А., Карташов В.Т. (2002) Госпитализация как один из обобщающих показателей медицинского обеспечения военнослужащих. Воен.-мед. жур. 9:17-26
9. Джеймс А., Райс Д. (1996) Преобразование системы здравоохранения в США в контексте мирового процесса реформ. Проблемы социальной гигиены и истории медицины. 3-4: 47-52
10. Ефименко Н.А, Воробьев В.В., Лисицин А.С. (2002) Проблемы и перспективы специализированной амбулаторной хирургической помощи. Воен.-мед. жур. 12:4-7
11. Каримов Ш.И. (1996) Достижения и перспективы развития амбулаторной хирургии в Республике Узбекистан. Тез. Докл. 1-го Междунар. конгр. хирургич. общества им. Н.И. Пирогова. (Ташкент). с. 171-172

12. Карташов В.Т., Кныш В.И., Логунов О.В. (2002) Проблемы внедрения стационарзамещающих диагностических технологий в амбулаторно-поликлинических учреждениях. Воен.-мед. жур. 1:12-15
13. Карташов В.Т., Зубков И.А., Фидаров Э.З. и др. (2003) Стационар-замещающие формы медицинской помощи в России и за рубежом. Воен.-мед. жур. 4:4-9
14. Карташов В.Т. (2001) Актуальные вопросы развития стационар-замещающих технологий. 52 КДЦ МО РФ. (Москва). с. 4
15. Карташов В.Т., Жуков В.А. (2000) Механизм перераспределения ресурсов с госпитального звена на амбулаторное. Экономика здравоохранения. 12:25-29
16. Карташов В.Т. (1997) О преемственности работы госпиталя и поликлиники. Воен.-мед. жур. т. 317; 2:8-12
17. Лобанов Г.П., Трегубов В.Н. (2003) Об эффективности использования госпитального коечного фонда. Воен.-мед. жур. 6:16-20
18. Лобанов Г.П., Трегубов В.Н. (2002) Ресурсосберегающие технологии повышения эффективности использования госпитального коечного фонда. Воен.-мед. жур. 11:9-15
19. Михеев Н.М., А.М. Мирошников, Б.П. Дудкин и др. (1997) Пути улучшения амбулаторно-поликлинической хирургической помощи. Хирургия. 5:59-62
20. Назаренко Г.И., Минасян А.М., Трембач В.А. (2000) Технологии амбулаторной хирургии. Вестн. хир. т. 159; 5:59-64
21. Немытин Ю.В. (2000) Теоретические и организационные основы прогнозирования и управления развитием многопрофильного военного клинического госпиталя в условиях военно-экономического реформирования: Дис....д -ра мед. наук. (Москва). 280 с.
22. Радиш Я.Ф. (2001) Державне управління охороною здоров'я в Україні: генезис, проблеми та шляхи реформування. (Київ). "УАДУ". 360 с.
23. Савельев Ю.С., Островская Е.А., Савельев Ю.С. (1989) Проблемы и возможности амбулаторной хирургии. Вестн. хир. 5:98-101
24. Сафонов А.Г., Логинова Е.А. (под ред.) (1989) Стационарная медицинская помощь (основы организации). (Москва). "Медицина". 352 с.
25. Сидорович И.А. (2002) Возможности дневного стационара амбулаторно-поликлинического учреждения в лечении больных хирургического профиля. Воен.-мед. жур. 8:9-11
26. Слепых Н.И., Иджян Р.А., Куликов Е.А. (2000) Совершенствование амбулаторной хирургии как альтернативный путь снижения частоты гнойно-воспалительных осложнений при оперативных вмешательствах. Вестн. хир. т. 158; 5:80-82
27. Трегубов В.Н. (2001) Направления совершенствования эффективности использования госпитального коечного фонда медицинской службы ВС РФ. Военно-госпитальное дело в условиях реформирования Вооруженных Сил РФ: Матер. докл. науч.-практ. конф. ГИУВ МО РФ. с. 69-75
28. Шевченко Ю.Л., Брюсов П.Г, Лисицын А.С. и др. (1999) Проблемы и пути совершенствования амбулаторной хирургической помощи в вооруженных силах. Воен.-мед. жур. 8:4-10
29. Ягельский В.П., Сугурова И.Ю., Кальченко И.И. (2003) Современные перевязочные средства в амбулаторно-поликлинической хирургической практике. Воен.-мед. жур. 7:65-67
30. Davis J.E. (1986) History of major ambulatory surgery. Major ambulatory surgery. (Ed. Williams & Wilkins), p. 3-31
31. Durant Q.D. (1989) Ambulatory surgery Centers: surviving, trilling into the 1990's. Med. Group Management J. Vol. 36; 2:14-20
32. Currie E., Maunard A. (1989) Economic aspects of hospital acquired infections. Center for Health Economies, York University. Discussions Paper Series 56.
33. Fischer K. (1994) Ambulantes. Operieren und Tageschirurgie im Krankenhaus — Finanzierung aus der Sicht des Krankenhauses. Zentralblatt fur Chirurgie. Bd. 119; 7:466-469
34. Herzfeld G. (1938) Hernia in infancy. Amer. J. Surg. Vol. 39: 422-429
35. Laroque P. (1978) Social protection end the over — 75-s: What are the problems. Int. Soc. Security Rev. Vol. 31; 3:267-284
36. Maples D. (1986) Some day surgery (instruction). Health Affairs. (Washington, D.C.), 17 p.
37. Pepe N., Actis Dato G.M., (1993) Vennarecci Getal. Office surgery: problematiche organizzative, legislative e medico — legali. Esperienza personale. Minerva Chirurgica. Vol. 48 (21-22); 11:1361-1366

СИСТЕМА ФИКСАЦИИ И УПРАВЛЕНИЯ

ДЛЯ НЕЙРОЭНДОСКОПИИ

Состоит из двух основных частей:
- трехигольная мобильная система жесткой фиксации головы
- мобильная мультифункциональная система управления для нейроэндоскопических операций

Оборудование выполнено из stainless steel высококачественной нержавеющей стали.



© Собственность Клиники нейрохирургии и неврологии ГВКГ МО Украины (2002)

® Интеллектуальная собственность Украинского фонда поддержки и развития нейроэндоскопии и эндоскопической нейрохирургии (2002)

Клиника нейрохирургии и неврологии ГВКГ
01016, Украина, Киев, ул. Госпитальная, 18,
т./ф.: (044) 261 95 21, 252 83 79

© Український журнал малоінвазивної та ендоскопічної хірургії
(2004) Vol. 8; 4: 24-28

СУЧАСНІ БІОПСІЙНІ МЕТОДИ В ПУЛЬМОНОЛОГІЇ (огляд літератури)

Калабуха І.А., Сімонов С.С., Крамаренко Ю.С., Сафонов В.Є.

Клініка пульмонології, Головний військовий клінічний госпіталь МО України, Київ
Торакальне відділення, Інститут фтизіатрії і пульмонології АМН України, Київ

Modern Methods of Biopsy in Pulmonology (Literature Review)

I.A. Kalabukha, S.S. Simonov,Yu.S. Kramarenko, V.E. Safonov

Clinic of Pulmonology, Main Military Clinical Hospital, DM of Ukraine, Kiev
Department of Thoracic Surgery, Institute of phthisiology and pulmonology, AMS of Ukraine, Kiev

Надійшла: 3 грудня 2004
Допущена: 24 грудня 2004

Summary

Authors describe modern methods of biopsy used in pulmonology. It is spoken about attributes to their application, contra-indications and possible complications. Advantages endoscopy methods of diagnostics (fibrobronhoscopy, mediastinoscopy, thoracoscopy, videothoracoscopy) allow to improve diagnostics of illnesses, to reduce terms and to achieve more preferable results in treatment of patients with thorax organs diseases.

Keywords: biopsy, disseminated lung diseases, mediastinum tumors, pleural effusions, fibrobronhoscopy, mediastinoscopy, thoracoscopy, videothoracoscopy.

За останні роки досягнутий значний прогрес як в неінвазивних, так і біопсійних методах діагностики захворювань легень, плеври, межистіння. Але незважаючи на це встановлення кінцевого діагнозу при багатьох захворюваннях органів грудної порожнини пов'язане зі значними труднощами. Найбільш складними для діагностики залишаються внутрішньогрудні патологічні процеси легень (альвеоліт, туберкульоз, канцероматоз, гемосидероз і ін.), пухлини плеври і межистіння, внутрішньогрудний лімфогранулематоз, ексудативні плеврити [4, 9, 18].

Ретельно зібраний анамнез, огляд хворого, вивчення показників функції зовнішнього дихання легень, даних лабораторних та рентгенологічних досліджень, виконання серологічних, імунологічних і алергологічних тестів не завжди дозволяє встановити причину виникнення захворювання. Рентгенологічні методи (багатовісьова рентгенографія, комп'ютерна томографія, магніторезонансна томографія, ультразвукове дослідження) мають провідну роль в виявлення патології, вони наділені високими розрізняючими можливостями в топічній діагностиці, ступеню поширеності ураження, її взаємини з навколишніми тканинами, але вони не дають достовірних критеріїв тканинної належності, її злоякісності і мало підходять для встановлення етіології захворювання [11, 13, 50].

Морфологічний діагноз залишається необхідною умовою адекватної терапії. Бажання клініцистів підвищити якість диференційної діагностики обумовили широке застосування інструментальних та хірургічних методів, що дозволяють отримати матеріал для цитологічного і/або гістологічного дослідження. В дійсний час використовують декілька способів отримання матеріалу з органів грудної клітки:

- різні види трансторакальної голкової біопсії;
- бронхоскопія з біопсією;
- трансбронхіальна біопсія;
- біопсія периферичних лімфовузлів;
- медіастіноскопія ;
- відкрита біопсія, парастернальна медіастінотомія;
- біопсія через оптичний торакоскоп;
- видеоторакоскопічна біопсія.

Ця різноманіть методик супроводжується появою великої кількості питань пов'язаних з технікою виконання, показаннями до кожного з них, перевагами та недоліками при тих чи інших паталогічних станах, можливими ускладненнями. Біопсійна діагностика розглядається в багатьох монографіях та публікаціях [2, 6, 10, 12, 15, 21, 23], які грунтуються на значному кліничному досвіді, ознайомленню з яким і буде присвячений наш огляд.

Описані різні методи трансторакальной біопсії і їх модифікацій, зокрема біопсію за допомогою пневматичного високошвидкісного дриля [53], трепана [34], голки Франкліна [45], голки Менгини [57], троакара-гільйотини [35] і звичайної голки [56]. При аналізі отриманих даних звертають на себе увагу відносно високі цифри результатив-

ності біопсії різними видами голок, однак більшість дослідників виконували трансторакальную пункцію при округлих утвореннях в легенях або для діагностики мезотеліоми плеври, що свідчить про чутливість методу переважно у відношенні злоякісних пухлин [34, 45, 57]. Трансторакальну голкову біопсію за допомогою спеціальних голок (Abrams, Cope, Silverman та ін.) частіше застосовують для біопсії плеври при випітних плевритах. Результативність цього методу коливається від 47% до 85%, найбільш висока вона — при діагностиці вогнищевої форми мезотеліоми плеври [11, 26, 40]. В діагностиці новоутворень межистіння, незалежно від локалізації, трансторакальна голкова біопсія є загальновизнаною. Результативність методу сягає 98 % [38]. Інформативність різниться в залежності від виду пухлини: найвища при медіастинальній формі раку легень і найменша — при лімфогранулематозі, де пунктат, отриманий при голковій біопсії, як правило, бідний на характерні клітинні елементи і найбільш важкий до інтерпритації. Між тим підкреслюється, важливість морфологічного діагнозу, особливо при відмінності лімфогранульоматозу від неходжкинських лімфом [37, 38]. Специфічність трансторакальної пункції незлоякісних дисемінованих захворювань легень низка [21, 27, 28]. Це пов'язано з тим, що ці захворювання відрізняються вогнищевим характером поразки, крім того при цьому отримують матеріал тільки для цитологічного дослідження, що недостатньо для остаточної постановки діагнозу. Прагнучи підвищити точність методу, трансторакальні пункції виконують під контролем КТ, УЗ-контролем [11, 28]. Однак результативність при цьому в середньому не вища, чим при застосуванні рентгенівського апарату. Успіх біопсії, за думкою Р.У. Лайта [15], більш залежить від підготовки лікаря, старанності забору матеріалу, а також кваліфікації цитологів, які оброблюють його. Пункційна біопсія — небезпечний метод. Частота ускладнень: пневмоторакс — 6-23 %, кровохаркання — 4%, гемоторакс — 2%, больовий синдром — 2% [34].

Бронхоскопія є одним з основних методів візуальної та біопсійної діагностики бронхогенного раку: первинних пухлин та її метастазів, рецидивів після лікування, а також інших пухлинних захворювань бронхів та трахеї [14, 16]. Діагностичні можливості бронхоскопії розширялись в міру удосконалення і створення нових моделей жорстких бронхоскопів, а також появи фібробронхоскопів. За допомогою останніх став можливий детальний огляд бронхіального дерева і отримання матеріалу для морфологічного дослідження з сегментарних, субсегментарних, а в окремих місцях і з суб-субсегментарних бронхів. Точність діагностики за допомогою фібробронхоскопа при раку легенні досягає 90-95% [14]. При дифузних ураженнях легень специфічні зміни на слизовій бронхів спостерігаються порівняно рідко. Так, при саркоідозі вони виявлені у 40% хворих [29], карциноматозі — у 23% [12].

З 1965 року, після розробки H. Andersen і співавт. [33] методики, широко застосовується метод трансбронхіальної біопсії легень (ТББЛ). Під час процедури береться від 3 до 7 кусочків легеневої тканини з різних ділянок легені. Перевагою цього методу є простота виконання, порівняно висока результативність — 64-92% [3, 12, 27, 28]. Але інформативність суттєво залежить від форми захворювання. По данних А.Хоменко і співавт. [28, 29], найвища результативність відмічена при карциноматозі — 98%, тоді як при туберкульозі, наприклад, вона не перевищує 24,3% [12]. Ряд авторів вказує на недоліки і обмеження: малий об'єм біоптату, деформація його біопсійними кусачками [17, 24, 29]. Крім того, при цьому методі існує велика імовірність розвитку ускладнень, в тому числі — легеневої кровотечі [16, 58, 59]. При внутрішньогрудних лімфоаденопатіях, коли при фібробронхоскопії виявляються ендоскопічні ознаки збільшення лімфовузлів, також доцільне застосування трансбронхіальної пункції [15, 21, 29, 30].

Наявність збільшених периферичних лімфатичних вузлів (надключичних, шийних, аксилярних), при морфологічно не верифікованних внутрішньогрудних патологічних процесах, є показанням для проведення їх відкритої біопсії, при цьому також оцінюється поширеність захворювання. При наявності ураження, інформативність наближається до 100% [14]. Втручання легко переноситься хворими, при цьому практично не відмічається ускладнень, а також воно не потребує спеціальних приладів та інструментів. Можливим варіантом морфологічної оцінки стану лімфатичного вузла являється пункційна біопсія. Цей менш травматичний прийом, може бути використаний навіть в амбулаторних умовах. Цитологічне дослідження біопсійного матеріалу дає можливість виявити у 66,6% хворих раком легені метастази пухлини [14, 35].

Виконання медіастіноскопії призначено для вирішення питання про стан лімфатичних вузлів переднього межистіння (паратрахеальних, трахеобронхіальних, претрахіальних, біфуркаційних) шляхом їх візуального дослідження, інструментальної пальпації і взяття біопсії. Таким чином, головним завданням медіастіноскопії є оцінка характеру та ступеню поширеності бластоматозного процесу. Саме з цією метою вона була розроблена E. Carlens в 1959 році [14, 44, 54]. Дослідження виконується під наркозом. Найбільш поширена "класична" методика, але використовуються і ряд варіантів розширеної медіастиноскопії як із традиційного шийного доступу, так і з парастернального [14, 18, 32]. Останній застосовують для дослідження зон межистіння, не доступних для медіастиноскопії по Carlens, наприклад, лімфовузлів "аортального вікна" при карциномах лівої легені. Однак і ці варіанти медіастіноскопії не дають представлення про задні відділи межистіння, а також не завжди можливо визначити співвідношення первинної пухлини до судин кореня легені, перікарду. Крім того, медіастіноскопія може супроводжуватись розвитком ускладнень: кровотечі з магістральних судин, парезом зворотнього нерву, ураженням стравоходу, пневмотораксом [14, 54]. В дійсний час, на фоні все більш високих можливостей КТ, МРТ в діагностиці уражень медіастинальних лімфовузлів, а також інвазії клітковини межистіння, перікарду, крупних судин, цей метод поступово втрачає свою актуальність [32].

Відкрита біопсія вперше запропонована K. Klassen в 1949 році. Суть її полягає у висіченні шматочка легені, парієтальної плеври або пухлини через невелику міжре-

берну торакотомію. Найчастіше відкрита біопсія використовується з метою встановлення етіології при дисемінованих захворюваннях легень. Це високоефективний метод діагностики, інформативність якого складає 80-100% [21]. При наявності діагностичних переваг, відкрита біопсія має низку недоліків. В 0,2-2% спостережень, після відкритої біопсії легені відзначається летальний результат. Залишається високим відсоток ускладнень: накопичення ексудату в плевральній порожнині після операції, розвиток пневмотораксу і гемотораксу, нагноєння післяопераційної рани [47]. Крім того, після торакотомії, досить довгий час зберігається больовий синдром. Неможливо не погодитись з авторами, які рахують, що торакотомія — занадто травматичний доступ, який з метою біопсії повинен використовуватись тільки в крайньому випадку, коли інші можливості вичерпано [19, 25, 27]. Як варіант відкритої біопсії, застосовується парастернальна медіастінотомія. Ця методика менш травматична, однак вона має обмежені показання, і використовується для біопсії новоутворень та лімфатичних вузлів переднього межистіння, ревізії його клітковинних просторів [14, 32].

Торакоскопія, яка вперше була застосована понад 90 років тому шведським терапевтом H. Jacobaeus в якості метода розсічення внутрішньоплевральних злук у хворих на туберкульоз, забезпечує візуальну оцінку внутрішньогрудного патологічного процесу, створює умови для візуально контрольованої біопсії та виконання деяких маніпуляцій лікувальної направленості [6, 10, 33, 42].

Відеоторакоскопія (ВТС), фактично, є наступним рівнем традиційної торакоскопії. В той же час, значно ширші можливості візуалізації, удосконалення інструментарю, доступність операційного поля для огляду не тільки хірургом, а і асистентами і, відповідно, можливість виконання значно складніших маніпуляцій за участю декількох оперуючих, перетворили її з методики діагностики захворювань плеври в лікувально-діагностичну процедуру з широким спектром показань. Багато дослідників вважвють ВТС кращим методом діагностики при ексудативних плевритах, особливо при злоякісних пухлинах та туберкульозі [4, 6, 8, 9, 10, 31-33, 36, 48, 52]. Він дозволяє прицільно виконати біопсію із різних точок і встановити причину плевриту, по даних різних авторів, в 88,9-99,2% випадків [31, 32, 40, 42, 52]. Найбільша інформативність ВТС з біопсією плеври відмічена при канцероматозі плеври та її первинних пухлинах до 100%. При туберкульозному ураженні плеври інформативність ВТС виявилася тим вищою, чим раніше вона була виконана від початку захворювання. Кращі результати отримані у термін до 1 місяця від початку захворювання — 98% [23]. Крім того, ВТС має ще додаткові переваги: можливість повноцінної евакуації випоту, видалення фібрину, розсічення плевролегеневих зрощень, об'єднання осумкувань з утворенням єдиної порожнини, виконання плевродезу.

Використання відеоторакоскопічної техніки з ендоскопічними зшиваючими апаратами дозволило практично повністю замінити відкриту біопсію легені при дисемінованих захворюваннях легень на торакоскопічну [25, 31, 42, 48, 50, 52]. Результативність цього метода не поступається такий біопсії і наближається до 100% [31], що дає підставу розглядати цю патологію як пряме показання до ВТС.

ВТС позволяє провести біопсію новоутворень та лімфатичних вузлів більшої частини переднього і заднього межистіння [4, 31]. При цьому з'являється можливість не тільки встановити точний морфологічний діагноз, а також виявити поширенність і стадію захворювання, в відмінності від медіастіноскопії, шляхом візуального огляду, а при необхідності одночасної біопсії легені, плеври.

Застосування діагностичної ВТС при периферійних новоутвореннях в легенях залишається дискусійним. З одного боку, візуалізація вузла можлива тільки при його субплевральному розташуванні [31]. Це заставляє лікарів шукати додаткові заходи візуалізації вузла в легені: інтраопераційна ехолокація, введення голки чи барвника в утворення перед операцією під контролем комп'ютерної томографії [5], використання додаткових розрізів для мануальної пальпації [31]. Однак глибоке розташування новоутворення або його прикоренева локалізація роблять торакоскопічну біопсію небезпечною і неможливою [5, 31]. При розмірі вузла менш 1 см і/або заліганні більш чим на 4 см від грудної стінки Вишневський А.А. і співавт. [5] рекомендують відмовитись від даного виду діагностики. При новоутвореннях такого розміру, візуалізація при ВТС досить важка. Для таких вузлів завжди можлива активно спостережлива тактика з використанням КТ. По-друге, можливо використання інших заходів інвазивної діагностики (трансторакальна, чрезбронхіальна біопсія) [31].

Більшість хірургів, що виконують ВТС-операції, відзначають таки їхні переваги в порівнянні з традиційними відкритими операціями, як мінімальна травма, менш виражені післяопераційні болі, рання активізація хворих, скорочення тривалості госпіталізації, відсутність потреби в переливанні крові, менші моральні і фізичні навантаження на пацієнта, гарний косметичний результат, зниження вартості оперативного лікування [6, 9, 20, 31, 42, 48, 50]. Основними недоліками методу вважають необхідність більш складної техніки і спеціальної підготовки хірурга, відсутність можливості пальпації легені й інших структур грудної порожнини, підчас більшу тривалість операції. Головною причиною відмовлення від відеоторакоскопії є облітерація плевральної порожнини.

Менш виражені порушення показників дихальної функції легень після відеоторакоскопічних операцій дозволяють з успіхом виконувати їх хворим літнього віку, у яких торакотомія представляє великий ризик [9, 20, 31, 36, 43].

По даних літератури [4, 6, 8, 10, 20, 23, 31] частота ускладнень під час виконання ВТС коливається від 0,3% до 6,5%, при цьому більш половини з них складають інтраопераційні кровотечі. Аналізуючи обставини, при яких виникали ускладнення під час операцій, автори вказують, що їх можливо було уникнути при більш обережній техніці. Про це побічно свідчить той факт, що більшість з них виникали в період освоєння ВТС-техніки [4, 20, 31].

ВТС треба вважати найбільш оптимальною, максимально інформативною диференційно-діагностичною методикою при плевритах, дисемінованих процесах

легень, новоутвореннях та лімфоаденопатіях межистіння. При наявності периферичних новоутворень легені, розташованих в кортікальній зоні і не верифіковані, ВТС є методикою вибору, з якою конкурує трансторакальна голкова біопсія [4, 6, 8, 20, 31].

В завершенні огляду, хотілось би звернути увагу на те, що при обстеженні кожний хворий в кожному конкретному випадку потребує диференційованого, уважного підходу при виборі методу морфологічної верифікації захворювання. Обстеження пульмонологічного хворого повине включати мінімальний обов'язковий набір досліджень: пальпація периферичних лімфовузлів, на предмет можливої їх біопсії, комплексне рентген-дослідження, включаючи КТ органів грудної клітки, фібробронхоскопію, дослідження плеврального ексудату; тільки після виконання яких можуть бути встановлені показання для більш інвазивних методів діагностики.

Також ще раз підкреслюємо, що в постановці кінцевого діагнозу, разом з якісно виконаною біопсією, велику роль відіграє кваліфіковано зроблене морфологічне дослідження, та правильна оцінка цих даних в сукупності з клінічними проявами захворювання, лабораторними та ренгенологичними даними. Зокрема, це стосується гранульоматозних процесів, де їхня морфологічна діагностика зустрічає відомих труднощів. Це обумовлено тим, що при таких захворюваннях, як туберкульоз, саркоідоз, пневмоконіоз, що складають велику частину гранульоматозних дисемінацій, клітинний склад гранульом, практично ідентичний [12, 17, 25, 28]. Різної етіології фіброз, що розвивається при альвеолітах, взагалі немає специфічних рис [24, 25, 29]. Ще одним завданням для лікарів інтерністів є своєчасність постанов показань до виконання біопсії. Прикладом може служити необхідність виконання біопсії плеври при ексудативному плевриті туберкульозної етіології в строк до 1 місяця від початку захворювання, в який виявляються специфічні морфологічні зміни плеври.

Література

1. Аблицов Ю.А., Успенский І.В. (1990) Сравнительная оценка инвазивных методов исследования при шаровидных образованиях легких. Хирургия. 2: 48-51.
2. Богуш Л.К., Жарахович И.А. (1977) Биопсия в пульмонологии. "Медицина", (Москва). 230 с.
3. Болотов П.А. (1990) Возможность инструментальных биопсийных методов в диагностике редко встречающихся легочных диссеминаций. Пробл. туб. 1: 51-54.
4. Барчук А.С., Лемехов В.Г., Клишенко В.Н., Горехов Л.В. (1999) Значение видеоторакоскопии в диагностике новообразований органов средостения. Вопр. онкологии. т. 45; 3: 298-301.
5. Вишневский А.А., Пикунов М.Ю., Кармазановский Г.Г. и др. (2000) Видеоторакоскопия в диагностике и лечении малых периферических образований легких. Хирургия. 4. 4-8.
6. Гетьман В. Г. (1995) Клиническая торакоскопия. "Здоров'я", (Киев). 240 с.
7. Горшков Ю.И.. Киселев Ю.П., Горшков В.Ю. (1995) Комплексное лечение больных раком легкого при специфическом плеврите. Нижегородский мед журн. 4: 100.
8. Грубник В.В., Шипулин П.П., Потапенко М.А. и др. (1994) Диагностические и лечебные возможности торакоскопии в грудной хирургии. Клініч. хірургія. 3: 3-6.
9. Добровольский С.Р., Белостоцкий А.В. (2002) Диагностика и лечение экссудативного плеврита. Хирургия. 3: 52-57.
10. Дужий І.Д. (2000) Клінічна плеврологія. "Здоров'я", (Киев). 384 с.
11. Вязицкий П.О., Селезне Ю.К., Жильцов В.К., Горюнов А.П. (1987) Диагностические и лечебные пункции в пульмонологии. Тер. арх. 3: 115-118.
12. Илъкович М.М. (1986) Диагностические аспекты диссеминированных процессов в легких. Дифференциальная диагностика заболеваний легких. Под ред. А.Н. Кокосова, М.М. Илькович. (Ленинград) "Медицина", с. 80-85.
13. Китаев В.В., Зубарев А.В. (1992) Подозрение на опухоль средостения. Мед. радиол. 2: 33-34.
14. Колесников И.С., Лыткин М.И. (1988) Хирургия легких и плевры. (Ленинград) "Медицина". 383 с.
15. Лайт Р.У. (1986) Болезни плевры. (Москва) "Медицина". 376 с.
16. Лукомский Г.И., Шулутко М.Л., Виннер М.Г., Овчинников А.А. (1982) Бронхопульмонология. (Москва) "Медицина". 445 с.
17. Мейер-Зидов И., Кроненбергер Х., Рэст М. (1990) Трансбронхиальная легочная биопсия и бронхоальвеолярный лаваж в диагностике саркоидоза. Пробл. туб. 7: 25-28.
18. Мотус И.Я. (1998) О биопсии в пульмонологии: Обзор. Пульмонология. 4: 73-78.
19. Перельман М.И. (1986) Актуальные вопросы развития легочной хирургии. Хирургия. 5: 3-11.
20. Порханов В.А. (1997) Видеоторакоскопические операции в диагностике илечении заболеваний органов дыхания. Пробл туб. 6: 27-32.
21. Путов Н.В. (1984) Диссеминированные процессы в легких. (Москва) "Медицина". 224 с.
22. Рабкин И.Х., Бирюков Ю.В.. Шехтер Ю.И., Кирдан Г.В. (1986) Применение пункционной тонкоигольной биопсии под контролем компьютерной томографии в диагностике заболеваний легких и средостения. Грудная хир. 6: 56-60.
23. Соколов В.А. (1998) Плевриты. (Екатеринбург) "Баско". 238 с.
24. Струков А.И., Пауков В.С., Орехов О.О.и др. (1986) Трансбронхиальная биопсия в диагностике саркоидоза и некоторых других интерстициальных заболеваний легких. Арх. пат. 12: 13-21.
25. Трусов А.Л., Рымко Л.П., Перельман М.И. (1990) Метод торакоскопической электрохирургической биопсии в диагностике диффузных поражений легких. Клин. мед. 5: 53-56.
26. Тюхтин Н.С., Чесноков Э.А., Берлова З.Д. и др. (1988) Пути совершенствования диагностики плевральных выпотов. Пробл.туб. 11: 118-120.
27. Филиппов В.П., Болотов П.А., Ловачева О.В. и др. (1989) Инструментальная диагностика диссеминированных поражений легких. Врач. дело. 11: 36-38.
28. Хоменко А.Г., Озерова Л.В., Добычина А.И. и др. (1991) Принципы дифференциальной диагностики диффузных поражений легких. Пробл. туб. 11: 33-37.
29. Хоменко А.Г., Швайгер О.П. (Ред.) (1982) Саркоидоз. (Москва) "Медицина". 248 с.
30. Шулутко М.Л., Соколов В.А., Казак Т.Н. и др. (1984) Диагностика саркоидоза органов дыхания. Клин. мед. 4: 59-63.
31. Яблонский П.К., Пищик В.Г.(2003) Видеоторакоскопия в современной торакальной клинике. Вестник хирургии. т. 162; 1: 110-114.
32. Трахтенберг А.Х., Чиссов В.И. (2000) Клиническая онкопульмонология. (Москва) "ГЭОТАР. Медицина". 600 с.
33. Andersen H.A., Fontana R.S., Harrison E.G. (1965) Transbronchoscopic lungs biopsy in diffuse pulmonary disease. Chest. 48: 187-192.

34. Arnaud A., Garbe L., Cargnino P. el al. (1974) Biopcie pulmonaire au trepan pneumatique de Stell. Rev Franc Mal Resp. 2: 4: 375-382
35. Borgeskov S., Francis D. (1974) A comparison between fineneedle biopcy and fiberoptic bronchoscopy in patients with lung lesions. Thorax. Vol. 29; 3: 352-354.
36. Colt H.G. (1995) Thoracoscopic management of malignant pleural effusions. Clin Chest Med. Vol. 16; 3: 505-518.
37. Cohen A.A., Thompson L.N., Edwards F.H., Bellamy R.F. (1991) Primary cysts and tumours of the mediastinum. Ann. Thorac. Sung. Vol. 51; 3: 378-386.
38. Das D.K.. Gupta S.K., Datta B.N., Sharma S.C. (1990) Fine needle aspiration cytodiagnosis of Hodgkin's disease and its subtypes. Acta Cytol. Vol. 34; 3: 329-336.
39. Diehl L.F., Hopper K.D., Gignere J.O. et al. (1991) The pattern of intrathoracic Hodgkin's disease assessed by computed tomography. J. Gin. Oncol. Vol. 9; 3: 438-443.
40. Edmondstone W.M. (1990) Investigation of pleural effusions: comparison between fiberoptic thoracoscopy, needle biopsy and cytology. Respir. Med. Vol. 84; 1: 23-26.
41. Gene O., Petrou M., Ladas G.. Goldstraw P. (2000) The long-term morbidity of pleuroperitoneal shunts in the management of recurrent malignant effusions. Eur J Cardiothorac Surg. Vol. 18; 2: 143-146.
42. Inui K., Hitomi S. (1996) Thoracoscopic surgery. Nippon Rinsho. Vol. 54; 5: 1322-1325.
43. Jacobaeus H.C. (1925) Die thorakoskopik und ihre praktische Bedeutung. Ergegn Gesamt Med. 7: 122-166.
44. Jolly PC, Hutchinson F., Detterbeck F. et al. (1991) Routine computed tamographic scans, selective mediastinoscopy, and other factors in evaluation of lung cancer. J. Thorac. Cardiovasc. Surg. Vol. 102; 2: 266-271.
45. Jones F. (1974) Comparison of trephine and Franklin-Silverman needles for percutaneous lung biopcy. Am Rev Resp Dis. Vol. 109; 6: 625-629.
46. Kawai T., Watanabe M., Takagi K. (1994) Thoracoscopic anatomy, significance of pathologic findings in thoracoscopic open lung biopsy, and pleural mesothelioma. Nippon Kyobu Shikkan Gakkai Zasshi. 32: 142-147.
47. Krakora P., Rehak F. (1976) Open lung biopsy. Broncho-pneumologie Vol. 26; 5: 438-441.
48. Lee Y.M., Lim Y.C., Liam C.K., Majid A. (1996) Early experience of video-assisted thoracoscopic surgery. Med J Malaysia. Vol. 51; 1: 109-113.
49. Lever J.V., Troll P.A., Webb A.J. (1985) Fine needle aspiration cytology. J. Clin. Pathol. Vol. 38; I: 1-83.
50. Loddenkemper R. (1998) Thoracoscopy — state of the art. Eur Respir J. Vol. 11; 1: 213-221.
51. Mark J.B.D. (1990) Management of arterior mediastinal tumors. Semin. Surg. Oncol. Vol. 6: 286-290.
52. Mathur P.N., Loddenkemper R. (1995) Medical thoracoscopy. Role in pleural and lung diseases. Clin Chest Med. Vol. 16; 3: 487-496.
53. Mital O.P., Sarcari N.B., Samuel K.C. et al. (1974) Volue of Menghini needle in lung biopsy: a preliminary report. Indian J Chest Dis. Vol. 16; 1: 42-48.
54. Motus I. (1992) Preoperative mediastinal exploration in lung cancer: a sequential approach utilising extended mediastinoscopy, medi-astinopleuroscopy and arterior parasternal mediastinoscopy. Lung Cancer. Vol. 8: 71-78.
55. Roy D.C., Mehrota M.L., Kotlingam K. (1973) Lung biopsy by manually-operated high speed air drill. Indian J Chest Dis. Vol. 15; 3: 231-235.
56. Szule P. (1978) L'effecacite diagnostique des examens morphologiques non-chirurgitaux dc la plevre. Scand J Resp Dis. 102: 199-201.
57. Shankar V., Sinha S. (1985) Needle biopsy of the lung with Menghini needle. J Ass Physic India. Vol. 33; 4: 297-298.
58. Villiger B.O., Grossenbacher M.I., Mihatsch M.J. et al. (1988) Interslitielle Lun-genkrankheit unklarer. Atiologie Schweiz Med Wshr. Vol. 118; 1142-1146.
59. Wiesner B. I., Wendel H. I., Grolliuss H. (1980) Die bedeitung der Transbron-chialenlun-genbiopsie furdie Diagnostikdiffuser-Lungenkranheiten. Z Erkr Aim Org. Vol. 154; 2: 103-188.

Ежемесячные циклы обучения нейроэндоскопическим и малоинвазивным методам оперативных вмешательств, эндоскопической ассистирующей нейрохирургии

Программа обучения:

❶. Концепция Key-Hole доступов в нейрохирургии.

❷. Концепция эндоскопических доступов.

❸. Концепция эндоскопических ассистирующих доступов.

❹. Анатомия желудочковой системы.

❺. Специальное оборудование для проведения нейроэндоскопических операций.

❻. Техника нейроэндоскопических операций:
✓ вентрикулостомия дна третьего желудочка;
✓ операции при кистозных образованиях головного мозга;
✓ операции на желудочковой системе головного мозга.

❼. Техника эндоскопических ассистирующих операций:
✓ хронические субдуральные гематомы;
✓ внутримозговые кровоизлияния;
✓ кистозные образования головного мозга супра- и субтенториальной локализации:
✦ арахноидальные кисты;
✦ кистозные опухоли;
✓ грыжи дисков поясничного отдела позвоночника.

Клиника нейрохирургии и неврологии ГВКГ
01016 Украина, г. Киев,
ул. Госпитальная, 18
тел.: (044) 261-9521, факс: (044) 252-8379