

ЭНДОСКОПИЯ ПИЩЕВАРИТЕЛЬНОГО ТРАКТА

**МИНИМАЛЬНАЯ СТАНДАРТНАЯ
ТЕРМИНОЛОГИЯ (МСТ)**

ЭНДОСКОПИЯ ПИЩЕВАРИТЕЛЬНОГО ТРАКТА
МИНИМАЛЬНАЯ СТАНДАРТНАЯ
ТЕРМИНОЛОГИЯ (МСТ)

DIGESTIVE ENDOSCOPY

MINIMAL STANDARD TERMINOLOGY

Senior Editor: Michel Delvaux MD, CHU Rangueil, F31403 Toulouse Cédex 04, France

**ASGE Editor: Louis Y. Korman, M.D. Veterans Administration Medical Center,
Washington, DC, 20422 USA.**

Status: Version 2.0g Proposed

Date: June 6, 1998

Source: Committee For Minimal Standard Terminology

Издание на русском языке:
В.И.Никишаев, К.В.Кузнецов, С.Г.Головин, А.В.Тофан

Авторское право: европейское общество гастроинтестинальной эндоскопии (ESGE). Все права защищены.

Это предисловие должно быть отражено на каждой копии МСТ, на всех руководствах и других материалах, используемых в связи с МСТ, включая электронные средства информации (диски, CD и т. д.) и прилагаться к файлам текста, загружаемых на эти диски или на Интернет. Тем самым предоставляется возможность без письменного разрешения, лицензии или лицензионного платежа использовать, копировать или распространять Минимальную Стандартную Терминологию (МСТ) с любой целью с обязательным указанием авторского права на любых копиях МСТ при выполнении следующих требований.

Цель МСТ заключается в создании стандартной терминологии для использования врачами-эндоскопистами при описании эндоскопической картины и формулировке эндоскопического заключения.

Пользователи МСТ должны соблюдать следующие условия:

- Включать уведомление об авторском праве и использованных терминах в любых копиях МСТ, которые они распространяют.
- Не менять содержание таблиц, созданных в МСТ. Пользователи имеют право добавлять свои собственные графы к существующей базе данных, если они хотят внести дополнительную информацию. Если новая информация, отвечающая данным требованиям, добавлена к МСТ, эта информация должна быть определена как дополнительная, не входящая в оригинальную версию МСТ. Это указание облегчает обмен информацией и не создает дополнительных терминов.

Курсивом дана дополнительная информация к МСТ, отвечающая местным требованиям.

Все замечания и предложения по совершенствованию эндоскопической терминологии будут с благодарностью приняты авторским коллективом.

Киев 02660

ул. Братиславская 3

Киевская городская клиническая больница скорой медицинской помощи

Никишаеву Владимиру Ивановичу

Тел. (044) 518-27-16

E-mail: nikishae@sabbo.net

Международные классификации болезней существуют очень давно. В основном, их формирование произошло в XIX-XX веках, на что повлияло бурное развитие науки и медицинских технологий, повлекшее за собой фундаментальные исследования практически в любой отрасли медицинской науки. Лавинообразное накопление различного рода информации, в свою очередь, потребовало ее систематизации, изложения в лаконичной и простой форме, которая, тем не менее, должна была отвечать двум неперенным требованиям. Это, во-первых - соответствие современным взглядам на медицинскую науку, и, во-вторых - универсальность, а значит доступность в получении информации для специалистов самых различных областей.

С появлением эндоскопической техники данная проблема приобрела особую актуальность. Связано это, прежде всего, с тем, что видение эндоскопистом патологического процесса резко отличается от тех данных, которые получены в результате сбора анамнеза, общеклинических, лабораторных, рентгенологических и других исследований. Ценность эндоскопических исследований невозможно приуменьшить, и потому особенно важно донести эту информацию без потерь до клиницистов, приблизить интерпретацию эндоскопической картины к сложившимся нозологическим признакам и критериям.

Картины, получаемые в процессе эндоскопических исследований и воспринимаемые человеческим глазом, имеют значительные отличия от патологических процессов, с которыми сталкиваются хирурги или морфологи. Соответственно, терминология, используемая врачами-эндоскопистами, отличается своеобразием и обилием понятий, с которыми врачи общей практики не имели возможности ознакомиться в процессе обучения или трудовой деятельности. Необходимо также добавить, что среди различных школ эндоскопии нет до сих пор единого мнения по многим вопросам терминологии и оценке эндоскопических данных.

Исходя из вышесказанного, данный труд заинтересует не только представителей эндоскопических специальностей, но будет также полезен для хирургов, гастроэнтерологов, врачей диагностического профиля и учащихся высших медицинских заведений.

Рецензенты

д.м.н. профессор П.Д. Фомин
д.м.н. профессор Н.И. Тутченко

Рекомендовано к изданию Ученым Советом Киевской медицинской академии последипломного образования им. П.Л. Шупика МЗ Украины (протокол №10 от 20.12.2000 г.) а также Ученым Советом Украинского научно-практического центра экстренной медицинской помощи и медицины катастроф (протокол №8 от 11.03.2001 г.)

ОГЛАВЛЕНИЕ

1.0. ПРЕДИСЛОВИЕ

2.0. ВВЕДЕНИЕ

- 2.1. Общие положения
- 2.2. Признаки, дополнительные характеристики признаков и их локализация
- 2.3. Использование сложных терминов
 - 2.3.1. Стеноз
 - 2.3.2. Красная слизистая оболочка, эритема, застойная слизистая оболочка, гиперемия
 - 2.3.3. Склероз слизистой оболочки
 - 2.3.4. Эрозия, афта
 - 2.3.4. Опухоль, масса
 - 2.3.5. Ангиоэктазия
 - 2.3.6. Рубец
 - 2.3.7. Окклюзия, обструкция
 - 2.3.8. Изъязвленная слизистая оболочка
- 2.4. Локализация поражений: принципы и решения
 - 2.4.1. Общие принципы
 - 2.4.2. Решения относительно сложных локализаций
 - 2.4.2.1. Кардия, пищеводное отверстие диафрагмы, нижний пищеводный сфинктер
 - 2.4.2.2. Дно желудка, тело желудка и антрум
 - 2.4.2.3. Желчевыводящие протоки

3.0. СТАНДАРТНАЯ ЭНДОСКОПИЧЕСКАЯ АНАТОМИЯ

- 3.1. Возможности
- 3.2. Анатомические участки
 - 3.2.1. Верхние отделы желудочно-кишечного тракта
 - 3.2.2. Толстый кишечник
 - 3.2.3. ЭРХПГ
- 3.3. Характеристики исследования
 - 3.3.1. Принципы и возможности
 - 3.3.2. Список терминов, описывающих протяженность исследования

4.0. СТАНДАРТНЫЕ ЭНДОСКОПИЧЕСКИЕ ТЕРМИНЫ

- 4.1. Возможности
 - 4.1.1. Общие соображения
 - 4.1.2. Дополнительные характеристики признаков и их локализация
- 4.2. Список терминов для эзофагогастродуоденоскопии
 - 4.2.1. Список терминов для пищевода
 - 4.2.2. Список терминов для желудка
 - 4.2.3. Список терминов для двенадцатиперстной и тощей кишок
- 4.3. Список терминов для колоноскопии
- 4.4. Список терминов для ЭРХПГ
 - 4.4.1. Список терминов для двенадцатиперстной кишки
 - 4.4.2. Список терминов для большого дуоденального сосочка
 - 4.4.3. Список терминов для малого дуоденального сосочка
 - 4.4.4. Список терминов для поджелудочной железы
 - 4.4.5. Список терминов для желчевыводящих путей
- 4.5. Дополнительные диагностические и лечебные процедуры
- 4.6. Осложнения

5.0. ПОКАЗАНИЯ К ПРОВЕДЕНИЮ ЭНДОСКОПИЧЕСКОГО ИССЛЕДОВАНИЯ

- 5.1. Возможности
- 5.2. Показания к исследованию
 - 5.2.1. Показания к эндоскопии верхнего отдела желудочно-кишечного тракта
 - 5.2.2. Показания к эндоскопии нижнего отдела желудочно-кишечного тракта
 - 5.2.3. Показания к ЭРХПГ

6.0. ЗАКЛЮЧЕНИЕ (ДИАГНОЗ)

- 6.1. Возможности
- 6.2. Список заключений для верхнего отдела желудочно-кишечного тракта
 - 6.2.1. Пищевод
 - 6.2.2. Желудок
 - 6.2.3. Двенадцатиперстная кишка
- 6.3. Список заключений для нижнего отдела желудочно-кишечного тракта
- 6.4. Список заключений для ЭРХПГ
 - 6.4.1. Поджелудочная железа
 - 6.4.2. Желчевыводящие пути

7.0. ЛИТЕРАТУРА

8.0. ИСТОРИЯ ПЕРЕСМОТРА

9.0. ИНФОРМАЦИОННОЕ ПРИЛОЖЕНИЕ

- 1.0. Дополнения к пересмотру
- 2.0. Дополнения к МСТ версии 2.0
 - 2.1. Общие комментарии
 - 2.2. Изменения в МСТ

10.0. ДОПОЛНЕНИЕ К МСТ

Таблицы

- Таблица 1. Термины эндоскопической анатомии верхнего отдела желудочно-кишечного тракта
- Таблица 2. Термины эндоскопической анатомии толстого кишечника
- Таблица 3. Термины эндоскопической анатомии желчевыводящих путей и поджелудочной железы (ЭРХПГ)
- Таблица 4. Термины, описывающие протяженность и ограничения исследования при гастродуоденоскопии и колоноскопии
- Таблица 5. Термины описывающие протяженность и ограничения исследования при ЭРХПГ
- Таблица 6. Термины для пищевода
- Таблица 7. Термины для желудка
- Таблица 8. Термины для двенадцатиперстной кишки
- Таблица 9. Термины для толстого кишечника
- Таблица 10. Термины для большого дуоденального сосочка
- Таблица 11. Термины для малого дуоденального сосочка
- Таблица 12. Термины для поджелудочной железы
- Таблица 13. Термины для желчевыводящих путей
- Таблица 14. Термины для дополнительных диагностических и лечебных процедур
- Таблица 15. Термины для осложнений
- Таблица 16. Показания к исследованию верхнего отдела желудочно-кишечного тракта
- Таблица 17. Показания к исследованию нижнего отдела желудочно-кишечного тракта
- Таблица 18. Показания к выполнению ЭРХПГ
- Таблица 19. Список заключений для пищевода
- Таблица 20. Список заключений для желудка
- Таблица 21. Список заключений для двенадцатиперстной кишки
- Таблица 22. Список заключений для толстой кишки
- Таблица 23. Список заключений для поджелудочной железы
- Таблица 24. Список заключений для желчевыводящих путей

Определения, символы и сокращения

- ASGE** - Американское общество гастроинтестинальной эндоскопии
- ESGE** - Европейское общество гастроинтестинальной эндоскопии
- OMED** - Всемирная организация эндоскопии пищеварительного тракта
- ERCP (ЭРХПГ)** - Эндоскопическая ретроградная холангиопанкреатография
- EGD (ЭГДС)** - Эзофагогастродуоденоскопия

1.0 Предисловие

МСТ версии 2.0 была подготовлена комитетом по терминологии европейского общества гастроинтестинальной эндоскопии и комитетом информации американского общества гастроинтестинальной эндоскопии. Из-за различий в стандартных показаниях к исследованиям и стандартных диагнозах в Соединенных Штатах, эти разделы не были официально одобрены ASGE, но были включены в МСТ версии 2.0.

Данный стандарт заменяет МСТ версии 1.0 и предыдущую версию терминологии ASGE. Изменения в этом стандарте существенно поменяли предыдущий подход к созданию терминологической базы данных. Эти изменения включают:

- Уменьшение списка терминов, которые рассматриваются как минимальный стандарт;
- Модификация определений и устранение лишних терминов;
- Создание списка заголовков, которые группируют термины в меньшие логические группы;
- Спецификация признаков, предназначенных для модификации терминов;
- Усовершенствование описания эндоскопических приемов, выполненных для визуализации отделов гастроинтестинального тракта.

2.0 Введение

Поскольку компьютеры стали более доступными и относительно недорогими, возрос интерес к их использованию для регистрации результатов исследований в эндоскопии. Преимущества их применения состоят в том, что возможно получить доступ к любой созданной базе данных, делать статистический анализ и избегать использования рукописных или напечатанных заключений. Во всем мире было создано большое количество эндоскопических систем отчета, но не существовало стандартизации используемой терминологии. В результате была потеряна возможность для анализа и сравнения данных, собранных в различных центрах.

После конференции "Компьютеры в эндоскопии", организованной профессором М. Classen в Мюнхене в 1991 году, стала очевидна актуальность вопроса. Европейским обществом гастроинтестинальной эндоскопии была поставлена задача решить эту проблему. Был организован комитет под руководством профессора М. Crespi с участием множества экспертов из Бельгии, Франции, Германии, Венгрии, Италии, Испании и Великобритании.¹ Доктор Z. Maratka (Чешская республика) приглашен в Комитет благодаря той работе, которую он уже выполнил по эндоскопической терминологии для OMED. В начальной стадии, учитывая необходимость участия представителей и других стран, приглашение в Комитет получили эксперты из США и Японии. Кроме того, к работе были привлечены три главных изготовителя эндоскопов (Fujinon, Olympus и Pentax). Участие производителей было обязательным, поскольку они развивали собственные системы, которые необходимо было сделать совместимыми. Эти компании были вовлечены в обсуждение и других аспектов, таких как качество эндоскопического изображения, его хранение и передача.

В 1992 и 1993 гг., был проведен ряд встреч этого комитета, завершившийся совместным заседанием группы ESGE и компьютерного комитета ASGE. В то же время из состава комитета была создана рабочая группа для сообщений на мировых конгрессах по гастроэнтерологии и гастроинтестинальной эндоскопии.

Список предложенных терминов был создан во многом благодаря работе, выполненной комитетом OMED под руководством профессора Z. Maratka. При опубликовании этого списка выбранные термины были снабжены кодовыми номерами, взятыми из издания OMED "Терминология, определения терминов и диагностические критерии в эндоскопии пищеварительного тракта", 3-е издание. Были сделаны ссылки для пользователей, которые незнакомы с используемыми словами. Эти ссылки определяли различия в терминах и дополнялись соответствующими им языковыми эквивалентами, если английский язык не был родным языком пользователя. В настоящее время существуют издания этой книги на французском, немецком, итальянском, испанском и русском языках.

Для того чтобы получить согласие комитета, необходимо было добавить несколько терминов, которые первоначально не были включены в классификацию OMED. Вследствие частого употребления этих слов комитет был вынужден включить их в базу данных, для того чтобы сделать ее приемлемой для среднестатистического пользователя. Список "признаков", которые характеризуют каждый термин для его более полного описания, был ограничен наиболее часто применяемыми. В результате количество признаков, характеризующих термин, может быть недостаточным для некоторых пользователей МСТ, особенно для проведения научных исследований. Однако было решено, что для регистрации дополнительных признаков каждый эндоскопист может модернизировать компьютерную базу данных, содержащую МСТ. По этой причине использовались только те термины, которые наиболее часто применяются. Недостоверные признаки, такие как, расстояние от резцов до поражения, расположенного в желудке или расстояние от ануса до поражения, расположенного выше прямой кишки, не были включены в базу данных.

¹ ESGE Committee for Minimal Standard Terminology: M. Crespi, Rome, Italy (Chair); J.R Armengol Miro, Barcelona, Spain; S. Brunati, Milan, Italy; M. Classen, Munich, Germany; M. Delvaux, Toulouse, France; J. Escourrou, Toulouse, France; M. Fujino, Yamanashi, Japan; F. Hagenmuller, Ham-burg, Germany; O. Lemoine, Brussels, Belgium; Z. Maratka, Prague, Czeck Republic; M. Schapiro, Los Angeles, USA; L. Simon, Hungary, W. Swobodnik, Munich, Germany; C. Venables, Newcastle, U.K.; F. Zwiebel, Munich, Germany and the representatives of Fujinon, Olympus and Pentax.

МСТ версии 1.0 сформировала базу терминологии для предполагаемого исследования в Европе и США. Эти исследования были профинансированы европейской комиссией через Gaster Project и American Digestive Health Foundation. Результаты этих исследований создали базу для модификации и изменения МСТ версии 1.0. Изменения были обсуждены и приняты комитетами ESGE и ASGE и составили минимальную стандартную терминологию версии 2.0. Было разработано специальное программное обеспечение, чтобы эндоскописты университетских клиник и частной практики в Европе могли документировать эндоскопическую картину, используя МСТ версии 1.0. Кроме того, программное обеспечение позволяло переводить эндоскопические заключения на основные европейские языки (английский, французский, немецкий, итальянский, испанский) и давало возможность формулировать окончательное заключение независимо от того, на каком языке оно было записано.

2.1. Общие положения

Термины изменяются в соответствии с исследуемым органом. Например, термин "эзофагит" может использоваться только для описания пищевода, тогда как термин "пятно" применим для желудка или толстой кишки, но не для пищевода. Термины, используемые для описания функциональных изменений (эластичность стенок, характер перистальтики, функциональное сужение и т.п.) были исключены из минимальной терминологии, так как они были признаны субъективными и неточными для формулировки диагноза. Кроме того, эти термины могли некорректно трактоваться при применении их в многоцентровых исследованиях.

2.2. Признаки, дополнительные характеристики признаков и их локализация

К каждому термину для дополнительной характеристики был присоединен соответствующий определяющий признак.

Определяющие признаки - это ряд описательных характеристик, таких как размер, количество, протяженность и т.п. Например, определяющими признаками для дуоденальной язвы являются: размер (в мм), форма (поверхностная, кратерообразная, линейная), кровотечение (есть, нет или присутствуют признаки недавнего кровотечения-стигмата, определенные в соответствии с классификацией Форреста). Каждое повреждение описывается в разделе, который соответствует исследуемому органу.

2.3. Использование сложных терминов

Комитет постарался избежать использования тех терминов, которые могут трактоваться двусмысленно, неправильно или неточно. Выбранные для минимальной терминологии термины должны точно описывать эндоскопическую картину и быть понятны врачам разных стран. Для создания минимальной терминологии использовался английский язык с учетом некоторых незначительных различий, существующих в терминологии в Европе и США. Перевод этих терминов на другие языки должен быть основан на рекомендациях OMED.

2.3.1. Стеноз

Сужение просвета органа может быть описано различными способами. Такие термины как "суженный", "стенозированный", "стриктура", "сдавление извне" были объединены в терминологии под общим термином "стеноз". Тот же самый термин использовался для описания сужения сфинктера, препятствующего проведению эндоскопа или требующего усилия для его проведения. Функциональных терминов типа "спазм" не использовали, ввиду их субъективного характера. Для дополнительной характеристики термина "стеноз" использовали квалифицирующие признаки: доброкачественный или злокачественный. В случае, если фактического стеноза просвета нет, например аортальное сужение пищевода, термин "стеноз" не должен применяться.

2.3.2. Красная слизистая оболочка, эритема, застойная слизистая оболочка, гиперемия

Все выше перечисленные термины описывают приблизительно одно и то же изменение слизистой оболочки. Было согласовано, что необходимо различать только эритематозную и застойную слизистую оболочку. Эритема определяется как локальное или диффузное покраснение слизистой оболочки, а застойная слизистая оболочка - это комбинация эритемы с отеком. Учитывая частичное сходство между этими двумя терминами, было решено, что гиперемия - это эквивалент эритемы, а отек - эквивалент застойной слизистой оболочки. Таким образом, эти термины могут быть использованы как альтернатива, но не могут быть применены одновременно.

2.3.3. Склероз слизистой оболочки

Этот термин используется для описания изменений слизистой и подслизистой оболочек, которые могут встречаться в пищеводe после эндоскопической склеротерапии варикозных вен. Хотя термин "фиброз" является гистологическим, он был принят как эквивалент "склерозу", т.к. используется очень часто. Термин склероз слизистой оболочки также применяется для описания склеротических изменений в нижней трети пищевода, возникающих у пациентов, которым не проводилась эндоскопическая склеротерапия. Для избежания двойного значения термина "склероз" он дополняется квалифицирующим признаком - самопроизвольный или посттерапевтический.

2.3.4. Эрозия, афта

В терминологии, предложенной OMED, использовался термин "афта" вместо "эрозия". Считалось, что "эрозия" - неточный термин, и он требует гистологического подтверждения. После длительного обсуждения было решено использовать термин "эрозия" для минимальной терминологии, т.к. он применяется очень часто в различных языках. Однако, требуется точное определение этого термина. "Эрозия" - это небольшой поверхностный дефект слизистой белого или желтого цвета с ровными краями. Она может кровоточить и в таком случае термин "эрозия" может использоваться только при видимой слизистой оболочке, не прикрытой сгустком крови.

Термин "афта" было решено использовать для описания изменений в толстой кишке, т.к. они обнаруживаются более часто в этом отделе ЖКТ и являются диагностическим критерием болезни Крона. "Афта" - это желтого или белого цвета пятно с красным ободком. Множественные "афты" часто встречаются на застойной или эритематозной слизистой.

2.3.4. Опухоль, масса

По рекомендациям Комитета термин "опухоль" используется для описания любого опухолевого процесса вне зависимости от того, доброкачественный он или злокачественный. Этот термин не должен применяться для описания таких изменений, как гранулёмы, папулы и т.п., а также для описания таких выступающих в просвет органа образований как полипы, варикозные вены или увеличенные складки. По рекомендации ASGE термин "масса" может использоваться как эквивалент термину "опухоль", т.к. часто пациент воспринимает термин "опухоль" как злокачественный процесс.

2.3.5. Ангиоэктазия

"Телеангиоэктазия" и "ангиодисплазия" были сгруппированы под одним этим общим термином, т.к. не имеется никаких видимых диагностических критериев, чтобы различить эти два понятия. Термин "ангиоэктазия" может использоваться для описания врожденных или приобретенных сосудистых пороков, визуализированных в пределах слизистой оболочки ЖКТ.

2.3.6. Рубец

Термин "фиброз" требует гистологического подтверждения, поэтому предпочтительнее

использовать термин "рубец". Этот термин точнее описывает те изменения слизистой, которые видны после заживления язвы или терапевтической процедуры (инъекция склерозантов, лазерная фотокоагуляция).

2.3.7. Окклюзия, обструкция

Согласно терминологии, принятой OMED, обструкция означает блок (непроходимость) просвета органа, вызванный каким-либо препятствием, например инородным телом. Термин "окклюзия" означает закрытие просвета органа каким-либо процессом, развивающемся в стенке органа (рубцевание в двенадцатиперстной кишке, приводящее к развитию пилорического стеноза). Обструкция и окклюзия могут быть полными или частичными. Однако использование этих двух терминов может вызывать трудности и создает проблемы при переводе их на другие языки. Поэтому было решено использовать термин "обструкция" в двух ситуациях: 1) наличие экзофитно растущей опухоли, 2) наличие полного или частичного препятствия прохождению контраста при рентгенологическом исследовании желчных или панкреатических протоков, обусловленного наличием в них камня, опухоли, инородного тела. При использовании термина "обструкция" необходимо указывать ее характер: полная или неполная.

2.3.8. Изъязвленная слизистая оболочка

Эндоскописты знают, что существует четкое различие между множественными язвами и изъязвленной слизистой оболочкой. Исследования показали, что термин "изъязвленная слизистая оболочка" часто используется в Европе и США. Эндоскописты, применяющие этот термин для описания эндоскопической картины, считают описываемые изменения слизистой характерными для неспецифического язвенного колита. Поэтому термин "изъязвленная слизистая оболочка" был включен в минимальную стандартную терминологию. Этот термин должен использоваться только в случае диффузного язвенного поражения слизистой, при условии, что эндоскопист отличает это поражение слизистой от множественных язв. Однако признано, что использование этого термина требует дальнейших испытаний, для того чтобы лучше определить его значение и отличия от термина "язва".

2.4. Локализация поражений: принципы и решения

2.4.1. Общие принципы

Хотя локализация поражений - ключевая точка при любом описании эндоскопической картины, такая характеристика как расстояние в сантиметрах от передних резцов или от ануса может применяться лишь в некоторых исследуемых органах. Было решено, что указывать расстояние в сантиметрах можно в тех исследуемых органах, которые позволяют это сделать (в пищеводе и в прямой кишке).

В некоторых случаях для определения точной локализации повреждения необходимо применение нескольких характеристик (например в желудке: опухоль, распространяющаяся по малой кривизне антрального отдела). Наличие множественных поражений также требует применения нескольких характеристик для описания точного местоположения каждого из них.

2.4.2. Решения относительно сложных локализаций

Среди многих локализаций поражений, используемых в терминологии, имелись такие, которые были согласованы только после длительного обсуждения.

2.4.2.1. Кардия, пищеводное отверстие диафрагмы, нижний пищеводный сфинктер

Существует много терминов для описания области пищеводно-желудочного перехода (см. рис. 1а). Хотя они могут быть точно определены, часто их трактуют как синонимы и поэтому применяют некорректно. Было решено не использовать термин "нижний пищеводный

сфинктер" в списке локализаций повреждений для пищевода, т.к. его трудно распознать и нельзя использовать как отправную точку для определения местоположения того или иного повреждения. Однако этот термин используется в категории "просвет" и позволяет описывать его внешний вид (зияющий или спазмированный).

Термин "пищеводно-желудочное соединение" подразумевает переход пищевода в желудок, но обычно применяется для описания соединения слизистых пищевода и желудка (Z-линия). Однако этот термин не может служить для описания локализации повреждения.

Термин "пищеводное отверстие диафрагмы" описывает отверстие в диафрагме, которое трудно выявить. Кроме того, этот термин может создавать трудности при определении грыжи пищеводного отверстия диафрагмы. По этим причинам был выбран термин "кардия" для описания всей этой анатомической области. Пробные исследования применения терминологии показали, что это создает проблемы в описании грыжи пищеводного отверстия диафрагмы. Изначально предполагалось, что размер грыжи пищеводного отверстия диафрагмы будет описываться как "большой" или "маленький". Однако многие эндоскописты описывали расстояние в сантиметрах между Z-линией и переходом гладкой нескладчатой слизистой к обычным складкам слизистой желудка. По этой причине термин "сужение области пищеводного отверстия диафрагмы" был использован в терминологии, что позволило определять протяженность плоской слизистой оболочки желудка внутри грыжи пищеводного отверстия диафрагмы (см. рис. 16). Это позволяет также точнее определять длину пищевода Барретта.

Испытания МСТ версии 1.0 показали, что применение терминов "кардия", "Z-линия" и "сужение области пищеводного отверстия диафрагмы" вызывало много сложностей. Для разъяснения этих терминов были сделаны следующие поправки:

- местоположение Z-линии (указывается расстояние в см. от передних резцов) может быть признаком нормы, грыжи пищеводного отверстия диафрагмы и пищевода Барретта.

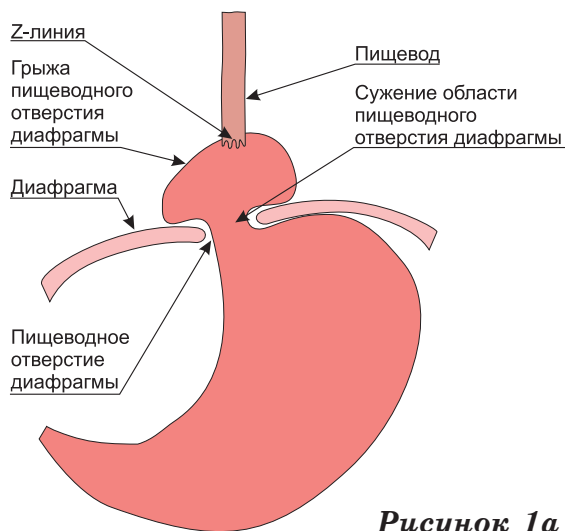


Рисунок 1а

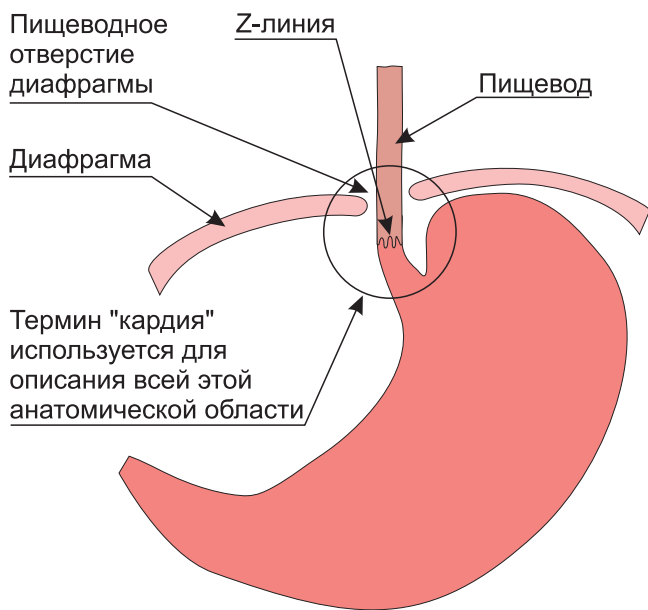


Рисунок 1б

- верхняя граница складок слизистой оболочки желудка используется для измерения длины пищевода Барретта. Это изменение позволяет более точно определять протяженность пищевода Барретта и грыжи пищеводного отверстия диафрагмы, особенно зная расстояние до Z-линии и сужения области пищеводного отверстия диафрагмы.

2.4.2.2. Дно желудка, тело желудка и антрум

Термин "дно" применяется для описания той части желудка, которая при контрастном рентгенисследовании желудка находится под диафрагмой. В терминологии OMEД термин "дно" признан некорректным и вместо него рекомендован термин "свод", применяемый для описания верхней части желудка, видимой при инверсионном эндоскопическом осмотре. В МСТ используется термин "дно", поскольку он очень часто применяется в практике.

Термин "тело" описывает часть желудка, расположенную выше его угла. Слизистая в этой области имеет большое количество складок. Термин "антрум" применяется для описания дистальной части желудка, где слизистая не имеет складок.

2.4.2.3. Желчевыводящие протоки

Встречаются сложности в описании желчевыводящих протоков. Анатомическим разделением внепеченочного протока на "общий печеночный проток" и "общий желчный проток" является пузырный проток. Такое разделение не учитывает вариабельность впадения пузырного протока и приводит к значительным трудностям при попытке идентифицировать участок повреждения в пределах внепеченочного протока. По этой причине было решено идентифицировать участок, называемый "главный желчный проток", который включает в себя общий печеночный и общий желчный проток. Тогда любое повреждение будет локализоваться в пределах верхней, средней или нижней трети этого протока (рисунок 2).

Главные внутрипеченочные протоки были определены как правый и левый и имеют протяженность от ворот печени до их первого разветвления. Все другие протоки в пределах печени называются внутрипеченочными протоками.

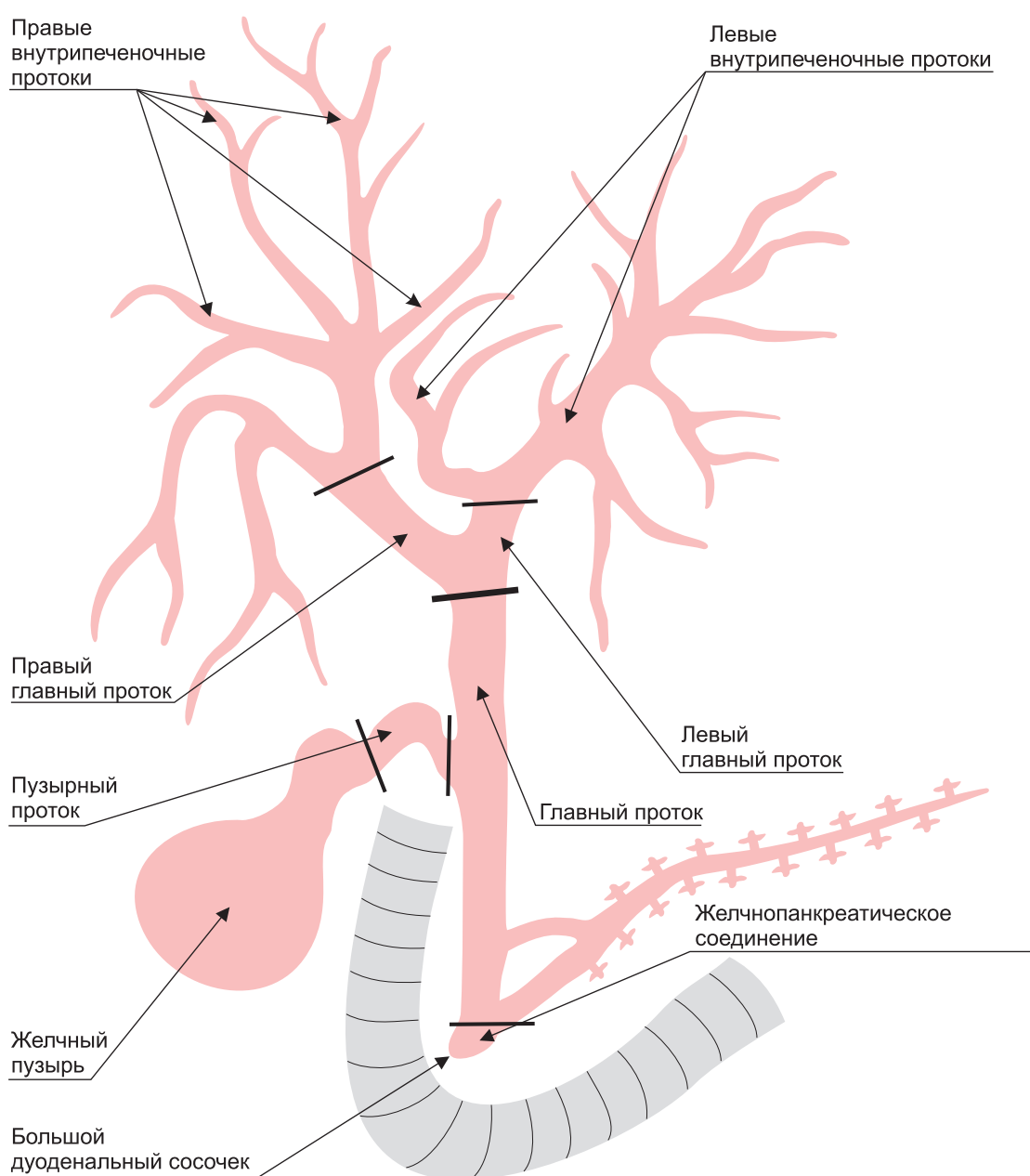


Рисунок 2

ЭНДОСКОПИЯ ПИЩЕВАРИТЕЛЬНОГО ТРАКТА

МИНИМАЛЬНАЯ СТАНДАРТНАЯ ТЕРМИНОЛОГИЯ

3.0. СТАНДАРТНАЯ ЭНДОСКОПИЧЕСКАЯ АНАТОМИЯ

3.1. Возможности

Главная цель проекта состоит в том, чтобы разработать "минимальный" список терминов, которые можно было бы использовать для компьютерной обработки и регистрации данных эндоскопического исследования органов ЖКТ. На ранних этапах было решено не пытаться создать всеобъемлющую терминологию, т.к. опыт группы ASGE показывает, что такая терминология непригодна для компьютеризации эндоскопических отчетов. Все термины должны быть хорошо понятны, чтобы с их помощью можно было описать большинство изменений, выявленных во время эндоскопии. Исключили чрезмерную детализацию, а редко встречающиеся изменения описали в графе "свободный текст". Каждый термин был отобран на основании того, что он будет использоваться хотя бы 1 раз на 100 исследований. Исключение составили некоторые описательные термины, используемые в отдельных регионах мира (например: паразиты).

В дополнение комитет создал список эндоскопических заключений и показаний к эндоскопическим исследованиям. Другая цель заключалась в обеспечении стандартизации хранения эндоскопического изображения и передачи его между разными индивидуальными системами.

Следующий раздел содержит термины, используемые для описания локализации поражений.

3.2. Анатомические участки

Анатомические участки разделены для удобства на отдельные секции. Это произвольная группировка и предназначена она для облегчения работы с МСТ.

3.2.1. Верхние отделы желудочно-кишечного тракта

Следующая таблица должна быть использована для описания локализации результатов исследования в верхнем отделе желудочно-кишечного тракта.

Таблица 1. Термины эндоскопической анатомии верхнего отдела желудочно-кишечного тракта

ОРГАН	УЧАСТОК	МОДИФИКАТОР
Пищевод	Глотка	
	Верхняя треть	
	Средняя треть	
	Нижняя треть	
	Кардия	
	Весь пищевод	
	Анастомоз	
Желудок	Кардия	
	Дно	
	Тело	
	Угол	
	Анtrum	
	Препилорический отдел	
	Пилорус	
	Весь желудок	
	Анастомоз	
	Пилоропластика	

Двенадцатиперстная кишка	Луковица	Передняя стенка
		Задняя стенка
		<i>Верхняя стенка</i>
		<i>Нижняя стенка</i>
		Проксимальная часть
		Дистальная часть
Тощая кишка	2-ая часть двенадцатиперстной кишки (нисходящий отдел двенадцатиперстной кишки)	
	Область сосочка	
	Анастомоз	
	Полное исследование двенадцатиперстной кишки	
Тощая кишка	Приводящая петля тощей кишки	
	Отводящая петля тощей кишки	
	Анастомотический (тощекишечный) гребень	

3.2.2. Толстый кишечник

Следующая таблица должна быть использована для описания локализации результатов исследования в нижнем отделе желудочно-кишечного тракта.

Таблица 2. Термины эндоскопической анатомии толстого кишечника

ОРГАН	УЧАСТОК
Толстая кишка	Анус
	Прямая
	Сигмовидная
	Нисходящая ободочная
	Селезеночный изгиб
	Поперечно-ободочная
	Печеночный изгиб
	Восходящая ободочная
	Слепая
	Илеоцекальный клапан
	Стома
	Вся толстая кишка
	Анастомоз
Культя прямой кишки	
Подвздошная кишка	

3.2.3. ЭРХПГ

Следующая таблица должна быть использована для описания локализации результатов исследования полученных при ЭРХПГ.

Таблица 3. Термины эндоскопической анатомии желчевыводящих путей и поджелудочной железы (ЭРХПГ)

ОРГАН	УЧАСТОК	МОДИФИКАТОР
Поджелудочная железа	Вся	
	Головка	
	Тело	
	Хвост	
	Главный проток	
	Добавочный проток	
	Ветви протоков	
Желчевыводящие пути	Сосочек	
	Желчно-панкреатическое соединение	
	Главный проток	Весь
		Нижняя треть
		Средняя треть
		Верхняя треть
	Пузырный проток	
	Бифуркация	
	Внутрипеченочные протоки	Левый главный
		Правый главный
Левые внутрипеченочные протоки		
Правые внутрипеченочные протоки		
Все внутрипеченочные протоки		
Желчный пузырь		

3.3. Характеристики исследования

3.3.1. Принципы и возможности

Характеристики исследования показывают его протяженность и ограничение. Протяженность исследования определяется осмотренными анатомическими участками. Ограничение исследования определено как любое препятствие, которое затрудняет адекватное выполнение процедуры. Признано, что имеются некоторые совпадения в протяженности и ограничении исследования. Задача этого раздела состоит в том, чтобы отразить те характеристики, которые показывают завершенность исследования, любые ограничения, которые препятствуют полному исследованию и любые манипуляции, необходимые для его полного выполнения.

Протяженность исследования определяется самым дальним достигнутым анатомическим участком или списком осмотренных анатомических участков. Например, если достигнута слепая кишка, для колоноскопии этот анатомический участок определяет протяженность исследования. При ЭРХПГ, если визуализируется только желчные ходы, необходимо указать, что этот анатомический отдел определяет протяженность исследования.

Ограничение исследования определяется любыми препятствиями, которые являются результатом неадекватной подготовки, анатомических аномалий или патологических

изменений. При колоноскопии качество очистки кишечника - главный фактор, влияющий на качество осмотра, особенно когда поражение имеет небольшой размер. Плохая подготовка рассматривается как ограничение исследования. Стеноз какого-либо отдела желудочно-кишечного тракта, который требует дополнительного вмешательства чтобы закончить исследование, также рассматривается как ограничение исследования. Например, стеноз препятствует продвижению эндоскопа, но после дилатации возможно прохождение этого участка. Это также имеет место при ЭРХПГ, когда в эндоскопическом заключении нужно описывать различные вмешательства, которые были сделаны, чтобы выполнить канюляцию и (или) контрастирование протоков.

3.3.2. Список терминов, описывающих протяженность исследования

Следующие таблицы должны использоваться, чтобы определить протяжение и пределы исследования.

Таблица 4. Термины, описывающие протяженность и ограничения исследования при гастродуоденоскопии и колоноскопии

ТЕРМИН	ПРИЗНАКИ	ХАРАКТЕРИСТИКА ПРИЗНАКОВ	УЧАСТКИ
Подготовка	Метод	Определите	
	Качество	Превосходное	Участок (ки)
		Адекватное	
		Неадекватное: исследование закончено	
	Неадекватное: препятствует полному исследованию		
Протяженность исследования	Исследованные отделы		Участок (ки)
Ограничение	Причина	Спайка	Участок (ки)
		Дополнительная петля	
		Стеноз	
		Плохая подготовка	
		Нестабильное состояние пациента: уточнить	Участок (ки)
		Поломка оборудования: уточнить	

Таблица 5. Термины описывающие протяженность и ограничения исследования при ЭРХПГ

ТЕРМИН	ПРИЗНАКИ	ХАРАКТЕРИСТИКА ПРИЗНАКОВ	УЧАСТКИ
Доступ к сосочку	Доступ	Не достигнут	
		Не найден	
		Недоступен	
	Причина	Определите	
Катетеризация (канюляция)	Проток	Панкреатический	
		Желчный	
	Результат	Успешная: глубоко	
		Успешная: поверхностно	
		Неудачная	
		Не предпринималась	
		Подслизистое введение	
	Метод	Свободная катетеризация	
		По проволочному направителю	
		После надсечения	
Устройство	Канюля		
	Канюля с металлическим кончиком		
	Папиллотом		

		Баллонный катетер	
		Манометрический катетер	
Контрастирование	Проток	Панкреатический	
		Желчный	
	Результат	Успешное: полное	
		Успешное: неполное	
		Неудавшееся	
		Не предпринималось	
		Рефлюкс контрастного вещества	
		Экстравазация	

4.0. СТАНДАРТНЫЕ ЭНДОСКОПИЧЕСКИЕ ТЕРМИНЫ

4.1. Возможности

4.1.1. Общие соображения

Термины были сгруппированы по типу исследования (эзофагогастродуоденоскопия, колоноскопия и ЭРХПГ), с дополнительным списком терапевтических процедур, которые могли быть выполнены во время исследования. Кроме того, термины были сгруппированы под различными заголовками, которые используются в терминологии OMED для каждого исследуемого органа. Имеются несколько исключений из принципов группировки терминов. Наиболее часто встречающееся - включение постхирургических изменений в рубрику "полость (просвет)". Это нельзя называть повреждением, и, очевидно, что изменения, видимые после перенесенного хирургического вмешательства, будут обнаружены именно при исследовании полости (просвета) прооперированного органа (например, тонкотолстокишечный анастомоз при исследовании толстой кишки или анастомоз по Бильрот - 2 при исследовании желудка).

Термины изменяются в соответствии с исследуемым органом. Например, термин "эзофагит" может использоваться только для описания пищевода, тогда как термин "пятно" применим для желудка или толстой кишки, но не для пищевода.

Термины, используемые для описания функциональных изменений (эластичность стенок, характер перистальтики, функциональное сужение и т.п.) были исключены из минимальной терминологии, так как они были признаны субъективными и неточными для формулировки заключения. Кроме того, эти термины могли некорректно трактоваться при применении их в многоцентровых исследованиях.

4.1.2. Дополнительные характеристики признаков и их локализация

К каждому термину для дополнительной характеристики присоединен соответствующий квалифицирующий признак.

Квалифицирующие признаки - это ряд описательных характеристик, таких как размер, количество, протяженность и т.п. Например, квалифицирующими признаками для дуоденальной язвы являются: размер (в мм), форма (поверхностная, кратерообразная, линейная), кровотечение (есть, нет или присутствуют стигматы, определенные в соответствии с классификацией Форреста). Каждое повреждение описывается в разделе, который соответствует исследуемому органу.

4.2. Список терминов для эзофагогастродуоденоскопии

Следующие термины должны использоваться для описания результатов, полученных при исследовании верхнего отдела желудочно-кишечного тракта.

4.2.1. Список терминов для пищевода

Следующие термины должны использоваться для описания результатов, полученных при исследовании пищевода.

Таблица 6. Термины для пищевода

ЗАГОЛОВКИ	ТЕРМИНЫ	ПРИЗНАКИ	ХАРАКТЕРИСТИКА ПРИЗНАКОВ	УЧАСТКИ
Норма	Норма	Z-линия	Расстояние в см	см от резцов
Просвет	Расширенный (дилатированный)			Участок(ки)
				Стеноз
	Длина (см)	Доброкачественный внутрипросветный		
		Злокачественный внутрипросветный		
	Проходимость	Да		
После дилатации				
Нет				

	Подозрение на сдавление извне ²	Размер	Маленькое	Участок (ки)
			Большое	
	Перепонка			Участок (ки)
	Кольцо (включая кольцо Шацкого)			Участок (ки)
	Грыжа пищеводного отверстия диафрагмы	Размер/Объем	Маленькая	
			Средняя	
			Большая	
		Z-линия	см от резцов	
		Сужение пищеводного отверстия диафрагмы	см от резцов	
	Нижний пищеводный сфинктер ³	Тонус	Зияющий(недостаточность)	
			Гипертонический (спастический)	
	Признаки перенесенной операции, (состояние после ...)	Анастомоз	Пищеводно-тощекишечный	см от резцов
			Пищеводно-желудочный	
			Пищеводно-толстокишечный	
		Шовный материал (лигатуры)	Есть	Участок(ки)
Нет				
Содержимое	Инородное тело	Тип	Определите	Участок(ки)
	Кровь	Вид крови	Красная (неизменная кровь)	Участок(ки)
			Сгустки	
			Изменная кровь ("кофейная гуща")	
	Пища			Участок(ки)
	Желчь			Участок(ки)
	Стент	Тип	Определите ...	Участок(ки)
	Лигирующее кольцо	Число		Участок(ки)
		Позиция	Свободная	
			Фиксированная	
<i>Клипса</i>	<i>Число</i>		<i>Участок(ки)</i>	
Слизистая оболочка	Эритематозная (гиперемированная)	Протяженность	Локально	Участок(ки)
			Очагово	
			Диффузно	
	Эзофагит	Степень	I степени ⁴	Верхняя граница (см от резцов)
			II степени	
			III степени	
			IV степени	
			Кровотечение	
		Нет		
	Пищевод Барретта	Расстояние:	Z- линия	см от резцов
		Расстояние:	Начало желудочных складок	см от резцов
	Кандидоз	Протяженность	Локальный	Участок(ки)
			Очаговый	
Распространенный				
Склероз слизистой оболочки ⁵	Тип	Самопроизвольный	Участок(ки)	
		Посттерапевтический		
	Протяженность	Локальный		
		Очаговый		
		Распространенный		

² Этот термин применяется только при отсутствии стеноза просвета.

³ "Кардия" может использоваться вместо термина "нижний пищеводный сфинктер".

⁴ Степени определены согласно классификации Savary-Miller (Scand. J. Gastroenterol. 1984; 19: 26-44).

Плоские поражения	Эктопия слизистой оболочки желудка	Число	Единичная Множественная	Участок(ки)
	Бляшка	Число	Единичная Множественные	Участок(ки)
Выступающие структуры и поражения (протрузии)	Узелок	Число	Единичный	Участок(ки)
			Несколько	
			Множественные	
	Протяженность	Локально Очагово Диффузно		
	Опухоль-масса ⁶	Размер	Маленькая	Участок(ки)
			Средняя	
			Большая	
		Тип	Подслизистая	
			Грибовидная	
			Изъязвленная	
		Циркулярная	Да Нет	
		Суживающая просвет	Частично Полностью	
Кровотечение	Есть Нет			
Признаки недавнего кровотечения (стигмы, стигматы)	Есть Нет			
Варикозно-расширенные вены	Степень ⁷	I Степени	Участок(ки)	
		II Степени		
		III Степени		
	Размер	Оцененный размер в мм		
	Верхняя граница	см от резцов		
	Кровотечение	Есть: струйное		
Есть: просачивание Нет				
Признаки недавнего кровотечения (стигмы, стигматы)	Есть Нет			
Красные знаки	Есть Нет			
Углубленные и подрытые поражения (дефекты)	Синдром Меллори-Вейсса	Кровотечение	Есть: струйное	
			Есть: просачивание	
			Нет	
	Признаки недавнего кровотечения (стигмы, стигматы)	Есть Нет		
	Эрозия	Число	Единичная	Участок(ки)
			Несколько	
			Много	
	Язва	Число		Участок(ки)
Размер (мм)			см от резцов	
Кровотечение		Есть: струйное		
		Есть: просачивание		
		Нет		
Признаки недавнего кровотечения (стигмы, стигматы)	Есть Нет			

⁵ Может также использоваться термин "фиброз".

⁶ Термин "масса" используется вместо термина "опухоль" в США.

⁷ Степени определены согласно классификации, преимущественно используемой в литературе (Gastroenterology 1967; 52: 810-818; Gastroenterology 1990; 98: 156-162).

	Рубец			Участок(ки)
	Дивертикул	Отверстие	Большое	Участок(ки)
			Маленькое	
		Кровотечение	Есть	
			Нет	
	Признаки недавнего кровотечения (стигмы, стигматы)	Есть		
		Нет		
	Свищ			Участок(ки)
Другой			Определите	Участок(ки)

4.2.2. Список терминов для желудка

Следующие термины должны использоваться для описания результатов, полученных при исследовании желудка.

Таблица 7. Термины для желудка

ЗАГОЛОВКИ	ТЕРМИНЫ	ПРИЗНАКИ	ХАРАКТЕРИСТИКА ПРИЗНАКОВ	УЧАСТКИ	
Норма	Норма			Участок(ки)	
Просвет (полость)	Стеноз	Внешний вид	Извне	Участок(ки)	
			Доброкачественный внутрипросветный		
			Злокачественный внутрипросветный		
		Проходимый	Да		
			Нет		
		Деформация			Участок(ки)
		Подозрение на сдавление извне			Участок(ки)
		Признаки перенесенной операции (состояние после ...)	Анастомоз	Бильрот-I	
				Бильрот-II	
		<i>Pу</i>			
	Гастроэнтеростома				
	Пилоропластика				
	<i>Дуоденопластика</i>				
		Антирефлюксное вмешательство			
		Мостовидная гастропластика			
		Шовный материал (лигатуры)	Есть	Участок(ки)	
			Нет		
	Гастростома	Тип	Хирургическая	Участок(ки)	
			Эндоскопическая		
Содержимое	Кровь	Вид крови	Красная (неизмененная кровь)	Участок(ки)	
			Сгустки		
			Измененная кровь (кофейная гуща)		
	Пища	Тип	Тип безоара, если он присутствует		
	Жидкость	Внешний вид	Прозрачная	Участок(ки)	
			Повышенное количество С желчью		
Инородное тело	Тип	Определите	Участок(ки)		
Стент	Тип	Разновидность	Участок(ки)		
Слизистая оболочка	Эритематозная (гиперемированная)	Протяженность	Локально (ограниченно)	Участок(ки)	
			Очагово		
			Полосчатая (полосами)		
		Кровотечение	Диффузно		
			Есть		
			Нет		
		Признаки недавнего кровотечения (стигмы, стигматы)			
Застойная (отечная)	Протяженность	Локально	Участок(ки)		
		Очагово			
		Диффузно			

Плоские поражения	Зернистая	Протяженность	Локально	Участок(ки)
			Очагово	
			Диффузно	
	Ранимая	Протяженность	Локально	Участок(ки)
			Очагово	
			Диффузно	
		Кровотечение	Есть: самопроизвольное (спонтанное)	
	Есть: контактно			
	Нет			
	Узловатая	Протяженность	Локально	Участок(ки)
			Очагово	
			Диффузно	
	Атрофическая	Протяженность	Локально	Участок(ки)
			Очагово	
			Диффузно	
	Геморрагическая	Протяженность	Локально	Участок(ки)
			Очагово	
			Диффузно	
Кровотечение		Есть		
	Нет			
	Признаки недавнего кровотечения (стигмы, стигматы)	Есть		
Нет				
Петехия	Количество	Единичная	Участок(ки)	
		Несколько		
		Множественные		
	Протяженность	Локально		
Диффузно				
Пятно	Количество	Единичное	Участок(ки)	
		Несколько		
		Множественные		
	Протяженность	Локально		
		Очагово		
		Диффузно		
	Кровотечение	Есть		
		Субэпителиально (внутрислизисто)		
		Нет		
	Признаки недавнего кровотечения (стигмы, стигматы)	Есть		
		Нет		
		Нет		
Болезнь Дъелафуа	Кровотечение	Есть: струйное	Участок(ки)	
		Есть: просачивание		
		Нет		
	Признаки недавнего кровотечения (стигмы, стигматы)	Есть		
Нет				
Ангиоэктазии	Количество	Единичная	Участок(ки)	
		Несколько		
		Множественные		
	Протяженность	Локально		
		Очагово		
		Диффузно		
	Кровотечение	Есть		
		Нет		
Признаки недавнего кровотечения (стигмы, стигматы)	Есть			
	Нет			

Выступающие структуры и поражения (протрузии)	Увеличенные складки	Протяженность	Локально	Участок(ки)	
			Диффузно		
		Тип ⁸	Толстые	Участок(ки)	
			Гигантские		
	Папула (узелок)	Количество	Единичная	Участок(ки)	
			Несколько		
			Множественные		
		Кровотечение	Есть		
			Нет		
		Признаки недавнего кровотечения (стигмы, стигматы)	Есть		
			Нет		
	Полип	Количество	Единичный	Участок(ки)	
			Немного		
			Множественные		
			Ножка	Не имеющий ножки	
				Имеющий ножку	
		Размер	Маленький (< 5 мм)		
			Средний (5-20 мм)		
			Большой (> 20 мм)		
		Кровотечение	Есть		
			Нет		
		Признаки недавнего кровотечения (стигмы, стигматы)	Есть		
			Нет		
Опухоль-масса	Размер	Маленькая	Участок(ки)		
		Средняя			
		Большая			
		Диаметр в мм			
		Тип	Подслизистая		
			Грибовидная		
			Изъязвленная		
		Инфильтративная			
	Циркулярная	Да			
		Нет			
	Кровотечение	Есть: струйное			
		Есть: просачивание			
		Нет			
	Признаки недавнего кровотечения (стигмы, стигматы)	Есть			
		Нет			
Варикозные вены	Кровотечение	Есть: струйное	Участок(ки)		
		Есть: просачивание			
		Нет			
	Признаки недавнего кровотечения (стигмы, стигматы)	Есть			
		Нет			
Шовная гранулема			Участок(ки)		
Углубленные и подрытые поражения (дефекты)	Эрозия	Количество	Единичная	Участок(ки)	
			Несколько		
			Множественные		
	Протяженность	Локально			
		Рассеянные ⁹			
	Кровотечение	Есть			
		Нет			

⁸ Разница между утолщенными и гигантскими складками должна быть основана на исчезновении складок по мере инсuffляции воздуха.

⁹ Термин "рассеянный" следует использовать вместо термина "диффузный" при описании фокусных повреждений, разбросанных по всему участку.

	Признаки недавнего кровотечения (стигмы, стигматы)	Есть Нет	
Язва	Количество		Участок(ки)
	Размер	Самый большой диаметр в мм	
	Внешний вид	Поверхностная	
		Кратерообразная	
		Линейная	
Кровотечение	Есть: струйное		
	Есть: просачивание		
	Нет		
Признаки недавнего кровотечения (стигмы, стигматы)	Тромбированный сосуд		
	Сгусток		
	Пигментные пятна (черные точки)		
	Нет		
Рубец	Количество	Единичный	Участок(ки)
		Множественные	
Дивертикул	Отверстие	Большое	Участок(ки)
		Маленькое	
Другой	Определите		Участок(ки)

4.2.3. Список терминов для двенадцатиперстной и тощей кишок

Следующие термины должны использоваться для описания результатов, полученных при исследовании двенадцатиперстной кишки.

Таблица 8. Термины для двенадцатиперстной кишки

ЗАГОЛОВКИ	ТЕРМИНЫ	ПРИЗНАКИ	ХАРАКТЕРИСТИКА ПРИЗНАКОВ	УЧАСТКИ
Норма	Норма			Участок(ки)
Просвет	Стеноз	Внешний вид	Извне	Участок(ки)
			Доброкачественный внутрипросветный	
	Злокачественный внутрипросветный			
	Проходимый	Да Нет		
	Деформация	Внешний вид	Извне Постязвенная	Участок(ки)
Признаки перенесенной операции (состояние после ...)	Определите			Участок(ки)
		Шовный материал	Есть Нет	Участок(ки)
Содержимое	Кровь	Вид крови	Красная (неизмененная кровь)	Участок(ки)
			Сгустки	
			Измененная кровь ("кофейная гуща")	
	Паразиты			Участок(ки)
Инородное тело			Участок(ки)	
Стент	Тип	Определите	Участок(ки)	
Слизистая оболочка	Эритематозная (гиперемированная)	Протяженность	Локально	Участок(ки)
			Очагово	
			Диффузно	
	Кровотечение	Есть Нет		
		Признаки недавнего кровотечения (стигмы, стигматы)	Есть Нет	

	Застойная (отечная)	Протяженность	Локально	Участок(ки)
			Очагово	
			Диффузно	
		Кровотечение		Есть
				Нет
		Признаки недавнего кровотечения (стигмы, стигматы)		Есть
				Нет
Зернистая	Протяженность	Локально	Участок(ки)	
		Очагово		
		Диффузно		
Рыхлая	Протяженность	Локально	Участок(ки)	
		Очагово		
		Диффузно		
	Кровотечение		Есть: самопроизвольное (спонтанное)	
			Есть: контактное	
			Нет	
Узловатая	Протяженность	Локально	Участок(ки)	
		Диффузно		
Атрофическая	Протяженность	Локально	Участок(ки)	
		Очагово		
		Диффузно		
Геморрагическая	Протяженность	Локально	Участок(ки)	
		Очагово		
		Диффузно		
	Кровотечение		Есть	
			Нет	
	Признаки недавнего кровотечения (стигмы, стигматы)		Есть	
			Нет	
Плоские поражения	Пятно	Количество	Единичное	Участок(ки)
			Несколько	
			Множественные	
		Протяженность	Локально	
			Очагово	
			Диффузно	
	Кровотечение		Есть	
			Нет	
			Субэпителиально (внутрислизисто)	
				Гематин (измененная кровь)
Ангиоэктазия	Количество	Единичная	Участок(ки)	
		Несколько		
		Множественные		
	Протяженность	Локально		
		Очагово		
		Диффузно		
Кровотечение		Есть		
		Нет		
	Признаки недавнего кровотечения (стигмы, стигматы)		Есть	
			Нет	
Выступающие структуры и поражения (протрузии)	Полип	Количество	Единичный	Участок(ки)
			Несколько	
			Множественные	
		Размер	Маленький (< 5 мм)	
	Средний (5-20 мм)			
	Большой (> 20 мм)			
	Ножка		Не имеющий ножки	
			Имеющий ножку	
Кровотечение		Есть		
		Нет		

Углубленные и подрытые поражения (дефекты)	Опухоль-Масса	Размер	Маленькая	Участок(ки)		
			Средняя			
			Большая			
			Диаметр в мм			
		Тип	Подслизистая			
			Грибовидная			
			Изъязвленная			
			Инфильтративная			
			Ворсинчатая			
		Кровотечение	Есть: струйное			
			Есть: просачивание			
			Нет			
		Признаки недавнего кровотечения (стигмы, стигматы)	Есть			
Нет						
Углубленные и подрытые поражения (дефекты)	Эрозия	Количество	Единичная	Участок(ки)		
			Несколько			
			Множественные			
		Протяженность	Локально			
			Сегментарно			
			Диффузно			
		Кровотечение	Есть			
			Нет			
		Признаки недавнего кровотечения (стигмы, стигматы)	Есть			
			Нет			
		Углубленные и подрытые поражения (дефекты)	Язва	Количество		Участок(ки)
					Размер	
				Форма	Поверхностная	
Кратерообразная						
Линейная						
Кровотечение	Есть: струйное					
	Есть: просачивание					
	Нет					
Признаки недавнего кровотечения (стигмы, стигматы)	Тромбированный сосуд					
	Сгусток					
	Пигментные пятна (черные точки)					
	Нет					
Рубец	Количество			Единичный	Участок(ки)	
		Множественные				
Дивертикул	Устье	Большое	Участок(ки)			
		Маленькое				
Свищ			Участок(ки)			
Другой		Определите	Участок(ки)			

4.3. Список терминов для колоноскопии

Следующие термины должны использоваться для описания результатов, полученных при исследовании толстого кишечника.

Таблица 9. Термины для толстого кишечника

ЗАГОЛОВКИ	ТЕРМИНЫ	ПРИЗНАКИ	ХАРАКТЕРИСТИКА ПРИЗНАКОВ	УЧАСТКИ ¹⁰
Норма	Норма			Участок(ки)
Просвет	Расширенный			Участок(ки)
	Стеноз	Внешний вид	Извне	Участок(ки)
			Доброкачественный внутрипросветный	
		Злокачественный внутрипросветный		
		Длина (см)		
		Проходимый	Да/нет	
	Признаки перенесенной операции (состояние после ...)	Тип	Толсто-толстокишечный анастомоз	
Тонко-толстокишечный анастомоз				
		Колоанальный анастомоз		
		Илеоанальный анастомоз		
		Колостома	Участок(ки)	
	Шовный материал	Определите		
Содержимое	Кровь	Вид крови	Красная (неизмененная кровь)	Участок(ки)
			Сгустки	
			Измененная кровь	
	Инородное тело			Участок(ки)
	Паразиты			Участок(ки)
	Экссудат			Участок(ки)
Кал			Участок(ки)	
Стент	Тип	Определите	Участок(ки)	
Слизистая оболочка	Сосудистый рисунок	Внешний вид	Норма	Участок(ки)
			Усиленный	
			Ослабленный (нечеткий)	
		Протяженность	Локально	
			Сегментарно	
			Диффузно	
	Эритематозная (гиперемированная)	Протяженность	Локально	Участок(ки)
			Сегментарно	
			Диффузно	
	Застойная (отечная)	Протяженность	Локально	Участок(ки)
			Сегментарно	
			Диффузно	
	Зернистая	Протяженность	Локально	Участок(ки)
			Сегментарно	
			Диффузно	
	Ранимая	Протяженность	Локально	Участок(ки)
			Сегментарно	
Диффузно				
	Кровотечение	Есть: самопроизвольное (спонтанное)		
		Есть: контактное		
		Нет		
Изъязвленная слизистая оболочка	Непрерывность	Прерывисто		
		Непрерывно		
	Кровотечение	Есть		
Нет				
	Признаки недавнего кровотечения (стигмы, стигматы)	Есть		
		Нет		
Петехия	Количество	Несколько	Участок(ки)	
		Множественные		

¹⁰ Необходимо указывать все участки толстого кишечника, на которых были обнаружены те или иные изменения.

	Псевдомембрана	Протяженность	Локально	Участок(ки)
			Сегментарно	
			Диффузно	
	Меланоз	Протяженность	Локально	Участок(ки)
			Сегментарно	
			Диффузно	
Плоские поражения	Ангиоэктазия	Количество	Единичная	
			Несколько	
			Множественные	
		Размер ¹¹	Маленькая	
			Средняя	
			Большая	
		Протяженность	Локально	
			Очагово	
			Диффузно	
		Кровотечение	Есть	
			Нет	
		Признаки недавнего кровотечения (стигмы, стигматы)	Есть	
Нет				
Выступающие структуры и поражения (протрузии)	Полип	Количество	Если меньше, чем 5: определить	Участок(ки)
			Если больше, чем 5: множественные	
		Протяженность ¹²	Локально	
			Сегментарно	
			Диффузно	
		Размер	В мм	
	Ножка ¹³	Не имеющий ножки		
		Имеющий ножку		
	Кровотечение	Есть		
		Нет		
		Признаки недавнего кровотечения (стигмы, стигматы)		
	Псевдополипы	Протяженность	Локально	Участок(ки)
			Сегментарно	
			Диффузно	
	Липома	Размер	Маленькая	Участок(ки)
			Средняя	
			Большая	
	Опухоль-масса ⁷	Размер	В мм	Участок(ки)
			Маленькая	
			Средняя	
Большая				
Длина		Диаметр в мм		
		В см		
Тип		Подслизистая		
		Грибовидная		
		Изъязвленная		
		Инфильтративная		
	Ворсинчатая			
Обтурирующая	Частично			
	Полностью			
Циркулярная	Да			
	Нет			
Кровотечение	Есть: струйное			
	Есть: просачивание			
	Нет			

¹¹ При описании небольшой ангиоэктазии размеры можно давать также в мм.

¹² Этот признак применяется только при описании множественных полипов

¹³ В случае множественных полипов необходимо указывать локализацию всех полипов

		Признаки недавнего кровотечения (стигмы, стигматы)	Есть Нет	
	Гипертрофия анальных сосочков			
	Геморрой	Кровотечение	Есть Нет	
	Шовная гранулема	Количество	Единичная Несколько Множественные	Участок(ки)
	Кондиломы			
Углубленные и подрывные поражения (дефекты)	Эрозия	Количество	Единичная	Участок(ки)
			Несколько	
			Множественные	
		Протяженность	Локально	
	Сегментарно			
	Диффузно			
	Кровотечение	Есть		
		Нет		
	Признаки недавнего кровотечения (стигмы, стигматы)	Есть		
		Нет		
	Афта	Количество	Единичная	Участок(ки)
			Несколько	
			Множественные	
		Протяженность	Локально	
	Сегментарно			
	Диффузно			
	Кровотечение	Есть		
		Нет		
Признаки недавнего кровотечения (стигмы, стигматы)	Есть			
	Нет			
Язва	Количество	Единичная	Участок(ки)	
		Несколько		
		Множественные		
	Размер	Самый большой диаметр в мм		
Кровотечение	Есть: струйное			
	Есть: просачивание			
	Нет			
Признаки недавнего кровотечения (стигмы, стигматы)	Есть			
	Нет			
Рубец	Количество	Единичный	Участок(ки)	
		Множественные		
Дивертикул	Количество	Единичный	Участок(ки)	
		Несколько		
		Множественные		
	Отверстие	Большое		
Маленькое				
Кровотечение	Есть: струйное			
	Есть: просачивание			
	Нет			
Признаки недавнего кровотечения (стигмы, стигматы)	Есть			
	Нет			
Свищ			Участок(ки)	
Анальная трещина ¹⁴				
Другой		Определите		Участок(ки)

4.4 Список терминов для ЭРХПГ

Следующие термины должны использоваться для описания результатов, полученных при исследовании поджелудочной железы и желчевыводящих протоков. Они разделены на анатомические отделы согласно тому, как они визуализируются при ЭРХПГ.

4.4.1. Список терминов для двенадцатиперстной кишки

Термины, используемые в таблице 8 должны применяться для описания результатов, полученных при исследовании двенадцатиперстной кишки.

4.4.2. Список терминов для большого дуоденального сосочка

Следующие термины должны использоваться для описания результатов, полученных при исследовании большого дуоденального сосочка. Рекомендуется определить, было ли расположение сосочка нормальным, парадивертикулярным или интрадивертикулярным.

Таблица 10. Термины для большого дуоденального сосочка

ЗАГОЛОВКИ	ТЕРМИНЫ	ПРИЗНАКИ	ХАРАКТЕРИСТИКА ПРИЗНАКОВ	УЧАСТКИ
Норма	Норма			Участок(ки)
Патологическое отделяемое или содержимое	Кровь			Участок(ки)
	Гной			
	Сладж (замазка, осадок)			
	Вклиненный камень			
	Инородное тело			
	Паразиты			
	Стент			
Дренаж				
Патологические изменения	Стеноз	Внешний вид	Доброкачественный	Участок(ки)
			Злокачественный	
	Выбухание			Участок(ки)
	Застойный (отечный)			Участок(ки)
	Надорванный			Участок(ки)
	Опухоль	Тип	Ворсинчатая	Участок(ки)
			Грибовидный	
			Инфильтративная	
	Признаки предыдущего эндоскопического вмешательства	Тип	Сфинктеротомия: желчного протока	Участок(ки)
			Сфинктеротомия: панкреатического протока	
Сфинктеротомия: желчного и панкреатического протоков				
Надсечение				
Другой		Определите		Участок(ки)

¹⁴ "Трещина" - термин, заменяющий термин "эрозия", который не нужно путать с эрозивными повреждениями, относящимися к ободочной и толстой кишке.

4.4.3. Список терминов для малого дуоденального сосочка

Следующие термины должны использоваться для описания результатов, полученных при исследовании малого дуоденального сосочка.

Таблица 11. Термины для малого дуоденального сосочка

ЗАГОЛОВКИ	ТЕРМИНЫ	ПРИЗНАКИ	ХАРАКТЕРИСТИКА ПРИЗНАКОВ	УЧАСТКИ
Норма	Норма			Участок(ки)
Патологическое отделяемое или содержимое	Кровь			Участок(ки)
	Гной			
	Стент			
	Дренаж			
Патологические изменения	Застойный (отечный)			Участок(ки)
	Надорванный			Участок(ки)
	Опухоль	Тип	Ворсинчатая	Участок(ки)
			Грибовидный	
			Инфильтративный	
Признаки предыдущего эндоскопического вмешательства (состояние после ...)	Тип	Сфинктеротомия	Участок(ки)	
		Надсечение		
Другой		Определите		Участок(ки)

4.4.4. Список терминов для поджелудочной железы

Следующие термины должны использоваться для описания результатов, полученных при исследовании поджелудочной железы.

Таблица 12. Термины для поджелудочной железы

ЗАГОЛОВКИ	ТЕРМИНЫ	ПРИЗНАКИ	ХАРАКТЕРИСТИКА ПРИЗНАКОВ	УЧАСТКИ	
Норма	Норма			Участок(ки)	
Патология	Разделенная поджелудочная железа	Протяженность	Полностью		
			Не полностью		
	Неравномерный (неправильный)	Протяженность	Локально	Участок(ки)	
			Сегментарно		
			Диффузно		
	Расширенный (дилатированный)	Протяженность	Локально	Участок(ки)	
			Сегментарно		
			Диффузно		
	Разрежение ветвей	Протяженность	Локально	Участок(ки)	
			Сегментарно		
			Диффузно		
	Стеноз	Длина		В мм	Участок(ки)
	Обструкция	Причина	Камень	Участок(ки)	
			Опухоль		
			Другое		
Полнота		Неполная			
	Полная				
Камень	Количество	Единичный	Участок(ки)		
		Множественные			
Полость	Количество	Единичная	Участок(ки)		
		Множественные			
	Диаметр		В мм		

Цепь озер			Участок(ки)
Экстравазация			Участок(ки)
Свищ			Участок(ки)
Признаки предыдущих хирургических вмешательств (состояние после ...)			Участок(ки)
Стент			Участок(ки)
Другое			Участок(ки)

4.4.5. Список терминов для желчевыводящих путей

Следующие термины должны использоваться для описания результатов, полученных при исследовании желчевыводящих путей.

Таблица 13. Термины для желчевыводящих путей

ЗАГОЛОВКИ	ТЕРМИНЫ	ПРИЗНАКИ	ХАРАКТЕРИСТИКА ПРИЗНАКОВ	УЧАСТКИ	
Норма	Норма			Участок(ки)	
Патология	Впадение пузырного протока ¹⁵	Расположение по отношению к сосочку	Меньше, чем в 2 см		
			Больше, чем в 2 см		
	Неравномерный (неправильный)	Протяженность	Локально		Участок(ки)
			Сегментарно		
			Диффузно		
	Расширенный (дилатированный)	Протяженность	Престеногически		Участок(ки)
			Локально		
			Сегментарно		
	Разрежение ветвей	Протяженность	Диффузно		
			Локально		Участок(ки)
			Сегментарно		
	Стеноз	Длина	Протяженность		
			В мм		Участок(ки)
		Количество	Единичный		
			Множественный		
	Протяженность	Локальный			
		Сегментарный			
		Диффузный			
	Подозрение на сдавление извне (не стеноз)	Размер	Протяженное		Участок(ки)
	Обструкция	Причина	Короткое		
Камень				Участок(ки)	
Опухоль					
Другое					
Полнота	Неполная				
	Полная				
Камень	Количество	Определите, если меньше, чем 5		Участок(ки)	
		Множественные			
Дефект наполнения ¹⁷ (не камень)	Причина	Размер ¹⁶			
		В мм			
		Воздух		Участок(ки)	
		Замаска			
		Паразиты			
Т-образный дренаж					
Другое					

¹⁵ Этот термин должен использоваться только для описания неправильно низкого впадения пузырного протока в главный желчный проток.

¹⁶ Указывают диаметр самого большого камня

¹⁷ Этот термин никогда не должен использоваться для описания камней

Стент		Определите	Участок(ки)
Экстравазация			Участок(ки)
Полость	Количество	Единичная	Участок(ки)
		Множественные	
	Диаметр	В мм	
Свищ		Определите ...	Участок(ки)
Признаки предыдущих хирургических вмешательств (состояние после ...)		Холецистэктомия	
		Холедоходуоденостомия	
		Холедохоэнтеростомия	
		Холецистоэнтеростомия	
		Трансплантация печени	Участок(ки)
Другой		Определите	Участок(ки)

4.5. Дополнительные диагностические и лечебные процедуры

Следующие термины должны использоваться для описания дополнительных диагностических и лечебных процедур, выполненных во время эндоскопического исследования.

Таблица 14. Термины для дополнительных диагностических и лечебных процедур

ЗАГОЛОВКИ	ТЕРМИНЫ	ПРИЗНАКИ	ХАРАКТЕРИСТИКА ПРИЗНАКОВ	УЧАСТКИ
Диагностические процедуры	Биопсия	Устройство	Щипцы	Участок
			Петля	
			Другое	
		Метод	Холодная	
		Горячая		
	Цель	Гистология		
		Микробиология		
		Тест на <i>Helicobacter pylori</i>		
	Повреждение	Определите		
	Цитология	Повреждение	Определите	Участок
	Хромоскопия	Тип	Распространенная	Участок
			Локальная	
	Краситель	Определите		
Аспирация жидкости			Участок	
Флюороскопия	Тип	Определите	Участок	
Холангиоскопия	Тип	Определите	Участок	
Эндосонография	Тип	Используйте специальную терминологию	Участок	
Функциональное измерение	Тип	Определите	Участок	
Лечебные процедуры	Удаление инородного тела	Тип		Участок
	Полипэктомия	Устройство	Щипцы	Участок ¹⁸
			Петля	
		Метод	Холодная	
			Горячая	
	Результат	Полная		
		Неполная		
Извлечение полипа	Извлечен			
	Не извлечен			
Сфинктеротомия	Рассечение	Да		
	Результат	Успешная		
		Неудачная		

¹⁸ Описывают локализацию, внешний вид, размер и количество удаленных полипов.

Извлечение (экстракция) камня	Результат	Полное	
		Неполное	
		Не удачное	
Литотрипсия	Тип	Определите ...	
	Результат	Успешная Неудачная	
Цистостомия	Тип	Трансжелудочная Трансдуоденальная	
	Результат	Успешное Неудачное	Участок(ки)
Размещение проволочного направителя	Тип	Определите	
	Результат	Успешное Неудачное	
Размещение зонда/дренажа	Тип	Назобилиарный	
		Назоцистикусный	
		Назоэнтеральный	
		Назопанкреатический	
		Стент	
Результат	Успешное Неудачное		
	Другой		
Чрезкожная гастростомия	Тип	Определите	
	Тип удаления	Наружный Внутренний	
	Результат	Успешный Неудачный	
Дилатация	Тип	Управляемый буж Неуправляемый буж Баллонный катетер	Участок
		Размер ¹⁹	
		Результат	Успешная Неудачная
	Повреждение	Определите	
Инъекционная терапия	Введенное вещество	Определите	Участок
	Объем	Определите	
	Цель	Гемостаз	
		Склеротерапия вен	
		Разрушение опухоли	
		Доставка лекарственного препарата	
	Результат	Маркировка	
Успешный Неудачный			
Лигирование	Тип	Определите ...	Участок
	Число	Определите ...	
	Результат	Успешное Неудачное	
<i>Клипирование</i>	<i>Тип</i>	<i>Определите ...</i>	<i>Участок</i>
	<i>Число</i>	<i>Определите ...</i>	
	<i>Результат</i>	<i>Успешное Неудачное</i>	
Протезирование	Тип	Определите ...	Участок
	Длина	В см или мм	
	Диаметр	В Fr или мм	
	Результат	Успешное Неудачное	
Резекция слизистой	Тип	Определите ...	Участок
	Повреждение	Определите ...	
	Результат	Успешная Неудачная	

¹⁹ В Fr.

Тепловая терапия	Тип	Коагуляция	Участок
		Выпаривание	
	Устройство	Монополярный электрод	
		Биполярный электрод	
		Лазер	
		Аргоновый луч	
	Цель	Гемостаз	
		Разрушение ткани	
		Разрушение опухоли	
	Результат	Успешный	
Неудачный			
Фотодинамическая терапия	Тип	Определите	Участок
	Цель	Определите	
	Результат	Успешный Неудачный	
Внутрипросветное облучение	Тип	Определите	Участок
	Цель	Определите	
	Результат	Успешный Неудачный	
Другой		Успешный	Участок

4.6. Осложнения

Следующие термины должны использоваться для описания осложнений.

Таблица 15. Термины для осложнений

Осложнения
Сердечно-легочные
Перфорация
Кровотечение
Панкреатит
Инфекция

5.0. ПОКАЗАНИЯ К ПРОВЕДЕНИЮ ЭНДОСКОПИЧЕСКОГО ИССЛЕДОВАНИЯ

5.1. Возможности

Этот перечень был пересмотрен ASGE, но имеются некоторые различия в применении его между американской и европейской ассоциациями. Списки дополняются и тестируются. В США показания часто используются в качестве обоснования эндоскопии. Признак используется для определения показаний к эндоскопии, которая выполняется по общепринятым стандартам. Однако, возможно проведение эндоскопии без показаний. Например, пациент желает пройти ежегодную колоноскопию даже при отсутствии предшествующего анамнеза в отношении полипов или наследственного рака толстой кишки. В данном случае цель колоноскопии состоит в исключении опухоли, хотя и нет показаний к исследованию.

Рекомендуемый комитетом ASGE список "показаний" нужен как средство оценки уместности и потребности эндоскопического исследования. Этот список был разработан на основе уместности исследования в индивидуальном порядке. Комитет считает, что более важно регистрировать причину эндоскопического исследования, чем строгое соответствие показаний к нему.

Поэтому показания были разделены на такие группы:

1. Симптомы, позволяющие пользователю регистрировать показания, по которым необходимо проведение эндоскопического исследования. Это особенно важно в трудных диагностических случаях.

2. Болезни, входящие в список общих заболеваний, для которых может потребоваться эндоскопическое исследование. Они могут быть квалифицированы как "Подозрение ...", "Для исключения ...", "Для наблюдения, контроля..." или "Для терапии ...".

3. Оценка: этот пункт был представлен в списке "показаний" для регистрации исследований, проведенных в целях оценки статуса гастроинтестинального тракта до или после хирургического вмешательства при отсутствии определенного признака, требующего исследования этого органа.

4. Диагностическое взятие пробы было включено как "показание", поскольку признано, что только выполнение определенных исследований дает возможность взять конкретный материал.

Предложенные списки предусмотрены для каждого исследования.

5.2. Показания к исследованию

5.2.1. Показания к эндоскопии верхнего отдела желудочно-кишечного тракта

Следующие термины должны использоваться для описания показаний к выполнению эзофагогастродуоденоскопии.

Таблица 16. Показания к исследованию верхнего отдела желудочно-кишечного тракта

- СИМПТОМЫ	
Абдоминальный дискомфорт /боль	
Дисфагия	
Гематемезис	
Мелена	
Изжога	
Тошнота и рвота	
Потеря в весе	
Анемия	
Диарея	

- ЗАБОЛЕВАНИЯ	ПРИЗНАК
Опухоль	Подозрение
Желудочно-пищеводная рефлюксная болезнь	Установление
Язва	Исключение
Гастрит	Наблюдение
Стеноз	Для лечения
Желудочно-кишечное кровотечение	
Варикозные вены	
Предраковые заболевания	
Инородное тело	
Метастаз неизвестного происхождения	
- ОЦЕНКА	
Дооперационная	
Послеоперационная	
Скрининг	
Семейный опухолевый анамнез	
Атипичная процедура	Определите
- ДИАГНОСТИЧЕСКОЕ ВЗЯТИЕ ПРОБЫ: определите	

5.2.2. Показания к эндоскопии нижнего отдела желудочно-кишечного тракта

Следующие термины должны использоваться для описания показаний к выполнению колоноскопии.

Таблица 17. Показания к исследованию нижнего отдела желудочно-кишечного тракта

- СИМПТОМЫ	
Кровавый стул	
Мелена неизвестного происхождения	
Диарея	
Абдоминальный дискомфорт/ боль	
Нарушение функции кишечника	
Анемия	
Потеря в весе	
- ЗАБОЛЕВАНИЯ	ПРИЗНАКИ
Полипы	Подозрение
Коло-ректальный рак	Установление
Толстокишечная непроходимость	Исключение
Дивертикулез	Наблюдение
Воспалительные заболевания кишечника:	Для лечения
Болезнь Крона	
Неспецифический язвенный колит	
Заворот кишок	
Ангиоэктазии	
Ишемический колит	
Псевдомембранозный колит	
Метастаз неизвестного происхождения	
- ОЦЕНКА	
Дооперационная	
Послеоперационная	
Скрытые (окулярные) кровотечения	
Скрининг	
Семейный опухолевый анамнез	
Атипичная процедура	Определите
- ДИАГНОСТИЧЕСКОЕ ВЗЯТИЕ ПРОБЫ: определите	

5.2.3. Показания к ЭРХПГ

Следующие термины должны использоваться для описания показаний к выполнению ЭРХПГ.

Таблица 18. Показания к выполнению ЭРХПГ

- СИМПТОМЫ	
Желтуха	
Боль, связанная с поджелудочной железой или желчевыводящими протоками	
- ОТКЛОНЕНИЕ ОТ НОРМЫ БИОХИМИЧЕСКИХ ПОКАЗАТЕЛЕЙ	
Печеночные тесты	
Панкреатические тесты	
- НЕСТАНДАРТНЫЙ ПРОЦЕДУРЫ	Определите
- ЗАБОЛЕВАНИЯ	ПРИЗНАКИ
Камень желчных протоков	подозрение
Камень желчного пузыря	установление
Острый панкреатит	исключение
Хронический панкреатит	наблюдение
Периампулярная опухоль	для лечения
Опухоль поджелудочной железы/желчевыводящих протоков	
Холангит	
Желчные или панкреатические кисты	
Осложнения после операций на желчных путях	
Осложнения после вмешательств (не хирургических) на желчных путях	
Закупорка стента	
- ОЦЕНКА	
Предоперационная	
Послеоперационная	
- ДИАГНОСТИЧЕСКОЕ ВЗЯТИЕ ПРОБЫ: определите	
- ТЕРАПИЯ	
Сфинктеротомия	
Извлечение камня	
Стентирование: желчного / панкреатического протоков	
Замена или удаление стента	
Дилатация: желчного / панкреатического протоков	
Дренирование: желчной, панкреатической системы	
Дренирование кисты	
Гемостаз	

6.0. ЗАКЛЮЧЕНИЕ (ДИАГНОЗ)

6.1. Возможности

Этот список терминов для каждого исследования определяет заключение (единственное или многокомпонентное), которое эндоскопист считает наиболее вероятным на основе макроскопических результатов. Это заключение (не обязательно окончательное) учитывает результаты любых дополнительных процедур типа биопсии / цитологии. Диагностический список был разделен на две части: 1) основные заключения, применительно к ожидаемой распространенности; 2) дополнительные заключения (более редкие), внесенные в список в алфавитном порядке (по английской транскрипции). Решение относительно того, в каком списке появляется специфическое заключение, основано на ожидаемой частоте его обнаружения в Европе. Это "заключение" может быть использовано для вынесения диагноза, учитывая все данные исследования. Такой диагноз будет основан на синтезе всех зарегистрированных результатов осмотра. Это необходимо при описании множества различных повреждений, таких как изменения при воспалительных заболеваниях в кишечнике при колоноскопии.

Комитет рекомендует регистрировать все "отрицательные заключения", также как и положительные. Особенно это важно в тех случаях, когда отсутствуют характерные признаки, как, например, невозможность обнаружить какие-либо признаки кровотечения у пациента с клиникой желудочно-кишечного кровотечения. Поэтому предлагается, чтобы заключения квалифицировались следующим образом: "несомненный", "подозреваемый", "вероятно не существующий" и "определенно исключенный".

6.2. Список заключений для верхнего отдела желудочно-кишечного тракта

6.2.1. Пищевод

Следующие термины должны использоваться при написании заключений после исследования пищевода.

Таблица 19. Список заключений для пищевода

ОСНОВНЫЕ ЗАКЛЮЧЕНИЯ	ПРИЗНАК
Норма	Подозрение на (не исключено)
Рефлюкс-эзофагит	Установлено (определено)
Варикозное расширение вен	Исключено (не обнаружено)
Доброкачественная стриктура	Динамическое наблюдение
Злокачественная опухоль	Лечение
Пищевод Барретта	
Язва	
ДОПОЛНИТЕЛЬНЫЕ ЗАКЛЮЧЕНИЯ	
Ахалазия	
Доброкачественная опухоль	
Дивертикул	
Свищ	
Инородное тело	
Грыжа пищеводного отверстия диафрагмы	
Синдром Меллори-Вейсса	
Кандидозный эзофагит	
Нерефлюксный эзофагит	
Полип	
Признаки перенесенной операции, (состояние после ...)	
Состояние после склеротерапии	
Рубец	
Кольцо Шацкого	
Подслизистая опухоль	

6.2.2. Желудок

Следующие термины должны использоваться при написании заключений после исследования желудка.

Таблица 20. Список заключений для желудка

ОСНОВНЫЕ ЗАКЛЮЧЕНИЯ	ПРИЗНАК
Норма	Подозрение на (не исключено)
Гастропатия:	Установлено (определено)
Эрозивная	Исключено (не обнаружено)
Эритематозная(гиперемия)	Динамическое наблюдение
Гипертрофическая	
Геморрагическая	
Атрофия слизистой оболочки желудка	
Подозрение на гастрит	Лечение
Портальная гипертензивная гастропатия	
Язва желудка	
Кровоточащая язва желудка	В дополнение к главному признаку, для этого специфического термина, можно использовать тип кровотечения согласно классификации Форреста: Тип IА: струйное, Тип IВ: просачивание Тип IА: тромбированный сосуд IВ: фиксированный сгусток крови III: отсутствуют признаки кровотечения (дефект под фибрином). <i>I x: из под плотно фиксированного сгустка, II C: мелкие тромбированные сосуды</i>
Пептическая язва анастомоза	
Злокачественная опухоль:	
Определите если уместно: Желудочный рак	
Полипы	
ДОПОЛНИТЕЛЬНЫЕ ЗАКЛЮЧЕНИЯ	
Ангиоэктазия	
Доброкачественная опухоль	
Кровотечение неизвестного происхождения (источник не выявлен)	
Болезнь Дьелафуа	
Дивертикул	
Ранний желудочный рак	
Сдавление извне	
Свищ	
Инородное тело	
Гастростаз	
Helicobacter pylori	
Папулезная гастропатия	
Паразиты (должны быть добавлены к списку в некоторых странах)	
Признаки перенесенной операции, (состояние после ...)	
Рубец	
Подслизистая опухоль	
Варикозные вены	

6.2.3. Двенадцатиперстная кишка

Следующие термины должны использоваться при написании заключений после исследования двенадцатиперстной кишки.

Таблица 21. Список заключений для двенадцатиперстной кишки

ОСНОВНЫЕ ЗАКЛЮЧЕНИЯ	ПРИЗНАК
Норма	Подозрение на (не исключено)
Дуоденопатия:	Установлено (определено)
Эрозивная	Исключено (не обнаружено)
Эритематозная (гиперемия)	Динамическое наблюдение
Застойная	Лечение
Геморрагическая	
Дуоденальная язва	
Кровоточащая язва двенадцатиперстной кишки	В дополнение к главному признаку, для этого специфического термина, можно использовать тип кровотечения согласно классификации Форреста: Тип IA: струйное, Тип IB: просачивание, Тип IIA: тромбированный сосуд, IIB: фиксированный сгусток крови, III: отсутствуют признаки кровотечения (дефект под фибрином). <i>I x: из под плотно фиксированного сгустка,</i> <i>II C: мелкие тромбированные сосуды</i>
Язвенная деформация двенадцатиперстной кишки	
ДОПОЛНИТЕЛЬНЫЕ ЗАКЛЮЧЕНИЯ	
Ангиоэктазия	
Доброкачественная опухоль	
Кровотечение неизвестного происхождения	
Гиперплазия бруннеровых желез	
Целиакия	
Болезнь Крона	
Дивертикул	
Свищ	
Злокачественная опухоль	
Паразит	
Полип	
Признаки перенесенной операции, (состояние после ...)	
Рубец	
Подслизистая опухоль	
Другое, (определите)	

6.3. Список заключений для нижнего отдела желудочно-кишечного тракта

Следующие термины должны использоваться при написании заключений после исследования толстого кишечника.

Таблица 22. Список заключений для толстого кишечника

ОСНОВНЫЕ ЗАКЛЮЧЕНИЯ	ПРИЗНАК
Норма	Подозрение на (не исключено)
Полип(ы)	Установлено (определено)
Злокачественная опухоль:	Исключено (не обнаружено)
первичная	Динамическое наблюдение
рецидивная (послеоперационная/анастомоза)	
Неспецифический язвенный колит:	
бессимптомный	
умеренной активности	Лечение

выраженной активности	
Болезнь Крона:	
бессимптомная	
умеренной активности	
выраженной активнсти	
Неспецифический колит	
Дивертикулез	
Дивертикулит	
Радиационный колит/проктит	
Геморрой	
ДОПОЛНИТЕЛЬНЫЕ ЗАКЛЮЧЕНИЯ	
Ангиоэктазия (сосудистое расстройство)	
Кровотечение неизвестного происхождения	
Кондиломы	
Инородное тело	
Свищ	
Илеит	
Ишемический колит	
Лимфома	
Меланоз	
Паразиты (должны быть добавлены к списку в некоторых странах)	
Полипоз кишечника	
Пневматоз	
Признаки перенесенной операции, (состояние после ...)	
Послеоперационная стриктура	
Проктит	
Пседомембранозный колит	
Солитарная язва	
Липома	
Другое, (определите)	

6.4. Список заключений для ЭРХПГ

6.4.1. Поджелудочная железа

Следующие термины должны использоваться при написании заключений после исследования поджелудочной железы.

Таблица 23. Список заключений для поджелудочной железы

ОСНОВНЫЕ ЗАКЛЮЧЕНИЯ	ПРИЗНАК
Неудавшаяся панкреатограмма	Подозрение на (не исключено)
Нормальная панкреатограмма	Установлено (определено)
Хронический панкреатит	Исключено(не обнаружено)
Опухоль поджелудочной железы	Динамическое наблюдение
Киста поджелудочной железы	
Стеноз сосочка	
Опухоль ампулы сосочка	Лечение
ДОПОЛНИТЕЛЬНЫЕ ЗАКЛЮЧЕНИЯ	
Атипичное желчно-панкреатическое соединение	
Кольцевидная поджелудочная железа	
Разделенная поджелудочная железа	
Свищ панкреатического протока	
Панкреатический камень	
Паразиты	
Другое (определите)	

6.4.2. Желчевыводящие пути

Следующие термины должны использоваться для написания заключений после исследования желчевыводящих путей.

Таблица 24. Список заключений для желчевыводящих путей

ОСНОВНЫЕ ЗАКЛЮЧЕНИЯ	ПРИЗНАК
Неудавшаяся холангиограмма	Подозрение на (не исключено)
Нормальная холангиограмма	Установлено (определено)
Нормальная постхолецистэктомическая холангиограмма	Исключено(не обнаружено)
Нормальная постсфинктеротомическая холангиограмма	Динамическое наблюдение
Холелитиаз	
Холедохолитиаз	
Холецистолитиаз	
Печеночный литиаз	Лечение (манипуляции)
Литиаз пузырного протока	
Литиаз культы пузырного протока	
Синдром Мирици	
Билиарная опухоль	
Опухоль главного желчного протка	
Опухоль Klatzkin	
Опухоль желчного пузыря	
Сосочковый стеноз	
Ампулярная опухоль	
Окклюзия стента	
ДОПОЛНИТЕЛЬНЫЕ ЗАКЛЮЧЕНИЯ	
Атипичное желчно-панкреатическое соединение	
Свищ желчного протка	
Окклюзия желчного протока	
Истечение желчи	
Билиарная стриктура	
Болезнь Кароли	
Киста общего желчного протока	
Холедохоцеле	
Цирроз	
Гемобилия	
Сосочковый стеноз	
Паразиты	
Склерозирующий холангит	
Синдром застоя	
Гнойный холангит	
Опухоль желчного пузыря	
Другое (определите)	

7.0. ЛИТЕРАТУРА

1. Maratka, Z. Terminology, definitions and diagnostic criteria in digestive endoscopy. Scan J Gastroenterol 1984; 19(suppl 103):1-74.
2. American Society for Gastrointestinal Endoscopy Computer Syllabus, ASGE Computer Committee, Manchester, Ma, May, 1984.
3. Kruss, DM. The ASGE database: computers in the endoscopy unit. Endosc Rev 1987;4:64-70.
4. Maratka Z. Databases for gastrointestinal endoscopy [letter]. Gastrointest Endosc 1992;38(3):395-396.
5. Maratka Z, Schapiro M. Terminology and its application to computer-aided data processing in digestive endoscopy. J Clin Gastroenterol 1990; 12(2):130-131.
6. Maratka Z. Terminology, Definitions and Diagnostic Criteria in Digestive Endoscopy, Third Edition. Bad Homburg: Normed Verlag, 1994.
7. Crespi M, Delvaux M, Schapiro M, Venables C, Zweibel F. Minimal standards for a computerized endoscopic database. Am J Gastro 1994; 89:S144-S153.

8.0. ИСТОРИЯ ПЕРЕСМОТРА

Author	Revision Number	Date	Location
ESGE	1.0a	March 1, 1995	Los Angeles, CA
L. Korman	1.0b	September 5, 1996	Washington DC
L. Korman	1.0c	December 23, 1996	Washington, DC
L. Korman	1.0d	June 12, 1997	Washington, DC
L. Korman	1.0e	November 19, 1997	Washington, DC
L. Korman	1.0f	November 19, 1997	Washington, DC
L. Korman	1.0g	January 21, 1998	Washington, DC
ESGE/ASGE	2.0a	March 6, 1998	Barcelona, Spain
M. Delvaux	2.0b	March 30, 1998	Toulouse, France
L. Korman	2.0c	April 6, 1998	Washington, DC
M. Delvaux	2.0d	April 22, 1998	Toulouse, France
M. Delvaux	2.0e	May 3, 1998	Rome, Italy
M. Delvaux - L.Y. Korman Washington DC	2.0f	June 3, 1998	Toulouse, France
L Korman	2.0g	June 6 1998	Washington, DC

9.0. ИНФОРМАТИВНОЕ ПРИЛОЖЕНИЕ

1.0. Дополнения к пересмотру

Дата: 21 января 1998 г.

Версия 1.0g представляет отредактированную в США МСТ версии 1.0. Эта редакция обсуждалась информационным комитетом ASGE 15.11.1997 г. в Вашингтоне. Решение по включению списка показаний к эндоскопическому исследованию и списка заключений базировалось на результатах предварительных тестов. Определено, что эти списки дополняют существующий список показаний ASGE и будут направлены в рабочий комитет по стандартам для пересмотра и модификации. В дальнейшем, более тщательный анализ проведенных в США тестов показал возможность использования их результатов для модификации МСТ версии 2.0.

2.0. Дополнения к МСТ версии 2.0

2.1. Общие комментарии

Версия 2.0f базируется на анализе результатов исследований, проведенных в Европе и США. Результаты этих исследований будут опубликованы по отдельности в научных журналах и будут суммированы в публикации расширенной версии МСТ, предложенной совместно комитетами ESGE и ASGE.

2.2. Изменения в МСТ

2.2.1. "Главные участки" заменены на "участок(ки)": в анатомических разделах отсутствуют главные участки. "Главное" подразумевает, что имеются "неглавные" участки. Более простое определение - "участок (ки)", которые получены из анатомических таблиц.

2.2.2. Использование термина "другой": другой подразумевается в любой разработанной системе. Всегда должна быть возможность добавить термин, если список неадекватен.

2.2.3. Желудок.

Геморрагическая слизистая оболочка: нет потребности в признаках, которые определяют кровотечение. Слизистая оболочка, кровоточащая или со стигматой на ней, определяется как "геморрагическая".

10.0. Дополнение к МСТ

Воспаление слизистой оболочки пищевода (эзофагит) - гистологический диагноз, но его можно установить эндоскопически, до гистологического исследования, на основании следующих признаков: красная, отечная эрозированная или изъязвленная слизистая оболочка, слизисто-гнойный экссудат, ранимость или кровоточивость, нечеткая Z-линия. В более легких случаях слизистая оболочка красная или застойная, в более серьезных - на слизистой оболочке определяются участки отторгающихся некротических масс и изъязвлений; в последующем может сформироваться стриктура.

1.0. **Рефлюкс-эзофагит**: наиболее частый тип эзофагита, при котором наблюдаются различные степени воспаления и его последствия (остаточные явления). Предлагается следующая классификация (Савари-Миллер):

1.1. **Линейный (1 степень)**: изолированные дефекты слизистой оболочки с желтым основанием и красными краями, распространяющиеся по складкам вверх от Z-линии.

1.2. **Сливной (2 степени)**: дефекты слизистой оболочки, соединенные между собой.

1.3. **Кольцевидный (3 степени)**: похож на описанные выше, но с распространением воспалительных и эрозивных изменений по окружности всего просвета, однако без его сужения.

1.4. **Стенозирующий (4 степени)**: сужение, препятствующее продвижению эндоскопа. Могут быть обнаружены пищевод и язва Барретта.

2.0. **Пищевод Барретта (эндобрахизофагус)**: обычно является следствием желудочно-пищеводного рефлюкса и воспаления. Участок дистальной части пищевода покрыт эпителием желудочного типа; Z-линия может быть смещена вплоть до аортального сужения. В области плоскоклеточно-цилиндрического перехода может быть видно небольшое сужение, которое даже более заметно при дыхании и напряжении. Гистологическим

подтверждением диагноза служит обнаружение в этой части пищевода цилиндрического или переходного эпителия.

2.1. Нециркулярный

2.2. Циркулярный

3.0. **Гиперпластические последствия воспаления (остаточные явления):** зернистый или узловатый вид слизистой оболочки вследствие гиперплазии. Выросты слизистой оболочки (воспалительные полипы).

4.0. **Эзофагит, вызванный едкими веществами (каустический) и ожоги:** распознаются по отчетливому анамнезу. Воспалительные и рубцовые изменения наиболее выражены в зонах физиологических сужений: входное отверстие пищевода, аортальное сужение, терминальная часть пищевода. Острая стадия:

4.1. Степень 1: гиперемия с отеком

4.2. Степень 2: белые или желтые бляшки с образованием псевдомембран

4.3. Степень 3: изъязвленная и кровоточащая слизистая оболочка с плотным экссудатом

4.4. Хроническая стадия: пестрая слизистая оболочка с рубцовыми стриктурами; рубцевание ведет к образованию либо коротких стриктур в зонах физиологических сужений, либо тубулярного стеноза.

5.0. **Кандидозный эзофагит:** характеризуется белыми наложениями или псевдомембранами на поверхности слизистой оболочки, которые нелегко смыть. Может встречаться в любом отделе пищевода.

6.0. **Герпетический эзофагит:** характерными являются пузырьки и застойная слизистая оболочка.

7.0. **Гранулематозный эзофагит (болезнь Крона):** отдельные сегменты воспаленной слизистой оболочки с афтами, имеющие вид "булыжной мостовой", с нормальной слизистой оболочкой между ними.

Варикозно расширенные вены пищевода - основными диагностическими и прогностическими критериями являются: размер, цвет и красные знаки. Размер выражается степенью пролабирования вен в просвет пищевода в момент, когда он полностью расслаблен. Выделяются следующие степени варикозного расширения вен:

Степень 1: продольные варикозно расширенные вены, незначительно возвышающиеся над слизистой оболочкой;

Степень 2: извитые варикозно расширенные вены, более расширенные;

Степень 3: выступающие до половины просвета варикозно расширенные вены; имеют псевдоопухольный вид.

Цвет определяется толщиной стенки: белый или голубой. Красные знаки обусловлены расширением субэпителиальных венул и проявляются либо как изолированные пятна ("красные вишневые пятна"), либо как диффузная эритема; они указывают на повышенный риск развития кровотечения.

- бессимптомные;

- застойные;

- кровоточащие;

со следами (стигматами) недавно перенесенного кровотечения;

"признак белого соска" - тромбоцитарно-фибриновый тромб на варикозной вене, образующийся после прекращения геморрагии.

- тромбированные (например, после склеротерапии).

Стигматы: тромбированный сосуд, фиксированный сгусток и красные или черные точки. Тромбированный сосуд определяется нами как поднятая полукруглая пробка или возвышающееся образование в виде столбика (спички), которые не удаляются при водной ирригации и могут иметь красный, синюшно-красный, черный или белый цвет. К фиксированным сгусткам крови на дне язвы относятся сгустки (более 2 мм), которые остаются на дне язвы после попытки смыть их с помощью активной водной ирригации. Красные или черные точки также трудно смываемы водой.