МІНІСТЕРСТВО ОХОРОНИ ЗДОРОВ'Я УКРАЇНИ
ВІЙСЬКОВО-МЕДИЧНЕ УПРАВЛІННЯ МІНІСТЕРСТВА ОБОРОНИ УКРАЇНИ

Український журнал малоінвазивної та ендоскопічної хірургії

УКРАЇНСЬКИЙ ФОНД ПІДТРИМКИ ТА РОЗВИТКУ
НЕЙРОЕНДОСКОПІЇ ТА ЕНДОСКОПІЧНОЇ НЕЙРОХІРУРГІЇ

ISSN 1029-743 X

Volume 17 No 1
2013

СПЕЦІАЛІЗОВАНИЙ ЖУРНАЛ ГОЛОВНОГО ВІЙСЬКОВО-МЕДИЧНОГО КЛІНІЧНОГО ЦЕНТРУ
«ГОЛОВНИЙ ВІЙСЬКОВИЙ КЛІНІЧНИЙ ГОСПІТАЛЬ» МІНІСТЕРСТВА ОБОРОНИ УКРАЇНИ
ОФІЦІЙНИЙ ЖУРНАЛ УКРАЇНСЬКОЇ АСОЦІАЦІЇ СПЕЦІАЛІСТІВ
ПО МАЛОІНВАЗИВНИМ ЕНДОСКОПІЧНИМ ТА ЛАЗЕРНИМ ТЕХНОЛОГІЯМ
НАУКОВО-ПРАКТИЧНИЙ ЖУРНАЛ АСОЦІАЦІЇ ЛІКАРІВ ЕНДОСКОПІСТІВ УКРАЇНИ

"Український журнал малоінвазивної та ендоскопічної хірургії"
(Укр. ж. малоінвазивної ендоск. хір.) — рецензуємий науково-практичний журнал.

Заснований у 1996 р.

Видається 4 рази на рік.

Затверджено ВАК України
1997 р., 1999 р. та 10.II.2010 постанова №1-05/1

Затверджено
Міжнародним Центром ISSN 5.VII.1998 р.

"Ukrains'kij žurnal maloinvazivnoї ta endoskopičnoї hirurgii"
(Ukr. ž. maloinvazivnoї endosc. hir.)

"Ukrainian Journal of Minimally Invasive and Endoscopic Surgery"
(Ukr. J. Minimally Invasive Endosc. Sur.)

Established in 1996.

Published quarterly.

Засновник
Український фонд підтримки та розвитку нейроендоскопії та ендоскопічної нейрохірургії

Видавник
Київський клінічний госпіталь

Мова видання
українська, російська, англійська.

Сфера розповсюдження
загальнодержавна, зарубіжна.

Свідоцтво про державну реєстрацію
КВ #2301, 23.XII.1996

Передплатний індекс
40719

Підписано до друку
22.I.2013

Наклад
500 примірників

Адреса редакції
01133, Київ, вул. Госпітальна, 18
тел./факс: (044) 522-8379

Сканування, дизайн та комп'ютерна верстка
Куценко С. О.

www.endoscopy.com.ua
www.gvkg.kiev.ua

Головний редактор
Данчин О. Г.

Заступник головного редактора
Данчин А. О.

Редактори
Грубнік В. В., Лурін І. А., Шудрак А. А.

Редакційна колегія
Возіанов О. Ф.
Венцковський Б. М.
Білий В. Я.
Bauer B. L. ***(Germany)***
Бурий О. М.
Cohen A. R. ***(USA)***
Заболотний Д. І.
Зазірний І. М.
Запорожан В. М.
Зозуля Ю. П.
Зубарев П. М. ***(Росія)***
Grotenhuis J. A. ***(Netherlands)***
Fukushima T. ***(USA)***
Мамчич В. І.
Нікішаєв В. І.
Ничитайло М. Ю.
Orljansky V. ***(Austria)***
Палієнко Р. К.
Педаченко Є. Г.
Perneczky A. ***(Germany)***
Поліщук М. Є.
Радіонов Б. В.
Руденко А. Ю.
Саєнко В. Ф.
Samii M. ***(Germany)***
Shabus R. ***(Austria)***
Sosna A. ***(Чехія)***
Teo Ch. ***(USA)***
Тімофеєв О. О.
Тофан А. В.
Фомін П. Д.
Цимбалюк В. І.
Щеглов В. І.

Шеф-редактор
Алхазян А. А.

СУЧАСНІ ТЕХНОЛОГІЇ

4 **Лапароскопическая нефрэктомия в лечении рака почки**
Степушкин С.П., Чайковский В.П., Соколенко Р.В., Новиков С.П., Новиков В.О., Терещенко П.В.

Laparoscopic Nephrectomy for Renal Cell Carcinoma
S.P. Styopushkin, V.P. Chaikovskyi, R.V. Sokolenko, S.P. Novikov, V.O. Novikov, P.V. Tereshenko

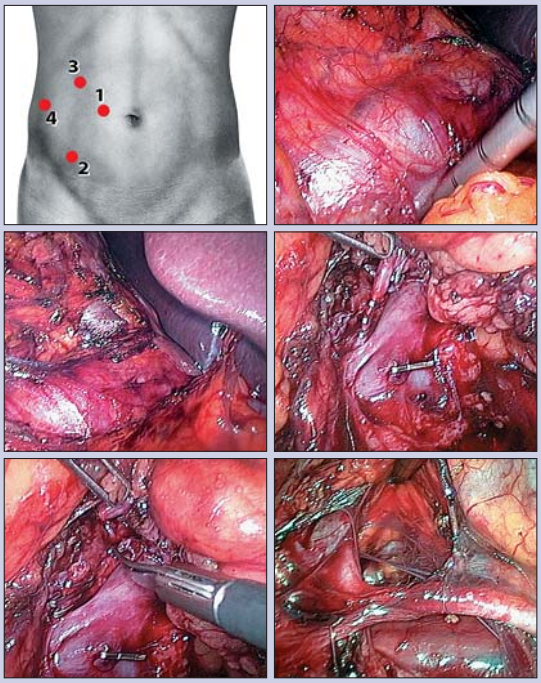

КЛІНІЧНІ ДОСЛІДЖЕННЯ

9 **Ендоскопічна характеристика передракових змін у пацієнтів з ерозіями шлунка при захворюваннях жовчовивідних шляхів**
Соловйова Г.А., Яковенко В.О., Курик О.Г.

Endoscopic Characteristic of Precancer Changes in Patients with Chronic Gastric Erosions and Biliary Tract Diseases
G.A. Solovyova, V.O. Yakovenko, O.G. Kurik

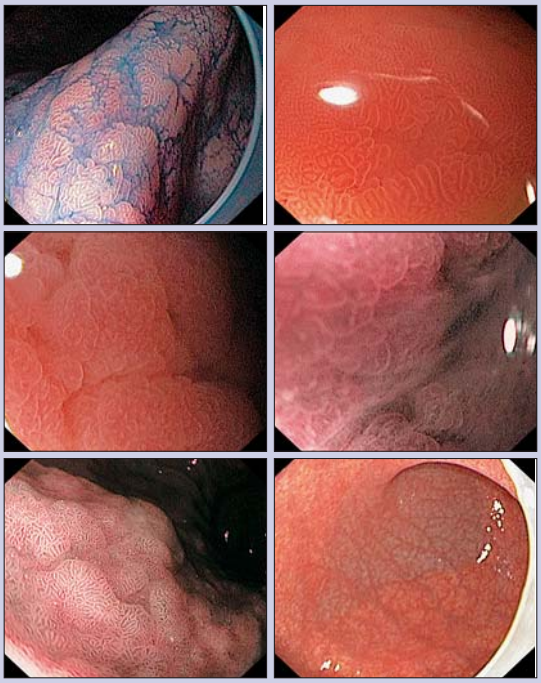

ТЕМАТИЧНІ ОГЛЯДИ

15 **Лапароскопические методы лечения паховых грыж — обзор литературы**
Грубник В.В., Черномаз Р.В., Воротынцева К.О.

Laparoscopic Inguinal Hernia Repair — The Literature Review
V.V. Grubnik, R.V. Chernomaz, K.O. Vorotyntseva

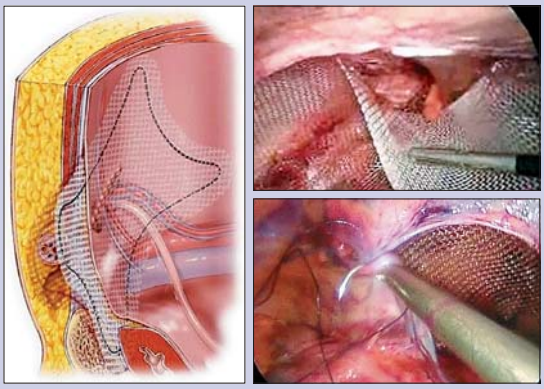

КЛІНІЧНІ РЕКОМЕНДАЦІЇ

25 **Ведение пациентов с предраковыми состояниями и повреждениями в желудке**
Никишаев В.И., Болотских Н.А., Тумак И.Н., Баранников К.В.

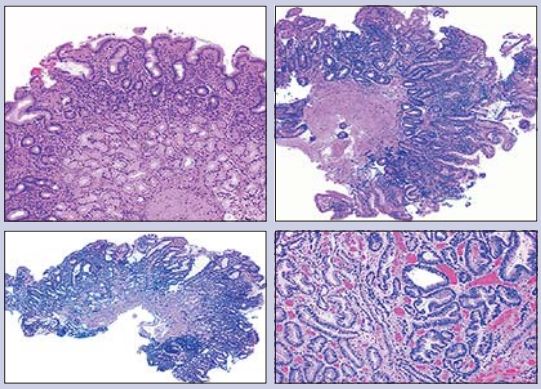

© Український журнал малоінвазивної та ендоскопічної хірургії, 2013
© Український Фонд підтримки та розвитку нейроендоскопії та ендоскопічної нейрохірургії, 2013
© ПАТ "Київський клінічний госпіталь", 2013
Все права защищены. Перепечатка материалов либо их частей в любом виде без письменного согласия держателя авторских прав будет преследоваться в судебном порядке.

© Ukrainian Journal of Minimally Invasive and Endoscopic Surgery, 2013
© Ukrainian Fund of the Support and Development of Neuro-endoscopy and Endoscopic Neurosurgery. All rights reserved.
© Kiev's Clinical Hospital, Medical Corp.

All right reserved.

Вельмишановні автори!
Запрошуємо Вас надсилати статті/рукописи на адресу редакції!

Український журнал малоінвазивної та ендоскопічної хірургії

ISSN 1029-743 X

Редакція "Українського журналу малоінвазивної та ендоскопічної хірургії" **безкоштовно публікує оригінальні** (не комерційні) **статті, та кольорові репродукції до них.**

Редакція приймає статті та рукописи авторів на окремих файлах у форматі Win Word на CD, DVD, флеш накопичувачах, тощо. Рукописи, ілюстрації, диски та ін. не повертаються. Редакція приймає статті на українській, російській та англійській мовах.

Також Ви маєте можливість надіслати статтю/рукопис/ілюстрації на електрону адресу редакції: bomartin@yandex.ru

Відповідальність за коректування наданого авторами власного матеріалу, цитат та посилань несуть автори статей. Однак редакція залишає за собою право представляти отримані роботи для рецензування авторитетним у цій галузі спеціалістам. В таких випадках відгук буде опублікований разом з рецензованою статтею. Редколегія залишає за собою право, в разі особливої потреби, скорочувати та виправляти статті, не змінюючи при цьому їхнього істотного змісту.

Авторські права
Прийняття рукопису до публікації передбачає, що цю роботу відправлено до редакції за згодою усіх авторів установи, де її було виконано; авторські права автоматично переходять від авторів до видавника; рукопис не буде опубліковано де-небудь без згоди власника авторських прав.

Для прискорення роботи авторів дуже просять готувати рукописи відповідно до слідуючих інструкцій:

1. Рукопис повинен бути надрукований **Times New Roman**, 12, через 1,5 інтервали на аркуші форматом А4 (21×29,7 см).

2. Титульний лист повинен мати на українській (або російській) мові та на англійській мові **назву статті та імена авторів, заклад, клініку, відділення,** в якому виконано роботу, адресу закладу для кореспонденції. Далі, сторінки рукопису повинні бути пронумеровані послідовно.

3. Чітке відокремлення друкованого аркуша — важлива допомога читачам. **Кожна стаття повинна мати:** узагальнення (summary), вступ, матеріали та методи, результати, обговорення, література.

4. Узагальнення (summary) повинно бути на англійській мові, мати короткий огляд основних положень роботи. Його розмір може складати від 1/2 до цілої сторінки. Додайте не більше 4 ключових слів у кінці.

5. Вступ пов'язаний в основному з найбільш важливими питаннями статті. Після ознайомлення зі вступною частиною читачу повинно бути зрозуміло, навіщо було виконано дану роботу, та яка мета автора.

6. В частині **матеріали та методи** повинен бути представлений короткий, але чіткий опис, наприклад, основної методики оперативного втручання, або яким чином виконувався експеримент, яка апаратура та техніка використовувалась, обсяг клінічного матеріалу і його підрозділ, види та кількість експериментів і т.д. Ця частина повинна дозволити читачеві контролювати, повторювати і продовжувати наукову роботу авторів.

7. Результати повинні бути викладені чітко та стисло. Таблиці та графіки бажані в тому випадку, якщо вони скорочують текст і збагачують зміст.

8. В **обговоренні** основні результати повинні бути порівняні з результатами, які є в літературі. Їхнє значення в практичній хірургічній роботі рекомендується виділити.

9. Список літератури (у статті — **Література**) повинен бути представлений в алфавітному порядку, пронумерований та ідентифікований з номерами в тексті.

Згадування журналу повинно включати: прізвище(а) та ініціали автора(ів), рік публікації у округлих дужках, повну назву статті, назву журналу — скорочення відповідно "Index Medicus", номер тому (якщо є), номер журналу, перші та останні номери сторінок.

- Борисов А.П., Григорьев С.Г. (1998) Классификация малоинвазивных хирургических вмешательств. Эндоскопическая хирургия. 4: 30-31
- Fay T., Grant F.C. (1923) Ventriculoscopy and intraventricular photography in internal hydrocephalus. JAMA. 46; 80: 461-463

Посилання на книгу, методичні рекомендації повинно включати: прізвище(а) та ініціали автора(ів), рік публікації в округлих дужках, повну назву книги, місце публікації в округлих дужках, видавництво та кількість сторінок.

- Верещагин Н.В., Брагина Л.К., Вавилов С.Б., Левина Г.Я. (1986) Компьютерная томография мозга. (Москва). "Медицина". 256 с.
- Зозуля Ю.А. (1981) Методические рекомендации по диагностике и лечению травматических внутричерепных гематом у больных различных возрастных групп. (Киев). "Здоровье". 25 с.
- Grossman C.B. (1990) Magnetic resonance imaging and computed tomography of the head and spine. (Baltimore). ***Williams and Wilkins, eds.*** 280 p.

Посилання на дисертацію повинно включати: прізвище та ініціали автора, рік публікації в округлих дужках, повну назву дисертації, науковий ступінь пошукача, місце публікації в округлих дужках, кількість сторінок.

- Бхат А.К. (1987) Диагностика и лечение травматических двусторонних субдуральных гематом. Автореф. дис... канд. мед. наук. (Киев). 18 с.

Посилання на тезиси повинно включати: прізвище(а) та ініціали автора(ів), рік публікації в округлих дужках, повну назву тезисів, назва конференції, місце публікації в округлих дужках, перші та останні номери сторінок.

- Блинов Е.И. (1982) Распознавание и лечение хронических внутричерепных гематом. Тез. докл. ***III Всесоюзного съезда нейрохирургов.*** (Москва). с. 23-24
- Danchin A.G. (1997) Endoscopic assisted microsurgery of lateral herniated lumbar disks. In Abstract Book: ***Third Congress on Minimally Invasive Neurosurgery.*** (France). pp 28-29

10. Ілюстрації мають надаватися на окремих файлах, в форматі TIFF або JPEG (maximum quality) з розподільчою здатністю **300 dpi,** та **розміром** не меншим за розмір **репродуціювання**. Категорично **не допускається** надання зображень **імпортованих** у програму **MSWord** або **CorelDraw.**

11. Схеми і графіки повинні бути розбірливими. Доречно віконання графіків або схем за допомогою засобів Microsoft Office, або у кривих.

12. Будь ласка, додайте **у кінці статті** повні імена, титули та повну адресу всіх авторів, закладів, в яких виконано роботу, країну і місто. Вкажіть: з ким, по якій адресі і по якому телефону редакція буде при необхідності мати контакт.

13. Всі ділові контакти (переговори) та особливо всю кореспонденцію відносно остаточного друку необхідно надсилати прямо на адресу Редакції.

Редакція "Українського журналу малоінвазивної та ендоскопічної хірургії"
Клініка нейрохірургії та неврології
Головний військовий клінічний госпіталь
вул. Госпітальна, 18, Київ, 01133, Україна
Тел./факс: +38 (044) 522-83-79
Тел.: +38 (044) 521-82-87
e-mail: bomartin@yandex.ru

© Український журнал малоінвазивної та ендоскопічної хірургії
(2013) Vol. 17; 1: 4-8

ЛАПАРОСКОПИЧЕСКАЯ НЕФРЭКТОМИЯ В ЛЕЧЕНИИ РАКА ПОЧКИ

Степушкин С.П., Чайковский В.П., Соколенко Р.В., Новиков С.П., Новиков В.О., Терещенко П.В.

Урологическое отделение, Днепропетровская городская многопрофильная клиническая больница №4, Украина

Laparoscopic Nephrectomy for Renal Cell Carcinoma

S.P. Styopushkin, V.P. Chaikovskyi, R.V. Sokolenko, S.P. Novikov, V.O. Novikov, P.V. Tereshenko

Urological Department, Central Clinical Hospital #4, Dnepropetrovsk, Ukraine

Received: July 12, 2012
Accepted: September 22, 2012

Адреса для кореспонденції:
вул. Ближня, 31
Днепропетровск, 49000, Україна
тел.:+38-068-404-22-33
e-mail: witamin@ukr.net

Summary

Our objective is comparing the results of traditional open radical nephrectomies and laparoscopic radical nephrectomies in the treatment of patients with renal cancer. One hundred nineteen patients with renal cancer age of 41 to 80 years were divided into 2 groups: open radical nephrectomy (n=79); radical nephrectomy via laparoscopic transabdominal access (n=40). All the patient groups were comparable with regard to the T stage.

In the open nephrectomy group mean duration of surgery was 156 min; mean blood loss — 550 ml; mean hospital stay — 9.5 days; early postoperative complications were observed in 11 cases (2 (2.35%) — bleeding from the ren bed; 9 (10.58%) — postoperative wound infection). In the laparoscopic transabdominal surgery, these were 220 min, 170 ml, and 5.5, respectively; early postoperative complications were observed in 3 cases (1 (2.9%) — bleeding from the ren bed; 1 (2.9%) — postoperative wound infection; 1 (2.9%) — subcutaneous emphysema). The beginning of the enteral feeding after operation was faster after the laparoscopic surgery (in 18 hours, comparatively 36 hours after open nephrectomy). The duration of analgesic application was less after the laparoscopic surgery (24-36 hours, comparatively 48-56 hours after open nephrectomy).

Laparoscopic nephrectomy is the method of choice for pT_2 renal cancer, which yields the same long-term results as open surgery and provides a better quality of life.

Введение

В последние два десятилетия в оперативном лечении урологических больных широкое применение получили лапароскопические операции. В этой связи в оперативной урологии появилось новое направление, которое принято называть урологической лапароскопической хирургией [3-12].

Это направление постепенно оттесняет многие операции, которые выполняются веками открытым путем. Малоинвазивные методы в урологии или вообще в медицине привлекают не только врачей, но и больных. Особенно нужно подчеркнуть качество жизни больных в послеоперационном периоде, где больные отмечают минимальные болевые ощущения, короткий срок пребывания в больнице и быстрое выздоровление.

Лапароскопию начали выполнять с 70-х годов при диагностике урологических заболеваний, таких как брюшной крипторхизм, гидронефроз, рак почки, солитарные кисты, поликистоз почек. В конце 80-х годов

были освоены такие лапароскопические процедуры, как тазовая лимфаденэктомия, перевязка варикозных вен яичка. В начале 90-х были разработаны новые технологии, позволяющие выполнять нефрэктомию, уретеролитотомию, резекцию кист, цистэктомию и др. Несмотря на короткий срок от начала их применения, на сегодняшний день лапароскопические методики приобрели широкое распространение.

Целью нашего исследования является сравнительный анализ результатов нефрэктомии при лечении рака почки, выполненной традиционным открытым и лапароскопическим доступом.

Материалы и методы

Наша работа основана на анализе результатов оперативного лечения 119 больных раком почки в возрасте от 41 до 80 лет при стадии заболевания $T_{1в}$-$T_{3а}$. В зависимости от вида оперативного пособия больные были разделены на 2 группы: в I группе (n=79) выполнена открытая нефрэктомия, во II группе (n=40) — нефрэктомия лапароскопическим трансабдоминальным доступом.

Характеристика групп оперированных больных

Проведен ретроспективный анализ данных пациентов. Средний возраст больных составил — 59 лет в первой группе больных и 62 года во второй. Из первой группы у 49,4% пациентов диагностировано поражение правой почки, у 50,6% — левой, во второй группе 65% и 35% соответственно. Размер опухоли варьировался от 5 см до 28 см в группе больных прооперированных открытым доступом и от 5 см до 11 см в группе больных прооперированных лапароскопически.

В первой группе больных категория Т расценена как $T_{1в}$ у 24%, T_2 у 48,1%, $T_{3а}$ у 27,9%; поражение регионарных лимфоузлов в этой группе отмечалось в 15,2% случаев, отдаленные метастазы выявлены в 19%. Во второй группе соответственно категория Т определена как: $T_{1в}$ у 62,5%, T_2 у 20%, $T_{3а}$ у 17,5%, в 5% случаев с поражением регионарных лимфоузлов, и в 10% случаев с отдаленными метастазами.

Диагностическое обследование больных включало клинический осмотр, лабораторные и инструментальные (ультразвуковое исследование, динамическая нефросцинтиграфия, мультиспиральная компьютерная томография с контрастным усилением) методы исследования.

По стадии основного заболевания, степени распространенности опухоли, характеру сопутствующих заболеваний и их осложнений, полу и возрасту

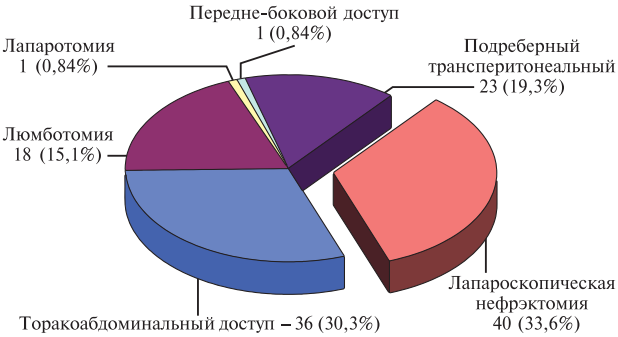

Диаграмма 1. *Типы доступов*

все группы больных были сопоставимы. В группе лапароскопического трансабдоминального доступа больные несколько старше, а средний размер удаляемой опухоли меньше. Очевидно, что лапароскопические операции мы предпочитали исходя не столько из общих данных пациента, сколько из размера опухоли и запущенности процесса.

Подготовка пациента как к открытому оперативному вмешательству, так и в случае лапароскопического доступа не отличается друг от друга (таблица 1). При выполнении открытой нефрэктомии операционный доступ определялся в зависимости от размеров, локализации опухоли почки [1,5,10,11]. Торакоабдоминальный доступ применен в 36 (30,2%) случаях. В 23 (19,3%) случаях был выбран подреберный трансперитонеальный доступ. Срединная лапаротомия выполнена в 1 (0,84%) случае при нефрэктомии с одновременной аднексэктомией. 1 (0,84%) операция проведена передне-боковым доступом при удалении левой половины подковообразной почки. Люмботомия применялась у 18 (15,1%) пациентов.

Типы доступов

Оперативный доступ при лапароскопической нефрэктомии включает в себя создание рабочей полости (пневмоперитонеум), установку троакаров и создание оперативной зоны (диаграмма 1). Брюшную

Таблица 1. *Характеристика групп оперированных больных*

Группы	Открытый доступ, n=79	Лапароскопический доступ, n=40
Рак левой почки	40 (50,6%)	14 (35%)
Рак правой почки	39 (49,4%)	26 (65%)
Размер опухоли	от 5 до 28 см	от 5 до 11 см
TNM стадия		
$T_{1в}$	19 (24%)	25 (62,5%)
T_2	38 (48,1%)	8 (20%)
$T_{3а}$	22 (27,9%)	7 (17,5%)
N_+	12 (15,2%)	2 (5 %)
M_+	15 (19%)	4 (10%)

Рис. 1

Схема расположения троакаров: **А.** На правой почке. **В.** На левой почке.

Рис. 2

Обнаженная нижняя полая вена.

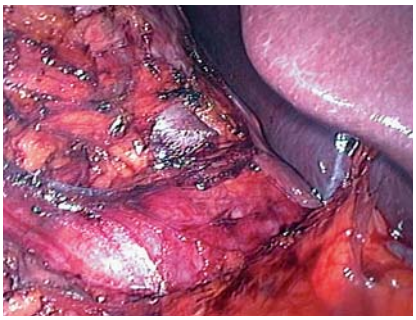

Рис. 3

Обнаженная правая почечная вена.

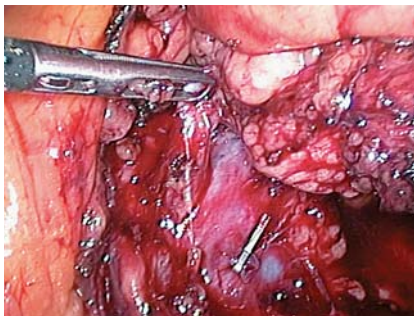

Рис. 4

Левая почечная вена.

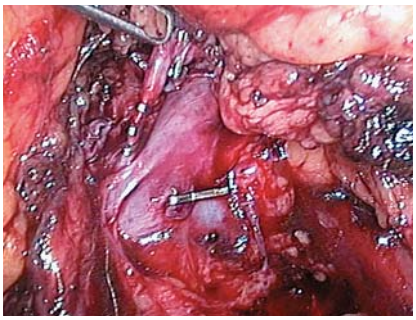

Рис. 5

Клипирование почечной артерии.

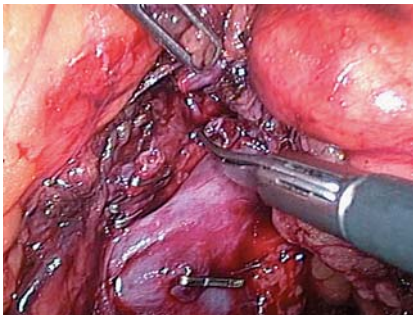

Рис. 6

Пересечение почечной артерии.

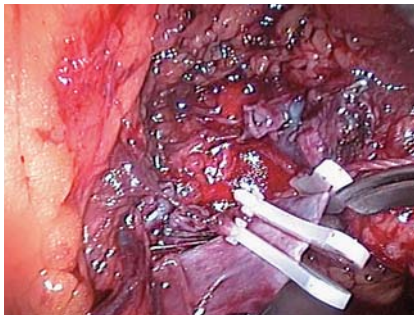

Рис. 7

Клипирование почечной вены.

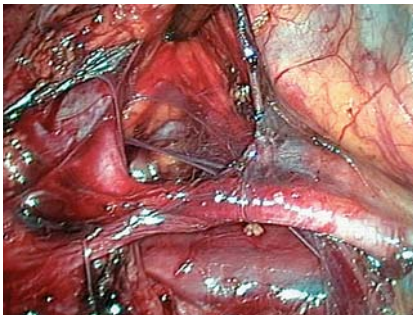

Рис. 8

Мочеточник и гонадная вена.

полость пунктировали иглой Вереса на уровне латерального края прямой мышцы живота. После создания пневмоперитонеума через переднюю брюшную стенку устанавливали троакары [1,2,5,7].

При выполнении лапароскопических трансабдоминальных операций мы использовали боковую укладку под углом 60°. Использовали от 4 до 5 троакаров. Порт №1, 10 мм, устанавливали в месте пункции иглой Вереса и использовали для лапароскопа. Под контролем зрения устанавливали остальные порты. Порт №3, 10 мм, вводили в области подреберья по среднеключичной линии. При выполнении нефрэктомии слева использовали порт №3 диаметром 5 мм. Порты №2 и №4 (11 мм) устанавливали по передней аксилярной линии параллельно портам №1 и №3. При выполнении нефрэктомии слева, как правило, было достаточно 4 троакаров. После ревизии брюшной полости так же, как и при открытой нефрэктомии производили мобилизацию восходящей (при нефрэктомии справа) или нисходящей (при нефрэктомии слева) ободочной кишки путем рассечения париетальной брюшины в латеральном канале вдоль линии Тольда. С правой стороны на незначительном протяжении требовалась мобилизация толстой и 12-перстной кишок для обнажения передней поверхности нижней полой вены (НПВ) и почечной вены [1,2,4,8].

При выполнении операции слева мобилизация нисходящей толстой кишки производилась на большем протяжении. После рассечения селезеночно-толстокишечной связки диссекцию продолжали до визуализации левой почечной вены [1,2,4,8].

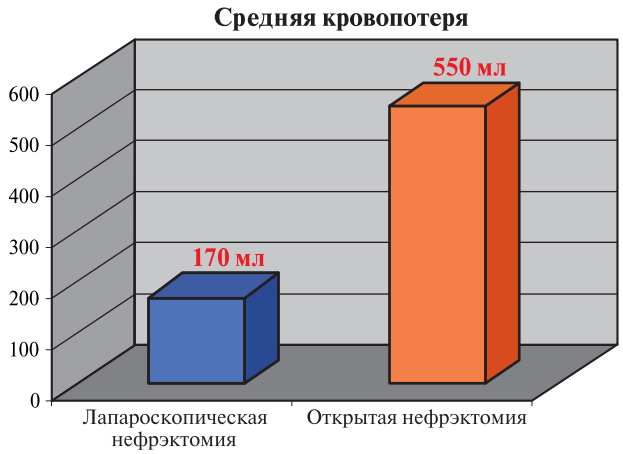

Диаграмма 2. *Средняя кровопотеря*

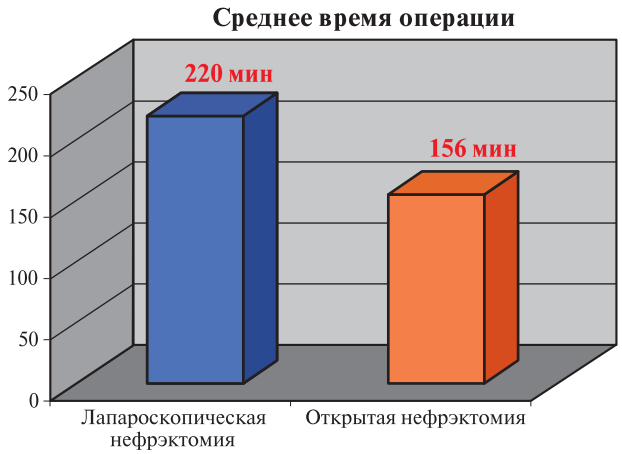

Диаграмма 3. *Среднее время операции*

С левой стороны для доступа к почечной артерии часто приходилось клипировать поясничную, левую надпочечниковую и гонадную вены, впадающие в левую почечную вену. После достаточной мобилизации с помощью больших титановых клипс выполняли клипирование и пересечение почечной артерии. Почечную вену клипировали клипсами *HemoLock*. Проксимальный отдел мочеточника, как правило, визуализировался между нижним полюсом почки и НПВ или аортой [1,2,4,8].

После клипирования и пересечения мочеточника почку полностью мобилизовывали экстрафасциально и удаляли единым блоком с паранефральной клетчаткой через небольшой разрез (5-7 см) в подвздошной области. Морцеляцию при нефрэктомии по поводу опухоли почки не производили, так как это не позволяет провести полноценное морфологическое исследование. В ложе удаленной почки устанавливали страховой дренаж через место стояния одного из портов. Рана в подвздошной области ушивалась наглухо (рис. 1-8).

Таблица 2. *Интраоперационные и послеоперационные осложнения*

Виды осложнений	Осложнения	
	Открытая нефрэктомия	Лапароскопическая нефрэктомия
Интраоперационные осложнения		
Ранение полой вены, кровотечение	2 (2,53%)	-
Отрыв поясничной вены, кровотечение	-	1 (2,5%)
Ранение селезеночных вен, кровотечение	1 (1,26%)	-
Ранение паренхимы печени, субкапсулярная гематома	1 (1,26%)	-
Послеоперационные осложнения		
Кровотечение из ложа почки	2 (2,53%)	1 (2,5%)
Нагноение п\о раны	9 (11,4%)	1 (2,5%)
Подкожная эмфизема	-	1 (2,5%)

Результаты

Сравнительный анализ результатов лечения выполняли по критериям, характеризующим объективный и субъективный статус пациента. Казалось бы, среднее время операции при выполнении нефрэктомии лапароскопическими доступами должно быть больше по сравнению с традиционными вмешательствами, поскольку открытая радикальная нефрэктомия является отработанной методикой, в то время как эндохирургические операции на почке начали выполнять в клинике с 2010 г. Однако по мере накопления опыта, внедрения новых методологических и технических подходов, совершенствования инструментария время лапароскопической операции уменьшается [1,2].

В нашем случае среднее время выполнения лапароскопической нефрэктомии было больше чем при открытом доступе. Интраоперационная кровопотеря (диаграмма 2-3) при выполнении эндохирургической операции составила в среднем 170 мл (±120 мл), а при открытой нефрэктомии в зависимости от доступа — 550 мл (±170 мл). Летальных исходов не было. Из интраоперационных осложнений при лапароскопической нефрэктомии можно отметить лишь в 1 случае (2,5%) отрыв поясничной вены с кровотечением, остановленным интраоперационно (таблица 2). В 1 (2,5%) наблюдении в связи с ранним кровотечением из ложа удаленной почки лапароскопическим доступом выполнена экстренная операция — остановка кровотечения коагуляцией и прошиванием диффузно кровоточащих мягких тканей. Послеоперационные осложнения в раннем послеоперационном периоде, потребовавшие консервативного лечения, наблюдались у 2 (5%) пациентов (нагноение раны — 1; подкожная эмфизема — 1).

В послеоперационном периоде проводили комплексное лечение, включающее профилактическую

Таблица 3. *Реабилитация пациентов в раннем послеоперационном периоде после радикальных нефрэктомийв зависимости от доступа*

	Лапароскопическая нефрэктомия	Открытая нефрэктомия	Критерий Стюдента
Количество койко-дней в стационаре	5,5±1,5 суток	9,5±6,5 суток	p<0,05
Начало энтерального питания после операции	Через 18 часов	Через 36 часов	p<0,05
Длительность применения анальгетиков	24-36 часа	48-56 часа	p<0,05

антибактериальную терапию и 1-2-кратную внутривенную инфузию коллоидных и кристаллоидных растворов с целью коррекции нарушений водно-электролитного баланса. Активизация больных после лапароскопической нефрэктомии начиналась в 1 сутки, они начинали пить воду и принимать жидкую пищу. На 2-3 сутки перистальтика полностью восстанавливается (таблица 3). Наркотические анальгетики назначались в день операции и утром следующего дня однократно.

Заключение

Лапароскопическая нефрэктомия имеет неоспоримые преимущества по сравнению с традиционной (открытой) нефрэктомией и является операцией выбора при раке почки в стадии T_2, обеспечивая непосредственные и отдаленные результаты, сравнимые с открытыми вмешательствами. Преимуществами лапароскопического доступа являются малая травматичность, уменьшение сроков реабилитации больных, сокращение времени пребывания в стационаре и хороший косметический эффект.

Литература

1. Теодорович О.В., Забродина Н.Б., Галлямов Э.А., Преснов К.С., Квон Д.А. (2007) Сравнительная оценка результатов радикальных нефрэктомий, выполненных открытым, лапароскопическим и лапароскопически ассистированным доступами. Онкоурология. 2: 12-16
2. Janetschek G., al-Zachrani H., Vrabec G., Leeb K. (2002) Laparoscopic tumor nephrectomy. Urologe. 41; 2: 101-106
3. Klingler H.C., Remzi M., Janetschek G., Marberger M. (2003) Benefits of laparoscopic renal surgery are more pronounced in patients with a high body mass index. Eur Urol. 43; 5: 522-527
4. Kim I.Y., Clayman R.V. (2005) Laoparoscopic radical nephrectomy. In: Genitourinary Oncology. III ed. Vogelzang N.J., Scarding P.T., Shipley W.U., Coffey D.S. (eds). USA, Lippincott Williams and Wilkins. pp. 731-739
5. Dunn M.D., Portis A.J., Shalhav A.L. et al. (2000) Laparoscopic versus open radical nephrectomy: a 9-year experience. J. Urol. 164: 1153-1159
6. Saika T., Ono Y., Hattori R. et al. (2003) Longterm outcome of laparoscopic radical nephrectomy for pathologic T1 renal cell carcinoma. Urology. 62: 1018-1023
7. Permpongkosol S., Chan D.Y., Link R.E. et al. (2005) Laparoscopic radical nephrectomy: long-term outcomes. J. Endourol. 19; 6: 628-633
8. Pierorazio P.M., Hyams E.S., Lin B.M., Mullins J.K., Allaf M.E. (2012) Laparoscopic radical nephrectomy for large renal masses: critical assessment of perioperative and oncologic outcomes of stage T2a and T2b tumors. Urology.79; 3: 570-575
9. Siani L.M., Ferranti F., Benedetti M., De Carlo A., Quintiliani A. (2011) Laparoscopic versus open radical nephrectomy in T1-T2 renal carcinoma: personal 5-year experience about the oncologic outcome. Minerva. Chir. 66; 4: 317-321
10. Kwon S.Y., Jung J.W., Kim B.S., Kim T.H., Yoo E.S., Kwon T.G. (2011) Laparoscopic versus open radical nephrectomy in t2 renal cell carcinoma: long-term oncologic outcomes. Korean J. Urol. 52; 7: 474-478
11. Vasdev N., Hussein H.K., Davidson A., Wood H., O'Riordan A., Soomro N.A. (2011) Radical renal surgery (laparoscopic and open) in octogenarians. Surgeon. 9; 3: 135-141
12. Patel S.R., Nakada S.Y. (2011) Hand-assisted laparoscopic radical nephrectomy. J. Endourol. 25; 2: 217-223

ПОДПИСКА 2013

Глубокоуважаемые подписчики, читатели, авторы оригинальных статей!

«Украинский журнал малоинвазивной и эндоскопической хирургии» распространяется непосредственно каждому читателю/учреждению Украины редакцией напрямую.

Для получения журнала в 2013 году Вам/Вашему учреждению необходимо прислать заявку в произвольной форме в адрес редакции.

Прием научных статей к публикации проводится по электронной почте на адрес: **bomartin@yandex.ru**
Статьи должны отвечать всем требованиям **Инструкций для авторов** «Украинского журнала малоинвазивной и эндоскопической хирургии».

© Український журнал малоінвазивної та ендоскопічної хірургії
(2013) Vol. 17; 1: 9-14

ЕНДОСКОПІЧНА ХАРАКТЕРИСТИКА ПЕРЕДРАКОВИХ ЗМІН У ПАЦІЄНТІВ З ЕРОЗІЯМИ ШЛУНКА ПРИ ЗАХВОРЮВАННЯХ ЖОВЧОВИВІДНИХ ШЛЯХІВ

Соловйова Г.А., Яковенко В.О., Курик О.Г.

Національний медичний університет ім. О.О. Богомольця, Київ, Україна
Медичний центр «Універсальна клініка «Оберіг», Київ, Україна

Endoscopic Characteristic of Pre-cancer Changes in Patients with Chronic Gastric Erosions and Biliary Tract Diseases

G.A. Solovyova, V.O. Yakovenko, O.G. Kurik

National Medical University named by A.A. Bogomoletz, Kiev, Ukraine
Medical Center «Oberig», Kiev, Ukraine

Received: August 20, 2012
Accepted: September 22, 2012

Адреса для кореспонденції:
Універсальна клініка «Оберіг»
вул. Зоологічна, 3-В
Київ, 03057, Україна
тел.: +38-044-390-03-03
e-mail: o.kuryk@oberigclinic.com

Summary

Frequency of the pre-cancer changes of the stomach in the three groups of patients: with gastric erosions and biliary tract diseases, with gastric erosions and duodenal ulcer disease with gastric erosions and chronic gastritis with using of zoom-endoscopy, NBI, chromoscopy is compared in the article. It is shown, that patients with gastric erosions and biliary tract diseases are characterized by bigger spreading of pre-cancer changes: atrophy, intestinal metaplasia with predominant small intestine in gastric body, intestine metaplasia in antral part of the stomach is revealed more frequently in these category of patients. The high correlation between histological method of investigation and zoom-endoscopy and NBI is revealed.

Key words: gastric erosions and biliary tract disease, zoom-endoscopy, NBI, atrophy, intestinal metaplasia.

Вступ

Ерозивні ураження слизової оболонки шлунка та дванадцятипалої кишки, незважаючи на їх широке розповсюдження, залишаються однією з найменш вивчених форм патології гастродуоденальної зони. При ендоскопічному дослідженні верхнього відділу шлунково-кишкового тракту ерозії виявляються у 10-25% випадків [1-3,8,11,18]. Значна частина ерозій не діагностується, підтвердженням цього є виявлення ерозивних змін шлунка на секційному матеріалі у 6-28% випадків [8,11,18].

Багато питань щодо етіології та патогенезу ХЕ шлунка, незважаючи на досягнення останніх років, залишаються відкритими. Вітчизняні та закордонні публікації не позбавлені протиріч, що у значній мірі затруднює проведення етіотропної та патогенетичної терапії. Гастродуоденальні ерозії не включені у Міжнародну класифікацію хронічних гастритів (ХГ) — "Сіднейську систему"(1990). Лише в ендоскопічній частині "Сіднейської системи" є згадування про можливість візуального виявлення гострих та хронічних ерозій. Не включені гастродуоденальні ерозії і у Х'юстонський варіант "Сіднейської системи" (1996), і у Міжнародну статистичну класифікацію

хвороб X перегляду (1997). Це свідчить про відсутність у їх розробників чітких уявлень про місце та значення ерозій у структурі гастродуоденальної патології [1,2,11,13,16,17,19].

Хронічний гастрит (ХГ) — морфологічна основа всіх *Helicobacter pylori (HP)* асоційованих захворювань. За думкою Аруїна Л.І. (2004), в результаті тривалого хронічного запалення, характерного виключно для *HP*-асоційованого гастриту, порушується система клітинного оновлення в шлунку (прогресують зміни процесів апоптозу та проліферації з домінуванням останньої). Як наслідок цього у СОШ з'являються мішені для дії мутагенних та канцерогенних (зовнішньосередовищних) речовин; епітелій шлунка через атрофію заміщується метапластичним, диспластичним та, нарешті, неопластичним. Асоціація між *HP* та раннім раком шлунка (РШ) на сьогоднішній день не викликає сумніву [15,20,21]. Ще в 1994 році Міжнародне агенство по вивченню раку *(IARC-WHO),* яке входить в структуру ВОЗ, визнало цю інфекцію канцерогеном I порядку. Парадігма змін слизової оболонки шлунка, які починаються запальною інфільтрацією, включають феномен кишкової метаплазії, призводять до атрофії, дисплазії/неоплазії епітелію та мають вихідом рак шлунка кишкового типу — ця парадигма отримала назву «каскада Корреа». На сьогоднішній день відомі молекулярно-клітинні та молекулярно-біологічні механизми каскада Коррея, які обумовлюють накопичення мутацій саме в епітелії атрофованої слизової оболонки шлунка, що багаторазово збільшує ризик малігнізації [5,7,9,12,20,21]. Атрофія слизової оболонки — передраковий стан (ризик розвитку раку зростає багаторазово), кишкова метаплазія розвивається паралельно з атрофією та є ярким її маркером. Зв'язок атрофії слизової оболонки та дисплазії/неоплазії епітелію безперечна, але головне не в цьому. Головне в тому, що послідовність подій дисплазія/неоплазія — рак неминуча, та сьогодні з цього приводу не існує альтернативної точки зору. Ризик розвитку раку шлунка підвищується паралельно тяжкості атрофічного гастриту. Він високий у пацієнтів з тяжким атрофічним гастритом антрального відділу та збільшується більш ніж в 18 разів порівняно зі здоровими особами [4-7,9,10,12,15-17,20,21]. Особливо високий ризик РШ, якщо атрофія виявляється як в антральному, так і в фундальному відділах шлунка (панатрофія, мультіфокальний атрофічний гастрит) та може збільшуватися до 90 разів [4,5,9,10,16,17,20,21].

Матеріали та методи

Ми порівняли частоту передракових змін шлунка (атрофії, кишкової метаплазії, дисплазії) у пацієнтів з ерозіями шлунка при захворюваннях жовчовивідних шляхів (1 основна група) та пацієнтів з ерозіями шлунка при виразковій хворобі дванадцятипалої кишки (ВХДПК) (2 контрольна группа) та хронічним гастритом (ХГ) (3 контрольна група). Пацієнти всіх трьох групп були статистично однорідні за віком, статтю, тривалістю захворювання, розмірами та частотою ерозивних дефектів.

Комплексна відеоезофагогастродуоденоскопія (ВЕГДС) виконувалася за допомогою відеокомплексу *Olympus EVIS EXERA II,* двома відеоезофагогастродуоденоскопами:

- *Olympus Q-180* з високою роздільною здатністю і вузькосмуговою візуалізацією;
- *Olympus Q-160Z* з функціями високої роздільної здатністі, високим збільшенням (до ×115), вузькосмуговою візуалізацією.

Для підсилення якості зображення виконували хромоендоскопію наступним чином. За допомогою шприца об'ємом 20 см^3 крізь інструментальний канал ендоскопу на слизову оболонку наносили розчини барвників у кількості 10-20мл.

В залежності від способу хромоендоскопії для цього використовували наступні розчини барвників:

- 1,5% розчин оцтової кислоти;
- 0,2% водний розчин індигокарміну;
- 1% водний розчин метиленового синього.

Виконували оцінку ямкового малюнка поверхні СОШ. Окремо виділяли круглі, овальні, повздовжні, ворсинчасті, сітчасті і нечіткі ямки. За наявності поверхневих неоплазій оцінювали їх тип за Паризькою ендоскопічною класифікацією поверхневих пухлинних уражень (ранніх пухлин) стравоходу, шлунка і товстої кишки (0-Ip, 0-Is, 0-IIa, 0-IIb, 0-IIc, 0-IIa+IIc, 0-III), а також межі, підкреслені комбінованим забарвленням 1,5% розчином оцтової кислоти і 0,2% водного розчину індигокарміну. Виконували політопну прецизійну біопсію зі всіх виявлених патологічних ділянок СОШ (біопсійні щипці *FB-55K-1; Olympus Optical Co LTD*). Мінімально брали біоптати з п'яти зон. При цьому обов'язково брали біопсію в антральному відділі шлунка по малій і великій кривизнам, в куті шлунка, тілі шлунка по малій і великій кривизнам. Всі зразки тканин промарковані окремо фіксували у 10% розчині нейтрального формаліну.

Далі матеріал проводили у гістопроцесорі карусельного типу *STP-120.* Для заливки парафінових блоків використовували станцію *EC-350,* для різки парафінових блоків — ротаційний мікротом серії *HM-340E,* для фарбування гістологічних препаратів — автомат *Robot-Stainer HMS-740* (всі апарати *Carl Zeiss*). Препарати зафарбовували гематоксиліномеозином, альциановим синім. Використовували мікроскоп *Axioskop 40* з фотокамерою *Axio Cam MRc5 (Carl Zeiss).*

Для оцінки атрофії СОШ використовували візуально-аналогову шкалу *OLGA* (2008), за якою шляхом поетапних підрахунків кількості і відсотка атрофованих залоз у шматочку СОШ визначають ступінь атрофії ХГ.

Встановлювали також ступінь запалення, активності, атрофії, метаплазії, ступеня обсіменіння *Helicobacter pylori (HP)* згідно Сіднейської системи з урахуванням доповнень, сформульованих у Хьстонській класифікації, відрізняли I, II, III ступінь запалення, активності, атрофії, обсіменіння *HP*.

Результати та обговорення

Черговий імпульс у вивченні патології шлунка, в тому числі при атрофії СОШ відбувся завдяки застосуванню ендоскопії зі збільшенням. Стало можливим під час ендоскопічного дослідження отримати зображення структури слизової оболонки шлунка, збільшеного до 115 разів. Основою клінічного застосування ендоскопії зі збільшенням для верифікації змін мікробудови СОШ, в тому числі при атрофії, стали результати робіт по стереоскопії препаратів СОШ *in vitro* [6]. Міжнародна група авторів провела своє дослідження з метою знайти описательну характеристику при ендоскопії зі збільшенням слизової шлунка та кореляцію з HP-асоційованим гастритом та атрофічним гастритом. Виділили 4 групи за комплексом ознак, головною складовою цих комплексів ознак є характеристика мікросудинної сітки. Авторам вдалося зі статистично значимої різницею виділити симптомокомплекс ознак, характерних для атрофії СОШ: це втрата нормальної будови залоз та нерегулярна будова мікросудинної сітки. Їх висновки співпали з результатами роботи японських вчених.

В основі діагностики при ендоскопії зі збільшенням лежить верифікація двох основних структур: 1) субепітеліальної архітектоніки мікроваскулярної сітки *(MV)* та 2) мікроструктури поверхні слизової *(MS)*. Застосування ендоскопії з функцією огляду у вузькосмуговому спектрі світла *(NBI)* дозволяє більш чітко ідентифікувати ці структури.

Субепітеліальна архітектоніка мікроваскулярної сітки *(MV)* ділиться на два типи: для тіла та антрального відділу шлунка. Для тіла шлунка характерна *«honeycomb-like subepithelial capillary network (SECN) pattern with collecting venules (CV)»* — подібна стільнику субепітеліальна мікроваскулярна архітектоніка та венули, що збираються. В режимі *NBI* субепітеліальна капілярна сітка та збиркові венули стають чітко видимими. В антральному відділі субепітеліальна капілярна сітка має будову *coil-shaped SECN,* що можна перекласти як маючу форму котушки. Збиркова венула проглядується глибже і не так чітко, ямки мають лінейну або ретикулярну форму [6].

Використовуючи нові можливості ендоскопії зі збільшенням та режим огляду у вузькому спектрі світла, вдалося виділити ще 3 типу вида слизової при хронічному гастриті, асоційованому з *HP* та атрофією. Другий тип характеризується присутністю субепітеліальної капілярної сітки у вигляді бджолиних сот, але і зникненням малюнку збиркових венул. Третий тип характерізується зникненням малюнка як субепітеліальної капілярної сітки, так і збиркових венул, але відмічається збільшення ямок залоз, оточених еритемою [6]. Атрофічний гастрит відноситься до четвертого типу та характеризується зникненням малюнку субепітеліальної мікроваскулярної сітки та шлункових ямок, а збиркові вени набувають нерегулярний характер розповсюдження. Таким чином, в литературі зустрічається два варіанта описання атрофії слизової оболонки при ендоскопії зі збільшенням: зникнення субепітеліальної капілярної сітки та набуття нерегулярної будови збиркових венул (четвертий тип) та тубулярний тип будови [6].

Таблиця 1. *Ендоскопічні ознаки гастриту тіла шлунка у досліджуваних групах, n (%)*

Ознака	1(151)	2 (73)	3(70)	p_{1-2}	p_{1-3}
Атрофія					
ні	118 (78,2%)	70 (95,9%)	67 (95,7%)	p=0,0007	p=0,001
так	33 (21,8%)	3 (4,1%)	3 (4,3%)	χ^2=11,5	χ^2=10,8
Метаплазія					
ні	134 (88,7%)	72 (98,6%)	69 (98,6%)	p=0,01	p=0,013
так	17 (11,3%)	1 (1,37%)	1 (1,43%)	χ^2=6,5	χ^2=6,2
в тому числі					
повна (тонкокишкова)	11 (64,7%)	1 (100,0%)	1 (100,1%)	p=0,47 χ^2=0,53	p=0,47 χ^2=0,53
неповна (товстокишкова)	6 (35,3%)	-	-		
Дисплазія	3 (2,0%)	-	-	-	-

Таблиця 2. *Оцінка узгодженості результатів ендоскопічних та гістологічних характеристик гастриту тіла шлунка (к — коефіцієнт асоціації)*

Ознака	*Ендоскопічно (n=294)*	*Гістологічно (n=294)*	к (каппа)
Атрофія	39 (13,3%)	47 (16,0%)	0,89 (95% ДІ 0,82-0,97)
Метаплазія	19 (6,5%)	24 (8,16%)	0,88 (95% ДІ 0,77-0,97)
в тому числі			
повна (тонкокишкова)	13 (4,4%)	15 (5,1%)	0,92 (95% ДІ 0,82-0,98)
неповна (товстокишкова)	6 (2,04%)	9 (3,06%)	0,79 (95% ДІ 0,57-0,96)
Дисплазія	3 (1,0%)	4 (1,4%)	0,86 (95% ДІ 0,56-0,94)

Застосовуючи ендоскопію з високою роздільною здатністю, високим збільшенням (до ×115) та вузькосмуговою візуалізацією, ми оцінили ендоскопічні особливості гастриту тіла та антрального гастриту у пацієнтів трьох досліджуваних груп. Враховували при проведенні ендоскопії наявність атрофії, тонко- та товсто кишкової метаплазії в тілі та антральному відділі шлунка. Отримані дані співставляли з результатами, отриманими при гістологічному дослідженні біоптатів. Частота атрофії, кишкової метаплазії, які визначалися ендоскопічно, наведені в таблиці 1.

З даних таблиці видно, що при ендоскопії з високою роздільною здатністю, високим збільшенням та вузьким спектром можна визначити наявність та частоту атрофії та кишкової метаплазії в тілі шлунка. При цьому частота атрофії, яка визначається ендоскопічно, в тілі шлунка достовірно частіше реєструється у пацієнтів 1 основної гупи — з ерозіями шлунка при захворюваннях жовчовивідних шляхів, ніж у пацієнтів 2 групи — з ерозіями шлунка при виразковій хворобі дванадцятипалої кишки та 3 групи — з ерозіями шлунка та хронічним гастритом. Так, атрофія (рис. 1-3) реєструвалася у 33 (21,8%) пацієнтів 1 групи, 3 (4,1%) пацієнтів 2 групи та 3 (4,3%) пацієнтів 3 групи (p_{1-2}=0,0007; p_{1-3}=0,001). Також достовірні відмінності отримані при аналізі частоти кишкової метаплазії при застосованому ендоскопічному дослідженні. Кишкова метаплазія реєструвалася у 17 (11,3%) пацієнтів 1 групи та лише у 1 (1,37%) пацієнта 2 групи та у 1 (1,43%) пацієнтів 3 групи (p_{1-2}=0,01; p_{1-3}=0,013). Серед типів кишкової метаплазії у всіх групах хворих переважала тонкокишкова метаплазія. При проведенні морфологічного дослідження біоптатів тіла шлунка булі отримані ті ж результати: достовірно більша частота атрофії та кишкової метаплазії у пацієнтів з ерозіями шлунка та захворюваннями жовчовивідних шляхів. Результати співставлення ендоскопічного та гістологічного методів дослідження відображені в таблиці 2.

Дані таблиці свідчать про дуже високу кореляцію між результатами гістологічного дослідження та комплексного дослідження: ендоскопії з високим збільшенням, хромоскопії та ендоскопії у вузькому спектрі. Так, коефіциент узгодження к між гістологічним та ендоскопічним методами дослідження у визначенні атрофії тіла шлунка склав 0,89 (95% ДІ 0,82-0,96), кишкової метаплазії в тілі шлунка 0,88 (95% ДІ 0,77-0,97), у діагностики тонкокишкової метаплазії 0,92 (95% ДІ 0,82-0,98), товстокишкової метаплазії 0,79 (95% ДІ 0,57-0,96). Це означає, що ендоскопію з високою роздільною здатністю, високим збільшенням (до ×115) та вузькосмуговою візуалізацією та хромоскопію з високою долею вірогідності можна застосовувати для попередньої діагностики атрофії та кишкової метаплазії тіла шлунка, в тому числі для діагностики типів кишкової метаплазії.

Частота атрофії (рис. 4; рис. 5; рис. 7), кишкової метаплазії (рис. 2; рис. 3; рис. 6) та її типів в антральному відділі шлунка, які визначалися за допомогою ендоскопії з високою роздільною здатністю, високим збільшенням (до ×115) та вузькосмуговою візуалізацзією та хромоскопії представлені в таблиці 3.

Ендоскопічні дані не відрізнялися від результатів гістологічного дослідження біоптатів антрального відділу шлунка: частота атрофії в антральному відділі шлунка достовірно не відрізнялася у всіх трьох досліджуваних групах. Так, в 1 основній групі атрофія реєструвалася у 120 (79,5%) пацієнтів 1 групи, 53 (72,6%) пацієнтів 2 групи (78,6%) пацієнтів 3 групи (p_{1-2}=0,25; p_{1-3}=0,87). Кишкова метаплазія ендоскопічно, також як і гістологічно, достовірно частіше реєструвалася у пацієнтів з ерозіями шлунка при захворюваннях жовчовивідних шляхів. У пацієнтів

Таблиця 3. *Ендоскопічні ознаки антрального гастриту шлунка у досліджуваних групах, n (%)*

Ознака	1(151)	2 (73)	3(70)	p_{1-2}	p_{1-3}
Атрофія					
ні	31 (20,5%)	20 (27,4%)	15 (21,4%)	p=0,25 χ^2=1,3	p=0,87 χ^2=0,02
так	120 (79,5%)	53 (72,6%)	55 (78,6%)		
Метаплазія					
ні	45 (29,8%)	52 (71,2%)	45 (64,3%)	P<0,0001 χ^2=34,4	P<0,0001 χ^2=23,6
так	106 (70,2%)	21 (28,8%)	25 (35,7%)		
в тому числі					
повна (тонко-кишкова)	62 (58,5%)	14 (66,7%)	15 (60,0%)	p=0,48 χ^2=0,49	p=0,89 χ^2=0,02
неповна (товсто-кишкова)	44 (41,5%)	7 (33,3%)	10 (40,0%)		
Дисплазія	5 (3,3%)	1 (1,37%)	1 (1,43%)	p=0,69 χ^2=0,16	p=0,72 χ^2=0,13

Таблиця 4. *Оцінка узгодженості результатів ендоскопічних та гістологічних характеристик антрального гастриту (к — коефіцієнт узгодження)*

Ознака	Ендоскопічно (n=294)	Гістологічно (n=294)	к (каппа)
Атрофія	227 (77,2%)	235 (79,9%)	0,92 (95% ДІ 0,86-0,97)
Метаплазія	152 (51,7%)	169 (57,5%)	0,88 (95% ДІ 0,83-0,93)
в тому числі			
повна (тонко-кишкова)	91 (31,0%)	101 (34,35%)	0,92 (95% ДІ 0,87-0,96)
неповна (товстокишкова)	61 (20,7%)	68 (23,1%)	0,93 (95% ДІ 0,88-0,97)
Дисплазія	7 (2,4%)	9 (3,1%)	0,87 (95% ДІ 0,70-0,99)

Рис. 1

Пацієнт М. Хромоскопия с індігокарміном. Атрофічний гастрит з кишковою метаплазією.

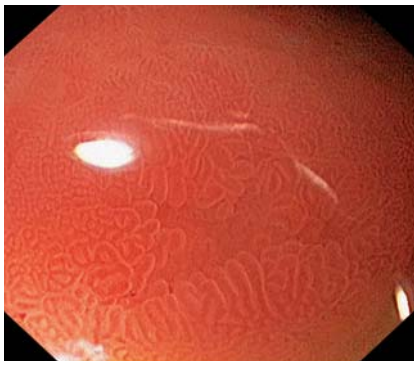

Рис. 2

Пацієнт М. Zoom-эндоскопія. Атрофічний гастрит з кишковою метаплазією.

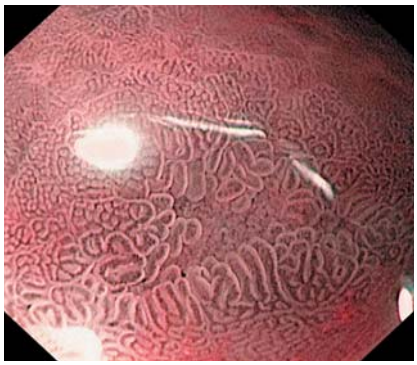

Рис. 3

Пацієнт М. NBI. Атрофічний гастрит з кишковою метаплазією.

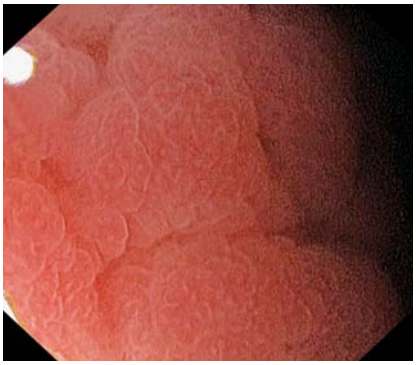

Рис. 4

Пацієнт В. Zoom-ендоскопія. Атрофічний антральний гастрит.

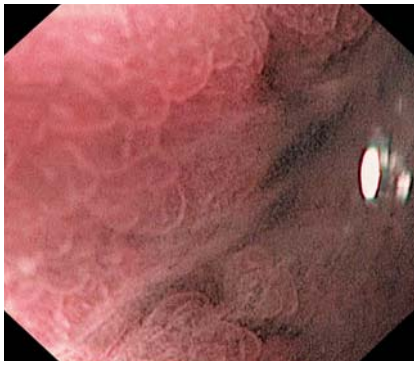

Рис. 5

Пацієнт В. NBI. Атрофічний антральний гастрит.

Рис. 6

Пацієнт В. NBI. Атрофія СО антрального відділу шлунка з ділянками тонкокишкової метаплазиії.

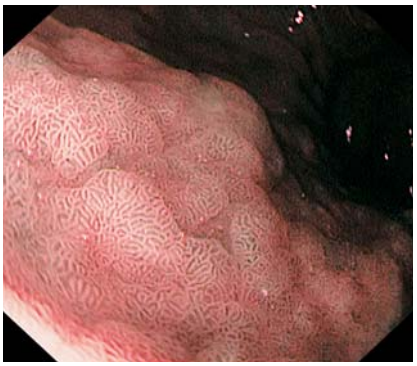

Рис. 7

Пациент В. Ендоскопія зі збільшенням. *NBI.* Атрофія антрального відділу шлунка.

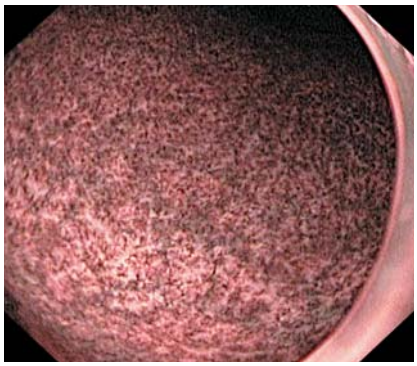

Рис. 8

Пацієнт В. NBI. Атрофія тіла шлунка.

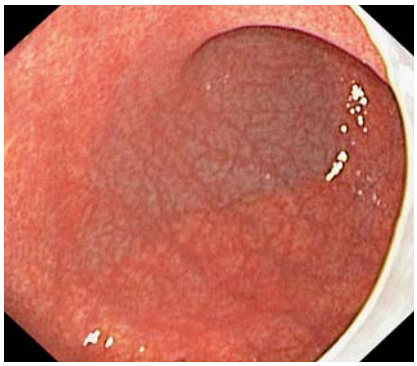

Рис. 9

Пацієнт В. Атрофія тіла шлунка.

1 основної групи кишкова метаплазія в антральному відділі шлунка виявлялася у 106 (70,2%) пацієнтів 1 групи, 21 (28,8%) пацієнтів 2 групи та у 25 (35,7%) пацієнтів 3 групи ($p_{1-2}<0,0001$; $p_{1-3}<0,0001$). Достовірної різниці між типами кишкової метаплазії між групами не було. У всіх групах частіше зустрічалася тонкокишкова метаплазія, яка ендоскопічно реєструвалася у 62 (58,5%) пацієнтів 1 групи, 14 (66,7%) пацієнтів 2 групи та у 15 (60,0%) пацієнтів 3 групи; товстокишкова метаплазія у 44 (41,5%), 7 (33,3%) та у 10 (40,0%) пацієнтів 1, 2 та 3 груп відповідно ($p_{1-2}=0,48$; $p_{1-3}=0,89$). Кореляцію між гістологічним методом дослідження та ендоскопічним (ендоскопією з високою роздільною здатністю, високим збільшенням (до ×115) та вузькосмуговою візуалізацією; хромоскопію) відображає таблиця 4.

Дані таблиці демонструють високу кореляцію між гістологічним та ендоскопічним (ендоскопією з високою роздільною здатністю, високим збільшенням (до ×115) та вузькосмуговою візуалізацією; хроноскопією) методами дослідження при аналізі біоптатів антрального відділу шлунка. Коефіциент узгодженості к між гістологічним та ендоскопічним методами дослідження у наявності атрофії в антральному відділі шлунка склав 0,92 (95%ДІ 0,86-0,97), у наявності кишкової метаплазії 0,88 (95%ДІ 0,83-0,93). Також висока кореляція між ендоскопічним та гістологічним методами дослідження спостерігалася при аналізі типів кишкової метаплазії та дисплазії в антральному відділі шлунка. Коефіцієнт узгодженості в наявності тонкокишкової метаплазії між гістологічним та ендоскопічним методами дослідження склав 0,92 (95%ДІ 0,87-0,96), неповної товстокишкової метаплазії 0,93 (95%ДІ 0,88-0,97), дисплазії 0,87 (95%ДІ 0,70-0,99). Це означає, що ендоскопію з високою роздільною здатністю, високим збільшенням (до ×115) та вузькосмуговою візуалізацією та хромоскопію з високою долею вірогідності можна застосовувати для діагностики атрофії, метаплазії та її типів, дисплазії в антральному відділі шлунка.

Висновки

1. При використанні ендоскопії з високою роздільною здатністю, високим збільшенням (до ×115) та вузькосмуговою візуалізацією та хромоскопії встановлена достовірно більша частота атрофії та кишкової метаплазії в тілі шлунка у пацієнтів з ерозіями шлунка та захворюваннями жовчовивідних шляхів.
2. У пацієнтів з ерозіями шлунка при захворюваннях жовчовивідних шляхів встановлена достовірна більша частота кишкової метаплазії при однаковій частоті атрофії в антральному відділі шлунка.
3. Доведена висока кореляція між гістологічним та ендоскопічним методами діагностики (коливання к від 0,86 при аналізі дисплазії в тілі шлунка до 0,92 при аналізі атрофії, повної (тонкокишкової) метаплазії в антральному відділі шлунка та повної (тонкокишкової) метаплазії в тілі шлунка) при використанні ендоскопії з високою роздільною здатністю, високим збільшенням (до ×115) та вузькосмуговою візуалізацією та хромоскопії.

Література

1. Аруин Л.И., Григорьев П.Я., Исаков В.А., Яковенко Э.П. (1993) Хронический гастрит. (Амстердам). 362 с.
2. Аруин Л.И., Капуллер Л.Л., Исаков В.А. (1998) Морфологическая диагностика болезней желудка и кишечника. (Москва). «Триада-Х». 496 с.
3. Аруин Л.И., Кононов А.В., Мозговой С.И. (2009) Новая классификация хронического гастрита. Актуальные вопросы патологической анатомии: материалы III съезда Рос. общества патологоанатомов. (Самара). 1: 5-8
4. Бабак О.Я. (2009) Современные представления об оценке риска развития и профилактике рака желудка. Сучасна гастроентерологія. 6: 62-66
5. Кашин С.В., Надежин А.С., Иваников И.О. (2006) Атрофия, метаплазия, дисплазия — факторы риска развития рака желудка: обратимые ли эти изменения слизистой оболочки. Клинич. перспективы гастроэнтерол., гепатол. 5: 13-17
6. Князев М.В. (2008) Атрофия слизистой оболочки желудка, как предраковое заболевание. Методы диагностики. Клиническая эндоскопия. 4: 17; 2-11
7. Кононов А.В. (2008) Атрофический гастрит, кишечная метаплазия и дисплазия — существует ли последовательная зависимость? Матер. симпозиума "Хронический гастрит. Лечение банального заболевания или путь канцер-превенции?". (Москва). с. 8-9
8. Маев И.В., Кучерявый Ю.А., Гаджиева М.Г. (2003) Новые подходы к диагностике и лечению хронических эрозий желудка. Рос. журн. гастроэнтерол., гепатол., колопроктол. 4: 43-49
9. Ткач С.М. (2009) Инфекция H.pylori как основная причина желудочного канцерогенеза. Здоров'я України. 8; 213: 21-23
10. Annibale B., Lahner E. (2007) Assessing the severity of atrophic gastritis. Eur. J. Gastroenterol. Hepatol. 19: 1059-1063
11. Borchard F., Malfertheiner P., von Herbay A. et al. (1992) Classification of erosions of the stomach. Results of a meeting of the Study Group of Gastroenterologic Pathology of the German Society of Pathology. Pathologe. 1315: 249-251
12. Correa M., Machado J.C., Ristimäki A. (1996) Basic aspects of gastric cancer. Helicobacter. 14; 1: 36-40
13. Dixon M., Genta R., Yardley J. et al. (1996) Classification and grading of gastritis. Am. J. Surg.Pathol. 20: 1161-1181
14. Rugge M., Correa P., Di Mario F. (2008) OLGA staging for gastritis: a tutorial. Dig Liver Dis. 40; 8: 650-658
15. Rugge M., Correa P., Dixon M.F. (2002) Gastric mucosal atrothy: interobserver consistency using new criteria for classification and grading. Aliment. Pharmacol. Ther. 16: 1249-1259
16. Rugge M., Correa P., Dixon M.F. (2000) Gastric dysplasia. The Padova international classification. Am. J. Surg. Pathol. 24 (2): 167-176
17. Rugge M., Genta R.M. (2005) Staging and grading of chronic gastritis. Hum. Pathol. 36: 228-233
18. Stollte M., Eidt S. (1992) Chronic erosions of the antral mucosa: a sequela of Helicobacter pylori-induced gastritis. Z.Gastroenterol. 30: 846-850
19. Stolte M., Meining A. (2001) The updated Sydney system: classification and grading of gastritis as the basis of diagnosis and treatment. Can. J. Gastroenterol. 15: 591
20. Wang J., Xu L., Shi R. et al. (2011) Gastric atrophy and intestinal metaplasia before and after Helicobacter pylori eradication: a meta-analysis. Digestion. 83: 253-260
21. Weck M.N., Brenner H. (2008) Association of Helicobacter pylori infection with chronic atrophic gastritis: meta-analyses according to type of disease definition. In. J. Cancer. 123: 874-881

© Український журнал малоінвазивної та ендоскопічної хірургії
(2013) Vol. 17; 1: 15-24

ЛАПАРОСКОПИЧЕСКИЕ МЕТОДЫ ЛЕЧЕНИЯ ПАХОВЫХ ГРЫЖ — ОБЗОР ЛИТЕРАТУРЫ

Грубник В.В., Черномаз Р.В., Воротынцева К.О.

Хирургическое отделение, Одесская областная клиническая больница, Украина
Одесский национальный медицинский университет, Украина

Laparoscopic Inguinal Hernia Repair — The Literature Review

V.V. Grubnik, R.V. Chernomaz, K.O. Vorotyntseva

Surgical Department, Odessa Regional Hospital, Ukraine
Odessa National Medical University, Ukraine

Received: November 11, 2012
Accepted: January 29, 2013

Адреса для кореспонденції:
Областна клінична лікарня
Кафедра хірургії №1 Одеського державного медичного університета
вул. акад. Заболотного, 26, Одеса, 65117
тел.: +38-093-985-59-96
e-mail: solnce-sun@ukr.net

Summary

Surgery for inguinal hernias is the most common operations in the abdominal surgery. In Western countries, including the US more than 1.5 million surgeries are performed each year. In Ukraine holds 50-60 thousand transactions per year. The recurrence rate is 15-30%. Thus, surgeries for inguinal hernias have a certain socio-economic importance and influence healthcare costs. Currently, the most commonly used tension-free Liechtenstein operation using polypropylene mesh. There are two main techniques of laparoscopic hernia repair with meshes. In daily practice, the most commonly used mesh size 10×15 cm^2. There is only one randomized controlled trial, which completed Schrenk et al comparing TAPP and TEP surgery for inguinal hernia repair. Comparative studies and conventional studies show that in general the number of postoperative complications is quite low and does not depend on the techniques used during the operation. Consequently, it can be concluded that for the treatment of inguinal hernias, there are two standardized treatment: transabdominal preperitoneal plastic (TAPP) and transabdominal extraperitoneal plastic (TEP). However, the lack of reliable published data that would indicate the superiority of one method of operations. Both of these methods have their advantages and disadvantages. However it is considered that the TAPP operations are simpler and easier to train young professionals. Thus, a large number of publications on the use of laparoscopic techniques in the treatment of inguinal hernia shows that laparoscopic technique are effective, accompanied by a small number of complications and recurrences.

Key words: inguinal hernia, meshes, TAPP, TEP.

Операции по поводу паховых грыж являются одними из самых распространенных в абдоминальной хирургии. В западных странах включая США, более 1.5 миллионов операций проводятся ежегодно. В Украине выполняется 50-60 тысяч операций в год. Частота рецидивов составляет от 15% до 30%. Таким образом, операции по поводу паховых грыж имеют определенное социально-экономическое значение и влияют на затраты системы здраво-охранения.

В настоящее время наиболее часто применяется ненатяжная пластика по Лихтенштейну с использованием полипропиленовых сеток. Данная операция была предложена американским хирургом Лихтенштейном в 1989 г. и имела эффект революции в герниологии, поскольку позволила значительно снизить частоту рецидивов грыж. В начале 90-х годов прошлого столетия была разработана

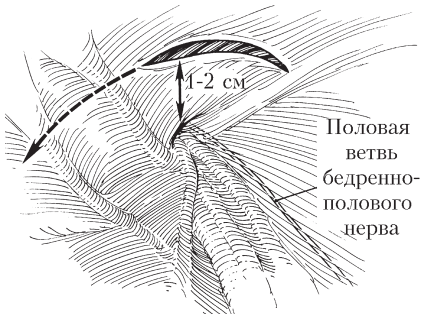

Рис. 1
Рассечение париетальной брюшины.

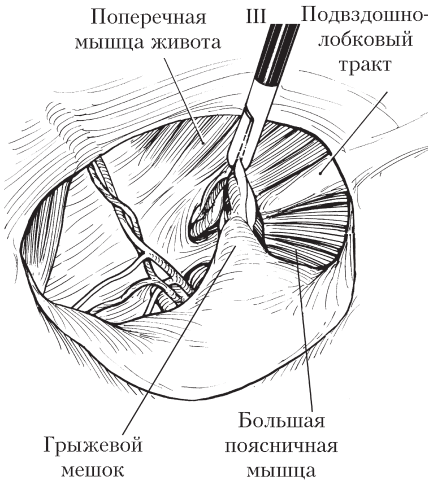

Рис. 2
Анатомические ориентиры паховой области.

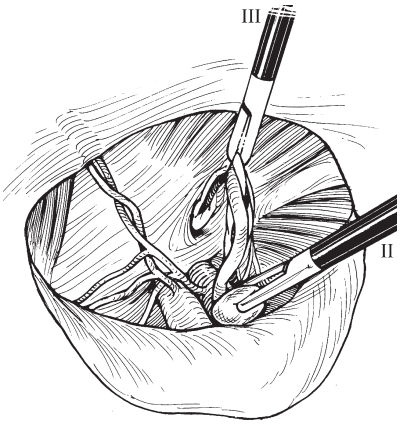

Рис. 3
Выделение элементов пахового канала.

и внедрена в практику лапароскопическая методика герниопластики, которая считается второй революцией в герниологии [22], поскольку лапароскопическая методика позволила значительно уменьшить болевой синдром после операции, сократить сроки выздоровления с одновременным снижением количества рецидивов грыж.

Существуют две основные методики лапароскопической герниопластики. Первая методика TAPP — трансабдоминальная преперитонеальная пластика выполняется после создания пневмоперитонеума и введения в брюшную полость 10 мм троакара в области пупка, через который вводится лапароскоп. Под контролем зрения дополнительно вводятся два 5 мм троакара, через которые и производится операция. Необходимо отметить, что следует использовать усовершенствованные конструкции троакаров. Усовершенствование дизайна троакаров снижает риск развития кровотечения в месте его введения и снижает к минимуму вероятность развития троакарных грыж [11,82]. Bittner и соавторы обнаружили значительные различия между возникновением кровотечения в месте введения различных троакаров (режущий троакар 1,76% против 0,056% конический троакар, $p<0,0001$), а также частотой троакарных грыж (режущий троакар 1,27% против 0,037% конической троакар, $p<0,0001$) [11].

Для безопасного проведения лапароскопической герниопластики и снижения риска повреждения мочевого пузыря ряд авторов предлагают производить предоперационную катетеризацию мочевого пузыря. При полном мочевом пузыре трудность выполнения операции TAPP существенно возрастает [11,77]. Для уменьшения риска травматизации мочевого пузыря во время операции необходимо полное его опустошение до начала вмешательства. Предрасполагающими факторами повреждения мочевого пузыря являются раннее перенесенные операции на брюшной полости, простатэктомии, различные виды облучения, проведенные ранее операции TAPP, а также неопытность оперирующего хирурга. При наличии соответствующего опыта оперирующего хирурга, операции TAPP являются полностью безопасной процедурой, даже после радикальной простатэктомии [84].

При обнаружении грыжи, над грыжевым дефектом рассекается брюшина, которая мобилизуется в медиальном и латеральном направлении с диссекцией элементов семенного канатика и извлечением грыжевого мешка в брюшную полость (рис. 1-3). Для успешного проведения операции важны следующие анатомические ориентиры: медиальная пупочная связка, нижние эпигастральные сосуды (латеральные пупочные связки), глубокое паховое кольцо, передние верхние подвздошные ости, семенной канатик или круглая связка матки. При диссекции определяют следующие структуры: лобковый симфиз, Куперова связка и бедренный канал. Степень диссекции брюшины медиально достигает 1-2 см около лобкового симфиза, краниально на 3-4 см выше непосредственно дефекта, латерально до передних верхних подвздошных остей, каудально минимум 4-5 см ниже подвздошно-лобкового тракта, и на 2-3 см ниже связки Купера на уровне верхнего свода лобковой кости. В результате в предбрюшинное пространство можно установить сетку адекватного размера (минимум 10×15 см^2). Сохранение семенной фасции и поясничной фасции позволяет защитить хрупкие анатомические структуры, такие как семявыносящий проток, сосуды и нервы.

После установки и фиксации сетки, которая должна полностью перекрывать грыжевой дефект и слабые места паховой области, производят ушивание брюшины над сеткой. Сетка должна быть таких размеров, чтобы край ее отступал от краев грыжевого дефекта не менее чем на 4 см, что предотвращает развитие рецидива грыж. При неполном ушивании париетальной брюшины возможно возникновение непроходимости кишечника, которая связана с образованием спаек между сальником или кишечником и сеткой [14]. Перитонеальная брюшина должна быть полностью восстановлена над сеткой для предотвращения контакта синтетического материала с органами брюшной полости. Восстановление брюшины можно выполнить с использованием специальных скоб, такеров, швов, а также клея. Методы фиксации сеток с использованием швов или клея являются достаточно трудоемкими, однако, менее болезненными [11]. Снижение внутрибрюшного

давления (например, до 8 мм рт.ст. или менее) облегчает ушивание брюшины во время наложения обвивного шва, особенно в тяжелых случаях [11]. Данные из Шведского национального регистра грыж показывают большую частоту кишечной непроходимости после операций TAPP чем после операций TEP [14]. Троакарные грыжи являются самыми поздними осложнениями после операций TAPP. Несмотря на то, что существует мнение о необходимости закрытия разрезов только после использования 10 мм троакаров и больше, в литературе известны случаи возникновения осложнений даже после использования троакаров 3-5 мм [36,73,87]. Обзор 63 докладов (24 сообщения о случаях, 27 оригинальных статей, 7 технических записок и 5 обзорных статей) был опубликован в 2004 году. Рекомендацией из данного обзора являлось закрытие разрезов при использовании троакаров больше 10 мм [21].

Вторым методом, который часто используется при лапароскопическом лечении грыж является трансабдоминальная экстраперитонеальная пластика — TEP. При этой методике в области пупка производится разрез длиной 10-12 мм, рассекают фасции и переднюю стенку влагалища прямой мышцы живота. Медиальнее прямой мышцы живота через поперечную фасцию проникают в предбрюшинное пространство, затем вводят троакар со специальным баллоном-диссектором, с помощью которого создают предбрюшинное пространство для выполнения операции. Баллонная диссекция является наиболее часто используемым методом создания экстарперитонеального пространства [47].

Рандомизированные, проспективные, мультицентрические исследования показывают, что баллонная диссекция предбрюшинного пространства является простой и безопасной, что позволяет уменьшить время операции, число конверсий, а также количество послеоперационных осложнений. Модификация техники баллонной диссекции необходима у пациентов с перенесенными операциями на органах малого таза. У таких пациентов баллон раздувается намного меньше, чем у пациентов без перенесенных операций. Это объясняется тем, что у данных пациентов возможен разрыв послеоперационной рубцовой ткани, что может в свою очередь привести к повреждению кишечника, мочевого пузыря или брюшины. Кроме того, у пациентов, у которых белая линия живота доходит до лобкового симфиза возможно повреждения эпигастральных сосудов с развитием серьезного кровотечения.

Другой модификацией создания предбрюшинного пространства является использование углекислого газа для диссекции тканей. Надлобковая техника с иглой Вереша предполагает размещение иглы в пространстве Ретциуса с последующей инсуфляцией углеродного газа и введением троакара [22]. Сложность данного метода заключается в правильном размещении иглы Вереша в изначально очень узком пространстве Ретциуса. При баллонной диссекции в области лобкового симфиза повышается риск возникновения разрыва брюшины. Мультицентрическое рандомизированное исследование показывает, что частота разрывов брюшины составила 24%, при этом потеря пневмоперитонеума была только у 7% пациентов, что требовало перехода к другой технике [40].

Разрывы брюшины являются самой частой причиной конверсии и предрасполагающим фактором к образованию спаек тонкого кишечника, а также образования внутренних грыж. В таких случаях фиксация сеток является ненадежной, так как изменяется давление между брюшной стенкой и покрывающей ее брюшиной, что может привести к миграции установленной сетки не фиксированной такерами. Таким образом, сшивание образовавшегося разрыва брюшины является предпочтительным. В проспективном исследовании с участием 400 пациентов [69], в общей сложности 588 паховых грыж, крошечные дефекты брюшины были у 13% пациентов, данные дефекты были зашиты с использованием различным методов. Для выполнения TEP также используют 3 троакара: один 10 мм для лапароскопа и два 5 мм рабочих троакара. Рабочие троакары могут вводиться по средней линии максимально краниально, как можно дальше от лобкового симфиза.

Другим вариантом расположения троакаров является, когда один рабочий троакар расположен возле камеры, а второй латеральный троакар возле передней верхней подвздошной ости [46]. Данное размещение троакаров делает рабочее пространство больше, что позволяет с легкостью полностью иссечь грыжевой мешок. При необходимости использования дополнительных троакаров они могут быть размещены сбоку от прямой мышцы живота по полулунной линии [26]. Необходимо соблюдать осторожность, чтобы избежать травм нижних эпигастральных сосудов при введении дополнительного троакара. При завершении диссекции в предбрюшинное пространство вводят полипропиленовую сетку размерами 15×12 см, которую, как правило, фиксируют к симфизу и передней брюшной стенке. В некоторых мультицентрических рандомизированных исследованиях наиболее частыми местными осложнениями после операций TEP являются серомы, гематомы и эмфиземы. [39,69]. 56 местных осложнений было выявлено после 457 операций TEP, при этом наиболее значимыми местными осложнениями являлись серомы и гематомы. В некоторых исследованиях авторы предлагают дренировать серомы [39,69]. Необходимо избегать послеоперационных гематом, т.к. их наличие приводит к увеличению риска инфицирования раны и вероятность смещение сетки увеличивается [69].

Вторым по частоте осложнением при использовании лапароскопических методик герниопластики является выраженный болевой синдром, который может возникать как в раннем послеоперационном периоде, так и наблюдаться в отдаленные сроки после операции. Для фиксации сеток используются скобы, такеры и швы. Есть несколько исследований, которые сравнивают острую боль после операции с использованием такеров для фиксации сетки, с методикой без фиксации сетки [35,39]. Хронический болевой синдром, который наблюдается у больных при длительности болевого синдрома более 3 месяцев после операции, также связывают с фиксацией сетки. Возможными причинами развития болей является повреждение нервов, рубцовые образования вследствие прорастания сеток тканями. Все чаще для решения этой проблемы применяются методики операций, при которых сетки не фиксируются, а также используется техника с временной фиксацией сетки при использовании клея. Однако, отсутствие фиксации сетки может привести к рецидиву грыжи, поэтому неизвестно, что является более серьезной проблемой — выраженный болевой синдром

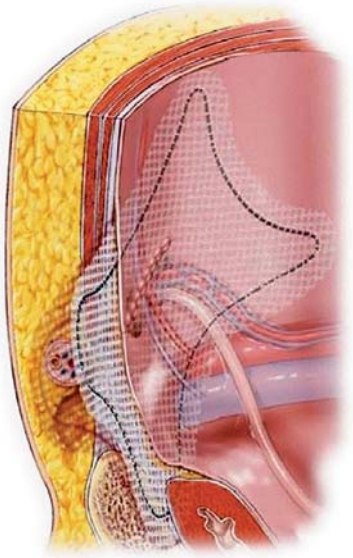

Рис. 4
Сетка MMDI на нитиноловой рамке.

или рецидив грыжи. Частота рецидивов грыжи при наличии и отсутствии фиксации сеток в различных исследованиях представлена в таблице 1 [27,35,32,48].

Smith и соавторы провели исследование, которое сравнивало наличие и отсутствие фиксации сеток при операциях TAPP [65]. В данном исследовании не было статистически достоверной разницы между наличием и отсутствием фиксации сеток, однако у пациентов, которые были включены в данное исследование грыжевые дефекты были маленькие, всего до 2 см^2. В семи проведенных исследованиях которые сравнивали наличие и отсутствие фиксации сеток при операциях TEP [71], также не было отмечено какой-либо разницы в частоте послеоперационных рецидивов грыж. Было проведено три отдельных исследования с избирательной фиксацией сеток. Saggar и Sarangi [58] ретроспективно проанализировали 822 операции TEP и продемонстрировали частоту рецидивов у 0,7% пациентов, в то время как сетки в данном исследовании были зафиксированы только у 28 пациентов с грыжами большого размера. Kapiris и соавт. [32] показал 1% рецидивов грыж после 104 операций TAPP, при этом сетка была зафиксирована только у 9 пациентов с большими грыжами. Частота рецидивов грыж с использованием либо такеров, либо фибринового клея представлена в таблице 2.

Большое количество рандомизированных исследований, включающее 2327 пациентов показывает, что частота рецидивов грыжи при использовании такеров составляет 0,6%, а при использовании фибринового клея — 0,4% [15,42,51,52,59,63,74]. Развитие острого болевого синдрома зависит от применения такеров. Шесть исследований сравнивают наличие хронического болевого синдрома при использовании такеров и фибринового клея [15,39,42,59,63]. Четыре из шести исследований демонстрируют менее выраженный хронический болевой синдром у пациентов, которым сетку фиксировали фибриновым клеем [39,59]. В настоящее время имеются сетки, натянутые на нитиноловую рамку с памятью формы, которые после установки в предбрюшинном пространстве не нуждаются в дополнительной фиксации (рис. 4).

На базе Одесской областной клинической больницы в период с сентября 2009 года по декабрь 2010 года было проведено сравнительное исследование, включающее 50 пациентов с паховыми грыжами. Была выполнена лапароскопическая трансабдоминальная преперитонеальная пластика пахового канала: 28 пациентам с использованием полипропиленовых сеток фирмы Ethicon (группа I) и 22 пациентам с использованием облегченных полипропиленовых сеток с нитиноловым каркасом фирмы MMDI (группа II). Все пациенты обеих групп по основным клиническим параметрам статистически существенно не отличались (табл. 3).

Для выполнения герниопластики TAPP в группе I, у 28 пациентов, использовали обычные полипропиленовые сетки фирмы Ethicon размером 10×15 см. После введения сетки в предбрюшинное пространство, ее расправляли с помощью зажимов, а затем фиксировали, используя от 4 до 8 специальных спиралей (такеров) (рис.5).

Таблица 1. *Количество рецидивов при лапароскопической герниопластике с фиксацией сетки и без фиксации сеток*

	Период наблюдения	Метод герниопластики	Количество рецидивов	
			С фиксацией сеток	Без фиксации сеток
Taylor et al.	8 (6-13) мес.	TEP	1/247	0/253
Smith et al.	16 (1-32) мес.	TAPP	3/273	0/263
Moreno-Egga et al.	36±12 мес.	TEP	0/118	3/111
Koch et al.	19 (6-30) мес.	TEP	0/20	0/20
Garg et al.	17 (6-40) мес.	TEP	1/61	2/1692
Khajanchee et al.	15 (1-23) мес.	TEP	2/67	4/105
Morrison et al.	1 год	TEP	-	1/157
Tamme et al.	Не указано	TEP	-	29/5203

Таблица 2. *Количество рецидивов при лапароскопической герниопластике с фиксацией сеток такерами и фибриновым клеем*

	Период наблюдения	Метод герниопластики	Количество рецидивов	
			Такеры	Фибриновый клей
Olmi et al.	24 мес.	TAPP	0/581	0/222
Lau et al.	1,2 года	TEP	0/94	0/92
Lovisetto et al.	11,7 мес.	TAPP	0/98	1/99
Ceccarelli et al.	19 (4-40) мес.	TAPP	0/87	0/83
Santoro et al.	13.2 (5-24) мес.	TAPP	0/245	0/250
Schwab et al.	23.7 (11-47) мес.	TEP	5/87	2/86
Novik et al.	1, 16, 40 мес.	TEP	0/96	0/9
Topart et al.	28,3±10,9 мес.	TEP	3/117	1/81

Рис. 5

Установка и фиксация обычной полипропиленовой сетки в предбрюшинное пространство.

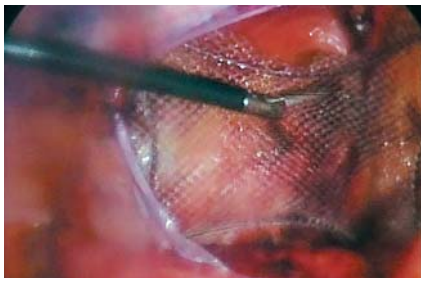

Рис. 6

Установка сетки с нитиноловым каркасом в предбрюшинное пространство.

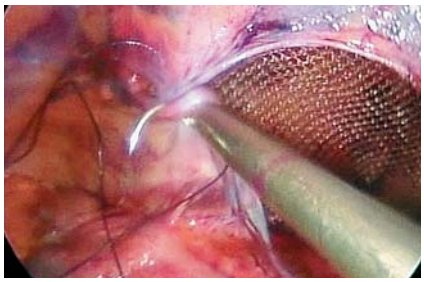

Рис. 7

Восстановление целостности листка париетальной брюшины над сеткой MMDI.

Фиксация данных сеток производилась к куперовой, пупартовой связкам и к мышцам передней брюшной стенки, избегая фиксации в треугольниках «смерти» и «боли». Адекватно зафиксировав сетку такерами, над ней восстанавливалась целостность листка париетальной брюшины путем сшивания ее краев непрерывным швом.

Для выполнения операции TAPP в группе II, у 22 пациентов, использовались облегченные полипропиленовые сетки, натянутые на нитиноловую рамку, американской фирмы MMDI, для введения сетки в брюшную полость ее предварительно скручивали в трубочку и помещали в специальный футляр. В брюшной полости сетку доставали из футляра, который был помещен в троакар. Сетка самостоятельно легко расправлялась в брюшной полости за счет нитиноловой рамки, затем с помощью зажимов сетку устанавливали в предбрюшинное пространство, за счет своей формы она плотно упиралась своими краями в ткани (рис. 6), конгруэнтно повторяя анатомию зоны пахового канала, благодаря чему не требовалось дополнительной фиксации такерами.

После того как сетка фирмы MMDI адекватно закрывала грыжевой дефект, над ней с помощью непрерывного шва восстанавливалась целостность листка париетальной брюшины (рис. 7).

Результаты операций с использованием сеток с нитиноловым каркасом показывают, что время герниопластик с данными сетками уменьшается на 40%, по сравнению с герниопластиками при которых используются обычные полипропиленовые сетки. Средняя длительность операций в группе I составила 56±18 минут, а в группе II — 38±7 минут (p<0,05) — таблица 4. Такая разница во времени связана с тем, что при обычных трансабдоминальных герниопластиках с использованием простых полипропиленовых сеток, 30-40% всего времени операции тратится на расправление сетки в предбрюшинном пространстве и на адекватную фиксацию сетки в зоне пахового канала [19,53,57]. В то время как сетки американской фирмы MMDI за счет нитинолового каркаса не скручиваются во время расправления и установки их в предбрюшинном пространстве. Важно также отметить, что данные сетки, плотно упираясь краями нитиноловой рамки в ткани предбрюшинного пространства, не требуют дополнительной фиксации такерами. В послеоперационном периоде расположение обычных полипропиленовых сеток остается неизвестным, в то время как при помощи обычного рентгенологического исследования, сетки американской фирмы MMDI можно увидеть на обзорных снимках рентгенограммы (рис. 8). Это становится возможным благодаря нитиноловой рамки, на которой зафиксирована сетка [28].

Отсутствие такеров при фиксации сеток с нитиноловым каркасом позволило снизить болевой синдром в несколько раз у пациентов группы II. В то время как у 6 пациентов группы I выраженный болевой синдром, связанный с дополнительной фиксацией сеток такерами, требовал введения нестероидных противовоспалительных средств (НПВС) и наркотических анальгетиков. Такие послеоперационные осложнения как серомы, отек мошонки, дизурические явления чаще возникали у пациентов группы I (таблица 4). Время возвращения к обычным физиче-

Таблица 3. *Характеристика пациентов*

	Группа I, (n=28)	Группа II, (n=22)
Мужчины/Женщины	8/20	6/16
Средний возраст	56,4±13,6	56,1±11,2
ИМТ (кг)	36±6,3	35±7,8
Рецидивные грыжи	9 (32%)	7 (31%)
Сопутствующие заболевания		
Аденома предстательной железы	2	2
Хронический простатит	5	3
Артериальная гипертензия	7	5
ИБС	5	5

Таблица 4. *Сравнительная характеристика оперативного лечения больных с разными видами сетчатых трансплантатов*

	Группа I, (n=28)	Группа II, (n=22)	P, value
Средняя длительность операций (мин.)	56±18	38±7	p<0,01
Средняя длительность нахождения в стационаре (часы)	37,5±6	14,8±3	p<0,01
Среднее время возвращения к физическому труду (дни)	16,2±4,6	8,5±3	p<0,01
Послеоперационные осложнения			
Серомы	3	1	p<0,05
Отек мошонки	4	0	p<0,01
Дизурические явления	3	0	p<0,01

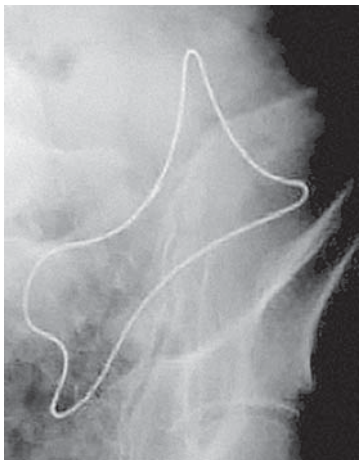

Рис. 8

Рентгеновский снимок пациента, который был оперирован с использованием сетки с нитиноловым каркасом.

ским нагрузкам у пациентов с использованием обычных полипропиленовых сеток наступало через 14-18 дней, а у пациентов, которые были оперированы с использованием новых сеток всего через 7-12 дней (таблица 4).

В послеоперационном периоде осмотр всех пациентов обеих групп проводился через 3, 6 и 12 месяцев. У двух пациентов, которым была выполнена герниопластика с использованием обычных полипропиленовых сеток, был выявлен рецидив грыжи. После тщательного ретроспективного анализа было установлено, что в первом случае причиной рецидива грыжи послужило использование полипропиленовой сетки недостаточно большого размера, а во втором — скручивание сетки при ушивании над ней листка париетальной брюшины. Важно отметить, что у пациентов, которым была выполнена трансабдоминальная герниопластика, с использованием сеток с нитиноловым каркасом американской фирмы MMDI, рецидива грыж не выявлено. В отдаленные сроки наблюдения за пациентами было выявлено, что у 3 пациентов группы I были сильные боли в паховой области, это осложнение можно объяснить тем, что для фиксации полипропиленовых сеток в предбрюшинном пространстве используется большое количество такеров, которые повреждают нервные окончания, тем самым приводят к развитию болевого синдрома. В то время как у пациентов группы II, где сетки с нитиноловым каркасом не требовали дополнительной фиксации такерами, риск развития повреждения нервных окончаний и болевого синдрома был минимальный.

Проведенное сравнительное исследование показывает, что лапароскопические трансабдоминальные герниопластики с использованием сеток с нитиноловым каркасом намного эффективнее по сравнению с трансабдоминальными герниопластиками при выполнении которых используются обычные полипропиленовые сетки. Такой вид герниопластик сопровождается минимальным количеством послеоперационных осложнений, а также отсутствием рецидивов в сроки от 3 до 16 месяцев. Качество используемых сеток для пластики грыж имеет важное значение. Размер используемой сетки так же имеет большее значение [49,50]. Сетки маленького размера являлись независимым фактором риска для развития рецидива грыжи, по сравнению с сетками большого размера, в то время как вес сеток не имел большого значения.

Было найдено несколько исследований, которые сравнивали различные виды хирургических операций с применением разнообразных сеток [67]. Тенденция к снижению частоты рецидивов грыж была замечена при использовании сеток большого размера 10×15 см2. Действительно при использовании сеток небольших размеров риск возникновения рецидива увеличивается вдвое [67]. Большое ретроспективное исследование, включающее более 3000 пациентов, которым была выполнена операция TAPP, показывает, что частота рецидивов грыж составляет 5% при использовании сеток размером 11×6 см^2, и 0,16% рецидивов при использовании сеток размером 15×10 см^2 [32].

Существует два больших рандомизированных исследования, проведенные в Швеции. Одно исследование, включающее в себя 920 пациентов, сравнивает операции TAPP с операциями Шулдайс с периодом наблюдения за пациентами в течение 5 лет, показывает, что частота рецидивов грыж с использованием сеток размером 7×12 см^2 составляет 6,6% [7]. Другое исследование, включающее 1370 пациентов, сравнивает операции TEP с операциями Лихтенштейна, с таким же периодом наблюдения за пациентами, показывает, что частота рецидивов грыж при использовании сеток размером 12×15 см^2 составляет 3-4% [23]. Данные исследований показывают, что размер захлеста сетки должен быть не менее 3 см, это позволит значительно сократить частоту рецидивов грыж.

Таким образом, проанализировав данные литературы, можно рекомендовать оптимальный размер сетки, что позволит значительно снизить частоту послеоперационных рецидивов паховых грыж. Необходимо подчеркнуть, что сетка должна отступать от края грыжевого дефекта как минимум на 3 см по всему периметру, а так же предбрюшинное пространство должно быть адекватно приготовлено с учетом размера используемой сетки [75]. Следовательно, можно сделать выводы, что фактором, предрасполагающим в развитии рецидива грыжи, является именно размер имплантируемой сетки, а не материал из которого она выполнена.

В ежедневной практике чаще всего используют сетки размером 10×15 см^2, даже у худых пациентов. Если же пациент достаточно тучный, нет необходимости использовать сетки большего размера, достаточно использовать две сетки с адекватным захлестом друг на друга. Также некоторые хирурги достаточно часто иссекают углы сетки, тем самым делая ее форму овальной, в этом также нет необходимости. Важным является момент отсепаровки париетальной брюшины на адекватной по размеру площади, чтобы имплантируемая сетка плотно прилегала к мышцам и не сморщивалась. Сетки, натянутые на нитиноловую рамку имеют то преимущество, что при установке не сморщиваются, и со временем не уменьшаются в размерах, что способствует снижению частоты рецидивов [28].

Существует только одно рандомизированное контролируемое исследование, которое выполнил Schrenk с соавторами, сравнивающее TAPP и TEP операции по поводу паховых грыж [61]. Авторы обнаружили, что болевой синдром был менее выражен у пациентов после операций TAPP ($p<0,02$), а также период нахождения в стационаре был короче, по сравнению с пациентами после операций TEP ($p=0,03$). Однако Cochrane в своем обзоре в 2005 году [82] утверждает, что существует недостаточное

количество данных, чтобы сделать вывод в пользу одного из методов лечения паховых грыж. Сравнительные исследования и обычные исследования [11,12,16,22,41,32,56,62, 69,80,85] показывают, что в целом количество послеоперационных осложнений достаточно низкое и не зависит от используемой техники во время операции. Что касается повреждения сосудов, имеется небольшое преимущество методики TAPP: при операциях TAPP повреждение сосудов наблюдалось в 0,25% (35/13475) случаев, при операциях TEP в 0,42% (47/11160) случаев. Частота конверсий меньше после операций TAPP 0,16% (25/15014), в сравнении с операциями TEP 0,66% (70/10593). С другой стороны частота повреждения внутренних органов при операциях TEP 0,11% (14/12009), а при операциях TAPP 0,21% (35/16604); раневая инфекциях меньше после операций TEP 0,02 (2/10350), по сравнению с TAPP 0,08% (14/16122). Троакарные грыжи чаще образуются после метода TAPP 0,6% (78/12700), в сравнении с методом TEP 0,05% (5/10450) [12,16,22,41,32,56,62,69,80].

McCormack и соавторы [45] сравнили результаты операций TAPP и TEP для неопытных хирургов (<20 операций), у них длительность операций была 70 минут при TAPP и 95 минут при TEP. Для опытных хирургов (30 — 100 операций) длительность операций была 40 минут при TAPP и 55 минут при TEP соответственно. Таким образом, можно утверждать, что операции TAPP являются более простыми и удобными в выполнении. Следовательно, можно сделать вывод, что для лечения паховых грыж существует два стандартизированных метода лечения: трансабдоминальная преперитонеальная пластика (TAPP) и трансабдоминальная экстраперитонеальная пластика (TEP). Однако не хватает достоверных опубликованных данных, которые бы свидетельствовали о преимуществе одного из методов операций. У обоих из данных методов есть свои преимущества и недостатки. Однако считается, что операции TAPP являются более простыми и удобными для обучения молодых специалистов.

Рецидивы паховых грыж являются одной из наиболее насущных проблем, которая беспокоит всех общих хирургов. Крупные исследования Дании и Швеции показывают, что частота повторных операций после первых операций варьируется от 3,1% до 17% [10]. А частота рецидивов грыж после повторных операций еще выше, некоторые авторы утверждают, что она составляет 33%. Такая большая частота рецидивов после повторных операций объясняется изменением нормальной анатомии зоны пахового канала, а также рубцовыми изменениями тканей с одновременным их истончением. На протяжении последних двух десятилетий был проведен анализ, который сравнивает общее число послеоперационных осложнений с частотой рецидивов грыж при операциях TAPP и TEP (табл. 5) [25]. Для уменьшения таких больших цифр рецидивов Лихтенштейн предложил использовать сетчатые трансплантаты, которые уменьшают давление на ткани, тем самым уменьшается частота рецидивов. Очень важным моментом при лапароскопическом лечении рецидивных паховых грыж является то, что доступ к дефекту осуществляется через заднюю стенку пахового канала, что позволяет укрепить ткани, которые не были повреждены во время первичной операции.

Обзор литературы, выполненный в 1996 году, показывает то, что операции TAPP при рецидивных паховых грыжах дают намного лучше результаты по сравнению с операциями Лихтенштейна и другими открытыми видами. Частота рецидивов после операций TAPP составляет от 0,5% до 3% соответственно. Ramshaw показывает, что частота рецидивов после вторичных операций TAPP составляет 2% рецидивов, частота рецидивов в исследованиях Bittner составляет 1,1% [11,56]. Исследования из Дании показывают, что частота рецидивов грыж после операций TAPP при рецидивных грыжах составляет 1,3%, а после операций Лихтенштейна при рецидивных грыжах 11,3%. Mahon, Dedemadi и Eklund демонстрируют значительно меньший болевой синдром после операций TAPP в сравнении с открытыми методами герниопластики [20,23,43]. Однако необходимо отметить, что операции TAPP при рецидивных паховых грыжах должны выполняться хирургами, которые хорошо знакомы с данной методикой герниопластики.

Целый ряд исследований показал, что операции TEP при рецидивных паховых грыжах ассоциируются с низкой частотой рецидивов [24,49]. Частота рецидивов грыж после операций TEP при рецидивных грыжах была от 0 до 20%, но большинство исследований показывают, что операции TEP дают меньшую частоту рецидивов по сравнению с открытыми операциями. Ramshaw в своем исследовании показывает, что частота рецидивов после TEP,

Таблица 5. *Послеоперационные осложнения и рецидивы после герниопластик по методу TAPP и TEP*

Герниопластика TAPP			
	Количество пациентов	**Осложнения, n (%)**	**Рецидивы, n (%)**
Bittner et al.	3400	241 (7,1)	31 (0,9)
Phillips et al.	1944	120 (6,2)	19 (1)
Fitzgibbon et al.	562		28 (5)
Felix et al.	733	9 (1,2)	2 (0.2)
Ramshaw et al.	300	13 (4,3)	6 (2)
Fielding et al.	386	4 (1)	2 (0,5)
Kald et al.	339	42 (11)	7 (2)
Lepere et al.	1290	129 (10)	13 (1)
Weiser and Klinge	1216	83 (6,8)	15 (1,2)
Bobrzinsky et al.	809	95 (11,7)	23 (2,84)
Schulz et al.	2500	89 (3,56)	26 (1,04)
Kapiris et al.	3530	300 (8,5)	22 (0,62)
Герниопластика TEP			
	Количество пациентов	**Осложнения, n (%)**	**Рецидивы, n (%)**
Phillips et al.	253	36 (14,2)	2 (0,3)
Felix et al.	382	40 (10,5)	1 (0,2)
Heithold et al.	346	7 (2)	1 (0,4)
McKeman and Laws	633	73 (11,5)	4 (0,6)
Phillips et al.	578	55 (9,5)	0
Ramshaw et al.	600	5 (0,8)	2 (0,3)
Liem et al.	487	15 (3)	16 (3,4)
Lepere et al.	682	68 (10)	7 (1)
Weiser and Klinge	1547	135 (8,7)	8 (0,5)
Ramshaw et al.	924	6 (0,64)	2 (0,21)
Tamme et al.	5203	164 (3,15)	31 (0,6)
Dulucq et al.	3100	167 (5,4)	14 (0,46)

при рецидивных грыжах, составляет 0,3% [56]. Однако, большинство авторов подчеркивают важность опыта хирурга при выполнении операции TEP при рецидивных паховых грыжах [11,20,23,43,56]. Большой разрез кожи и диссекция мышц при открытых операциях по поводу рецидивных паховых грыж сопровождается выраженным болевым синдромом, который требует длительного применения анальгетиков, а также увеличением сроков нахождения в стационаре и временем возвращения к физической работе. Операции TAPP за счет их миниинвазивности сопровождается намного менее выраженным болевым синдромом и ранним возвращением пациентов к нормальной физической работе. Частота раневой инфекции намного ниже после операций TAPP [9,20,23,37,43,49]. Таким образом операции TAPP и TEP являются примерно одинаково эффективными при лечении рецидивных паховых грыж, однако нет отдельных исследований которые бы сравнивали эти два метода лечения.

Из серьезных осложнений при выполнении лапароскопических герниопластик следует отметить перфорацию мочевого пузыря. Перфорация мочевого пузыря обычно встречается при введении троакара над лобком, а также при отсутствии катетеризации мочевого пузыря до операции. Достаточно часто причинами травм являются врожденные аномалии развития самого органа. Повреждение мочевого пузыря можно заподозрить при выделении по мочевому катетеру крови вместе с газом и мочой. В сложных случаях возможно введение в мочевой пузырь водного раствора метиленового синего, для контроля за возможным повреждением мочевого пузыря. При наличии повреждения его необходимо немедленно устранить лапароскопическим путем с участием опытного хирурга с последующим дренированием его в течение 7-10 дней. Незамеченная интраоперационно травма мочевого пузыря может выражаться задержкой мочи, гематурией и дискомфортом внизу живота. При подозрении на травму первоочередными методами исследования являются компьютерная томография, цистография и цистоскопия [55]. Небольшие дефекты мочевого пузыря можно устранить с помощью декомпрессии при введении мочевого катетера, в то время как дефекты большего размера требуют хирургического вмешательства. Наиболее часто повреждения мочевого пузыря происходят при наличии у пациентов в прошлом операций по поводу паховых грыж, а также у пациентов, которые перенесли простатэктомию, поэтому в таких случаях оперирующие хирурги должны быть очень внимательными [11,32]. Прорастание сетки в мочевой пузырь является достаточно редким осложнением. За период с 1994 года было зарегистрировано только восемь случаев подобных осложнений [29]. Вне зависимости от материала сеток, полипропиленового или политетрафторэтиленового, развитие данного осложнения возможно [8,38]. Вероятными причинами развития данного осложнения является неправильное размещение сеток и неадекватная их фиксация. Признаками развития данной патологии являются рецидивирующие инфекции мочевыводящих путей, гематурия, а также образование камней в мочевом пузыре [2].

Задержка мочи встречается намного реже после лапароскопической герниопластики с применением местной анестезии по сравнению с герниопластикой с использованием общей или региональной анестезии. Задержка мочи не является редким осложнением, т.к. достаточно часто для проведения лапароскопических герниопластик используется общая анестезия [79]. Частота данной патологии варьируется от 0,2% до 22,2% у пациентов, которые подвергаются подобным операциям [22,35]. Наиболее часто процент данной патологии составляет 2-7% [44,60,81]. Также предрасполагающими факторами являются пожилой возраст пациентов, наличие симптомов простатита, послеоперационное использование наркотических анальгетиков [34]. Адекватным видом терапии в данных случаях является периодическая катетеризация мочевого пузыря.

Таким образом, большое количество публикаций об использовании лапароскопических методов при лечении паховых грыж показывает, что лапароскопические методики достаточно эффективны, сопровождается небольшим количеством осложнений и рецидивов. Они имеют существенное преимущество перед открытыми методами операций в существенном снижении болевого синдрома, более быстром восстановлении пациентов и возвращении к труду, а также в прекрасном косметическом результате. У худых больных, а так же у больных, которые перенесли внутрибрюшные полостные операции, более целесообразно использовать методику TEP. Методика TAPP является в техническом плане более безопасной и может применятся практически у всех пациентов. Появление на рынке новых сетчатых имплантатов позволяет улучшить результаты лапароскопического лечения паховых грыж.

Литература:

1. Aasvang E., Kehlet H. (2005) Chronic postoperative pain: the case of inguinal herniorrhaphy. B.J.A. 95: 69–76
2. Agrawal A., Avill R. (2006) Mesh migration following repair of inguinal hernia: a case report and review of literature. Hernia. 10: 79–82
3. Alani A., Duffy F., O'Dwyer P.J. (2006) Laparoscopic or open preperitoneal repair in the management of recurrent groin hernias. Hernia. 10: 156–158
4. Alfieri et al. (2006) Chronic pain after inguinal hernia mesh repair: possible role of surgical manipulation of the inguinal nerves. A prospective multicentre study. Chir. Ital. 58: 23–31
5. Amid P.K. (2004) Causes, prevention, and surgical management of postherniorrhaphy neuropathic inguinodynia: triple neurectomy with proximal end implantation. Hernia. 8: 342–349
6. Arregui M.E., Young S.B. (2005) Groin hernia repair by laparoscopic techniques: current status and controversies. World J. Surg. 29: 1052–1057
7. Arvidsson D., Berndsen F.H., Larsson L.G., Leijonmarck C-E., Rimback G., Rudberg C., Smedberg S., Spangen L., Montgomery A. (2005) Randomized clinical trial comparing 5-year recurrence rate after laparoscopic versus Shouldice repair of primary inguinal hernia. Br. J. Surg. 92: 1085–1091
8. Baldassarre E., Valenti G., Porta I.P., Vigano M. (2006) Re: Mesh migration into the bladder after TEP repair: a rare case report. Surg. Laparosc. Endosc. Percutan. Tech. 16: 377–378
9. Beets G.L. et al. (1999) Open or laparoscopic preperitoneal mesh repair for recurrent inguinal hernia? A randomized controlled trial. Surg. Endosc. 13: 323–327
10. Bisgaard T. et al. (2008) Re-recurrence after operation for recurrent inguinal hernia. A nationwide 8-year follow-up study on the role of type of repair. Ann. Surg. 247: 707–711

11. Bittner R., Sauerland S., Schmedt C.G. (2005) Comparison of endoscopic techniques versus Shouldice and other open nonmesh techniques for inguinal hernia repair: a meta-analysis of randomized controlled trials. Surg. Endosc. 19: 605–615
12. Bobrzynski A., Budzynski A., Biesiada Z., Kowalczyk M., Lubikowski J., Sienko J. (2001) Experience — the key factor in successful laparoscopic total extraperitoneal and transabdominal preperitoneal hernia repair. Hernia. 5: 80–83
13. Boldo E. (2008) Pain after laparoscopic bilateral hernioplasty: early results of a prospective randomized double-blinded study comparing fibrin versus staples. Surg. Endosc. 22: 1206–1209
14. Bringman S., Blomqvist P. (2005) Intestinal obstruction after inguinal and femoral hernia repair: a study of 33.275 operations during 1992–2000 in Sweden. Hernia. 9: 178–183
15. Ceccarelli G., Casciola L., Pisanelli M.C., Bartoli A., Di Zitti L., Spaziani A., Biancafarina A., Stefanoni M., Patriti A. (2008) Comparing fibrin sealant with staples for mesh fixation in laparoscopic transabdominal hernia repair: a case-control study. Surg. Endosc. 22: 668–673
16. Chiofalo R., Holzinger F., Klaiber C. et al. (2001) Total endoscopic pre-peritoneal mesh implant in primary and recurrent inguinal hernia. Chirurg. 72: 1485–1491
17. Chowbey P.K. et al. (2006) Totally extraperitoneal repair of inguinal hernia: Sir Ganga Ram Hospital technique. J. Minim. Access. Surg. 2: 160–164
18. Choy C., Shapiro K., Patel S., Graham A., Ferzli G (2004) Investigating a possible cause of mesh migration during totally extraperitoneal repair. Surg. Endosc. 18: 523–525
19. Cobb W.S., Kercher K.W., Heniford B.T. (2005) The argument for lightweight polypropylene mesh in hernia repair. Surg. Innov. 12; 1: 63–69
20. Dedemadi G. et al. (2006) Comparison of laparoscopic and open tension-free repair of recurrent inguinal hernias: a prospective randomized study. Surg. Endosc. 20: 1099–1104
21. Di Lorenzo N., Coscarella G., Lirosi F., Gaspari A. (2002) Port-site closure: a new problem, an old device. JSLS. 6: 181–183
22. Dulucq J.L., Wintringer P., Mahajna A. (2009) Laparoscopic totally extraperitoneal inguinal hernia repair: lessons learned from 3100 hernia repairs over 15 years. Surg. Endosc. 23: 482–486
23. Eklund A.S., Montgomery A., Rasmussen C., Sandbue R.P., Bergkvist L.A., Rudberg C.R. (2009) Low recurrence rate after laparoscopic and open (Lichtenstein) inguinal hernia repair. A randomized, multicenter trial with 5-year follow-up. Ann. Surg. 249: 33–38
24. Feliu X., Jaurrieta E., Vinas X., Macarulla E., Abad J.M., Fernandez-Sallent E. (2004) Recurrent inguinal hernia: a ten-year review. J. Laparoendosc. Adv. Surg. Tech. 14: 362–367
25. Felix E.L. et al. (1996) Laparoscopic repair of recurrent hernia. Am. J. Surg. 172: 580–584
26. Ferzli G.S., Massad A., Albert P. (1992) Extraperitoneal endoscopic inguinal hernia repair. J. Laparoendosc. Surg. 2: 281–286
27. Garg P., Rajagopal M., Varghese V., Ismail M. (2009) Laparoscopic total extraperitoneal inguinal hernia repair with non-fixation of the mesh for 1692 hernias. Surg. Endosc. 23: 1241–1245
28. Torres-Villalobos G., Sorcic L., Ruth G.R., Andrade R., Martin-del-Campo L.A., Anderson K. (2010) Evaluation of the rebound hernia repair device for laparoscopic hernia repair. JSLS. 14: 95–102
29. Hamouda A., Kennedy J., Grant N., Nigam A., Karanjia N. (2009) Mesh erosion into the urinary bladder following laparoscopic inguinal hernia repair; is this the tip of the iceberg? Hernia. 14: 314–349
30. Hawasli A. et al. (2002) Laparoscopic transabdominal preperitoneal inguinal hernia repair for recurrent inguinal hernia. Am. Surg. 68: 303–308
31. Henderson W. (2004) Open mesh versus laparoscopic mesh repair of inguinal hernia. Veterans Affairs Cooperative Studies Program 456 Investigators. N. Engl. J. Med. 350: 1819–1827
32. Kapiris S., Mavromatis T., Andrikopoulos S., Georgiades C., Floros D., Diamantopoulos G. (2009) Laparoscopic transabdominal preperitoneal hernia repair: stapling the mesh is not mandatory. J. Laparoendosc. Adv. Surg. Tech. 27:44-48
33. Keider A. et al. (2002) Laparoscopic repair of recurrent inguinal hernia: long-term follow up. Surg. Endosc. 16: 1708–1712
34. Koch C.A., Greenlee S.M., Larson D.R., Harrington J.R., Farley D.R. (2006) Randomized prospective study of totally extraperitoneal inguinal hernia repair: fixation versus no fixation of mesh. JSLS. 10: 457–460
35. Koch C.A., Grinberg G.G., Farley D.R. (2006) Incidence and risk factors for urinary retention after endoscopic hernia repair. Am. J. Surg. 191: 381–385
36. Kouba E.J., Hubbard J.S., Wallen E., Pruthi R.S. (2007) Incisional hernia in a 12-mm non-bladed trocar site following laparoscopic nephrectomy. Urol. Int. 79: 276–279
37. Kuhry E., van Veen R.N., Langeveld H.R., Steyerberg E.W., Jeekel J., Bonjer H.J. (2007) Open or endoscopic total extraperitoneal inguinal hernia repair? A systematic review. Surg. Endosc. 21: 161–166
38. Kurukahvecioglu O., Ege B., Yazicioglu O., Tezel E., Ersoy E. (2007) Polytetrafluoroethylene prosthesis migration into the bladder after laparoscopic hernia repair: a case report. Surg. Laparosc. Endosc. Percutan. Tech. 17: 474–476
39. Lau H. (2005) Fibrin sealant versus mechanical stapling for mesh fixation during endoscopic extraperitoneal inguinal hernioplasty. A randomized prospective trial. Ann. Surg. 242: 670–675
40. Liem M.S.L., van der Graaf Y. et al. (1997) Comparison of conventional anterior surgery and laparoscopic surgery for inguinal hernia repair. N. Engl. J. Med. 336: 141–1547
41. Lepere M., Benchetrit S., Debaert M. et al. (2000) A multicentric comparison of transabdominal versus totally extraperitoneal laparoscopic hernia repair using PARIETEX meshes. J. Soc. Laparoendosc. Surg. 4: 147–153
42. Lovisetto F., Zonta S., Rota E., Mazzilli M., Bardone M., Bottero L., Faillace G., Longoni M. (2007) Use of human fibrin glue (Tissucol) versus staples for mesh fixation in laparoscopic transabdominal preperitoneal hernioplasty: a prospective, randomized study. Ann. Surg. 245: 222–231
43. Mahon D. et al. (2003) Prospective randomized trial of laparoscopic (transabdominal preperitoneal) vs open (mesh) repair for bilateral and recurrent inguinal hernia. Surg. Endosc. 17: 1386–1390
44. Mazeh H., Beglaibter N., Grinbaum R., Samet Y., Badriyyah M., Zamir O., Freund H.R. (2008) Laparoscopic inguinal hernia repair on a general surgery ward: 5 years' experience. J. Laparoendosc. Adv. Surg. Tech. 18: 373–376
45. McCormack K., Wake B.L., Perez J., Fraser C., Cook J., McIntosh E. et al. (2005) Laparoscopic surgery for inguinal hernia repair: systemic review of effectiveness and economic evaluation. Health Technol. Assess. 9: 1–203
46. Miserez M., Arregui M., Bisgaard T., Huyghe M., Bruwaene S., Peeters E., Penninckx F. (2009) A standardized resident training program in endoscopic surgery in general and in laparoscopic totally extraperitoneal inguinal hernia repair in particular. Surg. Laparosc. Endosc. Percutan. Tech. 19: 125–129
47. Misra M.C., Kumar S., Bansal V.K. (2008) Total extraperitoneal mesh repair of inguinal hernia in the developing world: comparison of low-cost indigenous balloon dissection versus telescopic dissection: a prospective randomized controlled study. Surg. Endosc. 22: 1947–1958
48. Morrison J.E., Jacobs V.R. (2008) Laparoscopic preperitoneal inguinal hernia repair using preformed polyester mesh without fixation: prospective study with 1-year follow-up in a rural setting. Surg. Laparosc. Endosc. Percutan. Tech. 18: 33–39
49. Neumayer L. et al. (2004) Open mesh versus laparoscopic mesh repair of inguinal hernia. N. Engl. J. Med. 350: 1819–1827

50. Neumayer L., Giobbi-Hurder A., Jonasson O. (2004) Open mesh versus laparoscopic mesh hernia repair (authors reply). N. Engl. J. Med. 351: 1463–1465
51. Novik B., Hagedorn S., Mork U.B., Dahlin K., Skullman S. (2006) Fibrin glue for securing the mesh in laparoscopic totally extraperitoneal inguinal hernia repair: a study with a 40-month prospective follow-up period. Surg. Endosc. 20: 462–467
52. Olmi S., Scaini A., Erba L., Guaglio M., Groce E. (2007) Quantification of pain in laparoscopic transabdominal preperitoneal inguinal hernioplasty identifies marked differences between prothesis fixation systems. Surgery. 142: 40–46
53. Pankaj G., Mahesh R., Vino V., Mohamed I. (2009) Laparoscopic total extraperitoneal inguinal hernia repair with nonfixation of the mesh for 1692 hernias. Surg. Endosc. 23: 1241–1245
54. Pokorny H., Klingler A., Schmid T., Fortelny R., Hollinsky C., Kawji R., Steiner E., Pernthaler H., Fugger R., Scheyer M. (2008) Recurrence and complications after laparoscopic versus open inguinal hernia repair: results of a prospective randomized multicenter trial. Hernia. 12: 385–389
55. Ramchandani P., Buckler P.M. (2009) Imaging of genitourinary trauma. Am. J. Roentgenol. 192: 1514–1523
56. Ramshaw B. et al. (2001) Laparoscopic inguinal hernia repair: lessons learned after 1224 consecutive cases. Surg. Endosc. 15: 50–54
57. Bittner R., Gmahle E., Gmahle B., Schwarz J., Aasvang E., Kehlet H. (2010) Lightweight mesh and noninvasive fixation: an effective concept for prevention of chronic pain with laparoscopic hernia repair. Surg. Endosc. 24: 2958–2964
58. Saggar V.R., Sarangi R. (2008) Laparoscopic totally extraperitoneal repair of inguinal hernia: a policy of selective mesh fixation over a 10-year period. J. Laparoendosc. Adv. Surg. Tech. 18: 209–212
59. Santoro E., Agesta F., Buscaglia F., Muglieri G., Mazzarolo G., Bedin N., Mulieri M. (2007) Preliminary experience using fibrin glue for mesh fixation in 250 patients undergoing minilaparoscopic transabdominal preperitoneal hernia repair. J. Laparoendosc. Adv. Surg. Tech. 17: 12–15
60. Schmedt C.G., Leibl B.J., Daubler P., Bittner R. (2001) Access-related complications — an analysis of 6023 consecutive laparoscopic hernia repairs. Min. Invas. Ther. Allied Technol. 10: 23–30
61. Schrenk P., Woisetschlager R., Rieger R., Wayand W. (1996) Prospective randomized trial comparing postoperative pain and return to physical activity after transabdominal preperitoneal, total preperitoneal or Shouldice technique for inguinal hernia repair. Br. J. Surg. 83: 1563–1566
62. Schultz C., Baca I., Gotzen V. (2001) Laparoscopic inguinal hernia repair. Surg. Endosc. 15: 582–584
63. Schwab R., Willms A., Kroger A., Becker H.P. (2006) Less chronic pain following mesh fixation using a fibrin sealant in TEP inguinal hernia repair. Hernia. 10: 272–277
64. Shamiyeh A., Glaser K., Kratochwill H., Hormandinger K., Fellner F., Wayand W., Zehetner J. (2009) Lifting of the umbilicus for the installation of pneumoperitoneum with the Veress needle increases the distance to the retroperitoneal and intraperitoneal structures. Surg. Endosc. 23: 313–317
65. Smith A.I., Royston C.M., Sedman P.C. (1999) Stapled and non-stapled laparoscopic transabdominal preperitoneal inguinal hernia repair. A prospective randomized trial. Surg. Endosc. 13: 804–806
66. Staarink M., van Veen R.N., Hop W.C., Weidema W.F. (2008) A 10-year follow-up study on endoscopic total extraperitoneal repair of primary and recurrent inguinal hernia. Surg. Endosc. 22: 1803–1806
67. Stengel D., Bauwens K., Ekkernkamp A. (2004) Recurrence risks in randomized trials of laparoscopic versus open inguinal hernia repair: to pool or not to pool (this is not the question). Langenbecks Arch. Surg. 389: 492–498
68. Tamme C., Garde N., Klingler A., Hampe C., Munder R., Kockerling F. (2005) Totally extraperitoneal inguinal hernioplasty with titanium coated light weight polypropylene mesh. Early results. Surg. Endosc. 19: 1125–1129
69. Tamme C., Scheidbach H., Hampe C. et al. (2003) Totally extraperitoneal endoscopic inguinal hernia repair. Surg. Endosc. 17: 190–195
70. Tantia O. et al. (2009) Laparoscopic repair of recurrent groin hernia: results of a prospective study. Surg. Endosc. 23: 734–738
71. Taylor C., Layani L., Liew V., Ghusn M., Crampton N., White S. (2008) Laparoscopic inguinal hernia repair without mesh fixation: early results of a large randomised clinical trial. Surg. Endosc. 22: 757–776
72. Thill V., Simeons C., Smets D., Ngongang C., da Costa P.M. (2008) Long-term results of a non-ramdomized prospective mono-centre study of 1000 laparoscopic totally extraperitoneal hernia repairs. Acta Chir. Belg. 108: 405–408
73. Tonouchi H., Ohmori Y., Kobayashi M., Kusunoki M. (2004) Trocar site hernia. Arch. Surg. 139: 1248–1256
74. Topart P., Vanderbroucke F., Lozach P. (2005) Tisseel versus tack staples as mesh fixation in totally extraperitoneal laparoscopic repair of groin hernias: a retrospective analysis. Surg. Endosc. 19: 724–727
75. Totte E., Van Hee R., Kox E., Hendrickx L., Van Zwieten K.J. (2005) Surgical anatomy of the inguinal region: implications during inguinal laparoscopic herniorrhaphy. Eur. Surg. Res. 37: 185–190
76. Ullah M.Z. et al. (2007) Totally extra-peritoneal repair of inguinal hernia by a glove-balloon: technical innovation. Surgeon. 5: 245–247
77. Ulrich M. (2006) Postoperatives management. In: Bittner R., Leibl B.J., Ulrich M. (eds). Chirurgie der Leistenhernie. (Karger, Freiburg). pp 140–142
78. van Veen R.N., Mahabier C., Dawson I., Hop W.C., Kok N.F., Lange J.F., Jeekel J. (2008) Spinal or local anesthesia in Lichtenstein hernia repair: a randomized controlled trial. Ann. Surg. 247; 3: 428–433
79. van Veen R.N., Wijsmuller A.R., Vrijland W.W., Hop W.C., Lange J.F. (2007) Long-term follow-up of a randomized clinical trial of non-mesh versus mesh repair of primary inguinal hernia. Br. J. Surg. 94: 506–510
80. Vanclooster P., Smet B., de Gheldere C. et al. (2001) Laparoscopic inguinal hernia repair: review of 6 years experience. Acta Chir. Belg. 101: 135–138
81. Vidovic D., Kirac I., Glavan E., Filipovic-Cugura J., Ledinsky M., Bekavac-Beslin M. (2007) Laparoscopic totally extraperitoneal hernia repair versus open Lichtenstein hernia repair: results and complications. J. Laparoendosc. Adv. Surg. Tech. 17: 585–590
82. Vilos G.A., Ternamian A., Dempster J., Laberge P.Y. (2007) Laparoscopic entry: a review of techniques, technologies, and complications. J. Obstet. Gynaecol. Can. 29: 433–465
83. Wake B.L., McCormack K., Fraser C., Vale L., Perez J., Grant A.M. (2005) Transabdominal pre-peritoneal vs totally extraperitoneal laparoscopic techniques for inguinal hernia repair. Cochrane Database Syst. Rev. 1: CD004703
84. Wauschkuhn C.A., Schwarz J., Bittner R. (2009) Laparoscopic transperitoneal inguinal hernia repair after radical prostatectomy: is it safe? Results of prospectively collected data of more than 200 cases. Surg. Endosc. 23: 973–977
85. Weiser H.F., Klinge B. (2000) Endoscopic hernia repair- experiences and characteristic features. Viszeralchirurgie. 35: 316–320
86. Weyhe D., Belyaev O., Muller C. (2007) Improving outcomes in hernia repair by the use of light meshes — a comparison of different implant constructions based on a critical appraisal of the literature. World J. Surg. 31; 1: 234–244
87. Yee D.S., Duel B.P. (2006) Omental herniation through a 3-mm umbilical trocar site. J. Endourol. 20: 133–134

© Український журнал малоінвазивної та ендоскопічної хірургії
(2013) Vol. 17; 1: 25-50

ВЕДЕНИЕ ПАЦИЕНТОВ С ПРЕДРАКОВЫМИ СОСТОЯНИЯМИ И ПОВРЕЖДЕНИЯМИ В ЖЕЛУДКЕ

Никишаев В.И., Болотских Н.А., Тумак И.Н.*, Баранников К.В.**

Киевская городская клиническая больница скорой медицинской помощи, Украина
Львовский национальный медицинский университет им. Данила Галицкого*, Украина
НМАПО имени П.Л. Шупика**, Киев, Украина

Received: September 10, 2012
Accepted: December 4, 2012

Адреса для кореспонденції:
Київська міська клінічна лікарня швидкої медичної допомоги
вул. Братиславська, 3
Київ, 02660, Україна
тел. +38-044-518-27-16
e-mail: nikishaev@endoscopy.com.ua

Материал к публикации подготовлен на основе Европейских рекомендаций «Guidelines for the Management of Precancerous Conditions and Lesions in the Stomach (MAPS)» и данных литературы

Масштаб проблемы

Рак – вторая причина смертности после заболеваний сердца. Во всем мире отмечается снижение заболеваемости раком желудка, однако в Украине он продолжает оставаться на 3 месте (4 в мире) в общей популяции и на втором (4 в мире) у мужчин. Украина занимает третье место в Европе по заболеваемости раком желудка (после Беларуси и РФ). Заболеваемость по данным Международного агентства по изучению рака (IARC) в Украине среди мужчин снизилась с 30,2 до 25,2 [ASR (W)] на 100000 населения с 2002 по 2008 гг., а смертность с 25,2 до 21,6 ASR (W). Однако в Японии, где рак желудка занимает первое место по заболеваемости в общей популяции и у мужчин, при снижении заболеваемости за тот же период с 62,1 до 46,8 ASR (W) (что в 1,8 раза больше чем в Украине), смертность снизилась с 28,7 до 20,5 ASR (W) соответственно. Возникает вопрос: почему в Японии, при заболеваемости раком желудка почти в 2 раза выше, чем в Украине, смертность ниже? Ответ на этот вопрос не может быть простым. Еще в 1960 г. в Японии была принята программа по борьбе с раком, окончательно она внедрена в 1983 г., благодаря которой уже с 1990 г. более 50% раков желудка выявлялось на ранних (не инвазивных) стадиях, и они в основном лечились эндоскопически. В то же время, по данным канцер-реестра в Украине в 2010 г. только 36,4% раков было выявлено в I–II стадиях (в 2001 – 54,6%; в 2004 – 50,9%; в 2009 – 35,1%), а 77% пациентов из тех, кому диагноз был установлен в 2009 г. не прожили 1 года (в 2001 не прожили 1 года 76,1%; в 2004 – 42,4%; в 2008 – 62,2% больных). Какие факторы могли повлиять на такие показатели и, особенно

на существенное снижение выявления рака на ранних стадиях? Во-первых, это отсутствие государственной программы раннего выявления заболевания. Во-вторых, слабая оснащенность патологоанатомической службы, отсутствие морфологических центров. В-третьих, незнание и невосприятие нашими морфологами согласованной международной (Венской) классификации эпителиальных неоплазий пищеварительного тракта (2000, 2002) созданной на основе японской классификации 1964 г. и принятой ВОЗ в 2010 г. В четвертых слабое обучение врачей – эндоскопистов, прежде всего – принципам ранней диагностике предопухолевых состояний и ранних раков. В пятых, наконец, самое главное – эндоскопические исследования почти всюду производятся морально устаревшими эндоскопами (в лучшем случае, в худшем – за пределом физического износа), а при закупках их для лечебных учреждений, даже на уровне МОЗ Украины предпочтение далее отдается фиброоптическим аппаратам или видеоэндоскопам эконом-серий, т.е. аппаратам которыми проводить раннюю диагностику не представляется возможным.

В сложившейся ситуации появление европейских клинических рекомендаций по ведению пациентов с предраковыми состояниями и повреждениями в желудке может помочь (при наличии необходимых финансов, желании и понимании проблемы) изменить подходы в ведении этой категории пациентов при мультидисциплинарном подходе, что неизбежно приведет к улучшению диагностики и лечению этой категории пациентов и. как следствие – увеличит продолжительность их жизни с большим экономическим эффектом.

Нами был проведен анализ основных рекомендаций, с учетом технического потенциала нашей медицины и данных последних работ, опубликованных в ведущих эндоскопических журналах мира.

1. Эндоскопия с использованием обычного белого света не может точно различать и диагностировать предопухолевые состояния/поражения желудка. Таким образом, эндоскопия с увеличением и хромоскопией или NBI-эндоскопия с увеличением или без него могут быть предложены в этих случаях, поскольку это улучшает диагностику таких поражений. Этот пункт относится к видеоэндоскопам с высокой разрешающей способностью, даже при применении которых использование обычного белого света не позволяет точно различать и диагностировать предопухолевые состояния/поражения желудка. Однако в нашей стране более 90% эндоскопов фиброоптические! При таком положении вещей решить проблему ранней диагностики не представляется возможным. Необходимы эндоскопы с оптическим увеличением. Доступными являются эндоскопы *EVIS EXERA* с оптическим увеличением 50 крат, *EVIS LUCERA* – 80 крат и *Fujinon* – 100 крат на 14 дюймовом мониторе (японский стандарт). Однако и при увеличении предлагают проводить хромоскопию. При этом возникает вопрос, а какие красители использовать? Из рекомендованных красителей в Украине доступны – метиленовый синий, индигокармин, уксусная кислота и гематоксилин. Первые три препарата давно известны. Основываясь на применении их, разработаны большинство классификаций состояний различных отделов желудочно-кишечного тракта. Отношение к метиленовому синему в последнее время несколько изменилось, так как появились работы [9,12] и другие в которых доказывалось то, что применение метиленового синего в пищеводе под воздействием обычного освещения эндоскопом приводит не только к увеличенной пролиферации клеток, но также стимулированию популяции генетически нестабильных клеток, которые впоследствии склонны к малигнизации. Но эти исследования в основном касались пищевода. Применение метиленового синего требует тщательной подготовки слизистой оболочки желудка к окраске. Это довольно длительный и затратный этап. Для подготовки обычно используется 10% раствор ацетилцистеина, проназа (протеиназа) при t 40°C (которого нет в Украине) или смесь 4% раствора бикорбоната Na (муколитик) с изопропанолом (пеногаситель) 1 капля на 2 л раствора и проназа (протеиназа 20000 Ед) при t 40°C (данная пропись была предложена А.В. Филиным и соавт. (2004). Применять симитикон для подготовки нельзя из-за того, что он представляет собой кремнийорганическое соединение группы диметилполисилоксанов, при применении основной компонент смеси диметилсиликона с диоксидом кремния (SiO_2) прилипает к слизистой и активно адсорбирует красители. Это приводит к неправильной интерпретации. Индигокармин и уксусная кислота как контрастирующие красители давно используются, подготовка к их применению простая и оценка результатов их применения известна в отличие от гематоксилина. Предлагается применение *NBI*-эндоскопии с увеличением или без него. *NBI* – воспроизведение изображения в узком спектре света (узкоспектральная эндоскопия). Как ранее мы писали, этот метод относится к оптически-цифровым методам усиления четкости изображения [2]. Проведение эндоскопии аппаратами с высокой разрешающей способностью, имеющими функцию *NBI*, существенно улучшает диагностику минимальных изменений слизистой оболочки желудочно-кишечного тракта, однако, как оказалось, некоторые повреждения эта технология не выявляет. Так в лекции профессора гастроинтестинальной эндоскопии Поля Фокенса (председателя европейской организации *NOTES*) было продемонстрировано невыявление приподнятой аденомы

толстой кишки как при осмотре эндоскопом с высокой разрешающей способностью, так и в режиме *NBI*. Только проведение хромоскопии с индигокармином позволило верифицировать это повреждение. Подобные результаты, сопоставимости *NBI* и хромоскопии, были отмечены и другими ведущими эндоскопистами мира – Takao Endo и соавт. (2002, 2005), Jonathan Cohen (2008) и др. Со временем выяснилось что, при исследовании толстого кишечника комбинация *NBI* и хромоскопия улучшает результаты выявления и оценки поверхностных повреждений. Эти данные неожиданно дали "второе дыхание" хромоскопии. Многочисленные работы ведущих эндоскопистов мира доказали необходимость проведения ее при осмотре толстого кишечника и пищевода даже современными эндоскопами с функцией увеличения и *NBI*. Однако эти результаты существенно отличались от другой группы исследователей, которые показали высокую эффективность только при применении *NBI* [3,4,11]. Как выяснилось, эти различия были обусловлены применением различных приборов [10]. В настоящее время доступны две технологии – *EVIS EXERA* (100 серия *Olympus*) и *EVIS LUCERA* (200 серия *Olympus*). Эти приборы принципиально отличаются по технологии получения изображения и увеличению [3]. При работе на *EVIS LUCERA* достоверно улучшаются результаты выявления поверхностных и незначительно приподнятых образований. Принципы, положенные в большинство классификаций эндоскопических изображений при увеличении были созданы японскими эндоскопистами работающими на 200 серии эндоскопов фирмы *Olympus*, что не дает возможности их полного воспроизведения и использования при работе на другом приборе. К сожалению, эти приборы пока не доступны в Украине. В рекомендациях пока не предлагаются другие новые методы эндоскопии с усилением четкости изображения – *FICE*, *i-Scan* и особенно *AFI* (автофлюоресценция).

2. По меньшей мере, четыре биопсии из проксимальных и дистальных отделов желудка, по малой и большой кривизне, необходимы для адекватной оценки предраковых состояний желудка. Этот пункт важен, но на данный момент в Украине не выполним практически во всех лечебных учреждениях, так как не только нечем провести биопсию (большинство производителей перешли на выпуск одноразовых инструментов, которые не закупаются), но, самое главное, практически некому проводить морфологическое исследование, да и не на чем. Патологоанатомическая служба оснащена устаревшим оборудованием, нет цифровых микроскопов, сканеров гистологических стекол, что не дает возможности консультировать их на расстоянии, не только в городском, областном, республиканском морфологическом бюро, но и за рубежом (этот высокоэффективный способ применяется в ряде развитых стран как один из основных элементов телемедицины, дающий колоссальную экономию финансов, как например, в Южной Корее. В небольших городах нет необходимости иметь квалифицированных морфологов. Материал готовится средним медицинским персоналом, сканируется и отправляется по интернету в крупную морфологическую лабораторию, где дается квалифицированное заключение, которое и определяет тактику лечения. Отпадает необходимость выполнять объемные операции, что нередко наблюдается в нашей стране в некоторых лечебных учреждениях и даже в г. Киеве при неправильном морфологическом заключении биопсийного материала. В стране не принят важный современный принцип – любое морфологическое заключение дают два морфолога (при их полном согласии относительно заключения) или проводится консилиум. К сожалению, в Украине повсеместно игнорируется Венская классификация эпителиальных неоплазий желудочно-кишечного тракта (2000, 2002), не применяются системы для гистологической постановки диагноза *OLGA* и *OLGIM*. Учитывая, что точность диагностики и выбор метода лечения целиком зависит от патоморфолога в рекомендациях европейской комиссии по скринингу колоректального рака [8], в разделе, посвященном гарантии качества определяемой патологии, первой рекомендацией является использование пересмотренной Венской классификации. К сожалению, наши морфологи не только не используют, но и критикуют ее [1] продолжая пользоваться терминами «дисплазия 1-3 степени» т.е. теми терминами, которые с момента принятия Венской классификации давно не рекомендуются к применению. Хотя они могут считаться синонимами [8], но подразумевая, что **дисплазия эпителия включает в себя однозначно опухолевую пролиферацию, которая характеризуется вариабельной клеточной и цитоархитектурной атипией, но без убедительных доказательств инвазии (определение ВОЗ 2010)**. Учитывая особую важность заключения, которое дает морфолог, европейская комиссия по скринингу колоректального рака отмечает необходимость каждый год проводить новое обучение морфологов, а дважды в год проводить внешнюю проверку качества их заключений. Эти рекомендации можно использовать и в отношении поражений других локализаций (например, желудка).

3. Если у пациента выявлена хеликобактерная инфекция – ему должна быть предложена эрадикационная терапия для предотвращения развития тяжелой дисплазии или карциномы. Эрадикационная терапия обладает потенциалом в отношении профилактики развития рака желудка. Однако в гистологическом каскаде изменений слизистой оболочки желудка от хронического гастрита к аденокарциноме существует так называемая «точка невозврата», при достижении которой

эрадикационная терапия не может предотвратить развитие рака желудка. Из этого можно сделать вывод, что чем раньше начинается эрадикационная терапия, то тем более надежно она предупреждает развитие рака желудка. Подтверждением этого является блестящее исследование проведенное K.Nozaki с соавт. (2003).

4. Пациентам с дисплазией или раком в пределах эндоскопически видимых поражений, нужно установить стадийность и провести эндоскопическую резекцию. Применение этой рекомендации еще долгие годы будет сдерживаться в Украине не только отсутствием соответствующего эндоскопического оборудования, но и противостоянием онкологов.

Выводы

Ранний рак желудка – бессимптомная форма с хорошим отдаленным прогнозом после хирургического, в том числе эндоскопического лечения. Скрининг – единственный эффективный метод диагностики раннего рака желудка. Высококвалифицированное эндоскопическое и морфологическое исследование являются наиболее важными составляющими в диагностике предраковой патологии и раннего рака желудка.

Для решения этих подходов необходимо:

1. Начать создавать областные, городские морфологические лаборатории оснащенные современным оборудованием.
2. Начать создавать областные, городские эндоскопические центры (отделения) оснащенные современными видеоэндоскопами с высокой разрешающей способностью и оптическим увеличением.
3. Обязательно проводить объединение эндоскопических кабинетов в отделения с непосредственным расположением их на клинической базе (имеющей хирургические койки).
4. Изменить систему обучения эндоскопии, так как проблема выявления повреждений слизистой оболочки желудка целиком ложится на врачей-эндоскопистов, которые должны быть обучены соответствующим образом, оснащены современным оборудованием (проведение обследования фиброволоконными аппаратами даже не обсуждается) и ежегодно повышать свой профессиональный уровень [7,8].
5. Врачи общей практики, гастроэнтерологи, эндоскописты должны обоснованно применять в своей практике основанные на доказтельной медицине методы первичной и вторичной профилактики рака желудка, вовремя выявлять и адекватно лечить заболевания ведущие к развитию рака органов пищеварения – заниматься канцерпревенцией, что позволит добиться снижения заболеваемости и смертности от рака органов пищеварения.

Понимая временную недоступность решения этих проблем в нашей стране, считаем целесообразным:

1. Шире использовать хромоскопию при эндоскопических исследованиях, особенно у пациентов с семейным анамнезом рака желудка и у лиц старше 50 лет.
2. Учитывая невозможность повсеместного проведения биопсий при ЭГДС всем пациентам с предопухолевыми состояниями – обязательно проводить ее у пациентов с семейным анамнезом рака желудка.
3. Проводить биопсию при малейших подозрениях на патологическое образование, а по возможности полностью его удалять с экстракцией и исследованием, что существенно повысит качество морфологического заключения.
4. В сомнительных случаях и невозможности самостоятельно удалить найденное образование, направлять пациента в другие учреждения, где занимаются этой патологией (проводят резекцию слизистой, диссекцию в подслизистом слое), а не оперировать пациентов с предопухолевыми образованиями, выполняя необоснованно обширные операции. Необходимость направления больных в специализированное учреждение должна фиксироваться в эндоскопическом заключении с подписью пациента об информированности.
5. Максимально раньше начинать проводить эрадикацию Hp, поскольку это более эффективно у лиц, не имеющих атрофического гастрита или кишечной метаплазии (Maastricht IV).
6. Начать внедрять элементы скрининговых программ по выявлению предопухолевых заболеваний и всех видов рака в доинвазивной стадии.
7. Учитывая высокую заболеваемость населения Украины раком желудка, необходимо оценивать эффективность работы системы здравоохранения по оказанию онкологической помощи населению и в частности при раке желудка в сравнении со странами, имеющими подобную заболеваемость и имеющими опыт проведения скрининга.

Литература

1. Курик О.Г., Каленська О.В., Баздирєв В.В., Митурич Г.Д. (2011) Морфологічний діагноз – дисплазія чи рак? Укр. ж. малоінвазивної ендоск хір: 15; 1:23–28
2. Фомин П.Д., Никишаев В.И. (2011) Терминология и классификация методов получения эндоскопического изображения. Укр. ж. малоінвазивної ендоск хір: 15; 3:13–17

3. Comprehensive Atlas of High Resolution. Endoscopy and Narrow band Imaging. (2007) Edited by Cohen J. (Blackwell Published). pp 318
4. East J.E, Suzuki N., Stavrinidis M. et al. (2008) Narrow band imaging for colonoscopic surveillance in hereditary non-polyposis colorectal cancer. Gut. 57:65–70
5. Inoue T., Murano M., Murano N. et al. (2008) Comparative study of conventional colonoscopy and pan-colonic narrow-band imaging system in the detection of neoplastic colonic polyps: a randomized, controlled trial. J. Gastroenterol. 43:45–50
6. Nozaki K, Shimizu N, Ikehara Y. et al. (2003) Effect of early eradication on Helicobacter pylori-related gastric carcinogenesis in Mongolian gerbils. Cancer Sci. 94:235
7. Quirke P., Risio M., Lambert R. et al. (2011) Quality assurance in pathology in colorectal cancer screening and diagnosis – European recommendations. Virchows Arch. 458 (1):1–19
8. Segnan N., Patnick J., von Karsa L. (eds) (2010) European guidelines for quality assurance in colorectal cancer screening and diagnosis – First edition (in press) doi: 10.2772/1458 (Printed version) doi: 10.2772/15379 (Electronic version)
9. Sturmey R.G., Wild C.P., Hardie L.J. (2009) Removal of red light minimizes methylene blue-stimulated DNA damage in oesophageal cells: implications for chromoendoscopy Mutagenesis. 24 (3):253–258
10. Uraoka T., Higashi R., Saito Y. et al. (2010) Impact of narrow-band imaging in screening colonoscopy Dig. Endosc. 22: 54–56
11. Uraoka T., Saito Y., Matsuda T. et al. (2008) Detectability of colorectal neoplastic lesions using a narrow-band imaging system: a pilot study. J. Gastroenterol. Hepatol. 23:1810–15
12. Wild C.P., Sturmey R.G., Olliver J.R. et al. (2005) Methylene blue, chromoendoscopy and DNA damage in human esophageal cells. Hardie Proc. Amer. Assoc. Cancer Res. Volume 46: Abstract #2203

КЛИНИЧЕСКИЕ РЕКОМЕНДАЦИИ MAPS
(переведеные и адаптированые коллективом авторов)

Dinis-Ribeiro M., Areia M., deVries A. C., et all.
Management of precancerous conditions and lesions in the stomach (MAPS).
Guideline from the European Society of Gastrointestinal Endoscopy (ESGE),
European Helicobacter Study Group (EHSG),
European Society of Pathology (ESP),
and the Sociedade Portuguesa de Endoscopia Digestiva (SPED)
Endoscopy (2012) 44 (01): 74–94 Guideline

Атрофический гастрит, кишечная метаплазия, дисплазия эпителия желудка – часто встречающиеся патологии, они связаны с повышенным риском развития рака желудка. В отсутствие руководств, существуют разногласия в лечении пациентов с этими предраковыми состояниями. Европейское общество гастроинтестинальной эндоскопии *(ESGE)*, группа по исследованию хеликобактерной инфекции *(EHSG)*, Европейское общество патологов *(ESP)* и Португальское общество гастроинтестинальной эндоскопии *(SPED)* объединили свои усилия для разработки научно обоснованных рекомендации по ведению больных с предраковыми состояниями и поражениями желудка (называемые *MAPS – management of precancerous conditions and lesions in the stomach*). Многопрофильная группа из 63 экспертов из 24 стран мира разработали эти рекомендации с помощью онлайн голосования и совещания в июне 2011 года в Порто (Португалия). Рекомендации подчеркивают повышенный риск рака у пациентов с желудочной атрофией и метаплазией, и необходимость адекватной постановки диагноза в случае дисплазии высокой степени, они сфокусированы на лечении, наблюдении и методах [272].

Введение

Рак желудка остается серьезной проблемой во всем мире. Рак желудка кишечного типа развивается через каскад четко определенных и распознаваемых механизмов (воспаление – метаплазия – дисплазия – рак) [1]. Существует мнение, что выявление и наблюдение за пациентами с такими предшествующими состояниями и поражениями, может привести к ранней диагностике рака желудка. В самом деле, это может быть важной мерой в предотвращении смертности от рака желудка, как в западных, так и в азиатских странах. Тем не менее, даже при частой встречаемости этих поражений в повседневной практике, не существует международных рекомендаций для врачей, курирующих этих пациентов. Это приводит к неодинаковым подходам в введении и неправильной диагностике излечимых форм рака. Стандартизация ведения пациентов с предраковыми состояниями осуществляется в интересах пациентов и также может быть экономически эффективной, если сосредоточить ресурсы на пациентах с наибольшим риском.

Этот консенсус, направлен на обобщение имеющихся данных о лечении пациентов с предраковыми состояниями и поражениями, а также на предложения по диагностике и лечению пациентов с хроническим гастритом, атрофией, кишечной метаплазией или дисплазией.

Это руководство не касается методологии для проведения скрининга этих поражений в общей популяции, или оценки и лечения пациентов с другими предраковыми состояниями, таких как: злокачественная анемия, болезнь Менетрие, состояние после резекции желудка, лечение аденокарциномы желудка.

Границы и ключевые вопросы

Консенсус сосредоточился на диагностической оценке, лечении и последующем наблюдении пациентов с атрофическим гастритом, кишечной метаплазией и дисплазией слизистой желудка. Специфическими проблемами являются: какой оптимальный диагностический подход к пациентам с предраковыми состояними/поражениями желудка? У каких пациентов риск самый высокий, и может быть польза от наблюдения с целью обнаружения рака на ранней стадии? Необходима ли фармакотерапия с целью снижения риска развития рака? И наконец, являются ли эти меры выгодными с точки зрения стоимость/эффективность?

Методы

Эти рекомендации были созданы согласно процессу, описанному *Appraisal of Guidelines for Research and Evaluation (AGREE)* [2].

Выбор рабочей группы

В мае 2010 три автора (M.D.R., E.J.K., и F.C.) от имени европейского Общества Желудочно-кишечной Эндоскопии *(ESGE),* Португальского общество гастроинтестинальной эндоскопии *(the Sociedade Portuguesa de Endoscopia Digestiva – SPED),* группы по исследованию хеликобактерной инфекции *(European Helicobacter Study Group – EHSG),* Европейского общества патологии *(European Society of Pathology – ESP)* собрала группу европейских специалистов, включая клинических экспертов и молодых исследователей, имеющих знания и навык литературного поиска и доказательной медицины.

Эта группа встретилась в октябре 2010 в Барселоне, и согласовала методологию, ключевые вопросы и предварительные положения, которые бы служили руководством к литературному поиску. Группа далее работала в подгруппах, чтобы осуществить систематический поиск доказательств, рассмотреть положения на основе доказательств, рассортированных по качеству, и соответственно сообщить о ранжированных положениях и рекомендациях. После этого представители европейских национальных обществ эндоскопии и патологии пищеварительного тракта и индивидуальные члены, рассматривали применимость доказательств и отбирали положения. Это было сделано посредством двух онлайн сессий для голосования и комментариев, после чего состоялась вторая встреча в июне 2011 в Порто (Португалия).

В общей сложности внесли вклад 63 участника (все онлайн и 45 в Порто), включая участников из Белоруссии, Бельгии, Бразилии, Китая, Чили, Финляндии, Франции, Германии, Ирака, Ирландии, Италии, Иордании, Латвии, Мальты, Португалии, Румынии, России, Словакии, Судана, Швейцарии, Нидерландов, Турции, Великобритании и США. Кроме того, были представлены 9 национальных обществ (Германия, Иордания, Латвия, Португалия, Румыния, Россия, Словакия, Швейцария и Нидерланды).

Литературный поиск

Литературный поиск выполнялся с использованием *PubMed* до ноября 2010. Маленькая рабочая группа из числа участников работала с каждым вопросом и каждым сомнением, и идентифицировала ключевые посылания, которые поставлялись участникам и группе в целом.

Классификация доказательств

Каждая рабочая группа ранжировала уровень качества имеющихся доказательств и силу рекомендаций с использованием *Grading of Recommendations, Assessment, Development, and Evaluation (GRADE)* [3,4] и *Scottish Intercollegiate Guidelines Network (SIGN)* [5]. Исследователи расположили по приоритетам данные рандомизированных клинических исследований (РКИ), если таковые имелись, и выполнили мета-анализ, когда это было возможно.

Таблица 1. Scottish Intercollegiate Guidelines Network (SIGN) system: определение уровня доказательности и силы рекомендаций

	Уровни доказательности
1 ++	Высококачественные мета-анализы, систематические обзоры РКИ или РКИ с очень низким риском систематической ошибки.
1 +	Хорошо выполненные мета-анализы, систематические обзоры РКИ или РКИ с низким риском систематической ошибки.
1 –	Мета-анализы, систематические обзоры или РКИ, или РКИ с высоким риском систематической ошибки.
2 ++	Высокого качества систематические обзоры исследований типа случай – контроль или когортных исследований, или высококачественные когортные или случай – контроль исследования с низким риском искажающих факторов и высокой вероятностью причинного характера связи.
2 +	Хорошо проводимые исследования случай – контроль или групповые с низким риском искажающих факторов, тенденциозности или умеренная вероятность причинного характера связи.
2 –	Исследования случай-контроль или групповые с высоким риском искажающих факторов, тенденциозности или значительная вероятность отсутствия причинного характера связи.
3	Не аналитические исследования, например, сообщение о случае или ряде случаев.
4	Мнение экспертов.
	Градация силы рекомендации
A	Как минимум один мета-анализ, систематический обзор или РКИ, оцененные как 1+ + , и прямо применимые к целевой популяции; или систематический обзор РКИ; или совокупность доказательств в основном из исследований 1+, прямо применимых к целевой популяции, и которые дают согласованные результаты.
B	Совокупность доказательств, полученных в исследованиях включительно 2 ++, прямо применимые к целевой популяции, имеют согласованные результаты; или эктраполяция доказательств, полученных в исследованиях класса 1++ или 1+.
C	Совокупность доказательств, включающих исследования 2+, прямо применимые к целевой популяции, имеют согласованные результаты; или экстраполированные доказательства, полученные в исследованиях 2++.
D	Уровни доказательности 3 или 4; или экстраполированные доказательства, полученные в исследованиях 2+.

РКИ – рандомизированное контролированное исследование.

Каждая статья была индивидуально оценена двумя исследователями с использованием методологического инструмента, который был одинаков для всех тем, изученных в руководстве. Противоречивые результаты оценки были обсуждены полной рабочей группой. Таблицы с оценкой отдельных рукописей предоставляются по запросу.

Для каждого вопроса рабочая группа суммировала количество, качество и устойчивость доказательств, они обсуждали внешнюю валидность исследования, применимость руководств для целевой популяции. Рабочая группа записала общий уровень доказательности, касающийся ключевых вопросов и создала градацию силы рекомендаций, относящихся к ключевым вопросам (уровень доказательности и сила рекомендаций – таблица 1).

Важно подчеркнуть, что градации не относятся к важности этой рекомендации, но только к силе поддерживающих доказательств.

Участниками были учтены и другие факторы, которые повлияли на градацию рекомендаций, в том числе: (I) любые доказательства потенциального вреда, связанного с реализацией рекомендаций; (II) клиническое воздействие на целевую группу населения и влияние на потребление ресурсов; (III) в какой степени любой популяции пациентов могут быть благоприятны или не благоприятны эти рекомендации (IV) возможности и препятствия, касающиеся осуществления в повседневной клинической практике.

Процесс консенсуса и применимость

Был использован смешанный подход для получения окончательной версии утверждений, начиная с онлайн консультации и последующим заключительным заседанием в г.Порто, в июне 2011 года. Были разработаны онлайн анкеты *(MedQuest),* чтобы позволить участникам анонимно голосовать. Окончательное обсуждение состоялось в июне 2011 года в г.Порту, в ходе однодневной консенсус-конференции, где данные были представлены и обсуждены, за этим последовало повторное голосование и присвоение классов для окончательного утверждения.

Голосование проводилось по 6–бальной шкале: a) уверенно согласен; b) умеренно согласен; c) просто согласен; d) просто не согласен; e) умеренно не согласен; и f) уверенно не согласен. До процесса голосования было определено, что утверждение будет принято, если более 75% участников проголосуют a, b, или c.

Кроме того, при уместности, во втором туре все участники также были опрошены относительно уровня применимости в его собственной практике и в их стране.

Отчетность

Настоящая работа подводит итоги всего этого процесса, и была рассмотрена всеми участниками.

Результаты соглашения представлены в виде пропорции голосующих, которые согласились с утверждениями. Онлайн результаты голосования остались неизменными во время встречи в Порту. Мы также представляем схему окончательного результата.

Результаты

Резюме рекомендаций

Эндоскопия с использованием обычного белого света не может точно различать и диагностировать предопухолевые состояния/поражения желудка (уровень доказательности 2++, сила рекомендации B). Таким образом, эндоскопия с увеличением и хромоскопией или NBI-эндоскопия с увеличением или без него могут быть предложены в этих случаях, поскольку это улучшает диагностику таких поражений (уровень доказательности 2++, сила рекомендации B). Кроме того, по меньшей мере, четыре биопсии из проксимальных и дистальных отделов желудка, по малой и большой кривизне, необходимы для адекватной оценки предраковых состояний желудка (уровень доказательности 2+, сила рекомендации C). Системы для гистологической постановки диагноза (такие как *operative link for gastritis assessment (OLGA)* и *operative link for gastric intestinal metaplasia (OLGIM) assessment*) используются для выявления подгрупп больных с различным риском прогрессирования в рак желудка (уровень доказательности 2++, сила рекомендаций C), а именно – пациентов с обширными поражениями (например, атрофия и/или кишечная метаплазия в антральном отделе и в теле желудка). Хотя сообщается только о низкой потенциальной применимости, снижение уровня сывороточного пепсиногена может указывать на фенотип с повышенным риском развития рака желудка (уровень доказательности 2++, сила рекомендаций C). У таких пациентов серологические тесты для обнаружения наличия *H. pylori* применяются для дальнейшего обнаружения лиц с высоким индивидуальным риском (уровень доказательности 2++, сила рекомендаций C). За исключением семейного анамнеза рака желудка (уровень доказательности 2++, сила рекомендаций B), ни возраст, ни пол, ни факторы вирулентности *H. pylori* или генетические особенности организма не влияют на эти рекомендации (уровень доказательности 4, сила рекомендаций D). Пациентам с обширной атрофией и/или кишечной метаплазией должно быть предложено эндоскопическое наблюдение (уровень доказательности 2++, сила рекомендаций B) каждые 3 года (уровень доказательности 4, сила рекомендаций D). Необходимо провести дальнейшие исследования, для того, чтобы точно оценить отношение «стоимость–эффективность» такого подхода (уровень доказательности 1, сила рекомендаций B). Пациенты с легкой и умеренной степенью атрофии/кишечной метаплазии только в антральном отделе не нуждаются в дальнейшем наблюдении (уровень доказательности 4, сила рекомендаций D). Если у пациента выявлена хеликобактерная инфекция – ему должна быть предложена эрадикационная терапия для предотвращения развития тяжелой дисплазии или карциномы (уровень доказательности 1+, уровень рекомендаций B). В настоящее время, использование ингибиторов циклооксигеназы-2 (ЦОГ-2) или использование пищевых добавок с антиоксидантами (аскорбиновой кислоты и бета-каротина), не одобрены как подход к снижению риска развития предраковых состояний желудка (уровень доказательности 1+, сила рекомендаций B). Пациенты с дисплазией без видимого эндоскопически поражения, должны быть

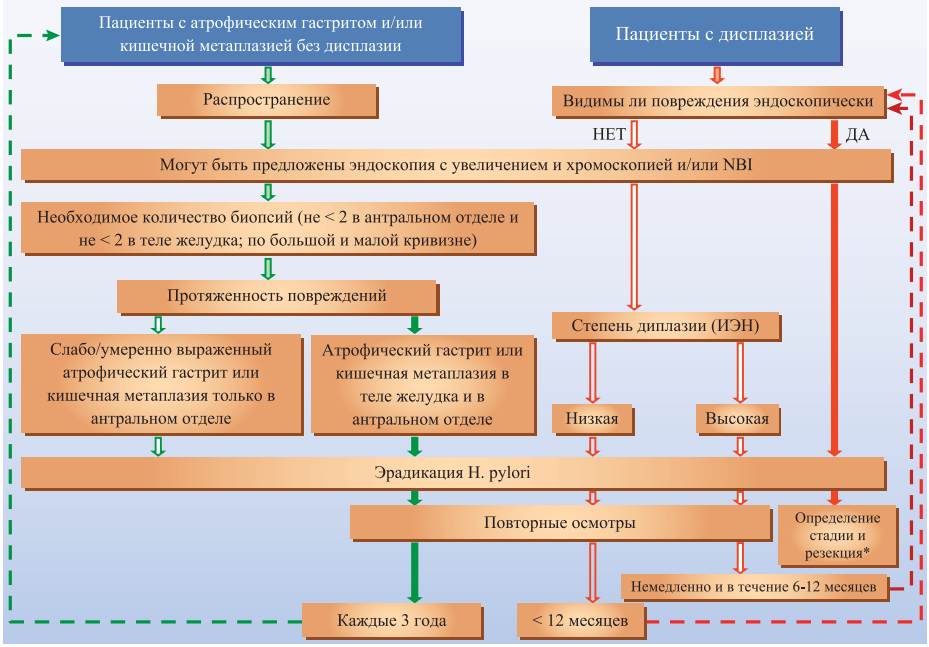

Рис. 1

Предлагаемое ведение пациентов с атрофическим гастритом, кишечной метаплазией желудка и дисплазией желудочного эпителия.

повторно обследованы в ближайшее время. Эти пациенты обследуются немедленно, а в дальнейшем в промежутке от 6 до 12 месяцев или в течении 12 месяцев (уровень доказательности 2+, сила рекомендаций С), соответственно, для пациентов с высокой степенью или низкой степенью дисплазии. Пациентам с дисплазией или раком в пределах эндоскопически видимых поражений, нужно установить стадийность и провести эндоскопическую резекцию.

Схема предлагаемого лечения больных с атрофическим гастритом, кишечной метаплазией желудка или дисплазией желудочного эпителия показана на рисунке 1.

Определения и результаты для предотвращения

Канцерогенез желудка

1. **Пациенты с хроническим атрофическим гастритом или кишечной метаплазией должны считаться имеющими повышенный риск образования аденокарциномы желудка.** *(Согласились 96% [голосов: a, 68%; b, 18%; c, 10%; d, 2%; e, 2%])*
2. **Высокую степень дисплазии и инвазивный рак следует рассматривать как исходы, которые должны предотвращаться, если пациентам с хроническим атрофическим гастритом или кишечной метаплазией проводилось лечение.** *(Согласились 96% [голосов: a,72%; b, 14%; c, 10%; d, 4%])*
3. **У пациентов с эндоскопически видимой дисплазией высокой степени или раком, должна быть установлена стадия заболевания и проводится адекватное лечение.** *(Согласились 100% [голосов: a,94%; b, 2%; c 4%])*

В большинстве случаев развитие так называемой “кишечной” аденокарциномы желудка представляет собой кульминацию последовательности «воспаление – метаплазия – дисплазия – рак», известной как каскад Correa. Это многоступенчатый каскад желудочного канцерогенеза, где процесс может развиться из нормальной слизистой оболочки через хронический не атрофический гастрит ([рис. 2 a, b]), атрофический гастрит ([рис. 2 c, d]) и кишечную метаплазию ([рис. 2 e, f]) к дисплазии ([рис. 2 g]), и раку [6, 7, 8]. Эта модель была многократно подтверждена в различных исследованиях [9, 10].

Предраковые состояния

Наличие атрофии слизистой оболочки желудка и кишечной метаплазии связаны с высоким риском развития рака желудка, поскольку они составляют фон, на котором развиваются дисплазия и аденокарцинома желудка кишечного типа [7,11-13]. Таким образом, хронический атрофический гастрит и кишечная метаплазия считаются предраковыми состояниями.

Хронический атрофический гастрит должен быть диагностирован, и оцениваться на основании наличия клеток характерных хроническому воспалению, в том числе, лимфоцитов и плазматических клеток, которые инфильтрируют собственную пластинку слизистой оболочки с ее расширением, и исчезновения нормальных желез [14, 15, 16]. В теле/дне желудка это связано с потерей специализированных клеток, и, следовательно, снижением секреторной функции желудка. Тяжесть потери желез/атрофии должна оцениваться, хотя здесь согласованность оценки разными патологами и даже одним и тем же патологом низкая.

У пациентов могут развиваться различные виды хронического гастрита из-за различного генотипа и воздействия окружающей среды:

- воспалительные изменения, ограниченные антральным отделом без атрофии желез и/или кишечной метаплазии определяются как диффузный антральный гастрит;
- железистая атрофия и/или кишечная метаплазия, которые расположены мультифокально, в том числе, по малой кривизне тела желудка и в дне желудка, определяются как мультифокальный атрофический гастрит. Этот вид гастрита может быть описан как “обширный”, тогда как термин “с пометкой” используется для определения степени тяжести в определенном месте.

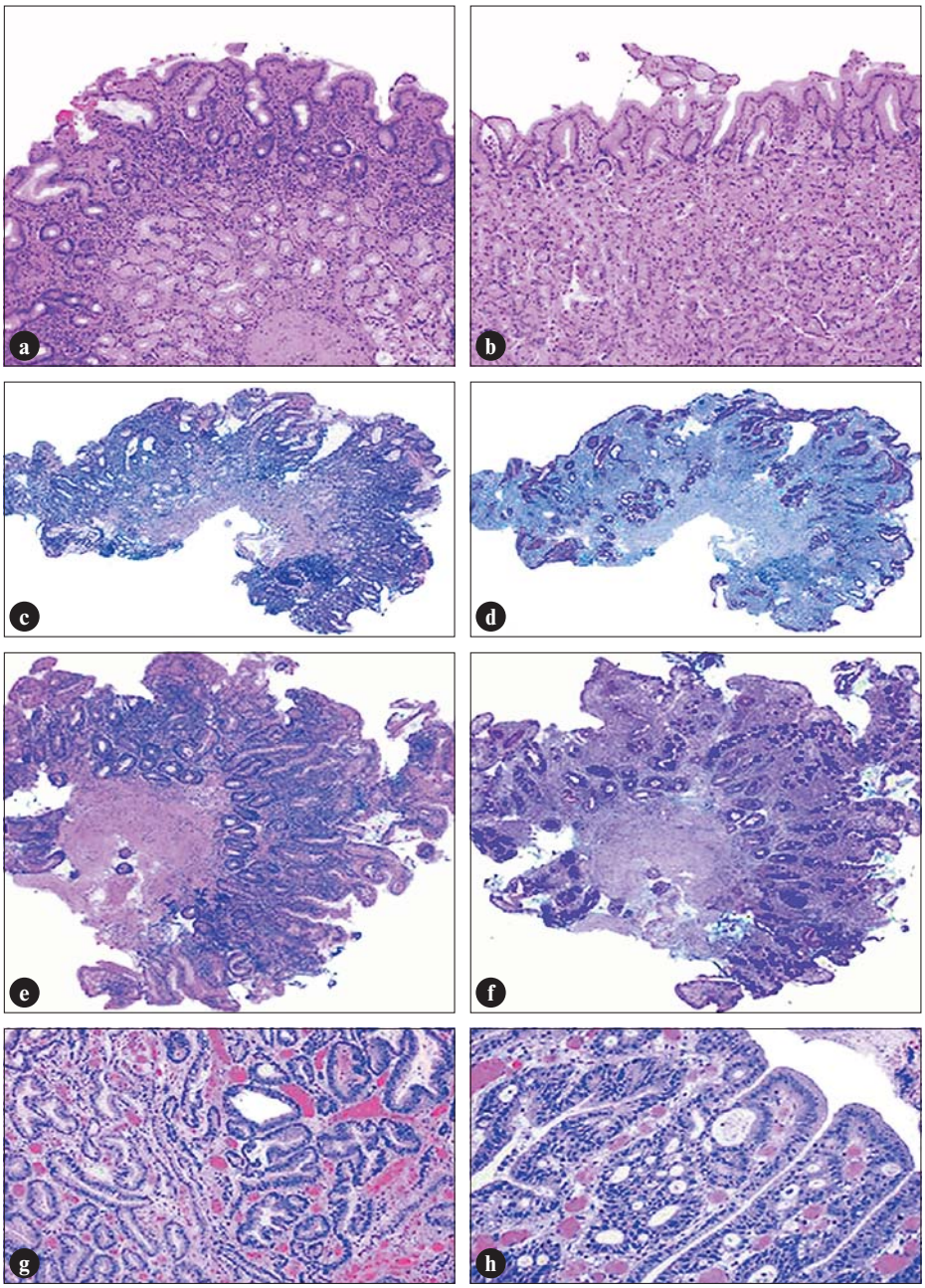

Рис. 2

Морфологические изменения в слизистой оболочке желудка при желудочном канцерогенезе.

A, B – неатрофический гастрит, без атрофии желез и/или кишечной метаплазии: **(a)** антральный отдел (окраска гематоксилином и эозином (ГЭ) × 40), **(b)** тело желудка (H & E × 100).

C, D – умеренная атрофия глубоких желез антрального отдела желудка (утрата желез от 30% до 60%), без кишечной метаплазии: **(c)** окрашивание ГЭ × 40; **(d)** окраска ШИК (по Шиффу) – альциановым голубым × 40, отмечается потеря желез и один очаг кишечной метаплазии в поверхностной части слизистой оболочки желудка.

E, F – тяжелая атрофия слизистой оболочки антрального отдела желудка, с потерей более чем 60% секретирующих желез слизистой от первоначального уровня, и замещение кишечной метаплазией: **(e)** ГЭ × 40; **(f)** ШИК – альциановый голубой × 40.

G, H – дисплазия и внутрислизистый рак: **(g)** дисплазия низкой степени (слева) и высокой степени (справа) (ГЭ × 100), **(h)** внутрислизистая аденокарцинома (ГЭ × 200).

В целом, изменения слизистой в желудке должны быть описаны в смысле тяжести и распространения любого предракового состояния/поражения. Было разработано несколько схем классификации для хронического гастрита и предраковых изменений.

В настоящее время, как в клинической практике, так и в исследованиях используется обновленная Сиднейская система, объединяющая топографическую, морфологическую и этиологическую информацию и предназначенная для классификации гастрита как по форме, так и стадии. Кроме того, для определения стадии тяжести гастрита применяются системы, известные как *OLGA* и *OLGIM* (см. ниже). Однако большинство классификаций по-прежнему трудно использовать в клинической практике, и при применении у них есть недостатки – существенные расхождения оценки разными патологами и даже одним и тем же патологом.

Тем не менее, эти системы кажутся более уместными и простыми в применении, чем определение подтипов кишечной метаплазии. Кишечная метаплазия может быть классифицирована как “полная” или “неполная”. При полной кишечной метаплазии (“тонкокишечная” или тип I) выявляются бокаловидные и абсорбирующие клетки, отмечается снижение экспрессии желудочных муцинов (MUC1, MUC5AC и MUC6), и экспрессия MUC2, кишечных муцинов. При неполной кишечной метаплазии “тонко-толстокишечная” или тип IIA/II, и “толстокишечная” или тип IIB/III), выявляются бокаловидные и цилиндрические не абсорбирующие клетки [17, 18, 19, 20], при которой желудочные муцины (MUC1, MUC5AC и MUC6)

экспримируются одновременно с MUC2 [17-20]. В классификации Filipe типирование кишечной метаплазии (типы I, II и III) было основано на обнаружении сиаломуцина и сульфомуцина при помощи окраски *high iron diamine – alcian blue* (однако от этого метода отказались в связи с токсичностью реагентов). В настоящее время используемые классификации также принимают во внимание наличие клеток Панета (полная метаплазия) или изменения архитектуры в виде полумесяца, дедифференцировки, и степени отсутствия клеток Панета (неполная метаплазия), а также характер и тип продуцируемого муцина [20]. Более того, некоторые исследования показывают положительную корреляцию между степенью неполной кишечной метаплазии и распространением кишечной метаплазии. Однако, использование иммуногистохимии и других специальных методов для типирования кишечной метаплазии не получила широкого распространения в повседневной практике.

Недавно была описана другая картина метаплазии, называемая «метаплазия с экспрессией спазмолитического пептида» *(spasmolytic polypeptide-expressing metaplasia – SPEM)*. Это характеризуется экспрессией спазмолитического полипептида TFF2, который связан с атрофией кислотопродуцирующей зоны. *SPEM* характерно развивается в теле и дне желудка и, вероятно, имеет некоторые общие характеристики с псевдопилорической метаплазией, и сильную ассоциацию с хронической инфекцией *H. pylori* и аденокарциномой желудка. Она, возможно, представляет собой другой путь для развития желудочной неоплазии [21]. В настоящее время идентификация *SPEM* считается параметром для научных исследований.

Предраковые поражения

Желудочная дисплазия представляет собой предпоследний этап последовательности желудочного канцерогенеза и определяется как гистологически однозначно опухолевой эпителий без признаков инвазии, и, таким образом, является прямо предраковым опухолевым поражением [22]. Она характеризуется клеточной атипией, отражающей ненормальную дифференциацию и дисорганизованную архитектонику желез [23-26]. Корректный диагноз и степень дисплазии имеют решающее значение, поскольку они определяют как риск злокачественной трансформации, так и риск метахронного рака желудка. В самом деле, сообщаемые темпы прогрессии рака желудка из дисплазии сильно варьируются от 0% до 73% в год [27-48]. Эти расхождения в данных, вероятно, можно объяснить различными факторами, такими как различия в дизайне исследований и исследуемых популяциях, а также различия в определениях и оценке желудочной дисплазии.

Имеются значительные расхождения между японскими и европейскими/североамериканскими патологами в классификации дисплазии желудка, которая в некоторых классификациях обозначается как интраэпителиальная неоплазия. Например, в Японии, неинвазивное внутрислизистое опухолевое поражение с высокой степенью клеточной и архитектурной атипии называют «неинвазивная интрамукозная карцинома», тогда как такое же поражение большинством патологов Запада диагностируется как дисплазия высокой степени [49,50].

В попытке решить эту проблему, было сделано несколько предложений в отношении терминологии для морфологического спектра поражений, в их числе Падуанская и Венская классификации, а также классификация Всемирной организации здравоохранения (ВОЗ), которая была разработана в последнее время.

Недавно ВОЗ подтвердила классификацию дисплазии/интраэпителиальной неоплазиии. Признавая повсеместное использование терминов “дисплазия” и “интраэпителиальная неоплазия” (ИЭН), эти термины будут использоваться как синонимы (в этой статье будет использоваться термин дисплазия). В соответствии с действующей классификацией ВОЗ [51], следует учитывать следующие диагностические категории:

1. отрицательные данные относительно ИЭН/дисплазии;
2. неопределенность данных относительно ИЭН/дисплазии;
3. низкая степень ИЭН/дисплазии;
4. высокая степень ИЭН/дисплазии;
5. внутрислизистое инвазивное новообразование/внутрислизистый рак.

В желудке, на момент создания данных рекомендаций категория 1 (отрицательные данные относительно ИЭН/дисплазии) включает хронический атрофический гастрит и кишечную метаплазию. Если имеются сомнения в неопластическом характере поражения (напр., реактивные или регенеративные изменения) особенно при обнаружении в малом биопсийном кусочке воспаления, следует ставить диагноз неопределенности данных относительно ИЭН/дисплазии. В таких случаях проблема решается путем получения материала из более глубоких слоев, дополнительных биопсий или после коррекции возможной этиологии.

ИЭН/дисплазия эпителия включает в себя однозначно опухолевую пролиферацию, которая характеризуется вариабельной клеточной и цитоархитектурной атипией, но без убедительных доказательств инвазии. Низкая степень ИЭН/дисплазии показывает минимальные нарушения архитектоники с легкой или умеренной степенью клеточной атипии. Ядра при этом вытянутые, поляризованы, и находятся у основания. Митотическая активность от низкой до умеренной степени (рис. 2g, слева). ИЭН высокой степени/дисплазия включает опухолевые клетки, как правило, чаще кубической формы, чем столбчатой, с высоким ядерно/цитоплазматическим соотношением. Отмечаются более выраженные цитоархитектурные нарушения, а также многочисленные митозы, которые могут быть нетипичными. Важно отметить, что ядра часто распространяются в часть клетки ближе к просвету железы и ядерная полярность, как правило, теряется (рис. 2 g, справа). Большинство таких поражений классифицируется как высокая степень дисплазии с высоким риском как синхронного инвазивного рака, так и его быстрого развития [34] (см. ниже).

Интрамукозная инвазивная неоплазия/внутрислизистая карцинома определяется как карцинома, которая инвазирует в собственную пластинку слизистой оболочки и отличается от ИЭН/дисплазии не только десмоплазией, которая может быть минимальной или отсутствовать, но и различными структурными нарушениями, такими как, заметное уплотнение желез, чрезмерное ветвление, почкование, типа отмеченного железистым уплотнением, чрезмерным почкованием, и сливанием и криброзными изменениями

желез (рис. 2 g). Диагноз внутрислизистой карциномы указывает, что существует повышенный риск лимфатической инвазии и метастазирования в лимфатические узлы. Однако эндоскопические методы лечения позволяют без открытой операции проводить лечение, особенно для поражений ≤ 2 см в диаметре и для высоко дифференцированных поражений, без лимфатической инвазии. Руководства для эндоскопического лечения аденокарциномы желудка выходит за рамки данных рекомендаций.

Диагностика и установление стадии

Эндоскопия

4. **Общепринятая эндоскопия в белом свете не позволяет точно дифференцировать и диагностировать предопухолевые состояния желудка (уровень доказательности 2++, сила рекомендаций B).** *(Согласились 94% [голосов: a–46%; b–24%; c–24%; d–4%; e–2%])*
5. **Эндоскопия с увеличением и хромоскопией и узкоспектральная (NBI) –эндоскопия с увеличением или без него улучшают диагностику предраковых желудочных состояний/поражений (уровень доказательности 2++, сила рекомендаций B).** *(Согласились 98% [голосов: a–47%; b–27%; c–24%; d–2%] 83% проголосовавших заявили, что они будут применять эти утверждения, 67% из тех, которые представляют национальные общества, отметили, что это было бы применимо (63%) или широко применимо (4%) в их странах.).*
6. **В этом контексте, диагностическая эндоскопия верхних отделов желудочно-кишечного тракта должна включать в себя забор биопсий слизистой желудка (уровень доказательности 4, сила рекомендаций D).** *(Согласились 93% [голосов: a – 66%; b– 18%; c–9%; d–7%]).*

Несколько исследований оценивали, может ли общепринятая эндоскопия в белом свете надежно отличать хеликобактерный гастрит и предраковые поражения от нормальной слизистой оболочки. В исследовании Atkins и Benedict сделан вывод, что корреляция между эндоскопией и гистологическим исследованием была низкой [52]. Это было подтверждено в последующем проспективном исследовании, в котором Bah с соавт. (1995) пришли к выводу, что невозможно надежно диагностировать хеликобактерный гастрит с применением только эндоскопического исследования [53]. Зернистость (нодулярная картина) слизистой антрального отдела – это эндоскопический признак с высокой положительной прогностической ценностью (>90%) в отношении наличия *H. Pylori*, однако этот признак, за исключением детей, присутствует только у небольшой части пациентов с хеликобактерным гастритом [53-56]. Отсутствие складок и наличие видимых сосудов в слизистой оболочке желудка указывают на выраженную атрофию, но с относительно низкой чувствительностью [57]. Кишечная метаплазия может выглядеть как тонкие, белые очаги на слизистой [58], однако, значение того или иного эндоскопического признака для диагностики кишечной метаплазии остается неустановленной. Взятые вместе эти исследования показывают, что обычные эндоскопические исследования не позволяют надежно диагностировать хеликобактерный гастрит, атрофию, или кишечную метаплазию [52,54-58].

Существуют противоречивые доказательства эффективности применения эндоскопов с высокой разрешающей способностью. Некоторые исследования демонстрируют низкую точность в диагностике воспаления слизистой оболочки желудка, атрофии и метаплазии, в частности, у пациентов в возрасте до 50 лет, а также, когда они имеют слабо выраженную атрофию или метаплазию [59]. Другие полагают, что они могут диагностировать вышеуказанные состояния с высокой точностью [60]. Кроме низкой точности, эндоскопические находки ассоциируются с низкой воспроизводимостью.

Исследования показали, что хромоэндоскопия, особенно с увеличением, позволяет выявить поражения в виде кишечной метаплазии и дисплазии. Dinis-Ribeiro с соавт. предложили классификацию для диагностики этих поражений, она является воспроизводимой и высокоточной [62]. Точность и воспроизводимость этой классификации с применением метиленового синего подтвердилась при использовании другими исследователями [63]. Эндоскопия с хромоскопией при использовании других растворов, например, индигокармина, уксусной кислоты, или гематоксилина, также ассоциировались с высокой точностью для диагностики этих поражений, в частности, для дисплазии [64,65]. Tanaka с соавт. сообщают о том, что результаты при использовании уксусной кислоты лучше, чем при использовании индигокармина [65].

Тем не менее, эндоскопия с увеличением и высоким разрешением без хромоскопии также превосходит стандартную эндоскопию, и позволяет с большой точностью диагностировать хеликобактерный гастрит, кишечную метаплазию и дисплазию [66,67]. Нет исследования, где бы сравнивались эндоскопия с увеличением с или без хромоскопии для диагностики этих поражений, несмотря на предположение Tanaka с соавт. о том, что эндоскопия с увеличением и хромоскопией с применением уксусной кислоты превосходит обычную эндоскопию с увеличением и хромоскопией с применением индигокармина [65].

Таким образом, имеющиеся данные показывают, что эндоскопия с увеличением и хромоскопией увеличивает точность обнаружения предраковых поражений желудка. Однако этот способ удлиняет время эндоскопических процедур и увеличивает нагрузку на отделение эндоскопии. Кроме того, может ухудшаться переносимость процедуры, даже с применением седации. Учитывая все эти соображения, рутинные эндоскопии с увеличением и хромоскопией не могут быть рекомендованы для повсеместного применения, они должны проводиться в центрах, которые имеют опыт по их проведению.

Было установлено, что применение эндоскопии с *NBI* обладает хорошей чувствительностью и специфичностью в диагностике поражений желудка [68-77]. Тем не менее, не существует соглашения в отношении того, что определенную эндоскопическую картину (рисунок) при *NBI* можно связать с предраковыми поражениями желудка. Системы классификации изображений при *NBI* варьировались от исследования к исследованию, не было никакой внешней проверки, и редко оценивалась воспроизводимость этих данных. Только в двух исследованиях использовалось *NBI* без увеличения [76,77]. Последний метод может применяться в повседневной клинической практике в отличие от NBI с увеличением, который практически

невозможно применить в повседневной клинической практике, и который требует определенного уровня знаний и типа эндоскопа, доступных только в некоторых центрах. Тем не менее, это означает, что *NBI* может использоваться для выявления различных желудочных поражений. Однако прежде чем эта технология будет одобрена, должна быть принята простая система классификации с независимой валидацией в крупных проспективных многоцентровых исследованиях.

Отсюда следует, что лучший уместный и доступный эндоскопический метод следует применять у отдельных пациентов, но для оптимальной идентификации пациентов с предраковыми состояниями диагностическая эндоскопия верхних отделов желудочно-кишечного тракта должна включать в себя биопсии слизистой желудка.

Забор биопсии

7. **Атрофический гастрит и кишечная метаплазия зачастую неравномерно распределены по всему желудку. Для адекватного установлении формы и стадии предраковых состояний желудка нужно взять, по крайней мере, четыре неприцельные биопсии из двух топографических отделов (по малой и большой кривизне, по передней и задней стенке антрального отдела и тела желудка). Биоптаты должны быть взяты в четко обозначенные отдельные флаконы; при обнаружении поражений, так же, при необходимости, должны браться дополнительные биопсии (уровень доказательности 2+, сила рекомендаций С).** *(Согласились 100% [голосов: a, 61%; b, 25%; c 14%], 90% проголосовавших заявили, что они будут руководствоваться этим утверждением, 80% из них представлявшие национальные общества, отметили, что они также будут применяться [60%] и широко применяться [20%] в своих странах).*
8. **Системы гистопатологического установления степени/стадии поражения (например *OLGA* и *OLGIM*) применяются для определения риска развития рака желудка (уровень доказательности 2++, сила рекомендаций С).** *(Согласились 98% [голосов: a, 39%; b, 41%; c, 18%; 4 e, 2%], 90% проголосовавших заявили, что они будут применять эти утверждения, 70% из тех, которые представляют национальные общества, отметили, что это также будет применяться в их странах).*

Биопсия желудка имеет большое значение для постановки диагноза и градации предраковых поражений желудка. Обновленная Сиднейская система является наиболее распространенной для классификации и градации гастрита [14]. Сиднейская система в первую очередь предназначена для обеспечения стандартизации отчетности при заборе биопсий. В обновленной версии рекомендовано взятие пяти биопсий: две из антрального отдела (3 см от привратника, по большей и малой кривизне), одна из угла желудка, и две из тела (одна из малой кривизны в 4 см проксимальнее угла желудка, и одна с середины большой кривизны), но эти места взятия биопсий были выбраны произвольно. Хотя этот протокол биопсий обеспечивает верификацию *H. pylori* и хронического гастрита, количество биопсий является спорным в плане адекватности постановки предраковых поражений желудка, главным образом, из-за мультифокального характера этих поражений [78-82]. Мультифокальный характер поражений оказывает влияние на их обнаружение, и на решение, касающиеся терапии больного или будущего наблюдения [1,6].

Пять исследований высокого качества [39,78-80,84], проводились в различных группах населения, направленных на определение количества биопсий, которое необходимо для точной верификации гастрита и кишечной метаплазии. El-Zimaity и Graham [80] пришли к выводу, что протокол биопсии, рекомендуемый Сиднейской Системой, недооценивает наличие кишечной метаплазии и может определить атрофию тела желудка только тогда, когда она обширна, эти авторы рекомендовали минимум восемь биопсий. С другой стороны, Guarner с соавт. [79] пришли к выводу, что Сиднейские рекомендации, касающиеся места взятия биопсии и числа биопсий адекватны для выявления инфекции *H. Pylori* и предраковых поражений (в географических районах с высокой распространенностью рака желудка). Дополнительная ценность биопсии из угла желудка остается неясной. Хотя угол желудка считается областью раннего появления атрофических и метапластических преобразований [85,86], другие исследования показали, что дополнительные биопсии из этой области дают дополнительную информацию [78,83]. С другой стороны, deVries с соавт. [84] в многоцентровом исследовании населения с низким риском развития рака желудка оценивали преимущества эндоскопического наблюдения предраковых поражений желудка, при использовании стандартных протоколов биопсии с 12 неприцельными и дополнительными прицельными биопсиями у 112 пациентов с предыдущим гистологически подтвержденным диагнозом кишечной метаплазии или дисплазии. Самая высокая распространенность предраковых поражений была найдена в области угла желудка (40%), затем в антральном отделе (35%) и по малой кривизне тела желудка (33%). Неприцельные биопсии из малой кривизны были более информативными по сравнению с теми, которые были взяты из большой кривизны тела желудка. Протокол забора биопсий, состоящий из семи неприцельных биопсий (3 из антрального отдела, 1 из угла, 3 из тела (1 из большой и 2 из малой кривизны)) был в состоянии диагностировать кишечную метаплазию в 97% случаев и все случаи дисплазии или рака. Более того, несмотря на небольшое число случаев дисплазии желудка в этом исследовании было показано, что неприцельная биопсия имела большое значение для диагностики дисплазии или даже рака.

Вариабельность методов забора биопсий и полученных результатов связана с распространенностью предраковых поражений в исследуемой популяции. Меньшее количество биопсий необходимо для точной диагностики и определения стадии в группах высокого риска, где степень поражения выше [83,87,88]. Даже тогда, когда используются обширные протоколы биопсий, неизбежны ошибки, которые могут повлиять на выявление предраковых поражений, имеющих очаговый характер [14,80,89,90], и могут быть пропущены при исследовании [91]. Однако чем больше распространенность поражения, тем с большей вероятностью можно выявить эти поражения при систематическом взятии биопсии.

Хотя, Сиднейская система и ее обновленная версия [14] способствовали стандартизации отчетности о желудочных предраковых поражениях, они не предназначены для

определения риска развития рака желудка. Целью недавно созданной системы *OLGA* является перевод гистопатологических данных в стандартизированный отчет, содержащий информацию о состоянии желудка (топография и распространенность атрофических изменений) и группировке пациентов по риску развития рака желудка [92,93]. Первоначально в двух крос-секционных исследованиях сделан вывод, что *OLGA* предоставляет уместную клиническую информацию, с определением субпопуляции пациентов (*OLGA* степень III/IV) с предраковыми поражениями желудка и высоким риском развития рака желудка, и таким образом, потенциально пригодна для наблюдения этих поражений [94,95]. Недавно Rugge с соавт. [96] описали группу пациентов с предраковыми состояниями желудка/поражениями, наблюдаемыми в течение 12 лет. Только у двух пациентов с *OLGA* III/IV степенью отмечен рост инвазивных новообразований (p=0,001; относительный риск [OP] = 18,56). Поскольку система *OLGA* базируется на определении тяжести и распространности атрофии [14,97], Capelle с соавт. [98] ввели измененную систему, основанную на кишечной метаплазии, *OLGIM* [99]. Соглашение между патологами было умеренным для атрофии (k=0,6) и выше при кишечной метаплазии (k=0,9). Применение оценки *OLGIM* было связано с категоризацией меньшего количества пациентов группу высокого риска со стадией III и IV. Теоретически, дополнительным преимуществом использования системы *OLGIM* будет выборка меньшего количества пациентов. Необходимы дополнительные исследования для проверки пригодности и воспроизводимости этих классификаций [94].

Среди этих данных, мы имеем два исследования высокого качества [96,98], наводящих на мысль, что для выявления пациентов с тяжелыми атрофическими изменениями, а именно обширной атрофией и/или кишечной метаплазией, которые выявляют пациентов с риском развития дисплазии и/или рака, биопсия должна быть взята в теле желудка. Кроме того, в других исследованиях типа «случай – контроль» хорошего качества были сделаны различные выводы: для адекватного определения стадии и/или наблюдения необходимо как минимум 4 и максимум 8 биопсий [78–80,83,84].

Исходя из этого, группа пришла к выводу, что надо проводить забор, по крайней мере, 2 биопсий из антрального отдела (по большой и малой кривизне) и 2 биопсии из тела желудка (по большой и малой кривизне) для выявления пациентов с атрофией и/или кишечной метаплазией. Биопсийные образцы должны быть представлены для гистологического исследования в разных флаконах и помечены соответственно месту забора проб [14, 94].

Неинвазивная оценка

9. **Уровни сывороточного пепсиногена могут указать на обширный атрофический гастрит (уровень доказательности 2++, сила рекомендаций С).** *(Согласились, 92% [голосов: a, 30%; b, 28%; c, 34%; d, 4%; e, 4%], 68% проголосовавших заявили, что они будут применять это утверждение, и только 50% из них, представляющие национальные общества, заявили, что утверждение применимо в их странах.).*
10. **У пациентов с низким уровнем пепсиногена, серологические исследования наличия хеликобактерной инфекции могут быть полезны для дальнейшего выявления группы высокого риска (уровень доказательности 2++, сила рекомендаций С).** *(Согласились, 76% [голосов: a, 26%; b, 10%; c, 40%; d, 18%; e, 4%; f, 2%], 77% проголосовавших заявили, что они будут применять это утверждение; 80% из тех, которые представляют национальные общества, заявили, что утверждение применимо [70%] и широко применимо [10%] в их странах.).*

Сывороточные пепсиногены (PG), связанны с атрофическими изменениями слизистой оболочки желудка и состоят из двух типов: PG I, который в основном выделяется слизистой оболочки фундального отдела и PG II, который выделяют главные клетки, а также пилорические железы и клетки слизистой проксимального отдела слизистой оболочки двенадцатиперстной кишки. Воспаление слизистой оболочки желудка приводит к увеличению уровня как PG I так и PG II в сыворотке крови, как правило, с более выраженным увеличением уровня PG II и, следовательно, снижением соотношения PG I/II. С развитием атрофии и потерей специализированных клеток, уровни как PG I, так и PG II могут уменьшиться, но обычно отмечается более значительное снижение PG I, чем PG II, таким образом, происходит дальнейшее снижение соотношения PGI/II (см. обзор Kuipers E.J.: “In through the out door: serology for atrophic gastritis,” Eur J Gastroenterol Hepatol 2003: 877-879). Таким образом, низкий уровень PG I, низкое соотношение PG I/II, или снижение обоих показателей, являются хорошими показателями атрофических изменений в слизистой оболочке желудка.

Многие исследование проведены с целью сравнения уровней сывороточного пепсиногена и особенностей слизистой желудка по данным эндоскопии с биопсией. В различных странах и популяциях применяются различные пороговые уровни. Сообщаются чувствительность и специфичность таких исследований, однако различия в средних уровнях пепсиногена, корреляции и отношениях шансов затрудняют сравнение и обобщение исследований.

В мета-анализе, опубликованном в 2004 году, Dinis-Ribeiro с соавт. [100], обобщили 42 исследования, которые включали 27 популяционных исследований (296553 человек) и 15 выборочно-демографических исследований (4385 пациентов), сделана попытка выявить лучший пороговый уровень для диагностики дисплазии. Сочетание PG I <50 нг/мл и соотношение PG I/II равное 3,0 является лучшим вариантом с чувствительностью 65%, специфичностью 74–85% и отрицательным прогностическим значением >95%. Большинство исследований со сравнением уровней сывороточного пепсиногена были кросс-секционными, от скрининговой популяции до группы пациентов высокого риска. Обычно в эти исследованиях как гастроэнтеролог, так и патолог не знали о данных, полученных другим специалистом и оба исследования проводились одновременно.

При изучении результатов исследования в зависимости от степени атрофии тела желудка, значения чувствительности колебались от 9,4% до 92,3% и специфичности от 9,9% до 100% [101–119]. Найдено статистически значительное снижение средних значений сывороточного пепсиногена при обширном атрофическом гастрите [105,110,120–123], отмечена сильная корреляция между степенью атрофии и уровнем сывороточного пепсиногена

[101,124,125] и значимые отношения шансов/отношения правдоподобия прогрессии атрофии на тело желудка [112,126,127].

При изучении в качестве результатов наличия и распространености кишечной метаплазии, чувствительность колебались от 15% до 75%, а специфичность от 92,2% до 97,8% [102,115,128], или отмечалось значимое отношение шансов [126,127,129].

Если исходом в исследовании считалась дисплазия/рак желудка, то в некоторых когортных исследованиях с тщательным дизайном было выявлено большое количество пациентов, наблюдаемых в течение многих лет, как и в нескольких исследованиях серий случаев или типа «случай – контроль».

Лучшие доказательства риска, связанного с предраковыми поражениями желудка, получены при проведении когортных исследований с тщательным дизайном, длинным периодом наблюдения и большим количеством пациентов с малой потерей вследствие выпадения из-под наблюдения. По меньшей мере, шесть когортных исследований соответствовали этими критериям и были опубликованы. Watabe с соавт. [130] провели когортное исследование 6983 пациентов на протяжении 4,7 лет и обнаружили, что *H. pylori* инфицированные пациенты с PGI<70 нг/мл и соотношением PGI/II<3,0 имеют соотношение рисков *(hazard ratio HR)* для рака желудка 6,0 (95% доверительный интервал [95% ДИ] 2,4–14,5). У *H. pylori* отрицательных пациентов с тем же профилем пепсиногена HR увеличилось до 8,2 (3,2–21,5). Yamaji с соавт. [131], в исследовании 6158 пациентов, наблюдавшихся на протяжении 4,7 года, выявили HR 6,2 (2,9–13,0), в то же время Yanaoka с соавт. [132,133], у 5209 пациентам в течение 10 лет, получил HR 2,77 (1.46–5.26). Ohata с соавт. [134] исследовали 4655 пациентов на протяжении 7,7 года, после забора сыворотки для определения пепсиногена и антител к *H. pylori,* пришли к выводу, что у пациентов, инфицированных *H. pylori,* с хроническим атрофическим гастритом по определению пепсиногена, HR составляло 14,85 (1,96–107,7). В то же время у *H. pylori* отрицательных пациентов с тяжелым хроническим атрофическим гастритом, HR увеличилась до 61,85 (5,6–682,64). Oishi и соавт. [135], при исследовании 2466 пациентов в течение 12 лет обнаружили, что уровень PG I<70 нг/мл с соотношением PG I/II<3,0 были связаны с HR 3,42 (1.92–6.11) и PG I<30 нг/мл с соотношением PG I/II<2,0, связанны с HR 4,43 (2.18–7.82). Наконец, Dinis-Ribeiro с соавт. в группе из 100 пациентов, наблюдавшихся в течение 3 лет, показали, что сочетание неполной кишечной метаплазии и соотношения PGI/II<3, были связаны с прогрессированием дисплазии, с HR 13,9 (1,6–122,1) по сравнению с больными только хроническим атрофическим гастритом или полной кишечной метаплазией [136].

В некоторых из этих исследований оценивалось наличие хеликобактерной инфекции и обнаружено, что самые обширные и тяжелые случаи атрофии выявляются при оценке уровня сывороточного пепсиногена в сочетании с отрицательными серологическими тестами относительно хеликобактерной инфекции. Вероятно, это связано со спонтанным исчезновением антител к *H. Pylori*, и ведет к еще большей прогрессии дисплазии и рака. Значения *HR* у *H. Pylori*–отрицательных пациентов с выраженной атрофией по сравнению с *H. Pylori*–положительными пациентами с менее выраженной атрофией были: 8,2 (3,2–21,5) против 6,0 в изучении Watabe с соавт. [130]. В исследовании Yanaoka с соавт. [132,133] 131,98 (11,95–1457,36) против 2,77, и 61,85 (5,6–682,64) против 14,85 в исследовании Ohata с соавт. [134]. Yamaji с соавт. также обнаружили повышенный уровень заболеваемости раком желудка 0,37% случаев в год у инфицированных *H. Pylori* пациентов с атрофическим гастритом по сравнению с 0,53% случаев в год у *H. Pylori*–отрицательных пациентов, с тяжелым хроническим атрофическим гастритом [131].

С точки зрения приемлемости обследования для пациентов Miki и соавт. провели скрининг сывороточного пепсиногена у 101892 пациентов. По их результатам были показания к эндоскопии у 21178 пациентов, эффективно выполнено 13789 (65%), диагностировано 125 случаев рака желудка, из них 80% на ранней стадии [137].

Несколько исследований «случай–контроль» по сравнению больных раком желудка со здоровым контингентом, включающих от 84 до 511 случаев в каждом, обнаружили статистически значимое отношение шансов (ОШ) рака в пределах от 2,24 до 12,0 для уровня PGI<50 нг/мл и 2.78–10.92 для отношения PGI/PGII<3 [138–154].

При диагностических исследованиях, чувствительность обнаружения рака при помощи определения уровня сывороточного PG составляет 66,7–84,6% и специфичность 73,5–81,5% [155-157], отмечается снижение уровня пепсиногена по сравнению с не онкологическими больными [120,121,158], а также положительная корреляция с меньшими значениями соотношения PGI/II [159]. Сравнительные исследования сывороточного пепсиногена и рентгенографии желудка привели к выводу о большем положительном предиктивном значении для сывороточного пепсиногена (1,4% против 0,8%), особенно для возраста до 50 лет [160,161].

Тем не менее, в бол ьшинстве исследований, проведенных в Японии, было отмечено, что пороговые уровни пепсиногена требуют корректировки в зависимости от лабораторных методов определения и популяции. Таким образом, термин “низкий уровень пепсиногенов” был более предпочтительным, чем определенное пороговое значение.

Дополнительные диагностические факторы

11. **При исследовании предраковых состояний следует принимать во внимание семейный анамнез рака желудка (уровень доказательности 2++, сила рекомендаций B).** *(Согласились 96% [голосов: a,58%; b; 22% c; 16%; d, 4%], 98% проголосовавших заявили, что они будут применять это утверждение, 100% из тех, которые представляют национальные общества, отметили, что это утверждение будет применимым [90%] или широко применимым [10%] в их странах.).*
12. **Несмотря на разнообразные исследования, которые оценивали возраст, пол, и факторы вирулентности *H. Pylori,* а также множество генетических вариаций, никакие клинические рекомендации не могут быть утверждены для целевого ведения больных на основе этих факторов в отношении диагностики и наблюдения за пациентами (уровень доказательности 4, сила рекомендаций D).** *(Согласились 82% [голосов: a, 42%; b, 4%; c 36%; d, 14%; e, 2%; f, 2%]).*

Уже давно признано, что в 10% случаев развития рака желудка играет роль семейный анамнез заболеваемости раком желудка. Из них только 1–3% – это четко верифицированные наследственные синдромы, такие как наследственный диффузный желудочный рак [162,163], синдром Линча [164,165], синдром Пейтца-Йегерса [166,167], и САП [168], в которых риск развития рака желудка и канцерогенеза хорошо доказан. Для остальных значение семейного анамнеза четко не определено. Наличие родственников первой степени с раком желудка является фактором риска для рака желудка с отношением шансов (ОШ) от 2 до 10 в зависимости от географического региона и этнической принадлежности [169]. Большое исследование, проведенное в Турции, представляет ОШ 10,1 для братьев и сестер, больных раком желудка, однако, эти результаты не были скорректированы на факторы окружающей среды [170]. Другие исследования типа «случай–контроль» – европейские (ОШ 1,8–3,5), американские (ОШ 2,2) и азиатские (ОШ 1,5–9,9) подтвердили, что наличие в семейном анамнезе рака желудка является фактором риска [171–178]. Корректировка на факторы окружающей среды не изменяет этот риск. Интересно, что тип кишечного рака желудка более тесно ассоциирован с семейным анамнезом рака желудка, чем рак диффузного типа [176,179]. Недавно был проведен мета-анализ [180], который включал 11 исследований посвященных *H. Pylori* и распространению предраковых состояний/поражений у родственников первой степени больных раком желудка. В общей сложности оценивалось 1500 случаев и 2638 контролей, ОШ в случаях наличия хеликобактерного гастрита составлял 1,93 (95% ДИ 1,41 – 2,61), 2,20 (1,27–3,82) для атрофии, и 1,98 (1,36–2,88) для кишечной метаплазии. В целом эти данные показывают, что родственники больных раком желудка первой степени родства имеют повышенную распространенность *H. Pylori* и предраковых состояний/поражений, а также повышенный риск развития рака желудка. Насколько нам известно, нет никаких исследований, оценивающих, протекает ли прогрессирование предраковых состояний/поражений у родственников больных раком желудка через канцерогенный каскад в рак желудка быстрее, чем аналогичные поражения у населения в целом.

Если предположить, что ген – это среда взаимодействия для рака желудка, множественные факторы риска были бы связаны с многоступенчатым переходом от хронического неинфекционного атрофического гастрита в атрофический гастрит, кишечную метаплазию, дисплазию и, наконец, в рак [6].

H. Pylori играет ключевую роль в этой прогрессии, он был классифицирован ВОЗ как канцероген 1–го порядка в 1994 году [181]. Считается, что сочетание вирулентности микроорганизма и генетической восприимчивости хозяина ведет к более тяжелому хроническому воспалению и более быстрому прогрессированию рака желудка, по крайней мере, для кишечного типа [182–184]. Различные штаммы *H. Pylori* различаются по их канцерогенному потенциалу. Те, которые содержат фактор вирулентности CagA, вызывают более выраженную степень воспаления. Мета-анализ, состоящий из 16 исследований случай–контроль, показал, что среди *H. Pylori*–инфицированных пациентов ифицирование CagA-позитивными штаммами еще больше увеличивает риск возникновения рака желудка, а именно в 1,64 раз [185]. Другие бактериальные факторы вирулентности, такие как CagA-формы с множественными EPIYA-C сегментами и штаммы с harbor VacA сигнальной областью типа s1 и mid-region m1 [186] также связаны с повышенным риском рака желудка. Однако нет исследований клинической пригодности генотипирования штаммов *H. Pylori* с точки зрения диагностики и мониторинга предраковых состояний/поражений желудка.

Огромное количество исследований рассматривали вопрос генов и генетических изменений и их последствий для канцерогенеза желудка, хотя их роль не всегда была ясна. В последние несколько лет была широко изучена роль генетического полиморфизма интерлейкинов в отношении желудочного канцерогенеза. Лучше всего описаны те, которые играют важную роль в воспалительной реакции в ответ на инфекцию *H. Pylori* и воспаление слизистой оболочки желудка, что приводит к атрофии слизистой оболочки и прогрессирования рака желудка. Это интерлейкины IL-1B, антагонист рецептора IL1 (IL-1RN), IL8, IL10 и TNF-α. Ранние исследования El-Omar с соавт. [187] показали ассоциацию риска развития рака желудка с генотипами интерлейкина 1 – IL-1B-511 T, IL-1B-31 T, и генотипом *2/*2 антагониста рецептора L1, с ОШ 2,5; 2,6 и 3,7 для развития рака желудка у гомозиготных носителей этих аллелей по сравнению с не носителями. Результаты других исследований были непоследовательными в связи с изменением частот аллелей в различных этнических группах, типа и расположения опухоли, хеликобактерной инфекции, методологии и качества работ [188,189]. Три мощных мета-анализа обнаружили связь IL-1B и IL-1RN*2 с риском возникновение рака желудка у лиц белой расы, но не у жителей Азии [190–192], а другое исследование показало нулевую ассоциацию в обеих группах [193]. Другой недавний мета-анализ [189] показал повышенный риск рака для носителей IL-RN*2, специфичный для неазиатского населения и дистального рака. Что касается азиатского населения, снижение риска наблюдалось у носителей IL-1B-31C (в высококачественных исследованиях). Люди белой расы, которые являются носителями TNF-α-308A, имеют повышенный риск развития рака желудка, как это было показано в недавнем мета-анализе [194]. В настоящее время неоднородность результатов затрудняет их перевод в рекомендации для повседневной клинической практики.

Наблюдение

Дисплазия

13. **Пациенты с низкой степенью дисплазии при отсутствии эндоскопически видимого поражения должны наблюдаться в течение 1 года после установления диагноза. При эндоскопически видимых поражениях, следует провести эндоскопическую резекцию, для получения более точного гистологического диагноза (уровень доказательности 2+, сила рекомендаций С).** *(Согласились, 98% [голосов: a 60%; b, 26%; c 13%; d, 2%], 96% проголосовавших заявили, что они будут руководствоваться этим утверждением, 90% из тех, которые представляют национальные общества, заявили, что это утверждение применимо (80%) и широко применимо (10%) в их странах).*

14. **Для пациентов с диспластией высокой степени при отсутствии эндоскопически видимых поражений, немедленно проводится повторное эндоскопическое исследование с обширным забором биопсий и наблюдение на протяжении от 6 месяцев до 1 года (уровень доказательности 2+, сила рекомендаций С).** *(Согласились, 98% [голосов: a,69%; b; 17% c; 12%; d, 2%], 100% проголосовавших заявили, что они будут применять это утверждение, 100% из тех, которые представляют национальные общества, заявили, что это применимо (70%) и широко применимо (30%) в их странах.)*

Как упоминалось выше, существуют различия между исследованиями, проводимыми на Западе и в Азии в сообщаемом темпе прогрессирования тяжелой диспластии. Крупное проспективное исследование из Китая, включающее 546 больных с диспластией, которые наблюдались в течение 5 лет, показало уровень прогрессии в рак желудка 0,6% в год при легкой диспластии (в настоящее время обычно называют диспластия низкой степени), и 1,4% для тяжелой диспластии (в настоящее время обычно называют диспластия высокой степени) [32]. В крупнейшее западное исследование были включены 7616 пациентов с легкой и умеренной диспластией, и 562 с тяжелой диспластией: в течение 5 лет наблюдения, ежегодная заболеваемость раком желудка составила 0,6% для легкой и умеренной диспластии, и 6% для тяжелой диспластии [28].

Риск, ассоциированный с высокой степенью диспластии. Большинство пациентов, имеющих поражения, классифицированных как высокая степень диспластии, имеют высокий риск наличия синхронного инвазивного рака или его быстрое развитие [34]. В группе пациентов с предраковыми поражениями желудка, примерно у 25% пациентов с тяжелой диспластией установлен диагноз рака желудка в течение 1 года наблюдения [28]. Это открытие означает, что нужно проводить тщательную эндоскопическую и гистологическую оценку вскоре после постановки первоначального диагноза, и в случае эндоскопически видимых поражений, необходимо проводить резекцию либо при помощи эндоскопии (эндоскопическая резекция слизистой), либо хирургически [45, 195-197].

Риск, ассоциированный с низкой степенью диспластии. Риск развития рака желудка у пациентов с диспластией низкой степени сравним или даже значительно выше, чем риск развития рака после удаления аденомы толстой кишки, или у пациентов с пищеводом Барретта, либо у пациентов с длительно существующими воспалительными заболеваниями кишечника [198–200]. По сравнению с пациентами, имеющими тяжелую диспластию, пациенты с низкой степенью диспластии, имеют меньший риск прогрессирования в рак на 7% (95% ДИ 6% – 8%) [28,29,33–37,42,43,45,201–203].

Таким образом, выглядит показным эндоскопическое наблюдение через регулярные промежутки времени, хотя, соотношение «стоимость-эффективность» этого подхода требует дальнейшего изучения. При обнаружении низкой степени диспластии пациентам рекомендуется продолжать наблюдение. Если повторная эндоскопия не подтвердила наличие диспластии низкой степени, остается неясным вопрос о длительности наблюдения.

Большое значение имеет тот факт, что диспластия высокой и низкой степени может проявляться как эндоскопически видимые вдавленные или возвышающиеся поражения [34,200], однако бывают также маленькие или плоские поражения, которые могут быть изолированными или мультифокальными [7]. Таким образом, исчезновение диспластии или ее предполагаемое исчезновение, при проведении эндоскопических исследований, не исключает возможности прогрессии в инвазивный рак [37,44,196,204].

Поэтому выглядит целесообразным предлагать высококачественное эндоскопическое наблюдения за пациентами с низкой степенью диспластии [33,37,201,205], и проводить эндоскопическую резекцию при наиболее тяжелых поражениях у некоторых пациентов [196,202,206]. В самом деле, гистологический диагноз диспластии низкой степени, полученный при проведении эндоскопического исследования с взятием биопсии, может трансформироваться в диагноз диспластии высокой степени или аденокарциномы после эндоскопической резекции слизистой оболочки (EMR) [207, 208]. В корейском исследовании диагноз низкой степени диспластии после EMR трансформировался в рак в 19% случаев [208]. Таким образом, возможность EMR может рассматриваться у больных с низкой степенью диспластии с эндоскопически видимыми поражениями, с целью получения более точного гистологического диагноза.

Атрофия и кишечная метаплазия.

15. **Эндоскопическое наблюдения должно предлагаться пациентам с обширной атрофией и/или кишечной метаплазией (например, атрофия и/или кишечная метаплазия в антральном отделе и теле желудка) (уровень доказательности 2++, сила рекомендаций В).** *(Согласились, 94% [голосов: a,60%; b, 15%; c, 19%; d, 4%; e, 2%], 91% проголосовавших заявили, что они будут руководствоваться этим утверждением, 80% из тех, которые представляют национальные общества, заявили, что оно применимо в их странах.).*
16. **Пациенты с обширной атрофией и/или кишечной метаплазией должны повторно обследоваться каждые 3 года после установления диагноза (уровень доказательности 4, сила рекомендаций D).** *(Согласились, 86% [голосов: a, 43%; b, 20%; c, 23%; d, 12%; e, 2%], 90% проголосовавших заявили, что они будут руководствоваться этим утверждением, 80% из тех, которые представляют национальные общества, заявили, что оно будет применяться (70%) и широко применяться (10%) в своих странах.).*
17. **Для тех пациентов, которые имеют легкую и умеренную степень атрофии/кишечной метаплазии, ограниченной антральным отделом, нет никаких доказательств, для рекомендации дальнейшего наблюдения (уровень доказательности 4, сила рекомендаций D).** *(Согласились, 99% [голосов: a, 87%; b, 13%; c, 9%; d, 1%]).*

Ранняя диагностика рака желудка приводит к улучшению выживаемости. Как показано в ряде исследований, наблюдение за предраковыми состояниями/поражениями желудка может быть важным моментом. Уровень прогрессирования в рак у пациентов с атрофическим гастритом и кишечной метаплазией, соответственно, варьируется от 0% до 1,8% и 0% до 10% в год. В целом, риск развития рака желудка слишком мал, чтобы оправдать эндоскопическое наблюдение у всех пациентов с атрофическим

гастритом и кишечной метаплазией. Таким образом, для этой категории пациентов необходимо определить дополнительные факторы риска для прогрессии в рак желудка.

Во-первых, внутрижелудочное распределение и степень кишечной метаплазии была определена как фактор риска для рака желудка. Атрофический гастрит, как правило, носит диффузный характер, тогда, как кишечная метаплазия располагается мультифокально [44]. Несколько исследований показали, что риск рака желудка увеличивается у пациентов с обширными поражениями желудка [210–213]. Было определено две формы обширной кишечной метаплазии. При ее расположении, в так называемом "желудочном канале Вальдейера" *("magenstrasse")* или "переходных зонах", кишечная метаплазия находится на малой кривизне от кардии до привратника, и, особенно часто, встречается в переходных зонах (от кардии до тела, и от тела до антрального отдела). При "диффузном распространении", слизистая оболочка желудка диффузно замещена слизистой оболочкой кишечного типа, за исключением фундального отдела [214]. Вышеуказанные топографические модели распределения кишечной метаплазии повышают риск развития рака желудка (отношение шансов [ОШ] = 5,7 [95% ДИ 1,3 – 26] и ОШ = 12,2 [2,0 – 72,9], соответственно). Для установки степени атрофического гастрита и кишечной метаплазии используется три метода: эндоскопический, гистологический и серологический. В странах Азии наличие и распространение предраковых состояний/поражений желудка чаще всего определяются эндоскопически. Для атрофического гастрита используется классификация Kimura [215]. Однако для использования этой классификации эндоскопист должен быть высококвалифицированным. Кроме того, для оценки распространенности поражения и тяжести атрофического гастрита и кишечной метаплазии используется Сиднейская система с забором биопсий. Классификации *OLGA* и *OLGIM*, которые определяют распространение и тяжесть атрофического гастрита и кишечной метаплазии, также могут определить риск развития рака желудка. Наконец, серологические методы определения пепсиногена, гастрина и антител к *H. Pylori* имеют большой потенциал для установления распространенности атрофического гастрита. Серологическая диагностика выявляет пациентов, которые имеют повышенный риск прогрессирования в дисплазию и рак желудка, и в настоящее время используется в некоторых японских программах скрининга рака желудка для идентификации лиц, которым необходимо дальнейшее наблюдение [100].

Во-вторых, люди с семейным анамнезом рака желудка имеют повышенный риск развития предраковых состояний/поражений и рака желудка. Риск атрофического гастрита у этих людей примерно в семь раз выше, по сравнению с контрольной группой [187].

В-третьих, в качестве фактора риска рака желудка было предложено определение подтипов кишечной метаплазии. В нескольких исследованиях, III тип, или неполная кишечная метаплазия была связана с повышенным риском развития рака желудка [19, 216, 217]. Однако эти наблюдения не были подтверждены в других исследованиях [218, 219]. Таким образом, определение подтипов кишечной метаплазии не рекомендуется для клинической практики.

Терапия

Эрадикационная терапия хеликобактерной инфекции

18. **Эрадикация *H. Pylori* может привести к излечению хронического не атрофического гастрита, или к частичной регрессии атрофического гастрита (уровень доказательности 1+, сила рекомендаций B).** *(Согласились, 96% [голосов: a,70%; b, 16%; c, 10%; d, 4%], 98% проголосовавших заявили, что они будут руководствоваться этим утверждением, 90% из тех, которые представляют национальные общества отметили, что это утверждение применимо (40%) или широко применимо (50%) в их странах.).*
19. **Эрадикация *H. Pylori* у больных с кишечной метаплазией, не приводит к ее обратному развитию, но это может замедлить прогрессирование в неоплазию, и поэтому рекомендуется (уровень доказательности 1+, сила рекомендаций B).** *(Согласились, 96% [голосов: a, 50%; b, 24%; c, 22%; d, 4%]; 100% проголосовавших заявили, что они будут руководствоваться этим утверждением, 90% из тех, которые представляют национальные общества, заявили, что это было бы применимым или широко применимым (30%) в их странах.).*
20. **Эрадикация *H. Pylori* рекомендуется у пациентов с перенесенными эндоскопическим или хирургическим лечением по поводу неоплазии (уровень доказательности 1++, сила рекомендаций A).** *(Согласились, 96% [голосов: a,80%; b, 8%; c 8%; d, 4%], 96% проголосовавших заявили, что они будут руководствоваться этим утверждением, 100% из тех, которые представляют национальные общества, заявили, что это утверждение применимо или широко применимо (50%) в их странах.).*

В моделях, изученных на грызунах, показан профилактический эффект эрадикационной терапии хеликобактерной инфекции на развитие рака желудка [220–222].

Тем не менее, исследования эрадикационной терапии хеликобактерной инфекции у людей показали менее стабильные результаты. Эрадикация *H. Pylori* приводит к излечению при неатрофическом гастрите, но, что касается атрофии желудка и кишечной метаплазии, результаты являются не столь убедительными.

Недавнее рандомизированное исследование и мета-анализ показали, что на ранних стадиях заболевания хронического гастрита и желудочной атрофии без метаплазии, эрадикация *H. Pylori* заметно улучшает результаты гистологического исследования слизистой желудка и приводит к ее нормализации [223,224]. Другой систематический обзор показал, что атрофический гастрит может подвергаться регрессии в течение 1–2 лет после эрадикации [225].

Последнии мета-анализы по данному вопросу показывают, однако, что желудочная атрофия может быть обратимой только в теле желудка, но не в антральном отделе [226]. Вероятность обратимости желудочной атрофии, зависит от степени и расположения атрофии [226], однако неясно, зависит ли эффект эрадикации *H. Pylori* от локализации и распространенности атрофии.

В отличие от гастрита и атрофии, действие от эрадикационной терапии хеликобактерной инфекции на кишечную метаплазию в желудке является спорным. Некоторые авторы полностью опровергают идею обратимости кишечной метаплазии после эрадикации *H. Pylori* [227,228]. Сниженный уровень колонизации *H. Pylori* в

очагах метаплазии может указывать на ограниченную пользу от эрадикационной терапии. Два мета-анализа, в которых изучался этот вопрос, также пришли к выводу, что нет никакого существенного улучшения состояния при кишечной метаплазии после эрадикационной терапии [224, 226]. Тем не менее, в рандомизированном исследовании, после 6 лет наблюдения, Correa с соавт. показали, что у пациентов с предраковыми поражениями, антихеликобактерная терапия в совокупности с пищевыми добавками, которые содержат антиоксиданты, влияют на предраковый процесс, в основном, за счет ускорения регрессии предраковых состояний/поражений, в том, числе кишечной метаплазии [229]. Этот регресс атрофии и кишечной метаплазии был подтвержден после 12 лет наблюдения [230].

Тем не менее, еще предстоит доказать снижение риска развития рака при лечении на этих этапах. В крупномасштабном рандомизированном исследовании в Китае не удалось доказать, что эрадикация *H. Pylori* ведет к значительному снижению скорости развития рака желудка [231]. Тем не менее, в той же работе, при рассмотрении только группы больных, которые не имели предраковых состояний/поражений в начале исследования, риск развития рака в течение 7,5 лет был снижен после того, как была проведена эрадикационная терапия (0 против 6 случаев, P=0,02). Следующий мета-анализ, включающий четыре рандомизированных исследования с последующим наблюдением от 5 до 12 лет, сравнивал эрадикационную терапию хеликобактерной инфекции с плацебо с целью изучения профилактики рака желудка. Этот мета-анализ показал статистически не значимую тенденцию в пользу эрадикационной терапии. Дальнейший анализ с включением не рандомизированных исследований с последующим наблюдением, продолжительностью 3–8,5 лет, показал значимое снижение заболеваемости раком после проведения эрадикационной терапии [232]. Те же авторы недавно обновили данные своих мета-анализов и в обобщенном анализе 6 исследований, в которых принимали участие 6695 пациентов с последующим наблюдением от 4 до 10 лет, обнаружили, что относительный риск развития рака желудка после эрадикации *H. Pylori* составил 0,65 (95% ДИ 0,43–0,98) [233]. Эти авторы пришли к выводу, что эрадикация *H. Pylori* может снизить риск развития рака желудка, только у части участников, у которых гастрит находится на ранних стадиях без признаков атрофии [232,233]. В другом систематическом обзоре также пришли к выводу, что нет достаточных клинических доказательств того, что эрадикационная терапия играет важную роль в профилактике рака желудка у больных с хроническим неатрофическим гастритом и с атрофическим гастритом [225]. Действительно, крупное проспективное исследование (средний период наблюдения составил 9,4 лет) представило данные, что эрадикация *H. Pylori*, до развития кишечной метаплазии, вероятно, более эффективна в аспекте снижения заболеваемости раком желудка [234].

Более того, четыре проспективных исследования (средний период наблюдения 3–8,5 лет), которые оценивали эффект эрадикационной терапии у пациентов с предраковыми состояниями/поражениями до конечной точки образования рака желудка, не выявили значительного снижения риска развития рака [230,231,235,236]. И одно не рандомизированное проспективное исследование (средний период наблюдения 8,6 года) продемонстрировало значительное снижение развития рака желудка после успешной эрадикации хеликобактерной инфекции по сравнению с теми, которые имели персистирующую инфекцию [237]. Тем не менее, в той же когорте исследуемых, рак по-прежнему развивался в течение 14 лет наблюдения у некоторых *H. Pylori*-негативных пациентов, предполагая, что даже после лечения инфекции, рак может по-прежнему развиваться [238]. Тем не менее, в исследованиях с участием пациентов, которые ранее подверглись эндоскопической резекции рака, большинство из которых имели обширные участки кишечной метаплазии, риск развития рака был значительно снижен после успешного лечения хеликобактерной инфекции и в течение короткого периода времени (3 года) [239, 240].

В самом деле, эрадикационная терапия *H. Pylori*, по крайней мере, уменьшает прогрессирование кишечной метаплазии желудка [235,241,242]. Тем не менее, даже после успешной эрадикации хеликобактерной инфекции, отмечается развитие рака желудка из кишечной метаплазии [234,238]. Таким образом, данные не ясны относительно того, приводит ли эрадикационная терапия к снижению риска развития рака у пациентов с обширной кишечной метаплазией или нет, хотя есть некоторые свидетельства того, что она замедляет его прогрессию.

Основываясь на этих данных, консенсусная группа пришла к выводу, что эрадикационная терапия должна рассматриваться в каждом конкретном случае у больных с кишечной метаплазией, с учетом степени кишечной метаплазии и колонизации *H. Pylori.*

Эрадикационная терапия рекомендуется несколькими обществами и руководствами для ведения больных раком желудка, которые перенесли субтотальную гастрэктомию [243–246]. Действительно, лечение хеликобактерной инфекции у пациентов с перенесенной эндоскопической резекцией, снижает скорость появления новых опухолей и тяжесть кишечной метаплазии [240]. Эти результаты были подтверждены в ходе многоцентрового рандомизированного исследования [239]. В этом открытом исследовании, 272 пациента выделены для эрадикационной терапии или не эрадикационной, с аналогичными исходными характеристиками в обеих группах. После 3 лет исследований, 24 метахронных поражения образовались в группе, не получавшей эрадикационной терапии, по сравнению с 9, которые образовались в группе, которая получала адекватную терапию ($p<0,01$). Другое исследование показало, что эрадикационная терапия для популяции с высоким риском является экономически выгодной стратегией [247]. Все эти исследования показали защитный эффект после короткого периода времени (3 года).

Что касается влияния эрадикационной терапии хеликобактерной инфекции на прогрессию дисплазии желудка, данные скудны и противоречивы [229,230,236]. До сих пор, большинство доказательств указывают на неэффективность эрадикационной терапии на дисплазию. Однако у пациентов с дисплазией, вследствие терапии хеликобактерной инфекции уменьшается риск метахронных поражений.

Исходя из этих соображений, у пациентов с предшествующим анамнезом рака желудка, в том числе дисплазией, эрадикация *H. Pylori* настоятельно рекомендуется.

Дополнительные меры

21. **В настоящее время использование ингибиторов ЦОГ-2 не может рекомендоваться как подход для снижения риска развития желудочных предраковых поражений (уровень доказательности 1+, сила рекомендаций B).** *(Согласились, 96% [голосов: a, 50%; b, 20%; c, 26%; d, 2%; e, 2%]).*
22. **Использование пищевых добавок с антиоксидантами (аскорбиновой кислоты и бета-каротина) не рекомендуется в качестве терапии для уменьшения распространенности атрофии или кишечной метаплазии (уровень доказательности 1 +, сила рекомендаций B).** *(Согласились, 96% [голосов: a, 63%; b, 14%; c, 19%; d, 4%]).*

Мета-анализ наблюдательных исследований показал, что продолжительное использования неселективных ингибиторов циклооксигеназы (ЦОГ), за счет нестероидных противовоспалительных препаратов (НПВП), эффективен в качестве хемопрофилактики развития рака желудка [248,249].

Имеющаяся литература об эффективности применения ингибиторов ЦОГ-2, в качестве профилактики прогрессирования предраковых поражений желудка ограничена пятью клиническими исследованиями, проведенными исключительно в азиатских популяциях. В целом, данные, независимо от типа используемого препарата, непостоянны. Кроме одного контролируемого плацебо-контролированного рандомизированного исследования (РКИ) [250], данные в поддержку хемопрофилактики предраковых поражений представлены в низкокачественных исследованиях, состоящих из одного небольшого РКИ [251], одного пилотного [252] и двух проспективных когортных исследований [253,254]. Они были проведены в гетерогенных популяциях (родственниках первой степени родства больных раком желудка, больных ревматологического профиля с диспепсическими расстройствами, больных раком желудка на ранней стадии и т.д.), что делает невозможным обобщение и интерпретацию данных.

Было рассмотрено три селективных ингибитора ЦОГ-2: рофекоксиб, этодолак и целикоксиб. Рофекоксиб не имеет значительного эффекта в регрессии кишечной метаплазии, после проведенной эрадикационной терапии, что было доказано в РКИ, которое проводилось на протяжении 2 лет [250]. Yanaoka с соавт. сообщают о более высокой заболеваемости метахронным раком у пациентов, получавших 300 мг/день этодолака после среднего периода наблюдения 4,2 лет. Интересно, что никаких существенных изменений в распространенности предраковых состояний/поражений не наблюдалось, несмотря на лечения этодолаком [253].

Большинство исследований направлены на изучение действия целекоксиба на снижение тяжести предраковых состояний/поражений после проведенной эрадикации хеликобактерной инфекции. У пациентов, получавших целекоксиб в небольшом рандомизированном исследовании, улучшение гистологической картины предраковых поражений желудка наблюдалось у 67% ($p<0,001$, по сравнению с 16,1% в группе плацебо) после 12 недель [251]. В пилотном исследовании, которое проводилось 8 недель, у 29% больных, которые прошли эрадикационную терапию, наблюдалась полная регрессия кишечной метаплазии [252]. Кроме того, у пациентов, у которых не произошла полная регрессия кишечной метаплазии, отмечено снижение ее тяжести ($p < 0,007$) [252]. Кроме того, Yang с соавт. [254], заметили, что у пациентов ревматологического профиля с диспепсией, которые постоянно принимают целекоксиб, отмечается более высокая скорость регрессии кишечной метаплазии в сравнении с пациентами, которые не принимают НПВП (42% против 20%, относительный риск [ОР] = 2,9; 95% ДИ 1.88 – 6.91) но только после эрадикации *H. Pylori*.

Таким образом, есть некоторые свидетельства регрессии предраковых состояний желудка, а именно, кишечной метаплазии под действием целекоксиба, но необходимо проведение больших РКИ с более длительным периодом наблюдения для подтверждения этого факта. Кроме того, регулярное использование неселективных НПВС, включая аспирин, было связано со снижением риска развития рака желудка, как это наблюдалось в недавних большом когортном ретроспективном исследовании [255] и мета-анализе [249]. Необходимы дальнейшие проспективные клинические исследования для преодоления негативного влияния на ЖКТ при применении неспецифических ингибиторов ЦОГ.

Проведено три исследования, спланированных специально для оценки влияния антиоксидантных витаминных добавок на предраковые поражения желудка [136,156,229]. Это рандомизированные двойные слепые плацебо-контролируемые исследования, проведенные в популяциях с высоким риском развития рака желудка. В них получены противоречивые результаты и в двух из них уровень снижен вследствие значительных потерь информации вследствие выбывания больных из-под наблюдения [229,256].

Correa с соавт. [229] сообщили, что у пациентов, которые получали аскорбиновую кислоту (1 г дважды в день) и бета-каротин (30 мг/сут) происходило улучшение гистологического состояния слизистой в 3 раза чаще, чем у пациентов, которые проходили просто эрадикационную терапию, после 6-летнего периода наблюдения. Тем не менее, этот успех применения антиоксидантной терапии исчез через 6 лет без витаминной поддержки, как это отмечено через 12 лет после начала исследования [230].

В отличии от предыдущего, исследование, проведенное в Шаньдуне, (Китай), не показало благоприятного влияния использования витаминных добавок (капсулы по 250 мг аскорбиновой кислоты, 100 МЕ витамина Е, и 37,5 μL селена, два раза в день) на частоту предраковых состояний/поражений [236]. Кроме того, Plummer с соавт. [256], в исследовании с участием пациентов, рандомизированных на получение либо витаминов (капсулы по 250 мг аскорбиновой кислоты, 200 мг витамина Е, и 6 мг бета-каротина/три раза в сутки) или плацебо в течение 3 лет, показали отсутствие значимой связи между приемом витаминных добавок и прогрессирования/регресса предраковых состояний желудка/поражений.

Эти исследования проводились в популяциях с высокой частотой развития рака желудка, в Колумбии, Венесуэле и Китае [229,236,256]. Пока еще неясно, в какой степени эти результаты могут быть обобщены для населения с низким уровнем заболеваемости раком желудка.

Стоимость – эффективность

23. **После эндоскопической резекции раннего рака желудка эрадикация *H. Pylori* является экономически эффективным подходом (уровень доказательности 1+, сила рекомендаций B).** *(Согласились 100% [голосов: a, 79%; b, 14%; c 7%]).*
24. **Имеющиеся в настоящее время данные не позволяют точно оценить стоимость–эффективность наблюдения за пациентами с предраковыми состояниями желудка по всему миру (уровень доказательности 2+, сила рекомендаций C).** *(Согласились, 98% [голосов: a,41%; b, 16%; c 41%; d, 2%]).*

Большинство исследований, которые оценивали стоимость–эффективность канцерпревенции эрадикационной терапии хеликобактерной инфекции сообщают о моделях со сценарием популяционного скрининга, что выходит за рамки этой статьи. Только несколько исследований посвящено вопросам наблюдения после случайного диагноза предраковых состояний/поражений желудка. Большинство этих исследований сравнивает стратегии скрининга и лечения *H. Pylori* с отсутствием скрининга в перспективе общественного здравоохранения. При этом используются систематические обзоры литературы, и проводится анализ чувствительности с результатами, которые устойчивы в большинстве стратегий. Несмотря на то, что в исследованиях принимали участие пациенты с самым разным уровнем риска рака желудка, а также использовались различные модели, все исследования пришли к выводу, что скрининг является экономически эффективным по сравнению с его отсутствием [257–269].

Что касается возможности эрадикации хеликобактерной инфекции после эндоскопической резекции слизистой оболочки (EMR) предраковых поражений желудка, Shin с соавт. [247] разработали модель Маркова на основе рандомизированного клинического испытания, проведенного Fukase с соавт. [239] именно по этой теме. Они использовали очень широкий набор клинических данных для оценки здоровья, полученных из обширного поиска литературы, а расходы рассчитаны на основе поставщика медицинских услуг в Корее. Результаты показали, что в случае таких условий, эрадикация *H. Pylori* была дешевле, чем не проведение эрадикации (29780 долларов США по сравнению с 30594), а также были показаны дополнительные преимущества (средняя продолжительность жизни 13,60 против 13,55). Таким образом, лечение 10000 человек приведет к чистой экономии 814200 долларов США и будет сохранено около 50 лет жизни (LYS). Эта стратегия была доминирующей (менее дорогостоящей и более эффективной), но обычно проводимое вычисления *ICER* (дополнительные расходы–коэффициент эффективности) не выполнялось. Проводя оценку чувствительности, авторы подтвердили надежность модели с доминирующим заключением *ICER*, что стратегия эрадикации, почти в каждом сценарии, представляла очень рентабельные значения (всегда ниже 3852 долларов США за LYS).

Что касается стоимости–эффективности вторичного наблюдения за случайно обнаруженными предраковыми состояниями/поражениями, данные литературы предоставляют противоречивые результаты, в основном, за счет разных методов оценки поражений, прогрессирующих в дисплазию или рак. Yeh с соавт. [270] сравнили несколько стратегий от отсутствия наблюдения и лечения до наблюдения за различными предраковыми состояниями/поражениями с различной частотой последующих эндоскопической резекции слизистой *(EMR)* и хирургических вмешательств. Модель была выгодной с точки зрения «стоимость/эффективность» для мужчин в возрасте более 50 лет с дисплазией, леченной путем *EMR* с ежегодным обследованием (сумма на скорригированный по качеству год жизни c*ost per quality-adjusted life-year [QALY]* US$ 39800), но не для пациентов с кишечной метаплазией (стоимость *QALY* US$ 544500 для обследование каждые 10 лет). Hassan с соавт. [271], используя модель на американском населении, обнаружили повышенное отношение «стоимость–эффективность» свыше $70000 на сохраненный год жизни при эндоскопии 1 раз в год против отсутствия наблюдения у пациентов с кишечной метаплазией, тогда как модель, созданная на португальской когорте Dinis-Ribeiro с соавт. [136] получила сумму только €1868 на *QALY* в протоколе с ежегодной хромоэндоскопией с увеличением и определением уровня пепсиногена,

Эти противоречивые результаты могут быть следствием очень различных оценок годичных темпов прогрессии состояний (0,00–0,012% в год от дисплазии до инвазивного рака в исследовании Yeh с соавт. [270]; 0,18% от кишечной метаплазии до инвазивного рака в исследовании Hassan с соавт. [271] и 12,8–56% от кишечной метаплазии до дисплазии в исследовании Dinis-Ribeiro с соавт. [136]) а также вследствие различной стоимости процедур, включенных в модель (стоимость эндоскопии US$ 871 против US$ 358 в исследованиях Yeh с соавт. и Hassan с соавт. соответственно). Более того, ни в одном исследовании за исключением Dinis-Ribeiro с соавт. [136] не учитывались отдельные стадии предзлокачественных состояний/поражений желудка.

Программа для дальнейших исследований

Обширное изучение литературы и обсуждение в консенсусной группе привело к созданию программы дальнейших исследований, описанной ниже с возможностью рассмотрения в пределах 3–5 лет:

- Исследования достоверности систем гистопатологических стадий для предраковых состояний и для эндоскопических признаков.
- Большие мультицентровые когортные исследования для создания и валидации правил клинического отбора, направленных на критерии, в дополнение к фенотипу поражения, такие как пол, возраст, факторы вирулентности *H. Pylori* и генетический профиль.
- Большие мультицентровые когортные исследования для дальнейшего выяснения этапов желудочного канцерогенеза, например, роли метаплазии с экспрессией спазмолитического полипептида (SPEM).
- Стандартизация и валидация эндоскопических признаков с новыми эндоскопическими технологиями и рандомизированные исследования, направленные на получение пользы для конкретного пациента (per-patient) в этих условиях (диагноз кишечной метаплазии и атрофии в теле и диагноз поверхностных поражений).

- Дальнейшее выяснение роли эрадикации *H. Pylori* и других метдов лечения в превенции рака желудка.
- Наблюдательные или с анализом выбора исследования, направленные на оценку интервалов наблюдения и стоимости—эффективности таких стратегий.
- Исследования, направленные на методологию и целевые популяции для скрининга таких поражений в странах Запада.

Примечание

Это руководство представляет собой консенсус передового опыта на основе имеющихся доказательств на сегодняшний день. Они не могут применяться во всех ситуациях и должны толковаться в свете конкретной клинической ситуации и наличия ресурсов. Необходимы дальнейшие контролируемые клинические исследования для прояснения некоторых аспектов этих руководств, и, возможно, потребуется их пересмотр при появлении новых данных. Клинические соображения могут оправдывать выбор тактики из всего разнообразия этих рекомендаций. Это руководство предназначено для обозрения и предоставления информации, которая может помочь эндоскопистам в оказании помощи пациентам. Оно не является правилом и не должно рассматриваться как правовой стандарт оказания медицинской помощи либо как требование назначать или отменять какое-либо специальное лечение.

Литература

1. Correa P. (1988) A human model of gastric carcinogenesis. Cancer Res. 48: 3554–3560
2. Collaboration AGREE (2003) Development and validation of an international appraisal instrument for assessing the quality of clinical practice guidelines: the AGREE project. Qual. Saf. Health Care. 12: 18–23
3. Atkins D., Best D., Briss P.A. et al. (2004) GRADE Working Group Grading quality of evidence and strength of recommendations. BMJ. 328: 1490
4. Guyatt G.H., Oxman A.D., Vist G.E. et al. (2008) GRADE working group GRADE: an emerging consensus on rating quality of evidence and strength of recommendations. BMJ. 336: 924–926
5. Harbour R., Miller J. (2001) A new system for grading recommendations in evidence-based guidelines. BMJ. 323: 334–336
6. Correa P. (1992) Human gastric carcinogenesis: a multistep and multifactorial process — First american cancer society award lecture on cancer epidemiology and prevention. Cancer Res. 52: 6735–6740
7. Kapadia C.R. (2003) Gastric atrophy, metaplasia and dysplasia. A clinical perspective J. Clin. Gastroenterol. 36: 29–36
8. Carneiro F., Machado J.C., David L. et al. (2001) Current thoughts on the histopathogenesis of gastric cancer. Eur. J. Cancer Prev. 10: 101–102
9. Ihamäki T., Saukkonen M., Siurala M. (1978) Long term observation of subjects with normal mucosa and with superficial gastritis: results of 23–27 years follow-up examination. Scand. J. Gastroenterol. 13: 771–775
10. Ormiston M.C., Gear M.W., Codling B.W. (1982) Five years follow-up study of gastritis. J. Clin. Pathol. 35: 757–760
11. Laurén P. (1965) The two histological main types of gastric carcinoma: diffuse and so-called intestinal-type carcinoma. Acta. Pathol. Microbiol. Scand. 64: 31–49
12. Fukao A., Hisamichi S., Ohsato M. et al. (1993) Correlation between the prevalence of gastritis and gastric cancer in Japan. Cancer Causes Control. 4: 17–20
13. Genta R.M. (1998) Review article: gastric atrophy and atrophic gastritis—nebulous concepts in search of a definition. Aliment. Pharmacol. Ther. 12: 17–23
14. Dixon M.F., Genta R.M., Yardley J.H. et al. (1994) Classification and grading of gastritis. The updated Sydney System. International Workshop on the Histopathology of Gastritis, Houston 1994. Am. J. Surg. Pathol. 20: 1161–1181
15. Misiewicz J.J. (1991) The Sydney System: a new classification of gastritis. Introduction. J. Gastroenterol. Hepatol. 6: 207-208
16. Plummer M., Buiatti E., Lopez G. et al. (1997) Histological diagnosis of precancerous lesions of the stomach: a reliability study. Int. J. Epidemiol. 26: 716–720
17. Filipe M.I., Potet F., Bogomoletz W.V. et al. (1985) Incomplete sulphomucin-secreting intestinal metaplasia for gastric cancer. Preliminary data from a prospective study from three centers. Gut. 26: 1319–1326
18. Filipe M.I., Barbatis C., Sandey A. et al. (1988) Expression of intestinal mucin antigens in the gastric epithelium and its relationship with malignancy. Hum. Pathol. 19: 19–26
19. Silva S., Filipe M.I., Pinho A. (1990) Variants of intestinal metaplasia in the evolution of chronic atrophic gastritis and gastric ulcer. A follow up study. Gut. 31: 1097–1104
20. Reis C.A., David L., Correa P. et al. (1999) Intestinal metaplasia of human stomach displays distinct patterns of mucin (MUC1, MUC2, MUC5AC and MUC6) expression. Cancer Res. 59: 1003–1007
21. Gutiérrez-González L., Wright N.A. (2008) Biology of intestinal metaplasia in 2008: more than a simple phenotypic alteration. Dig. Liver Dis. 40: 510–522
22. Correa P. (1985) Clinical implications of recent developments in gastric cancer pathology and epidemiology. Semin. Oncol. 12: 2–10
23. Genta R.M., Rugge M. (1999) Gastric precancerous lesions: heading for an international consensus. Gut. 45: 15–18
24. Guindi M., Riddell R.H. (2001) The pathology of epithelial pre-malignancy of the gastrointestinal tract. Best Pract. Res. Clin. Gastroenterol. 15: 191–210
25. Riddell R.H. (1996) Premalignant and early malignant lesions in the gastrointestinal tract: definitions, terminology and problems. Am. J. Gastroenterol. 91: 864–872
26. Odze R.D., Riddell R.H., Bosman F.T. et al. (2010) Premalignant lesions of the digestive system. In: Bosman F.T., Carneiro F., Hruban R.H., Theise N.D., (ed) WHO Classification of Tumours of the Digestive System. (Lyon: IARC Press).
27. Park S.Y., Jeon S.W., Jung M.K. et al. (2008) Long-term follow-up study of gastric intraepithelial neoplasias: progression from low-grade dysplasia to invasive carcinoma. Eur. J. Gastroenterol. Hepatol. 20: 966–970
28. de Vries A.C., van Grieken N.C, Looman C.W. et al. (2008) Gastric cancer risk in patients with premalignant gastric lesions: a nationwide cohort study in the Netherlands. Gastroenterology. 134: 945–952
29. Yamada H., Ikegami M., Shimoda T et al. (2004) Long-term follow-up study of gastric adenoma/dysplasia. Endoscopy. 36: 390–396
30. Dinis-Ribeiro M., Lopes C., da Costa-Pereira A. et al. (2004) A follow up model for patients with atrophic chronic gastritis and intestinal metaplasia. J. Clin. Pathol. 57: 177–182
31. Whiting J.L., Sigurdsson A., Rowlands D.C. et al. (2002) The long term results of endoscopic surveillance of premalignant gastric lesions. Gut. 50: 378–381
32. You W.C., Li J.Y., Blot W.J. et al. (1999) Evolution of precancerous lesions in a rural Chinese population at high risk of gastric cancer. Int. J. Cancer. 83: 615–619
33. Kokkola A., Haapiainen R., Lax n F. et al. (1996) Risk of gastric carcinoma in patients with mucosal dysplasia associated with atrophic gastritis: a follow-up study. J. Clin. Pathol. 49: 979–984
34. Rugge M., Farinati F., Baffa R. et al. (1994) Gastric epithelial dysplasia in the natural history of gastric cancer: a multicenter prospective follow-up study. interdisciplinary group on gastric epithelial dysplasia. Gastroenterology. 107: 1288–1296
35. Bearzi I., Brancorsini D., Santinelli A. et al. (1994) Gastric dysplasia: a ten-year follow-up study. Pathol. Res. Pract. 190: 61–68
36. Di Gregorio C., Morandi P., Fante R. et al. (1993) Gastric dysplasia. a follow-up study. Am. J. Gastroenterol. 88: 1715–1719
37. Fertitta A.M., Comin U., Terruzzi V. et al. (1993) Clinical significance of gastric dysplasia: a multicenter follow-up study. Gastrointestinal endoscopic pathology study group. Endoscopy. 25: 265–268
38. Farinati F., Rugge M., Di Mario F. et al. (1993) Early and advanced gastric cancer in the follow-up of moderate and severe gastric dysplasia patients. A prospective study. Interdisciplinary Group on gastric epithelial dysplasia. Endoscopy. 25: 261–264

39. Rugge M., Farinati F., Di Mario F. et al. (1991) Gastric epithelial dysplasia: a prospective multicenter follow-up study from the Interdisciplinary group on gastric epithelial dysplasia. Hum. Pathol. 22: 1002–1008
40. Rugge M., Baffa R., Farinati F. et al. (1991) Epithelial dysplasia in atrophic gastritis. Bioptical follow-up study. Ital. J. Gastroenterol. 23: 70–73
41. Koch H.K., Oehlert M., Oehlert W. (1990) An evaluation of gastric dysplasia in the years 1986 and 1987. Pathol. Res. Pract. 186: 80–84
42. Lansdown M., Quirke P., Dixon M.F. et al. (1990) High grade dysplasia of the gastric mucosa: a marker for gastric adenocarcinoma. Gut. 31: 977–983
43. Coma del Corral M.J., Pardo-Mindan F.J., Razquin S. et al. (1990) Risk of cancer in patients with gastric dysplasia. Follow-up study of 67 patients. Cancer. 65: 2078–2085
44. Correa P., Haenszel W., Cuello C. et al. (1990) Gastric precancerous process in a high risk population: cohort follow-up. Cancer Res. 50: 4737–4740
45. Saraga E.P., Gardiol D., Costa J. (1987) Gastric dysplasia. A histological follow-up study. Am. J. Surg. Pathol. 11: 788–796
46. Andersson A.P., Lauritsen K.B., West F. et al. (1987) Dysplasia in gastric mucosa: prognostic significance. Acta. Chir. Scand. 153: 29–31
47. Aste H., Sciallero S., Pugliese V. et al. (1986) The clinical significance of gastric epithelial dysplasia. Endoscopy. 18: 174–176
48. Farini R., Pagnini C.A. Farinati F. et al. (1983) Is mild gastric epithelial dysplasia an indication for follow-up? J. Clin. Gastroenterol. 5: 307–310
49. Riddell R.H., Goldman H., Ransohoff D.F. et al. (1983) Dysplasia in inflammatory bowel disease: standardized classification with provisional clinical applications. Hum. Pathol. 14: 931–968
50. Lauwers G.Y., Shimizu M., Correa P. et al. (1999) Evaluation of gastric biopsies for neoplasia: differences between Japanese and Western pathologists. Am. J. Surg. Pathol. 23: 511–518
51. Lauwers G.Y., Carneiro F., Graham D.Y. et al. (2010) Gastric carcinoma. In: Bosman F.T., Carneiro F., Hruban R.H., Theise N.D., (eds.) WHO Classification of tumours of the digestive system. (Lyon: IARC Press). pp 48–58
52. Atkins L., Benedict E.B. (1956) Correlation of gross gastroscopic findings with gastroscopic biopsy in gastritis. N. Engl. J. Med. 254: 641–644
53. Bah A., Saraga E., Armstrong D. et al. (1995) Endoscopic features of Helicobacter pylori-related gastritis. Endoscopy. 27: 593–596
54. Calabrese C., Di Febo G., Brandi G. et al. (1999) Correlation between endoscopic features of gastric antrum, histology and Helicobacter pylori infection in adults. Ital. J. Gastroenterol. Hepatol. 31: 359–365
55. Carpenter H.A., Talley N.J. (1995) Gastroscopy is incomplete without biopsy: clinical relevance of distinguishing gastropathy from gastritis. Gastroenterology. 108: 917–924
56. Loffeld R.J. (1999) Diagnostic value of endoscopic signs of gastritis: with special emphasis to nodular antritis. Neth. J. Med. 54: 96–100
57. Redéen S., Petersson F., Jönsson K.A. et al. (2003) Relationship of gastroscopic features to histological findings in gastritis and Helicobacter pylori infection in a general population sample. Endoscopy. 35: 946–950
58. Stathopoulos G., Goldberg R.D., Blackstone M.O. (1990) Endoscopic diagnosis of intestinal metaplasia. Gastrointest. Endosc. 36: 544–545
59. Eshmuratov A., Nah J.C., Kim N. et al. (2010) The correlation of endoscopic and histological diagnosis of gastric atrophy. Dig. Dis. Sci. 55: 1364–1375
60. Yan S.L., Wu S.T., Chen C.H. et al. (2010) Mucosal patterns of Helicobacter pylori-related gastritis without atrophy in the gastric corpus using standard endoscopy. World J. Gastroenterol. 16: 496–500
61. Laine L., Cohen H., Sloane R. et al. (1995) Interobserver agreement and predictive value of endoscopic findings for *H. Pylori* and gastritis in normal volunteers. Gastrointest. Endosc. 42: 420–423
62. Dinis-Ribeiro M., da Costa-Pereira A., Lopes C. et al. (2003) Magnification chromoendoscopy for the diagnosis of gastric intestinal metaplasia and dysplasia. Gastrointest. Endosc. 57: 498–504
63. Areia M., Amaro P., Dinis-Ribeiro M. et al. (2008) External validation of a classification for methylene blue magnification chromoendoscopy in premalignant gastric lesions. Gastrointest. Endosc. 67: 1011–1018
64. Mouzyka S., Fedoseeva A. (2008) Chromoendoscopy with hematoxylin in the classification of gastric lesions. Gastric Cancer. 11: 15–22
65. Tanaka K., Toyoda H., Kadowaki S. et al. (2008) Surface pattern classification by enhanced magnification endoscopy for identifying early gastric cancers. Gastrointest. Endosc. 67: 430–437
66. Anagnostopoulos G.K., Yao K., Kaye P. et al. (2007) High-resolution magnification endoscopy can reliably identify normal gastric mucosa, Helicobacter pylori-associated gastritis, and gastric atrophy. Endoscopy. 39: 202–207
67. Gonen C., Simsek I., Sarioglu S. et al. (2009) Comparison of high resolution magnifying endoscopy and standard videoendoscopy for the diagnosis of Helicobacter pylori gastritis in routine clinical practice: a prospective study. Helicobacter. 14: 12–21
68. Tahara T., Shibata T., Nakamura M et al. (2009) Gastric mucosal pattern by using magnifying narrow-band imaging endoscopy clearly distinguishes histological and serological severity of chronic gastritis. Gastrointest. Endosc. 70: 246–253
69. Bansal A., Ulusarac O., Mathur S. et al. (2008) Correlation between narrow band imaging and nonneoplastic gastric pathology: a pilot feasibility trial. Gastrointest. Endosc. 67: 210–216
70. Kato M., Kaise M., Yonezawa J. et al. (2010) Magnifying endoscopy with narrow-band imaging achieves superior accuracy in the differential diagnosis of superficial gastric lesions identified with white-light endoscopy: a prospective study. Gastrointest. Endosc. 72: 523–529
71. Ezoe Y., Muto M., Horimatsu T. et al. (2010) Magnifying narrow-band imaging versus magnifying white-light imaging for the differential diagnosis of gastric small depressive lesions: a prospective study. Gastrointest. Endosc. 71: 477–484
72. Kadowaki S., Tanaka K., Toyoda H. et al. (2009) Ease of early gastric cancer demarcation recognition: a comparison of four magnifying endoscopy methods. J. Gastroenterol. Hepatol. 24: 1625–1630
73. Uedo N., Ishihara R., Iishi H. et al. (2006) A new method of diagnosing gastric intestinal metaplasia: narrow-band imaging with magnifying endoscopy. Endoscopy. 38: 819–824
74. Okubo M., Tahara T., Shibata T. et al. (2011) Changes in gastric mucosal patterns seen by magnifying NBI during *H. Pylori* eradication. J. Gastroenterol. 46: 175–182
75. Kaise M., Kato M., Urashima M. et al. (2009) Magnifying endoscopy combined with narrow-band imaging for differential diagnosis of superficial depressed gastric lesions. Endoscopy. 41: 310–315
76. Capelle L.G., Haringsma J., da Vries A.C. et al. (2010) Narrow band imaging for the detection of gastric intestinal metaplasia and dysplasia during surveillance endoscopy. Dig. Dis. Sci. 55: 3442–3448
77. Alaboudy A.A., Elbahrawy A., Matsumoto S. et al. (2011) Conventional narrow-band imaging has good correlation with histopathological severity of Helicobacter pylori gastritis. Dig. Dis. Sci. 56: 1127–1130
78. Eriksson N.K., Färkkilä M.A., Voutilainen M.E. et al. (2005) The clinical value of taking routine biopsies from the incisura angularis during gastroscopy. Endoscopy. 37: 532–536
79. Guarner J., Herrera-Goepfert R., Mohar A et al. (2003) Diagnostic yield of gastric biopsy specimens when screening for preneoplastic lesions. Hum. Pathol. 34: 28–31
80. el-Zimaity H.M., Graham D.Y. (1999) Evaluation of gastric mucosal biopsy site and number for identification of Helicobacter pylori or intestinal metaplasia: role of the Sydney System. Hum. Pathol. 30: 72–77
81. Rugge M., Genta R.M. (2005) Staging and grading of chronic gastritis. Hum. Pathol. 36: 228–233
82. Kashin S., Pavlov A., Gono K., Nadezhin A. (2010) Endoscopic diagnosis of early gastric cancer and gastric precancerous lesions. In: Pasechnikov V.D. (ed). Gastric cancer: diagnosis, early prevention, and treatment. (New York: Nova Science Publishers). pp 197–233
83. Satoh K., Kimura K., Taniguchi Y. et al. (1998) Biopsy sites suitable for the diagnosis of Helicobacter pylori infection and the assessment of the extent of atrophic gastritis. Am. J. Gastroenterol. 93: 569–573
84. de Vries A.C., Haringsma J., de Vries R.A. et al. (2010) Biopsy strategies for endoscopic surveillance of pre-malignant gastric lesions. Helicobacter. 15: 259–264
85. Rugge M., Cassaro M., Pennelli G. et al. (2003) Atrophic gastritis: pathology and endoscopy in the reversibility assessment. Gut. 52: 1387–1388
86. Ricuarte O., Gutierrez O., Cardona H. et al. (2005) Atrophic gastritis in young children and adolescents. J. Clin. Pathol. 58: 1189–1193
87. You W.C., Blot W.J, Li J.Y. et al. (1993) Precancerous gastric lesions in a population at high risk of stomach cancer. Cancer Res. 53: 1317–1321
88. Dursun M., Yilmaz S., Y kselen V. et al. (2004) Evaluation of optimal gastric mucosal biopsy site and number for identification of Helicobacter pylori, gastric atrophy and intestinal metaplasia. Hepatogastroenterology. 51: 1732–1735
89. el-Zimaity H.M., al-Assi M.T., Genta R.M. et al. (1995) Confirmation of successful therapy of Helicobacter pylori infection: number and site of biopsies or a rapid urease test. Am. J. Gastroenterol. 90: 1962–1964
90. el-Zimaity H.M., Ota H., Graham D.Y. et al. (2002) Patterns of gastric atrophy in intestinal type gastric carcinoma. Cancer. 94: 1428–1436

91. el-Zimaity H.M., Ramchatesingh J., Saeed M.A. et al. (2001) Gastric intestinal metaplasia: subtypes and natural history. J. Clin. Pathol. 54: 679–683
92. Rugge M., Correa P., Di Mario F. et al. (2008) OLGA staging for gastritis: a tutorial. Dig. Liver Dis. 40: 650–658
93. Rugge M., Genta R.M. (2005) OLGA groupe Staging gastritis: an international proposal. Gastroenterology. 129: 1807–1808
94. Rugge M., Meggio A., Pennelli G. et al. (2007) Gastritis staging in clinical practice: the OLGA staging system. Gut. 56: 631–636
95. Satoh K., Osawa H., Yoshizawa M. et al. (2008) Assessment of atrophic gastritis using the OLGA system. Helicobacter. 13: 225–229
96. Rugge M., de Boni M., Pennelli G. et al. (2010) Gastritis OLGA-staging and gastric cancer risk: a twelve year clinico-pathological follow-up study. Aliment. Pharmacol. Ther. 31: 1104–1111
97. el-Zimaity H.M., Graham D.Y., al-Assi M.T. et al. (1996) Interobserver variation in the histopathological assessment of Helicobacter pylori gastritis. Hum. Pathol. 27: 35–41
98. Capelle L.G., de Vries A.C., Haringsma J. et al. (2010) The staging of gastritis with the OLGA system by using intestinal metaplasia as an accurate alternative for atrophic gastritis. Gastrointest. Endosc. 71: 1150–1158
99. Guarner J., Herrera-Goepfert R., Mohar A. et al. (1999) Interobserver variability in application of the revised Sydney classification for gastritis. Hum. Pathol. 30: 1431–1434
100. Dinis-Ribeiro M., Yamaki G., Miki K. et al. (2004) Meta-analysis on the validity of pepsinogen test for gastric carcinoma, dysplasia or chronic atrophic gastritis screening. J. Med. Screen. 11: 141–147
101. Graham D.Y., Nurgalieva Z.Z., El-Zimaity H.M. et al. (2006) Noninvasive versus histologic detection of gastric atrophy in a Hispanic population in North America. Clin. Gastroenterol. Hepatol. 4: 306–314
102. Haj-Sheykholeslami A., Rakhshani N., Amirzargar A. et al. (2008) Serum pepsinogen I, pepsinogen II, and gastrin 17 in relatives of gastric cancer patients: comparative study with type and severity of gastritis. Clin. Gastroenterol. Hepatol. 6: 174–179
103. Hartleb M., Wandzel P., Waluga M. et al. (2004) Non-endoscopic diagnosis of multifocal atrophic gastritis; efficacy of serum gastrin-17, pepsinogens and Helicobacter pylori antibodies. Acta. Gastroenterol. Belg. 67: 320–326
104. Iijima K., Abe Y., Kikuchi R. et al. (2009) Serum biomarker tests are useful in delineating between patients with gastric atrophy and normal, healthy stomach. World J. Gastroenterol. 15: 853–859
105. Inoue M., Kobayashi S., Matsuura A. et al. (1998) Agreement of endoscopic findings and serum pepsinogen levels as an indicator of atrophic gastritis. Cancer Epidemiol. Biomarkers Prev. 7: 261–263
106. Kim H.Y., Kim N., Kang J.N. et al. (2009) Clinical meaning of pepsinogen test and Helicobacter pylori serology in the health check-up population in Korea. Eur. J. Gastroenterol. Hepatol. 21: 606–612
107. Knight T., Wyatt J., Wilson A. et al. (1996) Helicobacter pylori gastritis and serum pepsinogen levels in a healthy population: development of a biomarker strategy for gastric atrophy in high risk groups. Br. J. Cancer. 73: 819–824
108. Leja M., Kupcinkas L., Funka K. et al. (2009) The validity of a biomarker method for indirect detection of gastric mucosal atrophy versus standard histopathology. Dig. Dis. Sci. 54: 2377–2384
109. Ley C., Mohar A., Guarner J. et al. (2001) Screening markers for chronic atrophic gastritis in Chiapas, Mexico. Cancer Epidemiol. Biomarkers Prev. 10: 107–112
110. Nardone G., Rocco A., Staibano S. et al. (2005) Diagnostic accuracy of the serum profile of gastric mucosa in relation to histological and morphometric diagnosis of atrophy. Aliment. Pharmacol. Ther. 22: 1139–1146
111. Pasechnikov V.D., Chukov S.Z., Kotelevets S.M. et al. (2005) Invasive and non-invasive diagnosis of Helicobacter pylori-associated atrophic gastritis: a comparative study. Scand. J. Gastroenterol. 40: 297–301
112. Ricci C., Vakil N., Rugge M. et al. (2004) Serological markers for gastric atrophy in asymptomatic patients infected with Helicobacter pylori. Am. J. Gastroenterol. 99: 1910–1915
113. Rollan A., Ferreccio C., Gederlini A. et al. (2006) Noninvasive diagnosis of gastric mucosal atrophy in an asymptomatic population with high prevalence of gastric cancer. World J. Gastroenterol. 12: 7172–7178
114. Sierra R., Une C., Ram rez V. et al. (2006) Association of serum pepsinogen with atrophic body gastritis in Costa Rica. Clin. Exp. Med. 6: 72–78
115. Sitas F., Smallwood R., Jewell D. et al. (1993) Serum anti-Helicobacter pylori IgG antibodies and pepsinogens A and C as serological markers of chronic atrophic gastritis. Cancer Epidemiol. Biomarkers Prev. 2: 119–123
116. Storskrubb T., Aro P., Ronkainen J. et al. (2008) Serum biomarkers provide an accurate method for diagnosis of atrophic gastritis in a general population: the Kalixanda study. Scand. J. Gastroenterol. 43: 1448–1455
117. Sun L.P., Gong Y.H., Wang L. et al. (2007) Serum pepsinogen levels and their influencing factors: a population-based study in 6990 Chinese from North China. World J. Gastroenterol. 13: 6562–6567
118. Wu K.C., Li H.T., Qiao T.D. et al. (2004) Diagnosis of atrophic body gastritis in Chinese patients by measuring serum pepsinogen. Chin. J. Dig. Dis. 5: 22–27
119. Väänänen H., Vauhkonen M., Helske T. et al. (2003) Non-endoscopic diagnosis of atrophic gastritis with a blood test. Correlation between gastric histology and serum levels of gastrin-17 and pepsinogen I: a multicentre study. Eur. J. Gastroenterol. Hepatol. 15: 885–891
120. Cao Q., Ran Z.H., Xiao S.D. (2007) Screening of atrophic gastritis and gastric cancer by serum pepsinogen, gastrin-17 and Helicobacter pylori immunoglobulin G antibodies. J. Dig. Dis. 8: 15–22
121. Chung H.W., Kim J.W., Lee J.H. et al. (2009) Comparison of the validity of three biomarkers for gastric cancer screening: carcinoembryonic antigen, pepsinogens, and high sensitive C-reactive protein. J. Clin. Gastroenterol. 43: 19–26
122. Kiyohira K., Yoshihara M., Ito M. et al. (2003) Serum pepsinogen concentration as a marker of Helicobacter pylori infection and the histologic grade of gastritis: evaluation of gastric mucosa by serum pepsinogen levels. J. Gastroenterol. 38: 332–338
123. Oksanen A., Sipponen P., Miettinen A. et al. (2000) Evaluation of blood tests to predict normal gastric mucosa. Scand. J. Gastroenterol. 35: 791–795
124. Di Mario F., Cavallar L.G., Moussa A.M. et al. (2006) Usefulness of serum pepsinogens in Helicobacter pylori chronic gastritis: relationship with inflammation, activity, and density of the bacterium. Dig. Dis. Sci. 51: 1791–1795
125. Kreuning J., Lindeman J., Biemond I. et al. (1995) Serological parameters in assessment of degree of gastritis in healthy volunteers. Dig. Dis. Sci. 40: 609–614
126. Con S.A., Con-Wong R., Con-Chin G.R. et al. (2007) Serum pepsinogen levels, Helicobacter pylori CagA status, and cytokine gene polymorphisms associated with gastric premalignant lesions in Costa Rica. Cancer Epidemiol. Biomarkers Prev. 16: 2631–2636
127. Dinis-Ribeiro M., da Costa-Pereira A., Lopes C. et al. (2004) Validity of serum pepsinogen I/II ratio for the diagnosis of gastric epithelial dysplasia and intestinal metaplasia during the follow-up of patients at risk for intestinal-type gastric adenocarcinoma. Neoplasia. 6: 449–456
128. Urita Y., Hike K., Torii N. et al. (2004) Serum pepsinogens as a predicator of the topography of intestinal metaplasia in patients with atrophic gastritis. Dig. Dis. Sci. 49: 795–801
129. de Vries A.C., Haringsma J., de Vries R.A. et al. (2009) The use of clinical, histologic, and serologic parameters to predict the intragastric extent of intestinal metaplasia: a recommendation for routine practice. Gastrointest. Endosc. 70: 18–25
130. Watabe H., Mitsushima T., Yamaji Y. et al. (2005) Predicting the development of gastric cancer from combining Helicobacter pylori antibodies and serum pepsinogen status: a prospective endoscopic cohort study. Gut. 54: 764–768
131. Yamaji Y., Watabe H., Yoshida H. et al. (2009) High-risk population for gastric cancer development based on serum pepsinogen status and lifestyle factors. Helicobacter. 14: 81–86
132. Yanaoka K., Oka M., Mukoubayashi C. et al. (2008) Cancer high-risk subjects identified by serum pepsinogen tests: outcomes after 10-year follow-up in asymptomatic middle-aged males. Cancer Epidemiol. Biomarkers Prev. 17: 838–845
133. Yanaoka K., Oka M., Yoshimura N. et al. (2008) Risk of gastric cancer in asymptomatic, middle-aged Japanese subjects based on serum pepsinogen and Helicobacter pylori antibody levels. Int. J. Cancer. 123: 917–926
134. Ohata H., Kitauchi S., Yoshimura N et al. (2004) Progression of chronic atrophic gastritis associated with Helicobacter pylori infection increases risk of gastric cancer. Int. J. Cancer. 109: 138–143
135. Oishi Y., Kiyohara Y., Kubo M. et al. (2006) The serum pepsinogen test as a predictor of gastric cancer: the Hisayama study. Am. J. Epidemiol. 163: 629–637
136. Dinis-Ribeiro M., da Costa-Pereira A., Lopes C. et al. (2007) Feasibility and cost-effectiveness of using magnification chromoendoscopy and pepsinogen serum levels for the follow-up of patients with atrophic chronic gastritis and intestinal metaplasia. J. Gastroenterol. Hepatol. 22: 1594–1604
137. Miki K., Fujishiro M., Kodashima S. et al. (2009) Long-term results of gastric cancer screening using the serum pepsinogen test method among an asymptomatic middle-aged Japanese population. Dig. Endosc. 21: 78–81

138. Aromaa A., Kosunen T.U., Knekt P. et al. (1996) Circulating anti-Helicobacter pylori immunoglobulin A antibodies and low serum pepsinogen I level are associated with increased risk of gastric cancer. Am. J. Epidemiol. 144: 142–149
139. Fukuda H., Saito D., Hayashi S. et al. (1995) Helicobacter pylori infection, serum pepsinogen level and gastric cancer: a case-control study in Japan. Jpn. J. Cancer Res. 86: 64–71
140. Kikuchi S., Wada O., Miki K. et al. (1994) Serum pepsinogen as a new marker for gastric carcinoma among young adults. Research group on prevention of gastric carcinoma among young adults. Cancer. 73: 2695–2702
141. Knekt P., Teppo L., Aromaa A. et al. (2006) Helicobacter pylori IgA and IgG antibodies, serum pepsinogen I and the risk of gastric cancer: changes in the risk with extended follow-up period. Int. J. Cancer. 119: 702–705
142. Kodoi A., Yoshihara M., Sumii K. et al. (1995) Serum pepsinogen in screening for gastric cancer. J. Gastroenterol. 30: 452–460
143. Kokkola A., Louhimo J., Puolakkainen P. et al. (2005) Helicobacter pylori infection and low serum pepsinogen I level as risk factors for gastric carcinoma. World J. Gastroenterol. 11: 1032–1036
144. Kwak M.S., Kim N., Lee H.S. et al. (2010) Predictive power of serum pepsinogen tests for the development of gastric cancer in comparison to the histologic risk index. Dig. Dis. Sci. 55: 2275–2282
145. Miki K., Ichinose M., Kawamura N. et al. (1989) The significance of low serum pepsinogen levels to detect stomach cancer associated with extensive chronic gastritis in Japanese subjects. Jpn. J. Cancer Res. 80: 111–114
146. Nomura A.M., Stemmermann G.N., Samloff I.M. (1980) Serum pepsinogen I as a predictor of stomach cancer. Ann. Intern. Med. 93: 537–540
147. Parsonnet J., Samloff I.M., Nelson L.M. et al. (1993) Helicobacter pylori, pepsinogen, and risk for gastric adenocarcinoma. Cancer Epidemiol. Biomarkers Prev. 2: 461–466
148. Parthasarathy G., Maroju N.K., Kate V. et al. (2007) Serum pepsinogen I and II levels in various gastric disorders with special reference to their use as a screening test for carcinoma stomach. Trop. Gastroenterol. 28: 166–170
149. Ren J.S., Kamangar F., Qiao Y.L. et al. (2009) Serum pepsinogens and risk of gastric and oesophageal cancers in the General Population Nutrition Intervention Trial cohort. Gut. 58: 636–642
150. Sasazuki S., Inoue M., Iwasaki M. et al. (2006) Japan Public Health Center Study Group Effect of Helicobacter pylori infection combined with CagA and pepsinogen status on gastric cancer development among Japanese men and women: a nested case-control study. Cancer Epidemiol. Biomarkers Prev. 15: 1341–1347
151. Shiotani A., Iishi H., Uedo N. et al. (2005) Histologic and serum risk markers for noncardia early gastric cancer. Int. J. Cancer. 115: 463–469
152. So J.B., Yeoh K.G., Moochala S. et al. (2002) Serum pepsinogen levels in gastric cancer patients and their relationship with Helicobacter pylori infection: a prospective study. Gastric Cancer. 5: 228–232
153. Sugiu K., Kamada T., Ito M. et al. (2006) Anti-parietal cell antibody and serum pepsinogen assessment in screening for gastric carcinoma. Dig. Liver Dis. 38: 303–307
154. Yoshihara M., Hiyama T., Yoshida S. et al. (2007) Reduction in gastric cancer mortality by screening based on serum pepsinogen concentration: a case-control study. Scand. J. Gastroenterol. 42: 760–764
155. 155 Hattori Y., Tashiro H., Kawamoto T. et al. (1995) Sensitivity and specificity of mass screening for gastric cancer using the measurment of serum pepsinogens. Jpn. J. Cancer Res. 86: 1210–1215
156. Kitahara F., Kobayashi K., Sato T. et al. (1999) Accuracy of screening for gastric cancer using serum pepsinogen concentrations. Gut. 44: 693–697
157. 157 Westerveld B.D., Pals G., Lamers C.B. et al. (1987) Clinical significance of pepsinogen A isozymogens, serum pepsinogen A and C levels, and serum gastrin levels. Cancer. 59: 952–958
158. You W.C., Blot W.J., Zhang L. et al. (1993) Serum pepsinogens in relation to precancerous gastric lesions in a population at high risk for gastric cancer. Cancer Epidemiol. Biomarkers Prev. 2: 113–117
159. Yoshihara M., Sumii K., Haruma K. et al. (1998) Correlation of ratio of serum pepsinogen I and II with prevalence of gastric cancer and adenoma in Japanese subjects. Am. J. Gastroenterol. 93: 1090–1096
160. Miki K., Ichinose M., Ishikawa K.B. et al. (1993) Clinical application of serum pepsinogen I and II levels for mass screening to detect gastric cancer. Jpn. J. Cancer Res. 84: 1086–1090
161. Miki K., Morita M., Sasajima M. et al. (2003) Usefulness of gastric cancer screening using the serum pepsinogen test method. Am. J. Gastroenterol. 98: 735–739
162. Pharoah P.D., Guilford P., Caldas C. (2001) International gastric cancer linkage consortium incidence of gastric cancer and breast cancer in CDH1 (Ecadherin) mutation carriers from hereditary diffuse gastric cancer families. Gastroenterology. 121: 1348–1353
163. Fitzgerald R.C., Hardwick R., Huntsman D. et al. (2010) Hereditary diffuse gastric cancer: updated consensus guidelines for clinical management and directions for future research. J. Med. Genet. 47: 436–444
164. Watson P., Vasen H.F., Mecklin J.P. et al. (2008) The risk of extracolonic, extra-endometrial cancer in the Lynch syndrome. Int. J. Cancer. 123: 444–449
165. Capelle L.G., Van Grieken N.C., Lingsma H.F. et al. (2010) Risk and epidemiological time trends of gastric cancer in Lynch syndrome carriers in the Netherlands. Gastroenterology. 138: 487–492
166. Giardiello F.M., Brensinger J.D., Tersmette A.C. et al. (2000) Very high risk of cancer in familial Peutz-Jeghers syndrome. Gastroenterology. 119: 1447–1453
167. van Lier M.G., Westerman A.M., Wagner A. et al. (2011) High cancer risk and increased mortality in patients with Peutz-Jeghers syndrome. Gut. 60: 141–147
168. Offerhaus G.J., Giardiello F.M., Krush A.J. et al. (1992) The risk of upper gastrointestinal cancer in familial adenomatous polyposis. Gastroenterology. 102: 1980–1982
169. Yaghoobi M., Bijarchi R., Narod S.A. (2009) Family history and the risk of gastric cancer. Br. J. Cancer. 102: 237–242
170. Bakir T., Can G., Erkul S. et al. (2000) Stomach cancer history in the siblings of patients with gastric carcinoma. Eur. J. Cancer Prev. 9: 401–408
171. La Vecchia C., Negri E., Franceschi S. et al. (1992) Family history and the risk of stomach and colorectal cancer. Cancer. 70: 50–55
172. Palli D., Galli M., Caporaso N.E. et al. (1994) Family history and risk of stomach cancer in Italy. Cancer Epidemiol. Biomarkers. Prev. 3: 15–18
173. Garcia-González M.A., Lanas A., Quintero E. et al. (2007) Gastric cancer susceptibility is not linked to pro- and anti-inflammatory cytokine gene polymorphisms in whites: a nationwide multicenter study in Spain. Am. J. Gastroenterol. 102: 1878–1892
174. Dhillon P.K., Farrow D.C., Vaughan T.L. et al. (2001) Family history of cancer and risk of esophageal and gastric cancers in the United States. Int. J. Cancer. 93: 148–152
175. Minami Y., Tateno H. (2003) Associations between cigarette smoking and the risk of four leading cancers in Miyagi Prefecture, Japan: a multisite case-control study. Cancer Sci. 94: 540–547
176. Eto K., Ohyama S., Yamaguchi T. et al. (2006) Familial clustering in subgroups of gastric cancer stratified by histology, age group and location. Eur. J. Sur. Oncol. 32: 743–748
177. Hong S.H., Kim J.W., Kim H.G. et al. (2006) Glutathione S-transferases (GSTM1, GSTT1 and GSTP1) and N-acetyltransferase 2 polymorphisms and the risk of gastric cancer. J. Prev. Med. Public Health. 39: 135–140
178. Foschi R., Lucenteforte E., Bosetti C. et al. (2008) Family history of cancer and stomach cancer risk. Int. J. Cancer. 123: 1429–1432
179. Bernini M., Barbi S., Roviello F. et al. (2006) Family history of gastric cancer: a correlation between epidemiologic findings and clinical data. Gastric Cancer. 9: 9–13
180. Rokkas T., Sechopoulos P., Pistiolas D. et al. (2010) Helicobacter pylori infection and gastric histology in firstdegree relatives of gastric cancer patients: a meta-analysis. Eur. J. Gastroenterol. Hepatol. 22: 1128–1133
181. IARC Working Group on the Evaluation of Carcinogenic Risks to Humans. Schistosomes, liver flukes and Helicobacter pylori (1994). IARC Working Group on the Evaluation of Carcinogenic Risks to Humans Lyon, 7–14 June 1994. IARC Monogr. Eval. Carcinog. Risks. Hum. 61: 1–241
182. Figueiredo C., Machado J.C., Pharoah P. et al. (2002) Helicobacter pylori and interleukin 1 genotyping: an opportunity to identify high-risk individuals for gastric carcinoma. J. Natl. Cancer Inst. 94: 1680–1687
183. Amieva M.R., El-Omar E.M. (2008) Host-bacterial interactions in Helicobacter pylori infection. Gastroenterology. 134: 306–323
184. Machado J.C., Figueiredo C., Canedo P. et al. (2003) A proinflammatory genetic profile increases the risk for chronic atrophic gastritis and gastric carcinoma. Gastroenterology. 125: 364–371
185. Huang J.Q., Zheng G.F., Sumanac K. et al. (2003) Meta-analysis of the relationship between cagA seropositivity and gastric cancer. Gastroenterology. 125: 1636–1644
186. Basso D., Zambon C.F., Letley D.P. et al. (2008) Clinical relevance of Helicobacter pylori cagA and vacA gene polymorphisms. Gastroenterology. 135: 91–99
187. El-Omar E.M., Carrington M., Chow W.H. (2000) Interleukin-1 polymorphisms associated with increased risk of gastric cancer. Nature. 404: 398–402

188. Yin M., Hu Z., Tan D. et al. (2009) Molecular epidemiology of genetic susceptibility to gastric cancer: focus on single nucleotide polymorphisms in gastric carcinogenesis. Am. J. Transl. Res. 1: 44–54
189. Persson C., Canedo P., Machado J.C. et al. (2011) Polymorphisms in inflammatory response genes and their association with gastric cancer: A a HuGE systematic review and meta-analyses. Am. J. Epidemiol. 173: 259–270
190. Wang P., Xia H.H., Zhang J.Y. et al. (2007) Association of interleukin-1 gene polymorphisms with gastric cancer: a meta-analysis. Int. J. Cancer. 120: 552–562
191. Camargo M.C., Mera R., Correa P. et al. (2006) Interleukin-1beta and interleukin-1 receptor antagonist gene polymorphisms and gastric cancer: a metaanalysis. Cancer Epidemiol. Biomarkers Prev. 15: 1674–1687
192. Xue H., Lin B., Ni P. et al. (2010) Interleukin-1B and interleukin-1 RN polymorphisms and gastric carcinoma risk: a meta-analysis. J. Gastroenterol. Hepatol. 25: 1604–1617
193. Kamangar F., Cheng C., Abnet C.C. et al. (2006) Interleukin-1B polymorphisms and gastric cancer risk – a meta-analysis. Cancer Epidemiol. Biomarkers Prev. 15: 1920–1928
194. Loh M., Koh K.X., Yeo B.H. et al. (2009) Meta-analysis of genetic polymorphisms and gastric cancer risk: variability in associations according to race. Eur. J. Cancer. 45: 2562–2568
195. Schlemper R.J., Riddell R.H., Kato Y. et al. (2000) The Vienna classification of gastrointestinal epithelial neoplasia. Gut. 47: 251–255
196. Rugge M., Leandro G., Farinati F. et al. (1995) Gastric epithelial dysplasia. How clinicopathologic background relates to management. Cancer. 76: 376–382
197. Rugge M., Cassaro M., Di Mario F. et al. (2003) Interdisciplinary Group on Gastric Epithelial Dysplasia (IGGED) The long term outcome of gastric non-invasive neoplasia. Gut. 52: 1111–1116
198. de Jonge P.J., van Blankenstein M., Looman C.W. et al. (2010) Risk of malignant progression in patients with Barrett's oesophagus: a Dutch nationwide cohort study. Gut. 59: 1030–1036
199. Stryker S.J., Wolff B.G., Culp C.E. et al. (1987) Natural history of untreated colonic polyps. Gastroenterology. 93: 1009–1013
200. Munkholm P. (2003) Review article: the incidence and prevalence of colorectal cancer in inflammatory bowel disease. Aliment. Pharmacol. Ther. 18: 1–5
201. Weinstein W.M., Goldstein N. (1994) Gastric dysplasia and its management. Gastroenterology. 107: 1543–1559
202. Ching C.K. (1995) Can we justify resecting all gastric epithelial dysplastic lesions?. Gastroenterology. 108: 1955–1956
203. Abraham S.C., Montgomery E.A., Singh V.K. et al. (2000) Gastric adenomas: intestinal type and gastric type adenomas differ in the risk of adenocarcinoma and presence of background mucosal pathology. Am. J. Surg. Pathol. 26: 1276–1285
204. Hosokawa O., Watanabe K., Hatorri M. et al. (2001) Detection of gastric cancer by repeat endoscopy within a short time after negative examination. Endoscopy. 33: 301–305
205. de Dombal F.T., Price A.B., Thompson H. et al. (1990) The British Society of Gastroenterology early gastric cancer/dysplasia survey: an interim report. Gut. 31: 115–120
206. Sipponen P., Kekki M., Siurali M. (1983) Atrophic chronic gastritis and intestinal metaplasia in gastric cancer: comparison with a representative population sample. Cancer. 52: 1062–1068
207. Hull M.J., Mino-Kenudson M., Nishioka N.S. et al. (2006) Endoscopic mucosal resection: an improved diagnostic procedure for early gastroesophageal epithelial neoplasms. Am. J. Surg. Pathol. 30: 114–118
208. Kim Y.J., Park J.C., Kim J.H. et al. (2010) Histologic diagnosis based on forceps biopsy is not adequate for determining endoscopic treatment of gastric adenomatous lesions. Endoscopy. 42: 620–626
209. Kim E.S., Jeon S.W., Park S.Y. et al. (2009) Where has the tumor gone? The characteristics of cases of negative pathologic diagnosis after endoscopic mucosal resection. Endoscopy. 41: 739–745
210. Cassaro M., Rugge M., Gutierrez O. et al. (2000) Topographic patterns of intestinal metaplasia and gastric cancer. Am. J. Gastroenterol. 95: 1431–1438
211. Morson B.C. (1955) Carcinoma arising from areas of intestinal metaplasia in the gastric mucosa. Br. J. Cancer. 9: 377–385
212. Vannella L., Lahner E., Osborn J. et al. (2010) Risk factors for progression to gastric neoplastic lesions in patients with atrophic gastritis. Aliment. Pharmacol. Ther. 31: 1042–1050
213. Lahner E., Bordi C., Cattaruzza M.S. et al. (2005) Long-term follow-up in atrophic body gastritis patients: atrophy and intestinal metaplasia are persistent lesions irrespective of Helicobacter pylori infection. Aliment. Pharmacol. Ther. 22: 471–481
214. Van Zanten S.J., Dixon M.F., Lee A. (1999) The gastric transitional zones: neglected links between gastroduodenal pathology and helicobacter ecology. Gastroenterology. 116: 1217–1229
215. Kimura A., Takemoto T. (1969) An endoscopic recognition of the atrophic border and its significance in chronic gastritis. Endoscopy. 1: 87–97
216. Rokkas T., Filipe M.I., Sladen G.E. (1991) Detection of an increased incidence of early gastric cancer in patients with intestinal metaplasia type III who are closely followed up. Gut. 32: 1110–1113
217. Tosi P., Filipe M.I., Luzi P. et al. (1993) Gastric intestinal metaplasia type III cases are classified as low-grade dysplasia on the basis of morphometry. J. Pathol. 169: 73–78
218. Ramesar K.C., Sanders D.S., Hopwood D. (1987) Limited value of type III intestinal metaplasia in predicting risk of gastric carcinoma. J. Clin. Pathol. 40: 1287–1290
219. Conchillo J.M., Houben G., de Bru ne A. et al. (2001) Is type III intestinal metaplasia an obligatory precancerous lesion in intestinal-type gastric carcinoma? Eur. J. Cancer Prev. 10: 307–312
220. Nozaki K., Shimizu N., Ikehara Y. et al. (2003) Effect of early eradication on Helicobacter pylori-related gastric carcinogenesis in Mongolian gerbils. Cancer Sci. 94: 235–239
221. Shimizu N., Ikehara Y., Inada K. et al. (2000) Eradication diminishes enhancing effects of Helicobacter pylori infection on glandular stomach carcinogenesis in Mongolian gerbils. Cancer Res. 60: 1512–1514
222. Maruta F., Sugiyama A., Ishizone S. et al. (2005) Eradication of Helicobacter pylori decreases mucosal alterations linked to gastric carcinogenesis in Mongolian gerbils. J. Gastroenterol. 40: 104–105
223. Pimanov S.I., Makarenko E.V., Voropaeva A.V. et al. (2008) Helicobacter pylori eradication improves gastric histology and decreases serum gastrin, pepsinogen I and pepsinogen II levels in patients with duodenal ulcer. J. Gastroenterol. Hepatol. 23: 1666–1671
224. Rokkas T., Pistiolas D., Sechopoulos P. et al. (2007) The long-term impact of Helicobacter pylori eradication on gastric histology: a systematic review and meta-analysis. Helicobacter. 12: 32–38
225. de Vries A.C., Kuipers E.J. (2007) Review article: Helicobacter pylori eradication for the prevention of gastric cancer. Aliment. Pharmacol. Ther. 26: 25–35
226. Wang J., Xu L., Shi R. et al. (2011) Gastric atrophy and intestinal metaplasia before and after Helicobacter pylori eradication: a meta-analysis. Digestion. 83: 253–260
227. Annibale B., Aprile M.R., D'ambra G. et al. (2000) Cure of Helicobacter pylori infection in atrophic body gastritis patients does not improve mucosal atrophy but reduces hypergastrinemia and its related effects on body ECL-cell hyperplasia. Aliment. Pharmacol. Ther. 14: 625–634
228. Satoh K,, Kimura K,, Takimoto T. et al. (1998) A follow-up study of atrophic gastritis and intestinal metaplasia after eradication of Helicobacter pylori. Helicobacter. 3: 236–240
229. Correa P., Fontham E.T., Bravo J.C. et al. (2000) Chemoprevention of gastric dysplasia: randomized trial of antioxidant supplements and anti-Helicobacter pylori therapy. J. Natl. Cancer Inst. 92: 1881–1888
230. Mera R., Fontham E.T., Bravo L.E. et al. (2005) Long term follow up of patients treated for Helicobacter pylori infection. Gut. 54: 1536–1540
231. Wong B.C., Lam S.K., Wong W.M. (2004) Helicobacter pylori eradication to prevent gastric cancer in a high-risk region of China: a randomized controlled trial. JAMA. 291: 187–194
232. Fuccio L., Zagari R.M., Minardi M.E. et al. (2007) Systematic review: Helicobacter pylori eradication for the prevention of gastric cancer. Aliment. Pharmacol. Ther. 25: 133–141
233. Fuccio L., Zagari R.M., Eusebi L.H. et al. (2009) Meta-analysis: can Helicobacter pylori eradication treatment reduce the risk for gastric cancer? Ann. Intern. Med. 151: 121–128
234. Kim N., Park R.Y., Cho S.I et al. (2008) Helicobacter pylori infection and development of gastric cancer in Korea: long-term follow-up. J. Clin. Gastroenterol. 42: 448–454
235. Leung W.K., Lin S.R., Ching J.Y. et al. (2004) Factors predicting progression of gastric intestinal metaplasia: results of a randomised trial on Helicobacter pylori eradication. Gut. 53: 1244–1249
236. You W.C., Brown L.M., Zhang L. et al. (2006) Randomized double-blind factorial trial of three treatments to reduce the prevalence of precancerous gastric lesions. J. Natl. Cancer Inst. 98: 974–983
237. Take S., Mizuno M., Ishiki K. et al. (2005) The effect of eradicating Helicobacter pylori on the development of gastric cancer in patients with peptic ulcer disease. Am. J. Gastroenterol. 100: 1037–1042

238. Take S., Mizuno M., Ishiki K. et al. (2011) The long-term risk of gastric cancer after the successful eradication of Helicobacter pylori. J. Gastroenterol. 46: 318–324
239. Fukase K., Kato M., Kikuchi S. et al. (2008) Effect of eradication of Helicobacter pylori on incidence of metachronous gastric carcinoma after endoscopic resection of early gastric cancer: an open-label, randomised controlled trial. Lancet. 372: 392–397
240. Uemura N., Mukai T., Okamoto S. et al. (1997) Effect of Helicobacter pylori eradication on subsequent development of cancer after endoscopic resection of early gastric cancer. Cancer Epidemiol. Biomarkers Prev. 6: 639–642
241. Toyokawa T., Suwaki K., Miyake Y. et al. (2010) Eradication of Helicobacter pylori infection improved gastric mucosal atrophy and prevented progression of intestinal metaplasia, especially in the elderly population: a long-term prospective cohort study. J. Gastroenterol. Hepatol. 25: 544–547
242. Yang H.B., Sheu B.S., Wang S.T. et al. (2009) *H. Pylori* eradication prevents the progression of gastric intestinal metaplasia in reflux esophagitis patients using long-term esomeprazole. Am. J. Gastroenterol. 104: 1642–1649
243. Malfertheiner P., Mégraud F., O'Morain C. et al. (2007) Current concepts in the management of Helicobacter pylori infection: the Maastricht III Consensus Report. Gut. 56: 772–781
244. Lam S.K., Talley N.J. (1998) Report of the 1997 Asia Pacific Consensus Conference on the management of Helicobacter pylori infection. J. Gastroenterol. Hepatol. 13: 1–12
245. Malfertheiner P., Mégraud F., O'Morain C. et al. (2002) European Helicobacter Pylori Study Group (EHPSG) Current concepts in the management of Helicobacter pylori infection – the Maastricht 2–2000 Consensus Report. Aliment. Pharmacol. Ther. 16: 167–180
246. Fock K.M., Katelaris P., Sugano K. (2009) Second Asia-Pacific Consensus Guidelines for Helicobacter pylori infection. J. Gastroenterol. Hepatol. 24: 1587–1600
247. Shin D.W., Yun Y.H., Choi I.J. et al. (2009) Cost-effectiveness of eradication of Helicobacter pylori in gastric cancer survivors after endoscopic resection of early gastric cancer. Helicobacter. 14: 536–544
248. Wang W.H., Huang J.Q., Zheng G.F. et al. (2003) Nonsteroidal anti-inflammatory drug use and the risk of gastric cancer: a systematic review and meta-analysis. J. Natl. Cancer Inst. 95: 1784–1791
249. Tian W., Zhao Y., Liu S. et al. (2010) Meta-analysis on the relationship between nonsteroidal anti-inflammatory drug use and gastric cancer. Eur. J. Cancer Prev. 19: 288–298
250. Leung W.K., Ng E.K., Chan F.K. et al. (2006) Effects of long-term rofecoxib on gastric intestinal metaplasia: results of a randomized controlled trial. Clin. Cancer Res. 12: 4766–4772
251. Zhang L.J., Wang S.Y., Huo X.H. et al. (2009) Anti-Helicobacter pylori therapy followed by celecoxib on progression of gastric precancerous lesions. World J. Gastroenterol. 15: 2731–2738
252. Hung K.H., Yang H.B., Cheng H.C. et al. (2010) Short-term celecoxib to regress long-term persistent gastric intestinal metaplasia after Helicobacter pylori eradication. J. Gastroenterol. Hepatol. 25: 48–53
253. Yanaoka K., Oka M., Yoshimura N. et al. (2010) Preventive effects of etodolac, a selective cyclooxygenase-2 inhibitor, on cancer development in extensive metaplastic gastritis, a Helicobacter pylori-negative precancerous lesion. Int. J. Cancer. 126: 1467–1473
254. Yang H.B., Cheng H.C., Sheu B.S. et al. (2007) Chronic celecoxib users more often show regression of gastric intestinal metaplasia after Helicobacter pylori eradication. Aliment. Pharmacol. Ther. 25: 455–461
255. Wu C.Y., Wu M.S., Kuo K.N. et al. (2010) Effective reduction of gastric cancer risk with regular use of nonsteroidal anti-inflammatory drugs in Helicobacter pylori-infected patients. J. Clin. Oncol. 28: 2952–2957
256. Plummer M., Vivas J., Lopez G. et al. (2007) Chemoprevention of precancerous gastric lesions with antioxidant vitamin supplementation: a randomized trial in a high-risk population. J. Natl. Cancer Inst. 99: 137–146
257. Mason J., Axon A.T., Forman D. et al. (2002) The cost-effectiveness of population Helicobacter pylori screening and treatment: a Markov model using economic data from a randomized controlled trial. Aliment. Pharmacol. Ther. 16: 559–568
258. Parsonnet J., Harris R.A., Hack H.M. et al. (1996) Modelling cost-effectiveness of Helicobacter pylori screening to prevent gastric cancer: a mandate for clinical trials. Lancet. 348: 150–154
259. Davies R., Crabbe D., Roderick P. et al. (2002) A simulation to evaluate screening for Helicobacter pylori infection in the prevention of peptic ulcers and gastric cancers. Health Care Manag. Sci. 5: 249–258
260. Roderick P., Davies R., Raftery J. et al. (2003) The costeffectiveness of screening for Helicobacter pylori to reduce mortality and morbidity from gastric cancer and peptic ulcer disease: a discrete-event simulation model. Health. Technol. Assess. 7: 1–86
261. Roderick P., Davies R., Raftery J. et al. (2003) Cost-effectiveness of population screening for Helicobacter pylori in preventing gastric cancer and peptic ulcer disease, using simulation. J. Med. Screen. 10: 148–156
262. Leivo T., Salomaa A., Kosunen T.U. et al. (2004) Cost-benefit analysis of Helicobacter pylori screening. Health Policy. 70: 85–96
263. Dan Y.Y., So J.B., Yeoh K.G. (2006) Endoscopic screening for gastric cancer. Clin. Gastroenterol. Hepatol. 4: 709–716
264. Yeh J.M., Kuntz K.M., Ezzati M. et al. (2009) Exploring the cost-effectiveness of Helicobacter pylori screening to prevent gastric cancer in China in anticipation of clinical trial results. Int. J. Cancer. 124: 157–166
265. Lee Y.C., Lin J.T., Wu H.M. et al. (2007) Cost-effectiveness analysis between primary and secondary preventive strategies for gastric cancer. Cancer Epidemiol. Biomarkers Prev. 16: 875–885
266. Lee H.Y., Park E.C., Jun J.K. et al. (2010) Comparing upper gastrointestinal X-ray and endoscopy for gastric cancer diagnosis in Korea. World J. Gastroenterol. 16: 245–250
267. Xie F., Luo N., Blackhouse G. et al. (2008) Cost-effectiveness analysis of Helicobacter pylori screening in prevention of gastric cancer in Chinese. Int. J. Technol. Assess Health Care. 24: 87–95
268. Xie F., Luo N., Lee H.P. (2008) Cost effectiveness analysis of population-based serology screening and 13C-urea breath test for Helicobacter pylori to prevent gastric cancer: a markov model. World J. Gastroenterol. 14: 3021–3027
269. Fendrick A.M., Chernew M.E., Hirth R.A. et al. (1999) Clinical and economic effects of population-based Helicobacter pylori screening to prevent gastric cancer. Arch. Intern. Med. 159: 142–148
270. Yeh J.M., Hur C., Kuntz K.M. et al. (2010) Cost-effectiveness of treatment and endoscopic surveillance of precancerous lesions to prevent gastric cancer. Cancer. 116: 2941–2953
271. Hassan C., Zullo A., Di Giulio E. et al. (2010) Cost-effectiveness of endoscopic surveillance for gastric intestinal metaplasia. Helicobacter. 15: 22.

ПОДПИСКА 2013

Глубокоуважаемые подписчики, читатели, авторы оригинальных статей!

«Украинский журнал малоинвазивной и эндоскопической хирургии» распространяется непосредственно каждому читателю/учреждению Украины редакцией напрямую.

Для получения журнала в 2013 году Вам/Вашему учреждению необходимо прислать заявку в произвольной форме в адрес редакции.

Прием научных статей к публикации проводится по электронной почте на адрес: **bomartin@yandex.ru**
Статьи должны отвечать всем требованиям **Инструкций для авторов** «Украинского журнала малоинвазивной и эндоскопической хирургии».