

## ЕКСПЕРИМЕНТАЛЬНІ ДОСЛІДЖЕННЯ

- 3 Морфологічне обґрунтування можливості малоінвазивного "пломбування" неспецифічних повних екстрасфінктерних норниць прямої кишки аутотромбіновим клеєм

Лурін І.А., Денисюк А.І., Федоров Ю.К., Черкашин К.І.

Morphological Substantiation of an Opportunity Miniinvasive "Sealing" of Nonspecific Full Extrasphincteral Rectum Fistulas by Autotrombical Glue

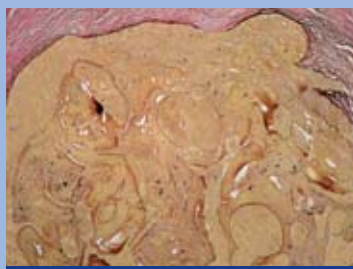I.A. Lurin, A.I. Denisyuk, Y.K. Fedorov, K.I. Cherkashin

- 6 Экспериментальное исследование эффективности различных методов эндоскопического гемостаза

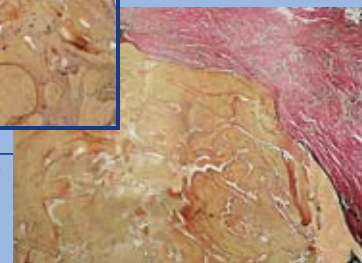
Никишаев В.И., Гичка С.Г., Бойко В.В.

The Experimental Research Results of Efficiency of Various Methods of Endoscopic Hemostasis

V.I. Nikishaev, S.G. Gichka, V.V. Boyko



стор. 3



## КОРПОРАТИВНА ІНФОРМАЦІЯ

- 21 Дезінфікуючі та миючі засоби які застосовуються для обробки ендоскопів та інструментів до них

Нікішаєв В.І., Морозова Н.С., Лемко І.І.

- 26 Обработка эндоскопов в лечебном учреждении: проблемы и решения

Чистякова А.Ю., Маркова Ю.Н.

- 32 Прогрессивные технологии в основе безупречной чистоты

Филиппская О.А.

## КЛІНІЧНІ ДОСЛІДЖЕННЯ

- 12 Первый опыт эндоскопического лечения пищевода барретта

Грубник В.В., Ильяшенко В.В., Грубник А.В., Мельниченко Ю.А.

First Experience of Endoscopic Treatment of Barrett's Esophagus

V.V. Grubnik, V.V. Ilyashenko, A.V. Grubnik,

U.A. Melnichenko

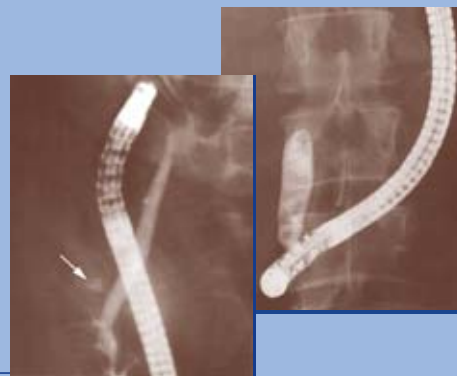- 15 Особливості проведення ургентних ЕРХПГ та ендоскопічних ретроградних втручань на біліарній системі

Коломійцев В.І.

Peculiarities of Urgent ERCP and Endoscopic Retrograde Procedures on Biliary System

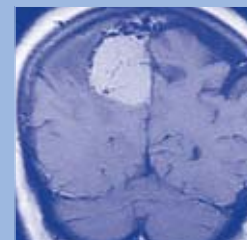
V.I. Kolomyitsev

стор. 15



## НА ОБКЛАДИНЦІ

МРТ картина гигантской менигеомы головного мозга в правой задней трети фалькса с прорастанием верхнего сагиттального синуса (коронарный скан).



© Український журнал малоінвазивної та ендоскопічної хірургії, 2005

© Український Фонд підтримки та розвитку нейроендоскопії та ендоскопічної нейрохірургії, 2005

© ЗАТ "Київський клінічний госпіталь", 2005

Все права захищені. Перепечатка матеріалів або їх частей в будь-якому виді без письмового згоди держателя авторських прав буде преследоватися в судовому порядку.

© Ukrainian Journal of Minimally Invasive and Endoscopic Surgery, 2005

© Ukrainian Fund of the Support and Development of Neuroendoscopy and Endoscopic Neurosurgery. All rights reserved.

© Kiev's Clinical Hospital, Medical Corp.

All right reserved.

## МОРФОЛОГІЧНЕ ОБГРУТУВАННЯ МОЖЛИВОСТІ МАЛОІНВАЗИВНОГО "ПЛОМБУВАННЯ" НЕСПЕЦИФІЧНИХ ПОВНИХ ЕКСТРАСФІНКТЕРНИХ НОРИЦЬ ПРЯМОЇ КИШКИ АУТОТРОМБІНОВИМ КЛЕЄМ

Лурін І.А., Денисюк А.І.,\* Федоров Ю.К.,\* Черкашин К.І. \*\*

Проктологічне відділення, Головний військовий клінічний госпіталь МО України, Київ  
Центральна патологоанатомічна лабораторія МО України, Київ\*  
Українська військово-медична академія, Київ\*\*

## Morphological Substantiation of an Opportunity Miniinvasive "Sealing" of Nonspecific Full Extrasphincteral Rectum Fistulas by Autotrombical Glue

I.A. Lurin, A.I. Denisyuk\*, Y.K. Fedorov\*, K.I. Cherkashin\*\*

Department of Proctology, Main Military Clinical Hospital, Defense Ministry of Ukraine, Kiev  
Central Pathoanatomical Laboratory, Defense Ministry of Ukraine, Kiev\*  
Ukraine Military Medical Academy, Kiev\*\*

Надійшла: 15 березня 2005  
Допущена: 12 квітня 2005

### Summary

In this article are given the results of a rectum fistula morphological research after "sealing" its gleam by autotrombical glue. Received histologic "picture" confirms: expediency of use developed minitraumatic techniques in clinical practice of coloproctologist and objectivity received, for the first time in Ukraine, positive results of treatment of 10 patients by the specified technique in the period since August 2003 till January, 2005.

*Keywords: a fistula of a rectum, morphological research, "sealing" by autotrombical glue.*

### Вступ

У структурі колопроктологічних захворювань відсоток гострого та хронічного парапроктиту досягає 20-40%. Операції з приводу хронічного парапроктиту складають 12-15% від усього об'єму оперативних втручань колопроктологічних відділень. Рецидиви захворювання після операції спостерігаються у 12-18% хворих, недостатність анального сфінктеру розвивається у 7-15% [1, 2]. Найбільші труднощі хірург-проктолог зустрічає при лікуванні складних екстрасфінктерних нориць прямої кишки (ЕНПК).

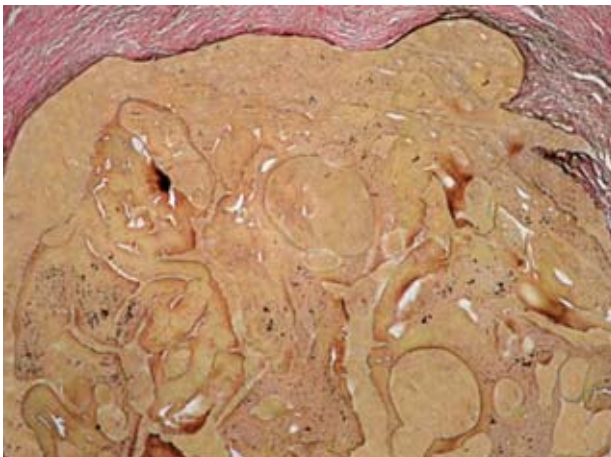


Рис. 1

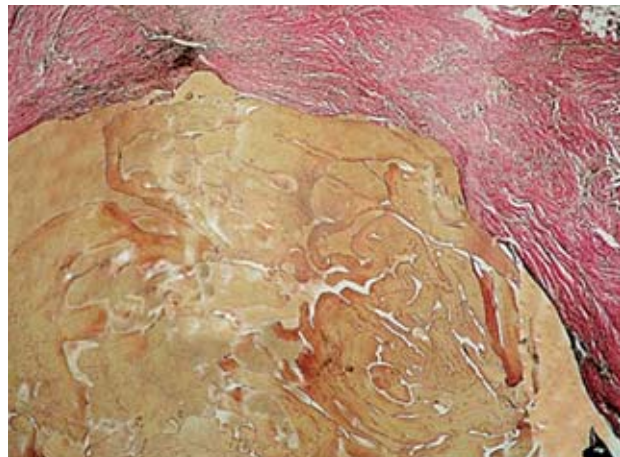


Рис. 2

Проблема лікування ЕНПК залишається і на теперішній час актуальною та потребує подальшої оптимізації завдяки великій кількості розбіжностей у підходах до вирішення цієї проблеми.

На даний час ще не підлягає сумніву те, що єдиним радикальним методом лікування ЕНПК є хірургічний (Федоров В.Д., 1997). Але в останні роки в проктологічних клініках багатьох країн почали широко застосовувати аутофібринний клей, як малоінвазивну альтернативу у лікуванні цієї категорії пацієнтів. Серед її переваг дослідники виділяють відсутність порушення функції сфінктеру, та досить високу ефективність в 60-80% випадків (Park J.J. et al., 2000; Venkatesh K.S. et al, 1999; Cintron J.R. et al., 1999; Patrljetal L., 2000). В зв'язку з початком впровадження методики ще відсутні дані про віддалені її результати. Однак вже тепер ряд авторів вважають цей метод неефективним (Aitoba P. et al., 1999).

Отже, не дивлячись на помітні успіхи у хірургії ЕНПК відсоток їх рецидивів та післяопераційної інконтиненції залишаються і досі високими, що спонукає колопроктологів, які займаються даною проблемою, і надалі розробляти нові методики лікування хворих з цією складною патологією, базуючись на принципах доказової медицини.

## Матеріали та методи

Вперше в Україні, в період з серпня 2003 по січень 2005 року, в проктологічному відділенні ГВКГ 10 хворим з неспецифічними повними екстрасфінктерними норицями прямої кишки (НПЕНПК) виконано "пломбування" нориць біологічним аутотромбіновим клеєм (АТК). Для отримання АТК заготовляли аутоплазму сепаратором крові "Cobe Spectra" (виробництво Швеція), з якої отримували аутокріопреципітат (АКП), користуючись промисловим регламентом його виробництва [3]. Потім переливали АКП в стерильні флакони та заморожували в спирту при  $-40^{\circ}\text{C}$ . Одну дозу кріопреципітату ділили на флакони. Безпосередньо перед маніпуляцією в кожен флакон АКП додавали флакончики тромбіну, який отримували на заводі бактеріальних препаратів (1 мл містить 100 ОД активності) [4] і розводили в фіз. розчині для отримання необхідної густини. У приготовлену основу АТК додавали:

- комбінацію антибіотиків, до яких встановлена чутливість верифікованої мікрофлори, отриманої напередодні при мікробіологічному дослідженні;
- одну ампулу водорозчинного контрасту.

Далі вводили АТК у НПЕНПК (до попадання у просвіт кишки) під рентгеноконтролем, завдяки наявності у ньому контрасту, останній здійснювали на рен-

тгенапараті Siregraph D-3 фірми Siemens (Німеччина).

З метою морфологічного обґрунтування ефективності проведення "пломбування" НПЕНПК АТК, а саме — документального (гістологічна "картина") підтвердження доцільності його застосування, на базі Центральної патологоанатомічної лабораторії МО України проведено дослідження ізольованого операційного матеріалу хворої Н., 1951 р.н. з діагнозом: неспецифічна рецидивна повна задня екстрасфінктерна нориця прямої кишки 4-го ступеня складності, якій було виконано малоінвазивне "пломбування" просвіту останньої біологічним аутотромбіновим клеєм з наступним її висіченням. Для світлооптичного дослідження парафінові зрізи препарату фарбували гематоксилином, еозином та пікрофуксином за ван — Гізоном. Готові гістологічні препарати досліджувались на мікроскопі фірми "Olympus" VX 40 CY (Японія) та виконувались мікрофотографії за допомогою оптичної приставки з цифровою фотокамерою фірми "Olympus" (Японія). Головне, що нас цікавило це відношення АТК до стінки НПЕНПК — надійність "біологічного герметизму пломбування". Отримані мікрофотографії гістологічного препарату просвіту НПК, заповненого АТК (забарвлення за ван-Гізоном, збільшення у 40 разів), мали наступний вигляд (Рис.1 та Рис.2).

## Результати дослідження та їх обговорення

У ході дослідження виявлено, що просвіт НПК майже повністю герметично заповнений АТК та відзначена лімфоплазмоцитарна інфільтрація стінок НПК.

Літературних даних, щоб могли бути порівняні з отриманими морфологічними результатами, ми не зустріли.

Порівнюючи відомі літературні дані про відсоток рецидивів та інконтиненції при хірургічному лікуванні вказаної патології з отриманими клінічними результатами, треба визнати значну перевагу розробленої нами малоінвазивної методики. Однак при цьому слід зазначити, що остаточні висновки про її негативні та позитивні сторони робити зарано, у зв'язку з малим досвідом застосування, хоча отримана гістологічна "картина" препарату НПК після "пломбування" її просвіту АТК, з позицій доказової медицини, робить наш погляд у майбутнє її використання оптимістичним.

## Висновки

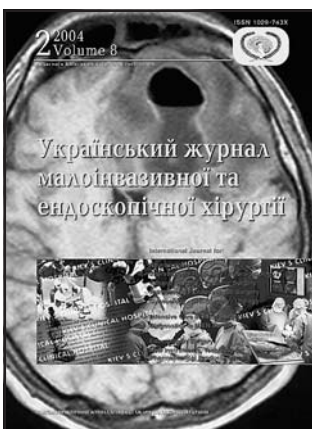Проведене нами морфологічне дослідження підтвердило отримані раніше клінічні дані про ефективність

(герметизм) "пломбування" неспецифічних повних екстрасфінктерних нориць прямої кишки аутотромбіновим клеєм та доцільність використання розробленої малоінвазивної методики у повсякденній практиці колопроктологів.

**Література**

1. Дульцев Ю.В, Саламов К.Н. (1981) Параноктит. (Москва). "Медицина". с. 191-197  
 2. Жуков Б.Н., Исаев В.Р., Савинков А.И., Чернов А.А., Кудря-

шов С.К., Исакова А.Х. Опыт применения операций с пластическим перемещением слизистой оболочки анального канала в лечении параректальных свищей. "Актуальные проблемы колопроктологии" тезисы докладов научной конференции с международным участием, посвященная 40-летию ГНЦ колопроктологии 2-4 февраля 2005 года, стр.68-70  
 3. Ларічева Н.І., Перехрестенко П.М. (1999) Промисловий регламент виробництва препарату „Кріопреципітат сухий". Київський науково-дослідний інститут гематології та переливання крові.  
 4. Фром А.А., Рудницкая М.З. (1976) Типовой регламент производства тромбина. Центральный ордена Ленина научно-исследовательский институт гематологии и переливания крови. (Москва).



**ПОДПИСКА 2006**

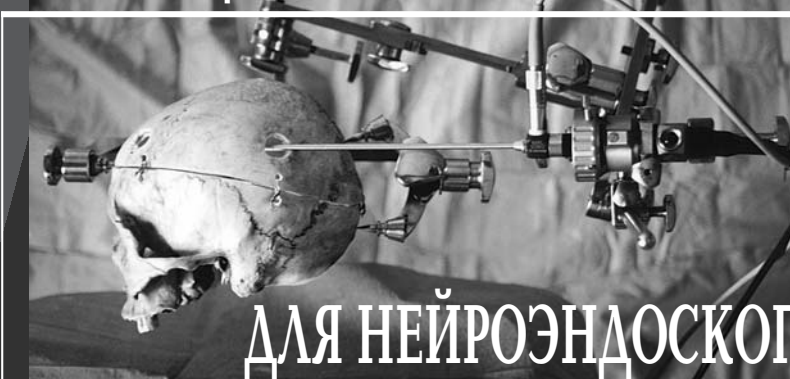Глубокоуважаемые подписчики, читатели, авторы оригинальных статей!  
 С 2002 года "Украинский журнал малоинвазивной и эндоскопической хирургии" распространяется непосредственно каждому читателю/учреждению Украины редакцией напрямую.

Благодаря поддержке Киевского клинического госпиталя рассылка журнала проводится бесплатно, так же как и публикация оригинальных статей.

Для получения журнала в 2006 году Вам/Вашему учреждению необходимо прислать заявку в произвольной форме в адрес редакции.

**ФИКСАЦИИ И УПРАВЛЕНИЯ**

**СИСТЕМА**



**ДЛЯ НЕЙРОЭНДОСКОПИИ**

Фиксация всей системы осуществляется посредством зубчатых колес, позволяющих поступательно изменять любой угол наклона фиксированного эндоскопа и микроинструмента с шагом 5°.

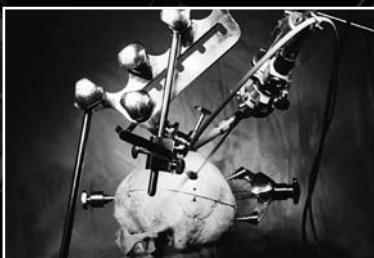© Собственность Клиники нейрохирургии и неврологии ГВКГ МО Украины (2002)

® Интеллектуальная собственность Украинского фонда поддержки и развития нейроэндоскопии и эндоскопической нейрохирургии (2002)

Клиника нейрохирургии и неврологии ГВКГ 01016, Украина, Киев, ул. Госпитальная, 18 тел. (044) 2619521 Факс (044) 2528379

**Состоит из двух основных частей:**

- трехугольная мобильная система жесткой фиксации головы
  - мобильная мультифункциональная система управления для нейроэндоскопических операций
- Оборудование выполнено из stainless steel высококачественной нержавеющей стали.



## ЭКСПЕРИМЕНТАЛЬНОЕ ИССЛЕДОВАНИЕ ЭФФЕКТИВНОСТИ РАЗЛИЧНЫХ МЕТОДОВ ЭНДОСКОПИЧЕСКОГО ГЕМОСТАЗА

Никишаев В.И., Гичка С.Г., Бойко В.В.

Киевская городская клиническая больница скорой медицинской помощи, Украина

## The Experimental Research Results of Efficiency of Various Methods of Endoscopic Hemostasis

V.I. Nikishaev, S.G. Gichka, V.V. Boyko

Kiev's Municipal Emergency Hospital, Ukraine

Надійшла: 26 Квітня 2005  
Допущена: 04 Травня 2005

### Summary

The experimental research results of efficiency of various methods of endoscopy hemostasis are submitted. On diameter of a vessel efficiency of each of methods is determined. It is shown, that EIT is effective on vessels which diameter does not exceed 0,5mm; thermal methods — on vessels no more 2mm; mechanical methods — on vessels in diameter more 2mm.

*Key words: bleeding, endoscopic hemostasis, experimental research.*

### Введение

Несмотря на достижения современной гастроэнтерологии количество острых кровотечений (ОК) из верхних отделов желудочно-кишечного тракта с каждым годом увеличивается, а частота выявления таких больных составляет 50-150 на 100000 населения в год [1]. Смертность от ОК снизилась благодаря введению эндоскопических интервенционных методик в 1980-х годах и улучшению методов лечения [2]. На современном этапе интервенционная эндоскопия рассматривается, как золотой стандарт лечения острых язвенных кровотечений, поэтому на сегодняшний день разрабатываются новые технологии в методах эндоскопической остановки кровотечений.

### Материалы и методы исследований

Для определения эффективности различных методов эндоскопического гемостаза (ЭГ) нами проведены две серии экспериментальных исследований. В 1 серии исследование проведено в условиях острого эксперимента на 30 белых нелинейных крысах-самцах массой 180-200г., которых содержали на стационарном рационе вивария. За

сутки до начала эксперимента крысы не имели доступа к еде, но имели свободный доступ к воде. Крысам давали наркоз (35 мг/кг гексенала внутривенно). Выполняли лапаротомию, доставали желудок, проводили гастротомию по передней стенке, выворачивали заднюю стенку слизистой оболочки наружу и тщательно промывали физиологическим раствором. После этого проводили электрокоагуляцию (ЭК) слизистой оболочки модифицированным коагулятором в температурном режиме 60-80°C (8 животных, крысы №1-8), 85-100°C (8 животных, крысы №9-16), 105-130°C (8 животных, крысы №17-24), сочетание эндоскопической инъекционной терапии (ЭИТ) (0,5 мл 0,9% раствора NaCl) с ЭК в температурном режиме 60-80°C (6 животных, крысы №25-30). После проведения ЭК стенку желудка послойно зашивали, накладывали узловыи швы на переднюю брюшную стенку. Спустя 12 часов животных умерщвляли под гексеналовым наркозом согласно международным нормам. Производили вскрытие животного, удаляли желудок, и фиксировали его в 10% растворе нейтрального формалина. Из участка желудка подвергнутого ЭК готовили гистологические препараты. Ткань обезживали в спиртах и заливали в парафин. Для светового гистологического исследования парафиновые срезы толщиной 5-7мкм окрашивали гематоксилином и эозином. Наличие фибрина в сосудах и периваскулярно определяли с помощью методики MSB (Marcius-Scarlett-Blu) [4]. Гистологические препараты изучали с использованием микроскопа "Olympus BX 51", цифровой камеры "Olympus C4040Z" и программного обеспечения "Olympus DP-Soft".

Во 2 серии эксперимент проведен на одной взрослой свинье породы "большая белая", находящейся в условиях острого эксперимента. Ей под тотальной внутривенной анестезией диприваном (пропофолом) была выполнена

лапаротомия. На сосудах брыжейки тонкой и толстой кишки проверяли эффективность методов гемостаза, аналогичным таковым при миниинвазивных эндохирургических вмешательствах (МЭВ). После пересечения сосуда дистальный конец лигировали а на проксимальном конце апробировали разные методы ЭГ. Каждый из эндоскопических методов, в процессе апробации первоначально применяли на сосудах меньшего диаметра — серией воздействия на 10 сосудов одинакового диаметра. При эффективности метода (успешный гемостаз в 5 и более случаях) он применялся на сосудах большего диаметра. При неэффективности метода ЭГ менее 50%, воздействие на сосуды большего диаметра не производилось. Минимальный диаметр пересекаемых сосудов был 0,5 (0,4-0,6) мм. Последующие пересекаемые сосуды были диаметром 1 (0,9-1,1) мм, 2 мм (1,9-2,1), 3 мм (2,9-3,1) и 4 мм (3,9-4,1). Максимальный диаметр сосудов был 4 мм. Измерение диаметра сосудов до их пересечения проводили штангенциркулем. В качестве методов гемостаза, аналогичных методам МЭВ при эндоскопии применяли ЭИТ, биполярную ЭК, моноактивную ЭК, клипирование. Эндоскопическое лигирование было осуществлено только на сосудах диаметром 4 мм, ввиду предполагаемой эффективности и высокой стоимости самих лигатур. При неэффективности гемостаза в течение 30 секунд (продолжающееся кровотечение из пересеченного сосуда) сосуды лигировались капроновой лигатурой.

#### *Виды эндоскопического гемостаза*

##### Электрокоагуляция

В 1 и 2 серии эксперимента моноактивную и биполярную ЭК осуществляли с использованием высокочастотного электрохирургического аппарата общего назначения РАП — 100-12 (модель ЭХВЧ — 350/120М). В 1 серии эксперимента моноактивную ЭК проводили специально разработанным электрокоагулятором (Патент Украины №60111 А). Во 2 серии эксперимента моноактивную ЭК выполняли с помощью электрокоагулятора CD-1L (фирмы Olympus) и биполярного электрокоагулятора (Gold Prob™ № 6007, 7FR фирмы Microvasive). Максимальная выходная мощность высокочастотного электрохирургического аппарата в режиме моноактивной коагуляции составляла  $200 \pm 40$  Вт, в режиме биполярной коагуляции —  $50 \pm 10$  Вт. Диаметр рабочих головок электрокоагуляторов был 2,2 мм. Через оба типа коагуляторов можно было проводить подачу жидкости.

Измерение температуры коагуляции тканей, с использованием высокочастотного электрохирургического аппарата общего назначения РАП — 100-12 (модель ЭХВЧ-350/120М) было выполнено путем установления термопары в электрокоагулятор.

Обычный зонд электрокоагулятора — это фторопластовая трубочка с вставленным проводником, конец которого припаян к специальному болту крепления. На этот болт накручивается рабочая головка электрокоагулятора через специальные отверстия которой подается жидкость.

Для проведения эксперимента нами была разработана новая конструкция электрокоагулятора, путем монтажа в нем медно-константановой термопары.

Режим коагуляции в 1 серии эксперимента осуществлялся в заданном температурном режиме.

Коагуляцию во 2 серии эксперимента проводили по рекомендуемой методике воздействия на ткани вокруг источника кровотечения [3] и по разработанному нами способу ЭГ. При достижении гемостаза, зона коагуляции распространялась циркулярно от центра к периферии. При образовании белого струпа электрод медленно отводится от дефекта без прекращения подачи тока с одновременной подачей жидкости. Аналогичным способом выполнялась биполярная электрокоагуляция.

##### Эндоскопическая инъекционная терапия

ЭИТ проводили с применением трех растворов: раствор адреналина 1:10000 — по 1 мл в 3 точки вокруг сосуда; 96% раствор этилового спирта — 1 мл непосредственно в кровоточащий сосуд и 0,9% раствор NaCl — 20-40мл так же непосредственно в кровоточащий сосуд.

##### Эндоскопическое клипирование

Эндоскопическое клипирование выполняли с помощью вращающегося клипатора HX-5LR-1 (Olympus) с использованием клипс MD-850(HX-600-135) и эндоклипс MD-59(HX-600-090). На кровоточащий сосуд накладывали от 1 до 3 клипс.

##### Эндоскопическое лигирование

Эндоскопическое лигирование проводили с помощью лигирующего устройства HX-21L-1 (фирмы Olympus) и эндопетель (MAJ-339). Эндопетля представляет собой сделанную из нейлона петлю с диаметром нити 0,46 мм. Содержащая брыжеечный сосуд ткань помещалась в открытую петлю, которая затягивалась.

#### **Результаты и обсуждение**

##### *Результаты исследований электрокоагуляции в 1 серии эксперимента и их обсуждение*

Структурные изменения стенки желудка на участке проведенной ЭК через 12 часов после начала эксперимента характеризовались развитием альтеративных процессов в слизистой оболочке в форме дистрофии и некроза, которые сопровождалась выраженными нарушениями кровообращения и умеренной воспалительной реакцией.

##### *Патоморфологические изменения желудка при проведении ЭК в температурном режиме 60-80°C*

При макроскопическом исследовании желудка выявлены признаки венозного полнокровия, отек стенки и мелкоочаговые кровоизлияния на участке проведения ЭК. Более

массивные кровоизлияния локализовались в подслизистом слое по периферии зоны непосредственного действия коагулятора. Слизистая оболочка сохраняла свою целостность.

При микроскопическом исследовании было выявлено, что на участке непосредственного воздействия электрического тока, развиваются альтеративные изменения слизистой оболочки в форме зернистой и гидropичной дистрофии, очагового, преимущественно коагуляционного некроза клеток, как покровного эпителия, так и желез. Наиболее выраженные изменения отмечены в поверхностных слоях слизистой оболочки.

В некротизированных клетках наблюдались явления кариорексиса, кариолизиса, цитоллиза, циторексиса. Мозаичность развития различных видов некроза в части клеток слизистой оболочки обусловлена их различной функциональной специализацией — в главных и париетальных клетках, которые богаты содержанием белковых субстратов, наблюдалось развитие коагуляционного некроза, в слизепroduцирующих и покровных — коликвационные изменения. В отличие от интактных участков, слизистые массы в зоне действия электрического тока в железистых структурах гистохимически не выявлены. Характерным признаком патогистологической картины было сохранение целостности базальных мембран эпителиальных структур и сосудов микроциркуляторного русла, вследствие чего деструкция слизистой оболочки с образованием эрозий не наблюдалась.

В зоне непосредственного воздействия электрического тока и перифокально выявлены признаки нарушения кровообращения в форме венозного полнокровия, кровоизлияний, очагового тромбоза сосудов микроциркуляторного русла, мелких вен и артерий.

Просвет капилляров и венул слизистой и подслизистой оболочек в зоне непосредственного воздействия электрического тока значительно расширен, содержит большое количество форменных элементов с признаками их агрегации. Соединительнотканые промежутки собственной пластинки с признаками отека, очагово — имбибированные кровью. В просветах части венул и мелких вен наблюдалось образование фибриновых масс, которые располагались пристеночно, а кое-где — обтурировали сосуды. При использовании метода MSB выявлено, что фибриновые массы образуются и периваскулярно по всей толще слизистой оболочки, однако максимальная выраженность этого процесса отмечена в поверхностных ее участках.

При изучении собственной пластинки слизистой оболочки и мышечного слоя стенки желудка в зоне действия электротока выявлены расширения и полнокровия кровеносных сосудов с признаками агрегации форменных элементов в их просветах. В одиночных сосудах пристеночно и в агрегатах отмечено образование фибриновых масс. Собственная пластинка слизистой оболочки отечна и содержит достаточно большие по размерам кровоизлияния, которые распространяются на мышечный слой.

Кроме, описанных патоморфологических изменений на участке проведения ЭК, отмечено развитие воспалительной реакции, в виде умеренно выраженной инфильтрации слизистой оболочки и подслизистой пластинки полиморфными лейкоцитами и макрофагальными клетками.

В интактных участках желудка выявлены признаки нарушения кровообращения в форме полнокровия и дилатации сосудов, преимущественно венозного звена.

В просветах наблюдается агрегация форменных элементов, а в одиночных сосудах, пристеночно, образование фибриновых масс. В отечной подслизистой пластинке отмечено формирование мелкоочаговых кровоизлияний. Перивенулярно наблюдается образование фибриновых масс.

#### *Патоморфологические изменения желудка при проведении ЭК в температурном режиме 85°-100°С*

При макроскопическом исследовании отмечены признаки венозного полнокровия, отека стенки, наличия кровоизлияний в слизистой оболочке и подслизистом слое. Слизистая оболочка в зоне действия электротока была эрозирована, перифокально — имела более плотную консистенцию чем на интактных участках.

При микроскопическом исследовании желудка на участке проведенной ЭК выявлен некроз слизистой оболочки. В зависимости от глубины альтеративных изменений было выделено три зоны. На участке непосредственной коагуляции наблюдалась деструкция всей толщи слизистой оболочки с секвестрацией ее сегментов.

В поверхностных отделах слизистой оболочки наблюдалась полная деструкция эпителиальных клеток с наличием контура клеток и лизисом их содержания. Глубже выявлены признаки коагуляционного некроза. Клетки сохраняли свои контуры и базальные мембраны, или сливались в бесструктурные конгломераты. Отмечалась деструкция ядер, выход их содержимого в цитоплазму, которая приобретала базофильную окраску. В клетках наблюдалось образование грубодисперсных, зернистых или гомогенных масс.

По периферии зоны непосредственного действия ЭК выявлены признаки некроза, преимущественно нижней и средней трети слизистой оболочки. Некротизированная ткань сохраняла связь с подслизистой основой.

Альтеративные изменения эпителиоцитов в поверхностных участках характеризовались отеком, вакуолизацией, просветлением цитоплазмы. Отмечалось сохранение волонистых структур с наличием в интерстиции базофильного детрита и эритроцитов. Волокна соединительной ткани утрачивали свои контуры и тинкториальные свойства.

В средней и нижней трети толщи слизистой оболочки в месте расположения желез отмечались признаки коагуляционного некроза. Клетки сохраняли свои контуры или сливались в бесструктурные конгломераты, которые приобретали базофильные свойства. Ядра в одних клетках приобретали гиперхромность и грубодисперсность, в других — лизировались (явления циторексиса, кариопикноза и кариолизиса). Участки некроза распространялись в толще слизистой оболочки в тангенциальном направлении за границы непосредственного действия электрического тока.

Альтеративные изменения глубоко расположенных эпителиальных структур, что представляли дно желез и непосредственно прилегали к мышечной пластинке слизистой оболочки, характеризовались вакуольной и гидropической дистрофией. Преимущественная часть кле-

ток сохраняла свои контуры и ядра. В цитоплазме образовались большие вакуоли, вследствие чего клетки значительно увеличивались в размерах. Наблюдался феномен "вакуолизации" просвета желез, который был заполнен вакуолизированными клетками.

На интактных участках отмечен отек клеток слизистой оболочки с частичной их вакуолизацией.

Нарушения кровообращения в стенке желудка характеризовались развитием венозного полнокровия, формированием кровоизлияний в слизистой оболочке, агрегацией форменных элементов в просветах сосудов не только гемимикроциркуляторного русла, но и в артериях и венах.

Наличие фибриновых масс отмечено в эритроцитарных агрегатах и пристеночно в просветах сосудов как, в зоне непосредственного воздействия электротока, так и перифокально. В зоне повреждения имела место коагуляция крови в сосудах микроциркуляторного русла с образованием гемолизированных гомогенных масс.

С помощью метода MSB выявлено большое количество фибриновых масс в интерстиции собственной пластинки слизистой оболочки и периваскулярно в подслизистой основе. Особенности патоморфологической картины были значительные повреждения стенок артерий. Отмечены выраженный отек и утолщения эндотелия эластичных мембран и мышечного слоя. Просвет сосудов значительно сужен, а в части — не выявлен за счет вакуолизации и увеличения размеров эндотериоцитов и гладкомышечных клеток.

Подобные изменения отмечены в артериолах, мелких и средних артериях не только в зоне действия электротока, но и перифокально. Стенки артерий также гомогенизировались за счет коагуляции зоны эластичных мембран. Описанный феномен "вакуолизации" стенок и просвета артерий, а также желез слизистой оболочки отображает термическое действие электрического тока. Наиболее чувствительными структурами являются те, которые содержат много жидкости — железы, которые содержат бокаловидные слизесодержащие клетки, а так же эндотелий сосудов. Перифокально от места приложения электрода альтеративный эффект наиболее выражен в эпителиальных структурах средней трети слизистой оболочки, где отмечены признаки коагуляционного некроза. Поверхностные и глубокие зоны толщи слизистой оболочки имеют механизмы охлаждения. Воспалительная реакция в этой группе была более выраженной, чем в предыдущей и представлена умеренной инфильтрацией слизистой оболочки и подслизистой основы полиморфноядерными лейкоцитами и макрофагами. Отмечены признаки активации фагоцитоза в зоне коагуляционного некроза эпителиальных структур.

#### *Патоморфологические изменения желудка при проведении ЭК в температурном режиме 105°-130°С*

При макроскопическом исследовании желудка было выявлено, что на участке непосредственного воздействия электрического тока образовывались мелкие язвы диаметром 2-3 мм и глубиной 1-2 мм. Перифокально слизистая оболочка была уплотнена, в стенке отмечались крупноочаговые кровоизлияния.

При микроскопическом исследовании желудка в зоне воздействия электрического тока отмечена полная деструкция всей толщи слизистой оболочки с обнажением подслизистого слоя.

В секвестрированных участках отмечены признаки как коагуляционного, так и колликвационного некроза. Образовавшиеся острые язвы имели довольно четкие границы. В подлежащем подслизистом слое отмечены признаки отека с разволокнением коллагеновых структур, а также очаги фибриноидного набухания и кровоизлияний. При окраске препаратов по методу MSB в стенках сосудов и периваскулярно в межтучной ткани выявлено образование мелкодисперсных фибриновых масс. В подлежащих гладкомышечных клетках мышечной оболочки желудка отмечены выраженные дистрофические изменения, с набуханием миоцитов и образованием в их цитоплазме вакуолей. В зоне деструкции возникали признаки острого нарушения кровообращения — венозное полнокровие с дилатацией венозных сосудов, деструкция их стенок, с образованием обширных кровоизлияний, распространяющихся преимущественно в подслизистом слое. В просвете сосудов отмечено образование тромботических масс, агрегация форменных элементов крови.

Перифокально зоны непосредственного воздействия электрического тока отмечены признаки альтерации слизистой оболочки и обширные кровоизлияния в толще стенки желудка. Слизистая оболочка, через 12 часов после проведенного эксперимента, в общем, сохраняла целостность, отслаивалась от подслизистого слоя, в ней отмечались признаки некроза. В поверхностных отделах слизистой оболочки отмечались признаки колликвационного некроза с набуханием и деструкцией клеток, более глубокие отделы — зона расположения желез — терпеливали коагуляционные изменения. Коагуляционный некроз глубоких отделов слизистой оболочки имел тангенциальное распространение и был выражен за пределами зоны непосредственного воздействия электрического тока. Эти изменения сопровождалось формированием обширных кровоизлияний, как в слизистой оболочке, так и в подслизистом слое. Острые расстройства кровообращения проявлялись в виде венозного полнокровия, дилатации венозных сосудов, деструкции их стенок с формированием очаговых кровоизлияний. В просвете сосудов отмечались признаки агрегации форменных элементов крови и образования фибриновых масс.

#### *Патоморфологические изменения желудка при проведении ЭК (температурный режим 60°-80°С) в комбинации с инъекционной терапией*

Макроскопические изменения желудка в этой группе характеризовались уплотнением слизистой оболочки, при сохранении ее целостности на участке проведенной ЭК, с наличием кровоизлияний в толще стенки желудка и максимальными проявлениями в подслизистом слое. За границами уплотнения слизистой отмечался отек стенки желудка, массивные зоны кровоизлияния, полнокровие сосудов.



При микроскопическом исследовании в зоне действия электротока наблюдался некроз слизистой оболочки по всей толще в форме коагуляционных и коликвационных изменений в зависимости от типа клеток — в белковосодержащих главных и париетальных эпителиоцитах отмечались процессы денатурации, а в бокаловидных, слизесодержащих — образование вакуолей и цитоллиз с опустошением цитоплазмы. Некротические процессы распространялись на мышечную пластинку слизистой и подслизистую основу, где отмечены значительный отек, деструкция волокон, кариолитические изменения клеток, повреждение сосудов, гемолиз и потеря эритроцитами гемоглобина.

Перифокально от участка непосредственного воздействия электротоком отмечено тангенциальное распространение некроза под поверхностными слоями слизистой оболочки на достаточно большое расстояние. Коагуляционные изменения эпителиальных структур проявлялись гомогенизацией клеток, образованием в их цитоплазме гранулярных масс, кариолизисом. Выраженность некротических изменений уменьшалась в направлении интактных участков. Между слизистой оболочкой и подслизистой основой отмечено образование оптических пустот и синусоподобных щелей. Особенностью патоморфологической картины в этой группе была значительная выраженность отека в подслизистой основе с образованием оптических пустот расплывчатостью волокнистых структур, а также деструкция в зоне действия электротока, кровеносных сосудов и формирование кровоизлияний.

В кровеносных сосудах, преимущественно артериях наблюдались гомогенизация стенок, вакуолизация эндотелия и гладкомышечных клеток за счет чего значительно уменьшался или полностью исчезал просвет сосудов. Отмечены признаки венозного полнокровия, агрегация форменных элементов в просветах сосудов образование пристеночных фибриновых масс. В подслизистой основе выявлялись обширные зоны кровоизлияний.

Воспалительная реакция в виде инфильтрации полиморфноядерными лейкоцитами и макрофагами распространялась от слизистой оболочки к мышечному слою стенки желудка включительно.

Таким образом, патоморфологические изменения желудка при проведении ЭК характеризовались:

- развитием некротических изменений слизистой оболочки, глубина и распространенность которых зависели от условий эксперимента; наиболее выраженные изменения возникали при ЭК в температурном режиме свыше 80°C и в комбинации с ЭИТ;
- характер некроза зависел от типа клеток слизистой оболочки — в белковосодержащих главных и париетальных клетках развивались коагуляционные изменения, а в слизесодержащих, бокаловидных — коликвационные;
- при комбинации электровоздействия с ЭИТ отмечена значительная распространенность некротических изменений в толще слизистой оболочки желудка за пределами зоны воздействия;
- применение метода ЭК приводит к развитию нарушений кровообращения в стенке желудка: на фоне венозного полнокровия отмечена агрегация форменных

элементов крови, образование в этих агрегатах и пристеночно в просветах сосудов фибриновых тромбов, деструкция сосудов и образование в интерстиции кровоизлияний и фибриновых масс;

- в исследуемых температурных диапазонах проведение ЭК приводит к развитию выраженных нарушений в стенке желудка в форме венозного полнокровия, агрегации эритроцитов, тромбообразования;
- процесс тромбообразования отмечен не только в месте воздействия ЭК но и на значительном расстоянии от места воздействия;
- в температурном режиме до 80°C альтеративные изменения слизистой оболочки желудка минимальны, а при увеличении температуры наблюдается некроз слизистой оболочки, степень которого увеличивается с температурой;
- при применении ЭК с ЭИТ отмечено развитие некротических изменений в тангенциальном направлении в глубоких слоях слизистой оболочки.

*Результаты исследований эффективности эндоскопической инъекционной терапии, моноактивной электрокоагуляции, биполярной электрокоагуляции, клипирования и лигирования во 2 серии эксперимента и их обсуждение*

#### Эндоскопическая инъекционная терапия

Введение раствора адреналина 1:10000 (n=10) или раствора 96% этилового спирта (n=10) было эффективным в остановке кровотечения из сосудов диаметром менее 0,5 мм и не было гемостатического эффекта при диаметре сосуда — 1 мм. При введении 20-40 мл 0,9% раствора NaCl наступила остановка кровотечения из всех сосудов диаметром от 1 до 4 мм (n=40), однако через 3-10 минут после введения, по мере рассасывания инфильтрата кровотечение возобновилось во всех случаях.

#### Биполярная коагуляция

Биполярная коагуляция была эффективна на сосудах диаметром 1 мм (n = 10), 2 мм (n = 10) и крайне мало эффективна на сосудах диаметром 3 мм (1 из 10).

#### Моноактивная электрокоагуляция

При моноактивной коагуляции вокруг источника кровотечения она была эффективна на сосудах диаметром 1 мм (n = 10), 2 мм (7 из 10) и не эффективна на сосудах диаметром 3 мм (0 из 10). При моноактивной коагуляции с механической тампонадой кровоточащего сосуда она была эффективна на сосудах диаметром 1 мм (n = 10), 2 мм (n = 10) и мало эффективна на сосудах диаметром 3 мм (3 из 10).

#### Механический гемостаз

Эндоскопическое клипирование. Эффективность использования клипс MD-850 (HX-600-135) и MD-59

(НХ-600-090) была одинаковой и зависела от способа наложения их на сосуд. При попадании сосуда любого диаметра между браншами клипс, гемостаз не достигался, так как расстояние между браншами приблизительно равно 0,6 мм. При сжатии сосуда дистальной частью клипсы гемостаз достигался на сосудах диаметром 1 мм при использовании 1 клипсы (MD-850 —  $n = 10$ ; MD-59 —  $n = 10$ ). На сосудах диаметром 2 мм гемостаз достигался 1 клипсой при сжатии сосуда дистальной частью клипсы с близлежащими тканями (MD-850 —  $n = 10$ ; MD-59 —  $n = 10$ ). При сжатии клипсой непосредственно сосуда диаметром 2 мм для достижения гемостаза требовалось наложить 2 клипсы (MD-850 —  $n = 10$ ; MD-59 —  $n = 10$ ) уступом, параллельно друг другу. Аналогичные результаты были получены и на сосудах диаметром 3 мм. При применении 1 клипсы гемостаз достигался при сжатии сосуда дистальной частью клипсы только с близлежащими тканями (MD-850 —  $n = 10$ ; MD-59 —  $n = 10$ ). При сжатии клипсой непосредственно сосуда диаметром 3 мм, для достижения гемостаза требовалось наложить 2 клипсы (MD-850 —  $n = 10$ ; MD-59 —  $n = 10$ ) уступом, параллельно друг другу. На сосудах диаметром 4 мм при сжатии сосуда дистальной частью клипсы с близлежащими тканями, гемостаз с применением 1 клипсы был мало эффективным (MD-850 — 1/10; MD-59 — 2/10), дополнительная постановка второй клипсы повышала его эффективность (MD-850 — 5/10; MD-59 — 6/10). При сжатии клипсой непосредственно сосуда для достижения гемостаза требовалось наложить 3 клипсы (MD-850 —  $n = 10$ ; MD-59 —  $n = 10$ ) уступом, параллельно друг другу.

#### Эндоскопическое лигирование

С помощью эндоскопического лигирования гемостаз на сосудах диаметром 4 мм достигнут во всех случаях ( $n = 10$ ).

Сравнение различных способов ЭГ показало наибольшую эффективность механических методов гемостаза (эндоскопическое лигирование и клипирование) даже на сосудах диаметром 4 мм по сравнению с другими методами ( $p < 0,001$ ). Результаты клипирования зависели от способа наложения клипс. ЭИТ не обладала гемостатическим эффектом на сосудах диаметром 1 мм и только при больших объемах раствора кратковременно останавливала кровотечение. Сравнение электрокоагуляционных методов гемостаза показало большую эффективность моноактивной коагуляции с механической тампонадой кровоточащего сосуда по сравнению с моноактивной коагуляцией вокруг источника кровотечения ( $p < 0,05$ ) и одинаковую по сравнению с биполярной коагуляцией ( $p > 0,05$ ). Эти различия отмечались при воздействии на сосуды диаметром 3 мм. Однако их общая результативность при воздействии на сосуды диаметром 3 мм, была низкой. Моноактивная коагуляция вокруг сосуда диаметром 3 мм была не эффективна. Достоверных различий в эффективности различных электрокоагуляционных методов воздействия на сосуды диаметром 1 и 2 мм не выявлено.

#### Выводы

Наше исследование показывает, что лучшим гемостатическим эффектом обладают механические методы. Простота выполнения гемостаза путем эндоскопического лигирования брыжеечных сосудов, к сожалению, не может быть перенесена на кровоточащую хроническую язву, в связи с невозможностью наложения на нее лигатуры. Электрокоагуляционные методы одинаково эффективные на сосудах диаметром до 2 мм. При большем диаметре сосуда коагуляция с механической тампонадой кровоточащего сосуда обладает малой эффективностью, а применение других методов ЭК не дает результата. Однако, учитывая, что большинство кровоточащих сосудов в язвах диаметром менее 1 мм, а так же простоту применения ЭК методов в клинической практике эти методы могут быть основными в остановке язвенных кровотечений. При их неэффективности применение эндоскопического клипирования может способствовать остановке кровотечения из сосудов большого диаметра.

Наше исследование подтверждает работы других авторов о неэффективности ЭИТ, примененной в эксперименте на сосудах диаметром более 0,5 мм [5, 6, 7], в независимости от используемого вещества [5, 6, 8]. Оно настолько неэффективно в достижении гемостаза в эксперименте, что удивляет, как ЭИТ нашло применение в клинической практике.

#### Литература

1. Yavorski R.T., Wong R.K., Maydonovitch C., et al. (1995) Analysis of 3,294 cases of upper gastrointestinal bleeding in military medical facilities. *Am J. Gastroenterol.* 90: 568-573
2. La Vecchia C., Lucchini F., Negri E., et al. (1993) The impact of therapeutic improvements in reducing peptic ulcer mortality in Europe. *Int. J. Epidemiol.* 22: 96-106
3. Руководство по клинической эндоскопии (1985) Савельев В.С., Исаков Ю.Ф., Лопаткин Н.А. и др. / Под ред. В.С. Савельева, В.М. Бучнова, Г.И. Лукомского. (Москва). "Медицина". 544 с.
4. Theory and Practice of Histological Techniques (1990) G.G. Bankroft, A.Stelens, D.R.Tuarnier, editors. (Edinburgh, London, Melbourne, New York) Churchill Livingstone. 710 p.
5. Hepworth C.C., Kadiramanathan S.S., Gong F., Swain C.P. (1998) A randomised controlled comparison of injection, thermal, and mechanical endoscopic methods of haemostasis on mesenteric vessels. *Gut.* Vol. 42; 4: 462-469
6. Kalabakas A.A., Porter A.J., Mule L., et al. (1993) Design of a microwave system for endoscopy: an experimental study of energy, tissue contact, and hemostatic efficacy. *Gastroenterology.* Vol. 104; 4: 680-689
7. Rutgeerts P., Geboes K., Vantrappen G. (1989) Experimental studies of injection therapy for severe nonvariceal bleeding in dogs. *Gastroenterology.* Vol. 97; 3: 610-621
8. Whittle T.J., Sugawa C., Lucas C.E., Ledgerwood A.M., Guan Z.S., Grabow D.E., et al. (1991) Effect of hemostatic agents in canine gastric serosal blood vessels. *Gastrointest Endosc.* Vol. 37; 3: 305-309

## ПЕРВЫЙ ОПЫТ ЭНДОСКОПИЧЕСКОГО ЛЕЧЕНИЯ ПИЩЕВОДА БАРРЕТТА

Грубник В.В., Ильяшенко В.В., Грубник А.В., Мельниченко Ю.А.

Одесский государственный медицинский университет,  
кафедра хирургических болезней с последиplomной подготовкой, Украина  
Одесская областная клиническая больница, Украина

## First Experience of Endoscopic Treatment of Barrett's Esophagus

V.V. Grubnik, V.V. Ilyashenko, A.V. Grubnik, U.A. Melnichenko

Odessa State Medical University, Chair of Surgery with Postgraduate Education, Ukraine  
Odessa Regional Hospital, Ukraine

Надійшла: 22 березня 2005  
Допущена: 12 квітня 2005

### Summary

Results of treatment of 27 patients with Barrett's esophagus are demonstrated in this article.

Following a relevant examination including morphological confirmation of the diagnosis, patients underwent treatment that comprised two stages: in the first stage laparoscopic Nissen fundoplication was performed, the second stage was carried out in 3-6 months postoperatively and involved endoscopic ablation of metaplastic epithelium using argon-plasma coagulation. Endoscopic ablation was performed in 2-5 procedures with the interval of 15-30 days.

In 1-2 months following the course of treatment clinical, radiological and morphological control of the results of treatment was performed. Complications in the postoperative period were present in 2 patients — left pleuritis and pneumonia. Mean hospital stay was 4.5+/-1.5 days. In 25 (95.6%) patients clinical improvement was noted. Following endoscopic ablation of metaplastic epithelium only one patient had recurrent metaplasia.

Thus, the introduced scheme of combined treatment including laparoscopic operation and subsequent endoscopic ablation of sites of dysplastic mucosa with argon-plasma coagulator is a highly effective method of treatment of Barrett's esophagus.

### Введение

Пищевод Барретта характеризуется наличием дисплазии эпителия нижней трети пищевода, обусловленной постоянным пищеводно-желудочным рефлюксом соляной кислоты. По данным последних исследований [1-3] при развитии пищевода Барретта в 30-60 раз увеличивается риск развития аденокарциномы пищевода. Статистические данные свидетельствуют об увеличении частоты аденокарцином пищевода за последние два десятилетия в 20-25 раз [4]. Для предотвращения развития аденокарциномы пищевода рекомендуют проводить антирефлюксные

операции с иссечением либо коагуляцией дисплазированной слизистой оболочки пищевода [5-7].

Целью настоящего исследования было изучение эффективности лечения больных с пищеводом Барретта при выполнении им фундопликации с последующей коагуляцией дисплазированного эпителия с помощью аргонно-плазменного коагулятора.

### Материалы и методы

С 1996 по 2003 гг. под нашим наблюдением находилось 27 пациентов с пищеводом Барретта. Мужчин было 15, женщин — 12. Возраст больных — от 32 до 78 лет. Всем больным проводилось тщательное клиническое обследование, с обязательным эндоскопическим исследованием, во время которого выполнялась биопсия слизистой пищевода. У всех пациентов гистологически подтверждена интестинальная метаплазия эпителия слизистой нижней трети пищевода. Внутрипищеводная рН-метрия подтвердила наличие постоянного заброса соляной кислоты из желудка, со снижением рН до 3,5-4 ед. Изучение внутрипищеводного давления выявило снижением амплитуды перистальтических сокращений в нижней трети пищевода у 9 больных. По данным рентгенологического исследования замедление прохождения контраста по пищеводу отмечено у 6 больных. У 19 больных проведено несколько курсов комбинированной медикаментозной терапии, включающее блокаторы протонной помпы (омепразол), прокинетики (метоклопрамид, мотилиум), обволакивающие

препараты (фосфалюгель, гастрингель, альмагель), антибиотики для эрадикации хеликобактерной инфекции. При динамическом наблюдении за больными незначительное улучшение состояния отмечено у 12 больных. Однако, после прекращения приема препаратов симптомы заболевания рецидивировали. В связи с этим всем больным выполнена лапароскопическая фундопликация по Ниссену. Для выполнения операции использовались 4 троакара. Во время лапароскопической операции выделялись ножки диафрагмы, мобилизовывали абдоминальный отдел пищевода, пересекались короткие сосуды большой кривизны желудка, с целью мобилизации фундального отдела желудка. После ушивания ножек диафрагмы 2-3 швами, вокруг пищевода формировалась манжетка диаметром 2,5-3,0 см, которая у 11 больных фиксировалась к ножкам диафрагмы.

После операции больные наблюдались в клинике каждые 2-3 месяца. Через 3-6 месяцев у больных производилась эндоскопическая абляция метаплазированного эпителия с помощью аргоно-плазменного коагулятора. Эндоскопическая абляция производилась за 2-5 сеансов, с интервалом 15-30 дней. Через 1-2 месяца после полной абляции метаплазированного эпителия производилась множественная биопсия из этих участков, с тщательным гистологическим исследованием. Больным также проводилась рентгеноскопия пищевода и желудка, в положении Тренделенбурга, для выявления возможного рецидива грыжи пищеводного отверстия диафрагмы. Повторные исследования внутрипищеводной рН проводились для исключения рецидива рефлюкса. По специальному опроснику у больных определялось качество жизни после перенесенного лечения.

## Результаты и обсуждение

Все больные относительно легко перенесли лапароскопическую фундопликацию. Осложнения в раннем послеоперационном периоде наблюдались у 2 больных: у одного больного развился левосторонний плеврит, у второго больного — наблюдалось воспаление легких, которое было вызвано микротромбозом мелкими ветвями легочной артерии. Назначение антикоагулянтов, дезагрегантов и антибиотиков позволило купировать данное осложнение. Больные начинали вставать и ходить на 2-е сутки после операции. С 3-х суток начинали принимать пищу. Из стационара больные выписывались на 4-5 сутки. Средний койко-день составил  $4,5 \pm 1,5$  дня. В раннем послеоперационном периоде 19 из 27 больных прошли реабилитационный курс терапии в специализиро-

ванном гастроэнтерологическом санатории. При обследовании через 3-6 месяцев после операции значительное улучшение 25 (95,6 %) из 27 больных. У них полностью прошла изжога, болевой синдром и регургитация пищи. У 2 больных отмечено затруднение прохождения пищи по пищеводу. Обоим больным произведена эндоскопическая баллонная дилатация, после чего симптомы дисфагии у них практически прошли. При эндоскопическом исследовании через 3 месяца после операции выявлена эпителизация эрозий и поверхностных язв у 24 из 27 больных. У остальных троих пациентов имелись эрозивные изменения в нижней трети пищевода. При гистологическом изучении биоптатов слизистой из нижней трети пищевода у 23 пациентов выявлена интестинальная метаплазия, у 4-х больных на фоне цилиндрического эпителия обнаруживались очаги желудочного эпителия.

Эндоскопическая абляция эпителия нижней трети пищевода производилась под местным обезболиванием, в течение нескольких сеансов, избегая циркулярной коагуляции слизистой за один сеанс, с целью предотвращения развития рубцовой стриктуры пищевода. У 12 больных полную абляцию удалось выполнить за 2 сеанса, у 7 больных — за 3 сеанса, у 5 больных — за 4 сеанса и у 3 — за 5 сеансов эндоскопического лечения. Во время сеанса коагуляции только у 4 больных отмечались умеренные болевые ощущения. Признаков перфорации пищевода не выявлено ни в одном случае. Развитие дисфагии после сеансов эндоскопической коагуляции эпителия пищевода не было ни в одном случае. Этот факт можно объяснить тем, что между сеансами эндоскопической коагуляции проходило 2-3 недели, в течение которых происходила полная реэпителизация слизистой, что предупреждало развитие рубцового сужения пищевода. Через 6-12 месяцев после эндоскопической абляции слизистой нижней трети пищевода производились повторные биоптаты слизистой, с подробным изучением гистологического строения. Полная реэпителизация слизистой с отсутствием дисплазии клеток плоского эпителия, выстилающих нижнюю треть пищевода, выявлено у 23 (85,2 %) больных. У троих больных по данным гистологического исследования биоптатов выявлены на фоне плоского эпителия пищеводного типа небольшие островки эпителия желудочного типа. Клинически у этих больных полностью отсутствовали симптомы рефлюкса и, по данным внутрипищеводной рН-метрии, не было выявлено снижения рН ниже 5 ед. У 1 больного на фоне реэпителизированного эпителия определялись участки эпителия с интестинальной метаплазией. Таким образом, хотя по данным эндоскопии у всех больных достигнуто пол-

ное излечение пищевода Барретта, гистологическое подтверждение выявило полное излечение у 26 из 27 больных. У 7 больных через 6-12 месяцев после эндоскопической абляции слизистой нижней трети пищевода отмечались явления дисфагии. Им производились повторные сеансы баллонной дилатации пищевода, после чего явления дисфагии значительно уменьшились у 3 пациентов и полностью исчезли у 4 пациентов.

Таким образом, полученные нами данные свидетельствуют о достаточно высокой эффективности комбинированного лечения эзофагита Барретта при использовании фундопликации по Ниссену, с последующей термоабляции участок дисплазированной слизистой с помощью аргоно-плазменного коагулятора. Подобные результаты получены группой итальянских исследователей из Турина [8]. Им удалось добиться полного излечения у 22 из 23 больных. Несколько ниже эффективность лечения пищевода Барретта при использовании блокаторов протонной помпы и эндоскопической абляции слизистой пищевода. По ряда авторов [9,10] это объясняется тем, что фундопликация по Ниссену более эффективно препятствует забросу соляной кислоты в просвет пищевода. Кроме того, эндоскопическая абляция слизистой пищевода после фундопликации менее опасна в отношении возможной перфорации стенки пищевода.

Ряд авторов [6,11] используют неодимовый YAG-лазер для коагуляции измененной слизистой пищевода. Излучение лазера более глубоко проникает в ткани и может вызвать повреждение не только слизистой, но и мышечной оболочки пищевода, с перфорацией стенки либо рубцевание с последующим стенозом просвета пищевода. Поэтому использование аргоно-плазменного коагулятора для лечения дисплазии слизистой представляется более приемлемым. Преимущества фундопликации по Ниссену перед медикаментозной терапией блокаторами протонной помпы заключается по мнению некоторых авторов [12] заключается в том, что антирефлюксная операция предупреждает заброс желудочного содержимого, в котором кроме соляной кислоты могут присутствовать желчь и секрет поджелудочной железы, обладающие канцерогенным действием на слизистую пищевода. Таким образом, фундопликация более надежно предотвращает развитие рака пищевода, в сравнении с антисекреторной медикаментозной терапией.

## Выводы

В заключении следует отметить, что тактика лечения пищевода Барретта окончательно не определена. Предложения ряда хирургов резецировать нижнюю треть пищевода при отсутствии атипичных клеток в слизистой пищевода не встречает серьезной поддержки у большинства гастроэнтерологов. Поэтому предложенная схема комбинированного лечения пищевода Барретта, с выполнением лапароскопической операции и последующей эндоскопической абляции участков дисплазированной слизистой, представляет достаточно большой интерес.

## Литература

1. Spechler S.J., Goyal P.K. (1986) Barrett's esophagus. *N. Engl. J. Med.* Vol. 315: 362-371
2. Pera M., Cameron A.J., Trastek V.F. et al. (1993) Increasing incidence of adenocarcinoma of the esophagus and esophagogastric junction. *Gastroenterology.* Vol. 104: 510-513
3. Van Laethem J.L., Cremer M.O., Peny M., Delhayem., Deviere J. (1998) Eradication of Barrett mucosa with argon plasma coagulation and acid suppression: immediate and mid term results. *GUT.* Vol. 43: 747-751
4. Ferraris R., Bonelli L. and G.O.S.P.E. (1997) Incidence of Barrett's adenocarcinoma in an Italian population: an endoscopic surveillance program. *Eur. Journal Gastroenterol. Hepatol.* Vol. 9: 881-885
5. Bonavina I., Garazzone A., Ferrero S., Buffa R., Peracchia A. (1999) Ablation of Barrett's epithelium with Nd-YAG laser followed by antireflux surgery: late results of a pilot clinical study. In: Peracchia A., Bonsavina L. (eds) *Barrett's esophagus: An Update.* (Edra, Milano, Italy.) pp. 99-105
6. Luman W., Lessels A.M., Palmer K.R. (1996) Failure of Nd-YAG photocoagulation therapy as treatment for Barrett's esophagus — a pilot study. *Eur. J. Gastroenterol. Hepatol.* Vol. 8: 627-630
7. Sessler M.J., Becker H.D., Flesch I. (1995) Therapeutic effect of argon plasma coagulation on small malignant gastrointestinal tumors. *J. Cancer Res. Clin. Oncol.* Vol. 121: 235-238
8. Morino M., Rebecchi F., Giaccone C., Taraglio S., Sidoli L., Ferraris R. (2003) Endoscopic ablation of Barrett's esophagus using argon plasma coagulation (APC) following surgical laparoscopic fundoplication. *Surg. Endoscopy.* Vol. 17; 4: 539-542
9. Barham C.P., Jones R.L., Biddlestone L.R., Hardwick R.H., Shepherd N.A., Barr H. (1997) Photothermal laser ablation of Barrett's esophagus and histological evidence of squamous re-epithelialisation. *GUT.* Vol. 41: 281-284
10. Salo J.A., Salminen J.T., Kiviluoto T.A. et al. (1998) Treatment of Barrett's esophagus by endoscopic laser ablation and antireflux surgery. *Ann. Surg.* Vol. 227: 40-44
11. Sampliner R.E., Fennerty B., Garewal H.S. (1996) Reversal of Barrett's esophagus with acid suppression and multipolar electrocoagulation: preliminary results. *Gastrointes. Endosc.* Vol. 44: 532-535
12. Vaezi M.E., Singh S., Richer J.E. et al. (1995) Role of acid and duodenogastric reflux in esophageal mucosal injury: a review of animal and human studies. *Gastroenterology.* Vol. 108: 1897-190

## ОСОБЛИВОСТІ ПРОВЕДЕННЯ УРГЕНТНИХ ЕРХПГ ТА ЕНДОСКОПІЧНИХ РЕТРОГРАДНИХ ВТРУЧАНЬ НА БІЛІАРНІЙ СИСТЕМІ

Коломійцев В.І.

Кафедра факультетської хірургії, Львівський національний медичний університет ім. Данила Галицького, Україна

### Peculiarities of Urgent ERCP and Endoscopic Retrograde Procedures on Biliary System

V.I. Kolomytsev

Chair of Surgery, Lviv National Medical University by Danylo Halytsky, Ukraine

Надійшла: 17 травня 2005  
Допущена: 21 травня 2005

#### Summary

In patients with complicated choledocholithiasis the advantages of laparoscopic cholecystectomy are limited because of necessity of previous urgent endoscopic retrograde procedures on biliary system with additional risk of complications. To study the peculiarities of such procedure performance we analyzed the results of endoscopic treatment of 554 patients with acute surgical pathology connected with complicated choledocholithiasis: acute biliary pancreatitis (126 patients), purulent septic cholangitis (96 patients), acute destructive cholecystitis (276 patients), impacted stone in papilla without complications (27 patients), jaundice or bile leakage through drainage in early postoperative period (29 patients). General peculiarities of urgent endoscopic retrograde procedures were revealed, and the demands to their organization were formulated for every type of biliary surgical diseases.

*Keywords: ERCP, papilloschincterotomy, urgency.*

#### Вступ

В останні десятиріччя повсюдно відзначається зростання кількості хворих на жовчнокам'яну хворобу (ЖКХ) [4, 9], включно з її ускладненими формами, спричиненими холедохолітіазом, що в свою чергу призводить до низки патологічних станів: біліарна гіпертензії, механічна жовтяниця, холангіт, гострий біліарний панкреатит (ГБП) [7, 9]. Незважаючи на широке впровадження у клінічну практику неінвазивних методів візуалізації, зокрема ультрасонографії, діагностика холедохолітіазу, особливо при локалізації конкрементів у ретродуоденальній або дистальній частині холедоха, залишається складною [5]. Іноді думка про холедохолітіаз виникає лише тоді, коли вже виникли його небезпечні ускладнення. По-

ява цих ускладнень ще більше перешкоджає діагностичній процедурі і вимагає у багатьох хворих невідкладного хірургічного втручання [6, 9, 11].

В останні роки у хірургічному лікуванні хворих на ЖКХ переконливо віддають перевагу малоінвазивним втручанням [8]. Проте переваги лапароскопічної холецистектомії стають дещо обмеженими в ургентній хірургії та за наявності у хворих ускладненого холедохолітіазу [3, 13]. У таких ситуаціях оперативне лікування поділяється на два етапи, при якому спочатку проводять ендоскопічне ретроградне втручання (ЕРВ) на великому дуоденальному сосочку і жовчних протоках [1, 13]. Проведення ургентних ЕРВ має певні особливості, створює додатковий ризик ускладнень [10, 12, 14], тому деякі хірурги у таких ситуаціях часом схильні повертатися до традиційних відкритих операцій [2, 3, 6].

Метою нашого дослідження було вивчення особливостей проведення рентген-ендоскопічних ретроградних втручань на папілі і біліарній системі у хворих з гострою хірургічною патологією, обумовленою ЖКХ та її ускладненнями (гострий холецистит, гнійний холангіт, ГБП та інші) в умовах можливості або необхідності наступного хірургічного втручання.

#### Матеріал і методи

За період 1996-2004 роки у клініці факультетської хірургії ЛНМУ проходили рентген-ендоскопічне ретроградне обстеження і ЕРВ на біліарній системі (ендоскопічна ретроградна холангіографія, папілос-

фінктеротомія, літоекстракція, механічна літотрипсія, назобілярне дренивання та ендобілярне стентування) 2265 пацієнтів з доброякісною патологією: у 2132 (94,1%) хворих виявлено холелітіаз. Серед них 554 (26,0%) хворих мали ургентну хірургічну патологію (Табл.1), у зв'язку з чим ЕРВ їм проводили в ургентному порядку. До 2000 року ми використовували стандартну премедикацію (розчин атропіну сульфату або метацину підшкірно за 30 хвилин до ЕРВ) та місцеву анестезію ротоглотки 5-10% розчином лідокаїну. В останні п'ять років, за винятком місцевої анестезії, всі препарати ми вводимо внутрішньовенно, а обов'язковим компонентом премедикації стала седація пацієнта до вираженої дизартрії діазепамом або пропофолом. У 37 пацієнтів ЕРВ проведено під наркозом, у тому числі у 7 хворих — інтраопераційно.

Підчас ЕРВ ми реєстрували основні гемодинамічні показники (артеріальний тиск, частота і ритм серцевих скорочень), оцінювали адекватність седації, релаксації дванадцятипалої кишки. Перед випискою пацієнтам пропонували відповісти на анкету про свої враження і ставлення до обстеження. Особливо реєстрували недоліки, проблеми і ускладнення, пов'язані з медикаментною підтримкою ЕРВ, а також результати самого ЕРВ, яке виконували з допомогою дуоденоскопа JF-1T10 фірми Olympus. Порівняльний аналіз ми проводили між хворими залежно від діагнозу, важкості загального стану пацієнта, методу медикаментної підтримки ЕРВ (без седації, у стані седації, під наркозом).

### Результати й обговорення

Аналіз проведених ургентних ЕРВ показав, що залежно від виду патології, характеру ускладнень у пацієнта, загального його стану проведення ЕРВ має ряд особливостей. При ГБП показанням до ургентного ЕРВ було раннє надходження хворого у клініку: до 48 г від початку захворювання, коли папілосфінктеротомія через надійне зменшення інтрапанкреатичного тиску може стати етіотропним і патогенетичним методом лікування (48 хворих — 38,1%). Якщо цей дорогий для пацієнта час було втрачено, ургентність у проведенні ЕРВ може виникнути при раптовому приєднанні таких ускладнень біляр-

ної гіпертензії, як гнійний холангіт (13 хворих — 10,3%) та/або швидке наростання механічної жовтяниці (67 хворих — 53,2%), що значно погіршують перебіг ГБП. Слід зазначити, що ЕРВ вимагає необхідності максимальної седації пацієнта або наркозу для найшвидшого проведення процедури і запобігання зайвому травмуванню запаленої підшлункової залози. Для створення гіпотонії дванадцятипалої кишки використовували препарати різних фармакологічних груп: мхолінолітики (метацин, гіосцин), гангліоблокатори (бензогексоній, пентамін), глюконат кальцію, глюкагон. Для додаткової релаксації сфінктера Одді хворий приймав під язик нітрогліцерин, а саму папілу під час огляду ірригували розчином лідокаїну. Використання цих медикаментів призвело до побічних ефектів у вигляді збільшення частоти серцевих скорочень понад 120 уд/хв у 45 (35,7%) хворих та значного (80/40 мм рт.ст) зниження артеріального тиску у 18 (14,3%) хворих. Інсуфляція повітря має бути мінімальною для попередження розвитку або наростання парезу кишок, а при завершенні ендоскопічного обстеження слід максимально аспірувати інсуфльоване повітря.

При ГБП у шлунку та дванадцятипалій кишці складаються умови, які ніяк не сприяють обстеженню. У 56% хворих у шлунку був застій, що вимагало у 27 з них евакуації рідини промиванням шлунка або ендоскопічною аспірацією. Огляду папіли і проведенню ЕРВ часом значно перешкоджала піна у кишці, для ліквідації якої використовували піногасник симетикон у вигляді емульсії еспумізану. Починаючи з третьої доби, а при деструктивних формах ГБП особливо з локалізацією процесу у головці підшлункової залози, часто і з другої доби, спостерігається виражений підслизовий набряк задньої і медіальної стінок дванадцятипалої кишки. Такий набряк унеможливив повноцінне ендоскопічне обстеження і ретроградне втручання на папілі у 7 хворих. У 2 пацієнтів папілу було неможливо ідентифікувати, що вимагало повторних обстежень після ліквідації гострих запальних явищ у підшлунковій залозі. Через 1-3 доби від початку приступу ситуація також ускладнюється появою численних ерозій, які часом створюють вигляд суцільно ерозованої поверхні у дванадцятипалій кишці з геморагічним синдромом. За таких умов — набряк, ерозії, парез кишок — ми обережно

Таблиця 1. Характеристика хворих, яким проведено ургентні ЕРВ і ЕРВ (n=554)

Діагноз	К-ть хворих	Вік хворих, роки	Наявність жовтяниці	К-ть хворих у важкому стані
Гострий білярний панкреатит	126	50,1±4,21	84 (67%)	40 (32%)
Гнійний септичний холангіт	96	60,5±3,87	85 (89%)	41 (43%)
Гострий калькульозний холецистит з холедохолітіазом	276	49,0±5,09	203 (74%)	97 (35%)
Ускладнений перебіг післяопераційного періоду	29	47,7±4,53	4 (14%)	3 (10%)
Вклинення конкременту в папілі (до виникнення ускладнень)	27	49,8±4,43	16 (59%)	1 (3%)

визначали показання до лікувальної папілотомії, і виконували її при наявності у хворого клінічних ознак наростання біліарної гіпертензії з жовтяницею, холангітом.

Канюлювання папіли виконували дуже обережно, уникаючи попадання контрасту у панкреатичну протоку, що вважаємо досить небезпечним в умовах гострого панкреатиту. Підтвердженням селективного канюлювання холедоха був візуальний контроль аспірації жовчі у канюлю, яку відправляли для мікробіологічного та мікроскопічного досліджень. У випадках гострого папіліту або защемлення конкременту в папілі (21 хворий — 16,7%) маніпуляцію починали з розсічення стінки папіли над конкрементом гольчастим папілотомом. У 25 (19,8%) хворих під час обстеження виявили парапапілярний дивертикул дванадцятипалої кишки, що у 14 (11,1%) хворих значно змінило анатомію цієї зони і зумовило певні технічні складності при канюлюванні папіли. Холангіт під час ендоскопічного втручання спостерігали у 21 (16,6%) хворого. В 11 (8,7%) хворих виявлено стеноз і деформацію папіли з ознаками її хронічного запалення. Після ендоскопічної папілосфінктеротомії проводили ревізію холедоха м'яким кошиком Дормія або балонним літоекстрактором; за потреби виконували літоекстракцію. Завершували ендоскопічне обстеження проведенням по провіднику зонда за Трайцеву зв'язку для раннього ентєрального харчування хворого. Загалом повну програму ЕРВ при ГБП вдалося провести у 119 (94,4%) хворих.

Ургентну ЕРВ використовували у 96 хворих з гнійним холангітом на ґрунті біліарної обструкції (39,6% від усіх хворих з холангітом); серед них 41 (42,7%) хворий знаходився у важкому і дуже важкому стані. Передопераційне приготування полягало в інтенсивній антибактерійній і дезінтоксикаційній терапії. При септичному стані використовували цефалоспорини II-IV генерацій (цефоперазон, цефтриаксон, цефтазидим, цефотаксим, максипім), похідні фторхінолонів, метронідазол, імепінеми. Із метою профілактики і лікування печінкової недостатності вводили кортикостероїди, гепатопротектори, антиоксиданти.

Головною умовою успішного лікування хворих на холангіт є усунення біліарної гіпертензії. Тому всім хворим після ЕРХПГ і забирання жовчі для дослідження виконували папілосфінктеротомію і, за потреби, — літоекстракцію. Вихід гною з папіли перед або після її канюлювання, що спостерігалось у 28 (29,1%) пацієнтів, підтвердив діагноз гнійного холангіту до папілотомії. У 18 (18,8%) хворих з папілітом і у 19 (19,8%) хворих з вклиненим у папілі конкрементом, канюлювання було вдалим лише після попередньої папілотомії, яку виконували гольчастим папілотомом. За наявності вираженої біліарної

гіпертензії — 61 (63,5%) хворий — гнійна жовч під тиском відходила у просвіт дванадцятипалої кишки. Після ендоскопічної папілосфінктеротомії протоки ретельно промивали розчинами антисептиків (бетадин, фурацилін) та антибіотиків (метронідазол, ципринол, діоксидин) з метою евакуації дрібних конкрементів, "замазки", гнійної жовчі, детриту. Така процедура може призвести до швидкого поступлення мікроорганізмів і продуктів їхнього розпаду (токсинів) із жовчних проток до загальної гемоциркуляції з раптовим розвитком септичного (ендотоксिनного) шоку. Подібні небажані реакції з гіпертермією і гіпотензією були у 13 (13,5%) пацієнтів, причому у чотирьох хворих виник колаптоїдний стан під час або відразу після завершення процедури.

Після або ще перед лаважем проток 62 хворим виконано літоекстракцію з допомогою кошика або балонного катетера-літоекстрактора. Важливим є питання про метод завершення процедури ендоскопічного ретроградного лікування пацієнтів із гнійнозапальним процесом у жовчних протоках. Трьом хворим з великими конкрементами, які не вдалося видалити через ризик інфікування заочеревинного простору, двом із папілою, розміщеною в дивертикулі, та двом хворим зі стриктурами холедоха і синдромом Mirizzi після папілотомії з метою надійної біліарної декомпресії і можливості внутрішньопротокової терапії виконано ендоскопічне ретроградне назобіліарне дренування. Після ліквідації гострих явищ холангіту і покращання загального стану у двох пацієнтів вдалося забрати конкременти, ще у двох хворих збільшено розріз в зоні дивертикулу і в одного ліквідовано стриктуру з допомогою балонного дилататора. Проте така тактика — назобіліарне дренування — створює певні незручності для хворого, обмежує його активність. Тому останнім часом у подібних ситуаціях ми віддаємо перевагу біліарному стентуванню, що виконано у п'яти хворих з добрими результатами.

Необхідність в ургентному ЕРВ виникла у 276 хворих з гострим калькульозним холециститом, ускладненим холедохолітіазом, що становило 18,7% від усіх хворих з такою патологією. Ургентність у проведенні ЕРВ виникала у тих пацієнтів, у яких холедохолітіаз був на фоні деструктивних змін у жовчному міхурі (219 хворих) та при явищах перитоніту (56 хворих), що само по собі вимагало ургентного лапароскопічного втручання (холецистектомія, ревізія і санація черевної порожнини, її дренування) і ЕРВ було першим кроком малоінвазійного лікування таких хворих. У 185 (67,0%) хворих холедохолітіаз призвів до розвитку механічної жовтяниці, й у 49 (17,8%) — гнійного холангіту; 97 (35,1%) хворих у зв'язку ускладненнями холециститу або холедохолітіазу знаходилися у важкому стані, у 68 (24,6%) розвинулася



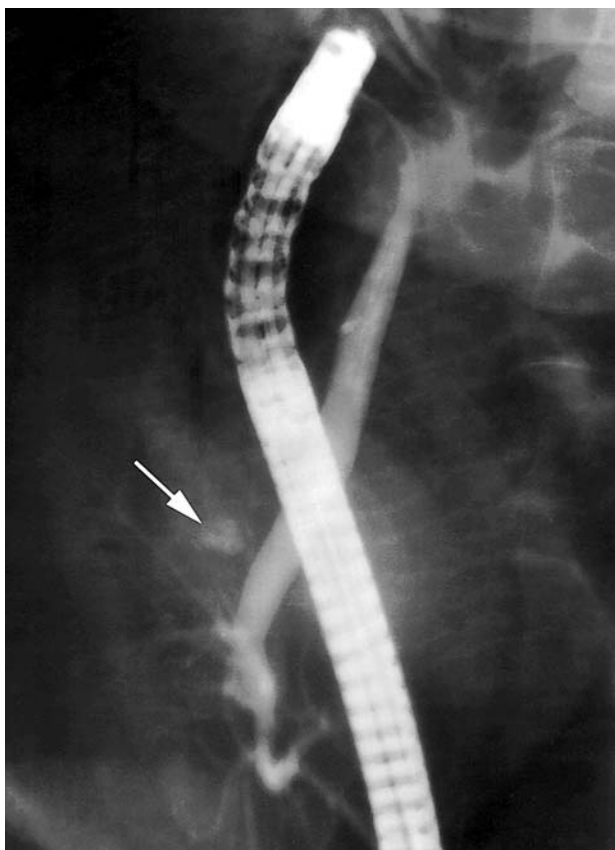

Рис. 1. ЕРХГ у хворого К. через дві доби після холецистектомії. Дренажами за добу виділилося 110 і 180 мл жовчі. При ЕРХГ контраст виділяється з ложа жовчного міхура.

печінковониркова недостатність. Перед ургентним ЕРВ проводили нетривале приготування з метою дезінтоксикації і покращання загального стану пацієнта. Швидкість, обережність виконання ЕРВ при ускладненому гострому холециститі зумовлені небезпечною виникнення перфорації деструктивно зміненої стінки жовчного міхура та/або розповсюдженням ексудату по черевній порожнині. Обов'язковим є максимальна аспірація інсуфльованого повітря, використання еспумізану, що зменшувало вираженість метеоризму, полегшувало проведення наступного лапароскопічного втручання, яке у 178 хворих виконано в той самий день.

На другий — день після операції у 29 хворих (22 із них оперовані лапароскопічно) виникла необхідність в ургентному ЕРВ. Показанням до ургентного ЕРВ було значне виділення жовчі дренажами (24 хворих), поява і наростання обтураційної жовтяниці у п'яти хворих. Лише холецистектомію виконано у 25 хворих, яку ще у трьох доповнили холедохотомією з глухим швом холедоха, а в одного хворого — накладанням холедоходуоденоанастомозу. Проведенню ЕРВ перешкождали загальний стан пацієнта після операції, біль у животі і черевній стінці при ін-

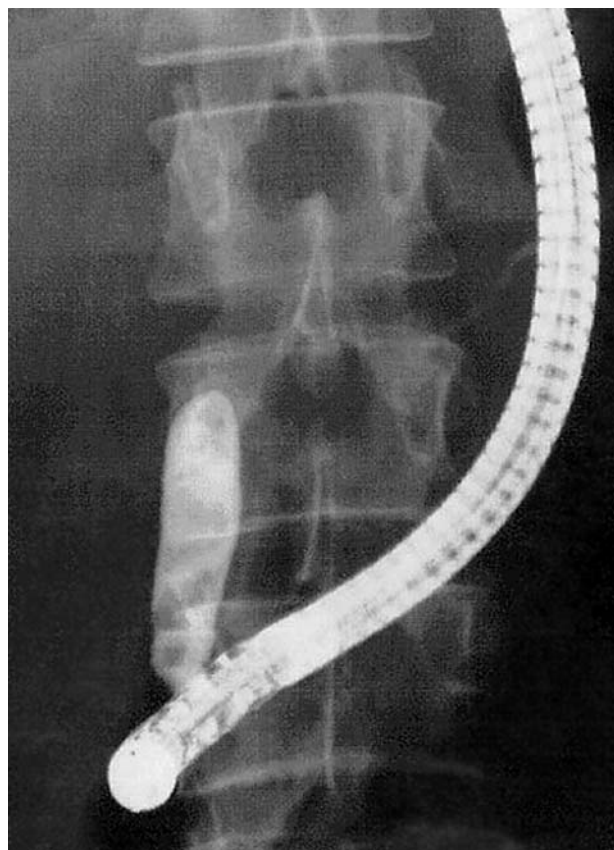


Рис. 2. ЕРХГ у хворої М. через дві доби після холецистектомії. Білірубін крові 86 мкМ/л (прямого — 69 мкМ/л). Холедох розширений до 13 мм, містить конкременти; в супрадуоденальній частині захоплений в лігатуру.

суфляції повітря. Це вимагало бандажування живота перед ЕРВ, дуже обережного проведення ендоскопічного втручання, максимально можливої аспірації повітря з кишок і шлунка. ЕРХГ дозволила встановити причини виниклих у післяопераційному періоді проблем: у 15 хворих підтікання жовчі відбувалося з дрібних жовчних ходів у ложі міхура (Рис. 1), по одному хворому — з бокових дефектів у правій печінковій або загальній печінковій протоках та з додаткової протоки, яка відкривалася в ложі міхура, а ще в одного хворого — з-під кліпси на міхуровій протоці. Підтіканню жовчі сприяли наявність стенозу папіли у семи хворих та холедохолітіаз — у чотирьох. Причинами виникнення механічної жовтяниці у чотирьох хворих був холедохолітіаз, у трьох хворих — накладання кліпси на загальну жовчну протоку, у двох хворих — перев'язка холедоха (Рис. 2), а в одного хворого — звужений швами отвір холедоходуоденоанастомозу. Після виявлення причини проблем усім хворим було виконано папілосфінктеротомію; у семи хворих видалено конкременти з холедоха, у одній старшій пацієнтки розбужовано і дилатовано балонним дилататором місце перетискання холедоха кліпсою і поставлено стент, ще в одного пацієнта

дильтовано отвір холедоходуеноанастомозу. Шестеро хворих оперовано повторно: ревізія, санація та дренивання черевної порожнини — двоє хворих; реконструктивна операція на протоках — двоє хворих; повторна перев'язка міхурової протоки — один хворий; холедохолітомія з літоекстракцією і зовнішнім дренажем холедоха — один пацієнт.

Хворі, які надходили у відділення зі защемленим у папілі конкрементом скаржилися на гострий інтенсивний біль в епігастрію з ірадіацією у спину, нудоту, блювання. Біль був дуже інтенсивний, не знімався спазмолітиками, анальгетиками, і тільки наркотичні анальгетики на якийсь час заспокоювали пацієнта. У таких хворих досить швидко виникали ускладнення у вигляді ГБП і/або холангіту. Проте серед цієї групи хворих у 27 ще не встигли розвинулися ускладнення і загальний стан пацієнтів можна було оцінити як задовільний. Етіотропним методом їх лікування була ендоскопічна папілосфінктеротомія з літоекстракцією. Особливістю приготування до ЕРВ було те, що до премедикації додавали наркотичні анальгетики, що дозволяло заспокоїти хворого і разом з мхолінолітиками ліквідувати підсилену перистальтику кишки. За неможливості заканюлювати папілу, втручання у 22 хворих починали з розсічення "дашка" папіли над каменем гольчастим або спеціальним канюляційним папілотомом з коротким "носиком". Після розсічення папіли у 19 хворих блокуючий конкремент самостійно відійшов у дванадцятипалу кишку; біль раптово проходив і самопочуття хворого значно покращувалося. Після холангіографії папілотомний розріз збільшували шляхом звичайної канюляційної папілотомії, проводили ревізію холедоха. Саме ЕРВ відбувалося швидко, без особливих складностей.

## Висновки

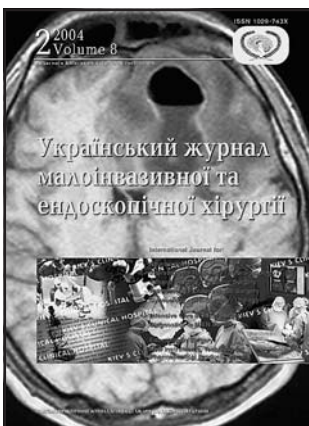Аналіз проведених ургентних ЕРВ показав, що не дивлячись на різний тип патології, з приводу чого проводили ЕРВ, їх виконання в екстрених умовах має ряд спільних особливостей. Вони наступні:

1. Відношення і приготування хворого до ургентного ЕРВ як до ургентної операції. Лише хворим з неускладненим вклиненням конкременту в папілі допустимо проведення ЕРВ відразу після надходження, тому як їх загальний стан в основному задовільний, а затягування з невідкладною папілотомією небезпечно виникненням ускладнень. Усім іншим хворим необхідна попередня інтенсивна терапія з метою найшвидшої корекції виниклих порушень (інфузії, анальгетики, спазмолітики, антибіотики, за потребою — інші препарати);
2. З метою приготування до ургентного ЕРВ у частини хворих необхідно промити шлунок, тому що наявність парезу кишок та шлунка або нещодавно вжита їжа створюють певні складності для проведення втручання (поганий огляд місця втручання, неможливість виконання діатермією розрізу в рідинному середовищі, затрати дорогоцінного часу на ендоскопічну аспірацію рідини) або створюють загрозу для здоров'я та життя хворого (можливість регургітації шлункового вмісту з його аспірацією у бронхіальне дерево).
3. Ургентне ЕРВ краще виконувати в стані глибокої седації (діазепам) пацієнта з анальгезією (промедол) або під наркозом. Це створює добрі умови для швидшого проведення процедури, зменшує травмування запалених органів (шлунка, дванадцятипалої кишки, підшлункової залози, жовчного міхура і проток), тому що постійне напруження, моторне збудження пацієнта, позиви до відрижки окрім чисто механічної травми органів ендоскопом, призводять до спазму сфінктера сосочка, підсилення перистальтики кишки, утворення піни, що заважає виконанню втручання.
4. Зменшення перистальтики і спазму сфінктера. Для гіпотонії дванадцятипалої кишки використовують препарати різних фармакологічних груп: мхолінолітики (атропін, метацин, гіосцин), гангліоблокатори (бензогексоній, пентамін), специфічні блокатори кальцієвих каналів (діцетел — пінаверіум бромід), глюконат кальцію, глюкагон. Додаткову виражену релаксацію сфінктера Одді можна досягнути прийомом нітроглицерину. Побічною їх дією є збільшення частоти серцевих скорочень (мхолінолітики, гангліоблокатори), можливе значне зниження артеріального тиску (гангліоблокатори, нітрати).
5. У пацієнтів із важкою супровідною патологією й у важких хворих у стані неліквідованої гіповолемії або з ендотоксикозом персонал повинен бути готовим до проведення при потребі реанімаційних заходів під час ЕРВ. Для постійного введення препаратів під час ЕРВ і можливості проведення інфузій слід канюлювати периферійну вену.
6. Мінімальна інсуфляція повітря під час ЕРВ. Інсуфляція повітря в шлунок і кишку у форсованому режимі дає виражений больовий синдром і метеоризм, що погіршує перебіг основної патології і буде заважати проведенню наступної лапароскопічної операції. При добрій медикаментній релаксації дванадцятипалої кишки відпадає необхідність в її розправленні тиском повітря. Тому в процесі ЕРВ необхідно періодично аспірувати повітря з кишки, а після завершення — активно звільнити від повітря і шлунок.

7. Використання піногасників для покращання огляду папіли. Піна у дванадцятипалій кишці часто заважає оцінці стану папіли, вибору правильної позиції для канюлювання та папілотомії. Тому ще під час приготування хворого до ЕРВ ми починаємо профілактику метеоризму призначенням симетикону у вигляді емульсії еспумізану. Симетикон, який є поверхнево-активною речовиною, швидко розповсюджується по шлунку і кишках, запобігає утворенню газів і піни в порожнистих органах. На початку самого ЕРВ ми також вводимо у дванадцятипалу кишку розчин еспумізану, а надлишок його аспіруємо. За таких обставин огляд папіли завжди буде добрим.
8. Важкі місцеві умови. При ургентній хірургічній патології гепатопанкреатобіліарної зони, особливо при ГБП, у шлунку і дванадцятипалій кишці створюються дуже несприятливі умови для проведення ЕРВ. Внаслідок перипроцесу кишка стає деформованою, змінюються в ній орієнтири, папіла важко виводиться в поле зору для необхідного кута канюлювання. Окрім того в кишці може бути виражений ерозивний процес, набряк слизової і підслизового шару, геморагії. Це створює певні труднощі і збільшує ризик виникнення ускладнень (кровотечі, заочеревинна флегмона, гострий панкреатит) виконання ЕРВ.
9. Мінімальна травматизація і максимальна швидкість виконання ЕРВ, що обумовлено ургентністю захворювання, часом досить важким станом хворого. Це вимагає використання найкращого обладнання та інструментарію, канюлетома, доброї відпрацьованості дій персоналу.
10. При наявності у відділенні не одного лікаря, який володіє методами ЕРВ, ургентне втручання повинен виконувати найбільш досвідчений спеціаліст.

## Література

1. Бебуришвили А.Г., Лозовой А.В., Зюбина Е.Н., Овчаров А.П. (2001) Этапное эндохирургическое лечение осложненного холецистита. Тез. докл. IV Всерос. съезда эндоскопической хирургии. Эндоскопическая хирургия. Том 7: 29-30
2. Годлевський А.І., Шапринський В.О., Українець В.М., Рашид Айман. (2001) Хірургічне лікування гострого холециститу у хворих похилого та старечого віку. Наук. Вісник Ужгородського університету, серія "Медицина". Вип. 14: 69-71.
3. Ермильчев А.А., Федун Л.А., Гейнц В.Т. (1999) Острый холецистит — пограничная проблема лапароскопической и открытой холецистэктомии. Укр. журн. малоінвазивної та ендоскопічної хірургії. Том 3: 19-23
4. Кондратенко П.Г., Васильев А.А., Элин А.Ф. и соавт. (2005) Экстренная хирургия желчных путей. Руководство для врачей. (Донецк). 344 с.
5. Конькова М.В. (2005) Ультразвуковая диагностика механической желтухи. (Донецк). 60 с.
6. Криворучко И.А., Бойко В.В. (2002) Хирургическое лечение острого билиарного панкреатита. Мат. научно-практич. конф. "Актуальные питання діагностики і лікування гострого панкреатиту". (Львів). с. 86-90
7. Майстренко Н.А., Стукалов В.В. (2000) Холедохолитиаз. (Санкт-Петербург). 288 с.
8. Ничитайло М.Е., Дяченко В.В., Литвиненко А.Н. и соавт. (2001) Уроки лапароскопической холецистэктомии (обобщение опыта). Клин. хирургия. 10: 6-12
9. Шалимов А.А., Шалимов С.А., Ничитайло М.Е., Думанский Б.В. (1993) Хирургия печени и желчевыводящих путей. (Киев). 507 с.
10. Apel D., Riemann J.F. (2000) Emergency endoscopy. Can. J. Gastroenterol. Vol. 14: 199-203
11. Cheema S., Brannigan A.E., Johnson S. et al. (2003) Timing of laparoscopic cholecystectomy in acute cholecystitis. Ir. J. Med. Sci. Vol. 172: 128-131
12. Classen M., Tytgat G.N.J., Lightdale C.J. (2002) Gastroenterological endoscopy. "Thieme". 906 p.
13. Mitchell R.M., Byrne M.F. (2003) Biliary emergencies: pancreatitis, cholangitis, and more. Semin. Gastrointest. Dis. Vol. 14: 77-86
14. Ramirez F.C., McIntosh A.S., Dennert B., Harlan J.R. (1998) Emergency endoscopic retrograde cholangiopancreatography in critically ill patients. Gastrointest. Endosc. Vol. 47: 368-371



## ПОДПИСКА 2006

Глубокоуважаемые подписчики, читатели, авторы оригинальных статей!

С 2002 года "Украинский журнал малоинвазивной и эндоскопической хирургии" распространяется непосредственно каждому читателю/учреждению Украины редакцией напрямую.

Благодаря поддержке Киевского клинического госпиталя рассылка журнала проводится бесплатно, так же как и публикация оригинальных статей.

Для получения журнала в 2006 году Вам/Вашему учреждению необходимо прислать заявку в произвольной форме в адрес редакции.

## ДЕЗІНФІКУЮЧІ ТА МИЮЧІ ЗАСОБИ ЯКІ ЗАСТОСОВУЮТЬСЯ ДЛЯ ОБРОБКИ ЕНДОСКОПІВ ТА ІНСТРУМЕНТІВ ДО НИХ

Нікішаєв В.І.<sup>1</sup>, Морозова Н.С.<sup>2</sup>, Лемко І.І.<sup>3</sup>

Асоціація лікарів ендоскопістів України<sup>1</sup>

Кафедра дезінфектології і профілактики внутрілікарняної інфекції

Харківської медичної академії післядипломної освіти МОЗ України<sup>2</sup>

Український науково-практичний центр екстреної медичної допомоги та медицини катастроф<sup>3</sup>

Надійшла: 26 квітня 2005  
Допущена: 04 травня 2005

Проблема безпеки медичних маніпуляцій, особливо попередження зараження пацієнтів через медичний інструмент, є завжди актуальною і потребує постійного контролю. В ендоскопії особлива увага цій проблемі почала приділятися в останні десятиліття [1, 2, 18, 23].

Питання обробки ендоскопів та інструментів до них вважається повсюдно вирішеним, однак питання вибору дезінфектанту дискутується як в США, так і в Європі. Зареєстровано велику кількість дезінфікуючих засобів які мають свої позитивні та негативні сторони. Базуючись на багатому досвіді досліджень закордонних колег по застосуванню дезінфікуючих засобів для обробки ендоскопів та допоміжних інструментів до них, ми б хотіли зупинитися на тих препаратах, що рекомендують робочі групи Американського товариства гастрошлестинальної ендоскопії (ASGE), Європейського товариства гастроінтестинальної ендоскопії (ESGE) та Британського товариства гастроентерологів (BSG).

Дезинфекція ендоскопу може проводитися методом занурення в дезінфікуючий розчин або в дезінфікуючій установці. Для дезінфекції застосовують дезінфектанти з широким антимікробним спектром, тобто з бактерицидним, віруліцидним та фунгіцидним ефектами.

Найбільш поширеними є препарати на основі глутарового альдегіду (Cidex, Asep, Totacide 28, Steranios). Дезинфекція глутаральдегідом проводиться протягом 20-90 хвилин в залежності від концентрації та температури розчину [19]. Однак багаторазові наукові дослідження довели ефективність розчину глутарового альдегіду при концентрації вище 2% та експозиції 20 хвилин при 20°C [19]. Використовують 2,4% — 3,2% розчини, причому максимальний термін його використання складає 14 днів, із визначенням мінімальної ефективної концентрації (2% розчин) [9, 13, 14, 16, 21].

Основним недоліком глутарового альдегіду є токсичний вплив на медичний персонал і забруднення навколишнього середовища. Тривалий контакт з глутаровим альдегідом може зумовити розвиток різних алергічних реакцій та захворювань, в тому числі і бронхіальної астми. Тому робота з альдегідними препаратами повинна проводитися з чітким додержанням правил техніки безпеки, в окремому приміщенні, яке добре провітрюється, та при наявності адекватної витяжки [1, 2, 9, 10, 18, 20]. Крім того, при поганому промиванні ендоскопу залишки глутарового альдегіду можуть викликати в пацієнта, якому проводиться обстеження, розлади шлунково-кишкового тракту (діарея, кишкові коліки) [21]. Глутаровий альдегід може бути неефективним при атипічних формах мікобактерій, що може привести до зараження пацієнтів. Ще однією негативною властивістю даного препарату є те, що він призводить до фіксації білків на поверхні ендоскопу та інструментів з утворенням біоплівки, що також може зумовити зараження інших пацієнтів [9, 11, 12, 13, 14, 16, 18, 21, 22, 23]. Не зважаючи на це, препарати даної групи найбільш часто використовуються для обробки ендоскопів та допоміжних інструментів до них в країнах Європи та Північної Америки, але в останній час відмічається тенденція до зниження використання їх в зв'язку з появою менш токсичних і в той же час ефективних дезінфікуючих розчинів.

Ортофталальдегід (0,55%-Cidex OPA) — це високоякісний дезінфікуючий засіб, який містить 1,2-бензенедикарбонсальдегід. Дослідження даної речовини показало, що вона має більшу туберкулоцидну дію у порівнянні з глутаровим альдегідом. Обробка ортофталальдегідом проводиться на протязі 5 хвилин.

Перевагою дезінфекції ортофталальдегідом є те, що не дивлячись на короткий час обробки в порівнянні з глу-

таровим альдегідом, досягається досить високий рівень дезінфекції [21]. Однак, цей препарат може викликати подразнення слизових оболонок дихальних шляхів та очей. Рекомендується використовувати ортофталальдегід в добре провітрянних приміщеннях та при наявності витяжки. Головний недолік ортофталальдегіду, як і глутарового альдегіду — фіксація білків до поверхні оброблюваної частини ендоскопів та інструментарію з утворенням біоплівки, що відбувається при неадекватному очищенні ендоскопів та інструментів до них від органічного матеріалу. При попаданні даного дезінфектанту на одяг чи шкіру можуть залишатися плями, тому при попаданні речовини негайно необхідно промити дану ділянку тіла чи одягу водою [14, 20, 21].

Надоцтова (Peracetic) кислота (Nu Cidex 0,35%, Steris 0,20%, Anioxyde 1000, Secusept aktiv) також широко використовується для обробки ендоскопів. У порівнянні з глутаровим альдегідом, надоцтова кислота має кращий бактерицидний та віруліцидний ефекти та меншу експозицію. Для знешкодження вірусів, наприклад ВІЛ, достатньо експозиції в 5 хвилин, а знешкодження бактерій, які утворюють спори проходить на протязі 10 хвилин, при концентрації надоцтової кислоти не менше 0,35% [21].

Робочі групи ASGE та BSG запропонували використання 0,09% розчин надоцтової кислоти на протязі 10-15 хвилин, що дає змогу знешкодити бактерії, грибки та віруси. Для знешкодження спороутворюючих бактерій вони рекомендують використовувати розчин такої самої концентрації, але час обробки повинен бути не менше 30 хвилин [21].

Надоцтова кислота є менш токсична ніж глутаровий альдегід і тому не загрожує розвитком різних захворювань у медичного персоналу та не забруднює навколишнє середовище. Окрім того, на відміну від глутарового альдегіду та ортофталальдегіду надоцтова кислота не фіксує білки на поверхні ендоскопу та допоміжних інструментів до нього і не утворює біоплівки, а навпаки має здатність видаляти біоплівки з каналів ендоскопу після обробки його глутаровим альдегідом та ортофталальдегідом. Слід відмітити, що надоцтова кислота не зумовлює виникнення стійких штамів бактерій [14, 16, 20, 21].

Недоліком надоцтової кислоти є малі строки використання як концентрату (12 — 18 місяців від дня виготовлення), так і готового робочого розчину (1 — 6 діб) [21]. Надоцтова кислота викликає корозію металу, що може пошкодити складові частини миючих машин для ендоскопів, а також викликає зміну кольору ендоскопів, але без якогось функціонального пошкодження [21].

Не дивлячись на всі переваги надоцтової кислоти, одним з суттєвих її недоліків є висока вартість у порівнянні з іншими дезінфікуючими засобами [11, 14, 16, 18, 20, 21], що в нашій державі відіграє не останню роль.

Велика кількість дезінфектантів які мають в своєму складі надоцтову кислоту і виробляються різними фірмами, мають різні хімічні формули. Тому вивчення, яке було проведене на одній марці дезінфектанту (Nu Cidex) не можна застосовувати до всіх дезінфікуючих розчинів в цій групі.

Піроксиген (Virkon) — стійка дезінфікуюча речовина, яка є досить ефективною проти бактерій і вірусів, але значно менш активна, ніж глутаровий альдегід у відношенні мікобактерій та ентеровірусів. Крім того, деякі речовини складової піроксигену можуть пошкодити ендоскопічне обладнання та миючі машини для їх обробки. Тому робоча група BSG не рекомендує використовувати піроксиген для дезінфекції ендоскопів [14, 21]. Для запобігання пошкодження ендоскопічного обладнання рекомендується використовувати 1% піроксиген у поєднанні з 0,08% надоцтовою кислотою [17].

Електролітична вода — яку отримують з води та солі при електролізі з мембранним розподіленням, останнім часом почали використовувати досить часто для обробки ендоскопів. При електролізі утворюються гідроксильні радикали, які мають швидкий і сильний бактерицидний ефект. Електролітична вода порушує бактеріальну клітину оболонку і пошкоджує різні внутрішньоклітинні компоненти бактерій, в тому числі і ДНК [14, 21]. У даний час виготовляють 2 типи електролітичної води, а саме електролітичну сильну воду (pH<3, наприклад Cleantop WM-S) та електролітичну слабу воду (pH 6-7, наприклад Sterilox).

Перевагами цих препаратів над іншими є швидкий та сильний бактерицидний ефект, особливо при використанні електролітичної сильної води, мінімальна токсичність, а також низька ціна у порівнянні з іншими дезінфікуючими розчинами, що в наш час є дуже актуальною проблемою [14, 21].

Недоліки електролітичної води подібні, як і в інших дезінфікуючих засобів. При наявності органічної речовини на оброблюваній поверхні ендоскопу антибактеріальний ефект електролітичної води значно зменшується, тому перед дезінфекцією необхідно проводити ретельну очистку ендоскопу. Також електролітна вода має досить сильний корозійний ефект, що може пошкоджувати частини ендоскопу та деталі миючих машин. При роботі з електролітичною водою необхідна адекватна вентиляція приміщення, оскільки при pH води 2,5 або менше, значна кількість хлору випаровується і при цьому дезінфекційні властивості розчину зменшуються [14, 21].

Діоксид хлора (Tristel, Dexit, Medicid) — сильна окислююча рідина, яка протягом 5 хвилин знешкоджує неспороутворюючі бактерії, мікобактерії, грибки. Для знешкодження спороутворюючих бактерій рекомендована експозиція не менше 10 хвилин. Тривала експозиція в діоксиді хлора може пошкоджувати металічні компоненти ендоскопу, а також змінювати забарвлення кожуха ендоскопу. Активність даного розчину зберігається приблизно 7-14 днів при умові, що розчин використовуватись у максимально герметичній установці. Діоксид хлора є сильним подразником для дихальної системи, а тому його використання можливе тільки при наявності адекватної витяжки [14, 21].

Препарати четвертинного амонію (Saktimed Sinald, Dettol ed, Thermotol) є відносно неотруйні і не пошкоджують деталі ендоскопу, але у них малий антимікробний спектр. Робоча група BSG повідомила, що препарат Dettol (зараз Dettol ed) не рекомендується використовувати із-за слабкої

віруліцидної активності [21]. Покращений продукт Saktimed (Sinald) має помірний мікобактерицидний ефект, але недостатньо активний щодо ентеровірусів [21]. Доведено, що препарати четвертинного амонію мають недостатню антимікробну дію, але її можна посилити в комбінації з використанням амінів та підвищенням температури дезінфікуючого розчину в миючій машині [21].

Незважаючи на це, робочі групи ASGE та BSG не рекомендують препарати четвертинного амонію для звичайного використання, так як ці препарати мають слабу віруліцидну активність [11, 13, 14].

В останній час з'явилися препарати комбінованого типу з декількома діючими речовинами: сполуки четвертинного амонію з глутаровим альдегідом. До них відносяться Korsorex bazik, Korsorex extra та Септодор-форте.

Всі вони зареєстровані в Україні. Концентрат „Септодор-форте” складається із глутарового альдегіду (12,5%), четвертинних амонієвих сполук (37,5%) та води до 100,0; рН концентрату становить — 5,9. Септодор-форте має бактерицидні властивості щодо грамнегативних та грампозитивних бактерій, фунгіцидні щодо грибів роду *Candida* та патогенних дерматофітів та віруліцидні властивості (включаючи віруси гепатитів, ВІЛ) [3]. Рекомендована концентрація та експозиції септодора — форте для обробки ендоскопів складає при 0,4% — 90 хвилин або 0,5% — 60 хвилин. Тривалість використання Септодора — форте сягає 6-8 годин за умов відсутності зміни концентрації та інших його властивостей (кольору, прояви каламутності, випадіння осаду).

Побічна дія Септодора-форте — це шкірні алергічні реакції медичного персоналу, подразнення слизової оболонки дихальних шляхів та очей, тому використовувати даний розчин необхідно у спеціальних приміщеннях із адекватною витяжкою із дотриманням всіх правил техніки безпеки [3].

Недоліками Септодора-форте є тривалий час обробки ендоскопу, що при наявності одного апарата значно знижає кількість обстежених пацієнтів.

Однак, у всесвітній інформаційній мережі Інтернет немає даних за цей препарат та його властивості, а є дані за використання для дезінфекції ендоскопів Korsorex bazik та Korsorex extra які себе добре зарекомендували в Європі.

Корзолекс базік (Korsorex bazik) складається з 1,6-дигідрокси-2,5-діоксагексану — 19,7%, глутарового альдегіду — 15,2%, допоміжних речовин (тензиди, інгібітори корозії, солі, барвник, ароматизатор) та води до 100,0. рН концентрату складає 4,0, а готового до вживання розчину — 7,0. Робочі розчини корзолекс базік мають мийні властивості, добре змиваються, не пошкоджують вироби з нержавіючої сталі, кольорових металів в тому числі алюмінію, скла, кераміки, синтетичних матеріалів, гуми, латексу, порцеляни тощо. Засіб не сумісний з милами та амонійними поверхнево-активними речовинами [6].

Корзолекс базік має бактерицидні (включаючи мультирезистентний золотистий стафілокок, ентерогеморагічну кишкову паличку, *Helikobakter pylori*, збудників туберкульозу) віруліцидні (включаючи збудників парентеральних вірусних гепатитів В, С, СНІДу, адено-, папова-, рота-,

вакцинія-, поліовіруси), фунгіцидні та спороцидні (*Bacillus subtilis*, *Baccillus anthracoides*) властивості.

Тривалість експозиції гнучких ендоскопів та допоміжного інструментарію до нього в 4,0% розчині Корзолекс базік становить 15 хвилин, 3,0% розчині — 30 хвилин і в 2,0% розчині — 60 хвилин. Придатність готових розчинів складає 5-10 діб при умові, що немає візуальних ознак забруднення робочого розчину та вміст діючих речовин в засобі не змінився [6].

Недоліки даного дезінфікуючого розчину полягають в тому, що в концентрованому виді він може пошкоджувати слизову оболонку верхніх дихальних шляхів та очей, подразнює шкіру. Також має слабкі сенсibiliзуючі властивості [6]. Робочі розчини 4,0% концентрації можуть викликати ушкодження шкіри та слизових оболонок очей.

Корзолекс екстра (Korsorex extra) містить у собі 1,6-дигідрокси-2,5-діоксагексан — 15,3%, глутаровий альдегід — 7,5%, бензалконіум хлорид — 1,0%, дидецилдиметиламонію хлорид — 1,0%, а також допоміжні речовини (поверхнево-активні речовини, розчинники, інгібітори корозії, регулятор піноутворення, барвник, ароматизатор) та води до 100,0. рН концентрату складає 4,0, а готового до вживання розчинів 2%-3% концентрації — 6,0. Робочі розчини Корзолекс екстра мають мийні властивості, добре змиваються, не пошкоджують вироби з нержавіючої сталі, кольорових металів в тому числі алюмінію, скла, кераміки, синтетичних матеріалів, гуми, латексу, порцеляни тощо. Засіб не сумісний з милами та амонійними поверхнево-активними речовинами.

Спектр антимікробної дії розчину Корзолекс екстра такий, як і у Корзолекс базік.

Тривалість експозиції гнучких ендоскопів та допоміжного інструментарію до нього в 3,0% розчині корзолекс екстра становить 15 хвилин, 2,0% розчині — 30 хвилин, та в 1,5% — 60 хвилин. Придатність готових розчинів складає 7 діб при умові, що немає візуальних ознак забруднення робочого розчину та вміст діючих речовин в засобі не змінився.

Концентрат даного засобу небезпечний в умовах інгаляційної дії, подразнює шкіру, слизову оболонку очей та верхніх дихальних шляхів. Також має слабкі сенсibiliзуючі властивості, тому працювати з даним розчином, як і з іншими розчинами необхідно в умовах адекватної вентиляції приміщення [5].

Амінвміщуючі дезінфікуючі розчини (Sekusept, Korsorex AF, Korsorex plus) широко використовуються для обробки ендоскопів в Центральній Європі. Дані розчини високо ефективні проти мікобактерій, грибів, вірусів, включаючи *Papilloma virus*. Рекомендований час обробки ендоскопів складає 15 хвилин при розведенні 1:25 — 1:33 [7, 21].

Амінвміщуючі дезінфікуючі розчини не фіксують білки до поверхні ендоскопів, завдяки чому досягається кращий дезінфікуючий ефект [7, 14, 21].

Побічні ефекти при використанні амінвміщуючих розчинів спостерігалися у вигляді подразнень на шкірі медичного персоналу та неприємного запаху, тому рекомен-

дується використовувати приміщення з адекватною вентиляційною системою [7, 14, 21].

Корзолекс плюс (Korsolex plus) складається з діючих речовин (додецилбіспропілентриаміну — 9,2%, дидецилдиметиламонію хлориду — 13,0%), допоміжних речовин (комплексоутворювач, інгібітори корозії, регулятори піноутворення, регулятори рН, барвник, ароматизатор) та води до 100,0. Значення рН концентрату складає 9,6, а готового до вживання 3% розчину — 8,5. Робочі розчини корзолекс плюс мають мийні властивості, добре змиваються, не пошкоджують вироби з нержавіючої сталі, кольорових металів в тому числі алюмінію, скла, кераміки, синтетичних матеріалів (акрилове скло, макролон), гуми, латексу, порцеляни тощо. Також розчин даного дезінфектанту не фіксує забруднення органічного походження на поверхні ендоскопів та допоміжної інструментарію до нього. Засіб не сумісний з милами та амонійними поверхнево-активними речовинами [7].

Корзолекс плюс має бактерицидні (включаючи мультирезистентний золотистий стафілокок, ентерогеморагічну кишкову паличку, *Helikobakter pylori*, збудників туберкульозу) віруліцидні (включаючи збудників парентеральних вірусних гепатитів В,С, СНІДу та рота-, вакцинїявіруси), фунгіцидні (щодо грибів роду *Candida*) властивості.

Тривалість експозиції гнучких ендоскопів та допоміжної інструментарію до нього в 3,0% розчині корзолекс плюс становить 15 хвилин, 2,0% розчині — 30 хвилин, а в 1,0% — 60 хвилин. Придатність готових розчинів складає 7 діб при умові, що немає візуальних ознак забруднення робочого розчину та вміст діючих речовин в засобі не змінився [7].

Концентрат даного засобу подразнює шкірні покриви, слизові оболонки очей та верхніх дихальних шляхів. Робочі розчини дезінфектанту корзолекс плюс при застосуванні методом занурення інгаляційно безпечні, слабо подразнюють слизові оболонки очей та верхніх дихальних шляхів, тому їх можна використовувати у приміщеннях з мінімальною вентиляцією [7].

Із всіх дезінфектантів для обробки ендоскопів, які існують на сьогоднішній день, ASGE, ESGE та BSG рекомендують використовувати препарати на основі глутаральдегіду, 0,2% надощтової (peracetic) кислоти, 7,5% піроксигену (hydrogen peroxide), 0,08% розчин надощтової кислоти з 1% піроксигеном, а також 0,55% ортофталальдегіду [17].

Міністерством охорони здоров'я зареєстровані для дезінфекції ендоскопів та допоміжних інструментів до них, препарати, які були неодноразово дослідженні щодо своєї ефективності та добре себе зарекомендували: Cidex, Cidex OPA, Nu Cidex, (Johnson & Johnson company), Korsolex plus, Korsolex bazik, Korsolex extra (BODE), а також Лізоформін 3000, який може використовуватися для дезінфекції ендоскопів та інструментів до них, але з рекомендованою концентрацією та експозицією, 2,5% — 30 хвилин, 1,5% — 60 хвилин [15]. Таким чином, для раціональної організації праці ендоскопічних кабінетів та відділень, підвищення ефективності дезінфекції і збільшення пропускної здатності відповідних підрозділів, доцільніше використовувати дезінфікуючі розчини з часом експозиції не

більше 15–20 хвилин при мінімальному токсичному впливові на медичний персонал і навколишнє середовище.

Забрудненні інструменти та ендоскопи мають високий інфікуючий потенціал по відношенню до пацієнтів та медичного персоналу, і тому повинні підлягати обробці безпосередньо після їх використання. Забруднення, які важко піддаються чистці, наприклад, кров, білок, секрет організму або залишки лікарських речовин, можуть негативно вплинути на ефективність дезінфекції незалежно від використовуваного дезінфікуючого засобу. Тому у всіх рекомендаціях ASGE, ESGE та BSG по проведенню дезінфекції ендоскопів та інструментів до них акцентується увага на окреме проведення чистки та дезінфекції і неможливості об'єднання цих процесів. При цьому дуже велику увагу приділяють проведенню перед дезінфекцією ретельної мануальної очистки [1, 2, 9–14, 16–23] використанням адекватних мийчих засобів, які можуть запобігти утворенню біоплівки, що утворюється при нечіткому дотриманні технології очищення і використанні малоефективних мийчих засобів та поєднанні процесів очищення з дезінфекції ендоскопів та інструментів до них від органічного матеріалу.

Міністерством охорони здоров'я зареєстровані для очищення ендоскопів та допоміжних інструментів до них, препарати, які були неодноразово дослідженні щодо своєї ефективності та добре себе зарекомендували: Сайдезім та Бодедекс форте.

Сайдезім складається з субтилізину — 5,0% (бактеріальна протеаза — діюча речовина), водної основи, що містить аніони і неіоногенні поверхнево-активні речовини, стабілізаторів, інгібіторів корозії та інших інертних компонентів — 95,0. рН концентрату даного засобу коливається від 7,8 до 8,8. Робочі розчини Сайдезіму мають мийчі властивості при незначному піноутворенні, не пошкоджують вироби з металу, скла, полімерних матеріалів, гуми, добре змиваються з поверхонь медичного обладнання та інструментарію. Режими очищення виробів медичного призначення в тому числі гнучких та жорстких ендоскопів складає при концентрації 0,8% — 15 хв. [4].

Сайдезім належить до мало небезпечних речовин. Засіб у вигляді концентрату може спричиняти слабку подразнювальну дію при попаданні на шкіру. Помірно подразнює слизову оболонку очей та верхніх дихальних шляхів. Також має слабкі сенсibiliзуючі властивості.

Бодедекс форте складається з 1,2-пропандіолу — 10,0–20,0%, ізотридеканолетоксилату — 5,0–10,0%, лаурилу міристилалкоголетоксилату — 5,0–10,0%, аніонних та амфотерних поверхнево-активних речовин, інгібіторів корозії, консерванту, та води до 100,0 [8].

Значення рН концентрату Бодедекс форте — 8,0, а 1% розчину — 7,0. Засіб добре розчиняється у воді, не має корозійних властивостей, не пошкоджує вироби зі скла, натуральної гуми, синтетичних матеріалів. Бодедекс форте містить компоненти, що компенсують жорсткість води та надійно розчиняють біологічні забруднення. Не потребує додавання інших мийних засобів.

Даний засіб виявляє змочувальні, мийні, емульгуючі властивості, видаляє білкові, жирові забруднення, залиш-

ки крові, лікарські та дезінфікуючі засоби з поверхні виробів медичного призначення, легко змивається з оброблених поверхонь, не залишає нальоту. Бодедекс форте видаляє навіть самі стійкі забруднення, наприклад закристалізовані залишки рентгеновського контрасту та біоплівки. Бодедекс форте придатний для чистки термостабільних та термолабільних інструментів і приборів в клініці, також може застосовуватися в ультразвукових ваннах [8].

Концентрат та робочі розчини засобу Бодедекс форте належать до мало токсичних речовин. У вигляді концентрату подразнює шкіру та слизові оболонки очей. Засіб не внесений до переліку контактних алергенів. Режими очищення виробів медичного призначення в тому числі гнучких та жорстких ендоскопів складає при концентрації 1,0% — 5 хв., та 0,5% — 10 хв. [8].

Причиною, яка спонукала нас написати цю статтю являється то, що в Україні при високій розповсюдженості туберкульозу, гепатитів та виразкової хвороби, які можуть передаватися під час ендоскопічного обстеження, є велика кількість дезінфікуючих засобів, які пропонують для обробки ендоскопів та інструментарію до них, ефективність яких мало вивчена і данні про них у світовій літературі майже відсутні. Тому при виборі дезінфектанту та миючого засобу на першому місці повинна бути його досліджена ефективність, а потім вже його ціна. Тільки тоді буде можливо запобігти зараження пацієнтів під час ендоскопії. Крім того важливим являється короткий час експозиції, що значно покращує раціональне використання ендоскопічного обладнання яке дорого коштує.

## Література

1. Методичні вказівки щодо очищення, дезінфекції та стерилізації ендоскопів, а також медичного інструментарія до них (2004) Морозова Н.С., Нікішаєв В.І., Тофан А.В. та ін. (Київ). 15 с.
2. Морозова Н.С., Грицай І.М., Никишаєв В.І. (2003) Очистка, дезінфекція, и стерилизация эндоскопов. (Київ). 60 с.
3. Регламент із застосування засобу "Септодор-Форте" з метою дезінфекції та передстерилізаційного очищення (2004) Методичні вказівки. (Київ). 20 с.
4. Регламент із застосування засобу "Сайдезим" з метою очищення, у тому числі передстерилізаційного, виробів медичного призначення (2004) Методичні вказівки. (Київ). 14 с.
5. Регламент із застосування засобу "Корзолекс екстра" з метою дезінфекції та передстерилізаційного очищення виробів медичного призначення (2004) Методичні вказівки. (Київ) 18 с.
6. Регламент із застосування засобу "Корзолекс базік" з метою дезінфекції та передстерилізаційного очищення виробів медичного призначення (2004) Методичні вказівки. (Київ). 18 с.
7. Регламент із застосування засобу "Корзолекс плюс" з метою дезінфекції та передстерилізаційного очищення виробів медичного призначення (2004) Методичні вказівки. (Київ). 15 с.
8. Регламент із застосування засобу "Бодедекс" з метою очищення, у тому числі передстерилізаційного, виробів медичного призначення (2004) Методичні вказівки. (Київ). 11 с.
9. Alvarez S.Z., Kothari K., Ben et al. (1999) Disinfection of endoscopic equipment. *Gastrointest Endosc.* Vol. 49; 5: 668-669
10. Axon A., Kruse A., Urgell R., et al. (1995) ESGE guidelines on cleaning and disinfection. *Endoscopy.* Vol. 27: 199-202
11. Bret T. Petersen, (1999) Gaining perspective on reprocessing of GI endoscopes *Gastrointest Endosc.* Vol. 50; 2: 287-291
12. Cheung R.J., Ortiz D., DiMarino A.J. (1999) GI endoscopic reprocessing practices in the United States. *Gastrointest Endosc.* Vol. 50; 3: 362-368
13. Cleaning and disinfection of equipment for gastrointestinal flexible endoscopy: interim recommendations of a Working Party of the British Society of Gastroenterology (1988) *Gut.* Vol. 29: 1134-1151
14. Cleaning and disinfection of equipment for gastrointestinal endoscopy. Report of a Working Party of the British Society of Gastroenterology Endoscopy Committee (1998) *Gut.* Vol. 42: 585-593
15. Desinfektionsmittel — Liste der DGfHM. List of Disinfectants (2002) Stand. 126 p.
16. DiMarino A.J., Bond W. (1996) Flexible gastrointestinal endoscopic reprocessing. *Gastrointest Endosc.* Vol. 43; 5: 522-524
17. Guideline for the use of high-level disinfectants and sterilants for reprocessing of flexible gastrointestinal endoscopes (2000) *Gastroenterol Nurs.* Vol. 23; 4: 180-187
18. Infection Control During Gastrointestinal Endoscopy guidelines for Clinical Application (1999) *Gastrointest Endosc.* Vol. 49; 6: 836-841
19. Multi-society guideline for reprocessing flexible gastrointestinal endoscopes (2003) *Gastrointest Endosc.* Vol. 58; 1: 1-8
20. Nelson D.B. (2001) Transmission of infection by gastrointestinal endoscopy. *Gastrointest Endosc.* Vol. 54; 6: 824-828
21. Technical Note on Cleaning and Disinfection Endoscopy (2003) *Endoscopy.* Vol. 35: 869-877
22. Urayama S., Kozarek R.A., Sumida S. et al. (1996) Mycobacteria and glutaraldehyde: is high-level disinfection of endoscopes possible? *Gastrointest Endosc.* Vol. 43: 451-456
23. What is disinfection, sterilization? (1999) *Gastrointest Endosc.* Vol. 50; 2: 301-302



## ПОДПИСКА 2006

Глубокоуважаемые подписчики, читатели, авторы оригинальных статей!

С 2002 года "Украинский журнал малоинвазивной и эндоскопической хирургии" распространяется непосредственно каждому читателю/учреждению Украины редакцией напрямую.

Благодаря поддержке Киевского клинического госпиталя рассылка журнала проводится бесплатно, так же как и публикация оригинальных статей.

Для получения журнала в 2006 году Вам/Вашему учреждению необходимо прислать заявку в произвольной форме в адрес редакции.



## ОБРАБОТКА ЭНДОСКОПОВ В ЛЕЧЕБНОМ УЧРЕЖДЕНИИ: ПРОБЛЕМЫ И РЕШЕНИЯ

Чистякова А.Ю.\*, Маркова Ю.Н.\*\*

Свердловский ОЦСПИД, Екатеринбург, Россия\*  
Компания "Джонсон и Джонсон АСП/Медикал"\*\*\*

Надійшла: 11 травня 2005  
Допущена: 18 травня 2005

### Введение

Эндоскопические манипуляции находят все более широкое применение в диагностике и лечении заболеваний желудка, бронхов, толстой кишки и других органов. Опволоконная эндоскопия верхних отделов желудочно-кишечного тракта была разработана в середине 50-х годов XX века. Тогда стало возможным использование оптических свойств когерентных стекловолоконных пучков для изготовления гибких инструментов, предназначенных для диагностики и лечения заболеваний методами, которые невозможно осуществить жесткими инструментами. В 60-х годах последовало внедрение аналогичных инструментов для колоноскопии и бронхоскопии. Этот прорыв произвел революцию в гастроэнтерологии и пульмонологии. Однако, как и с любой новой техникой, вскоре возникли неожиданные проблемы и, в частности, возможность передачи возбудителей инфекции между пациентами, которым производятся эндоскопические процедуры. Многочисленными исследованиями была выявлена жизненная необходимость надлежащей очистки, дезинфекции или стерилизации с целью предотвращения передачи инфекции.

Совсем недавно видеоэндоскопы, наконечники которых оснащены компьютерной микросхемой для передачи данных в компьютер и видеомонитор, заменили опволоконные эндоскопы почти по всем показаниям. Область применения этой техники продолжает расширяться по мере разработки эндоскопов для других специальностей, например урологии, оториноларингологии и кардиологии (для доставки ультразвуковых датчиков поближе к сердцу).

Для Украины также характерно стремительное расширение возможностей применения эндоскопического оборудования для диагностики и лечения и вызванное этим резкое увеличение потока пациентов. Однако недостаточная обеспеченность лечебно-профилактических учреждений

эндоскопическими аппаратами и не укомплектованность штата медицинского персонала, а также несовершенство нормативно-методических документов, регламентирующих обработку эндоскопов и инструментов к ним, делают ее весьма уязвимым компонентом медицинской помощи и повышают риск распространения инфекции от пациента к пациенту при эндоскопических процедурах.

Любые эндоскопические манипуляции несут риск инфекционных осложнений, поэтому качество обработки эндоскопов после использования становится залогом безопасности процедуры для пациента. Для предотвращения внутрибольничного инфицирования пациентов в ходе выполнения лечебных и диагностических эндоскопических процедур необходимо строгое соблюдение правил обработки эндоскопической аппаратуры.

Экзогенные микроорганизмы, наиболее часто передаваемые при эндоскопии, являются грамотрицательные бактерии или микобактерии (Spach et al, 1993) (Таблица 1) [1]. Эти микроорганизмы передаются от пациентов, которым ранее выполняли исследование, а также от предметов окружающей обстановки, через загрязненные эндоскопы или вспомогательные инструменты (Spach et al, 1993) [1]. Наиболее частыми факторами, связанными с передачей инфекции, являются некачественная (плохая) ручная очистка, неправильная обработка поверхностей дезинфицирующим средством, недостаточная промывка и сушка эндоскопов, а также применение автоматических установок для обработки эндоскопов [1].

За последнее время продолжают появляться сообщения о передаче инфекции при различных эндоскопических процедурах, например вирус гепатита С (ВГС) (Bronowicki et al, 1997) [1]. Не сообщалось о передаче ВИЧ через эндоскопы [1]. Случаи инфицирования *Mycobacterium tuberculosis* при бронхоскопии были связаны с неэффективной ручной очисткой, недостатками процесса дезинфекции (час-

тичное погружение бронхоскопа), с отсутствием промывки спиртом и тщательной сушки бронхоскопа (особенно каналов), а также некачественной стерилизацией биопсийных шипцов [1]. Вспышки *Mycobacterium avium-intracellulare* (Blanc et al, 1997; MMWR Morb Mortal Wkly Rep, 1999) [1] и *Pseudomonas aeruginosa* (Alvarado et al, 1991; Gerding et al, 1982; O'Connor et al, 1987; Blanc et al, 1997; MMWR Morb Mortal Wkly Rep, 1999) [1] часто связаны с загрязнением автоматических установок для обработки эндоскопов. Более современные аппараты для обработки эндоскопов снабжены фильтрами воды для снижения риска передачи микроорганизмов из водопроводной сети в эндоскоп.

Данные сообщения еще раз подтверждают необходимость строгого соблюдения специальных правил обработки эндоскопов для обеспечения качественной очистки, дезинфекции или стерилизации.

### Очистка

Очистка — это удаление с объектов всех посторонних веществ (например, солей, загрязнений, органических веществ). Обычно очистка выполняется механическими воздействиями с применением воды, специальных моющих средств или ферментных препаратов. Неполное удаление посторонних веществ с объектов до дезинфекции или стерилизации часто служит причиной их неэффективности. Исследования (Rutala, Weber, 1995; Lewis, Arens, 1995; Parker, Johnson, 1995; Muscarella, 1995) показали, что ручная и механическая очистка эндоскопов снижает число загрязняющих микроорганизмов примерно на 4 логарифма т.е. в 10 000 раз [3]. Таким образом, одна только очистка является очень эффективным сред-

ством снижения числа микроорганизмов, находящихся на загрязненном оборудовании.

Органические загрязнения (кровь, слизь, кал и секрет дыхательных путей) препятствуют проникновению микроцидных средств и их контакту с микробной клеткой. Более того, некоторые дезинфицирующие вещества инактивируются при контакте с органическим материалом. Поэтому перед дезинфекцией и стерилизацией совершенно необходима тщательная механическая очистка с целью удаления таких материалов с наружной поверхности вводимой трубки и из просвета всех доступных каналов [1].

Способность бактерий образовывать биопленки также является важным фактором патогенеза инфекций, передаваемых с эндоскопами. Биопленки состоят из колоний микроорганизмов, которые образуют структуры для максимизации ростового потенциала. Образование биопленки начинается с прикрепления свободно плавающих бактерий к поверхности. Межклеточная коммуникация позволяет образовать биопленки с колонковыми или грибовидными структурами, вокруг которых может циркулировать вода. Это обеспечивает максимальную поверхность взаимодействия бактерий с циркулирующими питательными веществами и снижение накопления отходов. Известно, что биопленки прикрепляются к внутренней поверхности каналов эндоскопов и препятствуют эффективной дезинфекции (Kotler, Losick, 1998; Davies et al, 1998) [1]. Необходимость удаления из каналов биопленки повышает важность тщательной механической очистки перед дезинфекцией или стерилизацией.

Первичную очистку эндоскопов водой (или водой с моющими или ферментативными препаратами) следует производить сразу после применения инструмента во избежа-

Таблица 1. Микроорганизмы, передаваемые с эндоскопами или загрязняющие эндоскопы [1]

	Основные факторы, способствующие передаче инфекции					
	Инфекция (И) или загрязнение (З)	Процедура очистки	Процесс дезинфекции	Процесс промывки	Автоматическая обработка	Загрязнение сосуда с обрабатываемой жидкостью или водой
Грамотрицательные бациллы:						
<i>P. aeruginosa</i>	И	X	X	X	X	X
<i>Klebsilla sp.</i>	И	X	X			
<i>Enterobacter sp.</i>	И	X	X			
<i>Serratia marcesans</i>	И	X	X			
<i>Salmonella sp. incl. typhi</i>	И	X	X			X
<i>Helicobacter pylori</i>	И	X	X			X
<i>Bacillus sp.</i>	З	X	X			
<i>Proteus sp.</i>	З	X	X			
Микобактерии:						
<i>Mycobacterium tuberculosis</i>	И	X	X			
Атипичные микобактерии	И	X	X	X	X	
Грибы:						
<i>Trichosporon sp.</i>	З		X		X	X
<i>Rhodotorula rubra</i>	З	X			X	X
Паразиты:						
Стронгилиды	И	X	X			
Вирусы:						
Гепатит В	И	X	X			

ние высыхания продуктов секреции (эта часть операций обработки выполняется в процедурном кабинете) (Society of Gastroenterology Nurses and Associates, 1997) [1].

Для очистки эндоскопов применяются неабразивные моющие средства, в т.ч. ферментные, рекомендованные изготовителем оборудования и предназначенные для данной категории медицинских приборов. Перед механической очисткой следует промыть все каналы достаточным количеством моющего средства или водопроводной воды для смягчения, увлажнения и разведения органических остатков, а воздушный канал следует прочистить сжатым воздухом в соответствии с рекомендациями производителя. Вводимая трубка должна быть промыта раствором моющего средства и затем водой. Доступные каналы должны быть очищены специальной щеткой для удаления плотных частиц. Следует прокачать или отсосать раствор моющего средства через все каналы для удаления снятого с поверхности материала. Для этого можно применять устройства для промывки каналов и некоторые автоматизированные приборы для обработки эндоскопов. Следует уделять особое внимание щелевым пространствам, которые, скорее всего, содержат органические загрязнения. [1]

Все съемные части (колпачки и вентили отсоса) обязательно следует снять и погрузить в раствор моющего средства. Неровные поверхности съемных частей следует протереть щеткой для полного удаления всех органических остатков. Щетки для чистки следует применять одnorазовые или после каждого употребления подвергать их тщательной очистке с последующей дезинфекцией высокого уровня или стерилизацией. [1]

После механической очистки погружаемые части следует тщательно промыть водой. Непогружаемые эндоскопы в настоящее время применять не следует (существует риск недостаточно качественной их обработки), так как новые модели погружаются в раствор полностью. [1]

На всех стадиях работы оборудование следует проверять на отсутствие повреждений и тест на утечку следует производить перед погружением целого инструмента. При обнаружении повреждения прибор не следует погружать в раствор или продолжать его дальнейшее использование. Следует обратиться за советом к изготовителю эндоскопического оборудования. При отправке для ремонта эндоскоп следует считать инфицированным медицинским прибором и снабжать соответствующей транспортной маркировкой. [1]

Существует несколько уровней дальнейшей обработки:

#### Стерилизация

Полное уничтожение всех форм живых микроорганизмов. Она выполняется физическими или химическими методами. Пар под давлением, сухой жар, низкотемпературные процессы стерилизации (обработка газообразным оксидом этилена или плазменная стерилизация) или растворы химических веществ (стерилиантов) являются главными используемыми стерилизующими агентами. Термин "стерилизация" имеет абсолютное, а не относительное значение. [3]

#### Дезинфекция

Процесс, который устраняет с неживых объектов многие или все патогенные микроорганизмы, за исключением спор бактерий [3]. При дезинфекции высокого уровня уничтожаются все микроорганизмы, за исключением бактериальных спор в большом количестве. Дезинфекция среднего уровня инактивирует микобактерии туберкулеза, вегетативные формы бактерии, большинство вирусов и грибов, но не обязательно уничтожает споры бактерий. При дезинфекции низкого уровня умерщвляется большинство бактерий, некоторые вирусы и грибы, но этот уровень не может быть надежным методом уничтожения резистентных микроорганизмов, например микобактерий туберкулеза или спор бактерий. [3]

Французские и европейские стандарты нормируют тесты, применяемые в точно определенных экспериментальных условиях для определения активности дезинфицирующего средства в отношении конкретного типа микроорганизма до получения требуемого уровня воздействия (различие 5 log между титрами микроорганизмов до и после обработки). Для бактерицидного и микобактерицидного вещества требуемым уровнем является снижение в 5 log, для противовирусного и фунгицидного вещества 4 log и для спорицидного 3 log. [4]

В 1968 г. Э.Х. Сполдинг (E.H. Spaulding) разработал рациональный подход к дезинфекции и стерилизации изделий медицинского назначения и медицинского оборудования. Он предложил разделить все изделия медицинского назначения на критические, полукритические и некритические в зависимости от риска инфицирования пациента при использовании того или иного оборудова-

Таблица 2. Классификация приборов, процессов обработки и гермицидных средств (Favero, Bond, 1991) [1]

Классификация приборов	Приборы (примеры)	Классификация процессов по Сполдингу
Критические — проникают в стерильные ткани или сосуды	Имплантаты, скальпели, иглы, другие хирургические инструменты и т.д.	Стерилизация — химические вещества, обладающие спороцидным действием, длительный контакт
Полукритические -соприкасаются со слизистыми оболочками (за исключением стоматологических инструментов)	Гибкие эндоскопы, ларингоскопы, эндотрахеальные трубки, а также другие аналогичные инструменты	Дезинфекция высокого уровня — химические вещества, обладающие спороцидным действием, кратковременный контакт
	Термометры, ванны для гидротерапии	Дезинфекция среднего уровня
Некритические — соприкасаются только с неповрежденной кожей	Стетоскопы, настольные приборы, подкладные судна и др.	Дезинфекция низкого уровня

ния или медицинского инструмента. Обобщенно эта классификация представлена в Таблице 2.

По этой классификации эндоскопы, проникающие в полости, обладающие естественным микробным пейзажем (например, эзофагогастродуоденоскопы, колоноскопы, ректороманоскопы, бронхоскопы) относятся к полукритическим предметам. Согласно Рекомендациям Ассоциации специалистов по противоинфекционной работе и эпидемиологии (APIC) по выбору и применению дезинфицирующих средств [3], эти инструменты и приборы не должны содержать каких-либо микроорганизмов, но могут содержать споры бактерий, т. к. неповрежденные слизистые оболочки обычно являются эффективным барьером для инфицирования спорами широко распространенных бактерий, однако подвержены действию других микроорганизмов, например микобактерий туберкулеза или вирусов. Поэтому эндоскопы, для желудочно-кишечного тракта и бронхиального дерева, могут быть подвергнуты дезинфекции высокого уровня, а не стерилизации.

За рубежом обработка такого эндоскопического оборудования включает в себя следующие этапы:

1. предварительная (первичная) очистка проточной водой или с применением моющих средств сразу после использования для удаления слизи, крови, желудочного сока, желчи и т.п.;
2. очистка с использованием специального моющего средства по типу предстерилизационной;
3. промывка проточной водой и сушка;
4. дезинфекция высокого уровня, при которой уничтожаются все бактерии (в т.ч. микобактерии туберкулеза), вирусы (в т.ч. ВИЧ и вирусы парентеральных гепатитов), грибы и большое количество спор;
5. промывка стерильной водой;
6. сушка и, при необходимости, хранение.

Дезинфекция высокого уровня достаточна для эндоскопов, контаминированных вирусами, в т.ч., ВИЧ, гепатита В (ВГВ) и ВГС, так как эти возбудители заболеваний инактивируются распространенными химическими бактерицидами.

Многие исследования показали, что при должной очистке микобактерии туберкулеза эффективно уничтожаются после 20 мин погружения (Rutala, Weber, 1995; Rutala, Cole et al, 1991; Cole, Rutala, et al, 1990; Best, Sattar et al, 1990; Ascenzi et al, 1987; Collins, 1987; Crow et al, 1983) в 2% глутаровый альдегид при температуре 20°C. Рекомендации Ассоциации специалистов по противоинфекционной работе и эпидемиологии по выбору и использованию дезинфицирующих средств предлагают время воздействия не менее 20 мин при температуре 20°C для дезинфекции высокого уровня после предварительной обработки ферментным детергентом (Babb, Bradley, 1995) или детергентом, удаляющим остатки тканей и существенно снижающим микробное загрязнение. [3]

Многие авторы допускали теоретическую вероятность передачи *Clostridium difficile* при эндоскопии. Хотя для инфекции необходимо небольшое количество возбудителя, не было сообщений о такой передаче заболевания. [1] Данные показали, что 2% глутаровый альдегид надежно уничтожает споры *C. difficile* после кратковременного (20

мин) воздействия (Rutala et al, 1993; Hughes et al, 1986; Dyas, Das, 1985). [3]

После химической дезинфекции эндоскопы должны быть отмыты (промыты) стерильной водой. Допускается промывание эндоскопа водопроводной водой с последующей промывкой 70%-ным раствором этилового или изопропилового спирта. После промывки водой эндоскоп, особенно его каналы, должен быть тщательно просушен воздухом. Окончательная сушка, включающая промывку спиртом, а затем продувку воздухом всех каналов, значительно снижает возможность повторного загрязнения эндоскопов микроорганизмами, содержащимися в воде, и вероятность роста микроорганизмов в каналах эндоскопа. [1]

После дезинфекции эндоскопы следует хранить так, чтобы предохранить их от повреждения и предупредить накопление остаточной влаги. Эндоскопы не следует сворачивать или хранить в коробках, которые невозможно очистить. Эндоскопы рекомендуется подвешивать в вертикальном положении для облегчения сушки. [1] Следует избегать продолжительного хранения эндоскопов, прошедших дезинфекции высокого уровня. В начале рабочего дня перед первым использованием эндоскопа рекомендуется подвергнуть его дезинфекции высокого уровня. [1]

Для эндоскопов, проникающих в нормально стерильные полости (например, лапароскопы, цистоскопы, артроскопы и другие) и поэтому относящихся к категории критических предметов, оптимальным уровнем обработки считается стерилизация. Однако отсутствуют научные доказательства того, что стерилизация этих приборов улучшает лечение больных путем снижения риска инфицирования (Phillips et al, 1977; Loffer, 1980; Johnson et al, 1982). [3] Возможно, это объясняет тот факт, что дезинфекция высокого уровня рассматривается как минимальный стандарт обработки лапаро- и артроскопов между применениями у различных пациентов (Rutala, 1991; Crow et al, 1983; Phillips et al, 1977; Ad Hoc Committee of Infection Control in the Handling of Endoscopic Equipment, 1980), и то, что за рубежом многие процедуры с применением артро- и лапароскопов выполняются приборами, подвергнутыми дезинфекции высокого уровня, а не стерилизации (Rutala, 1991; Phillips et al, 1977). [3] Несмотря на то, что разногласия по вопросу применения дезинфекции высокого уровня или стерилизации лапаро- и артроскопов останутся неразрешенными до проведения тщательно спланированных, рандомизированных клинических испытаний, целесообразно выполнение рекомендаций Центра по контролю за заболеваниями (CDC) и Ассоциации специалистов по противоинфекционной работе и эпидемиологии (APIC) (Rutala, 1987; Rutala, 1990). [3] Это означает, что лапаро-, артро- и другие "скопы", которые проникают в нормально стерильные ткани, следует подвергать стерилизации перед каждым применением, а если это невозможно, то следует производить дезинфекцию высокого уровня. После дезинфекции высокого уровня или стерилизации жидким стерилизующим средством эндоскоп этой группы следует промыть стерильной водой. Во избежание загрязнения микроорганизмами использование водопроводной воды и другой нестерильной воды недопустимо. После промывки

эндоскоп следует высушить методом, который не допускает повторного загрязнения инструмента. [3]

Методы очистки, дезинфекции или стерилизации, а также средства, используемые для этих целей должны соответствовать двум главным требованиям:

1. они должны быть зарегистрированы в Украине для указанных целей.
2. они должны быть проверены и одобрены компанией-производителем конкретного эндоскопического оборудования для использования.

### Моющие средства

Для очистки эндоскопов следует предпочесть жидкое моющее средство, надлежащим образом разбавленное, так как порошкообразные средства не способны так хорошо раствориться и могут оставить осадок на инструменте, способствовать созданию микробных пленок и даже закупорить узкие каналы эндоскопа. [2] Более того, при неполном растворении частицы такого средства могут стать активным очагом коррозии. Хотя кислые или щелочные моющие средства могут иметь некоторые преимущества, средства с нейтральным pH (7,0 — 8,5) окажут меньше отрицательных эффектов на инструменты (Randolf, 1981). [2]

За рубежом для эффективной очистки эндоскопов и других, сложных по конструкции изделий широко используются ферментативные моющие средства. Эта категория моющих средств обеспечивает активное разрушение и удаление загрязнений, в т.ч. фиксированных и засохших, из труднодоступных зон, в первую очередь, каналов. Эта их особенность значительно облегчает механическую очистку и снижает ее интенсивность. Более того, препараты на основе протеолитических ферментов способствуют разрушению и удалению биологической пленки. В Украине эта категория моющих средств представлена препаратом *Сайдезим*\* (компания "АСП/Прогрессивные методы стерилизации" корпорации "Джонсон и Джонсон").

Для очистки эндоскопов не рекомендуется применять средства, совмещающие моющее и дезинфицирующее свойства. Это связано с тем, что в подобных средствах фиксирующее действие дезинфицирующего агента (альдегидов или спиртов), выражено гораздо сильнее, чем очищающее действие моющего компонента (четвертичных аммониевых соединений или других поверхностно-активных веществ). Фиксация загрязнений при использовании таких средств может значительно снизить эффективность дальнейшей обработки, а также привести к поломке эндоскопа.

Следует помнить, что моющие средства следует использовать однократно: готовить непосредственно перед употреблением и сливать после каждого использования. [1]

### Средства для дезинфекции

При обработке эндоскопов не следует совмещать очистку и дезинфекцию в один этап. Это связано с тем, что моюще-дезинфицирующий раствор быстро теряет свою микробцидную активность из-за загрязнения, что может при-

вести не только к переносу инфекции от пациента к пациенту, но и от пациента к медицинскому персоналу, выполняющему обработку, а также вызвать формирование устойчивых штаммов микроорганизмов.

В качестве средств для дезинфекции высокого уровня применяются "холодные стерилианты" — препараты, уничтожающие при комнатной температуре все формы и виды микроорганизмов, включая бактериальные споры, но экспозиционная выдержка при дезинфекции высокого уровня короче, чем при стерилизации. Противомикробное действие такого вещества не должно существенно ослабляться присутствием органического материала. Эти вещества также не должны повреждать эндоскопы или вызывать токсические реакции у персонала. [1]

Классическим средством для дезинфекции высокого уровня и "золотым стандартом" считается 2% щелочной раствор глутарового альдегида. Применение 2% растворов глутарового альдегида (например, препарата *Сайдекс*\* компании "Джонсон и Джонсон Медикал") в больницах широко распространено благодаря следующим преимуществам: превосходные микробцидные свойства, активность в присутствии органического вещества (20% бычьей сыворотки), отсутствие повреждающего воздействия на эндоскопическое оборудование, полимерные и резиновые изделия (Bean, 1967) [3]. Современные рекомендации Ассоциации специалистов по противинфекционной работе и эпидемиологии по обработке эндоскопов [1] и выбору дезинфицирующих средств [3] подчеркивают необходимость обеспечения дезинфекции полукритического оборудования глутаровым альдегидом концентрацией не ниже минимальной эффективной (МЭК). В большинстве исследований минимальной эффективной концентрацией глутарового альдегида при применении средства для дезинфекции высокого уровня считается концентрация 1,0% (Cole et al, 1990; Collins, Montalbaine, 1976; Masferrer, Marquez, 1977) 3, однако для атипичных микобактерий было показано, что МЭК глутарового альдегида должна быть не ниже 1,5% (Mbithi et al, 1993) [3].

*Сайдекс*\*-*Она* (компания "АСП/Прогрессивные методы стерилизации" корпорации "Джонсон и Джонсон") с орто-фталевым альдегидом в качестве активного действующего вещества является новым продуктом, применение которого разрешено FDA. Препарат широко применяется в США и других странах для дезинфекции эндоскопов. Орто-фталевый альдегид имеет некоторые потенциальные преимущества в сравнении с глутаровым альдегидом. Он не только имеет отличную стабильность в широком диапазоне pH, но и не оказывает раздражающего действия на глаза и носовые ходы. Кроме того, орто-фталевый альдегид не требует активации перед применением (Rutala, Weber, 1999). [1]

Наряду с альдегидами, в качестве дезинфектантов высокого уровня могут использоваться препараты на основе других химических веществ. Средства на основе пероксида водорода могут рассматриваться в качестве дезинфектантов высокого уровня, однако следует помнить, что МЭК пероксида водорода для этого уровня обработки

составляет 6%, а также тот факт, что пероксид водорода быстро распадается и оказывает выраженное повреждающее действие на металлы и другие материалы. [1,3]

Группа надуксусных кислот рассматривается как одна из самых перспективных для холодной стерилизации и дезинфекции высокого уровня. Надуксусная кислота в низких концентрациях (0,001 — 0,2%) характеризуется очень быстрым действием на все микроорганизмы, в том числе на бактериальные споры. Особым преимуществом надуксусной кислоты является то, что продукты ее распада (например, уксусная кислота, вода, кислород, пероксид водорода) не вредны и она не оставляет осадка. Ее активность сохраняется в присутствии органического вещества, и спороцидный эффект наблюдается даже при низких температурах. [3] Надуксусная кислота может вызывать коррозию меди, латуни, бронзы, мягкой стали и гальванических покрытий, однако эти эффекты могут быть ослаблены различными добавками и изменением рН. [3] Новый продукт, содержащий 0,35% надуксусной кислоты, был создан в качестве возможной альтернативы глутаровому альдегиду и предварительные исследования показали его превосходную спороцидную и микобактерицидную активность (Holton et al, 1995; Bradley et al, 1995). [3] Таким эффективным препаратом является средство *Ну-Сайдекс\** (компания "Джонсон и Джонсон Медикал").

Некоторые вещества не рекомендуются [1] для обработки эндоскопов и эндоскопического оборудования в связи с недостаточным спектром микробиологического эффекта (несоответствие определению дезинфицирующего вещества высокого уровня), токсичности для персонала или физического повреждения оборудования:

1. Кожные антисептики (повидона-йод, хлоргексидина глюконат или другие и);
2. Гипохлориты: их высокая коррозионная активность и инактивация органическими веществами ограничивают их применение.
3. Четвертичные аммониевые соединения (ЧАС): применение загрязненных четвертичных аммониевых соединений может вызывать больничные инфекции в случае применения для целей дезинфекции. Эти соединения не убивают споры, туберкулезные микобактерии и гидрофильные вирусы. ЧАСы могут быть использованы для обработки некритических поверхностей, но не пригодны для дезинфекции эндоскопов.
4. Фенолы: фенолы являются дезинфицирующими средствами среднего уровня, которые применяются для обработки полов и рабочих поверхностей лабораторий. Фенолы абсорбируются пористыми материалами. Даже после тщательной промывки дезинфицированных изделий, фенолы вызывают раздражение тканей и повреждают слизистые оболочки. Кроме того, в воздухе помещений были обнаружены пары фенола в опасных концентрациях. По этим причинам, а также из-за отсутствия спороцидного эффекта, они не рекомендуются для дезинфекции полукритического оборудования, в том числе эндоскопов.

### Средства для стерилизации

Для стерилизации эндоскопов могут использоваться различные методы. Эндоскопы, выдерживающие высокую температуру и влажность, могут быть подвергнуты автоклавированию. Большинство же эндоскопического оборудования относится к категории термолabileного, и поэтому следует использовать низкотемпературные (<60°C) методы для его обработки. К низкотемпературным методам относятся химическая стерилизация растворами стерилиантов, газовая стерилизация этиленоксидом, стерилизация низкотемпературной плазмой пероксида водорода.

Для стерилизации эндоскопов могут использоваться те же химические средства, что и для дезинфекции высокого уровня, но при более продолжительной экспозиции. По сравнению с классическими средствами на основе альдегидов, имеющими продолжительное время стерилизации при 20°C (4-10 часов), средства на надуксусной кислоте (*Ну-Сайдекс\** компании "Джонсон и Джонсон Медикал") имеют существенное преимущество — спороцидный эффект достигается за 10 минут.

Оксид этилена (ОЭ) был средством выбора для стерилизации термолabileного медицинского оборудования. Несмотря на превосходные микробицидные качества, ОЭ оказывает токсичное, мутагенное и, вероятно, канцерогенное действие. Кроме того, стерилизация этиленоксидом — процедура достаточно продолжительная, требующая очень длительной дегазации. В связи с этим не прекращаются поиски более совершенных низкотемпературных методов стерилизации.

Обработка эндоскопов остается одним из самых сложных и изучаемых вопросов в разных странах. Это объясняется чувствительностью эндоскопов к внешним воздействиям и сложностью конструкции, а также необходимостью провести эффективную обработку за минимальное время. Несмотря на все еще существующие разногласия по некоторым вопросам этой области, использование представленных выше подходов к обработке различных типов эндоскопического оборудования позволяет обеспечить безопасность пациентов при эндоскопических процедурах, значительно сократить время на обработку, а также обеспечить сохранность этого дорогостоящего оборудования.

### Литература

1. Alvarado C., Reichelderfer M. (1994) APIC guideline for infection prevention and control in flexible endoscopy. American Journal of Infection Control. Vol. 2: 19-38
2. MacDonald E. (1984) Rigid Endoscopes: Proper Care and Maintenance. — Journal of the Association of Operating Room Nurses. Vol. 39; 7: 1236-1244
3. Rutala W. (1996) 1994, 1995, and 1996 APIC Guidelines Committee. APIC guideline for selection and use of disinfectants. American Journal of Infection Control. Vol. 24: 313-342
4. Systchenko R., Marchetti B. et al. (2000) Council of the French Society of Gastrointestinal Endoscopy. Guidelines of the French Society for Digestive Endoscopy: Recommendations For Setting Up Cleaning and Disinfection Procedures In Gastrointestinal Endoscopy. Endoscopy. Vol. 32; 10: 807-818

## ПРОГРЕССИВНЫЕ ТЕХНОЛОГИИ В ОСНОВЕ БЕЗУПРЕЧНОЙ ЧИСТОТЫ

Филиппская О.А.

Компания "Johnson & Johnson ASP/Медикал"

Надійшла: 11 травня 2005  
Допущена: 18 травня 2005

### Введение

Компания ASP корпорации Johnson & Johnson, специализируется на инновационных технологиях в области дезинфекции и стерилизации современного медицинского оборудования и инструментов. Предлагаемый компанией спектр средств для профилактики внутрибольничных инфекций и борьбы с ними отвечает самым высоким международным требованиям: эти средства высокоэффективны, не повреждают оборудование, безопасны для человека и окружающей среды.

Сегодня компания ASP работает на рынках большинства стран мира. Ее успех в разных странах обусловлен не только качеством предлагаемой продукции, но обширной исследовательской деятельностью, профессиональным обучением. Работая в тесном сотрудничестве со специалистами практического здравоохранения, компания ASP определяет новые стандарты обработки медицинского оборудования и инструментов, а также активно участвует в разработке и внедрении образовательных программ для медицинских работников различных специальностей.

### Безопасная эндоскопия

В современной медицине все шире применяются высокотехнологичные методы диагностики и лечения с использованием эндоскопического оборудования. Подобная техника предъявляет особые требования к обработке: обладая максимальной антимикробной активностью, используемые средства не должны вызывать порчи элементов и материалов оборудования. Риск нарушения технологии обработки эндоскопов, учитывая сложность их конструкции и время, отводящееся для очистки и дезинфекции, чрезвычайно велик. Незначительные отклонения от установленного порядка приводят к передаче через плохо обработанные эндоскопы таких инфекций, как парентеральные гепатиты, ВИЧ, туберкулез и др.

Обработка эндоскопического оборудования остается сложным вопросом во многих странах мира. Тем не менее, за рубежом случаи заражения пациентов при эндоскопических манипуляциях редки. Это объясняется строгим соблюдением технологии обработки эндоскопов и правильным использованием высококачественных моющих и дезинфицирующих средств.

Следуя современным тенденциям в медицине, компания ASP особое внимание уделяет методам обработки дорогостоящих термолabileльных изделий. Для решения проблемы очистки, дезинфекции высокого уровня или стерилизации эндоскопического оборудования компания ASP предлагает средства, специально разработанные для этих целей:

- **Сайдезим** — ферментативное моющее средство;
- **Сайдекс** и **Сайдекс Она** с индикаторными тест-полосками — средства для дезинфекции высокого уровня эндоскопов;
- **Ну-Сайдекс** — средство для быстрой холодной стерилизации термолabileльных изделий.

**Сайдезим** — средство для ферментной очистки медицинских инструментов, оборудования (гибких и жестких эндоскопов и инструментов к ним) и изделий медицинского назначения, выпускаемое в виде жидкого концентрата. Благодаря уникальным очищающим свойствам протеолитического фермента субтилизина, Сайдезим при комнатной температуре быстро и эффективно удаляет любые белковые загрязнения, в т. ч. зафиксированных, засохших, в труднодоступных местах и каналах, сводя к минимуму необходимость механической обработки инструментов. Ингибиторы коррозии и стабилизаторы исключают негативное воздействие готовых растворов средства Сайдезим на обрабатываемые изделия. В отличие от других моющих средств, Сайдезим легко смывается, не оставляя остаточной пленки на поверхности инструментов и в каналах, что предохраняет узкие каналы микроинструментов от закупоривания.

Сайдезим может использоваться для очистки хирургических инструментов, гибких и жестких эндоскопов и инструментов к ним, элементов наркозно-дыхательной аппаратуры (загубники, шланги и т.д.) и др.

Средство Сайдезим идеально подходит для очистки изделий, которые будут в дальнейшем обрабатываться дезинфицирующими или стерилизующими средствами семейства Сайдекс, т.к. при попадании небольших количеств Сайдезима в дезинфицирующие и стерилизующие растворы семейства Сайдекс, снижения их микроцидной активности не происходит.

**Сайдекс** — это 2% водный раствор глютарового альдегида, к каждой канистре прилагается пенал с порошкообразным компонентом, содержащим щелочной агент, ингибитор коррозии и краситель. В активном виде Сайдекс обладает бактерицидными (в том числе туберкулоцидными), вирулицидными (в том числе в отношении возбудителей парентеральных вирусных гепатитов и ВИЧ-инфекции), фунгицидными и спороцидными свойствами, рекомендован для дезинфекции высокого уровня, с экспозиционной выдержкой 20 минут, и стерилизации — время экспозиции 10 часов. Предназначен для многократного использования в течение 14 суток с момента активации (Рис. 1.).

В течение 30 последних лет известные компании — производители эндоскопов, такие как Олимпус, Карл Шторц, Страйкер Эндоскопи, Циркон Акми, Пентакс, и Фуджинон рекомендуют применять раствор щелочного глютаральдегида, как безопасное средство для работы с требующим особой осторожности в обращении эндоскопическим оборудованием. Независимое исследование подтвердило правомерность подобных рекомендаций.

Сегодня Сайдекс продолжает выдерживать одну из самых важных проверок на безопасность, на которую сотрудники здравоохранения полагаются больше всего, — проверку временем. Более 30 лет растворы Сайдекс используются в медицине для безопасной дезинфекции высокого уровня стерилизации медицинских инструментов, требующих особо осторожного обращения и чувствительных к перепадам температур.

Сайдекс — получил широкое признание во всем мире благодаря своей эффективности, сочетаемости с большинством материалов, надежности и легкости в применении.

Средство Сайдекс в активном виде применяют для дезинфекции и стерилизации медицинских изделий (инструментов и оборудования) из различных материалов: стекла, металлов (в том числе стали, меди, никеля, хрома, алюминия, латуни), полимерных материалов (резины, пластмасс и др.), которые не могут быть обработаны другими существующими методами или могут быть повреждены в результате обработки: гибкие и жесткие эндоскопы, лапароскопы, трубки и крючки для биопсии, канюли, расширители, электрокоагуляторы, эндотрахеальные трубки, носовые катетеры, датчики давления, лечебное респираторное оборудование, анестезиологическое оборудование.

**Сайдекс Опа** — готовый к применению 0,55% раствор орто-фталевого альдегида, предназначенный для дезин-

фекции эндоскопического оборудования, элементов аппаратов искусственной вентиляции легких и других изделий из термолабильных материалов. Средство Сайдекс Опа при комнатной температуре эффективен в отношении всех микроорганизмов, включая микобактерии туберкулеза, споровые формы, вирусы парентеральных гепатитов и ВИЧ, однако рекомендован именно для дезинфекции высокого уровня, так как экспозиционная выдержка при этом составляет 5 минут (Рис. 3.).

Сайдекс Опа не вызывает коррозии и других повреждений обрабатываемых изделий. Профиль совместимости с материалами шире, чем у глютарового альдегида. Подтверждена совместимость с оборудованием большинства производителей эндоскопического оборудования.

Орто-фталевый альдегид, в отличие от глютарового, не испаряется, не вызывает раздражения и не имеет запаха. Поэтому Сайдекс Опа может использоваться там, где по этим причинам не могут быть использованы препараты на основе глютарового альдегида. Раствор Сайдекс Опа не вызывает раздражения, сенсibilизации и не обладает выраженным запахом, относится к 4 классу малоопасных веществ, экологически безопасен, т.к. легко утилизируется почвенными микроорганизмами.

При погружении в раствор чистых сухих изделий Сайдекс Опа может быть использован многократно в течение 14 дней. Для контроля концентрации действующего вещества при многократном использовании раствора Сайдекс Опа рекомендованы тест-полоски Сайдекс Опа.

Сайдекс Опа рекомендуется как замена препаратов на основе глютарового альдегида, обладающих выраженным запахом и относительно долгим временем дезинфекции.

Индикаторные *тест-полоски* — уникальная отличительная черта дезинфицирующих и стерилизующих средств компании ASP корпорации Johnson & Johnson, позволяющая быстро оценить активность раствора. Ведь для эффективной обработки эндоскопов необходимо, чтобы концентрация действующего вещества была достаточной; растворы, используемые многократно в течение длительного времени, теряют свою активность вследствие чрезмерного разбавления.

Для упрощения обработки гибких эндоскопов и защиты медицинского персонала от влияния дезинфицирующих средств компания ASP предлагает автоматизированные *системы для обработки эндоскопов AER*, которые соответствуют самым высоким мировым стандартам и позволяют одновременно проводить обработку двух эндоскопов (Рис. 4.).

Цикл обработки включает очистку, отмыв, дезинфекцию высокого уровня, отмыв и сушку эндоскопов, после чего эндоскопы готовы к использованию. Это позволяет экономить время медицинского персонала и рационально организовать занятость медицинских сестер эндоскопического отделения.

Стандартизированный цикл обработки в AER позволяет избежать нарушений и ошибок технологии обработки, в т.ч. неполной очистки и дезинфекции каналов, чрезмерного разбавления и загрязнения дезинфицирующего раствора, несоблюдения экспозиционной выдержки, не-





Рис. 1. Ферментативное моющее средство Сайдезим.



Рис. 2. Двухкомпонентная система Ну-Сайдекс.



Рис. 3. 0,55% раствор орто-фталового альдегида Сайдекс Опа.

полного отмыва остатков дезинфицирующего средства и др., а также повреждений оборудования. Система позволяет программировать цикл обработки (этапы очистки и дезинфекции) в зависимости от используемых средств. АЕР отлично совместима с растворами Сайдезим, Сайдекс и Сайдекс Опа. Установка АЕР имеет цикл самостерилизации, что позволяет избежать колонизации системы отмыва и инфицирования эндоскопа условно-патогенными микроорганизмами.

Замкнутая система исключает контакт персонала с дезинфицирующим раствором, что снижает риск развития побочных реакций, а также риск заражения персонала. Кроме этого, исключается испарение раствора, что позволяет не устанавливать приточно-вытяжную вентиляцию.

Система АЕР проста в установке и подключении, которое аналогично подключению бытовых стиральных машин — централизованная подача и слив воды, электричество (20 А, 230 В). Для установки АЕР необходимо около 1 кв. м. Установка АЕР комплектуется автономной системой фильтрации воды (фильтры 1,0 и 0,2 мкм) для подачи в систему воды, не содержащей бактерий.

АЕР — оптимальное решение вопроса обработки гибких эндоскопов, позволяющее осуществить высококачественную обработку, сэкономить пространство, высвободить время медицинских сестер для работы с пациентом, защитить персонал от контакта с дезинфектантами.

**Ну-Сайдекс** — двухкомпонентная система, после смешивания которых образуется 0,35% стабилизированный буферный раствор надуксусной кислоты, который, в первую очередь, предназначен для быстрой холодной стерилизации гибких и жестких эндоскопов и инструментов к ним, а также других изделий из термолabileльных материалов. Время стерилизации 10 минут. Раствор Ну-Сайдекс также может быть использован для окончательной дезинфекции очищенных изделий. Средство Ну-Сайдекс при комнатной температуре эффективен в отношении всех микроорганизмов, включая микобактерии туберкулеза, споровые формы, вирусы парентеральных гепатитов и ВИЧ (Рис. 2.).

Благодаря уникальной системе ингибиторов коррозии, очень короткой экспозиции и низкой концентрации надуксусной кислоты Ну-Сайдекс не вызывает коррозии и других повреждений обрабатываемых изделий. Готовый раствор Ну-Сайдекс не вызывает раздражения, сенсibilизации и не обладает выраженным запахом. Относится к 4 классу малоопасных веществ. Экологически безопасен, т.к. распадается на воду, перекись водорода и уксусную кислоту, легко утилизирующиеся почвенными микроорганизмами.

С введением Санитарно-эпидемиологических правил СП 3.1.1275-03 "Профилактика инфекционных заболеваний при эндоскопических манипуляциях" российские стандарты обработки эндоскопов гармонизируются с международными нормами. Как доказано мировой эпидемиологией, устанавливаемый порядок обработки, являясь технически выполнимым, позволяет защитить пациентов от инфекции. А средства и оборудование, предлагаемые компанией ASP для обработки дорогостоящей аппаратуры, позволят не только обезопасить пациента от инфицирования, но и сэкономить время, сохранить аппаратуру и здоровье медицинского персонала.

### Бережная стерилизация

К числу революционных разработок компании относится установка *Sterrad* (Стеррад) для низкотемпературной стерилизации плазмой пероксида водорода. Эта технология позволяет за 1 час стерилизовать оборудование, страдающее при автоклавировании или не подлежащее погружению в растворы химических средств, и сохранять его стерильным в течение нескольких месяцев.

**Стеррад** — это стерилизационные установки, действие которых основано на микроцидном эффекте низкотемпературной плазмы пероксида водорода.

Механизм действия: после впрыскивания пероксида водорода в стерилизационную камеру включается источник электромагнитного излучения и происходит образование плазмы пероксида водорода, состоящей из свободных радикалов ОН-, Н+, ООН-, видимого и ультрафио-



Рис. 4. Автоматизированные системы для обработки эндоскопов АЕР.

летового излучения. Все эти компоненты, включая молекулы пероксида водорода, создают биоцидную среду и инактивируют микроорганизмы. При отключении электромагнитного поля свободные радикалы (ОН<sup>-</sup>, Н<sup>+</sup>, ООН<sup>-</sup>) рекомбинируются в молекулы воды (H<sub>2</sub>O) и кислорода (O<sub>2</sub>), не оставляя никаких токсичных отходов.

Стерилизационные системы Стеррад обеспечивают гарантированный уровень стерильности и высокую надежность процедуры стерилизации. Стерилизация упакованных изделий и оборудования позволяет сохранить стерильность 3-6 месяцев.

Обработка в стерилизационных системах Стеррад представляет собой сухой процесс при температуре 45-50°C, что гарантирует сохранность инструментов и оборудования, чувствительных к повышению температуры и влажности, продлевает срок их службы, повышает их оборот, снижает затраты на ремонт и закупку новых инструментов.

Отсутствие токсичных отходов обеспечивает безопасность медицинского персонала, пациентов и окружающей среды, нет необходимости в длительной аэрации, что значительно сокращает время обработки инструментов и повышает их оборот.

Стерилизационные системы Стеррад имеют стерилизационные камеры 50 л, 100 л или 200 л (Рис. 5.).

Среднее время цикла стерилизации — 60 минут (время различается в зависимости от объема стерилизационной



Рис. 5. Стерилизационные системы Стеррад имеют стерилизационные камеры 50 л, 100 л и 200 л.

камеры). По окончании цикла стерилизации в системе Стеррад инструменты готовы к непосредственному использованию и не требуют аэрации, остывания и т.д.

Стерилизационные системы Стеррад крайне просты в установке, не требуют подведения воды, дренажных систем, вентиляции. Необходима лишь стандартная трехфазная розетка для подключения к электросети.

Системы удобны в обращении: микропроцессор автоматически контролирует параметры работы, вся информация о работе стерилизатора выводится на жидкокристаллический экран и на бумагу, происходит автоматический сброс отработанных кассет.

Спектр медицинских инструментов, совместимых со стерилизационными системами Стеррад, очень широк: хирургические инструменты, оптические устройства, гибкие и жесткие эндоскопы, видеокamеры, электрические устройства, эндопротезы, инструменты для микрохирургии, электрофизиологические катетеры, элементы наркозно-дыхательной аппаратуры и т.д.

Стерилизационные системы Стеррад — решение проблемы быстрой стерилизации гибких и жестких эндоскопов, инструментов к ним и других изделий и оборудования, не подлежащих стерилизации в химических растворах или высокотемпературной обработке.

На сегодняшний день установлено и успешно работают в мире более 6000 систем, в России — 60 систем.