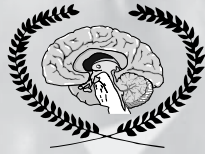

МІНІСТЕРСТВО ОХОРОНИ ЗДОРОВ'Я УКРАЇНИ
ГОЛОВНЕ ВІЙСЬКОВО-МЕДИЧНЕ УПРАВЛІННЯ МІНІСТЕРСТВА ОБОРОНИ УКРАЇНИ



УКРАЇНСЬКИЙ ФОНД ПІДТРИМКИ ТА РОЗВИТКУ
НЕЙРОЕНДОСКОПІЇ ТА ЕНДОСКОПІЧНОЇ НЕЙРОХІРУРГІЇ

Український журнал малоінвазивної та ендоскопічної хірургії

ISSN 1029-743 X

Volume 7 No 3
2003

НАУКОВО-ПРАКТИЧНИЙ ЖУРНАЛ АСОЦІАЦІЇ ЛІКАРІВ ЕНДОСКОПІСТІВ УКРАЇНИ

Керівник проєкту з 1996 року
Данчин А.О.

"Український журнал малоінвазивної
та ендоскопічної хірургії"

(Укр. ж. малоінвазивної ендоск. хір.) —
рецензуемий науково-практичний журнал.

"Український журнал малоінвазивної та ендоскопічної
хірургії" цитується та індексується у "Index Medicus",
"Current Contents", "Science Citation Index".

Заснований у 1996 р.

Видається 4 рази на рік.

Затверджено
ВАК України 1997/1999 р.

Затверджено
Міжнародним Центром ISSN 5.07.1998 р.

"Ukrains'kij žurnal maloinvazivnoї
ta endoskopічної hirurgії"
(Ukr. ž. maloinvazivnoї endosc. hir.)

"Ukrainian Journal of Minimally Invasive
and Endoscopic Surgery"
(Ukr. J. Minimally Invasive Endosc. Sur.)

Established in 1996.

Published quarterly.

Засновник

Український фонд підтримки та розвитку
нейроендоскопії та ендоскопічної нейрохірургії

Видавник

Київський клінічний госпіталь

Мова видання

українська, російська, англійська.

Сфера розповсюдження

загальнодержавна, зарубіжна.

Свідоцтво про державну реєстрацію
КВ #2301, 23.XII.1996

Підписано до друку 01.09.2003

Особиста подяка за сприяння
Центральної клінічної лікарні

Головний редактор

Білий В. Я.

Заступник головного редактора

Данчин О. Г.

Редактори

Бойчак М. П., Рубцов М. Л., Голік Л. А.

Редакційна колегія

Возіанов О. Ф.

Венцковський Б. М.

Балтайтіс Ю. В.

Bauer V. L. (Germany)

Бурій О. М.

Cohen A. R. (USA)

Заболотний Д. І.

Запорожан В. М.

Зозуля Ю. О.

Зубарев П. М. (Росія)

Grotenhuis J. A. (Netherlands)

Fukushima T. (USA)

Мамчич В. І.

Нікішаєв В. І.

Ничитайло М. Ю.

Orljansky V. (Austria)

Пасько В. В.

Perneczky A. (Germany)

Поліщук М. Є.

Радіонов Б. В.

Руденко А. Ю.

Саєнко В. Ф.

Sami M. (Germany)

Shabus R. (Austria)

Sosna A. (Чехія)

Сухарев І. І.

Teo Ch. (USA)

Тімофєєв О. О.

Тофан А. В.

Щеглов В. І.

Шеф-редактор

Алхазян А.А.

Адреса редакції

01016, Київ, вул. Госпітальна, 18

тел.: (044) 261-95-21

факс: (044) 252-8379

E-mail: neuro@ukrmedic.kiev.ua

Інструкції для авторів

Редакція приймає статті та рукописи авторів тільки на дисках типу MFD-2 HD у форматі Win Word. Рукописи, ілюстрації, дискети та ін. не повертаються.

Рукописи, що не відповідають умовам та усім вимогам інструкції для авторів, не розглядаються та не повертаються, автори не повідомляються.

Відповідальність за коректування наданого авторами власного матеріалу, цитат та посилань несуть автори статей. Однак редакція залишає за собою право представляти отримані роботи для рецензування авторитетним у цій галузі спеціалістам. В таких випадках відгук буде опублікований разом з рецензованою статтею. Редакція залишає за собою право, в разі особливої потреби, скорочувати та виправляти статті, не змінюючи при цьому їхнього істотного змісту.

Авторські права. Прийняття рукопису до публікації передбачає, що ця робота відправлено до редакції за згодою усіх авторів установи, де її було виконано; авторські права автоматично переходять від авторів до видавника; рукопис не буде опубліковано де-небудь без згоди власника авторських прав. Редакція приймає статті на українській, російській та англійській мовах.

Для прискорення роботи авторів дуже просять готувати рукописи відповідно до інструкції.

1. Подавайте статті та ілюстрації в 2 копіях. Рукопис повинен бути надрукований через 2 інтервали на одній стороні аркуша, який повинен бути стандартним форматом 21 і 29,7 см, ширина лівого поля повинна бути 3 см, правого — 1 см, верхнє та нижнє — 2 см.
2. Титульний лист у 2 примірниках повинен бути надрукований на окремому аркуші та мати назву статті та імена авторів. Далі, сторінки рукопису повинні бути пронумеровані послідовно.
3. Чітке відокремлення друкованого аркуша — важлива допомога читачам. Кожна стаття повинна мати обговорення, вступ, перелік методів та матеріалів, результати, дискусію, список літератури.
4. Узагальнення повинно бути надруковано на окремому аркуші в 2 примірниках на українській (або російській) мовах та на окремому аркуші в 2 екземплярах на англійській мові, мати короткий огляд основних положень роботи. Його розмір може складати від 1/2 до цілої друкованої сторінки. Додайте не більше 4 ключових слів у кінці.
5. Вступ пов'язаний в основному з найбільш важливими питаннями статті. Після ознайомлення зі вступною частиною читачу повинно бути зрозуміло, навіщо було виконано дану роботу, та яка мета автора.
6. В частині, присвяченій матеріалам та методам, повинен бути представлений короткий, але чіткий опис, наприклад, основної методики оперативного втручання, або яким чином виконувався експеримент, яка апаратура та техніка використовувалась, обсяг клінічного матеріалу і його підрозділ, види та кількість експериментів і т. д. Ця частина пови-

нна дозволити читачеві контролювати, повторювати і продовжувати наукову роботу авторів. Якщо методи будуть вже десь чітко описані, бажано дати тільки найкоротший опис і посилатися на публікацію, в якій є повний опис даного методу.

7. Результати повинні бути викладені чітко та стисло. Таблиці та графіки бажані в тому випадку, якщо вони скорочують текст і збагачують зміст.

8. В обговоренні основні результати повинні бути порівняні з результатами, які є в літературі. Їхнє значення в практичній хірургічній роботі рекомендується виділити.

9. Список літератури повинен бути представлений на окремому аркуші в 2 примірниках в алфавітному порядку, пронумерований та ідентифікований з номерами в тексті. Згадування журналу повинно включати: прізвище(а) та ініціали автора(ів), рік публікації у округлих дужках, повну назву статті, назву журналу (скорочення відповідно "Index Medicus"), номер тому, перші та останні номери сторінок.

Посилання на книгу повинно включати: прізвище(а), ім'я та по батькові, рік публікації в округлих дужках, повну назву книги, видавництво, видавника, місце публікації, першу та останню сторінки.

10. Ілюстрації мають надаватися окремо у вигляді зображень для сканування (див. п.12) або у окремих файлах на будь-якому носії, в форматі TIFF або JPEG (maximum quality) з розподільною здатністю 300 dpi, та розміром не меншим за розмір репродуціювання. Категорично не допускається надання зображень імпортованих у програму Win Word.

11. Карти (схеми) і графіки повинні бути професійно виконані на окремих аркушах в 2 екземплярах і залишатися розбірливими, якщо для публікації необхідно їх зменшити.

12. Фотографії повинні бути глянцевиими, чітко зфокусованими та контрастними. Негативні глянцеві рентгенівські відображення бажані. Галузі, які вважаються найбільш важливими, можуть бути відокремлені прозорим покриттям так, щоб вони викликали особливу увагу. Фотографії необхідно надсилати в 2 екземплярах. Автор повинен гарантувати, що репродукції ілюстрацій, на яких пацієнт може бути впізнаний, повинні бути або схвалені ним самим, або його (її) офіційним представником.

13. Будьте ласкаві, додайте в кінці статті на окремому аркуші повні імена, титули та повну адресу всіх авторів, закладів, в яких виконано роботу, та керівника закладу, країну і місто. Вкажіть: з ким, по якій адресі і по якому телефону редакція буде при необхідності мати контакт.

14. Всі ділові контакти (переговори) та особливо всю кореспонденцію відносно остаточного друку необхідно надсилати прямо на адресу:

Україна, 01016, м. Київ, вул. Госпітальна, 18. Клініка нейрохірургії та неврології Головного військового клінічного госпіталю. Редакція "Українського журналу малоінвазивної та ендоскопічної хірургії".

Тел.: (044) 261-95-21, факс (044) 252-8379.

ХРОМОСКОПИЯ В ЭНДОСКОПИИ ПИЩЕВАРИТЕЛЬНОГО ТРАКТА

Никишаев В.И., Музыка С.В.

Киевская городская клиническая больница скорой медицинской помощи

Первое сообщение о распылении красителя на слизистую оболочку желудка для лучшей визуализации желудочных полей было сделано К. Yamakawa с соавторами в 1966 году [94]. Однако качество окрашивания не всегда удовлетворяло исследователей. После того как в 1972 году К. Ida с соавторами описали новый способ элиминации желудочной слизи, метод хромоскопии получил широкое распространение [32].

Хромоскопия это использование красящих материалов для повышения точности эндоскопического исследования [73]. Описано множество различных красителей, применяемых перед исследованием или во время осмотра, отдельно или в комбинации. В эндоскопии пищеварительного тракта красители используются, прежде всего, для лучшей визуализации очагов поражения, прицельной биопсии, определения границ эндоскопической резекции слизистой оболочки. В последние годы отмечается значительный интерес к совместному применению хромоскопии и видеэндоскопии с возможностью многократного (до 150 раз) увеличения. Первая классификация эндоскопической картины, полученной таким образом, появилась ещё в 1996 году [46].

Современные красители классифицируют согласно их взаимодействию со слизистой оболочкой желудочно-кишечного тракта. Абсорбирующие красители проникают в цитоплазму клетки посредством диффузии или поглощения через ее мембрану. Реактивные красители вступают в химическую реакцию, взаимодействуя с эпителиальными клетками либо с секретом, что приводит к характерному изменению цвета. Контрастные красители не поглощаются и не взаимодействуют со слизистой оболочкой. Они накапливаются в ямках, щелях и углублениях между эпителиоцитами слизистой оболочки, тем самым, усиливая рельеф слизистой оболочки исследуемого участка органа [20].

Окрашивание слизистой оболочки можно проводить двумя способами: прямым и непрямым. При прямом способе краситель наносится на слизистую оболочку непосредственно во время эндоскопического исследования [92], а при непрямом краситель предварительно принимается *per os* [51], либо вводится внутриартериально. [34].

Клиническое применение хромоэндоскопии

Эзофагоскопия. Абсорбирующие красители нашли широкое применение для оценки состояния слизистой оболочки пищевода. *Раствор Люголя* (по имени французского врача Jean Guillaume Auguste Lugol) — абсорбирующий краситель, содержащий калиевый йод и чистый йод, имеющий сродство к гликогену клеток неороговевающего эпителия пищевода. Раствор используется в концентрации от 1% до 5%, чаще — 2 — 3%, и наносится путем распыления на слизистую с помощью катетера. Нормальная слизистая пищевода принимает темно-коричневый или зеленовато-коричневый цвет, который постепенно обесцвечивается. Клетки, не содержащие гликоген (опухолевидные, цилиндрический эпителий, клетки с явлениями дисплазии и плоскоклеточный эпителий с явлениями воспаления) не окрашиваются [50]. Степень окрашивания раствором Люголя хорошо коррелирует с количеством гликогена в эпителиоцитах, что делает хромоскопию высокочувствительным методом обнаружения раннего рака пищевода [54]. Этот простой, и недорогой метод позволяет не только выявлять рак пищевода, но и определять его стадию, при этом, прибегая к эндоскопам с многократным увеличением [55]. В исследовании А.Уокоуата с соавторами большинство обнару-

женных участков клеточной атипии и дисплазии было поверхностными, и поэтому применение эндоскопической резекции слизистой оказалось высокоэффективным в лечении этих больных, что ещё раз подчеркивает ценность этого метода [95]. Применение хромоскопии с раствором Люголя в скрининговых программах для пациентов с высоким риском заболеть раком пищевода позволило значительно увеличить его выявление на ранней стадии [54]. В исследовании, проведенном на 225 пациентах без хромоскопии, чувствительность в обнаружении тяжелой дисплазии или атипии клеток составила 62%, а специфичность 79%. После окрашивания раствором Люголя те же повреждения идентифицировали уже с чувствительностью 96% и специфичностью 63% [16]. Эндоскопия с увеличением, после предварительной окраски слизистой пищевода раствором Люголя, является эффективной и в диагностике пищевода Барретта [63]. Усиливая демаркацию между окрашенной слизистой оболочкой пищевода (многослойный плоский эпителий) и неокрашенной слизистой оболочкой желудка (цилиндрический однослойный желудочный эпителий), хромоскопия с раствором Люголя увеличивает точность эндоскопического заключения до 91% [93].

Раствор Люголя в комбинации с контрастным красителем индигокармином применяется для лучшего выявления пищевода Барретта и остатков метастазированного эпителия (при пищеводе Барретта) после фотодинамической терапии или электрокоагуляции. После окрашивания слизистой оболочки дистального отдела пищевода раствором Люголя, на неокрашенные участки наносится 0,1% раствор индигокармина с последующим осмотром эндоскопом с увеличением [76].

Другим абсорбирующим красителем, который применяется при осмотре пищевода, является метиленовый синий. *Метиленовый синий* — краситель, который активно поглощается гигроскопичными тканями, такими как тонко- и толстокишечный эпителий. Он не окрашивает неабсорбирующий цилиндрический однослойный желудочный эпителий и многослойный плоский неороговевающий эпителий пищевода [12]. Метиленовый синий применяется только после отмывания слизи с помощью орошения муколитических растворов. Слизь удаляется для улучшения поглощения красителя эпителиальными клетками. В Японии для этого используют протеолитический фермент (протеиназа или проназа), а в Европе и США — ацетилцистеин. Не существует единых стандартов в методике окрашивания. В настоящий момент наиболее распространенной является следующая методика [92]: по катетеру последовательно распыляется 10 мл 10% раствора ацетилцистеина, а затем 10 мл 0,5% раствор метиленового синего. Применение 1% раствора красителя может привести к ложноположительным результатам [41]. Необходимо учитывать, что объем муколитиков и красителя может значительно увеличиваться в зависимости от длины окрашиваемой слизистой оболочки. В первых работах авторы рекомендовали сразу же промыть слизистую оболочку водой [10], однако в последующем, было замечено, что это часто приводит к неадекватному контакту между красителем и тканями. Оптимальное время экспозиции неизвестно. Рекомендуется выждать 1-4 минуты, после чего струей воды, используя минимум 120 мл, смыть со слизистой оболочки краситель [11]. Критерием прекращения подачи воды является стабильная окраска участков метаплазии [10]. Энергичное промывание обеспечивает лучшие результаты и сокращает время исследования. Для этого прибегают к помощи ассистента с 60 мл шприцем [12] или автоматическому ирригатору. Измененными принято считать участки слизистой оболочки с наличием синего окрашивания, сох-

ражняющегося, несмотря на энергичную водную ирригацию. Окрашенная слизистая начинает обесцвечиваться спустя 20 минут и этого времени достаточно для проведения прицельной биопсии [12]. Метод хромоскопии с метиленовым синим впервые применен японскими исследователями для обнаружения кишечной метаплазии в желудке, а в последующем стал применяться и для диагностики пищевода Барретта [10]. В настоящее время термином «пищевод Барретта» (ПБ) обозначают наличие очагов метаплазии — специализированного кишечного цилиндрического эпителия в слизистой оболочке пищевода [75]. Специализированный цилиндрический эпителий — это неполная тонкокишечная метаплазия с наличием бокаловидных клеток. В настоящее время не вызывает сомнений высокий риск развития рака пищевода у больных ПБ [58], частота развития которого в 30-40 раз выше по сравнению с общей популяцией [75]. Рост заболеваемости рака пищевода в настоящее время опережает злокачественные опухоли молочной железы, легких и толстого кишечника [6]. Диагностика ПБ представляет сложную задачу. Поскольку метаплазия носит очаговый характер, использование выборочных биопсий для обнаружения специализированного кишечного цилиндрического эпителия является малоинформативной [89]. Общепринятой методикой взятия биоптатов при ПБ является забор материала из четырех квадрантов, начиная с гастроэзофагеального соединения и проксимально через 1 — 2 см. [43]. По результатам проспективного рандомизированного исследования, проведенного в Германии, чувствительность этого метода составила 26%, а при дополнении хромоэндоскопией с метиленовым синим — 78% [23]. Эти результаты подтверждены и другими исследованиями, которые определили чувствительность выборочной биопсии в пределах 38 — 69%, а биопсии после окрашивания слизистой пищевода метиленовым синим в пределах 74 — 99% [10, 19, 39, 43, 52, 81]. Метиленовый синий помогает производить прицельную биопсию, что уменьшает количество биоптатов и снижает затраты на исследование [9, 11]. Однако некоторые авторы [41] указывают на небольшие различия в специфичности обеих этих методов, объясняя это одинаковым окрашиванием специализированного кишечного цилиндрического эпителия и воспаленного эпителия, и считают целесообразным проведение хромоскопии после курса ингибиторов протонной помпы для снижения количества ложноположительных результатов. Результаты проспективного рандомизированного исследования [7] говорят о большей эффективности хромоскопии с метиленовым синим в случае с длинным ПБ (>3 см), чем с коротким.

Интерпретация эндоскопической картины слизистой пищевода с применением метиленового синего не столь проста, как с применением раствора Люголя. Прежде всего, окрашивание метиленовым синим может быть очаговым или диффузным. Почти все пациенты с длинным ПБ имеют диффузное окрашивание, что связано с преобладанием кишечного типа метаплазии, при котором краситель накапливается в цитоплазме клеток в большом количестве [11, 10, 41]. Короткий ПБ может иметь и желудочный и кишечный тип метаплазии, поэтому окрашивание будет очаговым. Эндоскопически наблюдаются очаги розовой или неокрашенной слизистой оболочки в пределах окрашенного сегмента специализированного кишечного цилиндрического эпителия. Следовательно, такие участки подлежат биопсии для обнаружения тяжелой дисплазии или раннего бессимптомного рака. Увеличение тяжести дисплазии напрямую связано с ослаблением интенсивности и с усилением гетерогенности окрашивания. Метиленовый синий не должен использоваться непосредственно перед фотодинамической терапией, так как это влияет на поглощение энергии лазера слизистой [12].

Толуидиновый синий — абсорбирующий краситель, который окрашивает ядра злокачественных эпителиоцитов. Используется в виде 1-2% водного раствора для диагностики опухолей ротоглотки и пищевода. Участки озлокачествления окрашиваются в синий цвет [71]. Толуидиновый синий применяется для окрашивания участков метаплазии в пищеводе Барретта, но он не дифференцирует желудочную метаплазию от кишечной. Чувствительность метода хромоскопии с толуидиновым синим при пищеводе Барретта составляет 98%, а специфичность 80% [29].

Уксусная кислота на протяжении многих лет использовалась во время кольпоскопии для выявления патологии цервикальной слизистой [14]. Эта слизистая оболочка имеет сходство с эпителием желудочно-пищеводного перехода. M. Guelrud с I. Неттега в 1998 году выдвинули гипотезу, что уксусная кислота может улучшать визуализацию мелких повреждений в ди-

стальном отделе пищевода, таких как специализированный цилиндрический эпителий. У 11 из 21 пациента уксусная кислота выявляла малые островки цилиндрического эпителия, не замеченные перед окрашиванием [25]. Механизм действия заключается в обратимой денатурации внутриклеточного эндоплазматического белка, что делает однослойный эпителий более проницаемым для света [13]. Через стандартный катетер слизистую оболочку дистального отдела пищевода орошают 10 — 15 мл 1-3% раствором уксусной кислоты. Спустя 2 — 3 минуты проводят осмотр слизистой стандартным эндоскопом и эндоскопом с увеличением. После обработки уксусной кислотой, специализированный кишечный цилиндрический эпителий имеет характерную ворсинчатую структуру. Метод является безопасным, быстрым и недорогим, а эффективность его возрастает при использовании эндоскопов с увеличением [26].

Комбинация красителей, по мнению некоторых исследователей, может улучшать визуализацию дисплазии в ПБ. Для этих целей авторы из Германии [88] применяют 1% раствор уксусной кислоты в дополнении к метиленовому синему после промывания муколитиками, а из Японии [78] используют двойную методику окрашивания, которая включает метиленовый синий для лучшей визуализации раннего рака и 0,05% раствор генциан фиолетового для оценки эндоскопической картины с многократным увеличением. P.D. Stevens с соавторами на неокрашенные раствором Люголя участки слизистой наносит 0,1% раствор контрастного красителя индиго кармина, используя эндоскоп с 35-кратным увеличением [76].

Гастродуоденоскопия

Индиго кармин — контрастный краситель, состоящий из синего красителя растительного происхождения (индиго) и красящего вещества красного цвета (кармин) [18]. В отличие от абсорбирующих красителей не поглощается слизистой оболочкой, а накапливается в щелях и углублениях слизистой оболочки, между эпителиоцитами. Делает видимыми маленькие или плоские дефекты и нарушения архитектоники слизистой оболочки, особенно когда используется эндоскоп с увеличением или с высокой разрешающей способностью. В желудке применяется для обнаружения раннего рака [31], в том числе ПБ стадии по японской классификации [36], наиболее трудной для диагностики. В двенадцатиперстной кишке используется для обнаружения атрофии ворсинок у пациентов с подозрением на целиакию [74]. Наряду с метиленовым синим, применяется для исключения рака большого дуоденального сосочка [84]. Во всех случаях используют 0,1 — 0,5% раствор индиго кармина, который распыляют непосредственно на слизистую оболочку через катетер, либо больной принимает его перед исследованием в виде капсулы. Для определения границ распространения рака желудка краситель может вводиться внутриаортально [34].

Применение *метиленового синего* в чистом виде при осмотре желудка ограничено диагностикой кишечной метаплазии. В результате поглощения красителя метаплазированными по кишечному типу клетками эпителия, метод имеет чувствительность 80 — 98% и специфичность 89 — 99% в обнаружении кишечной метаплазии [19, 81]. В двенадцатиперстной кишке используется для определения локализации малого дуоденального сосочка при *pancreas divisum* — врожденной аномалии, вызванной несращением вентрального и дорсального панкреатических протоков в процессе внутриутробного развития. Для диагностики и лечения данной патологии необходимо проведение эндоскопической ретроградной холангиопанкреатографии. Метиленовым синим окрашивают слизистую непосредственно в месте предполагаемой локализации малого сосочка [62].

Реактивный краситель *конго красный* является рН-индикатором, который при контакте с кислотой изменяет свой цвет с красного до темно синего или черного. Впервые применен S. Okuda с соавторами еще в 1966 году [59]. Самостоятельно используется для определения кислотопродуцирующих зон желудка и выявления больных атрофическим фундальным гастритом. Методика заключается в окрашивании слизистой оболочки желудка смесью из 15 мл 5% раствора бикарбоната натрия и 35 мл 0,3% раствора конго красного. Остаток красителя тщательно аспирируется. Одновременно внутривенно вводят пентагастрин для стимуляции желудочной секреции. Спустя 5 минут оценивается результат. По итогам исследования метод показал высокую чувствительность (100%) и специфичность (96%) при хорошей переносимости [85]. Для выявления

кислотопродуцирующих зон желудка у больных после ваготомии возможно поведение хромоскопии с конго красным в более простом варианте [79]: аспирировав все содержимое желудка, 0,3% раствор конго красного распыляется на слизистую оболочку, после чего оценивается результат. Эндоскопическое интраоперационное окрашивание конго красным — эффективный способ определения полноценности выполненной селективной проксимальной ваготомии. В результате проведенных исследований частота рецидива язвенной болезни была ниже, если операция сопровождалась хромоэндоскопией [61].

Методика совместного использования метиленового синего и конго красного впервые описана М. Tatsuta с соавторами [82]. Это и последующие исследования показали высокую эффективность такого окрашивания в диагностике раннего рака желудка [33, 83]. Сначала слизистую оболочку окрашивают конго красным для выявления очагов атрофии. Нанесенный затем метиленовый синий окрашивает участки кишечной метаплазии. При этом ранний рак желудка выделяется «осветленными» островками, которые не накапливают ни тот, ни другой краситель [33].

Колоноскопия

Колоректальный рак находится на четвертом месте в структуре смертности онкобольных в Японии [35], занимает третье место по заболеваемости и первое по смертности среди онкологических заболеваний в США [2]. При этом около 75% заболевших не относятся к группе риска [90]. Считается, что большинство раковых поражений развивается в аденоматозных полипах [77], а их удаление значительно снижает заболеваемость [53, 91]. Однако, до 27% малых аденом может быть пропущено во время исследования [68]. Наибольшие трудности вызывает диагностика, так называемых «плоских аденом Kugamoto» [48], а также впервые описанных тем же автором год спустя — «вдавленных аденом», [47]. Плоские аденомы эндоскопически определяются как относящиеся к слизистой оболочке возвышения с плоской или слегка округлой поверхностью, имеющие высоту менее половины диаметра. Для их выявления эффективным методом является окрашивание с *индиго кармином*. Используя этот метод, авторы проспективного рандомизированного исследования обнаружили ранний рак в 14% плоских аденом, и в 8% полипов. С увеличением размера образований растет вероятность обнаружения рака (29% в плоских и 75% во вдавленных аденомах) [67]. Несколько исследований подтверждают высокую частоту (до 43%) дисплазии и раннего рака в плоских аденомах [38, 45, 80], а также подчеркивают трудность их обнаружения и необходимость хромоскопии с индиго кармином в сочетании осмотра эндоскопом с увеличением [42]. Индиго кармин применяют и для выявления аденом в колоректальных полипах размером менее 5 мм. Проведенные исследования показывают, что 40-60% таких полипов являются аденоматозными [3]. Хромоскопия устраняет необходимость биопсии, а также удаления всех обнаруженных малых полипов. В многоцентровом исследовании, проведенном в США с применением эндоскопа с высокой разрешающей способностью, но не имеющего увеличения, чувствительность обнаружения аденоматозных полипов после окрашивания 0,8% раствором индиго кармина составила 90% [17]. Хромоскопия оказалась полезна и при контроле за больными неспецифическим язвенным колитом [4], а использование случайных биопсий не оправдало себя [20]. Совместное использование хромоскопии и эндоскопов с увеличением позволило создать классификацию возможных изменений, которая постоянно совершенствуется и уже хорошо коррелирует с результатами гистологических исследований [21]. Это же привело к открытию, так называемых аберрантных крипт слизистой оболочки толстой кишки [5] роль которых в канцерогенезе еще не изучена [1]. Окрашивание индиго кармином может проводиться через стандартный катетер, причем некоторые авторы окрашивают не только подозрительные участки слизистой, но и всю слизистую оболочку толстой кишки для исключения сочетанных повреждений. Краситель наносится в количестве до 100 мл при извлечении эндоскопа из толстой кишки с последующим повторным осмотром [8]. Другим способом окрашивания является прием больным капсулы с индиго кармином за несколько часов до осмотра [51]. Для дифференциальной диагностики гиперпластических и аденоматозных полипов толстой кишки Т. Капатоги с соавторами с 1990 года применяет способ окрашивания «под давлением». Через

катетер, расположенный близко к поверхности полипа под давлением подается 0,2% раствор индиго кармина. Аденоматозный полип, в отличие от гиперпластического, проявляет себя капиллярным кровотечением на поверхности полипа. Чувствительность и специфичность этого метода составили 97,9 и 96,6 процентов соответственно [40]. Отмечается улучшение визуализации патологических очагов — применение иммерсионной хромоскопии в водной среде [37].

Эндоскопическая маркировка

Интраоперационная идентификация патологического очага, обнаруженного в ходе эндоскопии часто бывает затрудненной. К повреждениям, которые трудно обнаружить при осмотре, пальпации во время лапаротомии или лапароскопии, относятся плоские, небольших размеров опухоли, места полипэктомии или эндоскопических резекций слизистой, сосудистые пороки развития, язвы Дьюлафау. Для предоперационной маркировки и эндоскопического наблюдения за патологическим очагом используется метод эндоскопической маркировки, при котором в стенку органа вводится красящее вещество [22]. Метод получил свое развитие сразу же после первых успешных попыток введения красителя в стенку желудка под контролем гастроскопа [60]. Тогда же К. Опо с соавторами рекомендовал использовать с этой целью индийские чернила в количестве 0,5-1,0 мл. С 1975 года стали применять эндоскопическую маркировку поврежденной толстой кишки [65]. Метод оказался полезен и для маркировки уровня резекции желудка у онкобольных [69, 86]. В настоящий момент известно много красителей, применяемых для маркировки. В экспериментальном исследовании, проведенном на собаках, сравнивали индийские чернила, метиленовый синий, индиго кармин, толуидин, лимфазурин, гематоксилин, эозин и индоцианин зеленый. Все красители уступали индийским чернилам по безопасности, эффективности и простоте использования [28]. В проспективном исследовании авторы использовали маркировку индийскими чернилами области пищевода-желудочного перехода у больных ПБ. Спустя 36 месяцев во всех случаях отмечали наличие метки [72]. Максимальный срок наблюдения, когда сохранялась маркировка индийскими чернилами, составил 15 лет [27]. Эффект индийских чернил основан на очищенной саже, которая наряду с водой, глицерином и сорбентом входят в состав промышленного раствора, перед использованием требующего разведения 1:100 [22, 24]. При маркировке укол производится под острым углом к поверхности слизистой оболочки во избежание введения раствора за пределы органа. Рекомендуемый объем красителя — составляет 0,2-0,5 мл [22].

Необходимо помнить и о возможных осложнениях хромоэндоскопии. Например, известно, что биологически инертное вещество — индиго кармин может приводить к анафилактическому шоку при парентеральном введении [56] или увеличению артериального давления [57]. Тяжелые аллергические реакции после применения раствора Люголя возможны у людей с повышенной чувствительностью к йоду. Некоторые авторы отмечают у половины больных изжогу и бронхоспазм после этого красителя [76]. Н. Kondo с соавторами для предупреждения этих осложнений рекомендуют после раствора Люголя использовать 20 мл 5% раствора тиосульфата натрия [44]. Метиленовый синий относится к безопасным красителям, однако больных следует предупреждать о возможном окрашивании мочи в зеленый цвет, что может отмечаться в течение суток. Слишком активная водная ирригация при удалении красителя со слизистой может вызвать у больного рвоту [12]. В литературе описаны тяжелые осложнения эндоскопической маркировки, возникающие при несоблюдении технологии: некроз стенки кишки, асептический абсцесс, ограниченный перитонит с микроперфорацией, флегмона желудка [15, 30, 49, 64].

Несмотря на очевидные успехи хромоскопии, существует много критиков этой методики. Об этом говорят результаты опроса членов редакционного совета журнала *Gastrointestinal Endoscopy*, издаваемого американской ассоциацией эндоскопии пищеварительного тракта [87]. Большинство ученых признались, что в своей практике пользуются хромоскопией не чаще одного раза в месяц. Доктор Ganc заявил, что и без применения красителей качество осмотра остается очень высоким. Он считает, что квалифицированный эндоскопист отличает гиперпластический полип от аденоматозного и так, а неквалифицированный не сможет этого сделать и после окрашивания. Только Ogoshi применяет окрашивание в 30% случаях для диа-

гностики пищевода Барретта и раннего рака пищевода, желудка и кишечника. Пользуется при этом всеми описанными красителями, тогда как остальные респонденты применяют лишь раствор Люголя и метиленовый синий. Действительно, хромокопия является популярной методикой именно в Японии, тогда как в США и, особенно, в Европе к ней относятся скептически. Успехи ученых страны восходящего солнца во многом обусловлены эндоскопами с высокой разрешающей способностью и возможностью многократного увеличения, которыми они уже пользуются много лет. Это необходимо учитывать при ознакомлении с результатами проведенных исследований. Отсутствие стандартизированной техники окрашивания часто не позволяет сравнивать результаты, полученные разными авторами. Некоторые авторы подвергают сомнению эффективность хромокопии при осмотре язвенных дефектах, считая, что применение красителей может привести в замешательство неопытного эндоскописта [66]. Иногда авторы жалуются на увеличение продолжительности исследования с применением хромокопии [73]. Однако, несмотря на имеющиеся недостатки в эндоскопии без или с хромокопией, нельзя полагаться лишь на результаты биопсии, как считают некоторые наши терапевты и гастроэнтерологи. Многочисленные исследования показывают, что при биопсии могут пропускаться раковые клетки [70], а повреждение фрагмента слизистой оболочки, вызванное биопсией, в том числе и горячими щипцами [40], приводит к искажению гистологической картины. Поэтому только эндоскопический мониторинг с повторными биопсиями является наиболее информативным и эффективным в выявлении ранних раков желудочно-кишечного тракта.

Среди всех развивающихся технологий в эндоскопии, хромокопия является самой доступной как для клинического применения, так и для научных исследований. Она отличается простотой выполнения и не требует дополнительного оборудования. Хромокопия, безусловно, улучшает качество эндоскопического исследования, у которого появляются возможности, не доступные ранее. Ценность ее многократно увеличивается при применении видеоэндоскопов с высокой разрешающей способностью и увеличением. Не все пациенты требуют окрашивания. Однако в случаях, когда хромокопия может быть полезна, эндоскопист должен её выполнять имея соответствующую подготовку.

Литература

- Adler D.G., Gostout C.J., Sorbi D. et al. (2002) Endoscopic identification and quantification of aberrant crypt foci in the human colon. *Gastrointest Endosc.* Vol.56; 5: 657-662
- American Cancer Society. (1996) Cancer facts and figures. Atlanta American Cancer Society, publication № 5008 — 96
- Axelrad A.M., Fleischer D.E., Geller A.J. et al. (1996) High-resolution chromoendoscopy for the diagnosis of diminutive colorectal polyps: implications for colon cancer screening. *Gastroenterology.* Vol.110; 4: 1253-1258
- Baldassano R.N., Lichtenstein G.R. (1997) The New Endoscopy of Ulcerative Colitis. *Gastrointest Endosc.* Vol. 46; 5: 468-471
- Bird R.P. (1987) Observation and quantification of aberrant crypts in the murine colon treated with a colon carcinogen: preliminary findings. *Cancer Lett.* Vol.37: 147-151
- Blot W.J., Devesa S.S., Kneller R.W., Framumeni J.F. (1991) Rising incidence of adenocarcinoma of the esophagus and gastric cardia. *JAMA.* Vol.265: 1287-1289
- Breyer H.P., de Barros S.G.S., Maguilnik I., Edelweiss M.I. (2003) Does methylene blue detect intestinal metaplasia in Barrett's esophagus? *Gastrointest Endosc.* Vol.57; 4: 505-509
- Brooker J.C., Saunders B.P., Shah S.G. et al. (2002) Total colonic dye-spray increases the detection of diminutive adenomas during routine colonoscopy: A randomized controlled trial. *Gastrointest Endosc.* Vol.56; 3: 333-338
- Burdick S., Dykes C.M., Lindberg G. (2002) Utilization of chromoendoscopy to identify dysplasia in Barrett's esophagus. *Gastrointest Endosc.* Vol.55; 5: 1385
- Canto M.I., Setrakian S., Petras R.E. et al. (1996) Methylene blue selectively stains intestinal metaplasia in Barrett's esophagus. *Gastrointest Endosc.* Vol.44: 1-7
- Canto M.I., Setrakian S., Willis J. et al. (2000) Methylene blue-directed biopsies improve detection of intestinal metaplasia and dysplasia in Barrett's esophagus. *Gastrointest Endosc.* Vol.51; 5: 560-568
- Canto M.I., Yoshida T., Gossner L. (2002) Chromoscopy of Intestinal Metaplasia in Barrett's Esophagus. *Endoscopy.* Vol.34; 4: 330-336
- Cartier R. (1997) Practical colposcopy. Basel: Karger.
- Cartier R. (1979) The role of colposcopy in the diagnosis and treatment of dysplasias and intra-epithelial carcinomas of the uterine cervix. *Bull Cancer.* Vol.66: 447-454
- Coman E., Brandt L.J., Brenner S. et al. (1991) Fat necrosis and inflammatory pseudotumor due to endoscopic tattooing of the colon with India ink. *Gastrointest Endosc.* Vol.37: 65-68
- Dawsey S.M., Fleischer D.E., Wang G.Q. et al. (1998) Mucosal iodine staining improves endoscopic visualization of squamous dysplasia and squamous cell carcinoma of the esophagus in Linxian, China. *Cancer.* Vol.83: 220-231
- Eisen G.M., Kim C.Y., Fleischer D.E. et al. (2002) High-resolution chromoendoscopy for classifying colonic polyps: A multicenter study. *Gastrointest Endosc.* Vol.55; 6: 695-701
- Fennerty M.B. (1994) Tissue staining. *Gastrointest Endosc Clin N Am.* Vol.4: 297-311
- Fennerty M.B., Sampliner R.E., McGee D.L. et al. (1992) Intestinal metaplasia of the stomach. Identification by a selective mucosal staining technique. *Gastrointest Endosc.* Vol.38: 696-698
- Fleischer D.E. (1999) Chromoendoscopy and magnification endoscopy in the colon. *Gastrointestinal Endosc.* Vol.49; 3; Part 2: 45
- Fujiya M.Y., Nomura S.M., Maemoto A. et al. (2002) Minute findings by magnifying colonoscopy are useful for the evaluation of ulcerative colitis. *Gastrointest Endosc.* Vol.56; 4: 535-542
- Ginsberg G.G., Barkun A.N., Bosco J.J. et al. (2002) Endoscopic tattooing. *Gastrointest Endosc.* Vol. 55; 7; Part 1: 811-815
- Gossner L., May A., Stolte M., Ell C. (2002) Methylene blue staining for the detection of dysplasia or mucosal cancer in Barrett's esophagus: A prospective trial. *Gastrointest Endosc.* Vol.55, 5: W.1383
- Gottfried P.N., Clary E., Lawson D.C. et al. (2000) Safety and efficacy of India ink and indocyanine green as colonic tattooing agents. *Gastrointest Endosc.* Vol.51: 438-442
- Guelrud M., Herrera I. (1998) Acetic acid improves identification of remnant islands of Barrett's epithelium after endoscopic therapy. *Gastrointest Endosc.* Vol.47: 512-515
- Guelrud M., Herrera I., Essenfeld H., Castro J. (2001) Enhanced magnification endoscopy: A new technique to identify specialized intestinal metaplasia in Barrett's esophagus. *Gastrointest Endosc.* Vol.53; 6: 559-565
- Hammond D.C., Lane F.R., Mackeigan J.M., Passinaut W.J. (1993) Endoscopic tattooing of the colon: clinical experience. *Am Surg.* Vol.59: 205-210
- Hammond D.C., Lane F.R., Welk R.A. et al. (1989) Endoscopic tattooing of the colon: an experimental study. *Am Surg.* Vol.55: 457-461
- Hix W.R., Wilson W.R. (1987) Toluidine blue staining of the esophagus: a useful adjunct in the panendoscopic evaluation of patients with squamous cell carcinoma of the head and neck. *Arch Otolaryngol Head Neck Surg.* Vol.113: 864-865
- Horning D., Kuhn J., Stadelmann O. et al. (1983) Phlegmonous gastritis after India ink marking. *Endoscopy.* Vol.15: 266-269
- Ida K., Hashimoto Y., Takeda S. et al. (1975) Endoscopic diagnosis of gastric cancer with dye scattering. *Am J Gastroenterol.* Vol.63: 316-320
- Ida K., Misaki J., Kohli Y., Kawai K. (1972) Fundamental studies on the dye scattering method for endoscopy. *Jpn J Gastroenterol Endosc.* Vol.14: 261-266
- Iishi H., Tatsuta M., Okuda S. (1988) Diagnosis of simultaneous multiple gastric cancers by the endoscopic congo red-methylene blue test. *Endoscopy.* Vol.20: 78-82
- Ikeda K., Sannohe Y., Araki S., Inutsuka S. (1982) Intra-arterial dye method with vasomotors (PIAD method) applied for the endoscopic diagnosis of gastric cancer and the side effects of indigo carmine. *Endoscopy.* Vol.14: 119-123
- Japan Health and Welfare Statistics Association. (1998) *Jpn J Health Welfare Stat.* Vol.45: 9
- Japanese Gastric Cancer Association. (1998) Japanese Classification of Gastric Carcinoma — 2nd English Edition. *Gastric Cancer.* Vol.1: 10-24
- Jaramillo E., Slezak P., Watanabe M., Rubio C. (1994) Endoscopic detection and complete removal of a micro-invasive carcinoma present in a flat colonic adenoma. *Gastrointest Endosc.* Vol.40: 369-371
- Jaramillo E., Watanabe M., Slezak P., Rubio C. (1995) Flat neoplastic lesions of the colon and rectum detected by high-resolution video endoscopy and chromoscopy. *Gastrointest Endosc.* Vol.42: 114-122
- Jobson B., Goenka P., Manalo G., Thomas E. (1999) Methylene blue staining for intestinal metaplasia in Barrett's esophagus-is it as good as we think? *Gastrointest Endosc.* Vol.49: AB15
- Kanamori T., Itoh M., Yokoyama Y., Takeuchi T. (1996) Endoscopic and clinicopathologic evaluation of four cases of minute flat invasive colorectal carcinoma. *Gastrointest Endosc.* Vol.44: 75-79
- Kiesslich R., Hahn M., Herrmann G., Jung M. (2001) Screening for specialized columnar epithelium with methylene blue:

- chromoendoscopy in patients with Barrett's esophagus and a normal control group. *Gastrointest Endosc.* Vol.53: 47-52
42. Kim C.Y., Fleischer D.E. (1997) Colonic chromoscopy: a new perspective on polyps and flat adenomas. *Gastrointest Endosc Clin N Am.* Vol.7: 423-437
 43. Kim S.L., Waring J.P., Spechler S.J. et al. (1994) Diagnostic inconsistencies in Barrett's esophagus: Department of Veterans Affairs Gastroesophageal Reflux Study Group. *Gastroenterology.* Vol.107: 945-949
 44. Kondo H., Fukuda H., Ono H. et al. (2001) Sodium thiosulfate solution spray for relief of irritation caused by Lugol's stain in chromoendoscopy. *Gastrointest Endosc.* Vol.53; 2: 199-202
 45. Kudo S. (1993) Endoscopic mucosal resection of flat and depressed types of early colorectal cancer. *Endoscopy.* Vol.25: 455-461
 46. Kudo S., Tamura S., Nakajima T. et al. (1996) Diagnosis of colorectal tumorous lesions by magnifying endoscopy. *Gastrointest Endosc.* Vol.44: 8-14
 47. Kuramoto S., Ihara O., Sakai S. et al. (1990) Depressed adenoma in the large intestine. *Dis Colon Rectum.* Vol.33: 108-112
 48. Kuramoto S., Oohara T. (1989) Flat early cancers of the large intestine. *Cancer.* Vol.64; №4: 950-955
 49. Lightdale C.J. (1991) India ink colonic tattoo: blots on the record. *Gastrointest Endosc.* Vol.37: 99-100
 50. Meyer V., Burtin P., Bour B., et al. (1997) Endoscopic detection of early esophageal cancer in a high-risk population: does Lugol staining improve videoendoscopy? *Gastrointest Endosc.* Vol.45: 480-484
 51. Mitooka H., Fujimori T., Maeda S., Nagasako K. (1995) Minute flat depressed neoplastic lesions of the colon detected by contrast chromoscopy using an indigo carmine capsule. *Gastrointest Endosc.* Vol.41; 5: 453-459
 52. Morales T.G., Bhattacharyya A., Camargo E. et al. (1998) Methylene blue staining for intestinal metaplasia of the gastric cardia with follow-up for dysplasia. *Gastrointest Endosc.* Vol. 48; 1: 26-31
 53. Muller A.D., Sonnenberg A. (1995) Prevention of colorectal cancer by flexible endoscopy and polypectomy. A case-control study of 32,702 veterans. *Ann Intern Med.* Vol.123: 904-910
 54. Muto M., Hironaka S., Nakane M. et al. (2002) Association of multiple Lugol-voiding lesions with synchronous and metachronous esophageal squamous cell carcinoma in patients with head and neck cancer. *Gastrointest Endosc.* Vol.56; 4: 517-521
 55. Nabeya K., Hanaoka T., Onozawa T. et al. (1990) Early diagnosis of esophageal cancer. *Hepatogastroenterology.* Vol.37: 368-370
 56. Naitoh J., Fox B.M. (1994) Severe hypotension, bronchospasm, and urticaria from intravenous indigo carmine. *Urology.* Vol.44; 2: 271-272
 57. Ng T.Y., Datta T.D., Kirimli B.I. (1976) Reaction to indigo carmine. *J Urol.* Vol.116; 1: 132-133
 58. O'Connor J.B., Falk G.W., Richter J.E. (1999) The incidence of adenocarcinoma and dysplasia in Barrett's esophagus: report on the Cleveland Clinic Barrett's esophagus registry. *Am J Gastroenterol.* Vol.94: 2037-2042
 59. Okuda S., Saegusa T., Ito T. et al. (1966) An endoscopic method to investigate the gastric acid secretion. *Proceedings of the First Congress of the International Society of Endoscopy.* Tokyo Hitachi Printing: 221-226
 60. Ono K., Watanaka N., Kumagaya T. et al. (1966) Staining of local lymph nodes by submucosal injection of a dye in the periphery of gastric and rectal cancer. *Stomach Intestine.* Vol.1: 975-979
 61. Papiela T., Turczynowski W., Karcx D. et al. (1993) Long-term results of highly selective vagotomy in the treatment of duodenal ulcer patients using the intra-operative endoscopic congo red test to identify the parietal cell antrum-corpus borderline. *Hepatogastroenterology.* Vol.40:267-271
 62. Park S.H., de Bellis M., McHenry L. et al. (2003) Use of methylene blue to identify the minor papilla or its orifice in patients with pancreas divisum. *Gastrointest Endosc.* Vol.57; 3: 358-363
 63. Park S.H., Lee T.K., Kim J.I. et al. (2002) Comparison of iodine directed biopsies and conventional biopsies in the detection of intestinal metaplasia in Barrett's esophagus. *Gastrointest Endosc.* Vol.55; 5: W1391
 64. Park S.I., Genta R.S., Romero D.P., Weesner R.E. (1991) Colonic abscess and focal peritonitis secondary to India ink tattooing of the colon. *Gastrointest Endosc.* Vol.37: 68-71
 65. Ponsky J.L., King J.F. (1975) Endoscopic marking of colonic lesions. *Gastrointest Endosc.* Vol.22: 42-43
 66. Rath H.C., Ratiu N., Hammond A. et al. (2002) Effect of chromoendoscopy on the classification of dignity of gastric ulcers. *Gastrointest. Endosc.* Vol. 55; 5: M.1871
 67. Rembacken B.J., Fujii T., Cairns A. et al. (2000) Flat and depressed colonic neoplasms: A prospective study of 1000 colonoscopies in the United Kingdom. *Lancet.* Vol.335: 1211-1214
 68. Rex D.K., Cutler C.S., Lemmel G.T. et al. (1997) Colonoscopic miss rates of adenomas determined by back-to-back colonoscopies. *Gastroenterology.* Vol.112: 24-28
 69. Rosch W. (1979) Contribution of gastroscopy to early diagnosis and treatment of gastric carcinoma. *J Cancer Res Clin Oncol.* Vol.93: 1-6
 70. Seifert E., Elster K. (1972) Endoskopische poly-pektomie am magen. *Dtsch Med Wochenschr.* Vol.97: 1199-1203
 71. Seitz J.F., Monges G., Navarro P., et al. (1990) Endoscopic detection of dysplasia and early esophageal cancer: results of a prospective study with toluidine blue vital staining in 100 tobacco and alcohol abusers. *Gastroenterol Clin Biol.* Vol.14: 15-21
 72. Shaffer R.T., Francis J.M., Carrougher J.G. et al. (1998) India ink tattooing in the esophagus. *Gastrointest Endosc.* Vol.47: 257-262
 73. Shim C. S. (1999) Staining in Gastrointestinal Endoscopy: Clinical Application and Limitations. *Endoscopy.* Vol.31; 6: 487-496
 74. Siegel L.M., Stevens P.D., Lightdale C.J. et al. (1997) Combined magnification endoscopy with chromoendoscopy in the evaluation of patients with suspected malabsorption. *Gastrointest Endosc.* Vol.46: 226-230
 75. Spechler S.J. (1994) Barrett's esophagus. *Gastroenterologist.* Vol.2: 273-284
 76. Stevens P., Lightdale C., Green P. et al. (1994) Combined magnification endoscopy with chromoendoscopy for the evaluation of Barrett's esophagus. *Gastrointest Endosc.* Vol.40; 6: 747-749
 77. Stryker S.J., Wolff B.G., Culp C.E. et al. (1987) Natural history of untreated colonic polyps. *Gastroenterology.* Vol.93: 1009-1013
 78. Sueoka N., Tabuchi M., Nishigaki H. et al. (2001) Magnification endoscopy with vital dye staining for detection of a minute focus of early adenocarcinoma in Barrett's esophagus [abstract]. *Gastrointest Endosc.* Vol.53: AB150
 79. Suzuki S., Suzuki H., Endo M. et al. (1973) Endoscopic dyeing method for early cancer and intestinal metaplasia of the stomach. *Endoscopy.* Vol.5: 124-127
 80. Tada S., Iida M., Matsumoto T. et al. (1995) Small flat cancer of the rectum: clinicopathologic and endoscopic features. *Gastrointest Endosc.* Vol.42: 109-113
 81. Tatsuta M., Lishi H., Ichii M., et al. (1985) Chromoendoscopic observations on extension and development of fundal gastritis and intestinal metaplasia. *Gastroenterology.* Vol.88: 70-74
 82. Tatsuta M., Okuda S., Tamura H., Taniguchi H. (1982) Endoscopic diagnosis of early gastric cancer by the endoscopic Congo red-methylene blue test. *Cancer.* Vol.50: 2956-2960
 83. Tatsuta M., Okuda S., Taniguchi H. (1983) Diagnosis of minute cancers by the endoscopic Congo red-methylene blue test. *Endoscopy.* Vol.15: 252-256
 84. Taxier M., Sivak M.V., Cooperman A. (1979) Villous adenoma of the major duodenal papilla. *Gastrointest Endosc.* Vol.25: 155-156
 85. Toth E., Sjolund K., Thorsson O., Thorlacius H. (2002) Evaluation of gastric acid secretion at endoscopy with a modified Congo red test. *Gastrointest Endosc.* Vol.56; 2: 254-259
 86. Waldman D., Oehlert W. (1978) The intramural injection of indian ink — a useful method for preoperative marking of the gastrointestinal wall. *Endoscopy.* Vol.10: 141-145
 87. Waye J.D., Ganc A.J., Khelifa H.B. et al. (2002) Chromoscopy and zoom colonoscopy. *Gastrointest Endosc.* Vol.55; 6: 765
 88. Weerth A.D., Brand B., Fritscher-Ravens A., et al. (2001) High resolution zoom endoscopy combined with vital staining for improved accurate detection of dysplasia in Barrett's mucosa — preliminary results from an ongoing study [abstract]. *Gastrointest Endosc.* Vol.53: AB160
 89. Weinstein W.M., Ippoliti A.F. (1996) The diagnosis of Barrett's esophagus: goblets, goblets, goblets. *Gastrointest Endosc.* Vol.44: 91-94
 90. Winawer S., Fletcher R., Miller L., et al. (1997) American Cancer Society guidelines for screening and surveillance for early detection of colorectal polyps and cancer. *CA Cancer J Clin.* Vol.47: 154-160
 91. Winawer S.J., Zauber A.G., Ho M.N., et al. (1993) Prevention of colorectal cancer by colonoscopic polypectomy. The National Polyp Study Workgroup. *N Engl J Med.* Vol.329: 1977-1781
 92. Wo J. M., Ray M. B., Mayfield-Stokes S. et al. (2001) Comparison of methylene blue-directed biopsies and conventional biopsies in the detection of intestinal metaplasia and dysplasia in Barrett's esophagus: A preliminary study. *Gastrointest Endosc.* Vol.54; 3: 294-301
 93. Woolf G.M., Riddell R.H., Irvine E.J., Hunt R.H. (1989) A study to examine agreement between endoscopy and histology for the diagnosis of columnar lined (Barrett's) esophagus. *Gastrointest Endosc.* Vol.35: 541-544
 94. Yamakawa K., Naito S., Kanai J. (1966) Superficial staining of gastric lesions by fiberscopy. *Proceedings of the first Congress of the International Society of Endoscopy.* Tokyo: 586-590
 95. Yokoyama A., Ohmori T., Makuuchi H. et al. (1995) Successful screening for early esophageal cancer in alcoholics using endoscopy and mucosal iodine staining. *Cancer.* Vol.76: 928-934

СТАН ТА ПЕРСПЕКТИВИ РОЗВИТКУ ЕНДОСКОПІЧНОЇ СЛУЖБИ УКРАЇНИ

Тофан А.В.

Київ, МОЗ України, КМАПО ім. П.Л.Шупика

По даним центру медичної статистики МОЗ на 2002 рік в Україні функціонувало 1015 ендоскопічних відділень (кабінетів), в яких працювало 898 фізичних осіб лікарів ендоскопістів. Всього штатних посад 1313,25 з них зайнятих 1198,25; в тому числі в поліклініках 614 з них зайнятих 545,5. В ЦРЛ по штату 306,5 з них зайнятих 260,0.

Проатестовано тільки 567 (63,1%) ендоскопістів, з них 179 на вищу категорію, 212 — на першу і 176 мають другу категорію. У 331 ендоскопіста є сертифікат лікаря спеціаліста. Всі інші не атестовані в зв'язку з великою чергою на курси.

Це пояснюється тим, що в Україні працює тільки одна кафедра ендоскопії у Львові. В КМАПО на кафедрі онкології, в Харкові та Запоріжжі на кафедрах хірургії проводяться передатестаційні цикли з ендоскопії. Спеціалізація з ендоскопії проводиться лише в Києві і Львові.

Найбільша кількість кабінетів та відділень створена в Донецькій (90), Дніпропетровській (86), Харківській(70), Львівській (46), Луганській (53) і в м. Києві(61).

В областях з меншою кількістю населення кабінетів та відділень природно менше.

Зменшується загальна кількість діючих ендоскопів: так, в цілому по Україні в 1997 році їх було 3297, в 1999 році — 3163, в 2001 році — 2859, а в 2002 р. — 2806. Апарати, які ще функціонують, до 30% уже потребують капітального ремонту, а на кожний апарат іде приблизно від 1400 до 7000 доларів США.

Практично в усіх областях України накопичилась велика кількість фіброволоконних ендоскопів, що потребують капітального ремонту. Є пропозиція для Управління охорони здоров'я, обласних і міських держадміністрацій розробити плани комплексного ремонту ендоскопів. Це дозволить економити кошти за рахунок зменшення розцінок на ремонт значної кількості ендоскопів, тому що фірма, яка виконує ремонт, дає суттєві знижки при ремонті великих партій обладнання. Таку практику має і впроваджує з 1999 р. Управління охорони здоров'я Київської міської адміністрації (начальник Р.М.Макомела). Цей досвід треба використати і в інших регіонах країни.

Всього в Україні за 2002 рік виконано 1433615 ендоскопічних досліджень, з них 1258737 гастроскопій. Виконано 100234 лікувальних ендоскопій.

Із загального числа обстежень з взяттям матеріалу на цитоморфологічне дослідження, виконано 186329 ендоскопій, із них 127419 при ЕГДС, 12707 — при колоноскопії і 36481 — при бронхоскопії.

Вперше виявлено різних захворювань у 608264 пацієнта, з них при ЕГДС- у 515187, у 38507- при колоноскопії і у 42174 хворих — при бронхоскопії.

На жаль, ранній рак ШКТ та бронхів виявляється в невеликій кількості випадків. Є перспектива збільшення виявлення ранньої патології:- це включення ендоскопічних досліджень в профілактичні огляди і оснащення відеоендоскопами, за допомогою яких можна отримати значно більшу інформацію і застосовувати хромогастроскопію, яка в свою чергу збільшує діагностичну можливість ендоскопічної техніки.

У багатьох хірургічних клініках України створені і оснащені сучасним устаткуванням лапароскопічні операційні, в яких виконуються різноманітні оперативні втручання при патології жовчного міхура, органів ШКТ, при генітальній патології.

В деяких хірургічних клініках виконуються малоінвазивні оперативні втручання при захворюванні нирок і сечового міхура, при травмі головного мозку.

Провідними в цих сучасних напрямках медицини є: Київський інститут хірургії та трансплантології, Головний військовий шпиталь МО України, Національний медичний університет ім Богомольця, Одеський медичний університет, Дніпропетровський діагностичний центр, Рівненський лікувально-діагностичний центр та інші медичні заклади країни.

Вкрай незадовільна забезпеченість ендоскопічних відділень (кабінетів) областей, міст та районів України, які виконують ургентну службу, апаратурою та інструментами для діагностики і лікування гострих кровотеч із органів шлунково-кишкового тракту і легень. З усіх медичних установ України лише одна 16 лікарня м.Донецька забезпечена повним набором апаратури та інструментарію для кваліфікованої зупинки шлунково-кишкових кровотеч.

Наступна актуальна проблема в ендоскопії — це дезінфекція та стерилізація ендоскопів та інструментів до них.

Традиційна дезінфекція 70% спиртом малоефективна.

Згідно сучасних вимог, дезінфекцію необхідно здійснювати у розчинах, що забезпечують знищення вегетативних форм патогенних бактерій, а також вірусів, в тому числі поліовірусів. Для ендоскопів, призначених для проведення діагностичних та лікувальних ендоскопій трахеї і бронхів, режим дезінфекції має забезпечувати знищення також мікобактерій туберкульозу.

В 2002 році і в теперішній час в ендоскопічних відділеннях і кабінетах використовуються дезінфектанти, які затверджені Головним санітарним лікарем України.

Майже в усіх методичних вказівках рекомендується користуватися дезінфікуючими засобами одноразово. З цього приводу проведений аналіз по місту Києву показав, якщо користуватися одноразово сайдексом, то на рік для дезінфекції ендоскопів і інструментів потрібно 1 мільйон 770 тис. доларів, на корзолін — 607 тис. доларів. А в цілому по Україні скільки треба коштів?

Асоціації лікарів-ендоскопістів та дезінфекціоністів України в 1998 р. сумісно з Управлінням охорони здоров'я Київської міської адміністрації розробили та видали «Методичні вказівки щодо очищення, дезінфекції та стерилізації ендоскопів, а також медичного інструментарію до них», які було впроваджено в практику роботи ендоскопічних відділень та кабінетів м. Києва.

Треба зазначити, що обеззараження ендоскопів та інструментів до них найкраще виконувати за допомогою автоматичних миючих машин і, безумовно, кожне відділення та кабінет повинен мати таке обладнання. Та насправді, багато лікувальних установ не мають фінансової можливості придбати деззасоби, в зв'язку з чим не завжди проводиться кваліфікована дезінфекція та стерилізація, а це, в свою чергу, може призвести до розповсюдження небезпечних захворювань.

Залишається актуальною проблемою впровадження в практику лікувальних установ уніфікованої термінології з ендоскопії. В цьому плані Асоціація ендоскопістів України пропонує для впровадження в практику ендоскопічних відділень та кабінетів варіант малої стандартної термінології для подальшого її удосконалення разом з гастроентерологами, хірургами, терапевтами та патоморфологами.

Таким чином аналіз стану ендоскопічної служби в Україні показує, що основними проблемами є:

Література

1. Недостатнє матеріально-технічне забезпечення лікувально-діагностичних установ ендоскопічною апаратурою.
 2. Відсутність в Україні фірми, яка виконувала б капітальний ремонт ендоскопів фірми Олімпус, яких найбільше в Україні.
 3. В Україні функціонує тільки одна кафедра ендоскопії, що вкрай недостатньо для підвищення кваліфікації лікарів ендоскопістів.
 4. Найбільш болючою проблемою є те, що ургентні ендоскопічні кабінети і відділення не забезпечені необхідною апаратурою та інструментами для діагностики і зупинки гострих кровотеч.
 5. Велика дорожняча проведення дезінфекції та стерилізації ендоскопів та інструментів до них в зв'язку з тим, що по Гостам України багато затверджених дезінфектантів визначені тільки для одноразового використання.
- В зв'язку з цим першочерговими завданнями на мою думку і думку Асоціації ендоскопістів України є:
1. Виділення коштів для планового оновлення ендоскопічною апаратурою ендоскопічних відділень і кабінетів, в першу чергу ЦРЛ, а також планового капітального ремонту ендоскопів.
 2. Невідкладне забезпечення ургентних ендоскопічних відділень (кабінетів) сучасною апаратурою та інструментами для діагностики і зупинки гострих кровотеч із ШКТ і бронхів.
 3. Прискорення зміни Гостів України по сучасним дезінфікуючим засобам, затверджених МОЗ України, з метою визначення терміну придатності їх для багаторазового використання.
 4. Створити на базі КМАПО кафедру ендоскопії та мініінвазивної хірургії.
 5. Для покращення якості навчання лікарів ендоскопістів на курсах підвищення кваліфікації, виділити кошти на придбання відомої інформаційної та відеореєстраційної апаратури.

ПЕРСПЕКТИВЫ МНОГОКРАТНОГО ИСПОЛЬЗОВАНИЯ РАБОЧИХ РАСТВОРОВ НОВЫХ ДЕЗИНФИЦИРУЮЩИХ ПРЕПАРАТОВ КОРЗОЛЕКС® ЭКСТРА И КОРЗОЛЕКС® ПЛЮС ДЛЯ ДЕЗИНФЕКЦИИ ГИБКИХ ЭНДОСКОПОВ

Морозова Н.С.¹, Никишаев В.И.², Грицай И.М.³, Чабанный В.Н.⁴, Сабко В.Е.⁴

¹ Харьковская Медицинская академия последиplomного образования, ² Киевская городская клиническая больница скорой медицинской помощи, ³ Киевская городская дезинфекционная станция, ⁴ Центральная лаборатория Киевского витаминного завода.

С целью минимизации риска перекрестного инфицирования гибкий эндоскоп после каждой процедуры или перед ней должен быть подвержен стерилизации. Однако допускается проведение дезинфекции «высокого уровня», предусматривающей уничтожение всех вегетативных форм бактерий, вирусов, грибов, но не всегда спор. Возникающие при этом определенные объективные трудности диктуют необходимость разработки режимов дезинфекции эндоскопов, предусматривающих многократное использование дезинфицирующих растворов. Сведения по данным вопросам в литературе ограничиваются лишь краткими упоминаниями в рекомендациях зарубежных фирм — изготовителей дезинфицирующих препаратов. В этой связи в настоящей работе исследована возможность многократного использования рабочих растворов дезинфицирующих препаратов Корзолекс® плюс и Корзолекс® экстра [2, 3] производства фирмы БОДЕ Хеми ГмбХ и Ко.

Материалы и методы. Как известно, залогом успешного проведения процедуры дезинфекции является тщательная предварительная очистка (мытьё) эндоскопов и аксессуаров к ним [4, 5]. При разработке режимов дезинфекции на основе многократного использования препаратов в качестве моющего раствора использовали 1% раствор Бодедекс® форте производства фирмы Боде Хеми ГмбХ и Ко. (Германия) [1]. Бодедекс® форте — сильнодействующий жидкий очиститель для инструментов, растворяет остатки рентгеноконтрастных сред, лекарственных средств, кровь, белок, секреты, жиры и т.д.

Для дезинфекции использовались — 3% раствор Корзолекс® экстра и 3% раствор Корзолекс® плюс. Корзолекс® экстра — альдегидное дезинфицирующее средство, а Корзолекс® плюс — не содержащее альдегидов средство для дезинфекции гибких эндоскопов с сильным очищающим действием. Оба препарата имеют широкий спектр действия и отличную совместимость с материалами, из которых изготовлены эндоскопы и аксессуары к ним.

Очистку и дезинфекцию гибких эндоскопов проводили согласно «Временных методических указаний по очистке, дезинфекции и стерилизации эндоскопов и инструментов к ним» Киев, 1999 г. Дезинфицирующие растворы использовали многократно в течение 7 дней. Очищающие растворы использовали однократно.

С целью контроля качества после каждой дезинфекции производились смывы с различных участков поверхности инструментов ватными тампонами, с последующими посевами в питательную среду (1% пептонная вода). Деконтаминацию каналов оценивали при посеве жидкой питательной среды (1% пептонная вода), пропущенной через канал инструмента. Учет результатов производили через 14 суток выдерживания посевов в термостате при температуре 30°C.

Проведено 3 серии исследований:

1. Предварительная очистка — 1 % -ный раствор Бодедекс® форте
Дезинфекция — 3 % -ный раствор Корзолекс® экстра, время экспозиции -15 мин.

Всего обработано 85 аппарата в течение 7 дней работы.

2. Предварительная очистка — 1 % -ный раствор Бодедекс® форте
Дезинфекция — 3 % -ный раствор Корзолекс® плюс, время экспозиции -15 мин.

Всего обработано 100 аппаратов в течение 7 дней работы.

3. Предварительная очистка — 1 % -ный раствор Корзолекс® плюс
Дезинфекция — 3 % -ный раствор Корзолекс® плюс, вре-

мя экспозиции -15 мин.

Всего обработано 100 аппарата в течение 7 дней работы.

Для защиты пациентов от возможного инфицирования после каждой обработки производили повторную дезинфекцию эндоскопов свежеприготовленным раствором другого дезинфектанта.

Для оценки динамики изменений концентрации действующих веществ препарата «Корзолекс® экстра»: глутарового альдегида (0,225%) и 1,6-дигидрокси-2,5-диоксагексана в растворах, многократно использованных для дезинфекции применяли высокоэффективную жидкостную хроматографию (ВЭЖХ). В ходе выполнения исследований были проанализированы 28 проб разведения препарата, модельные растворы глутарового диальдегида и ацетона. Пробы рабочих растворов препарата «Корзолекс® экстра» отбирались ежедневно на протяжении рабочей недели и после ультрафильтрации и разведения проводился анализ с помощью ВЭЖХ. Сравнивались контрольные рабочие растворы препарата и рабочие растворы препарата, в которых проводилась дезинфекция медицинских инструментов в отделении эндоскопии. Данные экспериментальных значений содержания альдегидов в образцах на основе параметров хроматограмм были параллельно обчитаны и сравнены.

Предварительно испытуемый раствор разводили в 10 раз дистиллированной водой и фильтровали через шприц-фильтр с размерами пор 0,2 мкм. Автосамплер хроматографа, в соответствии с разработанной программой управления инжектором, последовательно забирал в петлю из флакона с раствором образца 2 мкл, добавлял 8 мкл раствора 2,4-нитрофенилгидразина, перемешивал реакционную смесь (10 циклов) и, после инкубации в течение 5 минут, проводил инъекцию раствора в колонку. При использовании автоматизированной предколонной реакции точные аликвоты растворов индивидуальных альдегидов за короткое время (до 5 минут) реагируют с отмеренными порциями кислого раствора 2,4-динитрофенилгидразина. Растворы полученных гидразонов из петли инжектора наносятся на колонку.

Расчет концентрации проводился по встроенным в программу калибровочным графикам, полученным для стандартных растворов динитрофенилгидразиновых аддуктов глутарового альдегида. В качестве стандарта использовался 25% глутаровый диальдегид фирмы Acros Organics (Бельгия) (№ по каталогу 11998-0010).

Результаты исследования и их обсуждение. На ВЭЖХ-хроматограммах до 14 минуты в виде мажорных пиков с постоянным временем удерживания выходят: 2,4-динитрофенилгидразин (краситель) — на 3 минуте; динитрофенилгидразиновые производные альдегида на 6 минуте. На 12 минуте был идентифицирован аддукт глутарового диальдегида. Наличие ПАВ и стабилизаторов в препарате «Корзолекс® экстра» не повлияло на характерные времена удерживания производных глутарового диальдегида. На хроматограмме также нет дополнительных пиков, мешающих проведению количественного определения глутарового диальдегида.

В течение 5 дней недельного периода мониторинга растворов значимые изменения концентрации альдегидов не были выявлены.

Как следует из приведенных данных за 5-дневный интервал использования рабочих растворов препарата «Корзолекс® экстра» не произошло значимого падения концентрации основного действующего биологически активного вещества — глутарового диальдегида.

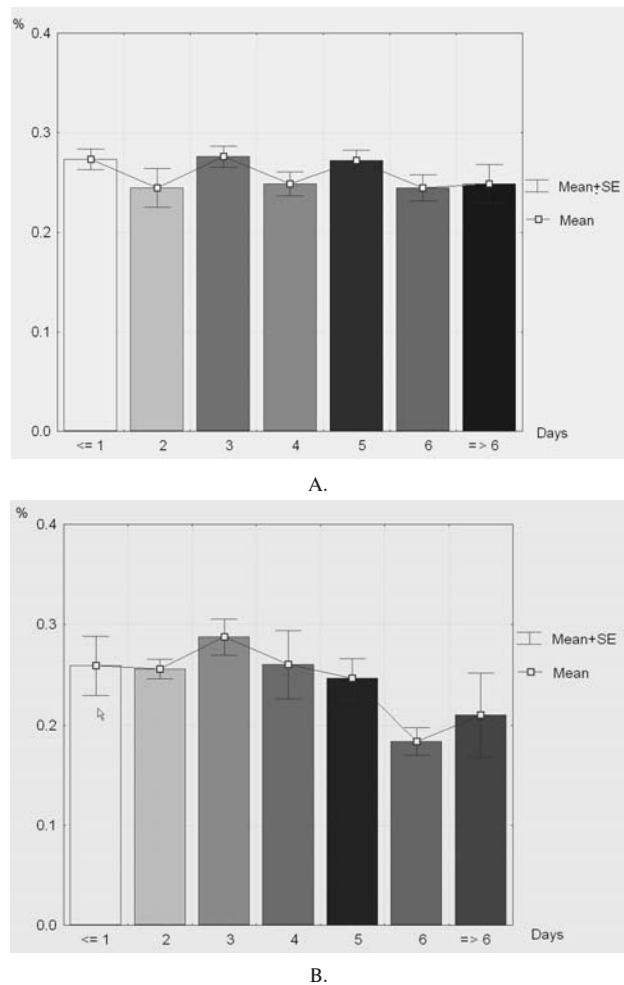


Рис.3. Динамика изменений концентрации глутарового диальдегида в растворах препарата «Корзолекс® экстра». А.- опыт; В — контроль.

Приведенные относительные значения концентраций альдегидов, как в контрольных, так и в опытных образцах препаратов начинают изменяться лишь к концу недели.

Изменения в содержании глутарового диальдегида связаны, вероятно, с температурной нестабильностью условий, неоднородностью раствора в месте забора проб, вариациями соотношений мономерной и полимерных форм глутарового диальдегида. Трехмерные графики зависимости оптического поглощения (в диапазоне от 190 до 900 нм) от времени ретардации демонстрируют эффективность применения светодиодного матричного детектора для идентификации аддуктов.

Приведенные исследования показали, что разработанный аналитический метод обладает высокой точностью определения концентрации альдегидов и пригоден для определения растворов с низкой концентраций глутарового диальдегида, в том числе, в многокомпонентных составах содержащих также поверхностно-активные вещества, красители, ингибиторы коррозии. Методика отличается высокой воспроизводимостью времен удерживания, а применение автоматизированной подготовки проб и дериватизации альдегидов позволили стандартизировать процедуру анализа.

Следовательно, данные, полученные методом ВЭЖХ, подтверждают заявленные (1,2) свойства стабильности дезинфицирующих растворов.

В результате бактериологических исследований смывов с разных поверхностей эндоскопов (285 аппаратов), дезинфекцию которых проводили в условиях многократного использования дезрастворов, стафилококки, синегнойные палочки и бактерии группы кишечные палочки не выявлены.

Как при хранении, так и при регулярном использовании рабочего раствора для дезинфекции медицинских инструмен-

тов альдегиды реагируют с остатками биоматериалов и окисляются кислородом. Альдегиды — один из наиболее реакционно-способных классов органических соединений. Поэтому представлялось важным оценить эксплуатационный расход активнейших компонентов дезинфицирующего раствора в условиях реальной нагрузки биозагрязнениями. Дезинфицирующий эффект низких концентраций альдегидов обусловлен межмолекулярным и внутримолекулярным сшиванием биополимеров, что приводит к блокированию ферментативных и матричных процессов и к гибели микроорганизмов. Очевидно, что стабильность растворов во времени зависит также и от динамики реагирования с органическими веществами, от температуры и окислации растворов.

Эффективность проведения ВЭЖХ-анализов комплексных составов дезинфицирующих средств зависит от чувствительности детектора, селективности регистрации компонентов и унификации серийных процессов подготовки проб. Разработка автоматизированной системы стандартной подготовки проб, адаптированной к задаче мониторинга стабильности рабочих разведений препарата «Корзолекс® экстра», — ключ к решению этих проблем. Для воспроизводимого и чувствительного детектирования альдегидов в многокомпонентной смеси было предложено предварительно проводить дериватизацию по альдегидной группе агентами, имеющими ярко выраженные хроматофорные свойства. Химическая станция (хроматограф) HP 1100 фирмы Хьюлетт-Паккард с диодно-матричным детектором позволяет с использованием стандартного программного обеспечения настроить и автоматизировать высокоточные процессы манипулирования образцами, включая предколонное разведение и дериватизацию образцов (on-line режим полуавтоматической подготовки проб с помощью программируемого автосамплера) и провести качественный и количественный анализ низких концентраций динитрофенилгидразиновых производных (окрашенные продукты реакции) глутарового диальдегида и 1,6-дигидрокси-2,5-диоксагексана. Гибкая интерактивная схема автоматической подготовки проб серийных образцов позволила оценить стабильность концентраций альдегид-содержащих компонент дезинфекционного препарата в течение рабочей недели.

В дальнейшем можно ожидать получение значительного экономического эффекта за счет рационального применения препаратов службами и организациями отечественного здравоохранения, фармацевтической промышленностью. Вместе с этим следует подчеркнуть, что выводы о возможности многократного применения дезинфицирующих рабочих растворов относятся только к исследованным в настоящей работе дезинфицирующим средствам Корзолекс® плюс и Корзолекс® экстра. Полученные результаты нельзя переносить на другие дезинфицирующие средства, независимо от их состава и назначения. В каждом конкретном случае требуются самостоятельные исследования.

Выводы:

1. Рабочие растворы препаратов Корзолекс® плюс и Корзолекс® экстра для дезинфекции можно использовать в течение 5-7 дней, обрабатывая за это время до 100 эндоскопов и аксессуаров к ним.

2. Обязательным условием многократного применения дезинфицирующих растворов является тщательная предварительная очистка эндоскопов и аксессуаров к ним.

3. Применение данных препаратов существенно снижает финансовые затраты на проведение качественной дезинфекции высокого уровня эндоскопов.

Литература.

1. Инструкция для медицинского застосування препарату: Бодедекс® форте (Bodedex® forte). Затверджено наказом МОЗ України від 30.03.01 р. №125.
2. Инструкция для медицинского застосування препарату: Корзолекс® экстра (Korsolex® extra). Затверджено наказом МОЗ України від 30.03.01 р. №125.
3. Инструкция для медицинского застосування препарату: Корзолекс® плюс (Korsolex® plus). Затверджено наказом МОЗ України від 30.03.01 р. №125.
4. Chaufour X., Deva A.K., Vickery K., Zou J., et al. Evaluation of disinfection and sterilization of reusable angioscopes with the duck hepatitis B model // Journal of vascular surgery.-1999.- №8. — P.277-280.
5. Martiny H., Krueger S. Die Rolle der Reinigung bei der Aufbereitung von Medizinprodukten // Zentralsterilisation.- 2002.- Suppl.2. -P.15-18.

СОВРЕМЕННЫЕ ПОДХОДЫ К ДИАГНОСТИКЕ ЗАБОЛЕВАНИЙ ПИЩЕВОДА, ЖЕЛУДКА И ДВЕНАДЦАТИПЕРСТНОЙ КИШКИ: ЖЕЛАТЕЛЬНАЯ ЭНДОСКОПИЧЕСКАЯ ТАКТИКА С ТОЧКИ ЗРЕНИЯ ТЕРАПЕВТА

Передерий В.Г., Ткач С.М.

Национальный медицинский университет им.А.А.Богомольца

Самым частым проявлением гастроэнтерологической патологии является диспепсия (боль или дискомфорт в эпигастрии, чувство переполнения после еды, вздутие живота, отрыжки, изжоги, тошнота, регургитация или аэрофагия), которая встречается в среднем у 20-40% взрослого населения развитых стран, причем половина всех случаев приходится на функциональную диспепсию [Knill-Jones R., 1991]. В США на диспепсические жалобы приходится около 10% всех консультаций врачей общей практики, а на лечение тратится не менее 1 миллиарда долларов в год [Talley N. et al., 1999]. В Западной Европе «диспепсия» является четвертым по частоте диагнозом, устанавливаемым врачами общей практики.

В Украине этот диагноз практически не ставится, хотя в МКБ 10-го пересмотра «Диспепсия» выделена в отдельный самостоятельный диагноз (рубрика K30). Все диспепсические симптомы в нашей стране трактуются как проявление структурных заболеваний желудка и/или 12-перстной кишки, в первую очередь — хронического гастрита, что является ошибочным представлением. По последним данным, практически у каждого 2-го пациента с диспепсией какие-либо эндоскопические изменения со стороны слизистой оболочки желудка отсутствуют, то есть в каждом 2-м случае диспепсия носит функциональный характер [Holtmann G., Talley N., 1999, 2000].

В Украине же, практически всем больным с симптомокомплексом диспепсии в качестве первичного диагноза ставится «хронический гастрит». Затем пациенту рекомендуют провести ЭГДС (которую он нередко ожидает достаточно долгое время) и только после этого назначают лечение. В большинстве случаев после ЭГДС пациент возвращается к лечащему врачу с тем же диагнозом «хронический гастрит», который во многих соответствующих формализованных эндоскопических заключениях уже набран типографским способом.

Практически никто из эндоскопистов в Украине при отсутствии видимых структурных изменений (язва желудка, подозрение на опухоль, полипы желудка) не проводит биопсию слизистой оболочки желудка для морфологического подтверждения хронического гастрита, наличия атрофии, метаплазии или дисплазии, инфекции *Helicobacter pylori* (Hр). Между тем, по современным международным представлениям, «хронический гастрит» — это понятие гистологическое, которое должно выставляться не эндоскопистом, не гастроэнтерологом, а, в первую очередь, патоморфологом. Эндоскопист же, если не проводится биопсия, должен выставлять только эндоскопический диагноз, например «эритематозная гастропатия» и другие заключения, применяемые в современной стандартной эндоскопической терминологии.

Неправильные подходы к ведению больных с диспепсией в Украине приводят к неправильной диагностике и в дальнейшем могут определять неправильную тактику лечения. Для того, чтобы назначать адекватное лечение, терапевт или гастроэнтеролог должен получить от эндоскописта и морфолога ту информацию, которая заложена в модифицированной Сиднейской (Хьюстонской) классификации гастритов, а именно: вид гастрита (атрофический, неатрофический), его пре-

имущественная локализация и распространенность (антральный, фундальный отделы или пангастрит), наличие метаплазии или дисплазии, вероятная причина.

Постановка диагноза «хронический гастрит» требует уточнения этиологии заболевания, в первую очередь — наличия основной причины гастрита — инфекции *H.pylori* и степени обсемененности, и соответствующего лечения. Основной эндоскопический метод экспресс-диагностики Hр — быстрый уреазный тест (CLO-тест), который должен выполняться всем больным с симптомокомплексом диспепсии и/или наличием эндоскопических изменений слизистой оболочки при отсутствии ограничений к его проведению (прием ингибиторов протонной помпы или H2-гистаминоблокаторов, антибиотиков, препаратов висмута). В настоящее время в Украине имеются коммерческие наборы для проведения CLO-теста и его себестоимость очень низкая. Чувствительность и специфичность CLO-теста превышает 90%, а его простота и быстрота проведения позволяет ставить диагноз Hр-инфицирования уже в эндоскопическом кабинете (в течение 5 минут-2-х часов).

Поскольку в настоящее время доказано, что Hр-инфекция при длительной персистенции приводит к атрофическому гастриту и предраковым изменениям, при морфологическом исследовании обязательно следует подтверждать ее наличие, определять степень выраженности и распространенность атрофии слизистой оболочки, наличия метапластических и диспластических изменений (в биоптатах из разных отделов желудка). Накопленные на сегодняшний день клинические и экспериментальные данные свидетельствуют о том, что удачная эрадикация Hр может сопровождаться регрессией атрофии и других морфологических изменений, то есть предупредить появление и развитие дистального рака желудка, привести к регрессии MALT-лимфомы желудка и в некоторых случаях — полипов желудка.

При постановке диагноза «диспепсия» больному в возрасте до 45 лет обычно проводится эмпирическое симптоматическое лечение антисекреторными или прокинетическими препаратами, либо проводится эрадикация Hр, что регламентируется соответствующими показаниями. Следует подчеркнуть, что эрадикация Hр-инфекции при функциональной диспепсии существенно менее эффективна по клиническим и микробиологическим критериям, чем при активном хроническом гастрите и дуодените.

О необходимости проведения множественной прицельной биопсии при язвах желудка лишней раз говорить не приходится. От ее результатов во многом зависит тактика лечения. К сожалению, следует констатировать факт, что нередко неправильно взятая единичная биопсия слизистой оболочки при язвах желудка может нанести больше вреда, чем пользы. При отсутствии атипичных изменений в единичном биоптате из краев язвы морфолог может сделать ошибочный вывод о ее доброкачественности, а гастроэнтеролог, соответственно, назначить консервативное лечение. Поэтому при наличии язвы желудка множественные биоптаты следует брать не только из краев язвы, но и из других отделов желудка, даже визуаль-

неизменных, с последующим их морфологическим изучением на предмет наличия атрофии, метаплазии или дисплазии. Для лучшего выявления подозрительных на дисплазию участков слизистой оболочки желательна рутинная эндоскопия сочетать с хромоскопией. Это тем более важно, что Украина относится к странам с высокой распространенностью рака желудка (находится на 2-м месте по частоте среди всех злокачественных опухолей). Заживление желудочной язвы обязательно должно подтверждаться при повторных динамических гастроскопиях. Любой «возврат клиники» после удачного заживления язвы желудка должен являться показанием для ФЭГДС. На наш взгляд, даже после полного заживления язвы желудка и отсутствии каких-либо тревожных симптомов, желательна в течение первых 6 месяцев выполнять контрольную ФЭГДС, особенно у пациентов с повышенным риском развития рака желудка.

Хорошо известно, что не менее 95% всех дуоденальных язв являются Нр-зависимыми. В таких случаях обычно проводят антихеликобактерную терапию (согласно рекомендациям Маастрихтского консенсуса 2-2000). При исчезновении симптоматики в таких случаях контрольную ФЭГДС для подтверждения заживления язвы можно не делать, а предпочтительнее проконтролировать эрадикацию Нр-инфекции с помощью неинвазивного теста (13С-мочевинный дыхательный тест). Отсутствие Нр через 4 недели после окончания лечения в подавляющем большинстве случаев означает вылечение дуоденальной язвы. Однако в 2-5% случаев язвы 12-перстной кишки могут иметь и другую этиологию, например — болезнь Крона, лимфому, целиакию, сифилис, прорастающая карцинома поджелудочной железы, синдром Золлингера-Эллисона и др., что точно можно установить только после морфологического изучения слизистой оболочки. В таких случаях также необходимо в обязательном порядке внимательно осматривать залуковичный отдел 12-перстной кишки и при наличии атрофических изменений (подозрение на целиакию) производить биопсию из ее нисходящего отдела.

Хорошо известно, что в последние годы в развитых странах существенно увеличилась частота ГЭРБ и ее осложнений. Явные эндоскопические изменения в виде эзофагита при ГЭРБ обнаруживаются менее чем в 50% случаев, поэтому в настоящее время выделена отдельная форма ГЭРБ — неэрозивная ГЭРБ (НЭРБ), которая в типичных случаях диагностируется на основании частых изжоги и данных рН-метрии. Установлено, что если эпизоды изжоги беспокоят часто (более 3 в неделю) и длительно (более 20 лет), риск возникновения аденокарциномы пищевода увеличивается в 15-16 раз (N. Lagegren et al., 1999). За последние 20 лет смертность от аденокарциномы пищевода в Западной Европе и Северной Америке возросла более чем в 2 раза. Во многом это связано с увеличением такого осложнения ГЭРБ как пищевод Баррета (цилиндрическая метаплазия пищевода), который рассматривается как пред-

раковое состояние и увеличивает риск развития рака пищевода в 50-100 раз. Хотя пищевод Баррета встречается у 20-40% больных с частыми изжогами и развивается в 10-15% случаях эндоскопически позитивной ГЭРБ, при рутинной ФЭГДС он диагностируется только в 0,5-2% случаев (Jankowski, 2000; Peters, 1999). По данным аутопсии, на каждый случай выявленного пищевода Баррета приходится 20 не выявленных. Между тем, диагноз пищевода Баррета в Украине практически не ставится. Хотя во многом это связано с низкой точностью диагностики пищевода Баррета при рутинной эндоскопии, следует полагать, что эндоскописты и гастроэнтерологи в Украине мало знакомы с этим осложнением ГЭРБ. При подозрении на пищевод Баррета эндоскопист должен применять специальные методики его выявления — хромоскопию с разными красителями, и забор биоптатов из подозрительных участков слизистой оболочки пищевода для последующего морфологического исследования. Новые возможности диагностики открывают специальные современные виды видеоэндоскопии, например эндоскопия с увеличением и др., однако пока соответствующие приборы в Украине отсутствуют.

Безусловно, для назначения адекватного лечения кислотозависимых расстройств, терапевту и гастроэнтерологу необходимо знать особенности кислотообразования в желудке конкретного больного. Основным методом оценки кислотообразования, «золотым стандартом» является интрагастральная рН-метрия. Одна из ее разновидностей — эндоскопическая рН-метрия, с помощью которой можно ориентировочно установить уровень рН в разных отделах желудка и пищевода, уточнить границы фундальных и пилорических желез, косвенно диагностировать дуодено-гастральный рефлюкс, констатировать секреторную недостаточность и ацидификацию пищевода.

Таким образом, подводя итог, следует еще раз подчеркнуть необходимость проведения биопсии слизистой оболочки желудка при первичной ФЭГДС, которая позволит прямо в эндоскопическом кабинете установить Нр-статус (при помощи СЛО-теста) и особенности кислотообразования (с помощью эндоскопической рН-метрии), верифицировать хронический гастрит и уточнить характер и распространенность морфологических изменений (гистологическое исследование), что в конечном итоге, будет способствовать адекватной тактике лечения и ведения больных. При подозрении на дисплазию в пищеводе или желудке следует более широко применять хромоэндоскопию и прицельную биопсию подозрительных участков слизистой оболочки. Для проведения адекватного обследования и лечения больных с заболеваниями верхних отделов ЖКТ необходим комплексный подход с участием гастроэнтеролога, эндоскописта и патоморфолога, которые должны руководствоваться общепринятыми стандартами схемами и протоколами.



Глубокоуважаемые подписчики, читатели, авторы статей!

С 2002 года "Украинский журнал малоинвазивной и эндоскопической хирургии" распространяется непосредственно каждому читателю/учреждению Украины редакцией напрямую.

Благодаря поддержке Киевского клинического госпиталя ссылка журнала проводится бесплатно, так же как и публикация оригинальных статей.

Для получения журнала в 2003 году Вам/Вашему учреждению необходимо прислать заявку в произвольной форме в адрес редакции.

НПП "Технотроник" и МЦ "Эндомед"

Оборудование для эндоскопических кабинетов

Установка для дезинфекции эндоскопической техники "Нерпа":

- предстерилизационная очистка, дезинфекция и стерилизация гибких эндоскопов и лапароскопов.
- автоматические режимы работы: проточный и циркуляционный.
- Электронное оборудование "Эндовид":
- визуализация и обработка цветных эндоскопических изображений с выхода эндоскопа, лапароскопа, колоноскопа, кольпоскопа.
- создание оптических архивов, банка данных.
- оптический спектральный анализ.



03146, г. Киев, а/я 380/7, НПП "Технотроник"
тел./факс (+38044) 236-78-66; 238-10-15.
E-mail: endomed@visti.com

СТАНДАРТИЗАЦІЯ ЕНДОСКОПІЧЕСКОГО ОБСЛЕДОВАНИЯ

Никишаев В.И.

Киевская городская клиническая больница скорой медицинской помощи

Несмотря на широкое применение гастроинтестинальной эндоскопии в нашей стране довольно длительное время, эндоскопические стандарты до сих пор не разработаны, а многие вопросы, связанные с этим даже не обсуждались.

Не вызывает сомнений важность получения максимально полной информации во время проведения эндоскопического обследования и точная ее передача врачам клиницистам. От этого зависит правильное лечение больных. С появлением видеоэндоскопической техники данная проблема приобрела особую актуальность. Связано это, прежде всего с высокой разрешающей способностью видеоэндоскопов, а так же с тем, что эндоскопическая картина отличается от патологических процессов, с которыми сталкиваются хирурги или морфологи. Ценность эндоскопических исследований невозможно недооценивать, и поэтому особенно важно донести эту информацию без потерь до клиницистов, приблизить интерпретацию эндоскопической картины к имеющимся нозологическим признакам и критериям. Соответственно, терминология, используемая врачами-эндоскопистами, отличается своеобразием и обилием понятий, с которыми врачи общей практики не имели возможности ознакомиться в процессе учебы или трудовой деятельности. Необходимо также добавить, что среди эндоскопистов нашей страны до сих пор нет единого мнения по многим вопросам терминологии и оценки эндоскопических данных, что приводит к различной трактовке в описании эндоскопической картины не понятной для врачей-клиницистов. К тому же, довольно часто в эндоскопических заключениях нет полного описания проведенного исследования, что не дает возможности определять динамику произошедших изменений, оценить эффективность проведенного лечения. Все это определяет необходимость выработки единых подходов и требований к объему эндоскопического обследования и сохранения полученной информации.

Первостепенной задачей, исходящей из необходимости получения максимально полной информации во время проведения плановой эндоскопии у больных с диспепсией, стоящей перед врачом-эндоскопистом, является обязательный забор материала слизистой желудка для гистологического, цитологического обследования (для определения морфологических изменений слизистой) и выполнения уреазного теста (при отсутствии противопоказаний — прием ингибиторов протонной помпы, H_2 блокаторов, антибиотиков, препаратов висмута и др.). При обнаружении плоских поражений слизистой оболочки (эктопия слизистой, пятно, бляшка), выступающих структур и поражений (папула, полип, опухоль), углубленных и подрытых поражений (эрозия, язва, рубец) обязательным является забор материала для гистологического (не менее 6 биоптатов) и цитологического исследования с измененных участков. В проведении прицельного забора материала для исследования существенно помогает хромоскопия.

Отдельно следует выделить сложность проведения дифференциальной диагностики между язвой и раком желудка. Затрудняет диагностику то, что изъязвленная раковая опухоль желудка может, как и обычная доброкачественная язва подвергаться заживлению. На месте изъязвления может образовываться обычная грануляционная ткань и слизистая оболочка.

В нее вновь прорастает окружающая ее опухоль, которая вскоре подвергается повторному изъязвлению. Такие циклы могут повторяться неоднократно [1, 5]. Это происходит из-за того, что рак желудка растет сравнительно медленно. Развитие рака от микроскопического до раннего занимает почти 10 лет, а от раннего до рака с клиническими проявлениями может длиться от 16 до 27 лет [5]. Ранний рак I типа увеличивает свои размеры вдвое за 6,5 лет, а ранний рак других типов за 2-3 года [1, 5]. Поэтому больные с зажившими «язвами» желудка требуют постоянного эндоскопического контроля с взятием биопсии из рубца с промежутками в 3 — 6 месяцев. При гастробиопсии необходимо брать не менее 6 кусочков ткани из дна и краев язв. Забор 1-2 кусочков может оказаться не только бесполезным, но и вредным, так как «ложноотрицательные» заключения морфолога приводят врача-клинициста к заключению о доброкачественности процесса, назначению противоязвенной терапии, что в конечном итоге заканчивается поздней диагностикой рака. Так же способствует более тщательному отбору больных для повторных эндоскопических обследований в более короткие промежутки времени (1-2 месяца) выявление в краях язвы и рядом с ней дисплазии тяжелой степени, которая часто бывает не столько потенциальным раком, сколько маркером существующего неподалеку рака.

Решение этой задачи в большей степени зависит не от врачей-эндоскопистов, а от технического оснащения лечебных учреждений: наличия соответствующего эндоскопического (эндоскопов, большого количества биопсийных шипцов различных моделей, красителей для проведения хромоскопии) и лабораторного оборудования, тест систем для проведения уреазного теста, возможностей проведения квалифицированного морфологического и цитологического исследования биопсийного материала в таких больших количествах. Основоположающим в ранней диагностике злокачественных новообразований является работа на видеоэндоскопах с высокой разрешающей способностью. Данными аппаратами должны быть оснащены все крупные лечебные учреждения, а специализированные (имеющие крупные эндоскопические отделения) иметь видеоэндоскопы с увеличением (до 150 раз).

Второй задачей стоящей перед врачом-эндоскопистом во время проведения исследования является сохранение получаемой информации во время исследования и передача ее в полном объеме врачам-клиницистам и коллегам. Это способствует тому, что:

- перенеся инвазивное вмешательство, пациент получает полную информацию о его результатах;
- создаются условия для проведения динамического наблюдения с целью определения динамики развития заболевания;
- помогает в определении необходимости проведения дополнительных обследований;
- становится возможным проведение консультации или консилиума в трудных диагностических случаях;
- отпадает необходимость в повторных диагностических осмотрах оперирующими эндоскопистами, для решения вопроса о необходимости и возможности выполнения эндоскопических операций;

- создаются базы данных, существенно помогающие в обучении молодых эндоскопистов.

Качественное решение этой задачи требует соответствующего технического оснащения:

- видеэндоскопа с высокой разрешающей способностью;
- системы захвата и сохранения изображения.

В прошлом, рентгеновские снимки сделанные во время рентгенологического исследования и ставшие доступными для интерпретации другими врачами, совершили переворот в медицине. Однако применение эндоскопии распространилось в большинстве стран без стандартов обязательного сохранения изображения проведенной процедуры. Видеозаписи часто делались в процессе исследования, но они в основном касались изображения обнаруженных поражений или различных терапевтических процедур, без того, чтобы иметь систематическую регистрацию всех процедур (включая неудавшиеся). Однако, в Японии, практика регистрации изображения развилась со временем в обязательный метод: сначала при исследовании гастрокамерой, а затем с фиброволоконным и видеоэндоскопами. Приблизительно 20-40 фотографий делалось при эзофагогастродуоденоскопии. В настоящее время технически легко сохранять эндоскопическое изображение, используя видеоманитовый компьютер. Печатающие большое количество фотографий с помощью цветного принтера и компьютера связано с большими финансовыми затратами не только на приобретение компьютера с принтером, но и на саму печать. Цифровое изображение, захваченное с помощью специальных высококачественных карт захвата изображения, позволяет сохранять на компьютере все исследование и сохранить его на CD диске в виде фильма с минимальными затратами. Нами, совместно с сотрудниками ООО «Укрмед», разработана система сохранения видеоизображения получаемого с видеоэндоскопа всего эндоскопического обследования, без потери качества. Программно-аппаратный комплекс позволяет производить захват видеоизображения, его оцифровку и на основе полученных данных получать фотографии, готовить материалы конференций, распечатывать ключевые моменты обследования и операций, вести базу пациентов, как на постоянном носителе информации, так и на сменных дисках, которые могут передаваться на компьютер лечащего врача. На одном диске стандарта 700МБ помещается до пятнадцати 10-15 минутных видеозаписей проведенных осмотров. Преобразование в формат цифровой фотографии или фильм позволяет отправлять данные по электронной почте, произвести цветовую коррекцию и распечатать результаты, готовить публикации и научные работы по эндоскопии.

Эндоскописты должны ввести в привычку регистрировать изображение с применением стандартных протоколов.

Европейская ассоциация гастроинтестинальной эндоскопии предлагает внедрить в практику в Европейских странах регистрацию изображения для возможности быть доступными как пациенту, так и врачам (6). ESGE¹ разработала, и разослало всем национальным обществам Европы минимальный список изображений, который должен быть получен в процессе эзофагогастродуоденоскопии и колоноскопии.

Рекомендации по правильному захвату эндоскопического изображения

Чтобы получить четкое изображение, необходимо:

- Чистить линзу аппарата, если это нужно.
- Избегать близкого бокового контакта со слизистой, поскольку это может приводить к бликам.
- Достаточно раздуть просвет органа, а затем производить захватывание изображения или замораживание с последующим захватыванием.
- Повторить замораживание, если качество полученного

изображения не удовлетворительно, а затем сохранять или печатать его.

Печать снимков может быть произведена непосредственно на цветном принтере, или, используя компьютеризированную систему, сохранять на CD диске.

В Европейских странах отмечается тенденция в увеличении количества судебных исков, возникающих после эндоскопических вмешательств, что уже оправдывает необходимость сохранения фото или видео материала, выполненных в течение эндоскопической процедуры. К тому же страховые компании требуют доказательства выполнения процедуры и выполнение ее в полном объеме. Таким образом, регистрация изображения — единственное доказательство выполнения процедуры и ее объема.

Рекомендации ESGE по иллюстрации эзофагогастродуоденоскопии

Важно, чтобы заключение о выполненной эзофагогастродуоденоскопии включало иллюстрации, которые позволяют подтвердить, что весь пищевод, желудок, и двенадцатиперстная кишка были исследованы полностью.

ESGE рекомендует, чтобы восемь изображений были сделаны во время эзофагогастродуоденоскопии. Дополнительные изображения должны быть сделаны в случае выявления повреждений или признаков перенесенной операции.

Следующие анатомические ориентиры (рис. 1) рекомендуются для обязательной фиксации изображения во время эзофагогастродуоденоскопии:

изображение 1. Часть пищевода снятая на 20см от резцов, чтобы получить общий вид его.

изображение 2. 2 см выше Z линии. Оно важно для подтверждения, что тщательное изучение этой области было выполнено, и аномалии описаны точно, особенно в случае пищевода Барретта или эзофагита.

изображение 3. Кардия в инверсии. Осмотр с инверсией позволяет осмотреть кардию и дно.

изображение 4. Верхняя часть малой кривизны. Это изображение обеспечивает хорошую видимость верхней части желудка после инсуффляции.

изображение 5. Угол желудка с небольшой инверсией. Располагая так аппарат, обеспечивается подтверждение, что полный осмотр антрума, угла, и дна, видимого при инверсии были выполнены.

изображение 6. Антрум. Весь антрум визуализируется при этом изображении, предполагая, что угол только что был осмотрен.

изображение 7. Луковица двенадцатиперстной кишки. Изображение должно быть получено с эндоскопа, располагающегося в луковице и перемещаемого в сторону пилоруса, чтобы видеть всю луковицу.

изображение 8. Вторая часть двенадцатиперстной кишки (нисходящий отдел) с дистальной частью эндоскопа, расположенного около Фатерова сосочка. Это изображение подтверждает, что полный осмотр двенадцатиперстной кишки был выполнен.

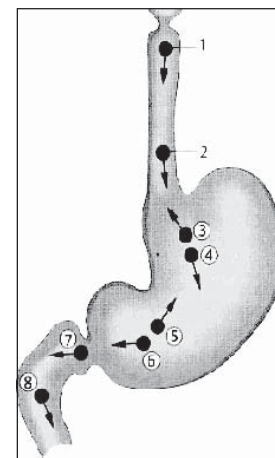


Рис. 1.

Рекомендации ESGE по иллюстрации колоноскопии

Важно, чтобы заключение о выполненной колоноскопии включало иллюстрации, которые позволяют подтвердить, что толстая кишка была исследована полностью.

¹ ESGE — Европейское общество гастроинтестинальной эндоскопии

ESGE рекомендует, чтобы восемь изображений были сделаны во время колоноскопии. Дополнительные изображения должны быть сделаны в случае выявления повреждений. Некоторые точки захвата изображения приблизительны, за исключением илеоцекального клапана и отверстия червеобразного отростка.

Следующие анатомические ориентиры (рис. 2) рекомендуются для обязательной фиксации изображения во время колоноскопии:

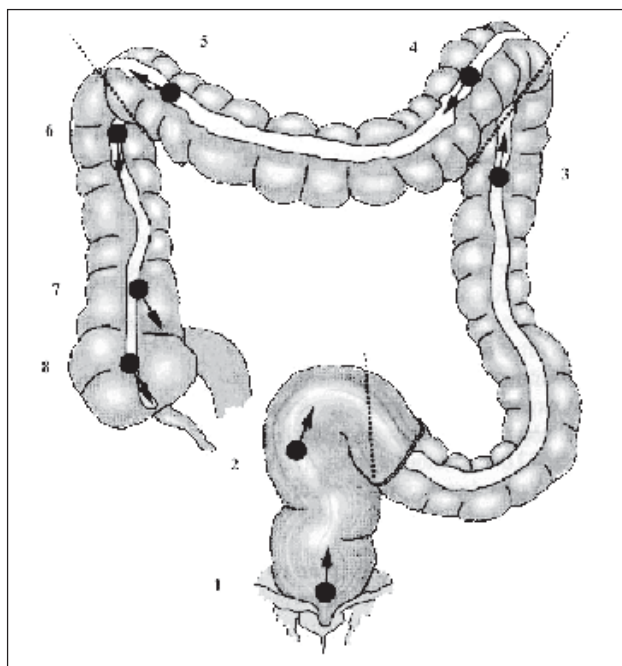


Рис. 2.

изображение 1. Нижняя часть гестум на 2 см выше анального кольца.

изображение 2. Средняя часть сигмовидной кишки. Это изображение иллюстрирует наиболее частые болезни, особенно дивертикулез.

изображение 3. Нисходящая ободочная кишка ниже селезеночного изгиба. Это — относительно четкий ориентир позволяющий оценить законченность осмотра нисходящей ободочной кишки.

изображение 4. Поперечно-ободочная кишка после селезеночного изгиба. Левая сторона поперечно-ободочной кишки видна.

изображение 5. Поперечно-ободочная кишка перед печеночным изгибом. Это другая контрольная точка, которая обычно легко определяется, подтверждая законченность осмотра до этой точки.

изображение 6. Восходящая ободочная кишка ниже печеночного изгиба. Это изображение визуализирует восходящую ободочную кишку в перспективе.

изображение 7. Илеоцекальный клапан. Это — точно определяемая контрольная точка.

изображение 8. Слепая кишка, с визуализацией отверстия червеобразного отростка. Это изображение подтверждает, что исследование полное и что часть кишки, расположенная ниже илеоцекального клапана была исследована.

В эзофагогастродуоденоскопии последовательно сделанные снимки, увеличивающиеся в количестве соответственно продвижению эндоскопа от 1 до 8, указывают на максимально достигнутый осмотр уровень. То же самое присуще и для колоноскопии.

Всесторонняя доступность эндоскопических результатов возможна при использовании стандартизированной системы описания результатов исследования и единой терминологии. Кроме письменного заключения должны применяться различные методы документирования эндоскопического изображения (фотографии, или что более информативно — видеозапись на видеопленках или на CD дисках).

Однако, широкое применение стандартов для документации изображения в нашей стране еще не доступны, но внедрение единой стандартизированной системы описания результатов исследования и единой терминологии не только доступно, но и должно быть выполнено в минимальные сроки. Еще в 1998 году была закончена 7 летняя работа по созданию Минимальной Стандартной Терминологии (MST) эндоскопии пищеварительного тракта. MST — результат глобального усилия для создания общей структуры и единого эндоскопического словаря для формирования эндоскопических заключений. Она соответствует современным взглядам на медицинскую науку и обладает универсальностью, а значит доступностью в получении информации для специалистов самых различных областей. Однако созданная MST требует стратегии для принятия, распространения и ее обслуживания. ASGE², ESGE, JSGE³ и OMED⁴ рассмотрели и одобрили MST. Эти общества проводят большую работу, чтобы MST существовала в эндоскопических заключениях, научных публикациях и что бы она стала словарем эндоскопистов. В большинстве стран эндоскопические общества перевели на родной язык MST и уже внедрили ее в повседневную работу эндоскопистов.

В нашей стране большинство практикующих врачей эндоскопистов убеждено в необходимости стандартной терминологии, но практическое распространение и применение ее сталкивается с весьма значительными проблемами, которые обусловлены как отсутствием учебных программ на курсах эндоскопии, так и низкой личной инициативой врачей-эндоскопистов. Еще в 2000 году нами (2) был осуществлен перевод на русский язык Минимальной Стандартной Терминологии эндоскопии пищеварительного тракта, а сейчас находится на завершающей стадии издание на украинском языке. Учитывая опыт распространения MST в европейских странах (3,4), считаем, что ее развитие и распространение на Украине должно проходить в регионах путем обсуждения, формирования предложений по добавлению терминов к списку. В последующем, рекомендованные к добавлению в MST термины, должны рассматриваться на заседаниях комитета Ассоциации врачей-эндоскопистов Украины. Рассмотрев их комитет должен принимать решение о добавлении их к списку терминов. Это так же касается наиболее распространенных эндоскопических классификаций. Так же обязательным считаем добавление в учебные и аттестационные программы вопросы, связанные с MST.

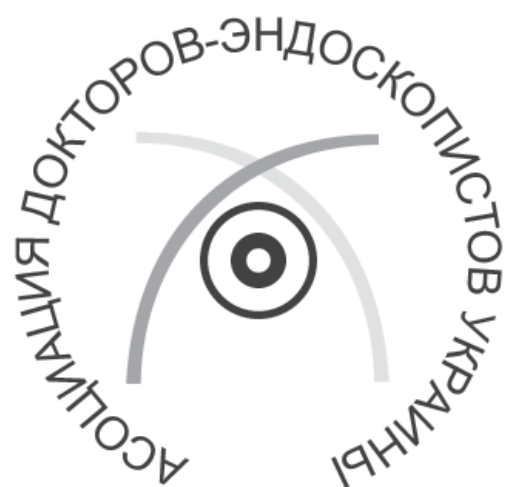Литература

1. Аруин Л.И., Капуллер Л.Л., Исаков В.А. (1998) Морфологическая диагностика болезней желудка и кишечника. М.: Триада-Х; 496 с.
2. Эндоскопия пищеварительного тракта. Минимальная стандартная терминология (MCT). Никишаев В.И., Кузнецов К.В., Головин С.Г., Тофан А.В. (2000) К.: Компьютерно — издательский информационный центр; 48с.
3. Fritz N., Birkner B., Heldwein W., Rosch T. (2001) Compliance with terminology standards in reflux, ulcers and gastritis: a study on 881 consecutive upper gastrointestinal endoscopy reports. Z Gastroenterol [in press].
4. Grishaw J.M., Russell I.T. (1993) Effect of clinical guidelines on medical practice: a systematic review of rigorous evaluations. Lancet. Vol.342: 1317 — 1322.
5. Nagayo T. (1986) Histogenesis and precursors of human gastric cancer. Berlin:Springer; 190p.
6. Rey J.F., Lambert R. (2001) ESGE Recommendations for Quality Control in Gastrointestinal Endoscopy: Guidelines for Image Documentation in Upper and Lower GI Endoscopy. E.S.G.E. Guidelines. Endoscopy. Vol.33, №10: 901-903.

² ASGE — Американское общество гастроинтестинальной эндоскопии.

³ JSGE — Японское общество гастроинтестинальной эндоскопии.

⁴ OMED — Всемирной организации эндоскопии пищеварительной системы.



Научная конференция
«Актуальные вопросы
диагностической и лечебной
ЭНДСКОПИИ»

ГЕНЕРАЛЬНЫЙ ОРГАНИЗАТОР КОНФЕРЕНЦИИ

Ассоциация врачей-эндоскопистов Украины

СООРГАНИЗАТОРЫ КОНФЕРЕНЦИИ

Фирмы “Укрмед”, “Вилан”, “Олимпас”

Организаторы 1 конференции медицинских сестер
эндоскопических отделений и кабинетов —
Ассоциация врачей-эндоскопистов Украины и
фирма “Вилан” — эксклюзивный импортер продукции фирмы

“BODE Chemie GmbH & Co” в Украину

18-20 сентября 2003

Украина, Житомир

АКТУАЛЬНЫЕ ВОПРОСЫ ДИАГНОСТИЧЕСКОЙ И ЛЕЧЕБНОЙ ЭНДОСКОПИИ

Можливості гастроінтестіноскопії в діагностиці та лікуванні хворих з зовнішніми норицями шлунку та дванадцятипалої кишки

Бурій О.М., Діброва Ю.А., Кучерук В.В., Щитов О.В.
Інститут хірургії та трансплантології АМН України, м.Київ

Лікування хворих з зовнішніми норицями шлунку та дванадцятипалої кишки (ЗНШ та ДПК) є складною проблемою абдомінальної хірургії. Летальність при даному захворюванні становить від 33 % до 54 % (John A. Rossi і співавтори, 1986). Втрати великої кількості травних соків і розвиток внаслідок цього дегідратації, порушень електролітного, білкового, кислотно-лужного станів, інфекція, недоїдання, попередні операції чи травми — фактори, що обмежують можливість хірургічної корекції нориць. Тому необхідно використовувати малотравматичні методики з застосуванням гастроінтестіноскопії (ГІС) при діагностиці, підготовці хворих з ЗНШ та ДПК до операції, а також як самостійний спосіб лікування цих хворих.

За період з 1993 по 2003 рр. в Інституті хірургії та трансплантології АМН України знаходилось на лікуванні 36 хворих з ЗНШ та ДПК. Усім хворим разом з фістулографією та рентгенівським обстеженням шлунку і дванадцятипалої кишки виконували ГІС, яка дозволяла не тільки оцінити стан слизової оболонки, але і визначити локалізацію внутрішнього отвору нориці. Проте із-за набряку та ригідності складок слизової оболонки внаслідок запального процесу провести візуалізацію внутрішнього отвору нориці можливо не завжди. Для покращення діагностики в норицевий хід через зовнішній отвір вводили барвник (0,1 % розчин метиленового синього) і по його появі на слизовій оболонці шлунку чи дванадцятипалої кишки локалізували внутрішній отвір. Таку методику виконали у 7 хворих.

Пацієнти з високодебітними ЗНШ та ДПК перебувають в стані катаболізму із-за недоїдання, втрат травних соків та їжі через норицевий хід, септичного стану. Тому цим пацієнтам проводили дистальніше внутрішнього отвору нориці з допомогою гастроінтестінофіброскопу назоінтестінальний зонд для ентерального харчування. Зондове ентеральне харчування окремо чи в комплексі з парентеральним харчуванням проводили у 30 хворих.

При наявності умов для «самостійного» закриття ЗНШ та ДПК (супрапапілярні, низькодебітні нориці, без дистальної перепони кишки) застосовували спосіб лікування, який включає ендоскопічне проведення назоінтестінального зонда для ентерального харчування дистальніше внутрішнього отвору нориці і обколювання зони внутрішнього отвору нориці склерозуючою речовиною. Введення склерозуючої речовини (70 % розчин етилового спирту) субмукозно навколо внутрішнього отвору нориці на протязі 3-4 днів приводить до розвитку сполукової тканини в області внутрішнього отвору, що припинює поступлення травних соків у норицевий хід, зменшуючи цим запальний процес в зоні норицевого ходу. Це веде до закриття нориці, скорочує тривалість лікування. Описаним способом проліковано 3 пацієнтів.

Таким чином, ГІС і виконувани з її допомогою маніпуляції є важливим елементом в діагностиці, складовою частиною, а при відповідних умовах і основною методикою комплексного лікування хворих з ЗНШ та ДПК.

Морфофункціональное состояние слизистой оболочки луковицы двенадцатиперстной кишки при дуодените и язве двенадцатиперстной кишки, ассоциированных с *Helicobacter pylori*

Бурый А.Н., Башир-Заде Т.А., Черкасов Э.В.
Институт хирургии и трансплантологии АМН Украины, кафедра патологической анатомии Национального медицинского университета им.А.А.Богомольца.

Слизистая оболочка желудочно-кишечного тракта относится к тканям с очень высоким уровнем клеточного обновления. Нарушения его во многом определяют и морфогенез и прогноз всех заболеваний желудка и кишечника. В связи с этим, целью данного исследования явилось — изучить характер морфологических изменений кишечных крипт, как единственного источника пролиферации эпителия слизистой оболочки двенадцатиперстной кишки (ДК), при дуодените и язве ДК, ассоциированных с *Helicobacter pylori* (НР).

Морфологическое исследование выполнено на материале дуоденобиоптатов, полученных во время диагностической фиброзофагогастроэнтероэндокопии 40 больных дуоденитом и 10 больных с язвой ДК, ассоциированных с НР. Для определения НР цитологические препараты окрашивали по способу Романовского-Гимза. Для патогистологического исследования были отобраны участки слизистой оболочки луковицы ДК только со средней и высокой степенью обсеменения НР. В случаях с язвами ДК отбирали участки слизистой оболочки вне области расположения язв. Биоптаты обрабатывали общепринятыми методами световой и электронной микроскопии. Парафиновые срезы окрашивали при помощи обзорных гистологических и селективных гистохимических методов: гематоксилин-эозин, по Ван Гизон, PAS — реакция по Мак-Манусу, реакция метахромазии с толуидиновым синим при различных значениях рН (с соответствующими контролями). Ультратонкие срезы контрастировали уранилацетатом и цитратом свинца; изучали и фотографировали в электронном микроскопе ЕВМ-100Б.

В ходе проведенного морфологического исследования в нижней трети кишечных крипт при дуодените и язве ДК, ассоциированных с НР, нами обнаружены гиперплазия, гипертрофия и апикулярный некроз клеток Панета (КП), которые сочетались с апоп-

тозом стволовых клеток (СК). Апикулярный некроз можно расценивать как проявление секреторной гиперактивности КП, при которой нами отмечены их фенотипические изменения, связанные с изменениями типов секреции (от мерокринового- до голокринового). Такая секреторная гиперактивность КП приводит к их истощению (и появлению функционально неполноценных КП) или к их некрозу. В настоящее время установлено (Garabedian et al., 1997, Lencer, 1998, Gordon, 1999, Quellette, 1999), что продуцируемые КП дефензины выполняют специальную функцию защиты расположенных рядом СК от микробного поражения. Принимая во внимание значимость инфекции НР как ведущего этиологического фактора язвы ДК, логично заключить, что нарушение главного звена противомикробной защиты может привести к появлению новой системы взаимоотношений между микро- и макроорганизмом, следствием которой становится избыточный апоптоз СК, нарушение пролиферативных и регенеративных процессов в эпителии слизистой оболочки ДК.

В свете изложенного выше, отмеченные нами изменения КП следует признать весьма существенным фактором ulcerогенеза. В связи с этим можно предположить, что одной из мишеней для НР являются именно КП, а прогрессивное развитие эрозий и язв связано не только с поражением дифференцированного эпителия, но и с нарушением клеточного обновления в слизистой оболочке ДК. Отмеченные структурные нарушения создают благоприятную почву для колонизации кишечных крипт НР и для полного уничтожения СК в них. В целом, на первое место при изученной патологии выступает пластическая недостаточность энтероцитов, обусловленная как продолжительной альтерацией эпителиального покрова слизистой оболочки ДК при непрерывном или рецидивирующем влиянии НР, так и частичной утратой источника обновления эпителия — СК.

Роль гастроінтестинофіброскопії в обстеженні і ліченні хворих морбидним ожирінням

Бурый А.Н., Лаврик А.С., Гомоляко І.В., Тьвончук А.С., Григорова І.В.
Інститут хірургії та трансплантології АМН України

Інститут хірургії та трансплантології АМН України (г. Київ) являється ведучим лікувальним закладом країни, де проходять обстеження і хірургічне лікування хворих з морбидним ожирінням. За період з 1983 по 2003 рр. під нашим спостереженням знаходилися 214 пацієнтів, в віці від 19 до 67 років, з них 42 чоловіки і 172 жінки, вагою від 97 до 290 кг.

В алгоритмі обстеження і лікування хворих цієї групи важке значення має ендоскопія, яка проводиться на всіх етапах перебування пацієнтів в клініці.

Ендоскопічна оцінка стану слизової оболонки шлунка і морфологічне дослідження біопатів на наявність *Helicobacter pylori* (HP) проводилося всім пацієнтам з надмірною вагою. У 59 % випадків слизова оболонка мала нормальну ендоскопічну картину — блідо-розову окраску, продовольні еластичні складки, гладку блискучу поверхню. У 41 % пацієнтів відзначалися явища еритематозної або ерозивної гастропатії. У 5 хворих виявлені єдиничні поліпи, які були видалені ендоскопічно. Частота обсемененості слизової оболонки антрального відділу шлунка HP у хворих з морбидним ожирінням достатньо висока і становить 84 %.

Нормальний стан слизової оболонки шлунка, характерний для більшості хворих, являється доброю передумовою для застосування різних методів лікування морбидного ожиріння (імплантація балона в шлунок, хірургічне втручання). Наявність гелікобактеріозу, в залежності від ступеня обсемененості,

вимагало медикаментозної корекції до операції або враховувалося як фактор ризику розвитку ерозивно-язвенних змін шлунка і дванадцятипалої кишки в післяопераційному періоді.

Лікування ожиріння за допомогою інтрагастрального силиконового балона (Bio-Enterics Intragastric Ballon — BIB) здійснюється при активній участі лікаря-ендоскопіста. Контроль розташування BIB в шлунку і його видалення після лікування проводиться з використанням гастроінтестинофіброскопа. Така методика виконана у 16 хворих з морбидним ожирінням.

Нами розроблена і введена в практику методика ендоскопічного інтраопераційного контролю і калібрування неуправляємої манжети при операції бандажування шлунка у хворих морбидним ожирінням, а також калібрування управляємої манжети в післяопераційному періоді.

Важке значення відводиться ендоскопії в дослідженні віддалених результатів різних методів хірургічного лікування хворих морбидним ожирінням і діагностиці післяопераційних ускладнень. Ендоскопічно визначалися такі ускладнення як зміна калібру манжети, збільшення об'єму «малого» шлунка, язва анастомоза, шовний поліп, пролапс манжети в порожнину шлунка.

Таким чином, гастроінтестинофіброскопія являється важким ланкою діагностичного і лікувального процесу у хворих морбидним ожирінням і широко використовується нами на всіх етапах перебування пацієнтів в клініці, а також в віддаленому післяопераційному періоді.

Ендоскопічні засоби при неоперабельному раку шлунка

Герасимов Д.В., Мельниченко Ю.А., Ловчин Ю.Э.

Одеська обласна клінічна лікарня, Одеський обласний онкологічний диспансер

У 119 хворих з раком середньої третини шлунка III-IV стадії за період 1990 по 2000 рік в Одеському онкологічному диспансері і обласній клінічній лікарні, проведено ендоскопічне лікування у 32 жінок і у 87 чоловіків в віці від 52 до 84 років.

Ця група хворих не підлягала радикальному лікуванню. В 80 % випадків спостерігалася плоскоклітинна форма раку і в 20 % — аденокарцинома.

Введення 5-фторурацилу здійснювали інтратуморально через ендоскопічну иглу, проведений через біопсійний канал ендоскопа, вводили 5 — фторурацил 5 % — 5 мл в 5-6 точок. Курс становив від 3 до 10 сеансів через день. Частоту введення встановлювали індивідуально. Інтратуморальне введення 5-фторурацилу проводили на фоні лучової терапії в сумарній дозі 60 Грей. Необхідно нагадати, що 5 — фторурацил являється радіосенсибілізуючим препаратом для лучової терапії.

Стабілізація і частинна регресія пухлинного росту відзначена у 110 хворих (92,4 %). В більшості випадків втручання було доповнено балонною дилатацією зони стенозу по проводнику. Дане лікування дозволило уникнути гастростомії в зв'язку з реканалізацією шлунка.

Двома хворими (1,7%) — в зв'язку рецидивування звуження проведено гастростомію.

У 15 (10,9 %) хворих в подальшому було виконано протезування

металічними саморозширюючими стентами, покритими полімерною плівкою, при необхідності — з антирефлюксним клапаном (фірма Cook- США, Ендомед — Україна). Під контролем ендоскопа через зону звуження проводили жорсткий проводник, ендоскоп ізвлекали, по проводнику під контролем рентгена низводили доставочне пристрій з ендопротезом, звільняли ендопротез. Для контролю лікування використовували клініко-лабораторні показники, результати ендоскопічних, рентгенологічних досліджень, функціональний ефект.

Продовжителістю життя даної групи хворих в середньому була вище, порівняно з тими, у яких дане лікування не проводилося. Основним ефектом проведеного лікування слід вважати покращення якості життя хворих онкологічних хворих, оскільки вдається уникнути штучного харчування через гастростомію, створити сприятливий психологічний настрій на проведення лікування.

Із ускладнень відзначено 1 випадок формування шлунково-трахеального свища, що вимагало установки саморозширюючого стента, покритого полімерною плівкою для розширення свища. Осложнень в формі перфорацій і кровотечень не спостерігали.

Ендоскопічні методи викликають хороший функціональний ефект, покращують якість життя неоперабельних хворих раком шлунка, являються методом вибору лікування даної категорії хворих.

До питання про формування гіперпластичних поліпів шлунку

Гомоляко І.В., Бурый О.М., Копчак В.М.

Інститут хірургії та трансплантології АМН України, Київ

Поліпи шлунку виявляються в 2-5 % випадків гастроскопії, суттєву їх частку складають гіперпластичні поліпи, головним елементом будови яких є велика кількість різних за розмірами залоз пілоричного типу. Механізми формування гіперпластичних поліпів складні і не до кінця вивчені. Обговорюється їх вірусна природа та генетична схильність до їх утворення. Не виключений причинно-наслідковий зв'язок між поліпозом і дуоденогастральним рефлюксом.

Зв'язок між появою гіперпластичних поліпів і дуоденогастральним рефлюксом здається досить вірогідним, однак, відносно невисока частота виявлення поліпів шлунку, відсутність яскравих клінічних проявів рефлюксу у таких хворих, а також складність моделювання цієї патології в експерименті обмежує можливість встановлення ролі рефлюксу в поліпозі.

Для підтвердження рефлюксної природи антральних гіперпластичних поліпів був використаний метод аналогії, а саме була використана модель рефлюкс-холеститу. Теоретичним підґрунтям та-

кого підходу є той факт, що жовчний міхур є частиною травної системи і пов'язаний з всією системою неперервності її структурних елементів, спільність джерел інервації, гуморальної регуляції та кровопостачання. Разом із тим, жовчний міхур має кінцевий тип судинної системи та більш просту будову слизової оболонки, що забезпечує більш швидке формування відповідних морфологічних змін.

Дослідження були проведені на 16 беспородних собаках. У зареєстрованих тварин формували компресійний холецистоєюноанастомоз при збереженні кровопостачання та інервації стінки жовчного міхура. Стінку жовчного міхура досліджували гістологічно на 2, 7, 15, 30 та 60 добу.

Вже на 2 добу експеримента навколо анастомозу була відзначена осередкова кільцева гіперпластична реакція: ворсинки слизової оболонки потовщені, кількість їх збільшена, частина з них має складну гіллясту форму. На 7 добу такі осередки гіперплазії навколо анастомозу були виражені більше, мали переважно складну папілярну будову. На 15 добу описані зміни зберігалися, осередки гіперплазії збільшувалися

в розмірах, набували папілярно-тубулярної будови і в цілому мали вигляд гіперпластичних поліпів. В базальних шарах цих утворень спостерігалось збільшення кількості волокнистої сполучної тканини, мікросудин та окремі вертикально орієнтовані м'язові волокна. На 30 і 60 добу поліпoidні утворення мали типову для гіперпластичних поліпів будову — правильну округлу або грибовидну форму, відносно тонку ніжку, виражену гіперплазію залоз пілоричного типу, помірну фо-веоларну гіперплазію та поліпoidну трансформацію покривного епітелію. Ніжка поліпoidного утворення складалась із волокнистої сполучної тканини, невеликої кількості мікросудин та невеликих пучків м'язових волокон. Не викликає сумніву, що новоутворені поліпoidні структури несуть захисну антирефлюксну функцію.

В різні строки спостереження досліджували різних тварин, але виявлена реакція слизової оболонки носила характер типової і мала певні однакові для всіх досліджень особливості. Слід відмітити од-

накову кількість поліпoidних утворень; однакову просторову організацію — розташування в безпосередній близькості до співустя та зменшення розмірів поліпів при віддаленні від співустя; однакову поступову трансформацію гіперпластичних змін від простої гіперплазії до складної папілярно-тубулярної будови; поступове формування сполучнотканинної ніжки. На останній термін експерименту новоутворена структура мала вигляд типовий для звичайного гіперпластичного поліпа.

Таким чином, за результатами морфологічного дослідження можна зробити висновок про наявність аналогії між шлунковим гіперпластичним поліпом та захисно-присосовною гіперпластичною реакцією, що сформувалась в зоні співустя в слизовій оболонці жовчного міхура. Це дає підстави розглядати антирефлюксний механізм як один із можливих шляхів морфогенезу гіперпластичних поліпів.

Гіперпластичні поліпи шлунку і *Helicobacter pylori*

Гомоляко І.В., Бурій О.М., Рижій Л.М., Григорова І.В., Хвиля О.А.
Інститут хірургії та трансплантології АМН України, Київ

За даними літератури переважна більшість поліпів шлунку (75-90 %) є гіперпластичними. Гіперпластичні поліпи протікають безсимптомно і виявляються як знахідка при ендоскопічних обстеженнях, обумовлених іншими причинами та при хірургічних втручаннях. Будова гіперпластичних поліпів характеризується значним поліморфізмом. Найбільш чисельну групу гіперпластичних поліпів за результатами спостережень складають окремі та множинні поліпи, які мають щільну консистенцію, сглажену поверхню. Основний об'єм утворення представляють тісно прилеглі одна до одної залози пілоричного типу.

Метою даного дослідження було вивчення зв'язку між наявністю таких гіперпластичних поліпів антрального відділу шлунку та інфікованістю *Helicobacter pylori* (НР).

Всього було досліджено 461 пацієнт. Серед них НР-інфікова-

них пацієнтів було 317, НР-неінфікованих — 144. При ендоскопіях всього було виявлено 14 поліпів, що складає 3,0 % і відповідає даним літератури. Серед них окремих поліпів було — 9 (64,3 %), множинних — 5 (35,7%). Всі НР- позитивні пацієнти отримали курс антигелікобактерної терапії за Маастріхтською схемою.

У НР-негативних пацієнтів поліпи виявлені всього в 4 випадках (28,6 %). У НР-позитивних пацієнтів з різним рівнем засіменіння слизової оболонки поліпоутворення спостерігалось майже в 2,5 рази частіше (10, 71,4 %). У 3 із 10 НР-інфікованих пацієнтів ерадикація НР призвела до зменшення об'єму або повної ліквідації поліпів. Оскільки за даними літератури НР посилює проліферативні процеси у слизовій оболонці шлунку можна припустити, що НР-інфекція, хоча і не може вважатись причиною, але відіграє певну потенційну роль при поліпоутворенні.

Дослідження бронхіального вмісту у хірургічних хворих непульмонологічного профілю

Гомоляко І.В., Шевченко І.М., Силант'єв В.В., Тумасова К.П., Клочкова Н.Є.
Інститут хірургії та трансплантології АМН України, Київ

Відомо, що більшість пацієнтів хірургічної клініки з різними видами патології мають виражені в різному ступені порушення функції зовнішнього дихання і, відповідно, більше або менше виражені органічні ураження легенів та бронхів. Найбільше значення для прогнозу перебігу захворювання та для успіху хірургічного втручання має наявність обструктивних процесів в бронхах. Наявність обструктивного процесу створює несприятливий фон для подальшого введення в наркоз, посилює вірогідність післяопераційних ускладнень. Фонова гіпоксія і її посилення під час наркозу та хірургічному втручанні в цілому є одним із головних чинників активізації вільнорадикальних реакцій, дестабілізації гомеостазу, виникнення дистрофічних змін в органах, посилення ендогенної інтоксикації. Незначна, але довготривала легенева недостатність супроводжується послабленням системи неспецифічного захисту організму.

Об'єктивна інформація про наявність обструкції бронхів може бути отримана шляхом дослідження функції зовнішнього дихання та морфометричного аналізу біоптатів бронхів. Обидва методи дозволяють виявити її навіть на доклінічному етапі. Але використання цих методів у хірургічних пацієнтів непульмонологічного профілю, особливо для динамічного спостереження в ході оперативного втручання практично неможливе за багатьох причин.

Тому для виявлення ознак прихованого бронхоспазму у хірургічних пацієнтів непульмонологічного профілю був використаний такий спосіб отримання діагностичного матеріалу, при якому у відповідності до традиційного бронхоскопічного методу цитологічну шіточку проводять через просвіт ендотрахеальної трубки. Таке дослідження не потребує додаткового анестезіологічного забезпечення, виконується швидко. При необхідності матеріал можна забирати повторно на різних етапах хірургічного втру-

чання за умови наявності інтубаційної трубки. Одержаний бронхіальний вміст опрацьовується як звичайний цитологічний мазок. В ньому виявляються клітини бронхіального епітелія, лімфоцити, нейтрофіли, еозинофіли, альвеолярні макрофаги, тобто всі різновиди клітин, які дозволяють оцінити стан захисних механізмів бронхів.

Критеріями для оцінки стану бронхіального епітелію було виявлення базальних клітин, нормальних клітин миготливого епітелію та клітин миготливого епітелію I, II та III ступеню дистрофії.

Кількість базальних клітин у вивчених мазках коливалась від 23 до 31 %, кількість нормальних клітин миготливого епітелію становила 15 — 17 %, кількість клітин I ступеню дистрофії — 21-24 %, II ступеню — 18 — 24 %, III — 6 — 23 %. В окремих спостереженнях кількість клітин миготливого епітелію з вираженими дегенеративними змінами ядра та цитоплазми досягало 60 %. Крім того, в окремих цитограмах була виявлена невелика кількість сплоснених епітеліальних клітин, наявність яких в цитограмі у сукупності із клітинами миготливого епітелію з різними ступенями дистрофії свідчить про атрофічні та метапластичні зміни, характерні для обструктивних форм бронхіту.

Дистрофічні зміни в епітелії супроводжувались зниженням його регенераторних можливостей — співвідношення кількості базальних клітин і клітин нормального миготливого епітелію в усіх вивчених випадках було нижче 0,99. Виявлені особливості будови та співвідношення різних видів епітеліальних клітин свідчать про суттєві порушення проліферативних і репаративних процесів у слизовій оболонці бронхів у хірургічних пацієнтів непульмонологічного профілю, що є морфологічним еквівалентом хронічних порушень системного кровообігу та прохідності бронхів і, відповідно, легеневої недостатності.

Применение эндоскопического гемостаза в комплексном лечении больных пожилого и старческого возраста с кровоточащими гастродуоденальными язвами

Грубник В.В., Грубник Ю.В., Москвиченко И.В., Мельниченко Ю.А.
Кафедра хирургических болезней с последипломной подготовкой Одесского государственного медицинского университета, Одесский городской центр желудочно-кишечных кровотечений

С 1994 года на лечение находилось 5033 больных с острыми желудочно-кишечными кровотечениями. Кровотечения язвенной

этиологии наблюдались у 2844 пациентов (56,5%) из них 498 больных (17,5%) с язвенной болезнью желудка (женщин было 204 (41%),

мужчин — 294 (59%), и 2346 больных (82%) с язвенной болезнью двенадцатиперстной кишки (женщин было 805 (34,3%), мужчин — 1541 (65,7%).

Из 5033 больных 995 (35%) пациентов были старческого возраста. Все они имели сопутствующие заболевания. Кровотечение из язв желудка наблюдалось у 290 (29,2%) из 995, а из язв двенадцатиперстной кишки — у 705 (70,8%) больных.

Для эндоскопической остановки кровотечения использовали: лазерная фотокоагуляция с применением АИГ-лазера У 221 (22,2%) большого лазерная фотокоагуляция совмещалась с эндоскопическим обкалыванием язвенного дефекта фибриновым клеем «Tissucol» (Австрия), эндоскопическая гидроэлектрокоагуляция при помощи эндоскопического зонда СД-4 у 219 больных (22%) инъекционный гемостаз с использованием склерозантов и сосудосуживающих препаратов, у 18 больных (1,8) эндоклипирование.

Устойчивый гемостаз получен при использовании лазерной фотокоагуляции в сочетании с обкалыванием зоны кровотечения фибриновым клеем. Рецидив кровотечения наблюдался у 7 (3,1%) больных. При использовании изолированной лазерной фотокоагуляции рецидивные кровотечения наблюдались в 15-16% случаев. При использовании обкалывания язвенного дефекта фибриновым клеем — в 10 % случаев, гидроэлектрокоагуляционного метода в — 19 % случаев, при применении клипс — 38% случаев.

С 2000 года, так же разрабатывались и внедрялись методы сочетанного эндоскопического и лапароскопического гемостаза при кровотечении из больших язв желудка и двенадцатиперстной кишки. Оперировано 24 пациента (мужчин — 14, женщин — 10, возраст которых от 53 до 87 лет). У всех отмечалось активное кровотечение (I a и I b по Forrest) из язвенных дефектов желудка.

Роль эндоскопии в выборе метода лечения язвенной болезни

Грушка В.А., Гулевский С.Н., Никоненко Т.Н.

г. Запорожье, Запорожский государственный медицинский университет Областная клиническая больница

Улучшение результатов лечения язвенной болезни двенадцатиперстной кишки (ЯБДПК) является актуальной проблемой, т.к. это заболевание остается распространенным и в некоторых случаях приводит к тяжелым осложнениям с летальным исходом.

Известно, что тяжесть заболевания, как правило, тесно связана со степенью морфологических изменений в гастродуоденальной зоне, а ведущую роль в диагностике этих изменений играет эндоскопия.

На основании морфологических изменений, выявленных при эндоскопии, в сопоставлении с функциональными нарушениями обоснован дифференцированный подход к выбору метода консервативного или хирургического лечения ЯБ ДПК.

С учетом полученных данных при эндоскопии, тяжести клинического течения и эффективности различных методов лечения были выделены три основные группы больных.

В I группу вошли больные с легкой и средней степенью тяжести течения неосложненной формы ЯБ, гиперацидным кислотообразованием с компенсированной ощелачивающей функцией антрума (КОФА) и диаметром язвы не более 1 см. Таких больных было 24 человека (14, 8 %).

При гистологическом исследовании у этих больных имелся гастрит с нерезко выраженными нарушениями регенераторных процессов (НРП) или без них. Этим больным проводилось противоязвенное лечение с использованием антихеликобактерной тетраэрапии. Сроки рубцевания язв у этих больных составили 21 ± 2 дня.

Во II группу вошли больные с тяжелым течением ЯБ, гиперацидным кислотообразованием с суб- и декомпенсированной ощелачивающей функцией антрума (СОФА и ДОФА) и диаметром язвы до 1,5-2,0 см. Таких больных было 87 человек (53,7 %). Эта группа больных требует особого внимания, как гастроэнтерологов, так и хирургов.

По морфоструктурным изменениям слизистой оболочки (СО) пилородуоденальной зоны и эффективности лечения, больные этой

Лапароскопическое обшивание кровоточащих язв желудка было выполнено у 12-ти из 24 больных.

У 6-ти больных использована оригинальная методика, заключающаяся в применении разработанной нами специальной эндоскопической иглы, в которую, вдевалась монофиламентная нить PV8 2-0, Vicryl 2-0, либо капрон 3-0. Игла вводилась через биопсийный канал эндоскопа и под контролем зрения проводилась через стенку желудка либо двенадцатиперстной кишки по направлению к брюшной полости. Под контролем лапароскопа захватывался конец нити, вставленной в специальное ушко эндоскопической иглы. Игла с нитью возвращалась в полость желудка. После этого повторно производили прокалывание стенки желудка по противоположному краю язвы. Вторым эндоскопическим зажимом захватывался другой конец нити. Он отсекался от оставшейся части лигатуры, которая вместе с иглой возвращалась в желудок. Узлы завязывались интракорпорально. Подобная манипуляция повторялась для более надежного прошивания язвы и лигирования кровоточащих сосудов. Продолжительность операции составила от 10 до 25 минут. Рецидивного кровотечения не наблюдали ни в одном случае. Летальных исходов не было.

У 8-ми больных проводились внутрижелудочные лапароскопические вмешательства. Источником кровотечения у 4-х из них были глубокие разрывы слизистой кардиального и субкардиального отделов желудка. У остальных больных диагностировались большие кровоточащие язвы малой кривизны желудка.

У всех больных прооперированных таким методом удалось надежно остановить кровотечение. Несостоятельность швов и рецидив кровотечения не было не в одном случае.

группы подразделены на две подгруппы.

К Iа подгруппе отнесены больные с наличием гастрита на фоне выраженных или нерезко выраженных НРП, гиперацидным кислотообразованием с СОФА. Эту подгруппу составили 24 больных, у которых консервативное лечение могло дать положительный эффект, и им проводилось противоязвенное лечение с использованием антихеликобактерной квадротерапии. Сроки рубцевания язв у этих больных составили 24 ± 3 дня.

К Iб подгруппе относились больные, у которых консервативное лечение в связи с его неэффективностью сочетали с трансэндоскопическими методами воздействия. Таких больных было 63 человека. К ним относились пациенты с выраженными НРП на фоне гиперацидного кислотообразования с СОФА и ДОФА. Сроки рубцевания язв у этих больных составили свыше 26 дней. У 42 больных этой подгруппы местное лечение оказалось неэффективным. Таким больным было показано оперативное лечение с применением ваготомии и органосохраняющих операций.

В III группу — 51 человек (31,5%), вошли больные с осложненным течением ЯБ (пенетрация, стеноз), которым независимо от степени морфологических изменений СО, проводилось оперативное лечение по методике, применяемой при том или ином осложнении.

Также к оперативным методам лечения следует прибегать в любой группе больных, если у них выявляются диспластические изменения СО желудка тяжелой степени с обязательным удалением части органа в пределах здоровой ткани.

Имеющиеся результаты свидетельствуют, что использование данных морфоструктурных изменений СО, полученных при эндоскопии, в сопоставлении с функциональными изменениями и клиническими особенностями течения заболевания позволяют объективизировать показания к тому или иному виду лечения ЯБ ДПК и использовать наиболее эффективные методы терапии у различных категорий больных.

Можливості ендоскопічних методів лікування хворих виразковою хворобою дванадцятипалої кишки

Дзвонковський Т.М., Дзвонковська Т.Т.

м.Івано-Франківськ, обласна клінічна лікарня, державна медична академія

На сучасному етапі розвитку гастроентерології виразкову хворобу дванадцятипалої кишки (ВХДК) лікують переважно консервативно за допомогою нових препаратів, таких як H2-блокатори третього та четвертого покоління, блокатори протонної помпи. Це дозволяє зменшити вплив кислотопептичного фактора шлункового соку на слизову оболонку дванадцятипалої кишки (ДПК).

Останніми роками в патогенезі виразкової хвороби велика роль відводиться *Helicobacter pylori*, тому значну популярність отримали схеми лікування виразкової хвороби, спрямовані на ерадикацію

гелікобактерної інфекції з допомогою антибіотиків. Незважаючи на дані багатьох дослідників в країнах Західної Європи та США про дуже високий рівень одужання від дуоденальної виразки при застосуванні такої терапії (біля 95%), в Україні, за сучасних соціально-економічних умов, багато хворих не мають можливості отримувати такого рівня лікування у повному обсязі. Крім цього, кількість рецидивів після консервативного чи хірургічного лікування змушують шукати компромісні шляхи в наданні максимально можливої допомоги цій категорії хворих.

В нашей работе мы поставили мету вивчити можливості ендоскопічних методів лікування хворих на ВХДК.

Під наші спостереження знаходилося 28 хворих з ВХДК. У 8 з них раніше було проведено ушивання чи висікання виразки по ургентних показаннях. У всіх хворих тривалість захворювання складала від 3 до 18 років, рецидиви виразки були не менше 2-3 разів на рік. Сучасного рівня лікування у повному обсязі дана група хворих отримати не мала можливості, тому їм було запропоновано провести на фоні кислотознижуючих та обволікаючих препаратів, курс трансендоскопічного лікування. Останній включав ін'єкційне введення в край та зону виразки ДПК розчину даларгіну або солкосерилу в кількості 1,0 — 2,0 мл та орошення цієї зони обліпиховою олією в об'ємі до 5 мл. У хворих, котрі мали виражений болевий синдром, додатково вводили в зону виразки 1,0 — 2,0 мл 0,5% розчину новокаїну. Курс трансендоскопічного лікування — 5-6 через день.

В результаті проведення такого комбінованого лікування болевий синдром знявся або значно зменшився після 2-3 ендоскопічної лікувальної процедури. Диспепсичні явища припинилися або мали мінімальну вираженість після 3-4 процедури. Під завершення курсу ендоскопічного лікування спостерігалось суттєве зменшення запальних явищ в зоні виразки, а остання зменшилася в розмірах більше як на половину (початкові розміри виразки були 6-12мм). Контрольна ендоскопія через 16-18 днів від початку лікування показала повне рубцювання виразки у 16 з 28 хворих, завершення епітелізації — у 9 пацієнтів. У решти 3 хворих виразка ще залишалася розміром до 3-4 мм.

Ускладнень під час виконання ендоскопічних лікувальних маніпуляцій не було.

Ремісія тривалістю до року мала місце у 9 хворих, до 8-10 місяців — у 12 та у решти 7 хворих — до 6 місяців.

Таким чином, ендоскопічні методи лікування, на фоні мінімальної консервативної терапії, дозволяють суттєво допомогти соціальнонезахищеній категорії хворих на виразкову хворобу ДПК.

Роль ендоскопии в лечении и профилактике осложнений при рубцовых стенозах пищевода

Кондратенко П.Н., Мовчан Б.Б.

Институт хирургии и трансплантологии АМН Украины

Показанием к применению эндоскопических методов лечения является наличие рубцовой стриктуры пищевода или пищеводного анастомоза независимо от этиологии, локализации, выраженности и протяженности сужения. Однако, поскольку основным неоперативным методом расширения рубцовых стриктур пищевода в настоящее время остается бужирование по струне под рентгенологическим контролем, то использование эндоскопической техники наиболее целесообразно в тех случаях, когда проведение струны под контролем рентгенотелевидения затруднено или невозможно.

В Институте хирургии и трансплантологии АМН Украины за 10 лет с 1992 г. по 2002 г. произведено 2625 бужирований у 811 больных, из них 635 дилатаций рубцовых стриктур пищевода и пищеводных анастомозов у 181 больного производили с использованием эндоскопа. Показаниями для этого являлись: эксцентричное расположение входа в стриктуру — у 46 больных, деформация в супрастенотическом отделе пищевода — у 41, локализация стриктуры в области глотки или у входа в пищевод — у 29, просвет в зоне сужения менее 3 мм — у 21 больного. У 25 больных со стриктурами дигестивных соустьев из-за извитости хода стриктуры и эксцентричного расположения соустья использовали дилатацию при помощи эндоскопа. У всех 19 больных при стриктурах анастомозов после эзофагопластики, находящихся на 1,5-2 см ниже входа в пищевод или на уровне глотки использовали эндоскопическое лечение.

Эндоскопические вмешательства выполняются под местной анестезией. Для этого используются бужи типа Savary N 18-40 с

конической формой дистального конца. Для обеспечения безопасности вмешательства все расширители вводятся по струне, проведенной по каналу эндоскопа ниже зоны сужения. За один сеанс проводится 2-3 последовательных номера бужа. Процедуру повторяем через сутки, выполняя 2-4 сеанса. Через 1-2 ч после вмешательства разрешаем прием охлажденной, механически щадящей пищи. У больных с пептическими стриктурами нижней трети пищевода, возникшими в результате рефлюкса кислого желудочного содержимого, назначают антацидную терапию.

Наиболее серьезным и специфическим осложнением расширения стриктур пищевода является перфорация стенки органа, которая возникла у 2 больных, что потребовало выполнения экстренного оперативного вмешательства. Один больной в последующем умер из-за развития гнойно-септических осложнений. Кровотечение возникло у 34 пациентов, оно не являлось массивным и остановилось после проведения гемостатической терапии.

В результате заживления образовавшихся во время расширения стриктуры надрывов в зоне рубцового поражения в последующем развивается рестеноз. Поэтому, после первичного курса эндоскопического лечения, требуется проведение поддерживающих дилатаций в течение 3-6 месяцев при стриктурах пищеводных анастомозов, а при стриктурах пищевода — в течение 1,5-2 лет, чем удалось добиться длительного стойкого расширения просвета в зоне сужения у 148 пациентов. Неэффективность поддерживающего лечения в течение этого времени у 33 больных потребовало выполнения хирургической операции.

Опыт анкетирования больных язвенной болезнью двенадцатиперстной кишки в период проведения гастроскопии

Конов В.Г., Чернев В.Н., Калашников Н.А., Зубрицкий О.С., Фастова Е.О.

Главный военный клинический госпиталь МО Украины, г. Киев

Анкетирование (А) до настоящего времени не находило применения в отечественной эндоскопической практике, хотя его опыт позволяет обеспечить новые подходы в оценке состояния лечебно-диагностического процесса у пациентов различного профиля, в частности при язвенной болезни (ЯБ) двенадцатиперстной кишки (ДПК).

Для уточнения его роли после эзофагогастродуоденоскопии (ЭГДС) у 100 мужчин с ЯБ ДПК в возрасте 18-63 лет мы использовали анкету с вопросами, отражающими уровень информированности опрашиваемых по изучаемым направлениям. Из их числа 50 больных (I группа) были с выявленной впервые ЯБ ДПК и 50 человек (II группа) — с ее рецидивами.

В I группе 40% больных имело место положительное отношение к ЭГДС, у 52% — терпимое, у 8% — отрицательное, что отражало субъективное восприятие метода исследования пациентом.

Пациенты I группы в 54% случаев обращались за медицинской помощью через 1 месяц после появления первых симптомов заболевания (диспепсического, болевого абдоминального синдромов), что приводило к отсроченному применению ЭГДС и резко снижало возможности ранней диагностики ЯБ ДПК.

В I группе 22% пациентов не понимали диагностической роли ЭГДС при ЯБ, что характеризует их пассивное отношение к исследованию даже после его применения. Наряду с этим в анамнезе у больных II группы диагностическая ЭГДС не проводилась при обострениях ЯБ ДПК у каждого 3-го больного.

Пациенты I группы на момент ЭГДС не были осведомлены о целесообразности биопсии слизистой оболочки желудка для диагностики *Helicobacter pylori*-инфекции в 96% случаев, что затрудня-

ло ее применение с согласия пациента. Диагностика *Helicobacter pylori*-инфекции у пациентов II группы с помощью ЭГДФ, по данным анкеты, проводилась лишь в 12% случаев.

Разносторонний характер информации, полученной в результате (А) в момент диагностической ЭГДС позволяет оценить слаженность действий лечащего врача и врача-эндоскописта, отношение пациента к этому исследованию, осуществить оценку лечебно-диагностического процесса и его соответствие современным отечественным и международным медицинским стандартам.

Применение (А) при эндоскопических исследованиях у пациентов с различной патологией представляется весьма перспективным в оценке адекватности лечебно-диагностического процесса и взаимодействия врачей различного профиля с врачами-эндоскопистами.

Сведения, полученные в результате (А) указывают на недостаточное использование диагностических возможностей ЭГДС при ЯБ ДПК.

Сложившаяся ситуация может быть разрешена на основе полного информирования пациента лечащим врачом при использовании информационных листов и памятки о подготовке и проведении ЭГДС.

Вторым важным моментом для лечащих врачей является письменное обоснование цели и задач исследования, а также тесный профессиональный контакт с врачом-эндоскопистом до проведения ЭГДС.

Обеспечение указанных направлений врачебной деятельности с учетом результатов (А) в итоге позволит существенно повысить диагностическую эффективность ЭГДС при ЯБ и ее роль в лечебном процессе.

Эндоскопический гемостаз при язвенных желудочно-кишечных кровотечениях**Мельниченко Ю.А.**

Одесская областная клиническая больница

Лечение больных с кровоточащими дуоденальными язвами остается одним из наиболее тяжелых и спорных вопросов в хирургии. Клиническое значение кровотечений из верхних отделов желудочно-кишечного тракта (ЖКТ) определяется высокими показателями летальности, которые на протяжении последних лет устойчиво сохраняются на уровне 5-16%.

В клинике применяются разнообразные методы эндоскопического гемостаза с 1980 г. Изучаются факторы, влияющие на надежность эндоскопического гемостаза и определяются диагностические критерии прогнозирования его рецидива. Многие вопросы особенностей применения эндоскопического гемостаза остаются дискуссионными.

Проведен ретроспективный анализ результатов лечения у 589 больных с желудочно-кишечными кровотечениями (Forrest 1-2). Преобладали больные с язвенной болезнью желудка и двенадцатиперстной кишки. Всем выполнялось срочное эндоскопическое исследование и необходимые эндоскопические пособия. После остановки кровотечения, у 263 больных проводилось консервативное лечение. Умерло 3, летальность 1,14%. Оперировано 326 больных, послеоперационная летальность составила

Прогноз рецидива кровотечения базируется на локализации субстрата кровотечения и его типе, размерах и глубине, наличии видимого сосуда и характеристике сгустка, возрасте больного, конституции, времени от начала кровотечения, предшествующего анамнеза, сопутствующих заболеваний.

Неблагоприятными по возможному рецидиву кровотечения являются: локализация язвенных дефектов в опасной сосудистой зоне желудка, задняя стенка луковицы. Увеличивает опасность рецидива кровотечения локализация сосуда в дне язвы стигмы крови, рыхлый тромб, или сгусток крови в дефекте стенки органа, особенно при повторном осмотре через 8-12 часов. Следует отметить, что

по отдельности прогностическая ценность вышеперечисленных позиций невелика. Значение имеет сочетание признаков.

Обосновано преимущество активной индивидуализированной тактики при лечении больных с острыми язвенными гастродуоденальными кровотечениями, что позволяет подробно оценить источник кровотечения, определить возможности его рецидива и вероятную эффективность лечебных пособий у разных групп больных.

Рецидив кровотечения больных F1a — F2b групп составил 22,3%. В группе больных, у которых эндоскопический гемостаз не применялся, рецидив кровотечения наблюдался у (29,2%) больных.

Обобщая вышеизложенное необходимо отметить:

1. Метод эндоскопического гемостаза должен выбираться в соответствии с характеристикой источника кровотечения согласно классификации Forrest;

2. Наиболее надежными методами эндоскопического гемостаза и профилактики рецидива кровотечения являются методы, которыми владеет эндоскопист;

3. Эндоскопический гемостаз по Forrest 1a нельзя рассматривать как самостоятельное вмешательство.

4. Комбинация эндоскопического гемостаза и противоязвенного лечения позволяет избежать рецидивов кровотечения более, чем в 90% случаев и у части больных может быть альтернативой хирургическому лечению. Вовремя начатая адекватная противоязвенная терапия у больных с кровотечением Forrest 2 приводит к результатам, сравнимыми с результатами эндоскопического гемостаза при Forrest 2.

Проводить сложные, дорогостоящие методики нецелесообразно, если в дне язвы видны мелкие тромбированные сосуды и время от начала заболевания превышает 12 часов. А при отсутствии стигм крови — любое эндоскопическое пособие, направленное на гемостатические мероприятия.

Осложнения при эндоскопических исследованиях**Мельниченко Ю.А., Ротарь А.Я.**

Одесская областная клиническая больница, ГКБ № 10 г. Одессы

Осложнения при эндоскопии, проводимой с помощью фиброскопов, встречаются относительно редко, поэтому им уделяют недостаточное внимание. Это создает ложное впечатление о полной безопасности фиброэндоскопии. Однако не следует забывать, что это инвазивная процедура, связанная с риском развития осложнений таких, как повреждение слизистой, перфорация, инфицирование (особенно вирусом гепатита В и С, ВИЧ), сердечно-сосудистые реакции. Однако, развитие возможных осложнений не должны умалять незаменимые диагностические возможности эндоскопии.

По данным литературы в 20-40% случаев контаминация вирусом гепатита С остаётся неизвестной и одним из путей его распространения может быть гастроинтестинальная эндоскопия.

При использовании гибкой эндоскопии у 780000 больных наблюдали перфорации у 6 (0,001 %) больных при выполнении диагностической и у 4 (0,125 %) при лечебной эндоскопии. Возраст больных был от 46 до 80 лет.

Из 6 больных, у которых наблюдалась перфорация пищевода при фиброскопии, у одного больного была стриктура пищевода в результате химического ожога в анамнезе. В 3 — х случаях перфорация наступила при введении эндоскопа в области грушевидного синуса, в 2 — х случаях — в области дивертикула средней трети пищевода.

Разрыв стенки пищевода был диагностирован у 3 больных в сроки 2-4 часа у 3 больных — 6-12 часов. Все больные были прооперированы в специализированном отделении. Из 10 больных 7 умерли от гнойного медиастинита.

С целью предотвращения осложнений при эндоскопии необходим тщательный сбор анамнеза перед исследованием. Что имеет большое значение, так как, при ряде заболеваний приводящих к истончению стенки пищевода — химические ожоги и послеожоговые стриктуры повышают риск перфорации при попытках их насильственного преодоления или дилатации. Рефлюкс-эзофагит, лекарственные поражения пищевода с образованием язв, рак пище-

вода, ахалазия кардии также связаны с риском перфорации.

Необходимо всегда помнить об анатомических особенностях глотки. Исследование необходимо выполнять при постоянном визуальном наблюдении за просветом органа. «Красное пятно» в окуляре эндоскопа должно удерживать от его дальнейшего проведения вперед

При выраженных дивертикулах любого отдела пищевода возможно ошибочное введение эндоскопа в шейку дивертикула и его перфорацию.

Дифференцированно подходить к вопросам подготовки больных к исследованию, решать какой вид седации и анестезии подходит к каждому конкретному больному.

Клиническая картина перфорации пищевода имеет некоторые особенности в зависимости от локализации перфоративного отверстия. Симптоматика перфораций пищевода, чаще происходящих в шейном отделе при повреждении грушевидного синуса, развивается очень быстро. Первыми симптомами такой перфорации являются осиплость голоса и нарастающая подкожная эмфизема шеи. При повреждении нижележащих отделов пищевода, симптоматика развивается медленнее, основными симптомами этого осложнения являются боль за грудиной и беспокойство больного. При подозрении на перфорацию больной должен быть немедленно госпитализирован в специализированный стационар для экстренной хирургической операции. Перфорационное отверстие не всегда визуализируется при эндоскопии, поэтому нужно провести рентгенологическое исследование с водорастворимым контрастом, что позволяет уточнить наличие, место и в определенной степени величину перфорации.

Метод лечения перфорации пищевода, как правило, хирургический, который остается единственным, дающий шанс на выздоровление, при этом увеличение летальности прямо пропорционально срокам задержки с оперативным лечением.

Роль эндоскопических исследований в диагностике воспалительно-дегенеративных заболеваний пищевода**Мельниченко Ю.А.**

Одесская областная клиническая больница

Среди обследованных 4500 больных в 1620 (36%) случаев выявляется рефлюкс-эзофагит различной степени выраженности по Савари — Миллеру: 831 чел.(51,3%) 1ст., 602 (37,2%) 2 ст. 228 (14,1%) 3 ст. и 29 (1,8%) 4 ст. Мужчины и женщины болели одинаково часто

в возрасте от 25 до 50 лет. Большое внимание уделяли диагностике пищевода Баррета (эндобрахиэзофагусу), который выявлен у 113 (7%) больных рефлюксной болезнью. Термином «пищевод Баррета» обозначают замещение многослойного плоского эпителия слизистой обо-

лочки дистального отдела пищевода метапластическим, который в норме в организме человека не встречается.

Специфической эндоскопической картины и патогномоничных симптомов эндобрахизофагуса не отмечалось. В типичных случаях метаплазия проявляется красными языками, единичными или сливающимися, достигающими грудного отдела, либо единичными или множественными язвами, располагающимися в дистальном отделе пищевода. Метаплазированный эпителий имеет вид застойной красной слизи, которая дистально незаметно смешивается со слизистой проксимального отдела желудка, а проксимально — с плоскоклеточным эпителием пищевода розового цвета. В таких случаях четко видно, где брать биопсию и диагностика не вызывает затруднения.

При ПБ короткой протяженности (менее 3-х см) метаплазированный цилиндрический эпителий находится только вокруг пищеводно-желудочного перехода и выявление его составляет значительные трудности: эндоскопист оценивает как вариант «розетки кардии»

Длительный анамнез ГЭРБ и возраст пациента коррелируют с наличием метаплазии Барретта. У 86 (76,1%) больных эндобрахизофагус сочетался с хиатальной грыжей либо желудочно — пищеводный пролапсом. Метаплазированный эпителий в пищеводе сам по себе не вызывает симптомов ГЭРБ и даже наоборот является менее чувствительным к боли, чем эпителий пищевода. Поэтому у 25% пациентов с эндобрахизофагусом симптомы ГЭРБ, менее выражены.

Эндоскопический метод, позволяет визуально оценить характер и границы изменений слизистой, произвести прицельно биопсию и взять материал для морфологического исследования. Наличие хиатальной грыжи, воспалительных изменений слизистой пищевода, пролабирование складок желудка в пищевод затрудняют диагностику. Для её улучшения использовали хромоэзофагоскопию с раствором Люголя и индигокармином.

Если в биоптатах определяется метаплазированный эпителий, то такой больной должен подвергаться повторным эндоскопическим осмотрам с биопсией. При наличии множественных очагов следует производить картирование биопсийного материала. Гистологические аномалии нарастают по мере прогрессирования заболевания, а результаты вышеупомянутых исследований могут предсказать характер развития патологии, т. к. только у 82 (73%) больных с дисплазией эпителия процесс сохранял стабильное течение. Трансформации эндобрахизофагуса в рак за пятилетний срок наблюдений не отмечено.

Степень выраженности диспластических явлений в эпителии Барретта может уменьшаться при активной антирефлюксной терапии.

Не существует убедительных данных в поддержку какого — либо специфического лечения Антирефлюксные операции также не снижают вероятность малигнизации. Наиболее важным подходом является непрерывное эндоскопическое наблюдение с биопсией на предмет выявления прогрессирования клеточной метаплазии в дисплазию и раннюю карциному.

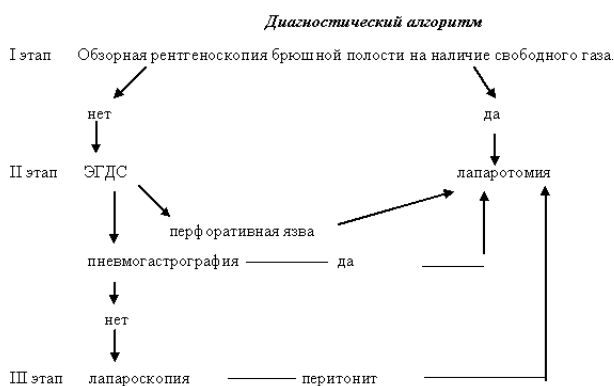
Опыт использования диагностических стандартов при перфоративной язве желудка и 12 перстной кишки

Милица Н.Н., Торопов Ю.Д., Давыдов В.И., Мартыновский Ю.И., Тимченко В.Ф.
Запорожский государственный институт усовершенствования врачей

Язвенная болезнь желудка и двенадцатиперстной кишки осложняется перфорацией в 10-15% случаев [2, 3]. По данным МОЗ Украины в 2002 году в стране оперировано 10538 больных с перфоративными язвами. Поздняя госпитализация среди них составила 10,2%, послеоперационная летальность — 2,9%, а в группе с поздней госпитализацией — 15,8%, что указывает на актуальность ранней диагностики и своевременного оперативного лечения этой категории больных.

По данным Шалимова А.А., Саенко В.Ф., Зайцева В.Т. (1987, 1989 гг.) особо высокой летальностью (от 16 до 23%) сопровождается перфоративная язва при позднем оперативном вмешательстве у лиц пожилого и старческого возраста, клинические проявления заболевания у которых часто протекают атипично. Во всех этих случаях дополнительные исследования (рентгенологические, ЭГДС, лапароскопия) помогают поставить правильный диагноз и определить лечебную тактику.

Представлен анализ результатов использования трех этапов диагностического алгоритма у 526 больных с перфоративными язвами.



На первом этапе, помимо клинических и лабораторных исследований, осуществлялась обзорная рентгеноскопия органов брюшной полости. Диагноз заболевания на этом этапе был поставлен у 392 больных (74,5%), у которых выявлено наличие свободного газа

в брюшной полости.

При сомнительных данных о наличии перфоративной язвы 134 больным произведен второй этап диагностического алгоритма, который предусматривал проведение ЭГДС в сочетании с пневмогастрографией. По нашим данным наличие перфоративной язвы в этой группе установлено у 111 (82,8%) больных, что подтверждалось резким усилением болей в животе в процессе выполнения исследования, невозможностью расширения полости желудка при инсуффляции воздуха, наличием дефекта в дне язвенной ниши. При контрольной рентгеноскопии брюшной полости диагноз заболевания подтверждался наличием пневмоперитонеума.

При атипично протекающей и нечетко выраженной клинической картине перфорации, которая чаще встречается у лиц пожилого и старческого возраста, рекомендуется использовать третий этап диагностического алгоритма, предусматривающий выполнение лапароскопии. Указанный метод исследования был использован у 23 (4,3%) больных. Среди них только у 8 пациентов диагностированы перфоративные язвы, осложненные перитонитом. У 15 больных этой группы при лапароскопии был выявлен перитонит, воспалительные инфильтраты или абсцессы брюшной полости и только в процессе лапаротомии было установлено наличие перфоративных язв желудка и 12 перстной кишки.

Считаем, что при обнаружении инфильтратов или межкишечных абсцессов на фоне перитонита не следует стремиться лапароскопическим способом установить причину перитонита, так как больному показано urgentное оперативное вмешательство в процессе которого будет выявлен источник перитонита.

Таким образом, использование предложенного диагностического стандарта дает возможность у преобладающего большинства больных своевременно диагностировать перфоративную язву желудка и 12 перстной кишки, что будет способствовать снижению послеоперационной летальности.

Литература

1. Зайцев В.Т., Алексеенко В.Е., Белый И.С. и др. (1989) Неотложная хирургия брюшной полости. К.: Здоров'я: 272 с.
2. Курьгин А.А., Перегудов С.И. (1990) Хирургическое лечение больных с перфоративной язвой желудка и 12 перстной кишки. Вест.хирургии. 4: 24 — 27.
3. Рычагов Г.П. (1993) Ошибки, опасности и осложнения в желудочной хирургии. Высшая школа: 287с.
4. Шалимов А.А., Саенко В.Ф. (1987) Хирургия пищеварительного тракта. К.: Здоров'я: 568с.

Досвід ендоскопічної діагностики і лікування синдрому Деллафуа

Мокрик Ю.М., Кордяк В. Д., Цимбала П.М., Мокрик В.Ю., Феняк Г.Б., Кордяк Д.В.
Рівненська обласна клінічна лікарня

Діагностика і лікування гострих шлунково-кишкових кровотеч залишаються актуальними, вважаючи на збільшення їх частоти за останні роки, і стабільно високий відсоток летальних випадків.

Приблизно в 4-9% всіх масивних кровотеч із верхніх відділів шлунково-кишкового тракту (ШКТ), не знаходять чіткої причини. Синдром Деллафуа (СД) може бути причиною кровотеч в 1-2% від вка-

заних випадків. Цей показник коливається від 0,5% до 14% по даним різних авторів. Відмічено збільшення частоти діагностування СД за останні роки, що пояснюється більшою обізнаністю і досвідом лікарів ендоскопістів.

За період 1990-2002 роки ми спостерігали 1214 хворих з гострою шлунково-кишковою кровотечею (ШКК), із них СД установлений у 6 випадках (0,5%). Середній вік хворих 47 років, співвідношення чоловіки-жінки=2:1. У жодному із наведених випадків ми не відмітили залежності з прийомом пацієнтами нестероїдних протизапальних препаратів (НПЗП), один хворий зловживав алкоголем. Ніхто із пацієнтів не скаржився на диспепсію або абдомінальний біль. Діагноз СД був встановлений при першому ендоскопічному обстеженні (ЕГДС) у трьох хворих (50%), трьом пацієнтам було проведено більш як одну ЕГДС. Двоє хворих до встановлення діагнозу СД були прооперовані з приводу ШКК неуточненого генезу, під час операції джерело кровотечі виявлено не було. У всіх пацієнтів джерело кровотечі було локалізоване в проксимальних відділах шлунку. Ендоскопічні знахідки приймали як специфічні для СД в випадках, коли констатували:

- активну кровотечу з невеликого (до 3-4мм. в діаметрі) дефекту слизової без ексудативної гіперемії по периферії;

- видимо нормальну слизову без навколишньої ексудативної з випинанням судини (протрузією), і невеликим поверхневим ерозивним або вдавленням слизової ($d < 3\text{мм}$);

- нормальну слизову без оточуючої ексудативної з активною кровотечею або з стигматами недавньої кровотечі;

У 4 випадках проводився ендоскопічний гемостаз котрий включав в собі комбінацію наступних методів:

- субслизові ін'єкції етилового спирту 30°;
- термокоагуляцію;
- електрокоагуляцію.

У 3 хворих вдалося зупинити кровотечу, ендоскопічний гемостаз був кінцевим, у одного хворого гемостаз був неефективним. Оперовано 3 хворих, померло 2 хворих (з числа оперованих).

Висновки:

- при первинній ЕГДС діагноз СД може бути встановлений в 50-70% випадків, при умові раннього проведення ендоскопічного обстеження досвідченим лікарем -ендоскопістом;
- ендоскопічний гемостаз ефективний для лікування СД при застосуванні комбінації методик гемостазу.

Аргоно-плазменная коагуляция в эндоскопии верхних отделов пищеварительного тракта.

Никишаев В.И., Фомин П.Д., Музыка С.В.

Киевская городская клиническая больница скорой медицинской помощи

Аргоно-плазменная коагуляция (АПК) — специальный метод коагуляции, использующий высокочастотный электрический ток, который, в отличие от обычной электрохирургии, проводится через инертный газ (аргон) [3]. Получаемую при этом струю ионизированного газа — называют плазмой. В природе плазма — это солнце, звезды, молнии. Для получения искусственной плазмы чаще применяют инертные газы: аргон и гелий. Возможно использование воздуха, азота, а для «технической» плазмы — водорода. Применение азотной и воздушной плазмы в медицине нежелательно — так как при получении образуется токсическое соединение — окись азота (NO). Гелиевая плазма, при одинаковой силе тока с аргонной, имеет в 1,5-2 раза большую электрическую мощность, большее теплосодержание и поэтому обладает лучшими режущими и коагулирующими свойствами. Аргонная плазма отличается хорошими коагулирующими свойствами [1] и, в сравнении с гелиевой, низкой стоимостью газа (аргона) [3]. АПК с 80-х годов двадцатого века применяют в открытой и лапароскопической хирургии, а с 1991 года появилась техническая возможность использования его и в внутрисветовой эндоскопии [4].

Системы АПК включают в себя высокочастотный монополярный электрохирургический генератор, газовый баллон, газометр, систему гибких трубок, нейтральный электрод и ножную педаль, активирующую поток газа и тока [6]. Зонды для эндоскопического применения состоят из гибкой тefлоновой трубки с монополярным электродом, который расположен в керамическом наконечнике на определенном расстоянии от дистального конца зонда что предотвращает прямой контакт с тканью. АПК зонды разнообразны по длине (220 и 440 см) и диаметру (2,3 и 3,2 мм). Кроме того, различают зонды для фронтального и латерального воздействия по направлению потока аргона (прямое или боковое). Мощность тока может быть отрегулирована в пределах от 0 до 155 W, поток аргона — от 0,5 до 7 литров в минуту. Принцип действия АПК заключается в следующем. Коагуляция осуществляется бесконтактно. Когда в потоке аргона между наконечником зонда и тканью напряжение электрического поля достигает 500 V/mm, происходит ионизация аргона с образованием потока плазмы, который проводит высокочастотный ток к ткани. В ткани подвергнувшейся воздействию аргонной плазмы, выделяют 4 зоны: девитализации, коагуляции, высыхания и сморщивания [3]. Глубина коагуляции зависит от установленной мощности генератора, скорости потока аргона, продолжительности воздействия и расстояния между наконечником и тканями [13]. Максимальная глубина проникновения коагуляции ограничена 3-4 мм, так как при высушивании тканей увеличивается электрическое сопротивление, что заставляет поток плазмы перемещаться к участку с более низким сопротивлением [4], что может привести к увеличению площади воздействия. Несмотря на то, что глубина коагуляции ограничена, риск перфорации полого органа сохраняется. Это возможно при длительном воздействии на растянутый полый орган с толщиной стенки менее 3 мм, когда происходит выпаривание и обугливание тканей [6]. Необходимо учитывать, что поток плазмы движется по направлению электрического поля между электродом и тканью, то есть от электрода к наиболее приближенной точке. Поток плазмы не следует законам оптики подобно лучу лазера, поэтому коагуляция методом АПК может проводиться как перпендикулярно, так и тангенциально по отношению

к поверхности ткани, что очень важно во время эндоскопических вмешательств [3]. Параметры коагуляции зависят от нескольких факторов. Малая мощность и низкая скорость подачи аргона используются для гемостаза поверхностных повреждений (40-50 W и 0,5-0,8 л/мин). Более высокие параметры используются для удаления тканей (70-90 W и 1 л/мин) [14]. При фронтальном воздействии торцевым зондом используют скорость подачи аргона — 0,5-1,0 л/мин, при использовании бокового зонда скорость увеличивают до 2 л/мин [3]. Оптимальное расстояние между зондом и тканями — от 2 до 8 мм [10], с продолжительностью воздействия 0,5-2 секунды [7]. При низкой мощности наконечник зонда располагают ближе к ткани. Желательно, чтобы поверхность ткани была свободна от жидкости, включая кровь, так как это может сделать коагуляцию неадекватной [10]. Эндоскописту, работающему с АПК, необходимо соблюдать следующие правила [4]: всегда проверять работу АПК перед введением зонда в рабочий канал эндоскопа, зонд перед началом коагуляции необходимо вывести за пределы дистального конца эндоскопа до специальной метки (черного кольца), проводить коагуляцию только под визуальным контролем, во время коагуляции не допускать контакта зонда с тканями, избегать касания зонда с металлическими предметами (стентами), избегать перерастаивания полого органа аргонном, пользуясь аспиратором. Учитывая разнообразные данные об эффективности АПК, нами начато проведение рандомизированного исследования его эффективности в различных клинических случаях.

Материал и методы. В Киевской городской клинической больнице скорой медицинской помощи методом эндоскопической АПК был применен в лечении 56 больных: полипы желудка — 6, продолжающееся язвенное кровотечение — 19, язвенная болезнь со стигматами недавнего кровотечения (тромбированные сосуды, фиксированный ступок) — 20, продолжающееся кровотечение при синдроме Меллори-Вейсса — 7, эрозивная гастропатия, осложненная кровотечением — 3, ангиоэктазии желудка — 1. АПК проводили электрохирургическим высокочастотным аппаратом для аргонной коагуляции «ЭКОНТ-0701» (Украина) с использованием зонда «Ergo» (Германия) диаметром 2,3 мм. АПК проводили со скоростью подачи аргона 0,5-2 л/мин и мощностью 30-60 W. Установку параметров в каждом случае производили индивидуально. Показаниями к уменьшению скорости подачи аргона и мощности тока служили: коагуляция слизистой пищевода, атрофия слизистой оболочки желудка, большая глубина язвенного дефекта и воздействие на большую площадь слизистой оболочки. Больные с кровотечением любой этиологии подлежали обязательному эндоскопическому мониторингу с учетом классификации по Forrest, с полипами — повторным контрольным эзофагогастроуденоскопиям.

Результаты и обсуждение. Несколько опубликованных работ указывают на высокую эффективность полипэктомии с использованием АПК [11, 12], в том числе и резидуальных полипов [15]. Наши результаты подтверждают эти данные. Выполнена коагуляция 14 аденоматозных полипов желудка размерами до 1 см. Во всех случаях биопсия, выполненная спустя месяц, подтвердила эрадикацию полипа.

В проспективном рандомизированном исследовании, основанном на лечении 41 больного с активным язвенным кровотечением или тромбированным сосудом в дне дефекта, сравнивали эффекти-

вность АПК и термокоагуляции. Метод АПК не уступал в гемостатическом эффекте термокоагуляции, в том числе и в случае струйного кровотечения [2]. Мы применяли АПК у 19 больных с активным (струйное, просачивание) язвенным кровотечением. В 9 случаях применяли метод комбинированного гемостаза, когда проведение коагуляции предшествовало введению физиологического раствора в подслизистую слой. Этим добивались временного гемостаза, лучшей визуализации источника кровотечения, а также исключали вероятность чрезмерно глубокого воздействия. Во всех случаях был достигнут первичный гемостаз. Рецидив кровотечения наблюдали у 1 больного (5,3%), но после повторного применения АПК добились стойкого гемостаза. В 20 случаях АПК использовали для профилактики рецидива кровотечения (тромбированные сосуды, фиксированный сгусток). В результате эндоскопического мониторинга повторное кровотечение наблюдали у 1 (5%) больного без клинических проявлений кровотечения.

В случае с эрозивной гастропатией, осложненной кровотечением, АПК применяли на большой площади слизистой оболочки. Во всех случаях был достигнут стойкий гемостаз. Рецидивов кровотечения не было.

Несколько исследований говорят о возможности использования АПК при ангиоэктазиях желудка, осложненных кровотечением [8, 12]. Наш опыт применения лечения 1 больного показывает высокую эффективность метода при данной патологии. Рецидива кровотечения не наблюдали.

В современной литературе имеются лишь единичные работы, основанные на небольшом материале, посвященные применению АПК при синдроме Меллори-Вейсса [5, 9]. Предварительные результаты, начатого нами рандомизированного исследования эффективности монополярной электрокоагуляции (МПЭК) и АПК при продолжающемся кровотечении у больных с синдромом Меллори-Вейсса, говорят в пользу АПК. В группе больных, которым проводили гемостаз МПЭК рецидив кровотечения развился в 21,6% случаях, в группе, где применяли АПК — рецидивов кровотечения не было. Различий по полу, возрасту, сопутствующей патологии и тактике ведения больных в обеих группах не было.

Во всех случаях применения АПК мы не наблюдали осложнений, связанных с использованием метода.

Выводы. АПК является высокоэффективным методом лечения больных с доброкачественными опухолями и неварикозными кровотечениями верхних отделов пищеварительного тракта, лишенным многих недостатков, присущих монополярной электрокоагуляции.

Литература

1. Береснев А.С. (1997) Основные принципы конструирования плазмотронов для хирургии и физиотерапии, их характеристики и условия эффективного применения // Тезисы докладов Всероссийской научно-практической конференции «Плазма в медицине и биологии. Новые технологии в хирургии». (Смоленск). с. 8-9

2. Cipolletta L., Bianco M.A., Totondano G., Piscopo R., Prisco A., Garofano M.L. (1998) Prospective comparison of argon plasma coagulator and heater probe in the endoscopic treatment of major peptic ulcer bleeding. *Gastrointest Endosc.* Vol.48; 2: 191-195

3. Edited by Classen M., Tytgat G.N.J., Lightdale C.J. (2002) *Gastroenterological Endoscopy.* Thieme. — Stuttgart — New York: 220-230

4. Farin G., Grund K.E. (1994) Technology of argon plasma coagulation with particular regard to endoscopic applications. *Endoscop Surg.* Vol.2: 71-77

5. Fedorov E.D., Plachov R.V., Orlov S.Yu., Tchernyakevich P.L., Timofeev M.E., Matrosov A.L. (1999) Argon plasma coagulation (APC) for arresting and prevention of upper gastrointestinal (UGI) bleeding experience of the first 25 consecutive cases. *Endoscopy.* Vol.31; Suppl1: E30

6. Ginsberg G.G., Barkun A.N., Bosco J.J., Burdick J.S., Isenberg G.A., Nakao N.L., Petersen B.T., Silverman W.B., Slivka A., Kelsey P.B. (2002) Guidelines: Technology Status Evaluation Report. The argon plasma coagulator. *Gastrointestinal Endoscopy.* Vol.55; 7: 807-811

7. Grund K.E., Storek D., Farin G. (1994) Endoscopic argon plasma coagulation (APC) first clinical experiences in flexible endoscopy. *Endoscopic Surg.* Vol.2: 42-46

8. Johanns W, Luis W, Janssen J, Kahl S, Greiner L. (1997) Argon plasma coagulation (APC) in gastroenterology: experimental and clinical experiences. *Eur J Gastroenterol Hepatol.* Vol.9:581-7

9. Kihara S., Mizutani T., Shimizu T., Toyooka H. (1999) Bleeding from a tear in the gastric mucosa caused by transoesophageal echocardiography during cardiac surgery: effective haemostasis by endoscopic argon plasma coagulation. *Br J Anaesth.* Vol.82; 6: 948-950

10. Nakamura S., Mitsunaga A., Murata Y., Suzuki S., Hayashi N. (2001) Endoscopic induction of mucosal fibrosis by argon plasma coagulation (APC) for esophageal varices: a prospective randomized trial of ligation plus APC vs. ligation alone. *Endoscopy.* Vol.33. 210-215

11. Norton I.D., Geller A., Pertersen B.T., Sorbi D., Gostout C.J. (2001) Endoscopic surveillance and ablative therapy for periampullary adenomas. *Am J Gastroenterol.* Vol.96: 101-106

12. Wahab P.J., Mulder C.J.J., den Hartog G., Thies J.E. (1997) Argon plasma coagulation in flexible gastrointestinal endoscopy: pilot experiences. *Endoscopy.* Vol.29: 176-181

13. Watson J.P., Bennett M.K., Griffin S.M., Mattewson K. (2000) The tissue effect of argon plasma coagulation on esophageal and gastric mucosa. *Gastrointest Endosc.* Vol.52: 342-345

14. Waye J. (1999) How I use the argon plasma coagulator. *Clin Perspect Gastroenterol:* 249-252

15. Zlatanic J., Waye J.D., Kim P.S., Baiocco P.J., Gleim G.W. (1999) Large sessile colonic adenomas: use of argon plasma coagulator to supplement piecemeal snare polypectomy // *Gastrointest Endosc.* Vol.49: 731-735

Диагностика и лечение болезни Дьелафуа

Никишаев В.И., Фомин П.Д., Музыка С.В.

Киевская городская клиническая больница скорой медицинской помощи

Введение. Первое упоминание о «подслизистой милиарной аневризме» в стенке желудка, найденной при аутопсии, сделал Т.Gallard в 1884 году. В 1898 году G.Dieulafoу впервые описал 3 случая желудочно-кишечного кровотечения (ЖКК) со смертельным исходом из поверхностного дефекта округлой или овальной формы, диаметром в несколько миллиметров на фоне неизменной слизистой оболочки проксимального отдела желудка в дне которого располагалась арозированная крупная артерия без признаков васкулита. Автор назвал данное поражение «простым изъязвлением», а в медицинской литературе оно стало описываться как болезнь (язва) Дьелафуа (Dieulafoys Disease).

Язва Дьелафуа (ЯД) является причиной ЖКК у 0,9-5,8% больных (5). Около 40% диагностических неудач при экстренной эндоскопии при ЖКК обусловлено ЯД (2). Без медицинской помощи погибает до 79% больных (1). Нет единой точки зрения и в выборе метода лечения больных. До недавнего времени предпочтение отдавалось оперативному лечению, но оно сопровождалось высокой летальностью. Совершенствование эндоскопических методов гемостаза (ЭГ) изменило отношение хирургов в пользу последнего. Однако в странах СНГ методы ЭГ и консервативного лечения ЯД не получили еще широкого применения.

Материалы и методы. С 1982 по 2002 год под нашим наблюдением находилось 17102 больных с ЖКК, из них у 185 (1,1%) пациентов причиной кровотечения была ЯД. Мужчин было 148 (80%), а женщин 37 (20%). При эндоскопической диагностике ЯД пользовались следующими критериями: I А). Активное струйное или пуль-

сирующее кровотечение из дефекта слизистой оболочки диаметром менее 3 мм с неизменной слизистой оболочкой вокруг; I В). Подтекание крови из под фиксированного сгустка крови, в пределах дефекта слизистой оболочки диаметром менее 3 мм с неизменной слизистой оболочкой вокруг; II А). Тромбированный сосуда в пределах дефекта слизистой оболочки диаметром менее 3 мм с неизменной слизистой оболочкой вокруг; II В). Фиксированный сгусток крови, без подтекания крови из под него, в пределах дефекта слизистой оболочки диаметром менее 3 мм с неизменной слизистой оболочкой вокруг.

Результаты. При первом эндоскопическом осмотре источник кровотечения был верифицирован у 165 (89,2%) больных. Из них промывание желудка было произведено 28 (15,1%). Ошибки в диагностике имели место у 20 (10,8%) пациентов. При первичной ЭГДС у них за источник кровотечения были приняты другие истинные (12 пациентов-6,4%) и псевдо поражения (8 пациентов-4,3%). ЯД была выявлена у 14 больных при рецидиве кровотечения, а у 6 при контрольной ЭГДС. ЯД локализовалась в желудке у 142 (76,8%) и в двенадцатиперстной кишке — у 43 (23,2%) пациентов. Язвы Дьелафуа располагались по задней стенке — у 140 больных и у 2 — по передней стенке верхней трети тела желудка. В двенадцатиперстной кишке все язвы Дьелафуа располагались по задней полуокружности луковицы. При локализации ЯД в желудке FI А отмечалось у 41,5%, FI В — у 13,4%, FI А — у 26,8%, FI В — у 18,3%, а при их локализации в ДПК соответственно — у 16,3%, 18,6%, 37,2%, 27,9%. При локализации ЯД в желудке активное струйное или пульсирующее

шее кровотечення відбувалося в 2,5 рази частіше ($p < 0,01$), ніж при їх локалізації в ДПК. При аналізі частоти виникнення РК в залежності від стигмат і локалізації ЯД різниці виявлено не було ($p < 0,05$). При ЯД відмічались достовірно ($p < 0,05$) більше часто РК ніж при інших видах язв. Всього РК виник при FII A у 50% больних, при FII B — у 38,7%.

В I періоді нашої роботи нами проводились спроби ендоскопічного гемостазу різними способами. При використанні аплікаційних способів, шляхом нанесення різних розчинів, клеїв, пленкообразуючих полімерів на кровотокащий субстрат ми не змогли досягти зупинки кровотечення ні у одного больного і при продовжуємуся кровотеченні або рецидиві кровотечення пацієнтів оперували. В наступному стали проводити гемостаз шляхом монополярної електрокоагуляції тканин навколо кровотокащего судини (31 больний) або гідроелектрокоагуляції навколо кровотокащего судини (29 больних). На висоті кровотечення операції виконали 13 (9 після неефективної аплікаційної терапії, 2 після неефективної монополярної електрокоагуляції, 2 після неефективної гідроелектрокоагуляції) больних. Рецидив кровотечення виник у 33 (45,2%) із 73 больних со стигматами і у 10 (17,9%) із 56 після коагуляції. При рецидиві кровотечення у 17 больних була вироблена зупинка кровотечення шляхом електрокоагуляції, з якою була ефективною у 14 (82,4%). Решти больних (29) оперували. Всього в цей період піддалися оперативному лікуванню 42 (29,6%) больних. Померло 6 больних (1 не оперований). Післяопераційна летальність становила 11,9%, а загальна — 4,2%.

Во II періоді спостережень гідроелектрокоагуляцію стали проводити і больним з наявністю стигмат (групи II A і II B). При цьому при продовжуємуся кровотеченні коагуляцію стали здійснювати безпосередньо кровотокащего судини, а потім навколо неї до отримання білого струпа. При зупинці кровотечення (групи II A і II B) проводили коагуляцію навколо стигмат, а потім і самої стигмати. Таким способом коагуляцію здійснили у 14 больних з продовжуємуся кровотеченням і 15 со стигматами. В зв'язі з безуспішністю ендоскопічного гемостазу вимушені були прооперувати на висоті кровотечення I (7,1%) пацієнта із 14 з продовжуємуся кровотеченням. Рецидив кровотечення виник у 2 (15,4%) пацієнтів з зупиненим ендоскопічним кровотеченням і у 2 (13,3%) со стигматами. Всім їм ендоскопічно з допомогою гідроелектрокоагуляції вдалося зупинити кровотечення. Хірургічна активність при такому способі зупинки кровотечення становила 3,4%. Достовірно рідше ($p < 0,01$) рецидив кровотечення відбувався у больних со стигматами (групи II A і II B) порівняно з профілактичною електрокоагуляцією, ніж у больних без обробки. Летальних ішеходів в цій групі больних не було. Таким чином, активна ендоскопічна тактика дозволила достовірно ($p < 0,01$) знизити кількість операцій і летальність в цій категорії больних.

В III періоді спостережень у 7 больних з продовжуємуся кровотеченням і 4 со стигматами проводилась коагуляція по розробленому нами способу, а у 2 больних со струйним кровотеченням і I з тромбірованим судином проведено ендоскопічне кліпирование. Гемостаз вдалося досягти у всіх пацієнтів. Цим больним проводили ендоскопічний моніторинг во время которого у I (14,3%) больного після профілактичної електрокоагуляції тромбірованого судини був виявлений рецидив кровотечення без клінічних проявів. Кровотечення було зупинено ендоскопі-

чески. Еще у 3 пациентов, через 4 часа, после эндоскопической остановки кровотечения был выявлен фиксированный сгусток крови на дне дефекта слизистой. Им было проведена профилактическая электрокоагуляция его. Рецидивов кровотечения не было. Все больные выздоровели без оперативного лечения. Летальных исходов в этой группе больных не было. Таким образом, эндоскопический мониторинг позволил достоверно ($p < 0,01$) снизить количество операций в этой категории больных по сравнению с I и II периодами наблюдений, а летальность по сравнению с I периодом ($p < 0,01$).

За все время наблюдения оперативное лечение проведено 43 больным (23,2%). Вследствие неэффективности ЭГ на высоте кровотечения оперированы 14 больных, из них 9 — после применения аплікаційних методів гемостазу, а 5 — після електрокоагуляції. Во время РК хирургическое лечение проведено 29 больным, среди них 22 не проводилась эндоскопическая профилактика РК, а у 7 применяли электрокоагуляцию. У 36 (83,7%) из 43 больных, подвергшихся оперативному лечению, в ходе операции не наблюдали продолжающегося кровотечения, что указывало на спонтанную его остановку. При этом у оперирующего хирурга возникали трудности с визуализацией источника кровотечения, что в 19 (44,2%) случаях потребовало проведения интраоперационной ЭГДС. В начальном периоде при оперативном лечении проводили ушивание язвы Дьелафуа (8 больных), но после того как у одного пациента в послеоперационном периоде развился РК, стали иссекать дефект слизистой (35 больных). После оперативного лечения с иссечением дефекта слизистой оболочки (35 больных), при гистологическом исследовании определяли наличие дефекта слизистой оболочки с фибриноидным некрозом и крупной толстостенной артерией в основании дефекта. Выявлялись диспластические сосуды под мышечной пластинкой слизистой оболочки и лимфоцитарная инфильтрация в краях слизистого дефекта и прилежащих отделов слизистой оболочки.

Выводы. В основе болезни Дьелафуа лежит разрыв стенки расширенной, извитой подслизистой артерии с развитием профузного кровотечения.

Кровь и сгустки в желудке, а также небольшие размеры язв Дьелафуа затрудняют эндоскопическую диагностику. Повторные эндоскопические исследования позволяют избежать диагностических ошибок.

Электрокоагуляция и клипирование, применяемые для остановки кровотечения и профилактики его рецидива являются эффективными методами в лечении этого контингента больных.

Література

1. Brown G.R., Harford W.V., Jones W.F. (1994) Endoscopic band ligation of an actively bleeding Dieulafoy lesion. *Gastrointest. Endosc.* Vol.40; 4: 501-503.
2. Chung Y.F., Wong W.K., Soo K.C. (2000) Diagnostic failures in endoscopy for acute upper gastrointestinal haemorrhage. *Br. J. Surg.* Vol.87; 5: 614-617.
3. Dieulafoy G. (1898) Exulceration simplex. *Bull Acad Med.* Vol.39: 49-84.
4. Gallard T. (1884) Aneurysmes miliaires de l'estomac, donnant lieu a des hematemes mortelles. *Bull Soc Med Hop Paris.* 1: 84-91.
5. Kasapidis P., Delis V., Balatsos V. et al. (1999) Dieulafoy disease endoscopic treatment and follow up of rare cause of upper GI bleeding. *Endoscopy.* Vol.31; Suppl. 1; E36; Abstract: P0379E.

Вибір методу малоінвазивного лікування несправжніх кіст підшлункової залози

Павловський М.П., Коломійцев В.І., Переяслов А.А., Довгань Ю.П., Жемела В.Г.
Львів, Львівський Державний медичний університет ім. Данила Галицького

Останнім часом у зв'язку із збільшенням числа хворих на гострий панкреатит різної етіології, збільшується кількість хворих з таким найбільш поширеним ускладненням гострого деструктивного панкреатиту, як несправжні кісти. Частота їх утворення сягає 12-56%. Небезпека виникнення життєво небезпечних ускладнень кіст підшлункової залози (ПЗ) спонукає більшість хірургів до активного виконання оперативних втручань, при яких зберігаються високі морбідність і летальність. В такій ситуації покращання результатів можна очікувати від впровадження у комплекс лікування псевдокіст малоінвазивних втручань.

16-річний досвід малоінвазивного лікування хворих на панкреатит, ускладнений несправжніми або сформованими псевдокістами ПЗ (188 пацієнтів), дозволив нам опрацювати оптимальний діагностично-лікувальний алгоритм. Діагностична програма, крім загальноклінічного обстеження і лабораторних аналізів, включала звичайну і контрастну ультрасонографію, рентгенконтрастне обстеження шлунково-кишкового тракту, комп'ютерну томографію. За потреби виконували магнітно-резонансну томографію, ретроградне рентгенендоскопічне обстеження панкреатичної і біліарної протокових систем.

Вибір методу лікування залежав від ступеня зрілості стінки кі-

сти, розміру та її форми, локалізації та синтопії, характеру вмісту, наявності з'єднання з панкреатичною протокою. Слід підкреслити, що за мету малоінвазивного лікування незрілих кіст ставили не тільки їх повне зникнення, а й профілактику важких ускладнень в період формування стінки кісти — довести її до такого стану, щоб стало можливим оптимальне оперативне лікування — видалення кісти або її внутрішній дренаж.

При значних розмірах (більше 8 см) гострої несформованої псевдокісти і загрози її розриву поряд із загальноприйнятими консервативними методами лікування малоінвазивне лікування починали з лікувально-діагностичної пункції тонкою голкою під контролем ультрасонографії. Процедуру завершували введенням у залишкову порожнину розчину антибіотика. У 43 хворих при повторному накопиченні рідини, в середньому через 3-4 дні, ми проводили повторні пункції.

У випадку дуже великого розміру кісти (більше 1,5 л), нагноєнні її вмісту, відторгненні секвестрів у порожнину кісти у 36 хворих проведено черезшкірне дренирування кісти шляхом введення під контролем ультрасонографії троакарного катетера діаметром 5-8 мм (15-24 F). За необхідності (багато секвестрів, нагноєння великої неправильної форми кісти) окрім основного катетерного дренажа

13 хворим встановлено ще додатковий дренаж для налагодження лаважу.

При сформованих кістах до комплексу методів обстеження залучали ендоскопічну панкреатикографію. Якщо виявляли зв'язок кісти з панкреатичною протокою, то процедуру завершували папілотомією з вірусготомією (8 хворих), а при стриктурах панкреатичної протоки (4 хворих) виконували її стентування. Діагностику завершували пункцією кісти. При повторному накопиченні рідини 15 хворим кісту пункційно дренивали за наведеною вище методикою і принципами. У двох хворих псевдокісту черезшкірно вдалося дрениувати у шлунок.

Невеликі сформовані кісти головки ПЗ, які прилягали до дванадцятипалої кишки, ендоскопічно дренивали шляхом цистодуоденостомії. Якщо кіста прилягала до стінки шлунка, то проводили цистогастростомію із залишенням стента.

Основные принципы экстренной фибробронхоскопии при неотложных состояниях в пульмонологии

Паламарчук Г.Ф., Иншаков Л.Н.
Санкт-Петербург, СПбМАПО

Экстренную лечебно-диагностическую фибробронхоскопию (ФБС) выполняли у больных с острой или прогрессирующей хронической дыхательной недостаточностью (ДН), развившихся вследствие обтурации дыхательных путей (ДП) вязкой слизью, гноем, кровью, копотью, содержимым желудка.

Цель экстренной ФБС — эндоскопическая диагностика основной причины обструкции ДП, восстановление их проходимости и улучшение легочного газообмена.

Показаниями для выполнения экстренной ФБС были: аспирационные осложнения у больных с черепно-мозговой травмой, синдромом Мендельсона, кровотечениями из верхних отделов пищеварительного тракта; термохимические повреждения ДП; травмы груди с повреждением трахеи и бронхов; гиповентиляция и ателектаз легких в послеоперационном периоде; прогрессирующая ДН на фоне обострения хронических неспецифических заболеваний бронхов и легких.

При инородных телах ДП и легочных кровотечениях, а также при реканализации опухолевых и рубцовых стенозов трахеи и бронхов методом выбора является жесткая бронхоскопия под общим обезболиванием.

ФБС при неотложных состояниях выполняли через интубаци-

онную трубку на фоне адекватной и непрерывной искусственной вентиляции легких (ИВЛ). Для обеспечения адекватной ИВЛ ФБС проводили через интубационную трубку, диаметром не менее 8,5 мм, а для непрерывной ИВЛ — использовали специальный коннектор фирмы «Портекс».

Одним из условий, обеспечивающих безопасное и эффективное выполнение процедуры ФБС через интубационную трубку на фоне ИВЛ, является дополнительная местная анестезия ДП 2% раствором лидокаина (тримекаина) и щадящая аспирация содержимого бронхов при небольшом разрежении в отсосе.

Восстановление проходимости ДП при экстренной ФБС проводили с использованием методик аспирации и бронхиального лаважа с методологическими предосторожностями, как и при плановой лечебной ФБС, изложенными нами в трудах Первого съезда врачей-эндоскопистов Украины (ч. 1, с. 62).

Эффективность экстренной ФБС контролировали результатами клинического и рентгенологического исследований, а также показателями газового состава крови.

Таким образом, экстренная ФБС при неотложных состояниях в пульмонологии требует соответствующей организации и соблюдения принципов ее выполнения, высокой квалификации анестезиолога и эндоскописта, а также современного анестезиологического и эндоскопического оснащения.

Эндоскопия с увеличением и хромоэндоскопией в диагностике и наблюдении пациентов с пищеводом Барретта

Передерий В.Г., Ткач С.М., Кузнецов К.В.

Киев, Украинско-немецкий гастроэнтерологический центр ВУК-КИЕВ

В настоящее время пищевод Барретта (ПБ) диагностируется при наличии в дистальном отделе пищевода слизистой, покрытой цилиндрическим эпителием и, если гистологическое исследование биопсийного материала, взятого из этой зоны, выявило кишечную метаплазию неполного типа (специализированный цилиндрический эпителий). На сегодняшний день пищевод Барретта является единственным, достоверным фактором риска для развития аденокарциномы пищевода и этот риск связан топографически с зонами кишечной метаплазии и, особенно с зонами дисплазии в дистальном отделе пищевода. ПБ фактически не диагностируется в Украине и пациенты с этой патологией не получают адекватного, соответствующего современным стандартам, лечения.

Диагноз ПБ базируется на комбинации эндоскопии и гистологии, и правильная постановка этого диагноза зависит от места взятия биопсии. В настоящее время общепризнанной является методика (Seattle Protocol), согласно которой диагностика и наблюдение за больными с пищеводом Барретта проводится при выполнении эзофагогастродуоденоскопии с взятием 4-х квадрантной биопсии через каждые 1-2 см в зоне цилиндрического эпителия, покрывающего дистальный отдел пищевода с использованием стандартных или больших (jumbo) биопсийных щипцов. Применение этого протокола позволяет лишь в 55 % и 25% случаев подтвердить гистологически диагноз длинного и короткого сегмента ПБ, соответственно. Кроме того, эта методика существенно увеличивает стоимость эндоскопии и немного удлиняет время проведения исследования. Целью данного исследования является усовершенствование методов диагностики и наблюдения за пациентами с ПБ.

За период с сентября 2002 г. по апрель 2003 г. в отделении гастроэнтерологии института А. Цанка (Франция), где один из ав-

торов (К.К.) проходил стажировку, были обследованы 75 пациентов с гастроэзофагеальной рефлюксной болезнью. Эзофагогастродуоденоскопию выполняли эндоскопами Olympus GIF-Q160Z, GIF-Q240Z, оборудованных системой линз, которая позволяет получить максимальное оптическое увеличение изображения в 115 раз на 20" монитор. После идентификации анатомических признаков (Z-линия, пищеводно-желудочный переход) дистальный отдел пищевода и кардия окрашивались 10-15 мл 3% уксусной кислоты, и эти области осматривали с помощью оптического увеличения. Затем выполнялась селективная биопсия из зон с характерными поверхностными изменениями архитектуры слизистой. Данные эндоскопического и гистологического обследования пациентов были проанализированы на кафедре факультетской терапии №1 НМУ и послужили основой для данной работы.

У 9 (12%) пациентов был диагностирован короткий сегмент ПБ, у 3 (4%) — длинный сегмент ПБ, у 4 (5,3%) больных была выявлена дисплазия высокой степени. Характерные архитектурные изменения слизистой соответствующие фундальному, кардиальному или смешанному типу эпителия, зонам кишечной метаплазии, дисплазии могут быть визуализированы эндоскопически при использовании эндоскопа с оптическим увеличением и хромокопии с уксусной кислотой. Чувствительность этой методики в диагностике кишечной метаплазии и дисплазии высокой степени составила 100%.

Выводы. Возможность эндоскопической идентификации зон кишечной метаплазии и дисплазии позволяет существенным образом улучшить диагностику и наблюдение за больными с ПБ. Эндоскопия с увеличением и хромоэндоскопией с уксусной кислотой должна рутинно использоваться для диагностики и наблюдения за пациентами с ПБ.

Досвід впровадження сучасних підходів в лікуванні хворих на кровоточиву виразку шлунка та дванадцятипалої кишки в практиці виїзних хірургічних бригад.

Поліщук В.Т., Костина А.І., Пріор П.В., Слободенюк О.В., Строщий К.П., Дикий О.Г., Борщівський В.М.
м. Житомир, Житомирська обласна клінічна лікарня ім. О.Ф. Гербачевського

Проблема ефективного лікування хворих з шлунково-кишковими кровоточивими виразковими генезу зберігає свою актуальність внаслідок запущеності виразкової патології серед населення, пізнім звертанням хворих за медичною допомогою, низьким рівнем матеріально-технічного забезпечення лікувальних закладів.

Забезпечення більшості районних лікарень (рай-ТМО) області ендоскопічною апаратурою дозволило встановлювати діагноз та проводити ендоскопічний моніторинг без залучення хірургів обласного центру з лікування хворих на шлунково-кишкові кровотечі (ШКК). Хоча зберігалась та тенденція, що більшість оперованих пацієнтів — оперовані в рай-ТМО хірургами обласного центру ШКК.

Нашою метою було визначення ефективності застосування впроваджених органозберігаючих методів лікування хворих з виразковою кровотечею як на рівні обласного центру так і на рівні рай-ТМО.

За період 1998 — 2002 рр. хірургами обласного центру було здійснено 536 ургентних консультативно-лікувальних виїздів по лінії санітарної авіації до хворих з шлунково-кишковими кровоточивими. За цей же період в центр по лікуванню шлунково-кишкових кровотеч було госпіталізовано 784 хворих.

Частка шлунково-кишкових кровотеч виразкового генезу складала: 73,3 % серед хворих з рай-ТМО, та 82,3 % серед пацієнтів, госпіталізованих з приводу шлунково-кишкової кровотечі в обласну лікарню.

Доля пептичної виразки шлунка, як джерела кровотечі складала 30,3 % в рай-ТМО (119 пацієнтів) та 30,5 % в обласному центрі ШКК (197 хворих). Виразка 12-палої кишки (ДПК) була причиною кровотечі у 69,7 % (274 пацієнта) в рай-ТМО та 69,5 % (448 хворих) в обласному центрі.

Хірургічна активність до 2002 року при кровоточивій виразці

шлунка складала 73,1 % в рай-ТМО і 90,3 % за весь період — в центрі. В 2002 році намітилась тенденція до зниження частки оперованих хворих лікарями центру в підгрупі з рай-ТМО — 31,5 %, що зумовлено більш активною тактикою хірургів на місцях. Слід зазначити, що спостерігається зменшення кількості виконаних резекційних втручань при даній патології в рай-ТМО: так в 1999 році резекцію шлунка виконано 15 пацієнтам, 6 — в 2001 році та жодному в 2002 році. Що також обумовлено тим, що виклик по санавіації здійснюється в основному до вкрай важких пацієнтів з високим ступенем анестезіологічно-хірургічного ризику.

Хірургічна активність при кровоточивій виразці ДПК складала 40,1 % в рай-ТМО та 18,7 % в обласному центрі ШКК.

В 2002 році загальна хірургічна активність при виразковій природі ШКК складала 20,5 % в обласному центрі ШКК та 21,7 % — в рай-ТМО. Що свідчить про впровадження сучасних тенденцій в лікуванні виразкової кровотечі вже і на районних рівнях.

За наведений період працівники центру виконували лише органозберігаючі операції з приводу кровоточивої виразки ДПК. Радикальність оперативних втручань при кровотечі з виразки ДПК в рай-ТМО складала 79,1 %, в центрі — 86,9 %.

З 2000 року комплексну противиразкову антихелікобактерну таблетовану терапію при виразці ДПК застосовуємо з 1-ї доби знаходження хворого в стаціонарі.

Аналіз результатів лікування хворих з шлунково-кишковими кровоточивими в області показав, що забезпечення рай-ТМО ендоскопічним обладнанням з можливістю ендоскопічного моніторингу та, відповідно, вибору вірної тактики лікування пацієнтів, разом із застосуванням органозберігаючих оперативних підходів в хірургічному лікуванні дозволили прогресивно знижувати рівень летальності з 18,4 % до 6,4 %.

Ендоскопічно-гістологічні співставлення при хронічному атрофічному антральному гастриті у первинно нр-негативних хворих

Рижій Л.М.
м.Київ

Метою даного дослідження було встановлення ендоскопічно-гістологічних паралелей у гелікобактер(НР)-негативних пацієнтів при ендоскопічно виявленому хронічному атрофічному антральному гастриті. Ендоскопічні та гістологічні дослідження проведені у 20 первинно НР-негативних хворих.

Ендоскопічна картина у таких пацієнтів досить неоднорідна. Складки слизової оболонки (СО) мають нормальний вигляд або зменшені в об'ємі, частково згладжені. В цілому СО біла, тьмяна, але також спостерігалась дифузна еритема, що розповсюджувалась на весь шлунок з незначним посиленням в антральному відділі, посилення судинного малюнку, загальна рихлість, строкатість СО. Були відмічені петехії, ангіоектазії. Спостерігались ознаки дуодено-гастрального та жовчного рефлюксу у вигляді жовтуватого або зеленкуватого забарвлення шлункового вмісту.

В біоптатах СО антрального відділу шлунку були виявлені досить виражені відхилення від нормальної будови. Судинна реакція проявлялась розкриттям, новоутворенням та повнокров'ям капілярів в глибоких ділянках СО та в підслизовій основі, вени розширені, повнокровні. У верхівках ворсинок СО — лакунарні та гронови-дні скупчення розширених капілярів, іноді спостерігаються осередкові крововиливи. Епітеліальний шар над ними збережений, але потоншений і деформований.

Ендоскопічно в залежності від переважного рівня розташування розширених капілярів та вираженості загальної атрофії СО судинна реакція виглядає або як дифузна еритема, або як посилення судинного малюнку. Розриви, осередкове різке розширення капілярів та крововиливи ендоскопічно оцінюються як петехії або як ангіоектазії.

У НР-негативних хворих набряк СО спостерігався в 90,9 % випадків, був дуже вираженим і охоплював власну пластинку СО та підслизову основу. Паралельно спостерігалось нервномірне і вира-

жене пошкодження базальної мембрани СО, що є додатковим свідченням вираженого дистрофічного процесу.

Була встановлена суттєва розбіжність між результатами ендоскопічного та гістологічного дослідження, оскільки за даними ендоскопічного спостереження у НР-негативних хворих набряк спостерігається лише в 26 %, що майже втричі менше, ніж при мікроскопії. Отже, ендоскопічна ідентифікація власне набряку утруднена і це поняття є інтегральним по відношенню до різних структурних проявів патології, що обумовлюють появу білого, тьмяного, драглистого вигляду СО, її пастозності. Можна припустити, що набряк, який не ідентифікується ендоскопічно, насправді створює додатковий ефект атрофії СО і є компонентом ендоскопічного поняття атрофії. З другого боку, наявність набряку в СО шлунку посилює вплив гіпоксії і не можна виключити, що саме схильність до набряку сприяє розвитку атрофічних змін. Співставлення ендоскопічних і мікроскопічних характеристик СО свідчить, що власне набряк є більш характерним для випадків із слабкими проявами запалення або при його відсутності.

Мікроскопічно виявлявся значний поліморфізм СО з осередками нормальної СО, атрофії та вираженої гіперплазії. Остання характеризувалась складною будовою з наявністю папілярних та тубулярних структур, мікроадемом, сполученням нормопластичного, гіперплазованого, атрофічного, аденоматозного та поліпозного покритого епітелію. При ендоскопічному дослідженні це створювало ефект рихлості, строкатості, нерівномірності рел'єфу з чергуванням ділянок з рівною і згладженою та більш хвилястою, нерівномірною поверхнею, що спостерігалось в 73% випадків.

Таким чином, виділені три основних морфологічних компоненти, сукупність яких створює ендоскопічну картину атрофічного гастриту — судинна реакція, набряк та сполучення нормо-, гіперпластичних та атрофічних змін.

Сучасні аспекти діагностики та лікування стравоходу Барретта

Сасенко В.Ф., Мясоедов С.Д., Бурій О.М., Крошук В.В.
Інститут хірургії та трансплантології АМН України, м.Київ

На протязі 1980-2003 рр. під нашим спостереженням знаходилося 24 хворих із стравоходом Барретта (СБ) та гастроєзофагальною рефлюксною хворобою (ГЕРХ). Для таких хворих характерний малосимптомний перебіг хронічної рефлюксної хвороби стравоходу, який ускладнюється розвитком «стравоходу Барретта», барреттівської виразки та барреттівської аденокарциноми. Клінічна

та соціальна значимість останніх зумовила прийняття світовими гастроентерологічними конгресами рекомендацій щодо виявлення випадків дисплазії та метаплазії епітелію стравоходу й спостереження за ними, що повинно сприяти покращанню профілактики та лікування раку езофагокардіальної зони. У зв'язку з вищезазначеним велику увагу приділяють хромоендоскопії слизової страво-

ходу та кардії зі спектральним аналізом лазерної флуоресценції, прицільної оптичної біопсії зі патоморфологічним та цитологічним дослідженням для проведення диференційної діагностики, моніторингу патологічного процесу та своєчасного лікування.

Нами після встановлення попереднього діагнозу СБ, ГЕРХ та супутніх хвороб 16 (66,7 %) пацієнтам призначали 8-12 тижневий курс лікування ацидосупресивними засобами, прокінетиками, засобами елімінації виявленої гелікобактерної інфекції. Для лікування ГЕРХ патогенетично обґрунтованим є застосування яантисекреторних препаратів та антацидів. Ієрархія лікувальних препаратів по ступеню ефективності була встановлена в результаті рандомізованих клінічних досліджень, проведених в Інституті терапії АМН України.

Прохідність стравоходу проводили шляхом бужування та балонної ділятатії вздовж струни-провідника. Після лікування хворим проводили повторне ендоскопічне обстеження з біопсією слизової оболонки стравоходу, а також стаціонарну комбіновану рН-метрію шлунка та стравоходу, стаціонарну манометрію та динамічне скінтисканування стравоходу.

Патологічний гастроэзофагельний рефлюкс (ГЕР) був діагностований у всіх 24 пацієнтів. Під час проведення повторних ендоскопічних обстежень в 11 (45,8 %) виявлено ерозивно-виразковий процес в ділянці міжепітеліального стику у стравоході, у 5 (20,9 %) — барреттівські виразки. Зазначена останніми роками тенденція до зменшення частоти пептичних дефектів пов'язана з ефектом застосування сучасних противиразкових препаратів.

Для профілактики можливого поступового гістологічного неопластичного прогресування проводили лікування, яке було спрямоване на досягнення стійкої ремісії патологічного гастроэзофагального рефлюксу, елімінацію метаплазованого епітелію, стимуляцію відновлення нормального епітелію. З метою профілактики злоякісного росту призначали препарати вітаміну А, аскорбинової кислоти та токоферолу.

Більшість хворих лікували хірургічно. Резекцію стравоходу в межах здорових тканин з одночасною внутрішньогрудною езофагопластиком шлунком у 6 (25,0 %) пацієнтів, операцію езофагокардіопластики з висіченням стінки стравоходу, яка містила аномальний епітелій, в 1 (4,2 %), шунтуючу операцію на шлунку з приводу хворобливого ожиріння у 1 (4,2 %). Усім іншим пацієнтам проводили сеанси ендоскопічної елімінації острівців та ділянок аномального епітелію за допомогою діатермокоагуляції та лазерної фототермії. Антирефлюксну операцію, повну фундоплекцію типу Ніссена з відведенням стовбурів вагусів за межі манжетки виконували в 11 (45,8%) пацієнтів при недостатній ефективності потужної консервативної антирефлюксної терапії. Ще 6 (25,0 %) пацієнтів лікували консервативно згідно з вищевказаними принципами.

Віддалені результати лікування вивчені у 24 хворих. Середній термін спостереження склав 3 місяці. Усі пацієнти на момент останнього контрольного обстеження перебували в стані стійкої клінічної та лабораторної ремісії, а 16 (25,0 %), яким виконані хірургічні втручання, входили до групи I-II згідно з класифікацією за Visick (відмінні та добрі результати).

Ендоскопічна діагностика дуоденогастрального рефлюксу при хронічному панкреатиті

Свиридюк В.З., Строцький К.П., Губренко І.Ю., Олейніченко А.В., Олейніченко Б.П., Шатило В.Й.

Вінницький національний медичний університет ім. М.І.Пирогова, кафедра післядипломної освіти лікарів за спеціальністю «Загальна практика — сімейна медицина», Житомирська обласна клінічна лікарня ім.О.Ф.Гербачевського.

Серед методів діагностики дуоденогастрального рефлюксу поряд з топографічною рН-метрією та релаксаційною дуоденографією чільне місце належить ендоскопічному дослідженню верхніх відділів шлунковокишкового тракту.

Незважаючи на те, що з останньої версії мінімальної стандартної термінології Європейської асоціації гастроентерологічної ендоскопії (Digestive Endoscopy. Minimal standart terminology. ASGE, Version 2.0 g, 1998), були вилучені терміни, що описують функціональний стан шлунку (еластичність стінок, характер перистальтики та інші), наявність домішки жовчі у шлунковому вмісті в поєднанні з цитологічним та гістологічним дослідженням біоптатів слизової оболонки шлунку являється вагомою ознакою дуоденогастрального рефлюксу.

В зв'язку з радіонуклідним забрудненням території Житомирської області внаслідок аварії на Чорнобильській АЕС показання для релаксаційної дуоденографії значно обмежені. Тому нами з метою вивчення патогенетичних особливостей дуоденогастрального рефлюксу при хронічному панкреатиті було використано саме ендоскопічний метод його діагностики.

Обстежено 320 осіб, які знаходились на стаціонарному лікуванні в гастроентерологічному відділенні Житомирської обласної клінічної лікарні ім. О.Ф.Гербачевського.

Середній вік пацієнтів становив $43,8 \pm 0,77$ років. Чоловіків було 108 (34,4±2,99%), жінок — 212 (65,6±2,99%). Різниця за гендерною ознакою статистично вірогідна, $P \pm 0,001$.

Патологічні зміни слизової оболонки шлунку у вигляді гастропатії та атрофічного гастриту виявлені в 90±1,69% випадків. При цьому закид жовчі у шлунок зафіксовано в 31,6% випадків.

При спробі виявити патогенетичний зв'язок дуоденогастрального рефлюксу з іншими ознаками патологічних змін, що спостерігаються при хронічному панкреатиті, виявлено пряму кореляцію середньої вираженості між частотою дуоденогастрального рефлюксу та гепатозом. Коефіцієнт кореляції $r = +0,44 \pm 0,81$.

Між частотою виявлення хронічної дуоденальної непрохідності, діагностованої за допомогою релаксаційної дуоденографії, та частотою дуоденогастрального рефлюксу, який виявляється при ендоскопічному дослідженні, існує виражена пряма кореляція. Коефіцієнт кореляції $r = +0,73 \pm 0,78$.

Це певною мірою обґрунтовує необхідність використання при лікуванні хронічного панкреатиту поєднання гепатопротекторів з прокінетиками, але призначенню такого лікування повинно передувати ендоскопічне дослідження, яке являється інформативним методом діагностики дуоденогастрального рефлюксу.

Возможности эндоскопической и морфологической диагностики сифилиса желудка

Тофан А.В., Бойко Г.С., Галахин К.А., Бобокал В.Н., Скорода Л.В., Каминская З.И., Синица В.А., Ковальчук Э.Н.,

Разумейко И.В., Горлушко В.Н.
Киев, ИО АМН Украины, КМАПО им. П.Л.Шупика

На основании только эндоскопического исследования установить диагноз сифилиса желудка (СЖ) невозможно, в связи с отсутствием патогномоничной эндоскопической семиотики, характерной для этого исследования.

В эндоскопическом отделении ИО АМН Украины, в котором расположена база кафедры онкологии КМАПО им. П.Л.Шупика, сифилис желудка диагностирован на основании комплексного обследования у 26 больных. Мужчин было 15 и женщин 11 больных; возраст варьировал от 18 до 45 лет.

Сифилитическое поражение локализовалось преимущественно в дистальном отделе и теле желудка. Ни в одном случае не наблюдалось поражение проксимального отдела желудка.

У 12 больных эндоскопическая картина характеризовалась выраженной инфильтрацией слизистой оболочки дистального отдела желудка с одиночными или множественными мелкими изъязвлениями, сужением просвета и умеренной деформацией пораженного отдела.

Обширные изъязвления без четких контуров, контактно кровоточащие, размером от 1,5 до 4 и более сантиметров обнаружены у 9 больных. Поражение преимущественно локализовалось по большой кривизне, передней и задней стенках желудка.

Диффузная инфильтрация дистального отдела и нижней трети тела желудка с полиповидными утолщениями слизистой оболочки,

местами напоминающими грануляционную ткань, диагностирована у 4 больных и только в одном, первом нашем наблюдении, выявлена выраженная, четко очерченная, напоминающая рожистое воспаление, гиперемия на фоне бледно-розовой оболочки желудка.

У 20 больных на основании эндоскопической семиотики установлен ошибочный диагноз злокачественной опухоли желудка; из них в 12 наблюдениях — рак желудка и в 8 — злокачественная лимфома.

Подозрение на СЖ высказано у 6 пациентов после повторных многократных эндоскопических исследований.

У всех 26 больных в биопсийном материале не обнаружено морфологических изменений, характерных для злокачественного опухолевого процесса.

Морфологическая картина биопсийного материала, взятого из участков наиболее выраженного поражения желудка характеризовалась наличием лимфоидноклеточных скоплений, а также гистиоцитов и макрофагов, диффузно инфильтрирующих изучаемый препарат.

Окончательный диагноз устанавливается на основании комплексного обследования с использованием клинических, инструментальных и лабораторных методов исследования: реакции Вассермана, осадочной реакции Кана и цитохоловой реакции, подтверждающих поражение организма сифилисом.

После получения положительного ответа на реакцию Вассер-

мана и отсутствие в биопсийном материале злокачественного процесса все больные направлены в кожно-венерологические диспансеры. Только 5 пациентов явились на контрольные эндоскопии после окончания курса специфической терапии. При эндоскопическом исследовании у них обнаружена полная эпителизация обширных язвенных и псевдоопухолевых поражений без рубцевания и дефор-

мации желудка.

Таким образом, на основании изучения эндоскопической семиотики представляется возможность только в единичных случаях высказать предположение о наличии сифилитического поражения желудка, дифференцируя эту патологию в основном с канцером и злокачественной лимфомой желудка.

Профилактика и лечение кровотечений при эндоскопической электроэксцизии полипов желудка

Тофан А.В., Бойко Г.С., Бобокал В.Н., Соловьев И.Е., Каминская З.И., Синица В.А., Разумейко И.В., Горлушко В.Н.
Киев, ИО АМН Украины, КМАПО им. П.Л.Шупика

Наиболее частым из опасных осложнений при эндоскопической полипэктомии является кровотечение. В литературе приводятся сообщения о перфорации стенки желудка, однако такие осложнения являются к счастью редким исключением. По данным Dopies J.M. et al. (2002) после 186 полипэктомий кровотечения наблюдали в 4 (2,2%) случаях.

Кровотечения бывают струйные из артерий при магистральном типе кровоснабжения полипа и капиллярные — при рассыпном типе кровоснабжения. Возникают кровотечения в результате технических и методических ошибок. Наиболее частыми из них являются: неправильный выбор показаний, когда диаметр ножки полипа превышает 2 см; пренебрежение правилом проверки исправности диатермокоагулятора непосредственно до набрасывания петли на полип: быстрая электроэксцизия полипа, когда не успевают сформироваться тромбы в сосудах ножки и основания полипа.

В ИО АМН Украины, где базируется кафедра онкологии КМАПО им. П.Л.Шупика, при удалении 952 полипов размерами от 0,5 до 4 см у 286 больных сангворрея из основания удаленного полипа возникла у 7 (2,4%) пациентов. В двух случаях, в период до оснащения эндоскопического отделения клепаторами, артериальное кровотечение из массивных ножек полипов было остановлено повторным наложением на основание культи ножки полипа диатермической петли, с постепенным затягиванием ее до полного прекращения кровотечения, но без электрокоагуляции. Петлю не снимали в течение 30 минут с целью формирования надежного тромба. В двух наблюдениях умеренная сангворрея была остановлена дополнительной электрокоагуляцией кровоточащего основания пуговчатым электродом. В трех случаях остановку струйного кровотечения осуществили с помощью клепирования. Перфораций желудка и летальных исходов не было.

Эндоскопическая и морфологическая диагностика злокачественных лимфом желудка

Тофан А.В., Бойко Г.С., Галахин К.А., Бобокал В.Н., Каминская З.И., Синица В.А., Разумейко И.В., Горлушко В.Н., Кротевич М.С.
Институт онкологии АМН Украины, КМАПО им. П.Л.Шупика Киев, ИО АМН Украины, КМАПО им. П.Л.Шупика

В связи с отсутствием патогномичных эндоскопических признаков злокачественной лимфомы желудка (ЗЛЖ) диагностика этой патологии только на основании эндоскопической семиотики в большинстве случаев невозможна. В некоторой степени навести на мысль о наличии злокачественной лимфомы в конкретном случае может: мультицентричность очагов поражения в одном или нескольких отделах желудка, сохраненная эластичность опухолевого инфильтрата при инструментальной пальпации и взятии биопсии, а также молодой возраст больных.

В эндоскопическом отделении института онкологии АМН Украины, в котором расположена база кафедры онкологии КМАПО им. П.Л.Шупика, ЗЛЖ диагностирована у 221 больного. Из общего количества больных мужчин было 116 и 105 женщин, возраст варьировал от 16 до 85 лет. Более часто ЗЛЖ наблюдалась в среднем и молодом возрасте. Преимущественно злокачественный процесс локализовался в дистальном отделе и теле желудка. Язвенная форма ЗЛЖ диагностирована у 56 % больных, экзофитная форма у 5%, инфильтративная форма — у 14 % и смешанная форма констатирована у 25% обследованных больных.

Анализ исследований показал, что на основании эндоскопической семиотики правильный диагноз ЗЛЖ установлен только в 34,8% наблюдений; в 41,8% диагноз был ошибочным (ставился диагноз

рак желудка) и у 23,4% больных диагноз был сомнительным (рак? лимфома?). Следует отметить, что ни в одном случае не выставлялось заключение о доброкачественности выявленного поражения слизистой оболочки желудка.

Ведущим в установлении заключительного диагноза является морфологическое исследование биопсийного материала. Правильность его забора, тщательность выполнения методики биопсии значительно облегчает патогистологам проводить морфологические исследования, что существенно влияет на постановку патоморфологического диагноза.

У всех обследованных больных диагноз ЗЛЖ гистологически верифицирован на основании изучения биопсийного материала. Однако только в 25% наблюдений морфологическая верификация была получена при изучении биопсийного материала, взятого при первом эндоскопическом исследовании. У 75% больных ЗЛЖ была подтверждена морфологически на основании изучения биопсийного материала, полученного при повторных, во многих случаях многократных эндоскопиях.

Таким образом, клиническое содружество эндоскопистов и патоморфологов является обязательным методическим подходом в решении сложных диагностических задач при лимфопрлиферативных заболеваниях желудка.

Лечение синдрома Меллори-Вейсса

Фомин П.Д., Никишаев В.И., Музыка С.В.

Киевская городская клиническая больница скорой медицинской помощи

Введение. В последнее десятилетие наблюдается рост числа больных с синдромом Меллори-Вейсса, который в структуре желудочно-кишечных кровотечений (ЖКК) встречается от 5 до 15% [1,2].

Цель исследования: улучшить результаты лечения больных с синдромом Меллори-Вейсса за счет разработки комплекса методов эндоскопической диагностики и новых способов миниинвазивных эндохирургических вмешательств.

Материалы и методы. В период с 1982 по 2002 год под нашим наблюдением находились 17407 больных с кровотечением из верхних отделов желудочно-кишечного тракта, из них у 1128 (6,48%) был диагностирован синдром Меллори-Вейсса. Он возник у 992 мужчин (88%) и 136 женщин (12%) в возрасте от 18 до 82 лет. Всего этим больным была выполнено 1786 эзофагогастроуденоскопий (ЭГДС), в 432 случаях — с применением методов эндоскопического гемостаза. Изучена эффективность различных методов ЭГ и факторы, способствующие развитию рецидива кровотечения.

Результаты. Разрывы слизистой оболочки наблюдали в пищеводе у 90 (8%), в области пищеводно-желудочного перехода — у 975 (86,4%) и в желудке — у 63 (5,6%) пациентов. Один разрыв был у 934 (82,9%),

два у 165 (14,6%), три у 24 (2,1%), четыре у 5 (0,4%) больных. Активное кровотечение (FI A, FI B) наблюдалось у 208 (18,4%), нестабильный гемостаз (FII A, II B, II C) — у 377 (33,4%), стабильный гемостаз (F III) — у 543 (48,2%) пациентов. Легкая степень кровотечения наблюдалась у 738 (65,4%), средняя у 209 (18,5%), тяжелая у 181 (16,1%) больных. Наиболее часто синдрому Меллори -Вейсса сопутствовала грыжа пищеводного отверстия диафрагмы, которая была выявлена у 962 (85,3%) больных. Считаем, что недостаточность кардии и пролапс слизистой оболочки желудка в пищевод значительно способствуют появлению разрыва слизистой при резком повышении внутрибрюшного давления. В 274 (24,3%) случаях синдром Меллори-Вейсса сочетался с другими источниками кровотечения: эрозивная и геморрагическая гастропатия — у 101 (36,9%), пептические язвы — у 88 (32,1%), эрозивный эзофагит — у 70 (25,5%), варикозно расширенные вены пищевода — у 15 (5,5%) больных. Применяли аппликационные (96% этанол, феракрил, раствор аминокaproновой кислоты, капрофер, лифузол, статизоль, флинт), инъекционные (0,9% раствор натрия хлорида, раствор адреналина 1:10000, раствор этанола 96%), термические (различные виды моно- и биполярной электрокоагуляции) и механи-

ческие (эндоклипирование) методы эндоскопического гемостаза, а также их комбинации. Наиболее эффективными в плане остановки кровотечения и профилактики рецидива кровотечения оказались механические и термические методы ЭГ, а также сочетание одного из этих методов с инъекционными. Среди всех пациентов с СМВ мы наблюдали рецидив кровотечения у 7,6% больных, развившийся в большинстве случаев в течение первых 12 часов. С целью контроля эффективности эндоскопического гемостаза нами был разработан алгоритм эндоскопического мониторинга больных с учетом классификации по Forrest. Применение на практике предложенного алгоритма позволило в 80% случаев выявить рецидив кровотечения до его клинического проявления. Эндоскопический мониторинг, включающий использование методов эндоскопического гемостаза для профилактики рецидива кровотечения во время повторных ЭГДС, позволил снизить частоту рецидива кровотечения с 8,7% до 3,4% и сократить продолжительность стационарного лечения с 5,8 до 3,7 дней. С 2002 года мы применяем разработанный нами метод комплексного лечения больных с синдромом Меллори-Вейсса и рецидивами кровотечения, после которого повторного кровотечения не наблюдали.

Выводы. Синдром Меллори-Вейсса относительно частая причина кровотечения из верхних отделов желудочно-кишечного тракта. Для выявления причины развития синдрома Меллори-Вейсса и протяженности разрыва слизистой необходимо каждому больному проводить осмотр области кардии методом инверсии. Алгоритм эндоскопического мониторинга с использованием методов эндоскопического гемостаза позволяет снизить частоту рецидива кровотечения, отказаться от оперативного лечения и сократить сроки пребывания больного в стационаре. Предложенный нами метод комплексного лечения больных с синдромом Меллори-Вейсса позволяет избежать рецидивы кровотечения.

Литература

1. Братусь В.Д. (2001) Новые тенденции в лечении больных с острыми желудочно-кишечными кровотечениями. Укр. ж. малоинвазивной эндоск. xip. Vol.5; 1: 5 — 6.
2. Sugawa C, Benishek D, Walt AS. (1983) Mallory-Weiss syndrome. A study of 224 patients. Am J Surg.145: 30 — 33

Эндоскопическая электрорезекция острокровотокающих полипов желудка

Фомин П.Д., Шепетько Е.Н., Игнатов А.В., Елизаров В.В., Козлов Д.А.
 Национальный медицинский университет, Киев, Украина.

Введение. Среди причин желудочно-кишечных кровотечений опухолевая патология составляет 10-12%. Полипы желудка в последние годы все чаще обнаруживаются при фиброгастроэнтероскопии, а эндоскопическая электрорезекция является основным видом вмешательства при одиночных и множественных полипах, осложненных кровотечением.

Материалы и методы. За период 1990-2000 гг. в Киевском городском центре желудочно-кишечных кровотечений полипы желудка обнаружены у 82 пациентов в возрасте от 17 до 86 лет. Одиночный полип диагностирован в 46 (56,1%) случаях, множественные полипы — у 36 (43,9%). От 2 до 5 полипов было у 17 пациентов (20,7%), 5 и более полипов (полипоз желудка) обнаружено в 19 (23,2%) случаях. У 54(65,9%) больных были полипы, осложненные желудочно-кишечным кровотечением.

Результаты. Тактика при острокровотокающих полипах активная хирургическая. При обнаружении продолжающегося кровотечения (16 больных) выполнялась эндоскопическая электрорезекция полипов, в других случаях в начале применяли меры эндоскопического гемостаза (биполярная электрокоагуляция, лифузол,

капрофер) с последующей эксцизией полипа (28 пациентов, 34,1%). Статистически достоверной (p<0,05) была разница в эффективности гемостатического действия лифузола и оригинальной прописи препарата «Капрофер». Последний оказался более эффективным при проведении мер эндоскопического гемостаза.

Одиночные полипы небольших размеров (0,3-0,5см) без визуальных признаков озлокачествления подлежали динамическому эндоскопическому контролю 1 раз в полугодие. Гистологическое исследование удаленных полипов (40 случаев) указало на наиболее частую встречаемость аденоматозных полипов (65%), реже обнаруживались гиперпластические (27,5%), крайне редко — железистокистозные (7,5 %).

Выводы. 1. Рациональной лечебной тактикой при острокровотокающих полипах желудка следует признать активную эндохирургическую.

2. У части пациентов возможно проведение мер эндоскопического гемостаза (капрофер) с последующей эндоскопической электрорезекцией полипов в отсроченном периоде после остановки кровотечения.

Метод комплексной оценки функционального состояния органов гастрогастропанкреатодуоденальной зоны

Харлановская Е.П., Кожара С.П., Бурый А.Н., Муськин Ю.Н., Кабанов А.В.
 г. Киев, Институт хирургии и трансплантологии АМН Украины, ОАО «Научно-производственное предприятие «Сатурн».

Оценка функционального состояния желудка, поджелудочной железы (ПЖ) и желчевыводящих путей (ЖВП) прямыми методами исследования имеет наибольшую диагностическую ценность. В нашей клинике разработан и успешно применяется с 1978 года метод комплексного фракционного гастродуоденального зондирования, позволяющий провести оценку функционального состояния желудка, ПЖ и ЖВП в течение одного исследования. В последнее время этот метод был дополнен параллельным измерением давления в полости желудочно-кишечного тракта (ЖКТ) при помощи многоканального измерителя давления производства ОАО «Научно-производственное предприятие «Сатурн», который позволяет измерять давление методом открытого катетера.

Методика: Исследование проводится утром, натощак, без предварительной медикаментозной подготовки. Для исследования используют двухканальный зонд, представляющий собой два дуоденальных зонда, связанных вместе, желудочный конец на 10 см выше оливы. Больной глотает зонд в положении лёжа на правом боку. Свободные концы зондов подсоединяются к датчикам измерителя давления. В ходе исследования производится непрерывная регистрация изменения давлений в двух каналах по ходу прохождения зондами нижнего пищеводного сфинктера (НПС), тела желудка и установки желудочного конца в области антрального отдела желудка (АОЖ), а оливы в области средней трети нисходящего отдела двенадцатиперстной кишки (ДПК). Повышения давления, вызванные рвотой, отмечаются, однако не учитываются при характеристике моторной функции ЖКТ. В дальнейшем регистрация давления в АОЖ производится непрерывно, кроме кратковременных

отключений для забора проб желудочного содержимого в течение исследования. Регистрация давления в полости ДПК производится непрерывно во время латентного периода (ЛП) секреции ПЖ в ответ на введение 30 мл 0,5% р-ра HCl, а также во время ЛП сокращения желчного пузыря (ЖП) в ответ на введение 20 мл подсолнечного масла. Во время сбора тощаковой порции дуоденального содержимого, периода секреции ПЖ и сокращения ЖП, измерение давления производится периодически, в зависимости от типа секреторной реакции. Однако, по нашим наблюдениям, это не отражается на достоверности и диагностической значимости результатов.

По данной методике было обследовано 60 больных с различными заболеваниями органов гастрогастропанкреатодуоденальной зоны. Анализ полученных результатов даёт основания сделать следующие выводы:

1. На протяжении верхнего отдела ЖКТ (пищевод — ДПК) существует ряд зон с выраженным градиентом давлений: области пищеводных сфинктеров, НПС — кардиальный отдел желудка, тело желудка — АОЖ, АОЖ — ДПК.

2. Существующие градиенты давлений характеризуют тонус ЖКТ у данного больного на момент исследования, поэтому являются до определённой степени индивидуальными и вариabельными.

3. Имеется прямая зависимость между уровнями давлений в полости ДПК и интенсивностью секреторной реакции исследуемых органов в ответ на введение раздражителя, что свидетельствует о тесной связи моторной и секреторной функций органов в этом отделе ЖКТ.

Роль эндосонографии в диагностике резидуального холедохолитиаза.

Чернев В.Н., Зосим В.П., Слободяник В.П., Ткач К.Д., Насташенко И.Л.
Главный военный клинический госпиталь МО Украины

Поиск новых решений в лечении желчно-каменной болезни и ее осложнений обусловлен широкой распространенностью данного заболевания. Желчно-каменной болезнью страдают до 20% взрослого населения.

Наиболее частым осложнением калькулезного холецистита является холедохолитиаз (ХЛ), обнаруживаемый в 10-15% наблюдений ЖКБ. У лиц пожилого и старческого возраста этот показатель достигает 21-24,3%.

ХЛ приводит в ряде случаев к таким тяжелым осложнениям как механическая желтуха, холангит, панкреатит. Создаваемое механическое препятствие оттоку желчи нарушает работу сфинктера ампулы большого сосочка двенадцатиперстной кишки и способствует появлению дуоденобилиарного рефлюкса. В 97% наблюдений камни в желчные протоки мигрируют из желчного пузыря. Их первичное образование в желчных протоках встречается не более чем у 1-4% больных.

Диагностика резидуального холедохолитиаза основывается на характерной клинической картине, биохимических, специальных исследованиях (традиционное ультразвуковое исследование УЗИ, компьютерная томография КТ, эндоскопическая ретроградная холангиография ЭРХПГ, фистулохолангиография). В последние годы для диагностики резидуального и рецидивного холедохолитиаза в комплексе с традиционными методами мы начали применять новый метод — эндоскопическую ультрасонографию, позволяющую визуализировать желчный пузырь, общий желчный и общий печеночный протоки и другие органы располагающиеся в диаметре до 12см, от области, доступной эндоскопическому осмотру.

В медицинском отделении эндоскопической диагностики и хирургии ГВКГ на протяжении трех лет разрабатывается проблема диагностики холедохолитиаза с помощью принципиально нового метода. Было обследовано 80 больных с холедохолитиазом. ЭУС исследования выполнялись эхоэндоскопом фирмы Olympus EU-M3 с датчиком 7,5-12 МГц в положении пациента на левом боку под местной анестезией задней стенки глотки. Для более полного акустического контакта ультразвукового датчика со стенкой кишки использовалось двойное контрастирование. В режиме непрерывного сканирования аппарат медленно вводился в нижнегоризонтальный отдел ДПК, эхоэндоскоп фиксировался на уровне адекватной визуализации интересующих объектов и производилась документация полученной информации.

Женщин было 56, мужчин 24, средний возраст пациентов составил 53 года, старше 60 лет было 30% больных. Всем пациентам ранее была выполнена холецистэктомия по поводу хронического калькулезного холецистита. У 64 (80%) пациентов тяжесть состояния была обусловлена развитием осложнений основного заболева-

ния: у 49 больных (76,5%) механической желтухой, у 7 больных (9,3%) гнойным холангитом, у 8 пациентов (12,5%) панкреатитом. У 16 пациентов (20%) камней во внепеченочных желчных ходах не было. Внепеченочные протоки были доступны сканированию в 100% случаев.

К причинам резидуального холедохолитиаза, как и многие другие авторы мы относим:

1. Неполноценное дооперационное обследование;
2. Неполноценная интраоперационная санация желчных протоков;
3. Игнорирование имеющихся показаний к интраоперационной ревизии желчных протоков;
4. Миграция конкрементов из пузырного протока во время холецистэктомии;
5. Выраженные воспалительно — инфильтративные изменения в области печеночно — двенадцатиперстной связки;
6. Возникшее кровотечение во время операции или тяжелое соматическое состояние больного, не позволяющее расширить объем операции для полноценной санации желчных протоков.

Эндоскопическая ультрасонография позволяет избежать такое осложнение как резидуальный холедохолитиаз. Диагностика холедохолитиаза на сегодняшний день остается актуальной проблемой, особенно у пациентов с бессимптомным либо атипичным течением заболевания. Наиболее распространенными видами инструментальной диагностики при данной патологии является ультразвуковое исследование и компьютерная томография органов брюшной полости, однако достоверность этих методов при холедохолитиазе, даже при совместном применении, не превышает 76,4-86,7%. ЭРХПГ рассматривается как «золотой стандарт» для диагностики камней в желчных протоках. Но следует подчеркнуть, что эта методика сопровождается реальным риском развития осложнений. ЭУС является жизнеспособным и альтернативным методом диагностики резидуального холедохолитиаза. Предварительные данные нашего исследования говорят о том, что ЭУС является достаточно достоверным и малоинвазивным методом диагностики холедохолитиаза. В диагностике холедохолитиаза ЭУС может быть сравнима с ЭРХПГ. Очевидна ценность ЭУС при невозможности эндоскопической ретроградной канюляции БДС. К тому же ЭУС может применяться у пациентов с панкреатитом или при аллергии на йодсодержащие препараты. Дооперационная диагностика холедохолитиаза позволяет хирургу планировать и определять окончательный метод лечения, с возможностью предварительного эндоскопического удаления конкрементов из желчных протоков. ЭУС может стать промежуточным этапом между стандартным УЗИ и ЭРХПГ при диагностике резидуального холедохолитиаза.

МАЛОИНВАЗИВНЫЕ МЕТОДЫ В АБДОМИНАЛЬНОЙ ХИРУРГИИ, ТОРАКАЛЬНОЙ ХИРУРГИИ, НЕЙРОХИРУРГИИ, УРОЛОГИИ, ГИНЕКОЛОГИИ

Ендоскопічна папілосфінктеротомія в комплексному лікуванні гострого біліарного панкреатиту

Болдіжар О.О.

м.Ужгород, кафедра госпітальної хірургії УжНУ

Гострий панкреатит посідає третє місце серед гострих хірургічних захворювань черевної порожнини. Серед етіологічних чинників його виникнення більш ніж у 60% є захворювання на жовчнокам'яну хворобу з порушенням пасажу жовчі у просвіт 12-палої кишки та виникненням протокової гіпертензії.

Метою нашого дослідження була оцінка ефективності лікувальної ендоскопії в комплексному лікуванні біліарного панкреатиту.

Матеріали та методи. Нами проведений аналіз 48 хворих на гострий панкреатит у віці від 21 до 84 років. У 22 (45,8%) із них мала місце гіпербілірубінемія, холедохолітаз або розширення жовчних протоків, в зв'язку з чим панкреатит розцінено як біліарний.

Діагностичний алгоритм крім клініко-лабораторних методів, у всіх хворих включав проведення ультразвукового дослідження (УЗД), фіброгастроскопії (а при відсутності патології шлунка та 12-палої кишки і наявності гіпербілірубінемії — дуоденоскопії), ендоскопічної ретроградної панкреатохолангіографії (ЕРПХГ), комп'ютерної томографії, ангіографії з проведенням спеціального ангіографічного катетера (G-7F) у черевний стовбур за методом Сельдінгера через одну із стегнових артерій.

Комплексне лікування включало:

- подовжену регіонарну перфузію через ангіографічний катетер у черевний стовбур, інфузоматом (SEP-108) із швидкістю 40 мл/год, розчину новокаїну 0,25% — 250,0 мл з 40 тис. ОД контрикалу, 250,0 мл реополіглокіну, антибіотиків широкого спектру дії (карбапен або фторхінолони), преднізолону 180-240 мг, солкосерилу або пентоксифіліну, папаверину 2%-2,0;

- ендоскопічну папілосфінктеротомію (ЕПСТ) — при наявності гіпербілірубінемії, холедохолітазу або розширення загальної жовчної протоки за даними УЗД;

- ЕРПХГ у пацієнтів з механічною жовтяницею без ознак деструктивного холецистопанкреатиту;

- лапароскопічне дренування черевної порожнини за загальноприйнятною методикою із 4-5 точок.

Холедохолітаз виявлено у 12 хворих під час УЗД, у 6 при ЕРПХГ, у 2 при фістулохолестихолангіографії після накладання холеци-

стостоми через мінідоступ або лапароскопічно, у 2 хворих інтраопераційно.

Наш підхід до комплексного консервативного лікування гострого біліарного панкреатиту на ранніх стадіях співпадає з більшістю ведучих клінік і полягає в наступному:

- медикаментозний регіонарний вплив на підшлункову залозу з метою корекції локального кровоплину та пригнічення секретії;
- декомпресія біліарної системи;
- симптоматична терапія (ліквідація болю, корекція центральної гемодинаміки та електролітів, детоксикація);
- профілактика гнійних ускладнень.

З метою декомпресії біліарної системи у 17 із 22 хворих виконано ЕПСТ одним із методів (14 — канюляційним і 3 — неканюляційним) на фоні медикаментозної регіонарної перфузії через ангіокатер, проведений в черевний стовбур. При канюляційному методі ПСТ довжина розрізу була в межах 0,5см при папілостенозі, до 1,2см при холедохолітазі.

При вклинених конкрементах у ВДС з вибуханням інтрамуральної частини холедоха виконували супрапапілярну холедоходуоденостомію як перший етап до зняття гострої симптоматики. У 10 хворих одночасно виконано ЕРПХГ, при якій у 6 хворих діагностовано холедохолітаз, в основному мікроліти, що не були візуалізовані при УЗД. Спонтанне відходження конкрементів відмічено у 10 хворих, у 3-х пацієнтів камені видалені корзиною Дорміа. У 2-х хворих застосовано поєднане ендоскопічне лікування — лапароскопічна холецистектомія та ЕПСТ. Причому лапароскопічна холецистектомія виконана першим етапом, а після виявлення холедохолітазу при фістулохолестихолангіографії та стиханні гострого запального процесу виконувалася ЕПСТ.

Двом хворим з мегаконкрементами виконано стентування холедоха, причому в 1 випадку як кінцевий метод лікування в зв'язку з неможливістю виконання операції по супутній патології. Інші 5 хворих з різних причин були прооперовані.

Ендоскопічна ПСТ мала позитивний лікувальний ефект у всіх випадках. Значних ускладнень ЕПСТ нами не спостерігалось, можливо їх перебіг був прихованим на фоні важкості основного захворювання.

Опыт транспилярных вмешательств у больных с патологией гепатопанкреатобилиарной зоны

Бойко В.В., Саріан І.В.

Институт общей и неотложной хирургии АМН Украины, г.Харьков

За последние 10 лет в НИИ общей и неотложной хирургии с патологией гепатопанкреатобилиарной (ГПБ) зоны обследовано 1628 больных. Показаниями для ЭРХПГ были различные виды механической желтухи (МЖ), заболевания поджелудочной железы (ПЖ), изменения в желчных протоках воспалительного, опухолевого и ятрогенного генеза, сомнительные результаты других исследований в случаях, если имелось подозрение на непроходимость в желчевыводящей системе или протоковой системе ПЖ. При выполнении ЭРХПГ по поводу МЖ у 918 (56,4%) больных обнаружен холедохолитаз. Размеры конкрементов колебались от 4-5 мм до 30-32 мм и более. Выполненная у большинства больных ЭПСТ позволила отказаться от хирургического вмешательства и явилась заключительным этапом лечения. При крупных размерах конкрементов, спонтанное отхождение которых оказалось невозможным, производили повторную ЭРХПГ с последующей литотрипсией и литоэкстракцией. В 303 (18,6%) случаях выявлены стенозы большого дуоденального сосочка (БДС) как с конкрементами в просвете внепеченочных желчных про-

токов, так и без них, а так же установлен диагноз сочетанного стеноза БДС и устья главного панкреатического протока (ГПП). Во время гистологического исследования биоптатов слизистой ампулярной части БДС выявлены грубые фиброзные изменения и воспалительная инфильтрация (89,4%), очаговая фовеолярная гиперплазия, сочетающаяся с папилло-тубулярными структурами (11,6%). Коррекцию нарушений осуществляли с помощью эндоскопических операций внутреннего дренирования. Сначала выполняли ЭПСТ с последующей санацией гепатикохоледоха, затем после ликвидации воспалительных изменений на 5-7 сутки производили эндоскопическую вирсунготомию (ЭВТ) при транспилярной локализации устья ГПП. У 256 (15,7%) больных выявлен рак головки ПЖ, внепеченочных желчных путей или ворот печени. У 85 (5,2%) больных определены воспалительные изменения, при которых непроходимость желчных путей носила функциональный характер. В 66 (4,1%) случаях причины непроходимости не установлены.

ЭПСТ выполнена в 895 случаях, из них у 674 (75,3%) больных

произведена одновременно, у 221 (24,7%) пациентов в два и более этапов. Непосредственные и ближайшие результаты были положительными у 862 (96,3%) оперированных. После ЭПСТ осуществляли внутрипротоковую механическую или ультразвуковую литотрипсию с последующей литоэкстракцией, восстанавливая пассаж желчи в двенадцатиперстную кишку. При необходимости выполняли назобилиарное дренирование с проведением санации желчного дерева. У больных с blastomatозными поражениями внепеченочных желчных путей, БДС и головки ПЖ производили эндопротезирование холедоха. Для ликвидации рубцовых изменений в области устья ГПП выполняли ЭВТ.

Осложнения отмечены в 33 (3,7%) случаях. Наиболее частым осложнением ЭПСТ, выполненной в один этап, было кровотечение из папиллотомного разреза у 13 больных, послеоперационный панкреатит возник у 20 пациентов, которым ЭПСТ была выполне-

на в два этапа. В двух случаях транспапиллярные вмешательства осложнились развитием панкреонекроза. Ретроспективный анализ осложнений, возникших после эндоскопических операций, показал, что большинство из них приходилось на период освоения техники выполнения. Кроме того, отмечена зависимость частоты осложнений от психоэмоционального состояния пациентов и адекватности выполненной премедикации. В течение последнего года все транспапиллярные вмешательства проводятся под внутривенной анестезией с применением пропофола. Летальных исходов не отмечено.

Полученные нами данные позволяют считать эндоскопические транспапиллярные вмешательства высокоэффективными, а при накоплении практических навыков в их проведении, использовании внутривенного обезболивания — достаточно безопасными методами лечения больных с патологией ГПБ зоны.

Лечение осложненного холелитиаза.

Бойко В.В., Тищенко А.М., Смачило Р.М., Сарян И.В., Малоштан А.В., Иванников С.В.

Институт общей и неотложной хирургии АМН Украины, Харьковский государственный медицинский университет, г. Харьков,

Проблема лечения желчнокаменной болезни остается актуальной, в связи с увеличением числа больных холелитиазом и относительным ростом числа осложненных форм заболевания. В то время как лапароскопическая холецистэктомия (ЛХЭ) признана «золотым стандартом» лечения неосложненной желчнокаменной болезни, тактика ведения больных с подозрением или наличием холелитиаза разнообразна, зависит от ряда факторов, включая обеспеченность и опыт использования современных миниинвазивных технологий. Применяются как традиционные открытые вмешательства, так и эндоскопические методы лечения (двухэтапные — дооперационная ЭПСТ + ЛХЭ; одноэтапные — «рандеву» методика: ЛХЭ в сочетании с субоперационной ЭРХПГ, ЭПСТ; полностью лапароскопическая методика). Наконец, ряд авторов избирают выжидательную тактику при мелких конкрементах и отсутствии клинических проявлений.

В клинике Института эндоскопические вмешательства на желчновыводящих путях выполняются с 1986 года, лапароскопические — с 1995 года. Соответственно, до 1995 года у большинства больных с желчнокаменной болезнью выполнялись традиционные открытые вмешательства. Эндоскопическое лечение (ЭРХПГ, ЭПСТ, холедохолитоэкстракция) выполняли у больных ранее перенесших холецистэктомию и при высоком операционном риске.

С появлением лапароскопических технологий, тактические подходы к лечению осложненных форм желчнокаменной болезни изменились с преимущественным использованием малоинвазивных методик. Показанием к выполнению ЭРХПГ считаем: желтуху, холангит, тяжелый острый билиарный панкреатит и их сочетания; повышение уровней АСТ, АЛТ, щелочной фосфатазы; подозрение на холедохолитиаз при ультразвуковом исследовании. При нали-

чии желтухи в анамнезе и отсутствии изменений в биохимическом анализе крови и при УЗИ выполняем ЛХЭ с субоперационной холангиографией. Такое же вмешательство применяли у больных с легким острым билиарным панкреатитом в случаях эффективного консервативного лечения (нормализация клинико-лабораторных показателей и данных УЗИ).

За период 1995 — 2002 г.г. ЭРХПГ, ЭПСТ выполнены у 342 больных с осложненными формами холелитиаза. Из них 198 ранее перенесли холецистэктомию и поступили в клинику с различными проявлениями резидуального холедохолитиаза (желтуха, холангит, острый билиарный панкреатит, наличие наружного дренажа холедоха). У 186 (93,94%) больных этой группы эндоскопическое лечение (ЭРХПГ, ЭПСТ) оказалось эффективным, у 12 — выполнены открытые оперативные вмешательства. У 144 больных с наличием желчного пузыря первый этап лечения оказался эффективным у 131 (90,97%), из них у 98 пациентов в дальнейшем выполнена ЛХЭ.

ЛХЭ с субоперационной холангиографией выполнена у 22 пациентов, у 2 был выявлен холедохолитиаз, который в дальнейшем успешно был разрешен с помощью эндоскопического лечения.

Таким образом, эндоскопическое лечение является высокоэффективным методом разрешения осложненных форм холелитиаза. Выбор метода лечения зависит от оснащенности лечебного учреждения и опыта использования эндоскопических и лапароскопических вмешательств, анамнестических, клинических, лабораторных изменений и данных УЗИ, наличия желчного пузыря, а также состояния пациента (возраст, тяжесть состояния, сопутствующая патология, операционный риск). Открытые оперативные вмешательства показаны при невозможности выполнения или неэффективности эндоскопического лечения.

Лигатурный метод остановки геморроидальных кровотечений.

Бойко В.В., Сарян И.В., Грищенко И.Ю., Савви С.А.

Институт общей и неотложной хирургии АМН Украины, г. Харьков

Геморрой выявляют у 10-15% взрослого населения, а его удельный вес среди заболеваний прямой кишки составляет 42%. По данным многочисленных исследований, посвященных этой проблеме, геморрой встречается у 2,9-27,9% населения разных стран. По данным ведущих колопроктологических центров хирургическому лечению подлежат около 30% больных геморроем.

Одним из самых ранних и частых (51%) клинических симптомов геморроя, а иногда и единственным, являются геморроидальные кровотечения, которые происходят из внутренних и очень редко из наружных геморроидальных узлов.

Геморроидэктомия — «золотой стандарт» хирургического лечения этой патологии — в России выполняется у 75% госпитализированных пациентов, а за год частота ее выполнения колеблется от 440 до 480 тысяч хирургических вмешательств. Эти операции по данным М. П. Захараш (2002г.) занимают первое место в структуре хирургических вмешательств любого колопроктологического отделения или центра Украины.

В связи с развитием новых технологий в большинстве развитых стран Америки и Европы типичную геморроидэктомию в настоящее время выполняют лишь у 17-21% пациентов, а у остальных применяют малоинвазивные способы лечения. К ним относятся инфракрасная фотокоагуляция, склерозирующее лечение, электрокоагуляция, лигирование геморроидальных узлов латексными кольцами, криодеструкция.

После выполнении геморроидэктомии и большинства миниинвазивных вмешательств большая часть анатомического субстрата геморроя, а именно, кавернозная ткань при удалении только самих

внутренних узлов остается в их ложах в подслизистом слое анального канала, и потому при продолжении действия неблагоприятных факторов, через определенное время узлы вновь могут увеличиваться и клинически проявляться признаки рецидива геморроя.

Одним из новых малоинвазивных методов лечения геморроидальных кровотечений является шовное лигирование геморроидальных артерий, позволяющее патогенетически обоснованно деартеризировать варикозно измененные зоны геморроидального сплетения. Для этих целей нами был предложен модифицированный аноскоп, имеющий боковое манипуляционное окно и совмещенный с доплеровским зондом для поиска артерий прямой кишки (принята заявка на патент Украины).

За 6 месяцев 2002-2003 г.г. мы исследовали результаты лечения этим методом 12 больных с геморроидальными кровотечениями из внутренних узлов (9 мужчин, 3 женщины), средний возраст которых был 44±4,3года. 2 стадия геморроя был у 4 пациентов, 3 стадия у 7, 4 у 2 пациентов (стадийная классификация Г.И.Воробьева, 2000г.). Во всех случаях основным клиническим проявлением было геморроидальное кровотечение. Предоперационное исследование производилось в обычном объеме — определялась степень изменений в геморроидальной зоне, исключалась другая патология, обуславливающая толстокишечные кровотечения и определялась степень кровопотери.

При необходимости вид анестезии выбирался индивидуально. В большинстве случаев производилась аппликационная местная анестезия анальной области. Положение больных было на левом боку с приведенными к животу нижними конечностями. После вве-

пальні зміни вісцеральної і парієтальної очеревини як відповідь на травму. По-2-е, запальні зміни в кишківнику при застосуванні методу динамічного лапароскопічного адгезіолізу спостерігаються до 13 доби після первинного втручання з приводу спайкової хвороби з піком на 6 — 9 добу. По-3-є, за даними динамічного лапароскопічного моніторингу можна виділити 3 типи перебігу спайкового процесу після адгезіотомії: регресивний, проміжний та адгезивний перитоніт. Не виключено, що ці типи перебігу спайкового процесу мають однаковий механізм з різною інтенсивністю дії. Але для підтвердження цього припущення необхідний аналіз мікроскопічної картини динаміки спайкового процесу.

Морфологічна характеристика непухлинних утворень гортані, видалених мікроларингохірургічним методом з використанням ендоскопічної техніки

Клочков Є.І.

Інститут отоларингології ім. проф. О.С.Коломійченка АМН України, Київ

Різні за своєю природою непухлинні утворення гортані призводять до стійкого порушення функції голосового апарату. Відновити функціональні можливості голосових складок при мінімальній їх травматизації дозволяє застосування мікроларингохірургічних методів з використанням ендоскопічної техніки.

За п'ять останніх років (1998-2002рр.) морфологічно досліджено операційний матеріал 322 хворих, який видалено ендоларингеально за допомогою мікрохірургічного втручання. Серед загальної кількості поліпів становили 243 (75,5 %) спостереження; кісти гортані — 28 (8,7 %); хронічні рубцеві стенози гортані — 22 (6,8 %); неспецифічні гранульози гортані, в тому числі постінтубаційні — 20 (6,2 %), специфічні (туберкульозні) гранульози — 4 (1,2 %), амлоїдоз гортані — 5 (1,6 %).

Поліпи гортані у п'ять разів частіше утворювались у чоловіків, ніж у жінок, що певною мірою залежало від більшого впливу на чоловіків зовнішніх негативних факторів. Поліпи здебільшого виявлялись у передній третині справжніх голосових складок, що обумовлено особливостями їх васкуляризації, рухомістю щиточерпаловидного м'язу та кумуляцією вібраційного ефекту у цій зоні. Виділено 5 гістологічних типів поліпів гортані: фіброзні — 52 (16,1 %), судинні — 133 (41,1 %), набрячні — 19 (5,9 %), залозисті — 3 (0,9%) та фіброїдно-гіалінові вузлики — 36 (11,2%).

Фіброїдно-гіалінові вузлики є особливим типом ураження слизової оболонки голосових складок, вони специфічні тільки для цієї локалізації. В їх основі лежать порушення гемомікроциркуляції в слизовій оболонці. Для них характерна велика кількість тонкостінних судин синусоїдного типу і накопичення в сполучнотканинній стромі гомогенних білкових мас, якими просякнуті також стінки судин. Вони виявляються при відповідних забарвленнях на фібрин і гіалін. Звідси і назва патологічного утворення. В них зу-

Література:

1. Ботвин М.А., Побединский Н.М., Ищенко А.И., Кудрина Е.А., Зуев В.М., Ланчинский В.И., (1997) Контрольная лапароскопия в оценке эффективности профилактики спаек при миомэктомии. Акушерство и гинекология. 4: 28 — 29.
2. Мынбаев О.А., Лютова Л.В., Карабасова М.А. (1996) Образованные спаек и изменение активности тканевого активатора плазминогена парietальной брюшины передней брюшной стенки живота у крыс в зависимости от способа ее восстановления. Бюллетень экспериментальной биологии и медицины. 3: 328-331.

стрічаються також тромбози судин і крововиливи в строму.

Слизова оболонка голосових складок навідину від інших відділів респіраторного тракту, що мають вистилку циліндричним миготливим епітелієм, вкрита багатощаровим плоским епітелієм. Після незначних поверхневих травм клітини покривного епітелію заглиблюються в підслизову тканину, внаслідок чого формуються травматичні кісти, вкриті багатощаровим плоским епітелієм. Ретенційні кісти, вистелені кубічним (сплошеним циліндричним) епітелієм, викликані ретенцією секрету після закупорки вивідного протоку слизової залози. Конгенітальні (вроджені) кісти були вкриті циліндричним або багатощаровим плоским епітелієм. Вони утворювались зарахунок відшнуровування частини епітеліального покриву у процесі формування гортані.

Постінтубаційні гранульози голосових складок виникали після травмування слизової оболонки під час інтубації або після тривалого перебування інтубаційної трубки в голосовій щілині. Це призводило до формування виразки на поверхні слизової оболонки, в області дна якої виникав надмірний ріст грануляційної тканини з формуванням грануляційного поліпа. Особливістю його структури є своєрідна радіальна будова капілярної сітки. Поверхневий шар гранульозом являв собою представлений зоною некробіозу з лейкоцитарною запальною інфільтрацією. В окремих випадках неспецифічні гранульози можуть маскувати справжні пухлини і виникає необхідність диференційної діагностики неспецифічних гранульозом з капілярними гемангіомами, які нерідко утворюються на голосових складках.

Багато які з перелічених непухлинних утворень гортані схильні до рецидивування після проведеного хірургічного лікування, тому знання їх морфологічної будови і гістогенезу є важливим не тільки для морфологів, але і для отоларингологів, що практикують ендоларингеальні мікрохірургічні втручання.

Морфологічні особливості пухлин гортані, видалених мікроларингохірургічним методом з використанням ендоскопічної техніки

Клочков Є.І.

Інститут отоларингології ім. проф. О.С.Коломійченка АМН України, Київ

Оцінка морфологічних особливостей передпухлинних станів та пухлин голосових складок має велике значення для визначення можливостей мікроларингологічних втручань на гортані і подальшого лікування хворих з їх голосовою реабілітацією.

За п'ять років (1998-2002рр.) було морфологічно досліджено 241 новоутворення, видалене мікроларингохірургічним методом. Морфологічні особливості досліджуваної патології визначались будовою істинних голосових складок та слизової оболонки, що їх вкриває. Покривний багатощаровий плоский епітелій забезпечує підвищену стійкість голосових складок до механічних впливів в процесі їх змикання при фонації. У фізіологічних умовах такий епітелій не зростає. За умов розвитку хронічного запалення, що клінічно характеризується як хронічний гіперпластичний ларингіт (101 випадок, 41,9 %) було встановлено потовщення епітеліального пласта. Найбільш часто зустрічався хронічний гіперпластичний ларингіт, що супроводжувався простою гіперплазією багатощарового плоского епітелію з акантозом (64; 26,6%). Нерідко такий стан також характеризувався зростанням поверхневих шарів епітеліального пласта, кератозом. На шляху перетворення природного плоского епітелію голосових складок на раковий в процесі його малігнізації фіксувався ряд морфологічних станів: гіперплазія базального епітелію, дисплазія, карцинома *in situ* (преінвазивний рак). Гіперплазія базального епітелію з дисплазією різного ступеня була виявлена в 26 (10,8 %) випадках, у тому числі важка дисплазія епітелію (III ступеня) — в 12 (5,0 %) випадках. Для визначення клінічної тактики суттєвим є здатність простої гіперплазії та дисплазії різних ступенів до зворотного розвитку. Хворі оперуються при відсутності ефекту від медикаментозного лікування. Карцинома *in situ* була ви-

явлена в 11 (4,6 %) випадках у хворих з клінікою хронічного гіперпластичного ларингіта. Нерідко к моменту хірургічного втручання процес малігнізації плоского епітелію просувався ще далі і можна було спостерігати початок інвазивного росту плоскоклітинного раку (5; 2,1 %). Інвазивні плоскоклітинні раки середнього та високого ступеня диференцировки спостерігались в 35 (14,5%) випадках. Перехідноклітинний рак був одним з перелічених спостережень.

Джерелом небезпеки малігнізації є також доброякісні епітеліальні пухлини гортані — плоскоклітинні папіломи. З 87 (36,1 %) морфологічно досліджених випадків плоскоклітинних папілом в 14 (5,8 %) виявлялись осередкові дисплазії епітелію різних ступенів, в тому числі у 5 (2,1 %) — дисплазія епітелію важкого ступеня. У 1,2 % від загальної кількості спостережень малігнізація епітелію папілом досягала ступеня преінвазивного раку, у 0,8 % випадків було відмічено розвиток плоскоклітинного раку як наслідок малігнізації папілом.

У гортані, як у всіх відділах респіраторного тракту від слизової оболонки носа до бронхів, зустрічаються аденоми і залозисті раки, що походять з серозних і слизових залоз. У 0,4 % випадків реєструвались поліморфні аденоми або так звані змішані пухлини, а також муюкоепідермоїдні карциноми (0,4 %).

Серед виявлених пухлин у 3 (1,2 %) випадках спостерігалась лейоміосаркома гортані, у 0,4 % — фібросаркома. З доброякісних пухлин мезенхімального походження було виявлено 6 (2,5 %) випадків капілярної гемангіоми голосової складки.

Одержані дані свідчать про різноманітність пухлинної патології голосових складок. Найбільших труднощів при діагностиці клініцистам завдають ендодітні форми раків, чим пояснюється до-

сильно високий відсоток первинно виявлених морфологічно злоякісних пухлин після проведених мікрларингохірургічних операцій. Слід також звернути увагу на преінвазивні та початкові інвазивні

стадії злоякісних пухлин, що маскуються під доброякісні утворення. Вони потребують використання додаткових лікувальних методів в комбінації з хірургічним втручанням.

Ендоскопічний дренаж у малоінвазивному лікуванні псевдокіст підшлункової залози

Коломійцев В.І.

Львівський Державний медичний університет ім. Данила Галицького

Несправні кісти є найбільш поширеним ускладненням гострого або хронічного панкреатиту. Їх перебіг може бути ускладненим крововиливом у кісту, профузною арозивною кровотечею, нагноєнням кісти з розвитком заочеревинної флегмони, розривом кісти з виникненням перитоніту. Тому більшість хірургів вибирає активну лікувальну тактику, проте розвиток інтервенційної ендоскопії відкриває нові можливості для надання допомоги цій важкій категорії пацієнтів.

Метою нашого дослідження було вивчити можливість і ефективність внутрішнього ендоскопічного дренивання псевдокіст підшлункової залози (ПЗ).

За період 1998-2002 роки у клініці малоінвазивного лікування було використано у 102 хворих з несформованими або сформованими псевдокістами ПЗ. Серед них 17 хворим було проведено внутрішнє ендоскопічне дренивання шляхом цистогастротомії (9 хворих) або цистодуоденостомії (8 хворих). Сформовані кісти виявлено у 15 пацієнтів, а в двох пацієнтів кісти були несформованими. Розміри кіст коливалися від 45 мм до 180 мм у найбільшому вимірі.

Діагностична програма, крім загальноклінічного обстеження і лабораторних аналізів, включала ультрасонографію, фіброгастродуоденоскопію, рентгеноконтрасне обстеження шлунково-кишкового тракту, комп'ютерну томографію. Метою обстеження було візуалізувати кісту, виявити місця контакту її з іншими органами, особливо шлунком і дванадцятипалою кишкою, визначити товщину стінки в місці контакту. У 9 пацієнтів використали ультразвукове обстеження на тлі додаткового контрастування органів рідиною. За потреби виконували ретроградне рентгенендоскопічне обстеження панкреатичної і біліарної протокових систем.

На вибір ендоскопічного методу в мініінвазивному лікуванні впливало багато факторів: локалізація кісти, її розміри і форма, характер вмісту, зв'язок з протоковою системою ПЗ. Так ендоскопічний дренаж виконували в тих випадках, коли кісту складно було пунктувати чи черезшкірно дренивати у зв'язку з інтерпозицією інших органів, коли кіста містила секвестри або у її вмісті була

висока активність ферментів, що свідчило про зв'язок кісти з панкреатичними протоками. Важливим фактором є товщина і ступінь зрілості стінки кісти. Товщина стінки кісти (відстань від слизової порожнистої оболонки до вмісту кісти) має бути до 10 мм.

Ендоскопічне втручання виконували під місцевим знечуженням ротоглотки та седатією діазепамом. У восьми хворих, у яких при ультрасонографії було виявлено розширення панкреатичної і/чи загальної жовчної протоки, або були клінічні чи лабораторні ознаки біліарної гіпертензії, втручання починали з ендоскопічної ретроградної холангіопанкреатикографії. Шістьом хворим виконано папілотомію з вірсунготомією.

Місце накладання анастомозу з кістою вибирали у місці найбільшого вип'ячування стінки шлунка чи дванадцятипалої кишки кістою. У 14 хворих після прорізання голчастим папілотомом стінки і спорожнення кісти її порожнину промивали розчинами антисептиків. У чотирьох хворих з великими кістами для запобігання рубцювання і заростання анастомозу в кісту ставили стент, а одному хворому з нагноєною кістою поставлено трансназальний дренаж, через який пізніше проводили санацію порожнини кісти. У трьох хворих стент поставлено по провіднику після ендоскопічної пункції.

Ендоскопічне внутрішнє дренивання кіст було успішним у 14 з 17 хворих. Ускладнення, які вимагали лапаротомії, виникли у трьох пацієнтів: у одного хворого під час виконання цистодуоденостомії виникла профузна кровотеча, яку не вдалося зупинити ендоскопічно; у другій пацієнтки через тиждень після ендоскопічного дренивання несформованої нагноєної кісти через задню стінку дванадцятипалої кишки розвинулася заочеревинна флегмона; ще в одного пацієнта виявили облітерацію місця анастомозу після дислокації стента з рецидивом кісти.

Отримані результати дозволяють зробити висновок, що ендоскопічне внутрішнє дренивання панкреатичних псевдокіст за певних анатомічних умов є цінною альтернативою конвенційній хірургії.

Ендоскопія у діагностиці і лікуванні віддалених ускладнень після холедоходуоденостомії

Коломійцев В.І., Коломійцев І.В., Павловський М.П.

Львівський Державний медичний університет ім. Данила Галицького

Холедоходуоденостомію типу «бік-у-бік» широко використовують у хірургічному лікуванні хворих із ускладненою жовчнокам'яною хворобою. Після адекватно проведеної операції хворі почувають себе добре і скарги практично не пред'являють. Одним із нечастих ускладнень цієї операції є накопичення чи застій різних матеріалів у тій частині холедоха, яка знаходиться дистальніше анастомозу, з виникненням синдрому «сліпого мішка». Можливі й інші рідкісні ускладнення холедоходуоденостомії, частина яких підлягає оперативному лікуванню.

За період 1996-2002 р. у клініці ми обстежували і лікували 48 пацієнтів, які перенесли холедоходуоденостомію з приводу неонкологічної патології: жовчнокам'яної хвороби з холедохолітазом і механічною жовтяницею (35 хворих), гострого гнійного холангіту (5 хворих), стенозуючого папіліту (4 хворих), хронічного псевдотуморозного панкреатиту з механічною жовтяницею (2 хворих), з приводу травми холедоха і великого парапапілярного дивертикула (по одному хворому). Серед них було 35 жінок. Період появи симптомів — від 6 місяців до 18 років після операції.

Стандартом першого етапу опрацьованої в клініці програми обстеження була ультрасонографія органів панкреатобіліарної зони, при якій відсутність повітря у внутрішньопечінкових жовчних протоках виявлено у 13 хворих, розширений холедох — у 18 пацієнтів. Ще у трьох хворих у ретродуоденальній частині холедоха візуалізувалися тіні, підозрілі на конкременти.

При рентгеноскопії органів шлунково-кишкового тракту із контрастуванням сульфатом барію у 36 пацієнтів закидався у наданостомотичну частину холедоха і у дистальний його відділ, причому в 13 хворих залишки контрасту були виявлені у холедосі і на наступну добу. У 22 пацієнтів було знайдено розширення ретродуоденального відділу холедоха, наявність у ньому сторонніх тіл (17 хворих). У 15 хворих діагностовано дуоденостаз різного ступеня важкості.

Ендоскопічно великий зіяючий отвір холедоходуоденостомії

виявлено у 17 хворих. Рубцево звужений отвір анастомозу знайдено у 12, причому у трьох в зоні анастомозу були лігатури, які видалено. Деформовану стенозовану папілу знайдено у 22 хворих, у чотирьох — гострий папіліт, у шести — парапапілярні дивертикули. Канюлювати папілу вдалося у 43 хворих. Холангіографія показала наявність тіл у дистальному відділі холедоха у 18 хворих, у супрадуоденальній його частині — у чотирьох пацієнтів, нерівномірність контрастування проток — ще у семи. У двох хворих контрастувати супрадуоденальну частину холедоха не вдалося через стриктуру на рівні анастомозу, а у трьох — контраст навіть при тугому наповненні холедоха через анастомоз у дванадцятипалу кишку не потрапляв.

В результаті обстеження діагностовано наступні ускладнення холедоходуоденостомії: у 23 хворих виявлено синдром «сліпого мішка», у 12 — стеноз чи рубцювання отвору холедоходуоденостомозу, у 13 — рецидивуючий, не пов'язаний зі стенозом анастомоза, холангіт.

Лікування починали з ендоскопічних втручань: ендоскопічну папілосфінктеротомію виконали 36 хворим, а кошиком Дорміа збрали залишки їжі у 9 і конкременти — у 7 хворих із синдромом «сліпого мішка». При стенозі анастомозу трьом хворим розширено отвір папілотомом, а ще п'яти — шляхом балонної дилатації. При холангіті без стенозу анастомозу з тимчасовим успіхом проводили лаваж протоків розчинами антисептиків.

Конвенційно оперовано 11 хворих — роз'єднання холедоходуоденостомозу з накладанням холедохоєюноанастомозу.

Після папілосфінктеротомії стан значно покращився у 30 хворих, а 21 пацієнт на час виписки з клініки скарги практично не пред'являв.

Таким чином, інформативним методом діагностики пізніх ускладнень у хворих після холедоходуоденостомозу є ендоскопічне обстеження, а ендоскопічна папілосфінктеротомія — досить ефективним малоінвазивним методом лікування.

Значення ендоскопії в діагностиці причини та лікуванні гострого біліарного панкреатиту

Колодійцев В.І., Чуклін С.М., Інденко Ф.П., Вервега Б.М., Павловський М.П.
Львівський Державний медичний університет ім. Данила Галицького

Біля 30-65% від усіх випадків гострого панкреатиту складає гострий біліарний панкреатит (ГБП), і кількість його продовжує збільшуватися. За останні роки у лікуванні хворих на ускладнену жовчно-кам'яну хворобу провідне місце зайняли мініінвазивні методи, особливо ендоскопічні, проте при ГБП питання мініінвазивного лікування залишається дискусійним і невирішеним. У літературі продовжується обговорення застосування ранньої ендоскопічної ретроградної холангіографії (ЕРХГ) у поєднанні з папілосфінктеротомією (ПСТ) в діагностиці і лікуванні хворих на ГБП, а також дискутуються терміни і методи виконання холецистектомії.

Ми обстежили 139 хворих на ГБП, які лікувалися у клініці за останні шість років. Діагноз встановлювали на основі результатів об'єктивного і лабораторного обстеження, ультрасонографії, комп'ютерної томографії. У 99 пацієнтів діагностовано легкий і у 40 — важкий перебіг гострого панкреатиту. Оперовано у різні терміни від госпіталізації 118 хворих. Хірургічні втручання виконували шляхом лапаротомії (41 пацієнт) або лапароскопічно (77 пацієнтів).

Усіх хворих за лікувальною тактикою поділено на три групи, які за важкістю панкреатиту були однаковими. У першій групі (44 хворих) лікування починали з інтенсивної консервативної терапії, з яких в подальшому 30 були оперовані конвенційним шляхом. 39 пацієнту другої групи протягом 48 годин від початку захворювання проведено ЕРХГ з ПСТ, а ще 46 хворим (третья група) ендоскопічне лікування проведено пізніше цього терміну, у середньому через $7 \pm 3,8$ діб.

За результатами лабораторних обстежень ознаки біліарної гіпертензії виявлено у 26 (60%) хворих першої групи і у 47 (55%) другої та третьої. У цих двох групах хворих поширення загальної жовчної протоки при ультрасонографії виявили у 37 (44%) хворих, а конкременти у ньому — у 27 (32%); вказівки на холангіт були у 5 (6%) пацієнтів. Водночас, при ЕРХГ розширений холедох (у середньому $11 \pm 0,4$ мм) виявили у 60 (71%) хворих, а конкременти різних розмірів у ньому — у 53 (62%). Холангіт був у 16 (19%) пацієнтів.

Ендоскопічно було діагностовано 21 (25%) папілітів, 16 (19%) парапапілярних дивертикулів. Завершували обстеження папілосфінктеротомією, а при потребі — літоекстракцією.

У хворих другої групи результатом ендоскопічної ПСТ, як правило, у той же день чи через добу було значне суб'єктивне покращання хворого. При набряковій формі ГБП через 2-5 діб нормалізувалися концентрація білірубіну й активність амілази і ліпази в сироватці крові, зменшувалися рівні прозапальних цитокінів (інтерлейкін-8, фактор некрозу пухлин - α), чого не спостерігалось у хворих першої групи, і було не так демонстративно у хворих третьої групи.

У другій і третій групах стандартом наступного етапу лікування з метою попередження рецидиву ГБП і лікування калькульозного холециститу була лапароскопічна холецистектомія. Отримані на першому етапі добрі результати шести невідкладних і ранніх операцій (у зв'язку із деструктивним холециститом з перитонітом) дозволили нам рекомендувати, хоча б у хворих із легким перебігом ГБП, проведення холецистектомії через дві-три доби після ЕРХГ і ПСТ при стабілізації стану пацієнта, позитивній динаміці лабораторних показників. У ранні терміни лапароскопічну холецистектомію було виконано 11 хворим другої і 7 хворим третьої груп. Інших хворих оперували після ліквідації гострих запальних змін у підшлунковій залозі і парапанкреатичній клітковині — у середньому через 9-10 діб.

Результати проведеного дослідження дозволяють зробити наступні висновки:

1. ЕРХГ є високоінформативним методом діагностики причини виникнення ГБП, а ПСТ у ранньому періоді ГБП дозволяє попередити подальше прогресування захворювання, сприяє швидшому видужанню пацієнта.

2. При легкому перебігу ГБП з метою ліквідації вогнища інфекції — запалений жовчний міхур — показана рання (через 2-3 доби після папілосфінктеротомії) холецистектомія.

Малотравматичное лечение осложненных эндохирургических транспапилярных вмешательств

Кондратенко П.Г., Стукало А.А.
Донецкий государственный медицинский университет

В клинике госпитальной хирургии и эндоскопии с 1995 по 2002 годы эндохирургические транспапилярные вмешательства (ЭХТВ) произведены 1317 больным с патологией БДС, желчной и панкреатической протоковых систем. Возраст пациентов — от 6 до 92 лет. Мужчин — 43,4%, женщин — 56,6%.

Эффективность ЭХТВ у 838 пациентов с холедохолитиазом составила 94,3%, у 120 больных с папиллостенозом — 82,7%, у 186 больных с опухолями — 35,8%.

Осложнения развились у 50 больных (3,8%): острый панкреатит — 26 больных (2%), кровотечение — 9 пациентов (0,7%), ретродуоденальная перфорация — 8 больных (0,6%), обострение холецистита — 3 пациентов (0,2%), вклинение корзины Дормиа с захваченным конкрементом — 3 больных (0,2%), прогрессирование острого гнойного холангита, холангиогенный сепсис — 1 пациент (0,08%). Летальность составила 1%. Причиной смерти восьми пациентов явился деструктивный панкреатит, четырех — ретродуоденальная перфорация, осложнившаяся флегмоной забрюшинной и парапанкреатической клетчатки, одного больного — некупируемый гнойный холангит, холангитические абсцессы печени, сепсис.

Развитие панкреатита связываем с посттравматическим отеком устья БДС или вирсунгова протока, электротравмой и повышением давления в протоковой системе железы при быстром введении контраста, грубых манипуляциях.

Кровотечение возникает чаще у пациентов с коагулопатией при печеночной недостаточности, а также при выполнении быстрого одномоментного рассечения.

К ретродуоденальной перфорации приводят вмешательства у больных с папиллостенозом, парапапилярными дивертикулами, опухолями, тубулярным стенозом терминального отдела холедоха, а также неконтролируемая длина разреза.

Обострение холецистита и прогрессирование холангита, на наш взгляд, связано с нарушением оттока из желчного пузыря.

В случае развития панкреатита используем цитостатики, антисекреторные, спазмолитические, противоотечные и антибактериальные препараты, различные методы детоксикации (от форсированного диуреза до лимфосорбции), пункционное дренирование очагов деструкции.

При возникновении кровотечения инфильтрируем верхний угол папиллотомного разреза гемостатиками и вазоконстрикторами через плотно прижатый катетер, проводим инфузионную и эндоскопическую профилактику рецидива кровотечения.

Обострению холецистита и прогрессированию холангита препятствует тщательная транспапилярная санация протоковой системы, обязательное назобилиарное дренирование (НБД) при наличии гнойного воспаления, с последующим капельным лаважом билиарного тракта, проведением антибактериальной и противоспазмотической терапии.

Применение больным с ретродуоденальной перфорацией массивной антибактериальной терапии, подавление секреции пищеварительных желез, ликвидация желчной гипертензии (НБД, пункционная холецисто- или холангиостомия), привели к выздоровлению трех наших пациентов. Из четырех больных, оперированных по поводу перфорации и флегмоны забрюшинной и парапанкреатической клетчатки, спасти удалось лишь одного.

При вклинении в терминальный отдел холедоха корзины Дормиа с захваченным в неё конкрементом не форсируем эндоскопические и хирургические мероприятия по немедленному её извлечению. У трех наших пациентов через 1-2 суток удалось освободиться от камня и извлечь корзину и конкремент без лапаротомии.

Своевременная диагностика осложненных ЭХТВ, рациональная тактика и патогенетически обоснованная консервативная терапия с использованием малотравматичных вмешательств улучшает результаты лечения больных с патологией БДС, протоковых систем печени и поджелудочной железы.

Эндоскопическая тактика при перфорации пищевода инородным телом

Королев М.П., Антипова М.В., Федотов Л.Е.
Санкт-Петербург, Санкт-Петербургская Государственная Педиатрическая Медицинская Академия, кафедра общей хирургии с курсом эндоскопии

До настоящего времени в специальной литературе не содержится единого мнения относительно лечебной тактики при перфорациях пищевода инородными телами.

В то же время отечественные и зарубежные авторы отмечают

тяжесть этого состояния, трудности в диагностике и в выборе хирургической тактики, что приводит нередко к неблагоприятному исходу.

За изучаемый период в клинику поступили 14 пациентов с пер-

форацией пищевода. Давность попадания инородного тела составила от 10 часов до четырех суток. У двух пациентов с психическими заболеваниями сроки попадания инородного тела выяснить не удалось. Четверо пациентов поступили из других стационаров города, где им производились попытки эндоскопического удаления инородного тела, которые привели к перфорации причем, ни в одном случае диагноз перфорации поставлен не был. Причинами попадания инородного тела у трех пациентов был дефект зубных протезов и мостов, что привело к их попаданию в пищевод вместе с пищей. У 4 пациентов перфорацию вызвала крупная рыбная кость; трое пациентов с психическими заболеваниями насильственно ввели себе в пищевод металлическую проволоку, разогнутую пружину от кровати, бритву; у троих больных перфорация пищевода произошла вследствие длительно стоящего металлического стержня и проволоки. У одного пациента перфорация была произведена интубационной трубкой во время экстренной интубации произведенной врачом скорой помощи. В 13 случаях перфорация произошла в шейном отделе пищевода, в одном случае — в средней трети грудного отдела.

В нашей клинике принята следующая тактика по отношению к пациентам с подозрением на наличие перфорации пищевода или с наличием перфорации пищевода инородным телом:

1. Если больной поступает из другого лечебного учреждения, где ему уже производились попытки удаления инородного тела, мы всегда выполняем больному не только обзорную рентгенограмму, но и рентгеноконтрастное исследование с водорастворимым контрастом;

2. Если у больного при поступлении имеется клиника перфорации пищевода, то после выполнения рентгенологического исследования больной доставляется в операционную, где под эндотрахеальным наркозом ему сначала выполняется хирургический доступ к зоне перфорации и лишь затем — эндоскопическое исследование, целью которого является уточнения характера инородного тела, причины и уровня фиксации. Нередко выше инородного тела имеется пищевой завал, который так же ликвидируется эндоскопическим путем.

Диагностика и лечение кардиоспазма.

Королев М. П., Ельсинский В. И., Федотов Л.Е.
Санкт-Петербург, СПбГПМА, Россия.

Диагностика и лечение кардиоспазма до настоящего времени остается сложной проблемой. Частота кардиоспазма составляет от 5 % до 17 % (Василенко 1976 г., Штрусс и Ашурбеков 1955 г.).

В структуре заболеваний пищевода кардиоспазм выходит на 3-е место после рака и химических ожогов пищевода. Наиболее частая возрастная группа — 20-40 лет. Чаше наблюдается у женщин. Этиология кардиоспазма до настоящего времени остаётся дискуссионной. В современной литературе кардиоспазм чаще всего обозначается как полиэтиологическое заболевание.

Какие факторы имеют преимущество для возникновения кардиоспазма в настоящее время не определено. Однако, несмотря на подобные затруднения в определении этиологических факторов в развитии данного заболевания, в настоящее время хорошо изучены и описаны клинические проявления болезни. Они зависят в основном от степени развития тех причин, которые в тот или иной момент времени складываются в пищеварительном тракте.

В Государственной Педиатрической Медицинской Академии на двух кафедрах: Кафедре Госпитальной Хирургии с курсом ВПХ и Кафедре Общей Хирургии с курсом эндоскопии накоплен 25-ти летний опыт лечения кардиоспазма у взрослых и детей (228 наблюдений). Первая степень кардиоспазма была у 20 больных, вторая у 89, третья у 82 и четвертая у 37 пациентов. Обследование таких пациентов всегда рекомендуется начинать с рентгенологического исследования, которое является крайне информативным при данной патологии. Существуют специфические рентгенологические признаки кардиоспазма: расширение тени средостения; расширение просвета пищевода; сужение кардии в виде «воронки», «лисий хвост» и т. д.; расстройство перистальтики пищевода; неспадение стенок пищевода после его опорожнения; отсутствие газового пузыря в желудке.

Большое значение в настоящее время приобретает эндоскопия. Всё это стало возможным в связи с широким внедрением волоконной оптики. Эндоскопия позволяет решить ряд принципиально-

3. При фиксированном инородном теле выполняется операция, которая устраняет фиксацию инородного тела в пищеводе. Желательно его удалять эндоскопически, чтобы не увеличивать травматичность вмешательства; В нашей практике мы широко применяем сочетание эндоскопического и хирургического пособий, когда хирург устраняет фиксацию инородного тела со стороны операционной раны, а эндоскопист удаляет инородное тело.

4. При невозможности удаления инородного тела через пищевод, производят его удаление через рану.

Из 14 пациентов с перфорацией инородным телом в 9 случаях инородное тело удалось извлечь эндоскопическим путем, в 4 случаях инородное тело удалено через эзофаготомическое отверстие. Одно инородное тело — пружина от кровати, удалено с помощью изогнутого корнцанга;

Дефект пищевода в 12 случаях был ушит, в 2 случаях не ушивался. Операцию завершали дренированием средостения. В большинстве случаев операцию по поводу перфорации пищевода инородным телом завершали наложением гастростомы, т.к, считаем это наиболее безопасным.

За весь описываемый период мы ни разу не получили перфорации пищевода при эндоскопическом удалении инородных тел. Двое пациентов за описываемый период погибли — пациентка 36 лет с перфорацией грудного отдела пищевода при эндоскопии, которая поступила переводом из другого лечебного учреждения через 24 часа от момента перфорации, с распространенным медиастинитом, смерть наступила от аррозийного кровотечения из верхней полой вены, и пациент 63 лет с перфорацией шейного отдела пищевода (пациент подавился рыбной костью и самостоятельно пытался удалить инородное тело при помощи ложки, при этом перфорировал себе пищевод). У больного был сопутствующий сахарный диабет и он поступил на 3 сутки от момента перфорации с тотальным гнилостным некрозом пищевода и медиастинитом.

Таким образом, применение эндоскопии при перфорации пищевода инородным телом позволяет не только уточнить диагноз, но и существенно улучшить качество лечения подобных пациентов.

важных задач, которые в последующем находят отражение в выборе лечебной тактики:

- * определить характер сужения (дифференциальная диагностика кардиоспазма и рака);
- * степень выраженности эзофагита (набор консервативной терапии);
- * осмотр желудка для исключения язвенного поражения и другой патологии;
- * эндоскопическое пособие при кардиодилатации;
- * оценка эффективности терапии.

Для лечения использовали кардиодилататор Штарка, различные виды пневмо- и гидродилататоров, резекцию пищевода. Кардиодилатация дилататором Штарка в основном выполнялась до 1990 года. Отличные результаты получены у 130 пациентов, хорошие у 21, удовлетворительные у 7, неудовлетворительные у 2 (в этих случаях кардиодилатация осложнилась перфорацией пищевода, перфорация была ушита). Гидро- и пневмодилатация выполнена 64 больным с отличными результатами у 33, хорошими у 12, удовлетворительными у 12 и неудовлетворительными у 2 пациентов. Использование эндоскопии позволило в подавляющем большинстве случаев поставить диагноз, провести дифференциальный диагноз от других видов сужения кардии, выполнить дилатацию под контролем эндоскопа, оценить эффективность кардиодилатации. Количество сеансов дилатации составило от 2 до 7. В течение первого года рецидив возник у 8-10% в зависимости от степени, что потребовало повторного курса дилатации.

Кардиомиотомия выполнялась 2 пациентам после неудачной дилатации. Резекция пищевода выполнена 2 больным с мегэзофагусом.

Выводы. 1. Основным методом лечения кардиоспазма является кардиодилатация, причем предпочтение отдается гидравлическим дилататорам.

2. Резекция пищевода показана при кардиостенозе и развитии мегэзофагуса.

Тактика лечения больных с сочетанными рубцовыми стриктурами пищевода и желудка после химических ожогов

Королев М.П., Федотов Л.Е., Макарова О.Л.

Санкт-Петербург, Кафедра Общей хирургии с курсом эндоскопии СПбГПМА Мариинская больница.

Частота данной патологии составляет в среднем 20-30% (1, 2, 3, 4, 5).

Основными взаимодополняющими методами диагностики про-

должают оставаться рентгенологический и эндоскопический. Во время фиброскопии предпринимается попытка пройти в желудок тонким аппаратом для оценки его состояния, выбора метода бужи-

рвання стриктури пищевода. При невозможности осмотра желудка, пациент подается в операционную для бужирования под наркозом. У подавляющего большинства пациентов удается «разбужировать» пищевод до диаметра тонкого эндоскопа по струне-направителю и осмотреть желудок, в оставшихся случаях выполняется лапаротомия и ревизия органов брюшной полости. При наличии субили декомпенсированного стеноза желудка выполняется резекция желудка в объеме 2/3. Во время формирования ГЭА проводится ретроградный осмотр нижней границы стриктуры пищевода с последующим проведением нити через сужение и интраоперационным форсированным бужированием, которое завершается проведением назоинтестинального зонда для кормления. По прошествии 10-11 дней зонд удаляется, выполняется бужирование пищевода по струне-направителю под наркозом. Мы пришли к выводу, что проведение зонда более безопасно, чем наложение гастростомы на культю желудка. При отсутствии признаков стеноза желудка, выполнялось интраоперационное форсированное бужирование, проведение нити и наложение гастростомы для питания. Бужирование пищевода проводилось независимо от давности поражения. Постепенно наращивая калибр бужей, мы доводим его до № 32-34, при которых пациенты питаются свободно через рот, затем они выписываются для дальнейшего бужирования амбулаторно.

Наша кафедра обладает опытом лечения 32 пациентов с данной патологией, из них: 22 мужчин, 10 женщин в возрасте от 22 до 67 лет. Ожоги были вызваны в 12 случаях кислотой, в 13 — щелочью, в 7 — неизвестной жидкостью. Время поступления составило от 3 недель до 2 лет. Всем пациентам проводилась интенсивная терапия, направленная на коррекцию белково-электролитных нарушений. 29 больных были оперированы. Резекция 2/3 желудка выполнена 13 пациентам, резекция 2/3 желудка + гастростомы — 8,

обходной ГЭА — 3, резекция пораженной части желудка — 1. У 3 пациентов при бужировании был достигнут хороший эффект без наложения гастростомы, а у 1 гастростома уже была наложена на культю желудка в другом стационаре. Осложнения были в 2 случаях, летальный исход — в 1 случае.

Таким образом, из 32 пациентов 31 был выписан в удовлетворительном состоянии, принимая любую пищу.

Выводы:

1. Оперативное лечение следует начинать с вмешательства в желудке, дополняя его бужированием пищевода.

2. Предпочтение отдается резекции желудка, как дренирующей и снижающей кислотность операции, препятствующей развитию рефлюкс-эзофагита.

Литература:

1. Сапожникова М. А. «Химические ожоги пищевода и их отдаленные исходы при различных методах лечения» Автореф. дис... д.мед.н. / М., 1978. — 31с.
2. Синев Ю.В. с соавт. Течение раневого процесса при химических ожогах желудка // Хирургия. -1991. — № 9. — С.49-52.
3. Черноусов А.Ф. с соавт. Тактика лечения больных при сочетанных ожоговых поражениях пищевода и желудка // Грудная хирургия. — 1987. — № 4. — С. 83-87.
4. Latteri S. et al. Attuali orientamenti sul trattamento chirurgico delle lesioni da ingestione di caustici // Chir Ital. — 1999. — Vol. 51, №2. — P.99-108.
5. Montoro Huguet M. A. Lesiones esofagoгаstricas por causticos // Gastroenterol Hepatol. — 2000. — Vol. 23, №9. — P.436-447.

Місце ендоскопії в оптимізації методів мініінвазивного бандажування шлунка

Лаврик А.С., Тивончук О.С., Бурій О.М., Згонник А.Ю.
Інститут хірургії і трансплантології АМН України, Київ.

Введення. Сучасний етап розвитку абдомінальної хірургії характеризується широким впровадженням мініінвазивних методик. На сьогодні, ожиріння не розглядається як протипоказання до застосування мініінвазивного доступу. Бандажування шлунка (БШ) — найрозповсюджена шлунково-обмежувальна операція при морбідному ожирінні (МО), яка в залежності від типу імплантуємої манжети може бути керованою або некерованою. На сьогоднішній день таку операцію найбільш доцільно виконувати застосовуючи мініінвазивний доступ. При виконанні некерованого БШ основним моментом, що визначає ефективність операції є оптимальне калібрування манжети, що може спричинити певні труднощі під час операції. Запропонований і впроваджений метод ендоскопічного контролю інтраопераційного калібрування некерованої манжети та калібрування керованої манжети в післяопераційному періоді.

Матеріали та методи. В відділенні хірургії стравоходу, шлунка та кишечника інституту хірургії і трансплантології, з грудня 2000 року по грудень 2002 року 57 хворим з МО виконано БШ. З них у 18 пацієнтів БШ виконано із застосуванням мініінвазивний доступ: 12 — некероване БШ через мінілапаротомію, 3 — кероване БШ через мінілапаротомію та 3 хворим — лапароскопічне некероване БШ. Всі пацієнтки були жінками, віком від 29 до 49 років, індекс маси тіла коливався з 37 до 52 кг/м².

Некерована манжета формувалась із судинного дакронового протеза. Для лапароскопічного методу розроблено оригінальну манжету також із дакронового судинного протезу. У 8 хворих з некерованим БШ через мінілапаротомію та всім пацієнтам, яким виконано лапароскопічне некероване БШ проводилась інтраопераційна корекція калібрування за допомогою ендоскопії. Також у 2 хворих з керованим БШ через мінілапаротомію в післяопераційному періоді застосовувалась додаткова ендоскопічна корекція калібрування.

Пріоритети лікування хронічного біліарного панкреатиту при холедохолітазі

Литвиненко О.М.
Інститут хірургії та трансплантології АМН України

Однією із основних причин розвитку хронічного біліарного панкреатиту (ХБП) є холедохолітаз (ХЛ). За даними літератури камені загальної жовчної протоки (ЗЖП) спостерігаються приблизно у 7 — 20 % хворих на холелітаз, який у 45 — 70 % з них призводить до розвитку панкреатиту.

Нами проаналізовано результати лікування у клініці Інституту хірургії та трансплантології АМН України 425 хворих на ХБП при холедохолітазі. Всі вони прооперовані. Відкрите втручання виконане у 110 хворих. Спроби здійснити холедохолітотомію з використанням лапароскопічних технологій були розпочаті у 56 пацієнтів. З них вона була виконана у 46 (82,1%) хворих, конверсія здійснена у 10 (17,9%). Ендоскопічні втручання застосовані у 269 (63,3%) па-

Технічні особливості операцій. При виконанні як керованого так і некерованого БШ (в т.ч. лапароскопічного) застосовували тільки супрабурсальний шлях проведення манжети та скелетизацію малої кривини шлунка для проведення манжети без захоплювання в провіт останньої малого чепця. Доступ при мінілапаротомії — це верхньо-серединний розтин довжиною 8 — 7 см. При проведенні лапароскопічної операції застосовували 5 троакарів. За допомогою калібрувального зонду формувалась верхній резервуар шлунка об'ємом до 20 мл. Для формування рівномірно звуженого співустя в місці бандажа шлунка застосовували інтраопераційну езофагогастрофіброкопіїю.

Результати. Середня втрата маси тіла через перші 6 міс. — 36,8+8,5 кг, через 12 міс. — 42,7+12,2 кг, через 18 міс. — 50,9+11,9. Таким чином, процент втрати надлишку ваги склав в середньому — 47,6+2,8 %. Втрата маси тіла у цих хворих в післяопераційному періоді майже не відрізнялась від втрати ваги пацієнтами після БШ через традиційний доступ.

Ми не спостерігали ніяких додаткових інтраопераційних чи ранніх післяопераційних ускладнень. Тривалість операції в середньому склала 1 год. 40 хв. Всі пацієнтки крім одної не отримували після операції наркотичних анальгетиків. Перебування в стаціонарі склало 4-6 діб.

Висновки. Лапароскопічний метод — є пріоритетним при проведенні бандажування шлунка. Впровадження малоінвазивних методик дозволяє покращити ранні та безпосередні результати, скоротити післяопераційний ліжко-день і досягти при цьому хороший косметичний ефект. Втрата маси тіла у строки до року після операції суттєво не відрізняється від втрати маси тіла у хворих після БШ через традиційний доступ. Ендоскопічний контроль усуває труднощі калібрування манжети і дозволяє оптимізувати методику БШ з метою отримання хороших віддалених результатів.

цієнтів, в тому числі ендоскопічна папілосфінктеротомія (ЕПСТ) — у 259, ендоскопічна папілодилатація (ЕПД) — у 10. Як самостійний метод лікування ЕПСТ виконана у 143 (53,1%) хворих на ХБП, в комплексі лікування — у 126 (46,9%) пацієнтів, в тому числі як перший етап — у 114 (42,4%), другий — у 12 (4,5%).

Після відкритого оперативного втручання післяопераційні ускладнення виникли у 31 (18,9%) хворого, внаслідок яких 7 з них померли (летальність 6,4%). Після лапароскопічних втручань на ЗЖП післяопераційні ускладнення виникли лише у 3 (6,5%) хворих. Після операції всі пацієнти живі.

Як перший етап в комплексному лікувальному процесі при ХБП, ХЛ ендоскопічні методики застосовані у 114 (42,4%) пацієнтів, як

другий — у 12 (4,5%). У 79 (29,4 %) хворих після виконання ЕПСТ не вдалося повністю звільнити жовчовивідні шляхи від конкрементів. Ранні ускладнення виникли у 9 (3,5%) хворих. Після операцій всі пацієнти живі.

Головна відмінність операцій з приводу ХБП, ХЛ стосується способу завершення втручання на загальній жовчній протоці (ЗЖП). У 21 (7,8%) хворого не проводили її дренування. Такий варіант вважали допустимим за наявності поодиноких каменів жовчних проток і збереженні прохідності великого сосочку ДПК. Зовнішнє дренування ЗЖП виконане у 97 (34,4%) пацієнтів. Нами встановлено, що його здійснення при діаметрі ЗЖП більше 15 мм збільшувало тривалість післяопераційного періоду. З відкритих втручань на жовчовивідних шляхах внутрішнє дренування застосували у 58,2% хворих, а з числа всіх операцій — у 27,3%.

Показанням до здійснення постійного внутрішнього дренування жовчовивідних шляхів при ХБП вважали розширення ЗЖП більше 20 мм. Після формування ХДА померли 4 хворих, що становили 33% всіх померлих.

На підставі аналізу ефективності різних методів операцій вважаємо, що лікування ХБП, який виник на фоні холедохолітазу, повинне бути спрямоване на повне видалення конкрементів з жовчовивідних шляхів з пріоритетним використанням мініінвазив-

них методик. При поєднанні калькульозного холециститу і холедохолітазу оптимальним є виконання одноетапного лапароскопічного втручання — холецистектомії та холедохолітотомії, що дозволяє уникнути зайвої ендоскопічної операції при збереженні переваг мініінвазивності, скорочує тривалість госпіталізації хворих. При залишковому холедохолітазі операцією вибору є ендоскопічне видалення конкрементів, яке забезпечує найкоротшу тривалість госпіталізації — $6,2 \pm 2,7$ днів та низьку частоту післяопераційних ускладнень — 3,5%. Проте, при ХБП воно успішно було здійснене лише у 56,5% хворих, що є наслідком характерного для цієї патології подовженого звуження інтрапанкреатичної частини ЗЖП.

Важливим елементом оперативного втручання на жовчовивідних шляхах у хворих на ХБП при ХЛ є вибір оптимального способу його завершення. При діаметрі ЗЖП від 10 до 15 мм потрібно здійснювати її зовнішнє дренування, від 15 до 20 мм — тимчасове внутрішнє дренування (стентування), понад 20 мм — постійне внутрішнє дренування. Оптимальним білодігестивним співустьям вважаємо холедохоеюноанастомоз, накладення якого дозволяє уникнути білопанкреатичного рефлюксу, утворення «сліпого мішка». Формування холедоходуоденоанастомозу допустиме у хворих з високим операційним ризиком.

Малоінвазивні методи втручання при захворюваннях органів черевної порожнини

Мамчич В.І., Паламарчук В.І., Кебало А.Б., Тарахонич О.І., Поночовний В.В.
Кафедра хірургії КМАПО ім. П.Л. Шупика

Актуальність. Малоінвазивні методи лікування все більше використовуються при патології органів гепатопанкреатодуоденальної зони (ГПДЗ), яка складає 40% від захворювань органів травлення, де 64% це люди похилого та старечого віку, у котрих пухлинна причина захворювання складає 70%. У 27,4% хворих є 2-3 супутніх конкуруючих захворювання. Жовтяниця з більшою або меншою ступінню її проявів, майже завжди є симптомом патології органів ГПДЗ. Несвоєчасна діагностика та лікування в 50-70% закінчується печінковою, печінково-нирковою а потім поліорганною недостатністю (ПОН), при якій оперативне втручання стає високо ризикованим. А якщо прооперували, то печінкова недостатність прогресує у 28-90% хворих і закінчується у 13,3-50% летальністю. При тяжкій печінковій недостатності летальність досягає 60-90%. Вже на 10-14 добу обтурації ЖШ настають виражені функціональні та морфологічні зміни в печінці, що являється пусковим механізмом розвитку ПОН. Комплексне вивчення змін, що настали, вимагає патогенетичних методів лікування.

Завпровадження ультразвукографії в медицину збільшило рівень діагностики вогнищевих уражень печінки, навколпечінкового та заочеревинного простору і дало можливість розробити більш шадячі методи лікування. З використанням ультразвукової діагностики органів ГПДЗ значно збільшилась кількість діагностованих об'ємних утворень печінки.

Мета роботи. Покращити результати хірургічного лікування хворих з ускладненою патологією органів гепатопанкреатодуоденальної зони шляхом розробки та впровадження сучасних діагностичних та лікувальних технологій.

Матеріали та методи. З 1984 по 2002 рр. в клініці хірургії на базі Київської обласної клінічної лікарні лікувалось 447 хворих віком від 20 до 89 років з жовтяницею різного походження. Чоловіків — 193 (43,2%), жінок — 254 (56,8%). Контрольну групу склали 100 хворих (ч. — 41, ж. — 59). Основна вікова група була 54-72 роки, котрі мали по 2-3 супутні патології. По причині жовтяниці пройшов розподіл на 2 групи:

- пухлинного походження (260 хворих), найбільше з Neoplasms;
- не пухлинного походження (187 хворих), частіше холедохолітаз з холангітом. А другими причинами були: сепсис, пілефлебіт, панкреатит з панкреонекрозом, лептоспіроз та інші.

Методи дослідження. Загальною, скринінговими серед яких були: УЗО, лапароскопія, ЕГДС, РХПГ, КТ, МРТ. В оцінці стану хворих використані шкали «Глазго», «Арасе-ІІ», а також ЛП, ПСММ, ЦПК. Лабораторні дослідження доповнилися вивченням

перекісного окислення ліпідів та імунного статусу. Виконано експеримент по створенню жовтяниці та ПН на щурах-самцях породи Вістар та вивчення дії клітинних препаратів і їх комбінацій при внутрішньому очеревиному введенні їх.

Результати дослідження. З 447 хворих АМБС виконувалась 378 раз у 352 хворих в різновидах: ЧЧМХС, ЧГС, ЧХдС під контролем лапароскопа. Перевага такого контролю в наступному: візуальний аналіз стану органів черевної порожнини та поширення пухлинного процесу. Стан органів ГПДЗ та можливість виконання ЛАМБС. Водночас можливий забір тканин на гістохімічне, морфологічне дослідження, забір жовчі та її посів, контрольоване дренування черевної порожнини. Групі з 85 хворих виконувалась РЕПСТ повна або порційна. Хворим з панкреатитом лапароскопічне дренування черевної порожнини, сальникової сумки та ЧЧМХС або лапаротомія та необхідний об'єм хірургічного втручання.

Використання біологічної клітинної екстракорпоральної детоксикації (БЕД) до операції і після неї в групі тяжких хворих з високим операційним ризиком проводилось обов'язково на фоні деконпресії жовчовивідних шляхів у 75 хворих.

Ефективність БЕД порівнювали з проведенням гемосорбції. БЕД проводилась з використанням поєднання кріоконсервованих гепатоцитів та кріоконсервованих фрагментів селезінки. Комбінована БЕД проводилась 36 хворому. Розрізнене використання біопрепаратів було у 39 хворих. Гемосорбція, гемодіалізація виконувалась 128 хворим. Контролем ефективності комплексного лікування було вивчення лабораторних, біохімічних та імунних показників, а також зміни в ЛП, ПСММ, ЦПК.

Прооперовано 352 хворих в різні терміни після деконпресії, що залежало від тяжкості стану хворого та перебігу відновлення функції печінки та інших органів. В середньому операції виконані на 12-16 доби. Померли з групи хворих з комбінованою БЕД — 2 хворих, з розрізним використанням препаратів — по 2 хворих, з гемосорбцією — 22 хворих. В групі, де виконувалась тільки деконпресія жовчовивідних шляхів померло 28 хворих. Не оперовані — 95 хворих. Пройшли комплексне лікування з деконпресією жовчовивідних шляхів. З них померло 16 хворих.

Висновки:

Нетоксичність клітинних препаратів, використаних в експерименті дозволила використати їх в клініці.

Скринінг — метод обстежень є УЗО, лапароскопія з дренуванням ПЖШ та подальшою фістулографією з метою уточнення причини жовтяниці та визначення об'єму хірургічного втручання.

Видеоторакоскопическая грудная симпатэктомия как операция выбора при ишемических и окклюзионных заболеваниях сосудов верхних конечностей.

Мимношвили О.И., Никонова О.А., Попандупло А.Г., Шаповалов И.Н., Антоноук О.С., Анишина А.Н.
Институт Неотложной и Восстановительной Хирургии, г.Донецк.

Внедрение в хирургию высокотехнологичного оборудования и инструментария позволило значительно расширить круг операций проводимых малоинвазивными методами. Такие методики особенно предпочтительны при операциях, где травматичность операционного доступа значительно превышает объем непосредственного

оперативного пособия. К такого рода операциям, безусловно, относится грудная симпатэктомия.

Первая торакоскопическая грудная симпатэктомия в нашем институте выполнена в 1998 году. С этого времени произведено 52 торакоскопических симпатэктоми, выполненных в связи с ишемиче-

скими и окклюзионными поражениями сосудов верхних конечностей. Грудная симпатэктомия выполнена 32 пациентам с синдромом Рейно, в связи с тромбозами и посттромботическими окклюзиями плечевой артерии — 10 больным, по поводу облитерирующего тромбангиита 4 больным и одному больному с вибрационной болезнью.

В 32 случаях правосторонняя, в 15 — левосторонняя. В 5 случаях выполнялась одномоментная двусторонняя симпатэктомия. У 12 больных потребовалась операция с другой стороны, спустя 2-4 месяца, после первой.

Всем больным непосредственно перед операцией проводили рентгенографическое, доплерографическое и реовазографическое исследование с обязательной нитроглицериновой пробой. Операцию считали абсолютно показанной только при положительной нитроглицериновой пробе. Из всех больных нитроглицериновая проба оказалась отрицательной у 4х пациентов

Операцию проводили под эндотрахеальным наркозом, с разделной интубацией бронхов в положении больного на здоровом боку. После наложения пневмоторакса и введения торакопортов производили иссечение участка симпатического ствола и 2-4 симпатиче-

ских ганглиев. Плевральную полость дренировали на одни сутки с активной аспирацией.

Непосредственно после операции у больных отмечалось потепление верхних конечностей — особенно на стороне операции, умеренно выраженная локальная гиперемия и гипертермия, значительное уменьшение болевого синдрома. При доплерографическом исследовании регистрировалось увеличение линейной скорости кровотока, снижение индекса периферического сопротивления. В послеоперационном периоде осложнений не было. Течение послеоперационного периода не потребовало назначения наркотических анальгетиков и антибиотиков.

Малая травматичность позволила проводить раннюю активизацию больных, а также резко сократить сроки послеоперационного лечения и реабилитации больных.

Обобщая опыт проведения торакокопических симпатэктомий по сравнению с открытыми можно отметить высокую эффективность операций при минимальной операционной травме, значительное сокращение длительности пребывания больного в стационаре и быстрое восстановление трудоспособности.

Эндоскопические методы в комплексном лечении термобляженных поражений у обожженных

Миминошвили О.И., Фисталь Э.Я., Гушин И.В.

Институт неотложной и восстановительной хирургии АМН Украины, г. Донецк

Категория обожженных с сочетанной и комбинированной травмой, одним из наиболее частых компонентов которой является термобляженное поражение (ТИП), относится к наиболее тяжелой, поскольку нарушаются морфологические структуры дыхательных путей, отвечающие за выполнение как респираторных, так и сложных нереспираторных функций.

Основным диагностическим и лечебным методом при ТИП является бронхоскопия (БС) в сочетании с лаважом трахеобронхиального дерева (ТБД).

Нами проведен клинический анализ 152 случаев комбинированных ожоговых травм за период 2002-2003. Больные доставлены в ИНВХ в сроки от 1-го до 12-ти часов с момента получения травмы. Тяжелое и крайне тяжелое течение ожоговой болезни наблюдалось у 88 пострадавших, средней тяжести — у 50, легкое — у 14. Тяжелые ТИП отмечены у 90 пострадавших, средней тяжести — у 55, легкие — у 7. Как правило, тяжелые термические поражения кожных покровов сочетались с тяжелой степенью ТИП, что объясняется характером получения травмы.

Для легкой степени ТИП характерно: умеренная отечность и гиперемия верхних отделов ТБД (до карины бифуркации трахеи), небольшое количество копоти (свободно удаляемое). Для средней степени ТИП характерно: отек и гиперемия слизистой до сегментарных бронхов включительно с наличием острых эрозий по 1-2 мм и отдельными очагами отложения продуктов горения, трудно отделяемыми при санации. Тяжелая степень ТИП характеризуется выраженным отеком и гиперемией слизистой на всем протяжении ТБД с сужением просвета бронхов, наличием очаговых некротических изменений в области верхних отделов ТБД, карины бифуркации и шпор долевых бронхов. По стенкам на всем протяжении — большое количество трудно удаляемой копоти, множественные очаги эрозий. В отдельных случаях при более выраженной степени ТИП отмечается большая протяженность некротических изменений слизистой ТБД с об-

ширными наслоениями фиксированных остатков продуктов горения.

Диагностическая БС проводилась по мере поступления пострадавших и в первые часы после госпитализации. Одномоментно с диагностическими проводились и лечебные БС — манипуляции. Санация ТБД проводилась всем пострадавшим независимо от степени ТИП, так как, по нашему мнению, даже незначительное скопление на слизистой ТБД остатков продуктов горения может усугублять степень тяжести поражения за счет инфильтрации копоти в слизистую оболочку. Санация от копоти, струпа и мокроты проводилась смесью эуфилина (2.4% — 5 мл), антибиотиков (р-р гентамицина 80мг.), муколитиков, кортикостероидов (дексона — 8 мг) на растворе фурацилина (из расчета на 200мл), подогретом до 36(С. Все пострадавшие санировались ежедневно в первые 2-е суток, причем с тяжелыми поражениями — 2 раза в сутки. Далее пострадавшие со средней тяжестью ТИП санировались через день, а с легкой — по клиническим показаниям.

У всех пострадавших со средней и тяжелой степенью ОДП отмечено развитие гнойных осложнений: ларинготрахеобронхита, пневмонии, этой группе пострадавших лечебные БС проводились до исчезновения гнойного отделяемого из просвета ТБД. Клинический эффект лечебных БС оценивали по следующим параметрам: восстановлению газового состава крови — нормализации парциального давления кислорода, насыщенности кислородом плазмы крови; урежению частоты дыхания и частоты сердечных сокращений, нормализации минутного и ударного объемов кровообращения. После проведенных лечебных БС практически у всех больных уже в первые минуты наблюдалась положительная динамика данных показателей. В целом же, отмечено сокращение восстановительного периода и его более благоприятное течение.

Таким образом, в настоящее время наиболее достоверным способом диагностики ТИП и оптимальным методом лечения является применение эндоскопических методов -БС и лаваж.

Спосіб лапароскопічного доступу до лівої долі печінки при виконанні симультанних операцій

Ничитайло М.Ю., Огородник П.В., Біляев В.В., Шкарбан В.П., Огородник Я.П.

Институт хірургії та трансплантології АМН України, м. Київ

Мінінвазивні технології останнім часом займають все більше місце в гепатобілярній хірургії. Однією з важливих проблем є виконання симультанних операцій з лапароскопічного доступу.

В нашій клініці розроблена методика лапароскопічного доступу до лівої долі печінки, яка дозволяє, паралельно з виконанням лапароскопічної холецистектомії, виконувати маніпуляції на лівій долі печінки без встановлення додаткових троакарних доступів.

Метою дослідження було зменшення травматичності лапароскопічного втручання та кількості можливих ускладнень.

Доступ до лівої долі печінки полягає в тому, що після виконання лапароскопічної холецистектомії, з стандартних троакарних доступів, та наявності потреби маніпуляцій на лівій долі печінки, за допомогою діатермічного ножа, формується вікно в круглій зв'язці печінки діаметром 1,5-3 см. Через це вікно проводяться інструменти для маніпуляцій на лівій долі печінки. Це дозволяє запобігти додатковому травмуванню черевної стінки. Після закінчення операції вікно залишаємо, внаслідок його незначимості.

За даною методикою прооперували 21 хворого, у 3-х хворих паралельно з жовчечкам'яною хворобою були виявлені ехінококові

кісти печінки, у 19 хворих множинні або поодинокі непаразитарні кісти печінки. Діаметр кіст коливався від 3,5 до 8,0 см. Всім хворим після виконання лапароскопічної холецистектомії виконана фенестрація або енукеація кіст печінки. У двох хворих спостерігали кровотечу з печінки в місті видалення кісти, яка була зупинена за допомогою біполярного діатермічного затискача під час операції. У одного хворого відмічалось в післяопераційному періоді незначне підтікання жовчі по дренажу, яке самостійно зупинилося на третю добу після операції.

Всі пацієнти були оглянуті через 3 та 6 місяців, ускладнень не виявлено.

Отже розроблена методика дозволяє зменшити травматичність мінінвазивного оперативного втручання, кількість можливих ускладнень та покращує косметичний ефект.

Таким чином ми вважаємо розроблену методику операцією вибору в лікуванні хворих зспорідненою патологією жовчного міхура та печінки, зокрема її лівої долі.

На дану методику подана заява на отримання патенту України на винахід.

Ендоскопічна мікроларингохірургія новоутворень гортані

Павлик Б.І., Ключков Є.І., Заболотний Д.І., Савченко Т.Д.
 Інститут отоларингології ім. проф. О.С.Коломійченка АМН України, Київ

Пряма мікроларингоскопія створює умови для ретельного, ошадливого і водночас радикального маніпулювання у гортані. Показаннями для таких втручань є видалення новоутворень гортані, які розташовані у важко доступних для непрямой ларингоскопії місцях; новоутворення на широкій основі, що небезпечно можливістю значної кровотечі; декорткація голосової складки при гіперпластичних процесах; видалення рубцевих мембран, а також лазерна та криодеструкція, електрокоагуляція; пластика голосових складок біосумісними матеріалами при паралітичних дисфоніях.

Для виконання мікроларингоскопії та ендоларингеального мікрохірургічного втручання використовувався операційний мікроскоп ОРМІ-6 SFC з 400-міліметровим об'єктивом, що був оснащений ножним пультом управління системою плавної зміни збільшення. Анестезіологічне забезпечення здійснювалось інтубаційною або інжекторною подачею газонаркотичної суміші.

За період з 1998 по 2002 рік у відділі запальних захворювань ЛОР-органів було виконано 563 ендоларингеальних мікрохірургічних операцій з приводу новоутворень гортані. Поліпи гортані зустрічались у 243 (43,1%) випадках (фіброзні -52, ангіоматозні -133, міксоматозні -19, аденоматозні -3, фібрінодно-гіалінові вузлики -36); гіперпластичні ларингіти з кератозом -90 (16,0%); хронічні рубцеві стенози гортані -22 (3,9%); неспецифічні гранульоми, у тому числі постінтубаційні -20(3,6%); специфічні (туберкульозні) гранульоми -4 (0,7%); плоскоклітинні папіломи -82 (14,6%); кісти голосових складок -28 (5,0%); амілоїдоз гортані -5 (0,9%); карциноми in situ -14 (2,5%); плоскоклітинний рак -1 (0,2%); перехідноклітинний рак -1 (0,2%); лейоміосаркоми-3 (0,5%); фібросаркоми-1 (0,2%); капілярні гемангіоми -6 (1,1%); поліморфні аденоми -1 (0,2%). Серед оперованих хворих чоловіків було 354, жінок 209. Вік хворих коливався від 9 до 81 року.

Морфологічно всі ураження гортані поділялись на непухлинні та пухлинні. Серед непухлинних були представлені поліпи, епітеліальні кісти, гіперплазії багатощарового плоского епітелію, неспецифічні та специфічні гранульоми, амілоїдоз. Серед пухлинних уражень спостерігались плоскоклітинні папіломи, преінвазивний рак (карцинома in situ), інвазивні форми раку (плоскоклітинний, перехідноклітинний, мукоепідермоїдний); злоякісні пухлини м'яких тканин (фібросаркома, лейоміосаркома), доброякісні пухлини мезенхімального походження - капілярна гемангіома та із залозової тканини - поліморфна аденома.

Серед поліпів особливим типом ураження слизової оболонки голосових складок є так звані вузлики співаків або фібрінодно-гіалінові вузлики, що найчастіше виникають у представників голосових професій. У їх основі лежать дисциркуляторні розлади у слизовій оболонці. Особливістю їх структури у порівнянні із звичайним судинним поліпом є більша кількість тонкостінних судин синусоїдного типу і накопичення у стромі гомогених білкових мас, що виявляються як фібрин та гіалін. У разі наявності тромбозу судин та крововиливів в строму можна виділяти окремий тромбангітичний варіант будови поліпів.

Хронічні ларингіти поряд з гіперплазією багатощарового плоского епітелію з акантозом і кератозом нерідко супроводжувались дисплазією епітелію різних ступенів. Особливої уваги потребує патогістологічна диференційна діагностика важких дисплазій та преінвазивного раку. Це обумовлене тим, що дисплазії необов'язково перетворюються на преінвазивний рак, а преінвазивні форми раку згодом закономірно проявляють властивості інвазивної пухлини. Їх видалення є тимбільш ефективним, чим раніше ріст пухлини зупинений засобами ендоскопічної мікроларингохірургії.

Ендоваскулярні втручання при портальній гіпертензії

Русин В.І., Буцко Є.С., Русин А. В., Чаварга М.І., Румянцев К.Є.
 Ужгородський національний університет, медичний факультет, кафедра госпітальної хірургії

Поряд з прямими хірургічними та ендоскопічними методами лікування портальної гіпертензії (ПГ) при цирозі печінки (ЦП) ендоваскулярні втручання завоюють все більше прихильників. Серед ендоваскулярних втручань застосовують: емболізацію печінкової артерії, селезінкової артерії, емболізацію лівої шлункової вени з венами нижньої третини стравоходу, емболізацію лівої шлункової артерії та транс'югулярне внутрішньопечінкове портосистемне шунтування.

В хірургічній клініці ОКЛ м Ужгород за 2000 рік 27 хворим проведено ендоваскулярні втручання з приводу ПГ при ЦП. Ангіографічне обстеження та ендоваскулярні втручання проводились на ангіографі Philips Integris C2000 після премедикації. Процедура починалась із ангіографії доступом через праву стегнову артерію по Сельдінгеру під місцевою анестезією. У стегновій артерії встановлювався інтрод'юсер. Через інтрод'юсер проводився провідник, потім ангіографічний катетер. Виконувалась ангіографія черевного стовбуру. Через ангіографічний катетер іншим більш тонким катетером здійснювалась суперселективна катетеризація з подальшою ангіографією необхідної артерії. Емболізація проводилась також суперселективно рідким препаратом «Емболін».

Серед хворих було 15 чоловіків та 13 жінок віком від 23 до 63 років. За критеріями Child-Turkotte-Pugh у 7 хворих відмічався клас «В», а у 21 хворого - клас «С». У всіх хворих в анамнезі були епізоди кровотечі з ВРВ стравоходу. Спленомегалія спостерігалась у 21 хворого. У двох раніше виконана спленектомія з проксимальним сплено-ренальним шунтуванням. У них у віддаленому післяопераційному періоді спостерігалось варикозне розширення вен стравоходу (ВРВ) III ступеня згідно класифікації Шерцінгера. Обом хворим виконана селективна емболізація лівої шлункової артерії. Емболізація печінкової артерії виконана 5 пацієнтам, селезінкової артерії - 8 пацієнтам, селезінкової та печінкової-3, черезшкірна че-

резпечінкова емболізація лівої шлункової вени - у 2, емболізація лівої шлункової артерії - у 10 пацієнтів.

Показаннями до виконання оперативного втручання були: наявність вторинного гіперспленізму, збільшення діаметру селезінкової артерії із збільшенням показників лінійної швидкості, збільшення об'ємної перфузії по печінковій артерії, наявність ВРВ III ст, наявність резистентного асцити, наявність рецидивів кровотеч з ВРВ стравоходу та шлунка.

При дослідженні портопечінкової гемодинаміки після емболізації селезінкової артерії спостерігалось зменшення об'ємного кровоплину в ворітній вені на 30% від вихідного об'єму, що в свою чергу приводило до зменшення портального тиску (ПТ) на 20%. Після емболізації селезінкової артерії селезінка зменшувалась в розмірах, нормалізувалась кількість лейкоцитів, підвищувався рівень тромбоцитів.

Після емболізації власної печінкової артерії спостерігалось збільшення об'ємної перфузії по ворітній вені на 18% із зменшенням ПТ на 8%. У хворих спостерігалось збільшення добового діурезу та зменшення асцити.

При емболізації лівої шлункової артерії спостерігалось зменшення об'ємної перфузії по ворітній вені на 13% із зменшенням ПТ на 12% та зменшенням ступеня ВРВ стравоходу та шлунка.

При черезшкірній черезпечінковій емболізації лівої шлункової вени достовірних змін об'ємної перфузії по ворітній вені, а також зниження ПТ ми не спостерігали.

Використання ендоваскулярних технологій при лікуванні ПГ при ЦП дає можливість коректувати портальний кровообіг із безпосереднім впливом на об'ємну перфузію по ворітній вені і ПТ. Крім того, селективна емболізація лівої шлункової артерії приводить до зменшення ступеня ВРВ стравоходу, а селективна емболізація лівої шлункової вени - до їх повного спадіння.

Использование видеоэндоскопических технологий в диагностике и лечении кистозной трансформации желчевыводящих протоков

Скумс А.В., Галочка И.П.
 Інститут хірургії та трансплантології АМН України, г. Киев

Введение. Кистозная трансформация желчевыводящих протоков (КТЖП) является редкой аномалией развития билиарной системы, влекущей возникновение тяжелых осложнений, представля-

ющей трудности, как в диагностике, так и выборе рационального способа хирургической коррекции. Резекция кистозно-трансформированных желчных протоков с последующей гепатикоюносто-

мией (ГЕС) далеко не во всех случаях обеспечивает выздоровление. Причиной послеоперационных осложнений после радикальных операций, являются стенозы внутрипеченочных желчных протоков, поддерживающие стаз желчи, ведущие к холангиту, гепатолитиазу.

Материалы и методы. За период с 1978 по апрель 2003 года на лечении в ИХТ АМН Украины находилось 56 больных с различными типами КТЖП, в возрасте от 5 до 67 лет. Комплекс дооперационного обследования включал лабораторную диагностику, ультразвуковое исследование органов брюшной полости (УЗИ), эндоскопическую ретроградную панкреатохолангиографию (ЭРПХГ), чрескожную чреспеченочную холангиографию (ЧЧХГ), компьютерную томографию (КТ).

С 1996 года у 12 больных после иссечения кистозно-трансформированных желчных протоков производили тщательную ревизию области развилки и долевых протоков с целью обнаружения врожденных стенозов. В своей работе мы использовали прямой визуальный контроль за областью развилки долевых протоков, видеокамеру операционного лапароскопа «Karl Storz» и холедохоскоп «Olympus» диаметром 7 мм., с рабочим каналом. Для систематизации полученных результатов использовали классификацию Alonso-Lej — Todani.

Результаты. Стенотические поражения, сочетанные с (КТЖП), были выявлены у 5 пациентов (41,6%). Септальные стенозы были отмечены у 4 больных, мембранозные у 1. Аномалия была обнаружена при помощи холедохоскопа у 2 больных, при использовании видеокамеры операционного лапароскопа у 1, и визуально у 2 бо-

льных. Во всех случаях при помощи холедохоскопа были тщательно осмотрены долевые желчные протоки до устьев сегментарных протоков. В четырех случаях септальные «мостовидные» стенозы были аккуратно подтянуты к развилке и иссечены, целостность слизистой оболочки протоков была восстановлена нитью пролен 5.0 с применением прецизионной техники. В одном случае, мембранозные стеноз, локализованный в левом долевом протоке был разрушен при помощи баллонной дилатации. Послеоперационный период у этой группы больных протекал без осложнений, летальных исходов не было, в сроки наблюдения от 2 месяцев до 6 лет практически здоровы, жалоб не предъявляют.

Полноценная видеоэндоскопическая ревизия долевых протоков, исключая наличие интрапеченочного холелитиаза, позволила отказаться от транспеченочного дренирования через левый долевой проток, предложенного некоторыми авторами, выполнения для послеоперационной холангиографии.

Обсуждение. Выбор оптимального способа хирургической коррекции КТЖП представляет известные трудности, даже после выполнения радикальных операций с иссечением кистозно-измененных протоков и разобщением аномального панкреато-билиарного соединения у больных может возникать рубцевание билиодигестивных анастомозов, холангит, гепатолитиаз.

Использование видеоэндоскопической ревизии в сочетании с резекцией кистозно трансформированных желчных протоков и последующей ГЕС по Ру, является оптимальным видом оперативного вмешательства, позволяющим избежать грозных осложнений, улучшить качество жизни больных.

Нові хірургічні технології в кардіохірургії. Відеоторакоскопічне закриття відкритої артеріальної протоки

Сморжевський В.Й., Тодуров Б.М., Ковтун Г.І., Дяченко В.В., Гончаренко М.В., Вітковська Н.І.

Київська медична академія післядипломної освіти ім. П.Л.Шупика, Інститут хірургії та трансплантології АМН України, м. Київ.

Відкрита артеріальна протока (ВАП) є одним з самих розповсюджених вроджених вад серця, і до останнього часу для його корекції застосовувалась класична бокова торакотомія через третій міжреберний проміжок зліва. При цьому, як правило, проводиться розтин м'язів грудної клітки, м'язів міжреберного простору, виділяють, прошивають і перев'язують ВАП. Навіть при самому ошадному розтині, післяопераційний рубець може бути довжиною від 10 до 25 см, в залежності від віку пацієнта.

Наявність післяопераційного рубця, особливо у дівчаток, розцінюється як післяопераційне ускладнення котре в подальшому наносить психологічну травму. Серед ускладнень «класичної» бокової торакотомії мають місце перелом ребер, кровотечі з пошкоджених міжреберних артерій, вивих ребер з реберно-хребцових суглобів, неправильне зростання ребер, неправильне зростання м'язів грудної клітки, келоїдні рубці шкірного шва.

У випадках інфекційних ускладнень, лігатури на протоці, а також інші шви заважають процесу антибактеріального лікування тому, що часто самі являються джерелом лігатурних норичь, інфільтратів та емпієми плеври.

Бажання уникнути вищевказаних ускладнень, зробити операцію менш травматичною, з хорошим клінічним ефектом та з кращим косметичним наслідком спонукає хірургів до впровадження мініінвазивних втручань за допомогою відеоторакоскопії.

Матеріали та методи. В відділенні кардіохірургії та трансплантації серця Інституту хірургії та трансплантології АМН України у семи пацієнтів виконано відеоторакоскопічне кліпування ВАП. Вік пацієнтів від одного до трьох років. Розміри ВАП були в межах від 4 до 6 мм.

В усіх семи пацієнтів при стандартному клінічному обстеженні (ЕКГ, ехокардіографія, фонокардіографія, рентгенографія) мали місце ознаки помірної легеневої гіпертензії та збільшення лівих відділів серця. Схема обстеження та передопераційна підготовка нічим не відрізнялась від «стандартної».

Під час операції окрім тораковідеоскопичного обладнання, готували весь комплект інструментів для торакотомії. Використовували укладку пацієнтів на правий бік з підкладеним м'яким валиком як при задньо-боковій торакотомії. Відеоторакоскопічні порти

вводили в плевральну порожнину шляхом виконання трьох отворів діаметром 5,5 та 10 мм в третьому та четвертому міжреберному проміжку. Після експозиції ВАП при допомозі торакоскопічних інструментів, в усіх трьох випадках, протока була перетиснута двома металевими кліпсами. Використання багатозарядного кліпаплікатора «ETHICON» з дозованим навантаженням на кліпсу перешкоджає можливості травмування та розриву ВАП та аорти. Після видалення торакоскопічних портів проводилась відеоревізія міжреберних проміжків. Через 10 мм порт проводили дренаж плевральної порожнини. Два інших отвори зашивали косметичним внутрішкірним швом.

Тривалість операції була в межах від 40 до 70 хвилин. Дренаж видаляли через 8 — 10 годин. Усі пацієнти були виписані з клініки на третю добу після операції в задовільному стані. За даними контрольних ехокардіографій на протязі двох років рещунтування не виявлено.

Результати. Порівнюючи наслідки стандартного та відеоторакоскопічного способів закриття ВАП слід відзначити наступне:

При відеоторакоскопічному способі закриття протоки у дітей значно менше виразний больовий синдром після операції. Діти стають фізичноактивними вже через 2 — 3 години після операції і не потребують продовженого ошадного режиму як при боковій торакотомії. Відсутність розрізів м'язів та міжреберного проміжку виключають можливість їх неправильного зростання та порушення в подальшому рухливої функції. Значно зменшується ризик інфекційних ускладнень як за рахунок більш меншої травматизації грудної клітки, так і за рахунок відсутності в тканинах лігатур та шовного матеріалу. При відеоторакоскопічному способі значно покращується косметичний ефект операції.

Але треба відзначити, що не у всіх випадках ВАП показано відеоторакоскопічне його закриття. Протипоказанням до використання цього способу є висока легенева гіпертензія, великі розміри протоки (більше 10 мм), а також кальциноз протоки у дорослих хворих.

Висновки. Відеоторакоскопічний спосіб закриття ВАП, є новим, перспективним, мініінвазивним методом лікування, котрий може розглядатися у більшості випадків як альтернатива «стандартному» хірургічному лікуванню, особливо у дітей раннього віку.

Результати лікування хвороби Рейно шляхом торакоскопічної симпатектомії.

Спірін Ю.С., Землянін О.О., Полінчук І.С., Арбузов І.В.

Клінічна лікарня Суворовського району, м.Херсон

Вступ. Незважаючи на те, що феномен Рейно відомий вже більш ніж 100 років багато зв'язаних з цим захворюванням проблем дотепер не розв'язані. Унаслідок великої питомої ваги в структурі загальної захворюваності, високого відсотка зниження працездатності і порівняно часті інвалідизації хвороба і синдром Рейно є медико-соціальними проблемами. Крім того, у зв'язку з поразкою людей найбільш працездатного віку продовження вивчення питань діаг-

ностики і лікування цих захворювань має особливо важливе значення.

Ціль роботи. Провести порівняльний аналіз безпосередніх та віддалених результатів лікування пацієнтів з феноменом Рейно шляхом застосування відкритої і торакоскопічної симпатектомії (ТССЕ).

Матеріали і методи дослідження. Під нашим спостереженням

знаходилися 57 хворих з ішемією верхніх кінцівок яким на протязі 12 років було виконано 33 відкритих і 32 ТССЕ. Вік хворих коливався в межах від 16 до 53 років. У всіх хворих причиною розвитку ішемії верхніх кінцівок був феномен Рейно. Усім хворим проводились загальноклінічні та біохімічні дослідження. З метою оцінки кровотока в дистальних відділах верхніх кінцівок проводилася реовазографія та ультразвукова доплерографія. Віддалені результати простежені в терміни до 12 років у пацієнтів після виконання відкритої грудної симпатектомії та у терміни до 4 років після ТССЕ.

Результати та їхнє обговорення. Безпосередній ефект грудної симпатектомії майже 100%. Однак при здійсненні торакальної симпатектомії видаляють лише симпатичні ганглії, а при застосуванні ТССЕ — видаляють на протязі ще й гілку до плечового сплетіння, якові без оптичного збільшення неможливо ідентифікувати. Як показали наші дослідження рецидив захворювання в теченні 12 років виник у всіх хворих яким була виконана традиційна відкрита грудна симпатектомія. У пацієнтів котри перенесли ТССЕ на протязі 4 наступного років рецидивів захворювання не виявлено. Травматичність ТССЕ значно менша, ніж торакальної симпатектомії, важливий косметичний ефект (як правило, пацієнти молодого віку). Тривалість здійснення ТССЕ в середньому 18 хв. В той час як для проведення відкритої грудної симпатектомії потрібно ні менш ніж 40 хвилин. В усіх пацієнтів після здійснення ТССЕ

вже ввечері рухова активність не обмежена, їм дозволяють підніматись з ліжка, рухатись з плевральним дренажем (при цьому активний дренаж переводять на пасивний — за Бюлау). Больовий синдром при цьому мінімально виражений, хворим не потрібне застосування наркотичних анальгетиків, достатньо призначення лише не наркотичних анальгетиків. Як правило, хворі виписуються на 5 — 6 добу після операції

Висновки.

1. ТССЕ є ефективним способом лікування пацієнтів з хворобою Рейно.
2. Ефективність ТССЕ обумовлена можливістю видалення не тільки ланцюжка симпатичних гангліїв, але і латеральної гілки на протязі, що йде до плечового сплетення.
3. Завдяки малоінвазивності ТССЕ є менш травматичним і тривалішим втручанням і відповідно більш економічним.

Література.

1. Перадзе Т.Я., Мошва Т.Ш., Гогинашвили З.З., Перадзе Т., Шарабидзе К.О., Барабашвили М.З. (1998) Деякі аспекти діагностики і лікування хвороби і синдрому Рейно. *Аннали хірургії*; 5:74-76.
2. Розин Д. Малоінвазивная хірургія. М.: «Медицина»: 22-27.

Современное эндохирургическое лечение ахалазии кардии

Тывончук А.С., Бурый А.Н., Лаврик А.С., Стеценко А.П.
 Институт хирургии и трансплантологии АМН Украины, Киев.

В настоящее время, за рубежом, лапароскопическая эзофагокардиомиотомия (ЛЭКМТ) рассматривается как операция выбора при лечении ахалазии кардии (АК). Современное оперативное лечение АК, не зависимо от выбора способа операционного доступа, непосредственно связано с операцией Ernest Heller'a, которую он впервые успешно выполнил в 1913 году. В настоящее время, на примере оперативного лечения АК хорошо прослеживается эволюция миниинвазивного доступа при выполнении однотипного вмешательства.

Материалы. С ноября 2001 г по декабрь 2002 г, 13 больным (12 женщин и 1 мужчина, возраст от 35 до 62 лет) выполнена ЛЭКМТ и фундопликация. У девяти пациентов рентгенологически установлено расширение пищевода III степени, у двух — II, и у двух — IV степени. Всем больным ЛЭКМТ дополнена передней парциальной фундопликацией по DoG (у 9-ти — в модификации клиники). У двух больных выполнены симультанные операции: у одного пациента — холецистэктомия, у другой больной — дивертикулэктомия дивертикула тонкой кишки (endoGIA). Трое пациентов перенесли до операции по две пневмокардиодилатации (ПД). У всех больных изучалась динамика клинической, рентгенологической, эндоскопической и манометрической симптоматики в разные сроки после операции. У 4 больных проводилась интраоперационная эзофагогастростомия (ЭГС) для контроля полноты миотомии.

Результаты. У двух больных наблюдался пневмомедиастинум,

который возник во время операции и самостоятельно купировался на 1-ые послеоперационные сутки. Одна конверсия по причине перфорации слизистой пищевода. У всех пациентов отмечено исчезновение дисфагии. Повторных обращений в клинику по причине рецидива АК не было. У четырех больных, имевших до операции аспирационные осложнения, отмечено уменьшение или исчезновение респираторной симптоматики. Показатели манометрического исследования свидетельствовали о снижении давления в пищеводе, также об увеличении амплитуды и укорочении времени глотательного комплекса после операции.

Рентгенологическое исследование показало, что после ЛЭКМТ восстанавливалась проходимость пищеводно-кардиального перехода, отсутствовал уровень жидкости в пищеводе, сохранялся газовый пузырь, уменьшался диаметр пищевода. При проведении рентгенографии в положении Тренделенбурга отмечено, что модифицированная передняя фундопликация более надежно предупреждает развитие рефлюкс-эзофагита по сравнению с фундопликацией по DoG.

Выводы. Полученные ранние и непосредственные результаты ЛЭКМТ и модифицированной передней фундопликации сопоставимы с результатами классической ЭКМТ с полуфундопликацией и свидетельствуют о целесообразности ее широкого внедрения. Интраоперационная ЭГС служит дополнительным критерием полноты миотомии.

Використання лапароскопічних операцій при лікуванні кровоточивих виразок дванадцятипалої кишки.

Тутченко М.І., Бабій В.П.
 Киевская городская клиническая больница скорой медицинской помощи

Вступ. Не дивлячись на значні досягнення в консервативному лікуванні виразкової хвороби дванадцятипалої кишки (ДПК) [2], в останні роки намітилась тенденція до збільшення кількості її ускладнень у вигляді кровотечі, перфорації, які потребують оперативного лікування в ургентному порядку [3]. Сучасне консервативне лікування забезпечує загоєння виразки ДПК у 80 % хворих, стійкий ефект- лише у 40 % хворих, рецидив захворювання виникає у 60 % [4].

З появою в арсеналі хірургічного лікування виразкової хвороби лапароскопічних операцій (ЛО) [1], ми вирішили вивчити можливість, покази та результати їх застосування при виразковій хворобі ДПК, ускладненій кровотечею.

Матеріали та методи. Під нашим спостереженням знаходилось 5 хворих кровоточивими виразками ДПК, яких лікували з використанням лапароскопічних методик. Вік хворих коливався від 32 до 59 років. Чоловіків було 4, жінка — 1. Виразковий анамнез від 5 до 10 років мали 4 хворих, а один — 15 років. Лікувалися нерегулярно. Діагноз встановлювався на основі клінічних, лабораторних, рентгенологічних досліджень, даних анамнезу та обов'язкової езофагогастроуденоскопії (ЕГДС). У одного хворого мала місце перфорація виразки передньої стінки ДПК та кровотеча із виразки задньої стінки. Інтерпретацію даних ЕГДС проводили користуючись класифікацією J.Forrest (1974), яка значно допомагає визначити

подальшу тактику лікування. В усіх хворих розміри виразки були від 0,8 до 1,5 см. Ризик рецидиву кровотечі у 4 хворих становив FII A і в одного хворого з одночасною перфорацією та кровотечею FII B.

Результати та їх обговорення. Високий ризик рецидиву кровотечі, а також дані анамнезу та клініки про неефективність консервативного лікування виразкової хвороби та її ускладнень є показом до виконання ранньої відстрокованної операції після стабілізації гемодинаміки та основних показників гомеостазу.

У 4-х хворих виразка розташовувалась на передній стінці ДПК, у одного з одночасною перфорацією та кровотечею — на передній і на задній.

Для кінцевого рішення про проведення лапароскопічної операції хворому на операційному столі виконували ЕГДС та діагностичну лапароскопію. Після створення пневмоперитонеума в черевну порожнину проводили лапароскоп та один маніпулятор, оцінювали локалізацію та розміри виразки, поширенність виразкового інфільтрату, перехід його на сусідні органи, наявність крові в кишківнику. Отримана інформація порівнювалась та доповнювалась даними ЕГДС, яка проводилась одночасно.

У 4 хворих з виразковим інфільтратом до 2 см виконано лапароскопічне висічення виразки та передня дуоденопластика шляхом наложення 3 — 5 однорядних швів. До лінії анастомозу фіксували

частину великого чепця. Завдяки використанню лапароскопічних ножниць з електрокоагулятором та біполярної електрокоагуляції, кровоточивість тканин під час висічення виразки була незначною. Операцію завершували санацією, дренажуванням підпечінкового простору та проведенням назогастрального зонда.

В одного хворого після лапароскопічного висічення перфоративної виразки передньої стінки ДПК при ревізії виявлена капілярна кровотеча із виразки задньої стінки діаметром 0,8 см. Проведена біполярна коагуляція виразки, досягнутий гемостаз. Виразковий дефект зашитий одним швом. Передня дуоденопластика 5-ма однорядними швами з фіксацією частини великого чепця. Після санації черевної порожнини один дренаж поставлений у малу миску і один — до лінії анастомозу. В шлунок проведений тонкий назогастральний зонд для декомпресії.

Тривалість операції становила від 1 до 2 — х годин, в середньому — $78 \pm 4,2$ хвилини.

В післяопераційному періоді хворі отримували інфузійну, антибактеріальну та противиразкову терапію. Ускладнень не було, всі хворі живі. Вставати і ходити вони починали на другу добу. Дренажі видаляли на 2 — 3 добу. Перебування в стаціонарі після операції в середньому складало 6,4 ліжко-дня.

Висновки. Таким чином лапароскопічна операція при кровоточивій виразці ДПК може бути виконана при локалізації виразки на передній стінці при умові зупиненої кровотечі (нестійкий гемостаз).

Протипоказами до виконання ЛО при кровотечі з виразки ДПК є:

- пенетрація виразки в печінково-дванадцятипалу зв'язку;
- периульцерозний інфільтрат, що розповсюджується на сусідні органи;

- велетенська (більше 2,5 см) виразка ДПК;

- вік хворого більше 60 років.

Перевагами ЛО при кровоточивій виразці ДПК стосовно відкритих методик є:

- мала травматичність;

- практично відсутня крововтрата під час операції;

- можливість зашивання, або коагуляції кровоточивої судини задньої стінки ДПК;

- краща реабілітація в післяопераційному періоді (рання активізація хворого, практично відсутність больових відчуттів, рання виписка хворого із стаціонару).

Література:

1. Грубник В.В., Грубник Ю.В., Мельниченко Ю.А., Московченко И.В., Фоменко В.А. Применение различных методов эндоскопического гемостаза в терапии кровотечений из верхнего отдела пищеварительного тракта // Український журнал малоінвазивної та ендоскопічної хірургії. — 2001. — Vol. 5, № 1. — С.18 — 19.
2. Пердерій В.Г., Ткач С.М., Швець О.В. Современные представления о лечении язвенной болезни с точки зрения принципов доказательной медицины // Сучасна гастроентерологія. — 2002. — № 3. — С.18 — 20.
3. Саенко В.Ф., Полинкевич Б.С., Диброва Ю.А., Пустовит А.А. Тактика хирургического лечения язвенной болезни на современном этапе // Клінічна хірургія. -2003. -№3. -С.5 — 8.
4. Dietz W., Sindler R. Operative therapie des chronischen ulcere duodeni heute // Dtsch. Med. Wschr. — 1988. — Bd.113. — S.901-903.